

Transplantacija rožnice

Radetić, Eva

Master's thesis / Diplomski rad

2019

Degree Grantor / Ustanova koja je dodijelila akademski / stručni stupanj: **University of Zagreb, School of Medicine / Sveučilište u Zagrebu, Medicinski fakultet**

Permanent link / Trajna poveznica: <https://um.nsk.hr/um:nbn:hr:105:951199>

Rights / Prava: [In copyright](#)/[Zaštićeno autorskim pravom.](#)

Download date / Datum preuzimanja: **2025-01-01**



Repository / Repozitorij:

[Dr Med - University of Zagreb School of Medicine Digital Repository](#)



**SVEUČILIŠTE U ZAGREBU
MEDICINSKI FAKULTET**

Eva Radetić

Transplantacija rožnice

DIPLOMSKI RAD



Zagreb, 2019.

**SVEUČILIŠTE U ZAGREBU
MEDICINSKI FAKULTET**

Eva Radetić

Transplantacija rožnice

DIPLOMSKI RAD



Zagreb, 2019.

Ovaj diplomski rad izrađen je na Katedri za oftalmologiju i optometriju Kliničkog bolničkog centra Zagreb, Medicinskog fakulteta Sveučilišta u Zagrebu, pod vodstvom doc. dr. sc. Mire Kalauza, dr. med. i predan je na ocjenu u akademskoj godini 2018./2019.

POPIS I OBJAŠNJENJE KRATICA

DALK – Deep anterior lamellar keratoplasty

DMEK – Descemet membrane endothelial keratoplasty

DSEK – Descemet stripping endothelial keratoplasty

PK – Penetrantna keratoplastika

SALK – Superficial anterior lamellar keratoplasty

SADRŽAJ

SAŽETAK	I
SUMMARY	II
1. UVOD	1
2. POVIJEST	3
3. OČNA BANKA	5
3.1. Odabir tkiva za transplantaciju.....	6
3.2. Kontraindikacije.....	6
3.3. Prijenos bolesti.....	7
4. ODBACIVANJE	8
5. VRSTE TRANSPLANTACIJA ROŽNICE	10
5.1. Penetrantna keratoplastika	10
5.1.1. Indikacije	11
5.1.2. Kirurške tehnike	12
5.1.3. Komplikacije.....	14
5.2. Lamelarna keratoplastika	15
5.2.1. Prednja lamelarna keratoplastika	15
5.2.2. Stražnja lamelarna keratoplastika	16
6. ISHODI TRANSPLANTACIJE ROŽNICE	18
7. ZAKLJUČAK	19
8. LITERATURA	20
POPIS SLIKA	23
ŽIVOTOPIS	24

SAŽETAK

Transplantacija rožnice

Eva Radetić

Transplantacija rožnice ili keratoplastika je kirurški postupak zamjene disfunkcionalne rožnice zdravom donorovom rožnicom. Kako je rožnica prozirna, u obliku kupole, te čini veliki dio moći fokusiranja oka, transplantacija se izvodi zbog poboljšanja optičke kvalitete rožnice, poboljšanja ili vraćanja vida, smanjenja boli, anatomske rekonstrukcije rožnice u svrhu očuvanja oka te zbog očuvanja oka kod bolesti koje ne odgovaraju na lijekove. Zbog imunološke privilegije, avaskularnosti tkiva rožnice te učinkovitosti kortikosteroida kojima se liječi odbacivanje presatka, većina je postupaka presađivanja uspješna. Indikacije za transplantaciju pokrivaju širok raspon bolesti, no najčešće indikacije su postoperacijski edem rožnice, keratokonus, degeneracije rožnice, Fuchsova distrofija (endotelna distrofija rožnice) te različite infekcije.

Postoje dvije osnovne vrste transplantacije rožnice, penetrantna transplantacija rožnice kod koje se ona u cijelosti zamjenjuje te lamelarna ili slojevita transplantacija kod koje se zamjenjuju samo patološki promijenjeni slojevi rožnice. S obzirom na slojeve koji se zamjenjuju dijelimo ih na prednju i stražnju lamelarnu keratoplastiku. Većina rožnica se dobiva iz očne banke, u kojoj se testira kvaliteta doniranog tkiva i gdje mogu biti pohranjene više tjedana.

Posljednjih desetljeća došlo je do velikih promjena u kirurškim tehnikama i liječenju bolesti rožnice, kao i u razumijevanju imunoloških aspekata same transplantacije te na posljetku i sinteze umjetnih rožnica.

Ključne riječi: rožnica, transplantacija rožnice, keratoplastika, očna banka

SUMMARY

Corneal transplantation

Eva Radetić

Corneal transplantation, also known as corneal grafting, is a surgical procedure in which the dysfunctional cornea is replaced with a healthy donor's cornea (the graft). As the cornea is transparent and is the important part of eye-focus power, the grafting is performed to improve optical quality of the cornea and visual improvement, to reduce pain and for anatomical corneal reconstruction. Because of the immune privilege, avascularity of the cornea, and the efficacy of corticosteroids that treat graft failure, most transplantation procedures are successful. The indications for transplantation cover a wide range of diseases, but most common indications are postoperative corneal edema, keratoconus, corneal degeneration, Fuchs's dystrophy (endothelial corneal dystrophy) and various infections.

There are two basic types of corneal transplantation, the penetrant corneal transplantation in which cornea is completely replaced, and lamellar transplantation, replacing only the affected layers of the cornea. Therefore, depending on the damaged layer, there are anterior and posterior lamellar transplantations.

Most of the cornea are obtained from the cornea bank, in which the quality of the ocular tissue is tested, and it is able to preserve the donor tissue for up to weeks.

In the last decades there have been major changes in surgical techniques and treatment of cornea, as well as understanding of the immunological aspects of the transplantation and synthesis of artificial corneas.

Key words: eye, corneal transplantation, graft, cornea bank

1. UVOD

Rožnica je dio očne jabučice i istovremeno prva struktura organa vida. Sastoji se od pet slojeva: epitel, Bowmanova membrana, stroma, Descemetova membrana i endotel. (8.) Zbog svoje specifične uloge predstavlja niz karakteristika kao što su prozirnost, mehanička otpornost, obilje živaca i odsutnost krvnih žila. Upravo ta izloženost vanjskom svijetu ju čini ranjivom i podložnijom na traumu i različite vrste noksa. One ju ograničavaju u obnavljanju koja je nužna za dobar vid te objašnjavaju potrebu i važnost keratoplastike. S druge strane ta jedinstvena građa rožnice po slojevima nam pruža mogućnost lamelnog pristupa pri oštećenju.(7.)

Prozirnost rožnice ovisi o njoj hidraciji koju kontrolira endotel mehanizmima pumpanja i propusnosti. On je građen od stanice koje čine stražnji sloj rožnice te se pri rođenju sastoji od približno 500 000 stanica (oko 3000 po mm²) poredanih u jednom kontinuiranom sloju debljine 4-6 μm, a godišnje se njihov broj smanjuje za oko 0,5%. (15.)

Potreba za transplantacijom rožnice u cijelome svijetu, kao i u našoj zemlji u svakodnevnom je porastu. Prema podacima Svjetske zdravstvene organizacije u svijetu je trenutno oko 20 milijuna osoba slijepo zbog različitih patologija rožnice. (15.)

Transplantacija rožnice je najčešće izvođena i najuspješnija od svih transplantacija organa i tkiva. U razvijenim zemljama kao što je SAD izvodi se oko 40 000 transplantacija rožnice godišnje, a prije transplantacije se svaka donorska rožnica pohranjuje u tzv. „očnim bankama“.

Doktori iz tadašnje Opće bolnice „Sveti Duh“ su uočili nužnost otvaranja očne banke u Republici Hrvatskoj te je 1991. godine ona i otvorena. U to doba bila je jedina očna banka na području srednje i istočne Europe. (15.)

Pod pojmom keratoplastike se podrazumijeva presađivanje rožnice, odnosno potpuna ili djelomična zamjena iste pomoću donorskog tkiva, a riječ keratoplastika

nam dolazi iz grčkih riječi *kératos* (Κέρατος) koja znači rog ili rožnat i riječi *plastikè* (πλαστική) koja znači sposobnost modeliranja. (7.)

Indikacije za keratoplastiku se sve više proširuju te je ona danas, zbog modernih operacijskih mikroskopa, sve savršenijih mikrokirurških instrumenata, novih vrsta materijala za fiksaciju presatka, razvoj sustava očnih banaka te primjenom novih lijekova za sprječavanje odbacivanja presatka i infekcije, nezaobilazan zahvat u modernoj očnoj kirurgiji. Presadak rožnice se u nekomplikiranim slučajevima prihvaća u oko 95% slučajeva, jer ja ona tzv. imunološki privilegirano tkivo. (15.)

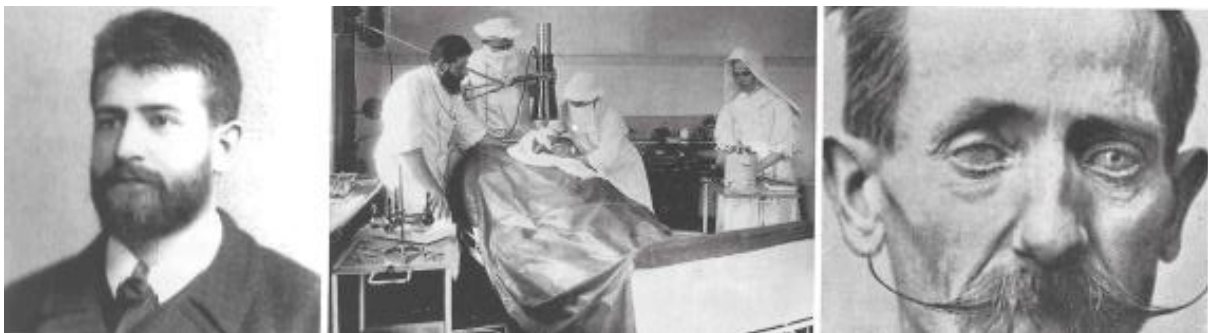2. POVIJEST

Očne operacije izvodile su se već prije 5000 godina i ideje i zapisi o kirurgiji oka su prisutne u najranijim zapisima indijske, kineske, egipatske, babilonske i grčke kulture, no ideju o potpunoj zamjeni neprozirne rožnice dobiva krajem 18. stoljeća francuz Guillaume Pellier de Quensgy, koji 1789. godine iznosi ideju o umjetnoj rožnici od stakla. (7.) Predložio je da se tanki stakleni disk, veličine rožnice, postavi u srebrni prsten, što bi predstavljalo prvu keratoprotezu. Prsten bi zatim nakon uklanjanja ožiljnog tkiva pamučnim nitima bio spojen s bjeloočnicom. Iako on nikada nije izvršio tu operaciju, detaljno je opisao okolnosti pod kojima bi se operacija trebala obaviti, instrumente koji bi se koristiti, njegu nakon operacije te moguće komplikacije. (22.)

U literaturi se često spominje Karl Himly koji je prvi, 1813. godine, publicirao zamisao o transplantaciji rožnice. (15.)

Prvi cjeloviti rožnični presadak koji je ostao bistar u čovjeku zasluga je Eduarda Konrada Zirma iz 1906. godine. Zirmov pacijent bio je nesretni 45-godišnji radnik po imenu Aiois Glogar koji je 16 mjeseci prije operacije vapnom poprskao oči. Zirm je na njemu izveo obostranu penetrantnu transplantaciju rožnice. Lijevi presadak je ostao bistar i vid je vraćen na 6/36. (22.)

Slika I. PRVA USPJEŠNA TRANSPLANTACIJA ROŽNICE



Izvor: Barraquer RI, Álvarez de Toledo J, Alfonso JF, Celis J, Etxebarria J, Güell JL i sur. Queratoplastias: Nuevas técnicas para el siglo XXI. Madrid: Industria gráfica MAE; 2016.

Slika I prikazuje Eduarda Konrada Zirma (lijevo) koji je 1906. prvi put uspješno izveo presadak rožnice u punoj debljini rožnice i njegov pacijent Aiois Glogar (desno).

Najveći korak naprijed bilo je uvjerenje Vladimira Filatova kako se tkivo rožnice može upotrijebiti i nakon smrti. (13.)

Razvijala se kroz četiri razdoblja (15.):

1. Eksperimentalno razdoblje (1824-1871)
2. Kliničko-eksperimentalno razdoblje (1872-1905)
3. Kliničko razdoblje (1906-1921)
4. Moderno razdoblje (od 1922.)

3. OČNA BANKA

Transplantacija tkiva i organa je zahtjevan proces sa mnogo pravnih, etičkih, kulturnih i religioznih prepreka i pitanja. Međutim, rožnica sa svojim karakteristikama olakšava i čuvanje presatka i samu operaciju. Prije svega za uspješnu transplantaciju je potrebna dobro ustrojena očna banka, koja osim što pohranjuje donirane rožnice, brine o kvaliteti i sigurnosti iste. (16.) Kao organizacija za kontroliranu pohranu tkiva, očna banka je najstarija organizacija tog tipa u transplantacijskoj medicini. Prva je osnovana 1945. godine u New Yorku. (15.)

Mogućnost dugoročnog skladištenja organskih kultura omogućuje razmjenu između centara te usklađivanje histokompatibilnosti. Internacionalizacija je dovela do osnivanja Europske očne banke (EEBA), no i do sve većeg broja državnih propisa. (13.)

Godišnje se u svijetu izvede prosječno 185 000 transplantacija rožnice u 116 država, a čak se 284 000 rožnica donira i pohrani svake godine u 82 države. (16.)

Slika II. OČNA BANKA



Izvor: Barraquer RI, Álvarez de Toledo J, Alfonso JF, Celis J, Etxebarria J, Güell JL i sur. Queratoplastias: Nuevas técnicas para el siglo XXI. Madrid: Industria gráfica MAE; 2016.

Na slici II se vidi vlažna sobica, primjer kratkoročne pohrane, koja je prva i najjednostavnija metoda za čuvanje doniranih očiju. Uveo ju je Vladimir Filatov i danas se široko primjenjuje. Čuva se na +4°C, ne duže od 48 sati, te se nažalost u to kratko vrijeme ne stignu obaviti serološki i bakteriološki testovi kao ni HLA tipizacija. (15.)

3.1. Odabir tkiva za transplantaciju

Prva procjena kvalitete donorskog tkiva se izvodi in situ gdje se ispituje stanje orbitalnog i periorbitalnog tkiva te prednjeg segmenta oka. U svrhu otkrivanja znakova infekcije (precipitati, mukopurulentni materijal, pustule, itd.), rožničnih anomalija (keratokonus, keratoglobus, pterigij i druga površinska zamućenja rožnice), znakova traume te intraokularne kirurgije, pri kojima rožnica nije pogodna za doniranje. Niti gornja niti donja dobna granica nije određena za davatelje rožnice, iako neki kirurzi radije koriste tkivo davatelja mlađih od 65, jer se broj endotelih stanica smanjuje s godinama starosti. Rožnice smatramo kvalitetnim ukoliko imaju više od 1800-2000 endotelih stanica po kvadratnom milimetru. (15.)

S obzirom na dob donora, postoji mala razlika u karakteristikama gledajući kroz biomikroskop kao i u gustoći endotelih stanica donorske rožnice. Također je uočeno manje epitelnih abnormalnosti kod onih rožnica koje su brže bile pohranjene. (29.)

3.2. Kontraindikacije

Postoji velika odgovornost prilikom odabira tkiva za transplantaciju, budući da su u literaturi opisani slučajevi prijenosa bolesti sa donora na primatelja rožnice. Zbog toga su sedamdesetih godina propisani medicinski standardi koji određuju kontraindikacije. Iz tog razloga ukoliko je smrt nastupila zbog bolesti središnjeg živčanog sustava nepoznate etiologije ili zbog bolesti kao što su multipla skleroza, Alzheimerova bolest, Parkinsonova bolest, amiotrofična lateralna skleroza, Creutzfeld-Jakobova bolest, akutni sklerozirajući panencefalitis, Reyeov sindrom,

kongenitalna rubeola, progresivna multifokalna leukoencefalopatija, blast oblik leukemije, Hodgkinova bolest ili limfosarkom, te rožnice nisu pogodne za transplantaciju. Također se ne preporuča presađivanje rožnice davatelja umrlih od infektivnih bolesti kao na primjer od bjesnoće, TBC-a, lepre, malarije, difterije, šarlaha ili sifilisa, niti umrlih od sepse, bakterijskog endokarditisa ili virusnog meningitisa. (15.)

3.3. Prijenos bolesti

Prijenos bolesti od donora na pacijenta se ne događa često. Međutim zbog širokog spektra zaraznih bolesti i poremećaja zahtjeva posebnu pozornost i opreznost. U tom slučaju ih možemo podijeliti na zarazne bolesti, neoplastične i rožnične poremećaje. Virusne infekcije su osobito opasne, a zabilježeni su prijenos virusa rabiesa, Creutzfeldt – Jakobova bolest i hepatitis B. (24.)

Svaki se davatelj rožnice u očnoj banci testira na prisustvo hepatitisa B i C i HIV-a. U Hrvatskoj se takav način izvođena transplantacije rožnice počeo primjenjivati 2. prosinca 1995. (15.)

4. ODBACIVANJE

Rožnica se presađuje već više od 200 godina, no ishodi nisu uvijek bili na današnjoj razini. Pобољшanje u rezultatima presađivanja rožnice se može pripisati razvoju anestezije, mjerama asepsе i razvoju imunološke i protuupalne terapije. Usprkos tome, ishod najviše ovisi o vaskularizaciji rožnice prije operacije i inokulaciji različitih uzročnika zaraznih bolesti za vrijeme operacije. (12.)

Unatoč tome što rožnica ima status imunološki privilegiranog organa, imunološko odbacivanje je i dalje vodeći uzrok neuspjehа operacije. To je osobiti problem kod primalaca visokog rizika, to jest kod pacijenata s prijašnjim neuspjehom presatka zbog odbacivanja i onih s upaljenom i vaskulariziranom rožnicom. (19.) Tako je 5-godišnje preživljenje rožničnog presatka kod pacijenata visokog rizika 56%, dok je kod onih niskog rizika 86%. (18.)

Iako se učestalost odbacivanja endotela povećava se sa predoperativnom vaskularizacijom rožnice. S druge strane, sva tri tipа odbacivanja (odbacivanje endotela, odbacivanje epitela i nastanak subepitelnih infiltrata) često se smanjuju povećanjem primateljve dobi. Također treba napomenuti kako se odbacivanje endotela uspješnije liječi kod onih pacijenata koji nisu imali predoperativnu stromalnu vaskularizaciju. (1.)

Izraz odbacivanje presatka odnosi se na specifični imunološki odgovor domaćina na tkivo rožnice donora. Budući da je riječ o specifičnom procesu, treba ga razlikovati od drugih uzroka neuspjehа presatka koji nisu imunološki posredovani. Presadak rožnice, koji je pretrpio ovakav imunološki odgovor, može ali i ne treba u konačnici propasti. Neki liječnici razlikuju reakciju presatka, koja je reverzibilna s medicinskom terapijom, i odbacivanje presatka, u kojem je postignuta imunološka završna faza i proces je nepovratan. Nadalje, u trenutku kada se pojavi reakcija odbacivanja rožnice, ne može se sa sigurnošću reći je li reakcija reverzibilna. (35.)

Manje je prijavljenih slučajeva odbacivanja transplantanta u endotelnoj keratoplastici. Kod endotelne keratoplastike Descemetove membrane (DMEK) zabilježena je stopa

odbacivanja od samo 0,7% u jednoj godini, no druge studije su ukazale na više stope odbacivanja. (2.) (17.)

U petogodišnjem praćenju u studiji Cornea Donor Study, 23% ispitanika imalo je najmanje jednu epizodu imunološke reakcije, a do odbacivanja presatka je došlo kod 37% tih pacijenata kod kojih se javila imunološka reakcija na presadak. (28.)

U toj istoj studiji nije pronađena povezanost između dobi donora i preživljavanja presatka rožnice kod presađivanja pri umjerenom riziku, kao što se ni razlozi odbacivanja presatka nisu razlikovali ovisno o dobi donora. (11.)

Dugoročni ishodi transplantacije rožnice visokog rizika nisu bolji od onih kod transplantacije vaskulariziranih organa. Iz tog razloga su osmišljeni novi lamelarni postupci, kao što je DALK, s ciljem manje učestalosti odbacivanja presatka, no zasad još nema podataka o dugoročnim ishodima tih operacija. (33.)

Primijećeno je zasad kako oni pacijenti koji su podvrgnuti DMEK-u doživljavaju značajno manje imunoloških reakcija na presadak od onih koji su podvrgnuti DSEK-u i PK-u uz slične indikacije i korištenje istih kortikosteroidnih doza. (3.)

Terapija odbacivanja presatka ovisi o tipu odbacivanja, no u svakom slučaju se primjenjuju kortikosteroidi, lokalno ili sistemski. Dodavanje imunosupresiva u terapiju pomaže brzom i dugoročnom oporavku. (25.) Epitelne i stromalne reakcije presatka obično ne progrediraju do odbacivanja presatka te važno je spomenuti kako reakcije epitela mogu biti i samolimitirajući proces, no usprkos tome se obje reakcije trebaju liječiti, jer ukazuju na imunološko prepoznavanje stranog tijela i mogu progredirati do mnogo ozbiljnije endotelne reakcije. Primjenjuju se lokalno kortikosteroidi (npr. deksametazon 0.1%, prednizolon acetat 1%) 4 do 6 puta dnevno do smirivanja simptoma te se potom postupno ukidaju. Osim lokalnih kortikosteroida, koriste se i sistemski kod opsežne endotelne reakcije presatka, prednizolon u dozi od 60 do 80 mg na dan kroz jedan do dva tjedna. (6.) Pri liječenju sa kortikosteroidima važno je kontrolirati intraokularni tlak kako bi spriječili njegovo povišenje i probleme koje bi mogao prouzročiti, poglavito glaukom. (8.)

5. VRSTE TRANSPLANTACIJA ROŽNICE

Razvoj tehnologije i nova saznanja o fiziologiji rožnice dovela su do ubrzanog razvoja rožničnih te posljedično refraktivnih kirurških tehnika. Penetrirajuća keratoplastika je godinama bila vodeća operacija u kirurgiji rožnice, no unazad desetak godina joj se pridružila lamelarna keratoplastika te ju zamijenila u mnogim indikacijama. Razvijaju se mnogi pristupi kod keratoplastika kao što su fototerapijska keratektomija, LASIK (*laser assisted in situ keratomileusis*) i umrežavanje kolagena rožnice te dovode do sve bržeg razvoja prednje i stražnje lamelarne keratoplastike. (9.)

Transplantacija rožnice je jedna od najučestalijih transplantacija u svijetu. Pruža obnovu vidne funkcije kada je ona toliko uništena da je kvaliteta života smanjena. U svijetu su poremećaji rožnice na trećem mjestu uzroka sljepoće, nakon mreine i glaukoma, brojeći 10 milijuna ljudi s obostranom sljepoćom. (16.)

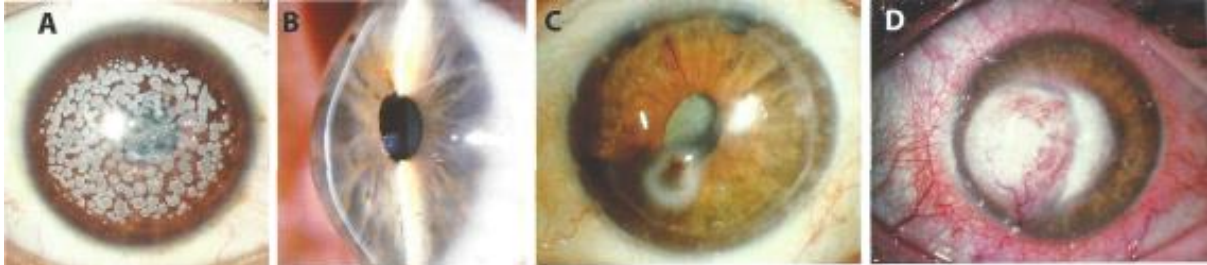
Keratoplastiku opisuju mnoge klasifikacije od koje je najučestalija ona koja dijeli vrste transplantacija rožnice prema njihovoj dubini presatka na penetrantne i lamelarne. Lamelarne se dijele na prednje i stražnje, a zatim prema različitim histološkim slojevima. Među prednjim lamelarnim keratoplastikama posebni značaj ima duboka prednja lamelarna keratoplastika (DALK) i površinska (SALK). Što se tiče stražnjih lamelarnih keratoplastika, kroz povijest su prolazile kroz mnoge promjene imena, no danas ih općeprihvaćeno zovemo endotelna keratoplastika s odljuštenjem Descemetove membrane (DSEK) i endotelna keratoplastika Descemetove membrane (DMEK) kod koje je stroma isključena. (7.)

5.1. Penetrantna keratoplastika

Penetrantna keratoplastika (PK) je procedura koja se univerzalno koristila za liječenje patoloških promjena rožnice koje ireverzibilno utječu na vid, sve do razvoja i popularizacije tehnika prednje i endotelne lamelarne keratoplastike. Zbog toga su indikacije za penetrantnu keratoplastiku, u novije vrijeme, manjeg opsega.

Najčešći način podjele indikacija za PK je prema funkcijama rožnice koje treba ispraviti.(7.)

Slika III. INDIKACIJE TEMELJENE NA FUNKCIJAMA KOJE SE VRAĆAJU



Izvor: Barraquer RI, Álvarez de Toledo J, Alfonso JF, Celis J, Etxebarria J, Güell JL i sur. Queratoplastias: Nuevas técnicas para el siglo XXI. Madrid: Industria gráfica MAE; 2016.

Na slici III su prikazane indikacije temeljene na funkcijama koje se vraćaju operacijom:

- a) transparentnost koja se izgubila kod leukoma, distrofija i degeneracija ili ireverzibilnog edema
- b) kvaliteta formiranja slika ispravljanjem ireverzibilnog astigmatizma, kao primjerice kod keratokonusa
- c) kod rekonstrukcije rožnice i
- d) kod rekurirajućih infekcija

U praksi se više indikacija istovremeno isprepliću.

5.1.1. Indikacije

Prema EBAA (*Eye Bank Association of America*) najčešća indikacija za PK i dalje je keratokonus iako se njegov udio smanjuje s 16,8% u 2013. godini na 4,8% u 2015. godini. Promatrajući isti period, po učestalosti slijede retransplantacije čiji se udio smanjio s 11,5% na 10,8% te edem rožnice nakon operacije katarakte čiji se udio smanjio s 9,2% na 7,3%. Potom slijede razne distrofije od kojih je najčešća Fuchsova distrofija i razne degeneracije rožnice. (14.)

U nekim zemljama Europe se učestalost pojedinih indikacija razlikuje od gore navedenih zbog veće primjene lamelarnih keratoplastika i konzervativnog liječenja keratokonusa.

5.1.2. Kirurške tehnike

Kirurška tehnika PK je možda samo naizgled jednostavna, no svaki bi se kirurg složio da nije lako savršeno sašiti rožnicu, a ipak je riječ je o najbitnijem čovjekovom osjetilu.

Tehnika izvođenja transplantacije rožnice se uvelike razvila zadnjih deset godina. Od zamjene pune debljine rožnice kod PK do lamelarne gdje se uklanjaju samo određeni slojevi rožnice ovisno o potrebi. Posebno je zahtjevno za svakog oftalmologa izvest uspješno operaciju sa minimalnim astigmatizmom i odličnom oštrinom vida. (26.)

Operacija se izvodi tako da se središnji dio pacijentove rožnice u širini 7-8 mm izreže i izvadi te se odgovarajuće veličine donorska rožnica stavi na isto mjesto. (34.) U tom slučaju riječ je o PK, a ukoliko samo neki od slojeva uklanjamo i zamjenjujemo novim tada je riječ o lamelarnoj transplantaciji.

Kod bolesnika s glaukomom, miopijom, hipertenzijom ili nekim drugim faktorima rizika za iskrvarenje, neophodno je postići normalan intraokularni tlak na početku operacije kako bi se smanjile nagle dekompresije uzrokovane samom operacijom. Osim orbitalnog balona, to može zahtijevati uporabu intravenskog hiperosmolarnog sredstva (manitol) kao i položaj pacijenta s nešto povišenom glavom (anti-Trendelenburgov položaj) kako bi se smanjili orbitalni venski tlak. (7.)

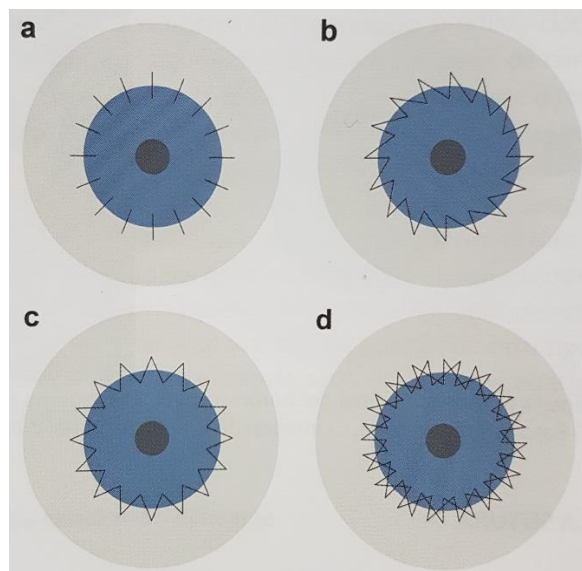
Veličina presatka i prozor primatelja, glavni su parametri u kojima se odlučuje u PK. U primateljevom oku se uklanja cijela širina rožnice i prisutna patologija. Veći promjer nosi sa sobom određene prednosti: ima veći broj endotelnih stanica, ožiljak je dalje od središta i stvara manji astigmatizam i nepravilnosti te bi u slučaju ponovnog pojavljivanja stromalne distrofije vidna os bila kasnije pogođena. Zbog većeg rizika odbacivanja približavanjem limbusu, preporuča se ostaviti udaljenost od najmanje 1-

1,5 mm. Šav je od presudne važnosti za postizanje optimalnog rezultata, posebno u pogledu astigmatizma i izbjegavanja određenih komplikacija. Iz tog razloga je potrebno sagledati sve bitne aspekte šavova poput: materijala, vrste šava, njihovog položaja, dužine, dubine i napetosti.

Kada pričamo o materijalu, standard za šivanje keratoplastike je, već više od pola stoljeća, monofilamentni poliamid (najlon) debljine 10-0. On je otporan i elastičan materijal koji uzrokuje malu reakciju tkiva i ima produljeno trajanje. Međutim, zbog svoje sličnosti s proteinima dolazi u kontakt s tkivnim proteazama te se razgrađuje. Kao alternativa se koriste monofilamenti od polipropilena (*Prolene*) i poliester (*Mersilene*). (7.)

Postoje dvije osnovne vrste šavova za keratoplastiku, to su kontinuirani i pojedinačni šavovi, a u nekim slučajevima oni se mogu i kombinirati. Prednost kontinuiranih šavova je njihova jednostavnost, korištenje jednog čvora i preraspodjela napetosti. Prednost pojedinačnih šavova je ta što se u slučaju potrebe oni mogu pojedinačno ukloniti ili se zategnuti.

Slika IV. OSNOVNA PODJELA ŠAVOVA KOD KERATOPLASTIKE



Izvor: Barraquer RI, Álvarez de Toledo J, Alfonso JF, Celis J, Etxebarria J, Güell JL i sur. Queratoplastias: Nuevas técnicas para el siglo XXI. Madrid: Industria gráfica MAE; 2016.

Na slici IV prikazana je osnovna podjela šavova kod keratoplastike. Pod slovom A je primjer pojedinačnih šavova, pod B kontinuiranog radijalnog šava, pod C kontinuiranog jednokrakog šava te pod D dvostrukog torzivno-antitorzivni kontinuiranog šava.

Kako bi se postigla pravilna raspodjela napetosti, preporuča se da šavovi budu ravnomjerno raspoređeni i radijalni. To je jednostavnije postići kod pojedinačnih šavova, dok se kod kontinuiranih stvara torzijski vektor koji može deformirati tkivo. Kako bi se to izbjeglo mogu se postaviti dva kontinuirana radijalna šava, suprotnog smjera te se tada njihovi torzijski učinci međusobno poništavaju.

Udaljenost šavova od reza ne bi trebala biti prekratka jer može lakše doći do otpuštanja šava, jer je manje tkiva zahvaćeno. S druge strane ukoliko je šav predug stvorit će se početna jaka kompresija i kasnije će se otpustiti kada se tkivo prilagodi. Nije lako odrediti koja udaljenost je dovoljna, jer to ovisi ponajprije o starosti pacijenta, patologiji, vrsti i materijalu šavova, no najčešće iznosi 1-2 mm. (7.)

5.1.3. Komplikacije

Komplikacije možemo podijeliti na intraoperacijske i postoperacijske. U intraoperacijske ubrajamo one povezane sa anestezijom, zatim specifične komplikacije kao što su neogovarajuća priprema presatka, loša trepanacija rožnice, oštećenje šarenice i staklastog tijela, prejaka kompresija sa blefarostatom koja može biti i razlog loše trepanacije, jačeg astigmatizma i povišenja intraokularnog tlaka, krivo postavljene šavovi na kraju operacije te komplikacija koja je rijetka, ali vrlo opasna suprakoroidno krvarenje. U postoperacijske komplikacije ubrajamo one povezano s ožiljkom i neodgovarajućim cijeljenjem, zatim ih dijelimo na epitelne, stromalne i endotelne od kojih su nam najznačajnije endotelne gdje je reakcija protiv presatka najjače izražena te posljedično dolazi do odbacivanja samog presatka. U ostale komplikacije ubrajamo upale, sinehije, glaukom, kataraktu, endoftalmitis i paralitičku midrijazu (sindrom Urrets-Zavalía). (7.)

5.2. Lamelarna keratoplastika

Penetrirajuća keratoplastika je bila zlatni standard za većinu patologija rožnice, no u zadnje vrijeme se kod poremećaja određenih slojeva rožnice koristi lamelarna keratoplastika. (5.) Ideja o slojevitoj transplantaciji rožnice javila se prije više od dva stoljeća, ali instrumenti dostupni u to vrijeme nisu mogli ostvariti tu ideju. (21.) Metode stražnje slojevite keratoplastike ili endotelne keratoplastike se intenzivno razvijaju od 1998. godine, koja se s razlogom smatra prekretnicom u njihovu razvoju, te su od tada doživjele brojne modifikacije. Zbog toga je posljednje desetljeće obilježeno izuzetnom razvitku i prednje lamelarne ali i endotelne lamelarne keratoplastike. (7.)

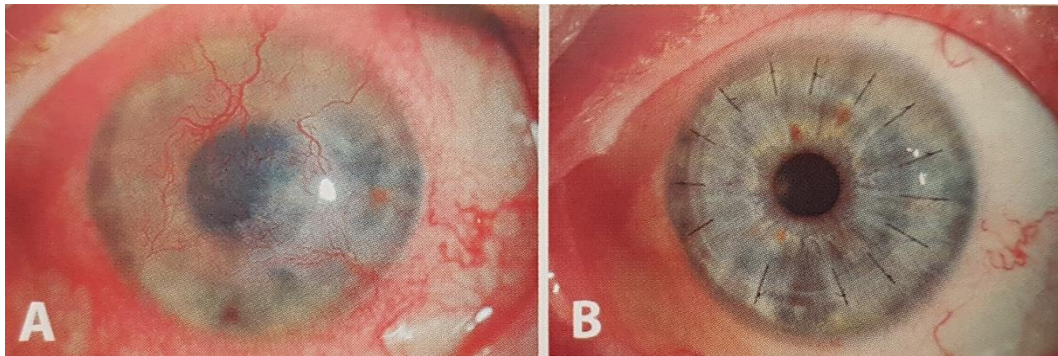
5.2.1. Prednja lamelarna keratoplastika

Terapijska prednja lamelarna keratoplastika, kod koje se zamjenjuju samo prednji slojevi rožnice, se pokazala uspješnom kod keratitisa infektivne etiologije koji ne prolazi na konzervativnu terapiju, jer u usporedbi sa PK ima slično preživljenje presatka bez povišenja rizika od povratka bolesti. (5.)

Prednju lamelarnu keratoplastiku možemo podijeliti na prednju duboku (DALK) i površinsku keratoplastiku (SALK).

DALK se danas smatra izvrsnom alternativom PK sa podjednakim ishodima vidne oštine, no boljim dugoročnim preživljenjem presatka. Zbog toga, kod onih pacijenata sa stromalnom patologijom koja im nije oštetila endotel rožnice se preporuča napraviti ovu vrstu lamelarne keratoplastike. Intaktna im ostaje i Descemetova membrana i endotel. Zbog toga je disfunkcija endotela apsolutna kontraindikacija za ovu operaciju. (21.) Odbacivanje endotela nije moguće kod ovih pacijenata te su stoga bolji dugoročni rezultati. (30.)

Slika V. PRIKAZ PACIJENTA NAKON DALK-A



Izvor: Barraquer RI, Álvarez de Toledo J, Alfonso JF, Celis J, Etxebarria J, Güell JL i sur. Queratoplastias: Nuevas técnicas para el siglo XXI. Madrid: Industria gráfica MAE; 2016.

Na slici V je prikazan pod: A – pacijent sa vaskularizacijom rožnice i stromalnim leukomima uzrokovani herpesnim keratitisom. B – isti pacijent godinu dana nakon DALK-a i injekcija bevacizumaba.

SALK za razliku od DALK, kod kojeg se transplantira prednji dio do Descemetove membrane, je lamelarna tehnika pri kojoj stražnji dio strome ostaje netaknut. Koristi se kada je prednjih 30-50% rožnice zahvaćeno patologijom. Najčešće indikacije su leukomi, distrofije i degeneracije koje uključuju Bowmanovu membranu i prednju stromu, traumatski ožiljci, komplikacije refraktivne kirurgije i PK te razne infekcije. (7.)

5.2.2. Stražnja lamelarna keratoplastika

Endotelna keratoplastika (EK) je selektivna transplantacija u kojoj se oštećeni endotel zamjenjuje zdravim donorskim tkivom rožnice. Spominje se mogućnost još od 1950., ali tek zadnjih desetljeća to postaje izvedivo te kako se razvijaju kirurške tehnike EK tako se kontinuirano poboljšavaju ishodi same operacije. Prednosti EK su glatka površina same rožnice bez značajne promjene u astigmatizmu, zdravi donorov endotel koji je u mogućnosti savladati edem rožnice i građa primateljeve rožnice i oka koje ostaju netaknute te stoga čuvaju oko od ozljeda i upala. (31.)

Primjećujemo kod nekih patologija, kao što su Fuchsova distrofija i pseudofakična bulozna keratopatija, kako kod EK dolazi do bržeg oporavka nego kod PK. (5.)

Duboka lamelarna endotelna keratoplastika (DLEK) je izvorna operacija iz koje su se zatim razvila dvije varijante: endotelna keratoplastika s odljuštenjem Descemetove membrane (DSEK) i endotelna keratoplastika Descemetove membrane (DMEK).

DSEK je keratoplastika izbora, zbog veće sigurnosti, predvidljivosti i brže rehabilitacije od PK, kod onih rožnica kod kojih je došlo do disfunkcije endotela. Do sada prikupljena saznanja nam govore kako je EK barem usporediva sa PK. (4.) Indikacije su liječenje Fuchsove endotelne distrofije, iridokornealnog sindroma i ostalih oblika endotelne dekompenzacije rožnice. (5.)

DMEK je vrsta endotelne keratoplastike u kojoj se zamjenjuje samo Descemetova membrana s endotelom. Zbog prosječno uzete 25% debljine rožnice, ostatak donorove rožnice se može iskoristiti kod postupka DALK-a. (23.) Kao i kod ostalih metoda EK indikacija za DMEK su endotelni poremećaji rožnice, no u usporedbi s njima, DMEK daje bolje rezultate s manjim postotkom komplikacija što ujedno i znači rjeđi razvoj odbacivanja presatka. (3.)

Općenito najčešća komplikacija nakon EK je odvajanje donorskog tkiva od primateljeve rožnice. Koja se očekuje, prema dosadašnjim podacima, kod 5% pacijenata. Zahtjeva primjenu injekcije zraka u prednju očnu komoru kako bi se postiglo ponovno prijanjanje. (31.)

6. ISHODI TRANSPLANTACIJE ROŽNICE

Kao i kod svake operacije, uvijek se pitamo koliko će nam pomoći i je li možemo time osigurati dugoročno rješenje problema. Kod transplantacije rožnice u nekomplikiranim slučajevima, kada primateljeva rožnica nije vaskularizirana, dvogodišnje preživljenje presatka rožnice iznosi i više od 90%. S druge strane, u onim slučajevima kada je operacija visokog rizika ishod je lošiji nego kod transplantacije organa kao što su bubreg, srce ili jetra. (27.)

Gledajući funkciju vida nakon operacije, oštrina vida na Snellenovim tablicama od 6/18 ili bolja se postiže kod 65% pacijenata, no astigmatizam veći od 5 dioptrija se javlja čak kod oko 38% pacijenata. Potrebno je napomenuti kako je otprilike 75% pacijenata zadovoljno nakon keratoplastike, ponajprije kad uspoređuju s oštrinom drugog oka i prozirnosti te boljoj kvaliteti života. S druge strane, nezadovoljstvo je povezano s odbacivanjem presatka ili problemima s nošenjem kontaktnih leća. (32.)

Najbolji uspjeh se postiže kod operacija keratokonusa, gdje pronalazimo 10-godišnje preživljenje presatka u 88% slučajeva, dok kod bulozne keratopatije pronalazimo 10-godišnje preživljenje u 48% slučajeva, to su ujedno i najlošiji rezultati. Najviše se napretka vidi u prve dvije godine nakon operacije, no nažalost tada je presadak i najosjetljiviji te ukoliko se tada jave komplikacije to se odražava na vječnost i kvalitetu presatka. O ishodu keratoplastike, preživljenju presatka i vidnoj oštrini, ponajprije ovisi sama indikacija za operaciju i postoperativne komplikacije. (10.)

Kod pedijatrijskih bolesnika keratoplastika je zaslužna za poboljšanje ukupnog bilateralnog vida. Sama dob primatelja ne ovisi o ishodu, no primjećuje se slabiji ishod i češće komplikacije kod dojenčadi koja boluju od Petersove anomalije, što potvrđuje tvrdnju kako ishod ponajprije ovisi o indikaciji. (20.)

7. ZAKLJUČAK

Transplantacija rožnice je najčešće izvođena i najuspješnija od svih transplantacija tkiva i organa. Godišnje se u svijetu izvede prosječno 185 000 transplantacija rožnice u 116 država, a čak ih se 284 000 donira i pohrani svake godine u 82 države. Kao što brojke pokazuju, potrebe za transplantacijom rožnice su velike u čitavom svijetu i svakodnevno su u porastu, pošto danas u svijetu i dalje postoji oko 20 milijuna slijepih osoba zbog patologija rožnice.

Zbog napretka kirurških tehnika, modernih operacijskih mikroskopa i mikrokirurških instrumenata, novih materijala za fiksaciju presatka, razvoja sustava očnih banaka te primjene novih lijekova za sprječavanje odbacivanja presatka i razvoja infekcije, keratoplastika je u današnje vrijeme nezaobilazan zahvat u modernoj kirurgiji oka.

8. LITERATURA

1. Alldredge OC, Krachmer JH. Clinical types of corneal transplant rejection: their manifestations, frequency, preoperative correlates and treatment. *Arch Ophthalmol.* 1981;99:599-604.
2. Ang M, Wilkins MR, Mehta JS, Tan D. Descemet membrane endothelial keratoplasty. *Br J Ophthalmol.* 2016;100(1):15-21
3. Anshu A, Price MO, Price FW Jr. Risk of Corneal Transplant Rejection Significantly Reduced with Descemet's Membrane Endothelial Keratoplasty. *Ophthalmology.* 2012;119(3):536-540.
4. Anshu A, Price MO, Tan DT, Price FW Jr. Endothelial Keratoplasty: A Revolution in Evolution. *Survey of Ophthalmology.* 2012;57(3):236–52.
5. Arenas E, Esquenazi S, Anwar M, Terry M. Lamellar Corneal Transplantation. *Survey of Ophthalmology.* 2012.;57(6):510-52.
6. Barker NH, Henderson TR, Ross CA, Coster DJ, Williams KA. Current Australian practice in the prevention and management of corneal allograft rejection. *Clin Exp Ophthalmol.* 2000;28(5):357-60.
7. Barraquer RI, Álvarez de Toledo J, Alfonso JF, Celis J, Etxebarria J, Güell JL i sur. *Queratoplastias: Nuevas técnicas para el siglo XXI.* Madrid: Industria gráfica MAE; 2016.
8. Cerovski B, Barišić Kutija M, Jukić T, Juratovac Z, Juri Mandić J, Kalauz M i sur. *Oftalmologija i optometrija.* Zagreb: Stega tisak; 2015.
9. Chuo J, Yeung SN, Rocha G. Modern Corneal and Refractive Procedures. *Expert Review of Ophthalmology.* 2011;6(2):247-66
10. Claesson M, Armitage WJ. Ten-year follow-up of graft survival and visual outcome after penetrating keratoplasty in Sweden. *Cornea.* 2009;28(10):1124-9.
11. Cornea Donor Study Investigator Group: Gal RL, Dontchev M, Beck RW, Mannis MJ, Holland EJ i sur. The effect of donor age on corneal transplantation outcome. *Ophthalmology.* 2008;115(4):620-626.
12. Coster DJ. Factors affecting the outcome of corneal transplantation. *Ann R Coll Surg Engl.* 1981;63(2):91–97.
13. Ehlers N, Hjortdal J, Nielsen K. Corneal grafting and banking. *Dev Ophthalmol.* 2009;43:1-14.
14. Eye Bank Association of America. 2015 Eye Banking Statistical Report. <http://restoresight.org/wp-content/uploads/2016/03/2015-Statistical-Report.pdf>
15. Gabrić N, Dekaris I, Henč-Petrinović LJ, Karaman Ž, Kaštelan S, Kaštelan A i sur. *Očna banka.* Zagreb: Nastavni zavod Globus; 2000.

16. Gain P, Julienne R, He Z. Global Survey of Corneal Transplantation and Eye Banking. *JAMA Ophthalmol.* 2016;134(2):167-173.
17. Guerra FP, Anshu A, Price MO, Giebel AW, Price FW. Descemet's membrane endothelial keratoplasty: prospective study of 1-year visual outcomes, graft survival, and endothelial cell loss. *Ophthalmology.* 2011;118(12):2368-73.
18. Hara H, Cooper DK. Xenotransplantation – the future of corneal transplantation? *Cornea.* 2011;30(4):371–378.
19. Jabbehdari S, Rafii AB, Yazdanpanah G, Hamrah P, Holland EJ, Djalilian AR. Management of High-Risk Penetrating Keratoplasty. *Curr Ophthalmol Rep.* 2017;5(1):38-48.
20. Lowe MT, Keane MC, Coster DJ, Williams KA. The Outcome of Corneal Transplantation in Infants, Children, and Adolescents. *Ophthalmology.* 2011;118(3):492-7.
21. Luengo-Gimeno F, Tan DT, Mehta JS. Evolution of Deep Anterior Lamellar Keratoplasty (DALK). *The Ocular Surface.* 2011;9(2):98-110.
22. Mannis MJ, Krachmer JH. Keratoplasty: a historical perspective. *Surv Ophthalmol.* 1981;25:333-8.
23. Melles GR, Rietveld FJ, Beekhuis WH, Binder PS. A technique to visualize corneal incision and lamellar dissection depth during surgery. *Cornea.* 1999;18(1):80-6.
24. O'Day DM. Diseases Potentially Transmitted Through Corneal Transplantation. *Ophthalmology.* 1989;96(8):1133-8
25. Panda A, Vanathi M, Kumar A, Dash Y, Priya S. Corneal graft rejection. *Surv Ophthalmol.* 2007;52(4):375-96.
26. Ple-Plakon PA, Shtein RM. Trends in corneal transplantation: indications and techniques. *Current Opinion in Ophthalmology.* 2014;25(4):300–305.
27. Streilein JW. Immunobiology and Immunopathology of Corneal transplantation. *Chem Immunol.* 1999;73:186-206
28. Stulting RD, Sugar A, Beck R, Belin M, Dontchev M, Feder RS i sur. Effect of donor and recipient factors on corneal graft rejection. *Cornea.* 2012;31(10):1141-7.
29. Sugar A, Gall RL, Beck rW, Ruedy KJ, Blanton CL, Feder RS i sur. Baseline donor characteristics in the Cornea Donor Study. *Cornea.* 2005;24(4):389-96
30. Tan DT, Dart JK, Holland EJ, Kinoshita S. Corneal transplantation. *The Lancet.* 2012;379(9827):1749-61.
31. Terry MA. Endothelial Keratoplasty: History, Current State, and Future Directions. *Cornea.* 2006;25(8):873-8.
32. Williams KA, Ash JK, Pararajasegaram P, Harris S, Coster DJ. Long-term Outcome after Corneal Transplantation: Visual Result and Patient Perception of Success. *Ophthalmology.* 1991;98(5):651-7.

33. Williams KA, Coster DJ. The Immunobiology of Corneal Transplantation. *Transplantation*. 2007;84(7):806-13.
34. Yorston D, Garg P. Corneal grafting: what eye care workers need to know. *Community Eye Health*. 2009;22(71):44–45.

Internetski izvori:

35. <https://emedicine.medscape.com/article/1193505-overview#a5> [pristupljeno 29.travnja 2019.]

POPIS SLIKA

Slika I. PRVA USPJEŠNA TRANSPLANTACIJA ROŽNICE	3
Slika II. OČNA BANKA	5
Slika III. INDIKACIJE TEMELJENE NA FUNKCIJAMA KOJE SE VRAĆAJU	11
Slika IV. OSNOVNA PODJELA ŠAVOVA KOD KERATOPLASTIKE	13
Slika V. PRIKAZ PACIJENTA NAKON DALK-A	16

ŽIVOTOPIS

Eva Radetić rođena je 13.2.1995. u Zagrebu. Nakon završene osnovne škole upisuje 2. opću gimnaziju u Zagrebu. Maturirala je 2013. godine s odličnim uspjehom te iste godine upisuje Medicinski fakultet u Zagrebu. Tijekom studija bila je demonstrator na katedri za Kliničku anatomiju. Aktivno se služi engleskim jezikom, a pasivno talijanskim, francuskim i španjolskim jezikom.