

Talus verticalis

Zadro, Valentina

Master's thesis / Diplomski rad

2019

Degree Grantor / Ustanova koja je dodijelila akademski / stručni stupanj: **University of Zagreb, School of Medicine / Sveučilište u Zagrebu, Medicinski fakultet**

Permanent link / Trajna poveznica: <https://um.nsk.hr/um:nbn:hr:105:086588>

Rights / Prava: [In copyright](#)/[Zaštićeno autorskim pravom.](#)

Download date / Datum preuzimanja: **2024-09-01**



Repository / Repozitorij:

[Dr Med - University of Zagreb School of Medicine Digital Repository](#)



SVEUČILIŠTE U ZAGREBU
MEDICINSKI FAKULTET

Valentina Zadro

Talus verticalis

DIPLOMSKI RAD



Zagreb, 2019.

SVEUČILIŠTE U ZAGREBU
MEDICINSKI FAKULTET

Valentina Zadro

Talus verticalis

DIPLOMSKI RAD



Zagreb, 2019.

Ovaj diplomski rad izrađen je u Klinici za ortopediju Kliničkoga bolničkog centra Zagreb i Medicinskoga fakulteta Sveučilišta u Zagrebu pod vodstvom izv. prof. dr. sc. Tomislava Đapića, dr.med. i predan je na ocjenu u akademskoj godini 2018./2019.

SADRŽAJ

SAŽETAK
SUMMARY

POPIS I OBJAŠNJENJE KRATICA

1. UVOD	1
2. EPIDEMIOLOGIJA	1
3. ETIOLOGIJA	2
4. PATOANATOMSKA OBILJEŽJA	6
5. DIJAGNOSTIKA	8
5.1. Uzimanje anamnestičkih podataka	8
5.2. Klinički pregled	9
5.3. Prirodni tijek bolesti	10
5.4. Radiološka dijagnostika	11
5.4.1. Rentgentske snimke	12
5.4.2. Ultrazvučna dijagnostika	16
5.4.3. Magnetska rezonancija	17
6. LIJEČENJE	17
6.1. Razvoj liječenja	18
6.2. Dobbsova metoda	20
6.2.1. Tehnika izvođenja	20
6.2.2. Rezultati liječenja	23
6.3. Liječenje zapuštenog talusa verticalis u odrasloj dobi	25
7. ZAKLJUČAK	26
8. ZAHVALE	27
9. LITERATURA	28
10. ŽIVOTOPIS	34

SAŽETAK

Talus verticalis

Valentina Zadro

Talus verticalis predstavlja tešku deformaciju s rigidnim ravnim stopalom zbog dorzalne dislokacije navikularne kosti i ekvinovalgusa kalkaneusa. Procijenjena incidencija je 1:10 000 živorođenih. U 50% slučajeva deformitet je izoliran, dok je ostala polovica slučajeva u sklopu sindroma.

Pacijent se klinički prezentira sa stražnjim stopalom fiksiranim u ekvinovalgusu, srednje stopalo je plantarno konveksno, a dorzolateralno su vidljivi duboki kožni nabori. Prednje stopalo je abducirano i dorziflektirano. Funkcionalno stopalo ima jako ograničene pokrete u svim smjerovima. Dijagnoza se može postaviti rentgenski, dinamičkim ultrazvučnim snimanjem i magnetskom rezonancijom

Preporučena terapija je Dobbsova metoda koja se sastoji od kombinacije reverzne Ponsetijeve metode i kirurške intervencije. Ciljevi terapije su uspostaviti anatomske odnose, vratiti opseg pokreta i funkcionalnost stopala. Dostupni kratkoročni i srednjeročni rezultati metode su odlični. Pacijenti nemaju bolove, imaju fleksibilan, funkcionalan taban, sa zadovoljavajućim opsegom pokreta te mogu nositi standardnu obuću.

Ključne riječi: talus verticalis, deformacija stopala, Dobbsova metoda, reverzna Ponsetijeva metoda

SUMMARY

Vertical talus

Valentina Zadro

Talus verticalis presents a severe deformity comprising a rigid flatfoot due to dorsal dislocation of the navicular bone and an equinovalgus of the calcaneus. Assesed incidence is 1:10 000 of live births. In 50% of the cases the deformity is isolated, while the other half occures as part of different syndromes.

The patient presents with the hindfoot fixed in the equinovalgus position, the midfoot shows a plantar convexity, and thick dorsolateral skin folds can be found commonly. The forefoot is placed in abducted and dorsiflected position. Functionally the foot has severe limitations of the range of motion. The final diagnosis can be made by the use of x-ray, dinamic ultrasound, and MRI scan.

Dobbs method is the current golden standard of therapy. It comprises a reverse Ponseti method and a surgical intervention. The goal is to restore anatomical relations, range of motion and the functionality of the foot. Currently available results show great promise in regards to all of the above mentioned therapy goals.

Key words: vertical talus, foot deformity, Dobbs method, reverse Ponseti method

POPIS I OBJAŠNJENJE KRATICA

CAMBA	engl. The calcaneal axis-first metatarsal base angle; hrv. kut između osi kalkaneusa i baze prve metatarzalne kosti
m.	lat. musculus, mišić
MR	engl. magnetic resonance; hrv. magnetska rezonancija
T	Tesla, mjerna jedinica SI-sustava za jakost magnetskog polja
TAMBA	engl. The talar axis- first metatarsal base angle; hrv. kut između osi talusa i baze prve metatarzalne kosti
TV	Talus verticalis

1. UVOD

Talus verticalis (u daljnjem tekstu TV) poznat je u međunarodnoj medicinskoj literaturi još i kao *vertical talus*, *rocker-bottom flatfoot*, *convex pes valgus*, *Persian slipper foot*, *congenital rigid flatfoot* te *teratological dislocation of talo-calcaneo-navicular joint*. TV predstavlja rijedak, ali ozbiljan oblik prirođene deformacije stopala s konveksnim tabanom, dorzalnom dislokacijom navikularne kosti, ekvinovalgusom stražnjeg stopala i rigidnim mekim tkivom. Kliničku sliku, patoanatomska obilježja i radiološke nalaze 1914. godine prvi je put opisao Henke (1).

TV se može u grubo klasificirati po Colemanu u 2 tipa. Tip 1 je skupina u koju se ubrajaju svi oni slučajevi kod kojih je dislociran samo talonavikularni zglob. Tip 2 je skupina u koju se ubrajaju teži slučajevi kod kojih je, uz dislokaciju talonavikularnog, prisutna i dislokacija kalkaneokuboidnog zgloba. Vrijednost ove klasifikacije je u tome da je jednostavna, a daje osnovnu informaciju o patoanatomskim karakteristikama i težini kliničke slike (2).

2. EPIDEMIOLOGIJA

Učestalost pojavljivanja TV u populaciji nije točno poznata. Procijenjena incidencija je 1:10 000 živorođenih (3). Zbog lošeg prepoznavanja stanja učestalost u stvarnosti je možda i nešto veća (4). Računa se da se otprilike na deset *pes ekvinovarus* deformacija javlja jedan TV. Još uvijek nema konkretnih većih studija o spolnoj raspodjeli oboljelih. Dosadašnji rezultati dijele se na one koje kažu da nema razlika u učestalosti pojavljivanja među spolovima i one koje govore o nešto većoj učestalosti kod muškog spola (2-4). Javlja se u

svim rasama (4). U 50% slučajeva deformitet je izoliran, dok je ostala polovica slučajeva u sklopu različitih neuromuskularnih i genetičkih sindroma (5). U polovine su deformacijom zahvaćena oba stopala (6).

3. ETIOLOGIJA

Uzroci koji su u podlozi nastanka TV još nisu u potpunosti razjašnjeni. Trenutno se smatra kako je to heterogeni prirođeni deformitet s više različitih etiopatogenetskih mehanizama nastanka. Do sada je objavljeno više prikaza slučajeva iz različitih svjetskih centara za pedijatrijsku ortopediju iz koji se može primijetiti kako se TV javlja kao izolirani deformitet i u sklopu višestrukih deformacija, anomalija i disfunkcija najrazličitijih organa. U studiji Merrill i sur. (4) od 61 opisanog pacijenta s TV, 38% ih je imalo izoliranu bolest, a u njih 62% bile su prisutne i druge malformacije. Prema studiji Ramanoudjame i sur. (7) 15 od ukupno 22 pacijenta je imalo izoliranu bolest, što je 68%. Rad Jacobsena i sur. (3) u kome su opisana 273 pacijenta, govori kako je omjer učestalosti izoliranog i neizoliranog deformiteta jednak.

Kod većeg broja pacijenata s izoliranim oblikom TV zabilježeno je višestruko pojavljivanje istih ili sličnih deformiteta u njihovim obiteljima (5). S obzirom na obrazac distribucije kroz generacije radi se o autosomno dominantnom naslijeđu s karakteristikama vertikalnog prijenosa kroz više generacija, prenosi se na oba spola, te je uvidom u klinički status rođaka zabilježena mogućnost preskakanja generacije ili pojavljivanja u blažoj formi što upućuje na varijabilnu ekspresiju i inkompletanu penetrantnost (8).

Izolirani nastanak kliničke slike TV može biti izazvan i ijatrogeno kao posljedica kirurške hiperkorekcije *pes ekvinovarusa* (1).

Kako bi se što lakše dolazilo do informacija o rijetkim poremećajima kao što je TV, objavljeni prikazi slučajeva obrađeni su i kreirane su brojne elektroničke baze podataka, koje se redovito ažuriraju, te se iz njih različitim načinima pretraživanja može jako brzo saznati puno podataka iz kataloga fotografija pacijenata, videozapisa, mapa detektiranih gena i mutacija i slično (9).

Pretraživanjem elektroničke baze podataka "POSSUM" mogu se naći sindromi u sklopu kojih je do sada zabilježen TV, no i neki još neidentificirani slučajevi. "POSSUM" je registar s više od 4000 sindroma, što uključuje multiple malformacije te kromosomske, metaboličke i teratogenima uzrokovane abnormalnosti. Koristan je alat za brzo dijagnosticiranje rijetkih sindroma i pronalaženje dodatnih potencijalnih malformacija na pacijentu s obzirom na dosadašnje zabilježene slučajeve. Unosom u tražilicu "Rocker bottom foot/Vertical talus" kao rezultat pretraživanja dobiju se 92 različita sindroma (Tablica 1.) (10).

Tablica 1. Rezultati pretraživanja POSSUM baze podataka 18.12.2018.

Popis sindroma i još neklasificiranih poremećaja, abecednim redom, u sklopu kojih se javlja talus verticalis. Popis upućuje na veliku heterogenost etiopatogeneze poremećaja.

Abnormal facies, cleft palate, dysostosis syndrome
Acro-cranio-facial dysostosis, Kaplan type
Anauxetic dysplasia
Antley-Bixler syndrome
Auditory meatus atresia, vertical talus
Bowen-Conradi syndrome
Bowen syndrome
Brachycephaly, cataracts, deafness, unusual facies
BRESEK syndrome
Camptodactyly-ichthyosis syndrome
Cerebro-cerebellar lissencephaly variant
Cerebro-facio-articular syndrome
Cerebro-oculo-facio-skeletal syndrome
Chitty-Baraitser syndrome
Chondrodysplasia punctata, Toriello-Miller type
Chromosome 10, mosaic trisomy 10
Chromosome 12, interstitial del 12q
Chromosome 13, partial dup 13q
Chromosome 13, trisomy 13
Chromosome 15, del 15q(q26.1-qter)
Chromosome 16, interstitial del 16q
Chromosome 16, partial dup 16p
Chromosome 16, partial dup 16q
Chromosome 18, i18p
Chromosome 18, partial del 18q
Chromosome 18, trisomy 18
Chromosome 19, distal dup 19q
Chromosome 22, trisomy 22
Chromosome 4, interstitial del 4q21/4q22
Chromosome 4, partial dup 4p
Chromosome 5, interstitial del 5q
Chromosome 6, distal del 6q
Chromosome 8, partial dup 8p
Chromosome d/u, tetraploidy 92XXXX,92XXYY
Contractures, oedema, hyperkeratosis, growth retardation
Crisponi syndrome
Desbuquois syndrome

Dextrocardia, situs inversus, double bladder/urethra
 Digitotalar dysmorphism
 Disorder of hyaluronan metabolism
 Distal arthrogyriposis, Moore-Weaver type
 Distal arthrogyriposis, type 2B
 Distal arthrogyriposis, Whistling face, Pierre Robin
 Facio-cutaneous-skeletal syndrome, Borochowitz type
 Feingold syndrome
 Fetal cocaine syndrome
 Fryns syndrome
 German syndrome
 Glutaric aciduria, type 2
 Hereditary motor and sensory neuropathy, Lom type
 Herrmann syndrome
 Holzgreve syndrome
 Hydrocephalus, associated anomalies, Game type
 Lateral body wall defect
 Lethal multiple pterygium syndrome
 Lower limb deficiency, hypospadias
 M.C.A., Hirschsprung disease, digital hypoplasia
 M.R., M.C.A., Torres-Aybar type
 M.R., osteosclerosis
 Mandibulofacial dysostosis, tibial hemimelia
 MCA, optic nerve colobomas, renal anomalies, arthrogyriposis
 MCA/MR, Avegno-Tilton-Lacassie type
 MCA/MR, Khalifa type
 MCA/MR syndrome, Holmes-Schimke type
 Megaepiphyses, ulnar pseudoepiphyses, fibular hypoplasia
 Microcephaly, contractures, ichthyosis, M.R.
 Multiple pterygium syndrome
 Neonatal Marfan syndrome
 Neu-Laxova syndrome
 Oculo-cerebro-osseous syndrome
 Oto-palato-digital syndrome, type 2
 Pena-Shokeir phenotype
 Pena-Shokeir phenotype with macrocephaly
 Polycystic kidneys, microcephaly, brachymelia, heart defects
 Restrictive dermopathy
 Schinzel-Giedion syndrome
 Seckel-like facies, M.R., dislocations
 Smith-Lemli-Opitz syndrome, type 1
 Smith-Lemli-Opitz syndrome, type 2
 Spondylocostal dystosis, anal, urogenital anomalies
 Thomas syndrome
 Three M syndrome
 Tibial hemimelia, cleft lip/palate
 Urethral obstruction sequence
 Weismann-Netter syndrome
 X-linked M.R., Miles-Carpenter type
 X-linked M.R., visual/hearing loss, spasticity, seizures
 Young-Simpson syndrome
 Yunis-Varon syndrome

4. PATOANATOMSKA OBILJEŽJA

Promjene anatomskih odnosa u TV zahvaćaju koštane, mišićne i ligamentarne strukture stopala. Ponajviše znanja patoanatomije i razumijevanje problematike vezane uz TV moglo se do sad dobiti iz obdukcijских zapisa i intraoperativnih nalaza (11).

Kliničku podjedinicu "stražnje stopalo" čine koštane strukture kalkaneus i talus te mnogobrojni priležeci mišići i ligamenti. Kod TV kalkaneus je u plantarnoj fleksiji i vanjskoj rotaciji što u ozbiljnijim i kompleksnijim slučajevima uzrokuje dorzolateralnu subluksaciju ili dorzalnu luksaciju kalkaneokuboidnog zgloba s hipotrofičnom plantarnom polovicom kuboidne kosti. Od mekotkivnih struktura važno je naglasiti kako su Ahilova tetiva, zglobna čahura subtalarnog zgloba te posterolateralni dio zglobne čahure gležnja u kontrakturi, a ligamenti plantarnog dijela talokalkanealnog zgloba su oslabljeni te posljedično svim tim međuodnosima postavljaju stražnje stopalo u ekvinovalgus položaj (6,12).

Talus čini glavnu poveznicu između struktura potkoljenice, stražnjeg stopala i srednjeg stopala, stoga su promjene u njegovu položaju i obliku posebno važne za patoanatomske karakteristike i težinu deformiteta. Glava i vrat talusa su dorzalno zaravnjeni i medijalno nagnuti. Potaknuto sila između zglobnih tijela, tkivo zglobne hrskavice reaktivno se proširi na dorzolateralni dio glave i vrata talusa da bi svojim položajem donekle poboljšalo kongruentnost sa zglobnom plohom dislocirane navikularne kosti. Posljedično tome odnosu talusa i navikularne kosti, navikularna poprima klinasti oblik s hipoplastičnim plantarnim segmentom. Talonavikularni zglob je zbog dorzalnog dijela zglobne čahure u kontrakturi. Kod gležanjškog zgloba se samo posteriorna trećina talarnog dijela uzglobljuje s tibijom. Sustentaculum tali je hipoplastičan i ne pruža odgovarajuću potporu glavi talusa. Prednja i srednja talarna zglobna ploha su ili skroz aplastične ili zamijenjene fibroznim tkivom.

Stražnja zglobna ploha također je promijenjena i zauzima veći bočni nagib. Ekstremno plantarno flektirana pozicija talusa, odnosno okomit položaj, rezultira slabljenjem mekotkivnih struktura tabana, s naglaskom na kalkaneonavikularni ligament i prednja vlakna deltoidnog ligamenta. To daje stopalu tipičan izgled tako da je taban konveksan, dok dorzalni dio srednjeg stopala ima duboke kožne nabore (1, 12).

Sve do sad nabrojane koštane promjene su još dodatno udružene i s brojnim promjenama priležecog mišićnog i ligamentarnog sustava. Srednje i prednje stopalo su dorziflektirani i abducirani u odnosu na stražnje, posljedično kontrakturama tetiva mišića (lat. *musculus*, dalje u tekstu m.) tibialisa anterior, m. extensora digitorum longus, m. extensora hallucis brevis, m. peroneusa tertiusa i m. extensora hallucis longus te dorzalnog dijela talonavikularne zglobne čahure. Nadalje, često dolazi do anteriorne subluksacije tetive m. tibialisa posterior preko medijalnog maleola tibije te m. peroneusa longus i brevis preko lateralnog maleola fibule. Rezultat toga je da ti mišići obavljaju dorzifleksiju umjesto njihove fiziološke uloge plantarnih fleksora (1,6,12,13).

Specht (11) je objavio jedan od rijetkih radova u kojem se predlaže patogenetski proces nastanka TV, za razliku od ostalih gdje je samo opisana patoanatomija. Zaključak temelji na usporedbi obdukcijskog nalaza stopala tromjesečnog dojenčeta s paralitičkim TV i lumbalnom meningomijelokelom i nalaza normalnog stopala. Pretpostavlja da patološki proces počinje kao neuspjeh intrinzičnih mišića stopala da se suprotstave dorzalnoj fleksiji prednjim kruralnim mišićima. Ta neravnoteža tada omogućuje dislokaciju talonavikularnog zgloba, mehanički najmanje stabilnog zgloba u središnjem dijelu stopala tako da dorzifleksijske sile više ne djeluju na gležanj, a plantarne fleksijske sile povuku kalkaneus i talus u ekvinus uzrokujući TV.

5. DIJAGNOSTIKA

Uspješan dijagnostički postupak kod sumnje na TV sastoji se od više paralelnih specijalističkih obrada. Važno je kod takvog novorođenčeta učiniti detaljan klinički pregled cijelog lokomotornog sustava, ali i ostatka tijela. Pošto se TV u velikom broju slučajeva javlja udružen s drugim anomalijama, potrebno je aktivno tragati za njima. Stoga osim ortopedu, nužno je dijete uputiti i svim drugim ekspertima kako bi se zbrinule ostale prateće anomalije. Posebno je bitno da svako dijete obradi pedijatar usko specijaliziran za genetiku kako bi se učinile odgovarajuće genetske analize, na vrijeme dijagnosticiralo i liječilo sve postojeće bolesti, no i uzelo u razmatranje teorijski potencijalne poremećaje. U sklopu obrade je i genetsko savjetovanje koje pomaže roditeljima u daljnjem planiranju obitelji.

5.1. Uzimanje anamnestičkih podataka

Svaki pregled obavezno započinje uzimanjem detaljne anamneze. Pošto su pacijenti većinom u dojenačkoj dobi, to su u pravilu heteroanamnestički podaci roditelja. Važno je saznati detaljnu obiteljsku povijest bolesti sa naglaskom na sve poznate slučajeve deformiteta stopala i druge lokomotorne poremećaje jer je uočena povećana pojavnost TV u djece opterećene pozitivnom obiteljskom anamnezom (5,8,14). Valja zabilježiti postojanje i drugih genetski poremećaja te ako postoji dobiti na uvid rodoslovna stabla i nalaze genetskih analiza izrađene od strane genetičara. Time se može dobiti jasnije shvaćanje cjelokupnog načina nasljeđivanja poremećaja i moguće prirode tijeka bolesti. Nakon obiteljske anamneze, detaljno valja saznati, ako je moguće najbolje od majke, o gestacijskom periodu, komplikacijama u trudnoći i pri porodu, mogućoj izloženosti teratogenim agensima prije i tijekom trudnoće (15). Može biti korisna ginekološka dokumentacija praćenja trudnoće i ultrazvučne snimke maternice s plodom (16). Nužno je zabilježiti i konkretne informacije o porođajnoj gestacijskoj dobi, masi i duljini djeteta, APGAR ocjeni u prvoj i u petoj minuti.

Koliko će biti opsežna osobna anamneza pacijenta ovisi od slučaja do slučaja. Uz preboljene i postojeće bolesti, kirurške zahvate, funkcije, navike, cjepni status, treba zabilježiti i kako je tekao psihomotorni razvoj djeteta. Iz tako detaljnog razgovora s roditeljem može se već na temelju anamnestičkih podataka dobiti okvirna radna dijagnoza (15).

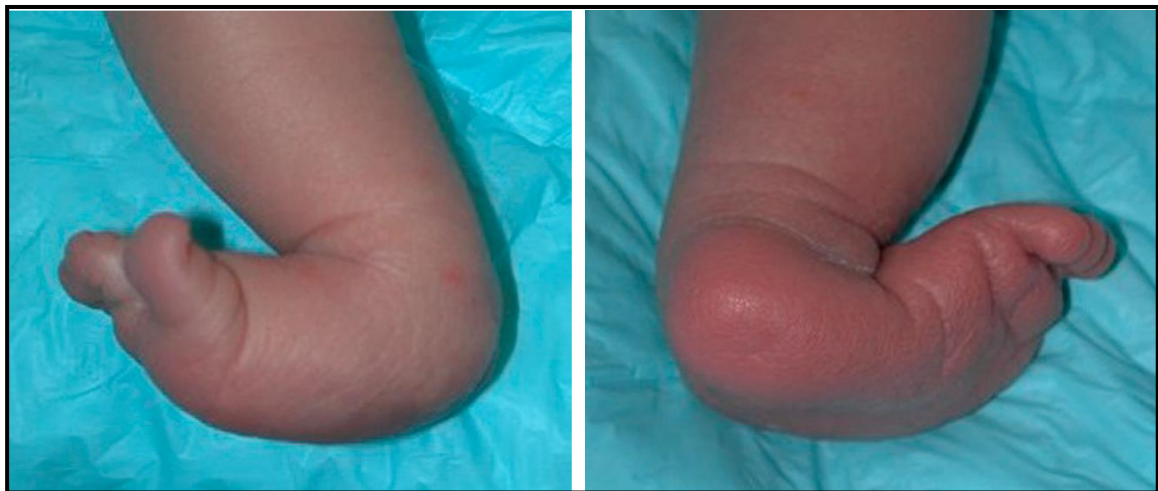5.2. Klinički pregled

Nakon detaljne anamneze slijedi strukturirani klinički pregled. Dijete se pregledava u donjem rublju kako se ništa ne bi previdjelo (15). Pregled započinje općom inspekcijom cijelog tijela, a onda specifično kod sumnje na TV detaljnijim biomehaničkim pregledom oba stopala i funkcionalnom analizom hoda (17).

Inspekcijom stopala može se primijetiti kako je stražnje stopalo fiksirano u ekvinovalgusu, srednje stopalo je plantarno konveksno, a dorzolateralno su vidljivi duboki kožni nabori. Prednje stopalo je abducirano i dorziflektirano. Prsti su kandžasto deformirani. Palpacijski se ističe prominentna glava talusa u medijalnom plantarnom dijelu srednjeg stopala. Također zbog dorzifleksije prednjeg stopala, a dislociranog talusa, dorzalno se može palpirati praznina između navikularne kosti i mjesta gdje bi inače trebao biti vrat talusa. To je koristan nalaz za razlikovanje TV od češćeg kalkaneovalgus stopala. Razlikovati se može tako što pri plantarnoj fleksiji kod TV ta praznina ostane, dok kod kalkaneovalgus stopala nestane (18).

Ako je dijete psihomotorički doseglo fazu hodanja, potrebno je učiniti analizu hoda. To se čini s i bez obuće jer potpora stopalu, koju obuća daje, može zamaskirati stanje, primjerice smanjuje dojam valgusa stopala. Procjena započinje opservacijom hoda te se procjenjuje je li hod normalan, antalgican ili možda upućuje na neku neuromuskularnu bolest. Opserviraju se duljina i brzina koraka, pozicije i međudnosi dijelova tijela te njihova simetrija. Posebno treba obratiti pozornost na kontaktnu površnu stopala i tla, ide li potisak očekivanim redom

peta-srednje stopalo-prsti. Jednostavnim testom hodanja na petama i na prstima može se detektirati prisutnost skrivenih neuromuskularnih ispada. Očekivani nalaz je stopalo koje ima jako ograničen opseg pokreta u svim smjerovima te je stoga otežan hod, a specifično na petama i prstima potpuno onemogućen. Potisak od podlogu je maksimalno reduciran. Peta ne dodiruje podlogu, prednje stopalo je dorzalno flektirano tako da se samo preko male površine srednjeg stopala prenosi cijela težina na podlogu. U literaturi se za takav hod koristi engleski termin "*peg-leg gait*", što je u prijevodu opis hoda na zastarjelom drvenom modelu proteze noge (18,19).



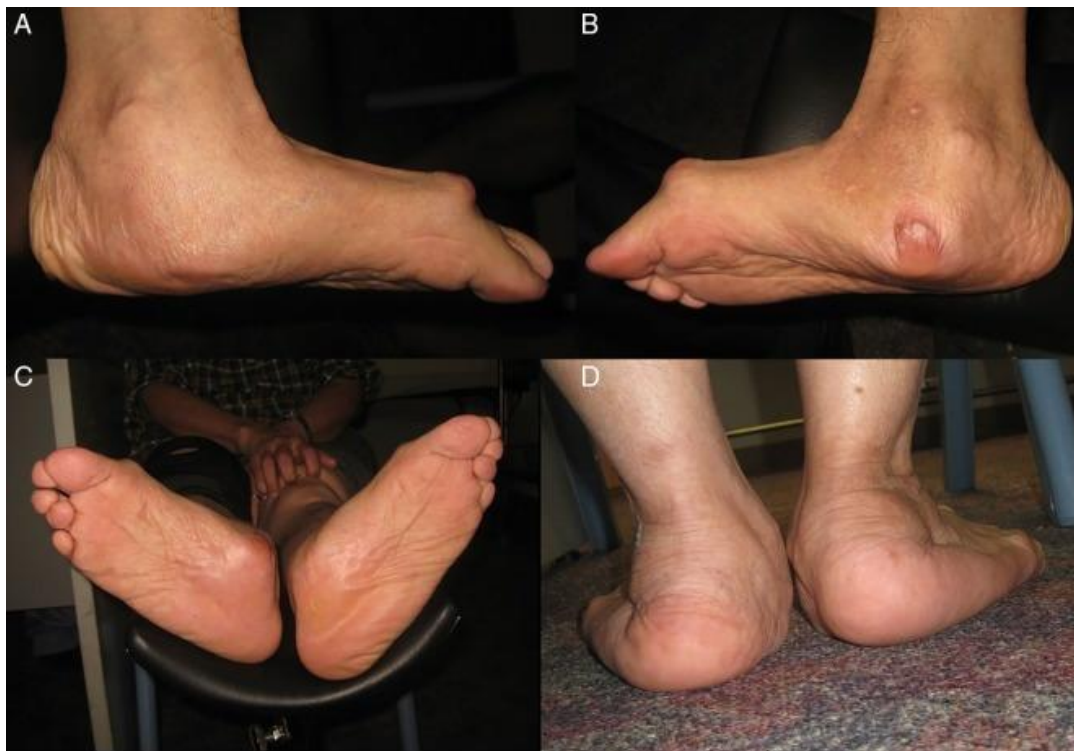Slika 1. Preoperativna klinička fotografija oba stopala četveromjesečnog djeteta sa talusom verticalis. Bilateralno vidljiva tipična klinička slika za taj deformitet: konveksni taban, abducirano i dorzalno flektirano prednje stopalo te na dorzumu duboki kožni nabori.

(**izvor:** Yang JS, Dobbs MB. Treatment of congenital vertical talus: comparison of minimally invasive and extensive soft-tissue release procedures at minimum five-year follow-up. *J Bone Joint Surg Am.* 2015;97(16):1354–65., korištenje fotografije uz dopuštenje izdavača.)

5.3. Prirodni tijek bolesti

Ako se TV ne dijagnosticira rano ili se stanje iz nekog razloga nije liječilo s vremenom će nastati značajni invaliditet. Ovisno o slučaju razlikuje se težina i brzina razvitka pune kliničke

slike (3). U početku razvoj hoda ne kasni nego se javlja uobičajeno početkom druge godine života (3,15). Očekivani prirodni tijek bolesti je razvoj progresivno rigidne, bolne deformacije s konveksno zakrivljenim tabanom. Zbog slabe snage potiska stopala, težina tijela se prenosi na glavu talusa. Koštano tkivo na to reagira stvaranjem kalusa, koji je značajne veličine već u dobi adolescencije. Prezentira se kao palpabilna, od obuće nažuljana i bolna izbočina na medijanom dijelu stopala. Takvi bolesnici imaju značajne probleme s hodom te pronalaženjem i nošenjem obuće (18,20).



Slika 2. Fotografija pedesetšestogodišnje žene sa neliječenim talusom verticalis oba stopala. Na medijalnoj strani lijevog (A) i desnog (B) stopala vidljivi su veliki kalusi u području glave talusa. (C) Iz plantarne perspektive vidljiva je zaravnjenje tabana te bilateralna abdukcija prednjeg stopala. (D) Iz stražnje perspektive vidljiv valgus stražnjeg stopala.

(izvor: Lui TH. Correction of neglected vertical talus deformity in an adult. BMJ Case Rep. 2015;2015:bcr2014208187., korištenje fotografija uz dopuštenje izdavača.)

5.4. Radiološka dijagnostika

Na temelju radioloških snimki potvrđuje se klinička sumnja i postavlja se konačna dijagnoza TV. Iznimno je važno racionalno indicirati snimanja i točno znati koju informaciju tražimo kojom snimkom. Zlatni standard u dijagnostici je rentgen, no napretkom tehnologije, dostupnošću aparata, a posebice podizanjem svijesti o štetnosti ionizirajućeg zračenja sve više svoje mjesto u dijagnostici TV nalazi ultrazvuk i magnetska rezonancija (u daljnjem tekstu MR).

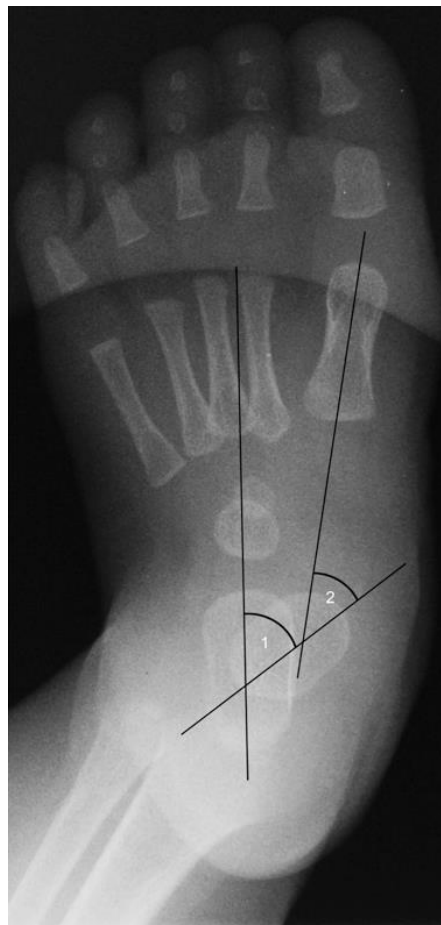
5.4.1. Rentgentske snimke

Kod rentgentske dijagnostike potrebno je učiniti snimke u anteriorno-posteriornoj (AP) i lateralnoj (LL) projekciji. U objema projekcijama treba učiniti snimku u neutralnoj poziciji, maksimalnoj dorzalnoj fleksiji te u maksimalnoj plantarnoj fleksiji. Snimaju se oba stopala. Na temelju takvih snimki se može postaviti dijagnoza, raditi preoperativno planiranje i postoperativno praćenje i evaluacija rezultata (21).

Specifično za TV je da su pacijenti uglavnom dojenčad ili djeca u ranoj predškolskoj dobi. Kod tako male djece kosti su nezrele, a rentgentski su vidljive samo jezgre okoštavanja nekih od kostiju stopala jer svaka kost ima svoje vrijeme okoštavanja. Kako bi se ispravno interpretirale rentgentske snimke nužno je znati kako fiziološki teče taj proces. Centri okoštavanja pojavljuju se nešto ranije u ženskog nego u muškog spola. Osifikacija stražnjeg stopala počinje s kalkaneusom od 23. tjedna trudnoće. Talus počinje okoštavati oko 28. tjedna trudnoće. Kuboidna kost se pojavljuje radiografski nakon 6 do 7 mjeseci, dok je navikularnoj potrebno 9 mjeseci do 5 godina za osifikaciju. Kuneiformne kosti počinju okoštavanje između 3. mjeseca i 2,5 godine, pri čemu lateralna prva počinje okoštavanje. Falange i metatarzalne kosti obično počinju okoštavati pri rođenju (21).

Pri interpretaciji RTG snimki nekoliko je ključnih radiografskih kutova koji se mjere i analiziraju. Na anteriorno-posteriorno rentgenskoj snimci značajan je talokalkanealni i talometatarzalni kut. Na lateralnoj snimci mjere se tibiokalkanealni, talokalkanealni te TAMBA i CAMBA (kut između osi talusa/kalkanusa i baze prve metatarzalne) (14).

U AP-projekciji talokalkanealni kut zatvara središnja os talusa sa središnjom osi kalkanusa. Fiziološka vrijednost talokalkanealnog kuta je između 20° i 40° kod djece mlađe od 5 godina. Zbog valgus položaja stražnjeg stopala kod TV kut je smanjen. Talometatarzalni kut zatvara središnja os talusa sa uzdužnom središnjom osi prve metatarzalne kosti. Njime se procjenjuje stupanj abdukcije prednjeg stopala (22).



Slika 3. Radiografske mjere koje se koriste u procjeni i praćenju talusa verticalisa na RTG snimkama stopala u AP-projekciji. Označen je (1) talokalkanealni te (2) talometatarzalni kut (opis u tekstu).

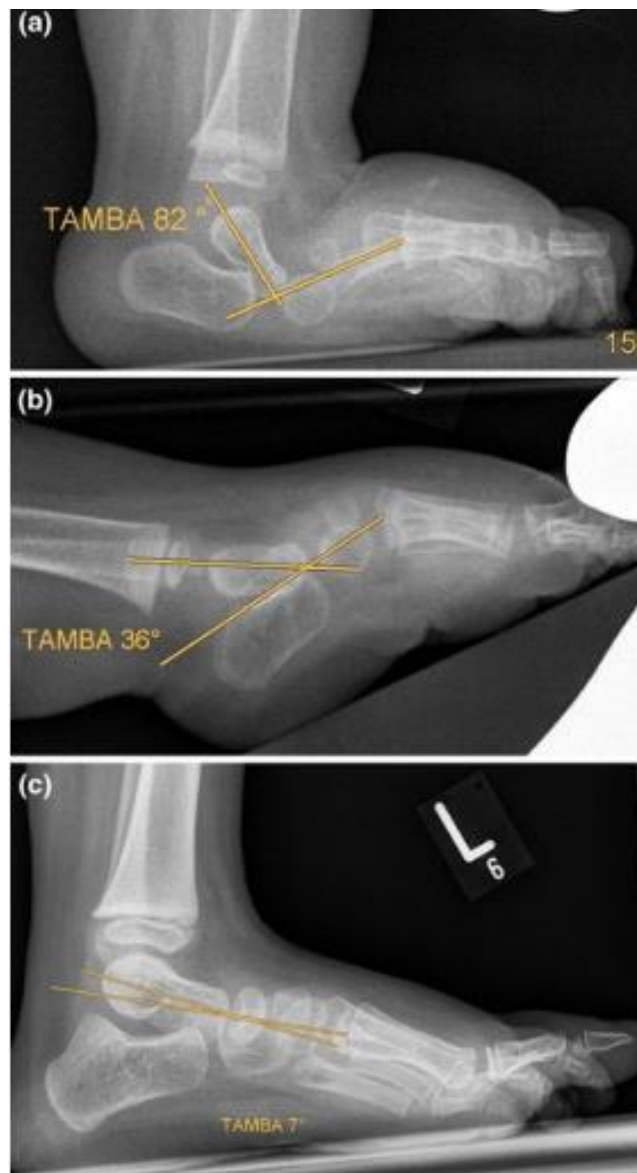
(**izvor:** Chalayon i sur. Minimally invasive approach for the treatment of non-isolated congenital vertical talus. J Bone Joint Surg Am. 2012;94(11):73-77., korištenje slike uz dopuštenje izdavača.)

Na lateralnoj rentgentskoj snimci valja usporediti vrijednosti talokalkanealnog, tibiokalkanealnog, TAMBA i CAMBA kuteva u pacijenta s fiziološkim vrijednosti iz literature (Tablica 2.). TAMBA i CAMBA osim opisa nagiba talusa i kalkaneusa daju mogućnost i razlikovanja težine dislokacije talonavikularnog zgloba i kontrakture Ahilove tetive. Prema Hamnishiđu (23) TAMBA od 60° te CAMBA od 20° granična je vrijednost između fleksibilnog talusa obliquusa i rigidnog TV. Daljnje analize značenja veličine tih kuteva u kontekstu TV napravili su Eberhard i sur. (24) u svojoj retrospektivnoj studiji. Mjerili su TAMBA vrijednosti u 20 slučajeva korigiranja TV Dobbsovom metodom. Pokretljivost u talonavikularnom zglobu je indirektno prikazana novim parametrom koji se dobije razlikom u vrijednostima kutova TAMBA u neutralnoj poziciji i plantarnoj fleksiji. Rezultati tog istraživanja pokazali su da je grupa u kojoj je ishod operacije bio zadovoljavajući imala veličinu inicijalne TAMBA-e u neutralnoj poziciji 74° - 110° te 30° - 60° u plantarnoj fleksiji. Razlikovna TAMBA bila je 26° - 57° . Inicijalna razlikovna TAMBA u grupi neuspješnih operacija bila je statistički značajno niža. Zaključak je da inicijalna razlikovna TAMBA manja od 25° upućuje na težu ukočenost u talonavikularnom zglobu te potrebu za kompleksnijim operacijskim zahvatom. Također na temelju tih rezultata može se stupnjevati težina TV. Ukoliko je TAMBA u neutralnoj poziciji veća od 95° , to upućuje na težak deformitet, dok se više od 120° može promatrati kao jako težak deformitet (24).

Tablica 2. Očekivane vrijednosti tibiokalkanealnog, talokalkanealnog i TAMBA kuteva izmjerenih na lateralnoj rentgentskoj snimci zdravog stopala u neutralnoj poziciji.

tibiokalkanealni	70° - 80°
talokalkanealni	35° - 50°
TAMBA	4° - 21°

(izvor: tablica napravljena prema podacima iz VanderWilde i sur. Measurements on radiographs of the foot in normal infants and children. J Bone Joint Surg Am 1988;70:407–15.)



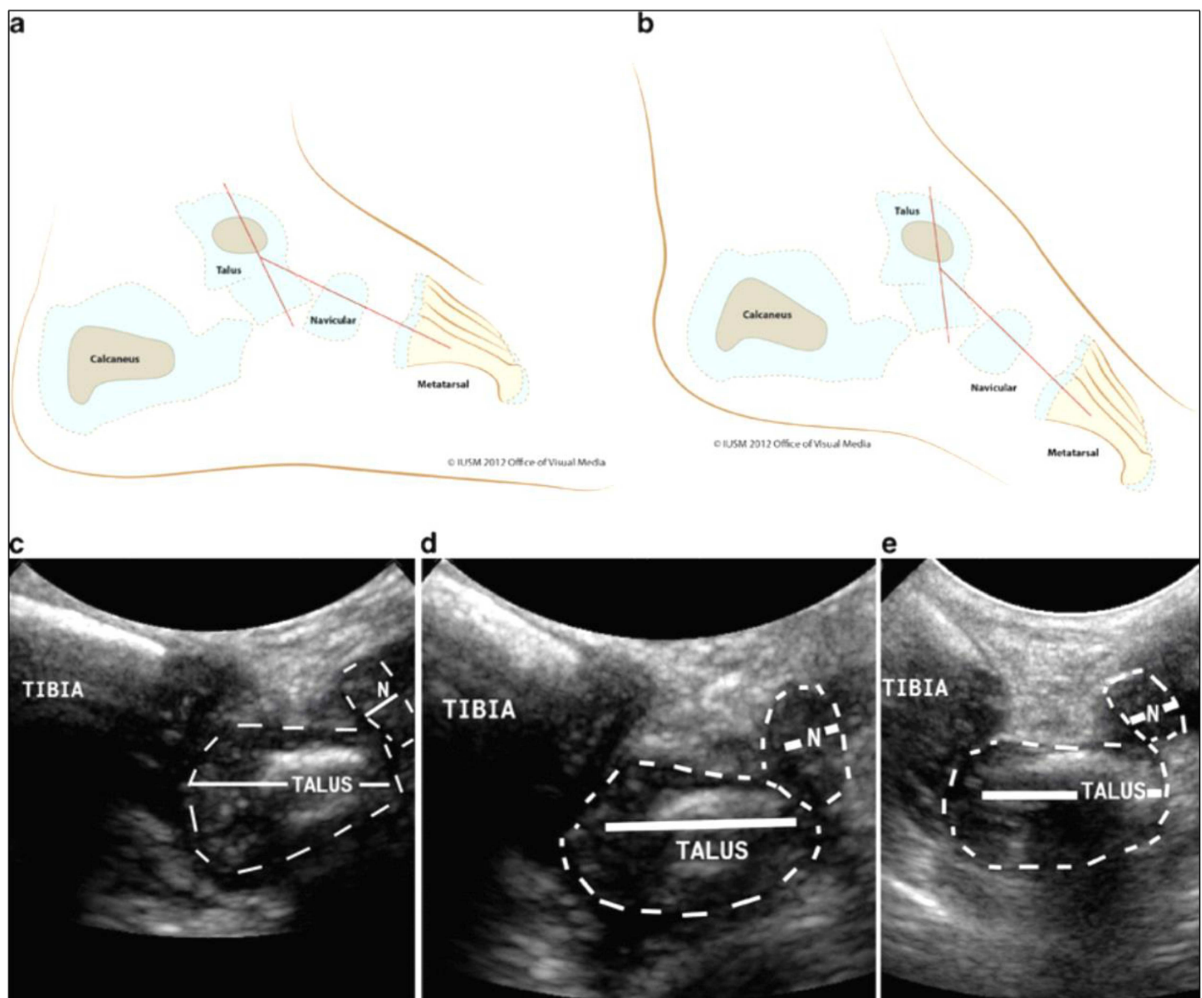
Slika 2. Lateralne rentgenske snimke stopala devetomjesečnog pacijenta s talusom verticalis. Inicijalna TAMBA u neutralnoj poziciji je 82°(a) dok je u inicijalna TAMBA u forsiranoj plantarnoj fleksiji 36°(b). Razlikovna inicijalna TAMBA je 42° što ovaj slučaj svrstava u grupu pacijenata kod kojih se očekuje uspješan ishod liječenja. (c) Pacijent u dobi 3,5 godine nakon liječenja Dobbsovom metodom. TAMBA je 7° što je unutar fizioloških vrijednosti.

(izvor: Eberhardt i sur. The talar axis-first metatarsal base angle in CVT treatment: a comparison of idiopathic and non-idiopathic cases treated with the Dobbs method. J Child Orthop 2012;6(6):491–6., korištenje slika uz dopuštenje izdavača.)

5.4.2. Ultrazvučna dijagnostika

Ultrazvučna dijagnostika kod deformiteta stopala u još nezrelom stopalu ima višestruke prednosti. Omogućava vizualizaciju hrskavice još neosificirane, nezrele kosti, bez da je nužno sedirati dijete za pretragu kao kod MR. Za razliku od rentgentske metode tijekom pretrage se može aktivno manipulirati sa stopalom i vrlo lako dobiti prikaz različitih projekcija. Nema ionizirajućeg zračenja, jeftino je, dostupno i brzo (25,26,27).

Tehnički se snimanje provodi konveksnom ultrazvučnom sondom 5-8 MHz. Radi se prikaz u sagitalnoj ravnini u neutralnoj poziciji, plantarnoj i dorzalnoj fleksiji. Prati se položaj talonavikularnog zgloba (27,28).



Slika 3. Ilustracija i ultrazvučna snimka dječaka s talusom verticalis. Ilustracija pokazuje rigidnu dislokaciju talonavikularnog zgloba u neutralnoj poziciji (a), te u plantarnoj fleksiji (b). Dinamički ultrazvučni nalaz desnog stopala u neutralnoj poziciji (c), dorzifleksiji (d) i u forsiranoj plantarnoj fleksiji (e).

(**izvor:** Supakul i sur. Dynamic US study in the evaluation of infants with vertical or oblique talus deformities. *Pediatr Radiol.* 2013;43(3):376-380.; korištenje slike uz dopuštenje izdavača.)

5.4.3. Magnetska rezonancija

Za detaljniju procjenu patoanatomskih odnosa preporučuje se napraviti MR kojom se dobro vizualiziraju još neokoštale kosti, zglobovi te mekotkivne strukture (29).

MR se snima aparatom jakosti magnetskog polja od najmanje 1,5 T. Protokolom u T1 i T2 načinu u sagitalnoj, koronarnoj i aksijalnoj ravnini. Na MR snimkama može se u tri dimenzije utvrditi opseg i spektar deformiranosti subtalarnog zgloba te se time olakšava odluku u planiranju operacijskog zahvata što smanjuje broj recidiva deformacije (13).

MR angiografija također pronalazi svoje mjesto u dijagnostičkoj obradi. Snima se na aparatu najmanje 1,5 T jakosti, s intravenski primijenjenim kontrastom gadolinijem, u koronarnoj ravnini. Upravo MR angiografijom primijećene su vaskularne anomalije u kongenitalnim deformitetima stopala, specifično kod pacijenata s TV zabilježen je izostanak arterije tibialis posterior. Očekuje se da je moguće povezati obrazac pojavljivanja vaskularnih anomalija s pratećim anomalijama, specifičnim teratogenim djelovanjem, genetskom podlogom i slično, no potrebno je provesti puno opsežnija i detaljnija istraživanja (30).

6. LIJEČENJE

Cilj liječenja je dobiti stopalo s normalnim anatomskim odnosima koji će biti predispozicija za daljnji rast i razvoj u funkcionalno odraslo stopalo. Načini obnova normalnih anatomskih odnosa između kostiju i uspostava nosivosti od prvog opisa ove bolesti do danas se mijenjala. Budući da je TV prisutan u različitim stupnjevima težine deformacije i često u sklopu poremećaja drugih organskih sustava stalna je tema rasprava u stručnim krugovima. Opisani su stoga različiti operativni i neoperativni pristupi (1). Indikacija za operaciju je slučaj u kojem talonavikularni zglob nije reducibilan ni u maksimalnoj plantarnoj fleksiji, što se može utvrditi lateralnom rentgentskom snimkom ili ultrazvučnim snimanjem stopala. Dobra početna indikacija povećava uspjeh ishoda liječenja (28).

6.1. Razvoj liječenja

Početak 20. stoljeća, kad su opisani prvi slučajevi TV, prvenstvo je imalo konzervativno liječenje. Sadrenjem stopala u određenom položaju se pokušavalo ispraviti deformitet (1). Razvoj kirurškog liječenja TV počinje 1939.godine kada Lamy i Weissman kao način liječenja vide eksciziju talusa, a Eyre-Brooke predlaže eksciziju navikularne kosti (31).

Polovicom 20. stoljeća više stručnjaka predlaže dvoetapnu operaciju (2,32). Prema Colemanu, prva etapa je uključivala produženje m. extensor digitorum longus, m. extensor hallucis longus i m. tibialis anterior, s kapsulotomijom talonavikularnog i kalkaneokuboidnog zgloba. Druga etapa je slijedila 6 tjedana kasnije i uključivala produženje Ahilove tetive sa stražnjom kapsulotomijom gležnja i subtalarnog zgloba (2). Kako bi se smanjile perioperativne komplikacije, prvenstveno infekcije, krvarenja i loše cijeljenje rane te avaskularna nekroza talusa, sa dvoetapne operacije, počelo se operirati u jednom aktu (5).

Era operacija TV u jednom aktu započinje kada Ogata i sur. 1979. godine opisuju svoja 53 slučaja liječena medijalnim pristupom u jednom aktu (5). Pacijenti su operirani Coleman-Stelling tehnikom (3). Seimon (33) također objavljuje svoja dobra iskustva, tako da jednokratni operativni zahvat postaje standard u liječenju TV. Procedure su se razlikovale u pristupima operativnom polju (dorzalni, Cincinnati, medijalni), ali su principi operiranja svih bili slični i temeljili se na produženju m. extensora hallucis longus i m. peroneusa tertius, otvaran je talonavikularni zglob te reduciran i fiksiran Kirschnerovom žicom, Ahilova tetiva je perkutano produživana, a tetiva m. tibialis anterior preseljena na vrat talusa te dodatno se, ovisno o kompleksnosti slučaja, popuštalo tkivo posteomedijalo i/ili lateralno sa/bez dodatnih zahvata na kostima. Tim postupkom su zabilježeni odlični kozmetski rezultati (33,34,35). Stricker i Rosen (34) su objavili svoja dobra iskustva s operativnom tehnikom po Seimonu te zaključuju kako je ishod dobro korigirano, bezbolno stopalo, posebno kod djece mlađe od 27 mjeseci. Mazzocca (35) je proveo studiju na svim pacijentima liječenim od 1960.-1998. godine u istoj instituciji, ali različitim tehnikama. Rezultati su pokazali da pri operaciji u jednom aktu, dorzalnim pristupom, operacija kraće traje, bolji je rezultat kliničkog Adelaar upitnika (Tablica 3.) te je manje komplikacija tri godine nakon operacije. Također, Kodros i Dias (18) 1999. godine objavljuju svoja zapažanja o operaciji u jednom aktu, Cincinnati pristupom. Postoperativno su, pri praćenju prosječno 7 godina, zabilježili dobre kliničke i radiografske nalaze. U operiranih 55 stopala nije zabilježen nijedan slučaj komplikacija vezanih uz kiruršku ranu, niti se dogodila avaskularna nekroze talusa. Deset stopala je zahtijevalo revizijsku operaciju, a u tri stopala bila je prisutna blaga bol. Zorer (33) 2002. godine u svom radu detaljno predstavlja svoju kiruršku tehniku potpunog peritalarnog popuštanja tkiva i subtalarne redukcije koristeći Cincinnati pristup. Postoperativno svi pacijenti bili su zadovoljni, nije bilo težih komplikacija, rane su uredno cijelile, a kozmetski

učinak je bio odličan. Pacijenti s lošim ishodom prema Adelaar upitniku imali su zaostali valgus stražnjeg stopala te perzistentno spušten medijalni luk tabana.

Tablica 3. Adelaar upitnik. Koristi se kod talusa verticalis za procjenu i postoperativno praćenje rezultata. Bodovanje se temelji na kliničkom (6 bodova) i radiografskom nalazu (4 boda).

KLINIČKI IZGLED	<ul style="list-style-type: none"> • Kozmetički loš izgled • Ukočenost u gležnju i subtalarnom zglobu • Prominentna glava talusa • Gubitak medijalnog longitudinalnog luka • Stražnje stopalo u valgusu • Otežano nošenje cipela
RADIOLOŠKI NALAZ (analiza navedenih stavki iz RTG snimki stopala u AP i LL-projekciji pod opterećenjem vlastitom težinom)	<ul style="list-style-type: none"> • Abnormalan talonavikularni kut • Stražnje stopalo u ekvinusu • Talometatarzalna os • Talonavikularna subluksacija

*Svaki kriteriji vrijedi 1 bod, od ukupno 10. 10 odlično, 7-9 dobro, 4-6 neutralno, 0-3 loše.

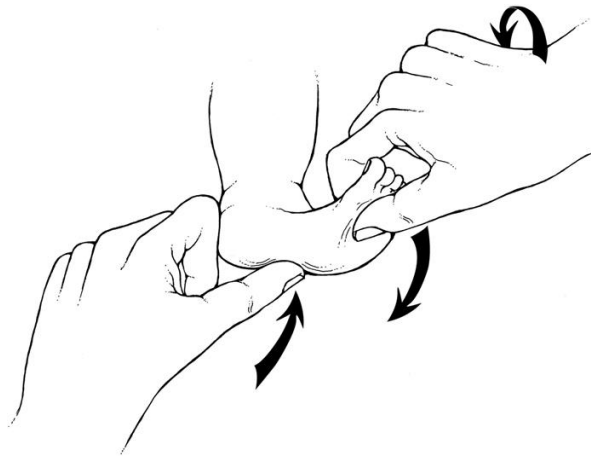6.2. Dobbsova metoda

Dobbs i sur. (37) 2006. godine objavljuju svoju prvu studiju u kojoj se zalažu za poštenije i minimalno invazivne operacije, kojima prethodi priprema mekotkivnih struktura konzervativnim metodama manipulacije i sadrenja stopala. Taj koncept čini temelj modernog liječenja TV (38).

6.2.1. Tehnika izvođenja

Dobbsova metoda se sastoji od neoperativnog i operativnog dijela. S terapijom se preporučuje početi čim prije kako bi rezultati bili što bolji. Gornje granice dobi u teoriji nema,

ali s godinama jako opada uspješnost liječenja. Prosječna dob u kojoj se počinje s liječenjem je 6 mjeseci (14). Liječenje započinje reverznom Ponsetijevom metodom, odnosno tehnikom liječenja *pes ekvinovarus* deformacije, no silama u suprotnom smjeru. Sve komponente deformacije se ispravljaju simultano, osim ekvinusa koji se ispravlja zadnji. Prilikom manipulacije stopalom, dijete treba ležati na leđima. Stopalo se isteže u plantarnu fleksiju i inverziju dok se palcem primjenjuje kontrasila na dislociranu glavu talusa tijekom dvije do tri minute (Slika 5.). Potom se noga stavlja u sadreni povoj od stopala do iznad koljena, dok je koljeno u 90° fleksije. Cilj postupka je razlabaviti dorzalne i lateralne ligamentarne strukture. Kod posljednjeg sadrenja, prije operacije, treba postaviti stopalo u maksimalnu plantarnu fleksiju i inverziju kako bi istegnuli dorzolateralne tetive, zglobne čahure te kožu. Cijeli taj postupak se ponavlja jednom tjedno, kroz prosječno četiri do šest tjedana. U slučaju potpune redukcije talonavikularnog zgloba već nakon tog inicijalnog protokola, preporučuje se daljnja privremena šestotjedna perkutana fiksacija Kirschnerovom žicom koja se postavlja od talusa prema navikularnoj kosti dok je stopalo maksimalno plantarno flektirano. U slučaju nepotpune redukcije, kad je kut između osi talusa i prve metatarzalne veći od 30°, minimalnom medijalnom incizijom, radi se otvorena redukcija talonavikularnog zgloba i fiksacija Kirschnerovom žicom. Kako bi se i dinamički stabilizirao talonavikularni zglob premjesti se hvatište tetive m. tibialis posterior na dorzalni dio vrata talusa (6,37,39).



Slika 5. Ilustracija pripreme mekog tkiva stopala manipulacijom. Prikazani su smjerovi sila koje treba primijeniti kako bi se reponirala navikularna kost. Stopalo se isteže u plantarnu fleksiju i inverziju dok se kontrasila primjenjuje palcem na medijalni dio glave talusa.

(**izvor:** Dobbs i sur. Early results of a new method of treatment for idiopathic congenital vertical talus. *J Bone Joint Surg.* 2006; 88:1192–1200., korištenje ilustracije uz dopuštenje izdavača.)

U težim slučajevima dislokacije talonavikularnog kompleksa niti nakon otvorene redukcije i fiksacije opseg pokreta nije zadovoljavajući. Tada se trebaju, ovisno od slučaja do slučaja, raditi dodatni postupci na priležećem mekom tkivu (14). Ako je maksimalna pasivna plantarna fleksija stopala manja od 25° potrebno je, kroz malu inciziju neposredno iznad gležnja, učiniti produženje tetiva *m. extensor digitorum communis* i *m. tibialis anterior*. Ako je maksimalna pasivna adukcija prednjeg stopala manja od 10° treba se učiniti i produženje tetive *m. peroneus brevis*. Kako bi se korigirao ekvinus stopala može se učiniti produženje Ahilove tetive perkutanom tenotomijom. Produženja mišića se rade na mišićno-tetivnoj granici (14,37,39).

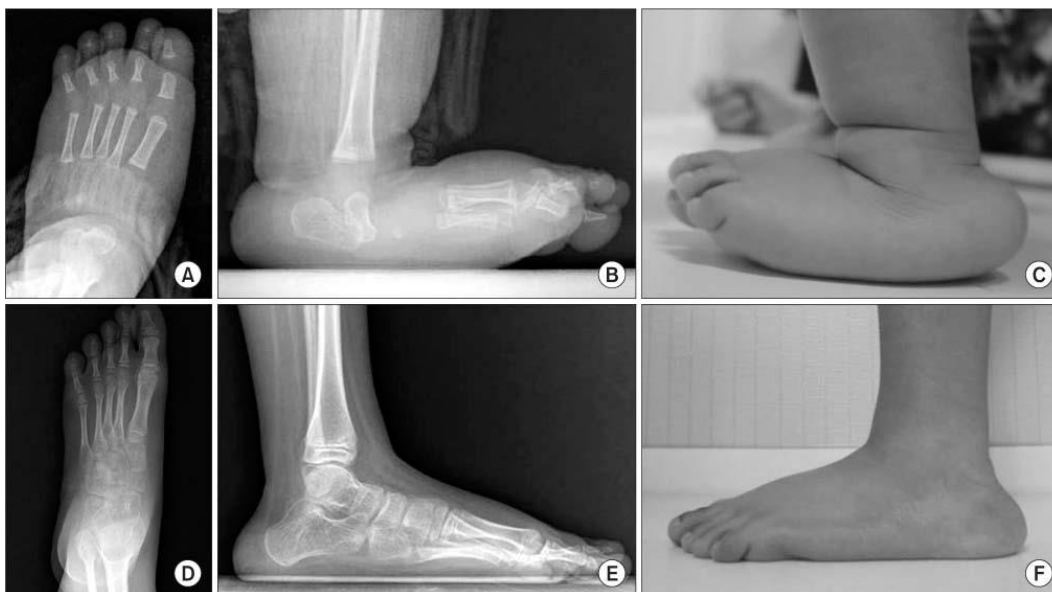Prvih se pet tjedana nakon operativnog zahvata primjenjuje dugi sadreni povoj noge: prva dva tjedna sa stopalom u neutralnom položaju te gležnjem dorziflektiranim 5° , a sljedeća tri tjedna s gležnjem dorziflektiranim 10° - 15° . Nakon toga vadi se Kirschnerova žica te se nastavak liječenja provodi nošenjem specifične gležanj-stopalo ortoze kroz sljedeće dvije godine (6,12,37,39). Nadalje, uz redovito nošenje ortoze, izuzetno je važno uključiti

roditelje u provođenje daljnje terapije. Savjetuje se naučiti roditelje osnovnim vježbama koje bi mogli provoditi svakodnevno kod kuće te tako održavati i/ili povećati do tada razvijen opseg pokreta. To su u osnovi jednostavne vježbe plantarne fleksije gležnja i adukcije stopala, kroz četrdeset ponavljanja. Praktično ih je provoditi nakon svakog mijenjanja pelena (12,37).

6.2.2. Rezultati liječenja

Aslani i sur. (38) 2012. godine objavljuju istraživanje o svojim rezultatima liječenja Dobbsovom metodom. Praćeno je 10 pacijenata (15 stopala), od čega polovica pacijenata sa te polovica bez pratećih anomalija, starosti između 1 mjeseca i 9 godina. Evaluacijom nakon dvije godine niti jedan pacijent nije imao bolove, svi su imali fleksibilan taban, nosili su standardnu obuću te hodali. Nisu zabilježene komplikacije tijekom terapije i vremena praćenja. Metoda je pokazala učinkovitost bez obzira na dob te je li TV izolirani ili neizolirani. Klinički je izmjereno značajno povećanje opsega pokreta: vrijednost dorzifleksije gležnja bila je 14°-28°, a plantarne fleksije 12°-18°.

Trenutno dostupni rezultati kratkoročnih i srednjoročnih praćenja dostupni su iz samo nekoliko centara i nije ih u potpunosti moguće uspoređivati. Svi su izuzetno zadovoljavajući i slični, te ne bilježe ozbiljnije komplikacije tijekom praćenja (38,40-44). Udio relapsa nešto je veći u neizoliranom obliku TV nego u idiopatskom, ali nije statistički značajna razlika (45).



Slika 6. Usporedba pre- i postoperativnih RTG i kliničkih nalaza. Preoperativna AP (A) i LL (B) rentgenska snimka te fotografija (C) stopala desetomjesečnog djeteta s tipičnim konveksnim tabanom kod talusa verticalis. Rentgenska snimka stopala u AP (D) i LL (E) projekciji te fotografija (F) snimljeni sedam godina poslije operacije (osmogodišnje dijete) sa zadovoljavajućim radiološkim i kliničkim nalazom. (izvor: Ahn i sur. Results of surgical treatment for congenital vertical talus. J Korean Orthop Assoc 2015;50(5):394, korištenje slike uz dopuštenje izdavača.)

Kod težine deformacije i ishoda liječenja TV treba imati na umu da se u polovice slučajeva javlja sindromski, praćen s mnogobrojnim drugim anomalijama. To značajno utječe na mogućnosti liječenja i oporavka. Kod svih neuromuskularnih komorbiditeta uočene su teže i rigidnije dislokacije, samim tim i potreba za opsežnijim operativnim zahvatom (44,45).

TV u sklopu artrogripoze javlja se s tipom II, III, IV i V (46). TV vezan uz tip II distalne artrogripoze je tip I po Colemanu, odgovara dobro na ranu, standardnu terapiju. TV u sklopu III i IV tipa praćeni su teškim kongenitalnim bolestima vitalnih organa kao što su bronhopulmonalna displazija, srčane greške, atrezije probavne cijevi, te zbog toga je za njih operacija po život ugrožavajuće stanje. Takvi bolesnici većinom imaju TV tip II po Colemanu i nužna su im kolica za kretanje. Tip V nema sistemskih bolesti, prisutne su multiple kontrakture zglobova. Ranom intervencijom i intenzivnom fizikalnom terapijom postižu se odlični rezultati (46).

6.3. Liječenje zapuštenog talusa verticalis u odrasloj dobi

Liječenje deformiteta stopala u odrasloj dobi razlikuje se od onog do osme godine života kada je velika mogućnost utjecanja na formiranje stopala zbog nezrelosti tkiva. Zrelo mišićno i koštano tkivo je jako rigidno i jedini način izlječenja takvog deformiteta je operativno (12).

U djece od osme godine preporučuje se učiniti trostruku artrodezu (6). Rješenje za odraslu dob objavljuje Lui (47) kroz prikaz slučaja pedesetšestogodišnje žene sa bilateralnom TV deformacijom stopala. Uspješno je liječena resekcijom glave talusa i transpozicijom tetiva mišića stopala.

7. ZAKLJUČAK

TV je kompleksan deformitet stopala koji nastaje različitim etiopatogenetskim mehanizmima koji su još uglavnom neistraženi.

Najviše saznanja o kliničkoj slici i mogućim načinima liječenja TV steklo se kroz mnogobrojne prikaze slučajeva. Desetljećima se istraživalo i radilo na traženju adekvatne kirurške tehnike kako bi i kozmetiski i funkcionalni ishodi operacije bili što bolji, a perioperativne komplikacije što manje. To se postiglo ranom intervencijom Dobbsovom metodom koja se sastoji se od 2 dijela: reverzne Ponsetijeve metode i minimalno-invazivnog operativnog zahvata. Do sad objavljeni rezultati liječenja Dobbsovom metodom su samo kratkoročni i srednjeročni. Pokazuju kako su pacijenti nakon liječenja subjektivno zadovoljni, nemaju bolove, imaju fleksibilno stopalo, zadovoljavajući opseg pokreta u stopalu te mogu nositi uobičajenu obuću. U pacijenata s pratećim neuromuskularnim oboljenjima očekuje se teža dislokacija, potreba za opsežnijim operativnim zahvatom i lošiji ishod liječenja. U budućnosti bi nam trebali rezultati dugoročnih praćenja liječenih Dobbsovom metodom reći što je dobro u postupku, a na čemu treba još poraditi. Treba uzeti u obzir da interpretacija dugoročnih rezultata ima svoja ograničenja vezana posebice uz neurološke i neuromuskularne komorbiditete. Teško je procijeniti je li nesposobnost hoda posljedica lošeg dugoročnog rezultata operativnog zahvata, progresije neuromuskularne bolesti ili nečeg trećeg.

Budućnost uspješnijeg liječenja TV zasigurno će biti utemeljena na boljem poznavanju i razumijevanju etiologije i patoanatomskih odnosa u deformitetu. Do tih će se spoznaja doći u skoroj budućnosti kroz nove tehnike genetske analize i sofisticirane dijagnostičke aparate s mogućnošću vizualizacije anatomskih struktura visokom rezolucijom.

8. ZAHVALE

Zahvaljujem se mentoru prof.dr.sc. Tomislavu Đapiću na izdvojenom vremenu i stručnoj pomoći pri izradi ovog diplomskog rada, ali i na prenesenom znanju i ljubavi prema dječjoj ortopediji tijekom nastave.

Hvala kolegama iz grupe što su bili tu za mene i uljepšavali svaki dan nastave.

Ovom prilikom bih se htjela prvenstveno zahvaliti svima, što mlađim, što starijim, kolegama studentima koji su sve ove godine provodili i dane i noći sa mnom u učionici na Savi i bili mi ogromna pomoć, podrška i najvjerniji navijači. Zajedno smo bili jači!

Posebno hvala mojim prijateljima za sve do sad i sve što slijedi, hvala što skupa tražimo više od života: dragim mojim curama iz ExObjedovanja5.0, Milenim Sekoslavkama, Samim i nervoznim kraljicama, dečkima iz Geta8, kumi Mariji, Ivoni, Matildi, Ivanu i Marku. Čast mi je imati vas za prijatelje.

Zahvaljujem i cijeloj mojoj rodbini i bližnjima na beskrajnoj podršci sve ove godine.

Na kraju, nema riječi kojima mogu zahvaliti mami Jasminki, tati Mladenu i bratu Antoniu na svemu što su mi bezuvjetno pružili kako bih postala ovo što sam danas.

Hvala meni!

Hvala Bogu!

9. LITERATURA

1. Mckie J, Radomisli T. Congenital vertical talus: A review. *Clin Podiatr Med Surg.* 2010;27(1):145–56.
2. Coleman SS, Stelling FH, Jarrett J. Pathomechanics and treatment of congenital vertical talus. *Clin Orthop Relat Res.* 1970;70:62–72.
3. Jacobsen ST, Crawford AH. Congenital vertical talus. *J Pediatr Orthop.* 1983;3(3):306–10.
4. Merrill LJ, Gurnett CA, Connolly AM, Pestronk A, Dobbs MB. Skeletal muscle abnormalities and genetic factors related to vertical talus. *Clin Orthop Relat Res.* 2011;469(4):1167–74.
5. Ogata K, Schoenecker PL, Sheridan J. Congenital vertical talus and its familial occurrence: an analysis of 36 patients. *Clin Orthop Relat Res.* 1979;139:128–32.
6. Alae F, Boehm S, Dobbs MB. A new approach to the treatment of congenital vertical talus. *J Child Orthop.* 2007;1(3):165–74.
7. Ramanoudjame M, Loriaut P, Seringe R, Glorion C, Wicart P. The surgical treatment of children with congenital convex foot (vertical talus). *Bone Joint J.* 2014;96-B(6):837–44.
8. Dobbs MB, Schoenecker PL, Gordon JE. Autosomal dominant transmission of isolated congenital vertical talus. *Iowa Orthop J.* 2002;22:25–7.

9. Pereza N, Zergollern-Čupak LJ, Ostojić S. Elektroničke baze podataka humanih genetičkih poremećaja: osnove diferencijalne dijagnostike u kliničkoj genetici. *Medicina*. 2009;45(1):22–37.
10. POSSUMweb[Internet] Melbourne, Australija: Murdoch Childrens Research Institute, Inc.1984.-2016.- Vertical talus; [pristupljeno: 18.12.2018.]. Dostupno na: <https://www.possum.net.au> .
11. Specht EE. Congenital paralytic vertical talus. An anatomical study. *J Bone Joint Surg Am*. 1975;57(6):842-7.
12. Miller M, Dobbs MB. Congenital vertical talus. *J Am Acad Orthop Surg*. 2015;23(10):604–11.
13. Thometz JG, Zhu H, Liu X-C, Tassone C, Gabriel SR. MRI pathoanatomy study of congenital vertical talus. *J Pediatr Orthop*. 2010;30(5):460–4.
14. Chalayon O, Adams A, Dobbs, MB. Minimally invasive approach for the treatment of non-isolated congenital vertical talus. *J Bone Joint Surg Am*. 2012;94(11):73-7.
15. Mardešić D i sur. *Pedijatrija: Anamneza i pregled u pedijatriji*. 8.izd. Zagreb: Školska knjiga; 2017.Str.67-70.
16. Rubio EI, Mehta N, Blask AR i sur. Prenatal congenital vertical talus (rocker bottom foot): a marker for multisystem anomalies. *Pediatr Radiol*. 2017;47(13):1793-9.
17. Rodrigez N, Volpe RG. Clinical diagnosis and assessment of the pediatric pes planovalgus deformity. *Clin Podiatr Med Surg*. 2010;27(1):43–58.

18. Kodros SA, Dias LS. Single-stage surgical correction of congenital vertical talus. *J Pediatr Orthop.* 19(1):42–8.
19. Sankar WN, Weiss J, Skaggs DL. Orthopaedic conditions in the newborn. *J Am Acad Orthop Surg.* 2009;17(2):112-22.
20. S.r K, Vatsya P, Gopinathan N, Sharma P. Congenital vertical talus - etiology, pathogenesis and current updates in management. *WebmedCentral ORTHOPAEDICS* 2019;10(5):WMC005569.
21. Katz MA, Davidson RS, Chan PS i sur. Plain radiographic evaluation of the pediatric foot and its deformities. *UPOJ* 1997;10:30–9.
22. VanderWilde R, Staheli LT, Chew DE i sur. Measurements on radiographs of the foot in normal infants and children. *J Bone Joint Surg Am.* 1988;70:407–15.
23. Hamanishi C. Congenital vertical talus: classification with 69 cases and new measurement system. *J Pediatr Orthop.* 1984;4(3):318–26.
24. Eberhardt O, Fernandez FF, Wirth T. The talar axis-first metatarsal base angle in CVT treatment: a comparison of idiopathic and non-idiopathic cases treated with the Dobbs method. *J Child Orthop.* 2012;6(6):491–6.
25. Schlesinger AE, Deeney VF, Caskey PF. Sonography of the nonossified tarsal navicular cartilage in an infant with congenital vertical talus. *Pediatr Radiol.* 1989;20(1–2):134–5.
26. Aurell Y, Johansson A, Hansson G, Wallander H, Jonsson K. Ultrasound anatomy in the normal neonatal and infant foot: an anatomic introduction

- to ultrasound assessment of foot deformities. *Eur Radiol.* 2002;12(9):2306–12.
27. Miron M-C, Grimard G. Ultrasound evaluation of foot deformities in infants. *Pediatr Radiol.* 2015;46(2):193–209.
28. Supakul N, Loder RT, Karmazyn B. Dynamic US study in the evaluation of infants with vertical or oblique talus deformities. *Pediatr Radiol.* 2013;43(3):376-80.
29. Vallejo JM, Jaramillo D. Normal MR imaging anatomy of the ankle and foot in the pediatric population. *Magn Reson Imaging Clin N Am.* 2001;9(3):435–46.
30. Kruse L, Gurnett CA, Hootnick D, Dobbs MB. Magnetic resonance angiography in clubfoot and vertical talus: a feasibility study. *Clin Orthop Relat Res.* 2009;467(5):1250–5.
31. Eyre-Brook AL. Congenital vertical talus. *J Bone Joint Surg Br.* 1967;49(4):618-27.
32. Osmond-Clarke H. Congenital vertical talus. *J Bone Joint Surg Br.* 1956;38-B(1):334–41.
33. Seimon LP. Surgical correction of congenital vertical talus under the age of 2 years. *J Pediatr Orthop.* 1987;7(4):405–11.
34. Stricker SJ, Rosen E. Early one-stage reconstruction of congenital vertical talus. *Foot Ankle Int.* 1997;18(9):535–43.
35. Mazzocca AD, Thomson JD, Deluca PA, Romness MJ. Comparison of

- the posterior approach versus the dorsal approach in the treatment of congenital vertical talus. *J Pediatr Orthop*. 2001;21(2):212–7.
36. Zorer G, Bagatur AE, Dogan A. Single stage surgical correction of congenital vertical talus by complete subtalar release and peritalar reduction by using the Cincinnati incision. *J Pediatr Orthop B*. 2002; 11(1):60–7.
37. Dobbs MB, Purcell DB, Nunley R, Morcuende JA. Early Results of a New method of treatment for idiopathic congenital vertical talus. *J Bone Joint Surg Am*. 2006;88(6):1192–200.
38. Aslani H, Sadigi A, Tabrizi A, Bazavar M, Mousavi M. Primary outcomes of the congenital vertical talus correction using the Dobbs method of serial casting and limited surgery. *J Child Orthop*. 2012;6(4):307–11.
39. Wright J, Coggings D, Maizen C, Ramachandran M. Reverse Ponseti-type treatment for children with congenital vertical talus. *Bone Joint J*. 2014;96-B(2):274–8.
40. Mathew PG, Sponer P, Karpas K, Shaikh HH. Mid-term results of one-stage surgical correction of congenital vertical talus. *Bratisl Lek Listy*. 2009;110(7):390–3.
41. Yan G, Yu Z, Yang Z, Lu M, Zhang J. Surgical correction of congenital vertical talus by one-stage comprehensive soft-tissue release and peritalar reduction incorporating tibialis anterior transfer. *Zhonghua Yi Xue Za Zhi*. 2014;94(17):1322–5.

42. Yang JS, Dobbs MB. Treatment of congenital vertical talus: comparison of minimally invasive and extensive soft-tissue release procedures at minimum five-year follow-up. *J Bone Joint Surg Am.* 2015;97(16):1354–65.
43. Ahn T, Kang J, Lim K. i sur. Results of Surgical Treatment for Congenital Vertical Talus. *J Korean Orthop Assoc.* 2015;50(5):394.
44. Hossain M, Davis N. What is the best treatment for congenital vertical talus?. U: Alshryda S i sur. *Paediatric Orthopaedics.* Switzerland: Springer International Publishing; 2017. Str. 161-166.
45. Chan Y, Selvaratnam V, Garg N. A comparison of the Dobbs method for correction of idiopathic and teratological congenital vertical talus. *J Childr Orthop.* 2016;10(2):93–9.
46. Aroojis AJ, King MM, Donohoe M, Riddle EC, Kumar SJ. Congenital vertical talus in arthrogryposis and other contractural syndromes. *Clin Orthop Relat Res.* 2005;434:26-32.
47. Lui TH. Correction of neglected vertical talus deformity in an adult. *BMJ Case Rep.* 2015;2015:bcr2014208187.

10. ŽIVOTOPIS

Rođena sam 26. svibnja 1993. godine u Vinkovcima. Nakon završetka OŠ „Mare Švel-Gamiršek“ u Vrbanji upisala sam prirodoslovno-matematički smjer Gimnazije Matije Antuna Reljkovića u Vinkovcima. Godine 2012. upisala sam Medicinski fakultet Sveučilišta u Zagrebu. Od druge do šeste godine bila sam stipendistica Općine Vrbanja. Od stranih jezika govorim njemački i engleski jezik. Dugogodišnja sam članica KUD-a „Posavac“ Vrbanja. Sudjelovala sam u radu multidisciplinarne Studentske sekcije za fiziologiju sporta te također u aktivnostima Studentske sekcije za ortopediju i traumatologiju. U slobodno vrijeme bavim se CrossFit-om i slikanjem. Moja područja interesa su ortopedija i traumatologija, kirurgija, sportska medicina, fizikalna medicina i rehabilitacija te estetska medicina.