

Spektroskopija dojke magnetnom rezonancijom

Markovinović, Mihaela

Master's thesis / Diplomski rad

2019

Degree Grantor / Ustanova koja je dodijelila akademski / stručni stupanj: **University of Zagreb, School of Medicine / Sveučilište u Zagrebu, Medicinski fakultet**

Permanent link / Trajna poveznica: <https://um.nsk.hr/um:nbn:hr:105:959432>

Rights / Prava: [In copyright](#)/[Zaštićeno autorskim pravom.](#)

Download date / Datum preuzimanja: **2025-03-29**



Repository / Repozitorij:

[Dr Med - University of Zagreb School of Medicine Digital Repository](#)



**SVEUČILIŠTE U ZAGREBU
MEDICINSKI FAKULTET**

Mihaela Markovinović

**Spektroskopija dojke magnetnom
rezonancijom**

DIPLOMSKI RAD



Zagreb 2019.

Ovaj diplomski rad izrađen je na Odjelu za bolesti dojke pri Kliničkom zavodu za dijagnostičku i intervencijsku radiologiju Kliničkog bolničkog centra Zagreb pod vodstvom doc. dr. sc. Maje Prutki i predan je na ocjenu u akademskoj godini 2018./2019.

POPIS KORIŠTENIH KRATICA

AJCC - American Joint Committee on Cancer (Američki zajednički odbor za rak)

BRCA-1 - Breast cancer 1 (Gen povezan s karcinomom dojke 1)

BRCA-2 - Breast cancer 2 (Gen povezan s karcinomom dojke 2)

CLI - Carcinoma Lobulare Invasivum (Invazivni lobularni karcinom)

DCIS - Ductal Carcinoma In Situ (Duktalni karcinom in situ)

ER - Estrogenski receptori

GPCho - Glicerofosfokolin

HER2 - Human Epidermal Growth Factor Receptor 2 (Receptor za humani epidermalni čimbenik rasta 2)

HPF - High power field (Vidno polje velikog povećanja mikroskopa)

IDC - Invasive Ductal Carcinoma (Invazivni duktalni karcinom)

LCIS - Lobular Carcinoma In Situ (Lobularni karcinom in situ)

MR - Magnetna rezonancija

MRS - Spektroskopija magnetnom rezonancijom

NOS - Not Otherwise Specified (Koji nije drugačije određen)

NST - No Special type (Bez karakteristika određenog tipa)

PCho - Fosfokolin

PR - Progesteronski receptori

SLN - Sentinel Lymph Node (Limfni čvor čuvar)

SNR - Signal-to-noise ratio (Omjer signala i šuma)

tCho - Total choline-containing peak (Ukupni kolin-sadržajni šiljak)

WHO - World health organization (Svjetska zdravstvena organizacija)

Sadržaj

1. Sažetak	I
2. Abstract.....	II
3. Uvod.....	1
3.1. Karcinom dojke.....	1
3.2. Histološka klasifikacija tumora dojke	2
3.2.1. Duktalni invazivni karcinom	2
3.2.2. Duktalni karcinom <i>in situ</i>	3
3.2.3. Invazivni lobularni karcinom.....	3
3.2.4. Mucinozni karcinom.....	3
3.2.5. Invazivni papilarni karcinom.....	4
3.3. Stupnjevanje karcinoma dojke.....	5
3.4. Prognostički pokazatelji karcinoma dojke	10
3.4.1. Dob pacijentice.....	10
3.4.2. Veličina tumora.....	10
3.4.3. Status aksilarnih limfnih čvorova.....	11
3.4.4. Patohistološka analiza tumora	11
3.4.4.1. Histološki tip tumora	12
3.4.4.2. Histološki gradus	12
3.4.4.3. Limfovaskularna invazija.....	13
3.4.4.4. Status hormonskih receptora.....	13
3.4.4.5. Ki-67.....	13
3.4.4.6. HER2.....	14

3.4.5. Molekularni podtipovi tumora.....	14
3.5. Radiološka dijagnostika karcinoma dojke	16
3.5.1. Mamografija.....	16
3.5.2. Ultrazvuk	17
3.5.3. Magnetna rezonancija	17
3.6. Kolin	19
3.7. Spektroskopija magnetnom rezonancijom	20
3.8. Spektroskopija dojke magnetnom rezonancijom.....	21
4. Hipoteza.....	22
5. Cilj.....	23
6. Materijali i metode	24
6.1. Bolesnice.....	24
6.2. Magnetna rezonancija	24
6.3. Spektroskopija magnetnom rezonancijom	25
6.4. Statistika.....	25
7. Rezultati	26
7.1. Patohistološke karakteristike karcinoma	26
7.2. MR vrijednosti kolina	29
7.3. Korelacija vrijednosti kolina i prognostičkih čimbenika	29
8. Rasprava.....	35
9. Zaključak.....	39
10. Popis literature	40
11. Zahvale	49

12. Životopis.....	50
--------------------	----

1. Sažetak

Spektroskopija dojke magnetnom rezonancijom

Mihaela Markovinović

In vivo MR spektroskopija (MRS) komplementarna je metoda magnetnoj rezonanciji koja omogućuje mjerenje biokemijskih tvari u tkivima te posljedično pruža dodatne informacije o patologiji tumora dojke.

CILJ: Cilj ovog istraživanja bio je analizirati vrijednost kolina dobivenog spektroskopijom na magnetnoj rezonanciji (MRS) za pojedine podtipove karcinoma dojke te ovisnost o prognostičkim čimbenicima karcinoma dojke.

MATERIJALI I METODE: U retrospektivno istraživanje uključene su 82 bolesnice prosječne dobi 58 godina s 84 karcinoma dojke kojima je učinjena MRS na MR uređaju jakosti 3 T. Izmjerene su vrijednosti (amplituda i integral) metabolita kolina u pojedinim karcinomima dojke. Kod svake bolesnice određena je veličina tumora, histološki tip tumora, prisutnost ER i PR receptora, Ki-67, prisutnost HER2 receptora, molekularni tip te prisutnost limfovaskularne invazije. Vrijednosti kolina korelirane su s navedenim prognostičkim čimbenicima.

REZULTATI: Srednja vrijednost amplitude kolina iznosila je 54,54 (raspon 0,603 do 224), a srednja vrijednost integrala kolina iznosila je 1158,46 (raspon 5,99 do 4770). Korelacijom vrijednosti kolina s prognostičkim čimbenicima tumora prikazana je statistički značajna razlika u koncentraciji kolina vezana uz dob pacijentica ($p=0,0067$), prisutnost limfovaskularne invazije ($p=0,037$), veličinu ($p=0,037$) te stadij tumora ($p=0,027$). Nije utvrđena statistički značajna razlika ovisno o molekularnom podtipu karcinoma, histološkom podtipu karcinoma, prisutnosti ER i PR receptora, Ki-67 te prisutnosti HER2 receptora ($p>0,05$).

ZAKLJUČAK: Vrijednosti kolina se ne razlikuju ovisno o molekularnom podtipu tumora. Međutim, prikazani rezultati mogu pomoći u dijagnostici i interpretaciji karcinoma dojke jer se vrijednost kolina može koristiti kao biomarker čimbenika agresivnosti tumora (limfovaskularna invazija, dob, stadij, veličina).

Ključne riječi : karcinom dojke, MR spektroskopija, kolin, molekularni podtip, prognostički čimbenici karcinoma dojke

2. Abstract

Magnetic resonance spectroscopy of the breast

Mihaela Markovinović

In vivo MR spectroscopy is a diagnostic method complementary to MRI which enables measurement of biochemicals in tissues and provides useful information about the pathology of breast lesions.

AIM: The aim of this study was to analyse whether the peak integral and amplitude of total choline compounds correlate with breast cancer subtypes.

MATERIALS AND METHODS: This retrospective study included 82 patients with median age of 58 years old, with 84 breast cancers. The peak integral and amplitude of total choline were obtained by MR spectroscopy on Siemens Trio 3T MRI scanner. The peak integral and amplitude of total choline were correlated with prognostic factors of each tumor which included patient age, size of tumor, histological type of tumor, presence of ER, PR and HER2 receptors, Ki-67 value, molecular subtype and presence of lymphovascular invasion.

RESULTS: The median value of total choline peak amplitude was 54,54 (0,603 - 224), while the median value of of total choline peak integral was 1158,46 (5,99 - 4770). Correlation of peak integral and amplitude of total choline with prognostic factors showed significant difference in choline concentration for patient age ($p=0,0067$), presence of lymphovascular invasion ($p=0,037$), tumor size ($p=0,037$) and grade ($p=0,027$). The correlation of the peak integral and amplitude of total choline showed no statistical significance in correlation with molecular subtype, histological subtype, presence of ER and PR receptors, Ki-67 and HER2 receptor presence ($p>0,05$).

CONCLUSION: It is not possible to determine breast cancer subtype based on peak integral and amplitude of total choline value. However, it can be used to help in diagnostics and interpretation of the breast cancer lesion because the peak integral and amplitude of total choline can be used as a marker of tumor aggressiveness (presence of lymphovascular invasion, age, tumor grade, tumor size).

Key words: Breast cancer, MR spectroscopy, choline, molecular subtype, prognostic factors

3. Uvod

3.1. Karcinom dojke

Karcinom dojke najčešća je zloćudna bolest kod žena u Hrvatskoj i svijetu (1, 2). U 2015. godini u Hrvatskoj novootkriveno je 2748 karcinoma sa sijelom u dojci što je 26% od ukupnog broja karcinoma u žena, sa smrtnošću 47,7 na 100 000 žena (1). Prema podacima Svjetske zdravstvene organizacije (WHO) u 2012. godini bilo je 1,7 milijuna novootkrivenih slučajeva, odnosno 25% od ukupnog broja karcinoma u žena, a karcinom dojke bio je uzrok smrti u 15% žena oboljelih od karcinoma (2). Pojava karcinoma dojke učestalija je u razvijenim zemljama nego u zemljama u razvoju. Razlog tome može se potražiti u činjenici da postoje razlike u životnom stilu, ali i tome da se u zemljama u razvoju rjeđe provodi probir za rano otkrivanje karcinoma dojke te se tako stvarne brojke čine manjima nego što zbilja jesu. Međutim, zbog sve boljih životnih uvjeta i zapadnjačkog načina života očekivano je da će se i pojava karcinoma dojke u zemljama u razvoju približiti brojkama razvijenih zemalja (3, 4). Incidencija karcinoma dojke raste sa životnom dobi sve do razdoblja menopauze, odnosno šezdesetih godina nakon čega se opet smanjuje (5, 6). Najčešće se dijagnosticira kod žena u dobnoj skupini 55 do 64 godine starosti (7). Rizični faktori koji se odnose na učestaliju pojavu karcinoma dojke uključuju rane menarhe i kasne menopauze, žene koje nisu rađale, ali i kasniju dob pri prvom porodu (8). Proliferativne lezije s atipijama te pozitivna osobna anamneza na karcinom dojke znatno povećava rizik za povrat bolesti, osobito ukoliko je dob pacijentice u vrijeme dijagnoze bila manja od 40 godina (9, 10). Također, pozitivna obiteljska anamneza na karcinom dojke ili ovarija kod ženskih srodnika značajno povećava rizik od obolijevanja, naročito ukoliko se radi o srodniku u prvom koljenu (majka, sestra, kći) (11). Geni s nasljednim mutacijama s kojima se najčešće povezuju karcinom dojke su BRCA1 i BRCA2 (12). Smatra se da je 5 do 10% svih karcinoma dojke uzrokovano autosomno dominantnim mutacijama na BRCA1 i BRCA2 genima (13). Ostali rizični faktori uključuju pušenje, konzumaciju alkohola, pretilost i smanjenu tjelesnu aktivnost (14-21).

3.2. Histološka klasifikacija tumora dojke

Tumori dojke dijele se na dobroćudne i zloćudne. Fibroadenom je najčešći dobroćudni tumor (22). Većina zloćudnih tumora nastaje iz proliferacije duktalno-lobularnih jedinica. Najčešći invazivni karcinom dojke je invazivni karcinom dojke karakteriziran kao „bez određenog tipa“(NST, engl. No Special Type), također od ranije poznat kao invazivni duktalni karcinom koji drugačije nije određen (NOS, engl. Not Otherwise Specified) (23). Od ostalih specifičnih histoloških tipova invazivnih karcinoma česti su invazivni lobularni karcinom, tubularni karcinom, mucinozni karcinom, medularni karcinom, mikropapilarni i papilarni karcinom, apokrini karcinom te metaplastični karcinomi (2). Neinvazivni in situ karcinomi dojke dijele se na duktalni karcinom in situ (DCIS, engl. Ductal Carcinoma In Situ) i lobularni karcinom in situ (LCIS, engl. Lobular Carcinoma In Situ) (24).

3.2.1. Duktalni invazivni karcinom

Najčešći invazivni karcinom dojke je duktalni invazivni karcinom dojke (IDC, engl. Invasive Ductal Carcinoma) i obuhvaća oko 75% svih karcinoma dojke. Tumor se klasificira kao IDC ukoliko najmanje 90% ukupne tumorske mase uzorka na histološkom pregledu sadržava taj tip. Najčešće se radi o IDC tip NST, a od specifičnih pojavljuju se tubularni, medularni, mucinozni, adenoidno cistični i metaplastični. Prema makroskopskim karakteristikama ovi tumori su sivo bijele boje, neoštro ograničeni od okolnog žljezdanog tkiva i zvjezdolikog oblika. Mogu sadržavati žarišta nekroze i mikrokalcifikate. Sadrže veću količinu vezivnog tkiva pa su na dodir tvrđi od okolnog tkiva dojke. Širenje tumora dovodi do uvlačenja kože „popust kore naranče“, uvlačenja bradavice i invazije pektoralnog mišića s fiksacijom dojke za prsnu stijenu. Patohistološki, tumor je građen od čvrste vezivne strome unutar koje se nalaze tračci ili žarišta tumorskih stanica. Na rubnim dijelovima tumora na patohistološkim preparatima uočljiva je infiltracija tumorskih stanica u okolno tkivo, često uz invaziju perivaskularnih i perineuralnih prostora te limfnih žila. U dobro diferenciranih tumora izraženo je formiranje tubula, a odsutno u slabo diferenciranih (25).

3.2.2. Duktalni karcinom *in situ*

Duktalni karcinom *in situ* (DCIS) definira se kao proliferacija epitelnih stanica koje imaju morfološki izgled zloćudnih stanica unutar kanalića tkiva dojke uz izostanak stromalne invazije kroz bazalnu membranu kanalića. Najčešći je preinvazivni oblik karcinoma dojke te čini 80% svih slučajeva. Oko 20% bolesnica ima bilateralne promijene. Najčešće se nalazi u pacijentica starih između 20 i 40 godina. U većine žena nalaze se malena intraduktalna žarišta koja se pronalaze pri mamografiji ili biopsijama dojki s klinički postavljenom sumnjom na fibrocistične promijene. Prognoza je izvrsna ukoliko se odstrani kirurški. U suprotnom, moguć je razvoj invazivnog karcinoma (22).

3.2.3. Invazivni lobularni karcinom

Invazivni lobularni karcinom (CLI) nastaje u terminalnoj duktulo-lobularnoj jedinici. Čini 10% svih invazivnih tumora dojke. U posljednje vrijeme uočen je porast incidencije ovog tumora kod žena starijih od 50 godina, a povezuje se s korištenjem nadomjesne hormonske terapije. Većinom se otkriva kao čvor u dojci koji se može napipati. Postoje i oblici koje nije moguće otkriti makroskopski jer tumor raste u obliku tračaka između normalnog žljezdanog tkiva dojke. Uočena je sklonost bilateralnog pojavljivanja ovog tumora te multicentrična pojavnost u istoj dojci (22).

3.2.4. Mucinozni karcinom

Mucinozni karcinom spororastući je tumor čije stanice stvaraju sluz unutar koje se nalaze nakupine tumorskih stanica. Čini oko 2% svih tumora dojke, a najčešće se pojavljuje u žena prosječne dobi oko 60 godina. Tumor ima izvrsnu prognozu jer su metastaze u aksilarne limfne čvorove rijetke, a desetogodišnje preživljenje je između 80 i 100% (22).

3.2.5. Invazivni papilarni karcinom

Invazivni papilarni karcinom rijedak je tip karcinoma dojke koji čini svega 1% svih invazivnih karcinoma. Nastaje najčešće u većim izvodnim kanalićima, a građen je od tumorskih papila koje se projiciraju u lumen kanalića i invazivne komponente koja urasta u okolno tkivo. Iako patogeneza nije u potpunosti razjašnjena, pretpostavlja se da nastaje malignom progresijom neinvazivnih, intraduktalnih papilarnih karcinoma. Kliničkom slikom dominira krvarenje iz bradavice zbog čega ga se često miješa s benignim papilomom (22).

3.3. Stupnjevanje karcinoma dojke

Međunarodno prihvaćen TNM sustav za stupnjevanje karcinoma dojke koristi se za utvrđivanje stadija bolesti te posljedično za procijenu prognoze bolesti i donošenje odluke o daljnjim terapijskim postupcima. TNM sustav klasifikacije koristi tri glavna parametra. Slovom T označava se lokalni rast, odnosno veličina primarnog tumora, slovo N označava zahvaćenost limfnih čvorova, a slovo M označava pristutnost udaljenih metastaza. Ovaj sustav omogućava procjenu prognoze bolesti te usporedbu i evaluaciju rezultata liječenja. Prema klasifikaciji, bolju prognozu imaju tumori nižih TNM vrijednosti, dok lošiji prognostički čimbenici uključuju veće tumore, zahvaćanje limfnih čvorova i prisutnost udaljenih metastaza. TNM klasifikacija obuhvaća kliničku i patološku klasifikaciju, klasifikaciju nakon terapije te stupnjevanje bolesti u slučaju recidiva. Klinička klasifikacija temelji se na podacima dobivenima prije početka liječenja primarnog tumora, a to su klinički pregled, slikovna dijagnostika i patološki pregled tkiva dobivenog biopsijom. Patološka klasifikacija procjenjuje prognozu i nastavak liječenja nakon kirurškog zahvata te patohistološkog pregleda intraoperabilno uzetog tkiva (26).

Tablica 1. Međunarodna TNM klasifikacija karcinoma dojke (27)

Primarni tumor (T)	
Tx	Primarni tumor se ne može odrediti
T0	Nema dokaza primarnog tumora
Tis (DCIS)	Duktalni karcinom in situ
Tis (Paget)	Pagetova bolest dojke koja nije povezana s invazivnim karcinomom ili DCIS-om
T1	Veličina tumora ≤ 20 mm
T1mi	≤ 1 mm
T1a	> 1 mm ≤ 5 mm
T1b	> 5 mm ≤ 10 mm
T1c	> 10 mm ≤ 20 mm
T2	Veličina tumora > 20 mm ≤ 50 mm
T3	Veličina tumora > 50 mm
T4	Tumor koji se širi u torakalnu stijenku i/ili kožu
T4a	Tumor zahvaća torakalno stijenku
T4b	Tumor s makroskopski vidljivim promjenama kože, ulceracijama, satelitskim kožnim lezijama i/ili edemom kože
T4c	Tumori koji ispunjavaju kriterije T4a i T4b
T4d	Inflamirani karcinom dojke

Regionalni limfni čvorovi (N)	
Nx	Nije moguća procjena regionalnih limfnih čvorova
N0	Nema metastaze u regionalnim limfnim čvorovima ili su prisutne samo izolirane tumorske stanice (ITC, engl. Isolated Tumor Cells)
N0(i+)	Prisutne samo ITC (nakupina stanica > 0,2 mm)
N0(mol+)	pozitivan molekularni nalaz pomoću RT-PCR*, bez ITC-a
N1	Metastaza u 1-3 aksilarna limfna čvora i/ili klinički negativni unutaršnjim mamarnim čvorovima s mikroskopskom bolesti detektiranom SLN
N1mi	Mikrometastaze, nakupine stanica > 0,2 mm <2 mm
N1a	Metastaza u 1-3 aksilarna limfna čvora, bar jedna < 2 mm
N1b	Metastaze u ipsilateralnim unutaršnjim mamarnim čvorovima, bez ITC-a
N1c	Nalaz koji ispunjava kriterije N1a i N1b
N2	Metastaze u 4-9 aksilarnih limfnih čvorova ili u klinički evidentnim unutaršnjim mamarnim limfnim čvorovima u odsutnosti aksilarnih limfnih čvorova
N2a	Metastaze u 4-9 aksilarnih limfnih čvorova (bar jedan tumorski depozit >2,0mm)
N2b	Metastaze u klinički evidentnim unutaršnjim mamarnim limfnim čvorovima u odsutnosti metastaza u aksilarnim limfnim čvorovima
N3	
N3a	Metastaze u ≥ 10 aksilarnih limfnih čvorova (bar jedna > 2 mm) ili u infraklavikularnim limfnim čvorovima
N3b	Limfni čvorovi koji sadrže kriterije N1a ili N2a uz N2b
N3c	Metastaze u ipsilateralnim supraklavikularnim limfnim čvorovima

Udaljene metastaze (M)	
M0	Nema kliničkih ili radioloških znakova udaljenih metastaza
M0(i+)	Prisutnost tumorskih stanica ili ITC-a dokazanih mikroskopski ili molekularnim tehnikama u cirkulirajućoj krvi, koštanoj srži ili neregionalnim limfnim čvorovima bez kliničkih ili radioloških znakova
M1	Udaljene metastaze prisutne kod kliničkog i radiološkog pregleda ili histološki dokazane metastaze u udaljenim organima ili metastaze u udaljenim neregionalnim limfnim čvorovima > 0,2 mm
*RT-PCR (engl. Reverse Transcriptase Polymerase Chain Reaction)	

Kada se odredi lokalni rast odnosno veličina primarnog tumora, zahvaćenost limfnih čvorova i prisutnost udaljenih metastaza, karcinom dojke se klasificira prema anatomske prognostičkim stadijima (Tablica 2.).

Tablica 2. Anatomske – prognostički stadiji karcinoma dojke (27)

Stadij	T	N	M
0	Tis	N0	M0
IA	T1	N0	M0
IB	T0	N1mi*	M0
	T1	N1mi*	M0
IIA	T0	N1	M0
	T1	N1	M0
	T2	N0	M0
IIB	T2	N1	M0
	T3	N0	M0
IIIA	T0	N2	M0
	T1	N2	M0
	T2	N2	M0
	T3	N2	M0
IIIB	T4	N0	M0
	T4	N1	M0
	T4	N2	M0
IIIC	Bilo koji T	N3	M0
IV	Bilo koji T	Bilo koji N	M1

*mi – mikrometastaza

3.4. Prognostički pokazatelji karcinoma dojke

Prognostički pokazatelji karcinoma dojke koriste se pri odabiru terapije za bolesnice s karcinomom dojke. Kod pacijentica s dobrom prognozom koriste se manje agresivni pristupi i često se izbjegava liječenje adjuvantnom kemoterapijom. Kod pacijentica kojima je utvrđena lošija prognoza i povećan rizik od povrata bolesti, opravdan je agresivniji terapijski pristup što uključuje neoadjuvantnu i adjuvantnu hormonsku terapiju ili kemoterapiju.

Prognostički pokazatelji su čimbenici povezani s prirodnim tijekom bolesti, a dostupni su na kraju kliničke i patološke procjene stupnja bolesti, prije aplikacije terapije. U prognostičke čimbenike pacijentica oboljelih od karcinoma dojke ubrajaju se dob, veličina tumora, status aksilarnih limfnih čvorova, histološki tip tumora, histološki gradus, prisutnost limfovaskularne invazije, status hormonskih receptora, proliferacijski indeks te prisutnost receptora humanog epidermalnog faktora rasta 2 (HER2, engl. Human Epidermal Growth Factor Receptor 2).

3.4.1. Dob pacijentice

Karcinom dojke u mlađih pacijentica, a posebno mlađih od 35 godina, češće pokazuje karakteristike agresivnog karcinoma u usporedbi s karcinomima u starijih premenopauzalnih žena (28). U mlađoj populaciji karcinomi su češće veliki, višeg gradusa, prisutna je limfovaskularna invazija i rjeđe pokazuju ekspresiju hormonskih receptora (29, 30). Uz ovakve prognostičke čimbenike tijekom bolesti je nepovoljniji, a ukupno preživljenje lošije (28).

3.4.2. Veličina tumora

Veličina tumora važan je prognostički čimbenik karcinoma dojke koji može biti neovisan, ali i povezan s prisutnošću i brojem metastaza u limfnim čvorovima. Definira se kao najveći promjer tumorske tvorbe. Veličina tumora povezana je sa stopom petogodišnjeg preživljenja pacijentica. Tako stopa petogodišnjeg preživljenja u slučaju kada je veličina tumora <1cm iznosi 99%, kod tumora veličine 2-5 cm 80%

te za tumore >5cm u promjeru ona je 63% (31). Veličina tumora najvažniji je prognostički čimbenik kada su negativni limfni čvorovi u aksilama.

3.4.3. Status aksilarnih limfnih čvorova

Status aksilarnih limfnih čvorova najznačajniji je prognostički faktor za karcinom dojke, a utvrđuje se disekcijom aksile ili biopsijom limfnog čvora čuvara (SLN, engl. Sentinel Lymph Node) prilikom kirurške operacije dojke. Bolesnice s pozitivnim limfnim čvorovima u aksili imaju četiri do osam puta veću smrtnost u usporedbi s bolesnicama kod kojih limfni čvorovi nisu zahvaćeni (32, 33). Stopa petogodišnjeg preživljenja razlikuje se ovisno o tome koliko je limfnih čvorova zahvaćeno. Kod bolesnica bez zahvaćenih limfnih čvorova petogodišnje preživljenje je 82,8%, dok kod bolesnica sa zahvaćenih 1-3 limfna čvora ono iznosi 73%, 45,7% za bolesnice sa 4-12 zahvaćenih limfnih čvorova te 28,4% kod bolesnica za više od 12 zahvaćenih limfnih čvorova (34). Kod bolesnica sa zahvaćenim aksilarnim limfnim čvorovima primjenjuje se adjuvantna sistemska terapija nakon kirurškog zahvata. U onih bolesnica kod kojih su limfni čvorovi negativni, odluka o adjuvantnoj terapiji donosi se na temelju procjene ostalih prognostičkih faktora.

3.4.4. Patohistološka analiza tumora

Tumorsko tkivo dobiveno biopsijom širokom iglom ili operacijski potrebno je za patohistološku analizu tumora koja uključuje bojenje hemalaun-eozinom i procjenu histološkog tipa tumora i histološkog gradusa te prisutnost limfovaskularne invazije. Također, radi se posebno bojenje kako bi se procijenio status hormonskih receptora, biljezi stanične proliferacije te ekspresija receptora za HER2 (35).

3.4.4.1. Histološki tip tumora

Najčešći tip karcinoma dojke je IDC NST sa desetogodišnjim preživljenjem od 47%. Idući najčešći je lobularni karcinom čije je desetogodišnje preživljenje 54%, a ostali rjeđi oblici uključuju tubularne, kribriformne i mucinozne karcinome koji su bolje diferencirani, otkrivaju se ranije te posljedično imaju i bolje desetogodišnje preživljenje koje iznosi između 80 i 90% (36).

3.4.4.2. Histološki gradus

Tumori se ovisno o stupnju diferencijacije tumorskih stanica dijele u tri gradusa. Gradus I su dobro diferencirani tumori, gradus II čine srednje diferencirani tumori, a gradus III slabo diferencirani tumori. Najčešće korištena shema za određivanje diferenciranosti tumora je Elston/Nottingham modifikacija Bloom-Richardsonovog sustava, a bazira se na formaciji tubula, nuklearnim polimorfizmima i broju mitozu tumora (Tablica 3) (37, 38).

Tablica 3. Nottinghamski sustav stupnjevanja karcinoma dojke

Bodovi	1	2	3
Nuklearni polimorfizam	Minimalna varijacija veličine i oblika jezgara	Umjerena varijacija veličine i oblika jezgara	Naglašena varijacija veličine i oblika jezgara
Formiranje tubula	>75% tumora	10-75% tumora	<10% tumora
Broj mitozu	0-9/10 HPF*	10-19/10 HPF*	≥20/10 HPF*
HPF* - vidno polje velikog povećanja			

Bolje diferencirani tumori su nižeg gradusa te samim tim i bolje prognoze za razliku od tumora višeg gradusa i slabije diferenciranosti.

3.4.4.3. Limfovaskularna invazija

Limfovaskularna invazija označava prisutnost stanica karcinoma dojke unutar limfnih žila. Preduvjet je za diseminaciju tumorskih stanica (25). Pacijentice kod kojih je utvrđena limfovaskularna invazija imaju veći rizik od širenja tumora u aksilarne limfne čvorove te udaljenih metastaza. Od 2005. godine limfovaskularna invazija je uvrštena među prognostičke čimbenike kod pacijentica s negativnim limfnim čvorovima (39). Neke studije pokazuju da limfovaskularna invazija ne utječe na prognozu bolesnica s pozitivnim limfnim čvorovima, a neke tvrde da je pozitivna limfovaskularna invazija nepovoljan prognostički čimbenik, neovisan o veličini, statusu limfnih čvorova i histološkom gradusu (40-42).

3.4.4.4. Status hormonskih receptora

Status hormonskih receptora uključuje estrogenske receptore (ER) i progesteronske receptore (PR). Oni vežu estrogen i progesteron, prenose ih u jezgru te tako potiču ekspresiju specifičnih gena. Karcinomi s pozitivnim ER bolje su diferencirani, a petogodišnje preživljenje u tih pacijentica je veće u usporedbi s ER-negativnim pacijenticama (43). Također, ER i PR služe kao prediktivni čimbenici za procjenu koristi hormonske terapije modulatorima hormonskih receptora (43).

3.4.4.5. Ki-67

Ki-67 nuklearni je protein, a koristi se kao prognostički čimbenik biološkog ponašanja karcinoma dojke te se smatra najpouzdanijim biljegom stanične proliferacije (45). Ekspresija Ki-67 procjenjuje se imunohistokemijskim metodama, a izražava se kao postotak pozitivnih, tj. obojenih jezgara tumorskih stanica. Viši postotak Ki-67 ekspresije povezan je s lošijom prognozom, neovisno o tome jesu li pozitivni limfni čvorovi (46). U kliničkoj praksi proliferacijski indeks izražen pomoću Ki-67 manji od 10% smatra se „niskim“, a veći od 10% „visokim“ proliferacijskim indeksom (47). Prema St Gallenskom konsenzusu iz 2013. godine određena granična vrijednost za visoki proliferacijski indeks izražen pomoću Ki-67 je 20% (48).

3.4.4.6. HER2

HER2 transmembranski je protein iz skupine receptora epidermalnih faktora rasta. Ekspresija HER2 u tumorskom tkivu otkriva se pomoću imunohistokemijskih i molekularnih metoda (35, 44). Postojanje amplifikacije HER2 kod bolesnica s pozitivnim limfnim čvorovima povezano je s lošijom prognozom, dok je kod bolesnica s negativnim limfnim čvorovima u aksili varijabilnog značaja (49-52).

3.4.5. Molekularni podtipovi tumora

Pomoću molekularnih metoda moguće je dokazati ekspresiju ili mutaciju pojedinih gena u stanicama karcinoma dojke te se sukladno tomu određuju posebni molekularni podtipovi koji imaju različitu prognozu. Podtipovi karcinoma razlikuju se po skupinama gena povezanih s proliferacijom, ekspresijom ER (luminalna skupina), HER2 i bazalnom skupinom gena (53). Za određivanje molekularnih podtipova koriste se preporuke nadomjesne klasifikacije prema St. Gallenskom konsenzusu iz 2013. koja za određivanje molekularnih podtipova u obzir uzima receptorski status, ekspresiju HER2 i proliferacijski indeks Ki-67. Osnovni molekularni podtpovi karcinoma dojke su luminalni tip A, luminalni tip B, trostruko negativni karcinom dojke porijekla bazalnih stanica i HER2 pozitivni karcinom dojke (Tablica 4) (48). Prognoza je najbolja kod pacijentica s luminalnim A tipom, a najlošija kod trostruko negativnih tipova karcinoma.

Tablica 4. Molekularni podtipovi karcinoma dojke (48)

Podtip karcinoma dojke	Kliničko-patološka nadomjesna klasifikacija
Luminal A	ER+, PR+ HER2- Ki-67 <20%
Luminal B	HER2- ER+ HER2- Ki-67>20% i/ili PR- HER2+ ER+ HER2 pojačana ekspresija ili amplifikacija bilo koji PR bilo koji Ki-67
HER2 karcinomi	ER-, PR- HER2 pojačana ekspresija ili amplifikacija
Trostruko negativni („Basal-like“)	ER-, PR- HER2-

3.5. Radiološka dijagnostika karcinoma dojke

Prije same radiološke dijagnostike potrebno je uzeti anamnezu pacijentice i učiniti detaljan fizikalni pregled inspekcijom i palpacijom dojki. Temeljne slikovne metode koje se koriste u dijagnostici dojke su mamografija i ultrazvuk, a ukoliko postoje specifične indikacije koristi se i magnetna rezonancija (54). Dijagnoza se postavlja iz patohistološkog nalaza uzorka tkiva uzetog biopsijom ili citološkom punkcijom (55).

3.5.1. Mamografija

Mamografija je najvažnija radiološka metoda u dijagnostici bolesti dojki u simptomatskih bolesnica, ali se koristi i kao probirna metoda (engl. screening) u asimptomatskih. Dojke se snimaju u kraniokaudalnoj i mediolateralnoj kosoj projekciji. Na taj način omogućen je prikaz i analiza cijele dojke uz analizu i karakterizaciju lezija. Vrijednost mamografije leži u tome što je osjetljiva pri otkrivanju karcinoma s mikrokalcifikatima veličine 200-300 μm u promjeru i najraniji su detektabilni znak karcinoma. Karcinomi s mikrokalcifikatima čine 30-40% svih invazivnih karcinoma i čak 70-80% in situ karcinoma. Mamografija je metoda izbora kod starijih pacijentica s involutivno promijenjenim dojkama u kojima prevladava masno tkivo, a žljezdani parenhim je atrofičan te se stoga vrlo točno mogu prikazati tumori koji su gušći od okolnog tkiva. Kod mlađih žena dojke su radiološki „guste“ te se tumori teže uočavaju zbog superpozicije žljezdanog tkiva. U tom slučaju potrebno je učiniti komplementarni ultrazvučni pregled (56).

3.5.2. Ultrazvuk

Ultrazvučni uređaji omogućuju prikaz struktura dojke vrlo visokom rezolucijom. Metoda je ugodna za pacijenticu, bez izlaganja ionizirajućem zračenju te se može ponoviti onoliko puta koliko je potrebno. Pri ultrazvučnom pregledu dojke koriste se linearne sonde visoke frekvencije 7-15 MHz. Pogodan je za pregled mlađih žena, trudnica te općenito žena s obilnim žljezdanim parenhimom, odnosno mamografski „gustim“ dojkama. Karcinomi na ultrazvuku obično se prikazuju kao hipoehogene zone nepravilnih rubova s heterogenim unutrašnjim odjecima i stražnjom akustičkom muklinom. Nedostaci ultrazvučne dijagnostike u usporedbi s mamografijom su nemogućnost prikaza mikrokalcifikata te činjenica da pregled ovisi o iskustvu i educiranosti liječnika. Kako bi se postigla što veća točnost dijagnoze, korisno je kombinirati mamografski i ultrazvučni nalaz (56).

3.5.3. Magnetna rezonancija

Osamdesetih godina razvija se magnetna rezonancija dojki, no klinička analiza postaje moguća tek krajem devedestih kada dolazi do napretka tehnologije i razvoja sekvencija koje omogućuju dinamično snimanje nakupljanja intravenskog kontrastnog sredstva unutar tkiva dojke (57). Magnetna rezonancija dojke uz primjenu kontrastnog sredstva najosjetljivija je radiološka metoda u otkrivanju bolesti dojke, a koristi se kao dodatna dijagnostička metoda uz mamografiju i ultrazvuk u odabranoj skupini pacijentica (56). Efikasna je metoda za dijagnostiku lezija kod mlađih pacijentica s „gustim“ dojkama i pacijentica s abnormalnostima u dojci ili biopsijom potvrđenim karcinomom. Bitna prednost je i činjenica da nema izlaganja ionizirajućem zračenju (57). Nedostatak magnetne rezonancije je to što ne može prikazati 5-12% infiltrativnih karcinoma dojke te 30-70% neinfiltrativnih karcinoma u čemu je inferioran mamografiji. Izvodi se na supravodljivim magnetima snage magnetnog polja 1,5 T uz korištenje zavojnica za dojke (engl. breast coils) i intravensku aplikaciju paramagnetnog kontrastnog sredstva na bazi gadolinija (56). Obzirom na veličinu, prikazane lezije se dijele na fokuse i mase. Fokusima se označavaju malena područja nakupljanja kontrasta promjera do 5 mm, a prema studijama u 3% pacijentica predstavljaju karcinome (58). Mase su veće promijene koje zauzimaju određeni prostor u dojci, a opisuju se njihov oblik, rubovi i dinamika

nakupljanja kontrastnog sredstva. Oblikom mogu biti okrugle, ovalne, lobularne i nepravilne, a rubovi pravilni, nepravilni ili spikulirani. Karcinomi su često okruglog ili nepravilnog oblika, spikuliranih rubova (59). Dinamičko nakupljanje kontrasta opisuje kinetičke karakteristike lezija. Ono ovisi o brzini nakupljanja kontrasta i prolaska kontrasta kroz promatrane lezije. Opisuje se pomoću četiri vrste krivulja, Ia, Ib, II i III. Krivulje tipa I karakteristične su za benigne lezije. Maligne lezije karakteriziraju krivulje tipa III, dok krivulje tipa II mogu biti benigne i maligne (57). Indikacije za magnetnu rezonanciju dojke uključuju probir kod visokorizičnih žena te žene s implantantima u dojnama. Također, kod preoperativne obrade novodijagnosticiranih karcinoma dojki i praćenja odgovora na neoadjuvantnu kemoterapiju. Osim toga, indikacije su i sumnja na lokalni povrat bolesti, okultni primarni karcinom u slučaju negativnog mamografskog i ultrazvučnog nalaza te postojanja nesrazmjera u mamografskim i ultrazvučnim nalazima (60).

3.6. Kolin

Povišena koncentracija kolina i njegovih metabolita povezana je s karcinognezom (61). Preobrazba humane epitelne stanice dojke u maligni fenotip povezana je s preokretom u omjeru fosfokolina (Pcho) i glicerofosfokolina (GPCho), kao i cjelokupnim povećanjem koncentracije tih metabolita u malignim stanicama (62). Koncentracija kolina posebno je koristan parametar u razlikovanju benignih od malignih lezija jer karcinomi sadržavaju znatno veće koncentracije kolina (63). Određivanje koncentracije kolina moguće je putem biopsije tkiva karcinoma dojke te spektroskopijom magnetne rezonancije (MRS) (61).

3.7. Spektroskopija magnetnom rezonancijom

Spektroskopija magnetnom rezonancijom (MRS) je neinvazivna metoda, komplementarna magnetnoj rezonanciji, koja omogućuje in vivo mjerenje razine specifičnih biokemijskih tvari u tkivima. U kliničkoj praksi najčešće se koristi MR protona, odnosno jezgra vodika (^1H), a u uporabi su još i ^{13}C , ^{31}P , ^{19}F i mnogi drugi. Identifikacija kemijskih metabolita u tkivima bazira se na razlici u elektronskom oblaku atoma kod različitih molekula te pritom dolazi do razlike u magnetskom polju. Dolazi do različite rezonantne frekvencije molekula u tkivu i posljedično različitog intenziteta signala pri snimanju. To je fenomen kemijskog pomaka i označava se ppm jedinicama (parts per million) (70). Kako bi analiza bila kvalitetna i uspješna, potrebna je supresija signala vode i masti. Glavni nedostaci spektroskopije magnetnom rezonancijom su različite tehnike snimanja ovisno o centru, što otežava usporedbu rezultata, osjetljivost snimanja na nejednakost magnetnog polja, pomicanje pacijentice i dugo vrijeme snimanja koje može trajati 5 do 10 minuta, ovisno o postavkama (71, 72). MRS se koristi u istraživanju i dijagnostici karcinoma dojke, mozga i prostate, zatim epilepsije, Alzheimerove i Parkinsonove bolesti te Huntingtonove koreje.

3.8. Spektroskopija dojke magnetnom rezonancijom

Magnetnom rezonancijom dojke može se prikazati postojanje tvorbi u dojkama, ali ne može se sa sigurnošću pokazati radi li se doista o karcinomu. U tim slučajevima potrebna je biopsija ili neka druga invazivna procedura kako bi se postavljena dijagnoza potvrdila ili odbacila. Studije su pokazale da tkiva i organi u prisustvu bolesti imaju drugačiji biokemijski sastav, koji se može mjeriti putem spektroskopije magnetnom rezonancijom (64, 65). Spojevi koji sadrže kolin mogu poslužiti kao biomarkeri karcinoma dojke (66-68). Roebuck i suradnici utvrdili su spektroskopijom magnetne rezonancije da je rezonancija kolina 3,2 ppm u spektru iz kanceroznih tkiva (69). Točnije, između 3,14 i 3,34 ppm te čine ukupni kolin-sadržajni šiljak (engl. total choline-containing peak, tCho), a biokemijske tvari koje daju signal su slobodni kolin, fosfokolin i glicerokolin. Metoda je posebno pogodna za dijagnostiku u populaciji mlađih žena (mlađe od 40 godina) zbog velike osjetljivosti i specifičnosti dijagnostičke pretrage. Prije svega, osjetljivija je od mamografije, a nadalje, kod mlađih žena češće se radi o benignoj tvorbi nego o karcinomu (73). Nedostatci metode su slabija detekcija signala kolina kod manjih tumora i pomicanje pacijentice za vrijeme snimanja što dovodi do maskiranja signala kolina od okolnog masnog tkiva (74). Također, signal kolina u spektru detektabilan je i kod dojilja te stoga metoda nije pogodna za identifikaciju lezija u toj skupini žena (75). Postupci kojima se povećava omjer signala i šuma kolina (engl. signal-to-noise ratio, SNR) uključuju poboljšanje signala kolina, smanjenje stupnja šuma ili oboje. Načini poboljšanja signala kolina su korištenje uređaja magnetne rezonancije koji radi na magnetnom polju većem od 1,5 T te korištenje MR pulsnih sekvenci koje su posebno prilagođene za detekciju signala na 3,2 ppm (73). Također, važno je koristiti iste zavojnice koje se koriste za MR jer su tada podaci spektroskopije usporedivi. Višekanalne zavojnice omogućuju veći omjer signala i šuma (76).

4. Hipoteza

Vrijednosti kolina određeni spektroskopijom magnetne rezonancije dojke razlikuju se ovisno o podtipu karcinoma dojke.

5. Cilj

Odrediti razlikuju li se vrijednosti kolina ovisno o molekularnom i histološkom podtipu karcinoma dojke na MRS te analizirati vrijednosti kolina ovisno o prognostičkim čimbenicima karcinoma dojke.

6. Materijali i metode

6.1. Bolesnice

U retrospektivno istraživanje uključene su 82 bolesnice s karcinomom dojke kod kojih je učinjena spektroskopija magnetnom rezonancijom (magnet jakosti 3T, Trio, Siemens) na Zavodu za dijagnostičku i intervencijsku radiologiju Kliničkog bolničkog centra Zagreb. Amplituda i integral kolina izmjereni putem MRS korelirani su s prognostičkim čimbenicima karcinoma dojke (dob, veličina lezije, stadij, ER i PR, Ki-67, HER2, molekularni tip, limfovaskularna invazija, histološki tip tumora).

6.2. Magnetna rezonancija

Za sva snimanja korišten je MR uređaj jakosti 3 T (Siemens Trio). Pacijentice su snimane ležeći na trbuhu uz primjenu zavojnica za snimanje dojki. Protokol snimanja dojki sastojao se od sljedećih sekvenci:

Transverzalna TIRM (prema engl. Turbo Inversion Recovery Magnitude) mjerena snimka (Repetition Time (TR) = 5600,0, Echo Time (TE) = 59,0, pojasna širina 252,0, matriks= 1,0x0,7x1,0, debljina sloja= 4,0 mm, interval= 0,8 mm, veličina vidnog polja (FOV, prema engl. Field Of View) = 340 mm, broj ekscitacija (NEX, prema engl. Number of Excitations) = 2.

Transverzalne T2 mjerene snimke bez saturacije masti (TR= 5000, TE= 94, matriks= 0,8x0,8x4,0, debljina sloja=4,0 mm, interval= 0,4 mm, FOV= 370 mm, NEX= 1).

Transverzalne 3D T1 mjerene snimke uz saturaciju masti (TR= 4,06, TE= 1,65, FA= 10,0, matriks= 1,0x0,8x1,5, debljina sloja= 1,0 mm, interval= 0, FOV= 320 mm, NEX= 1) s prvom prekontrastnom sekvencijom te pet uzastopnih dinamičkih postkontrastnih snimaka koristeći intravensko paramagnetsko kontrastno sredstvo (Magnevist®, Bayer Schering Pharma) aplicirano automatskim injektorom u dozi od

0,1 mmol/kg tjelesne mase brzinom od 2 mL/s te s postkontrastnom aplikacijom 20 mL fiziološke otopine.

6.3. Spektroskopija magnetnom rezonancijom

Uz magnetnu rezonanciju učinjena je spektroskopija dojki:

MR spektroskopija učinjena je nakon poluautomatskog homogeniziranja magnetskog polja (shimming) uz supresiju masti i vode (TR= 1500, TE= 100, volumen interesa (voxel)= 10x10x10 mm, NEX 128, veličina vektora= 1024. Dobivena krivulja opisana je amplitudom krivulje i integralom u području metabolita koji sadržavaju kolin na 3,2 ppm (engl. parts per million).

6.4. Statistika

Statistička obrada napravljena je u programskom jeziku Python, verzija 3.6.4. Parametrijske varijable testirane su Studentovim t-testom i ANOVA testom. Neparometrijske varijable testirane su Mann-Whitney U testom te Kruskal-Wallis testom. Između kontinuiranih varijabli provjerena je korelacija. Vjerojatnost tip 1 pogreške postavljena je na 0,05 ($p < 0,05$). Nakon toga napravljena je analiza snage statističkih testova.

7. Rezultati

Statistička obrada učinjena je na 84 karcinoma dojke kod 82 bolesnice koje su obrađivane na Kliničkom zavodu za dijagnostičku i intervencijsku radiologiju Kliničkog bolničkog centra Zagreb od 2008. do 2011. godine. Srednja dob pacijentica bila je 58 godina, u rasponu od 32 do 80 godina. Dvije pacijentice imale su bilateralne karcinome dojki. Veličina tumora varirala je od 4mm do 70mm, srednja vrijednost 18,3mm. Pozitivne limfne čvorove imalo je 18 (22%) pacijentica.

7.1. Patohistološke karakteristike karcinoma

Patohistološki, 67 (80%) karcinoma je bilo duktalnih invazivnih tipa NOS, 11 (13%) ih je bilo lobularnih invazivnih karcinoma, 4 (5%) DCIS te po jedan papilarni invazivni (1%) i mucinozni karcinom (1%). Nuklearni gradus iznosio je 1 kod 54 karcinoma (64%), 2 kod 21 karcinoma (25%), 3 kod 6 karcinoma (7%) te 4 kod 3 karcinoma dojki (4%). Estrogenski receptori (ER) bili su pozitivni u 59 slučajeva (70%), dok je progesteronskih (PR) pozitivno bilo 46 (54%). Pozitivne HER2 receptore imalo je 38 tumora (45%), a srednja vrijednost ekspresije Ki-67 bila je 26% (raspon od 1 – 80%). Prema surogatnoj klasifikaciji najveći broj karcinoma, tj. 36 (43%) pripadalo je luminalnom B podtipu, od toga 14 HER2 negativnih te 22 HER2 pozitivna. Od ostalih podtipova nalazi se 21 luminalni A (25%), 16 HER2 pozitivna (19%) te 9 karcinoma nalik bazalnim stanicama (trostruko negativni) (11%). Za dva karcinoma nije bilo moguće odrediti molekularni podtip zbog nedostatka podataka. Limfovaskularna invazija bila je prisutna u 17 slučajeva (21%).

Tablica 5. Karakteristike karcinoma

Karakteristike karcinoma	Vrijednost
Prosječna dob (raspon)	58 (32-80)
<52	27
>=52	57
Prosječna veličina/mm (raspon)	18,3 (4-70)
0-15 mm	39 (46%)
15-25mm	31 (37%)
>25mm	14 (17%)
Histološki tip	
IDC NOS	67 (80%)
CLI	11 (13%)
DCIS	4 (5%)
Mucinozni	1 (1%)
Papilarni invazivni	1 (1%)
Gradus	
I	54 (64%)
II	21 (25%)
III	6 (7%)
IV	3 (4%)

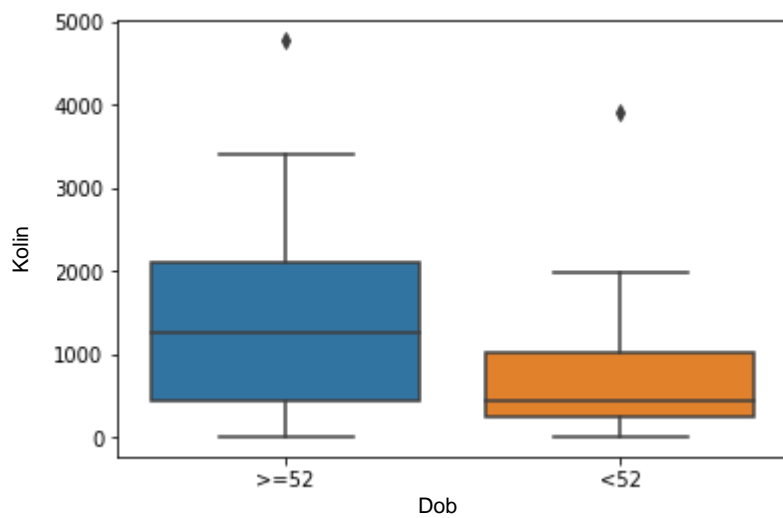
Estrogenski receptori (ER)	
Pozitivni	59 (70%)
Negativni	25 (30%)
Progesteronski receptori (PR)	
Pozitivni	46 (54%)
Negativni	38 (46%)
Ki-67 prosječna vrijednost (raspon)	26% (1-80%)
HER2	
Pozitivni	38 (45%)
Negativni	45 (55%)
Molekularni podtip	
Luminalni A	21 (25%)
Luminalni B HER –	14 (17%)
Luminalni BHER+	22 (27%)
HER+	16 (19%)
Trostruko negativni	9 (11%)
Limfovaskularna invazija	
Pozitivni	17 (21%)
Negativni	65 (79%)

7.2. MR vrijednosti kolina

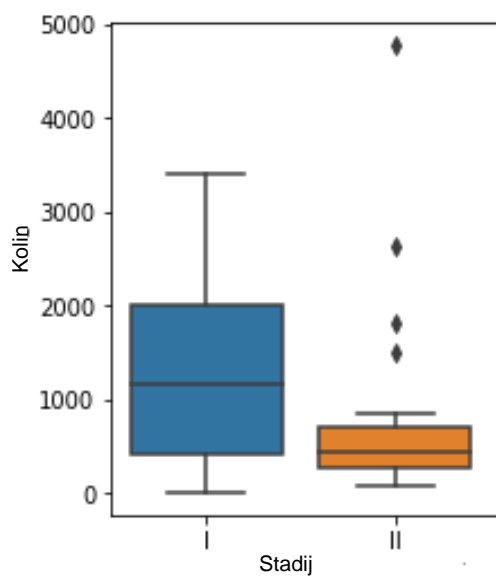
Spektroskopski je određena amplituda i integral vrijednosti kolina. Srednja vrijednost amplitude kolina iznosi 54,54, dok je raspon od 0,603 do 224. Integral kolina u rasponu je od 5,99 do 4770, a srednja vrijednost iznosi 1158,46.

7.3. Korelacija vrijednosti kolina i prognostičkih čimbenika

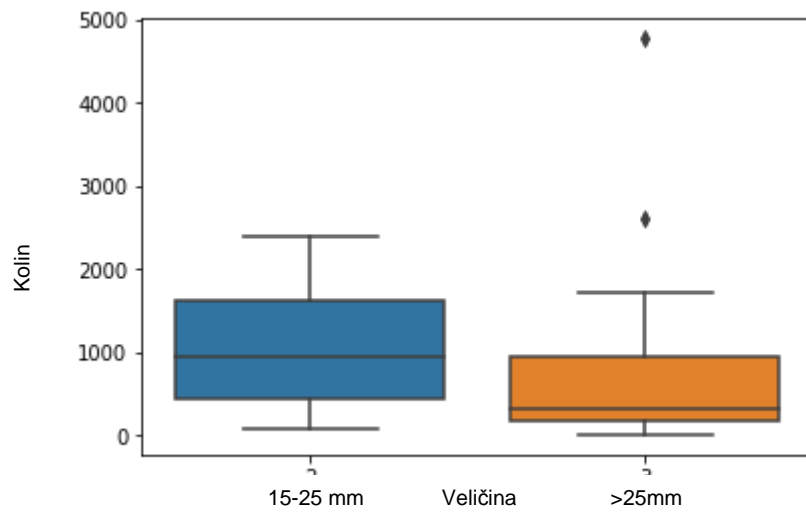
Rezultati su se pokazali značajnima kada su vrijednost amplitude i integrala kolina korelirane s dobi pacijentica te je utvrđena značajna razlika u vrijednosti amplitude i integrala kolina za pacijentice mlađe od 52 godine ($p=0,0067$) kod kojih su utvrđene niže vrijednosti kolina u usporedbi sa starijima (Slika 1). Također, pronađena je značajna razlika u vrijednosti kolina između stadija karcinoma dojke I i II ($p=0,027$) gdje su amplituda i integral kolina bili značajano niži u stadiju I. Korelacija s ostalim stadijima (III i IV) nije se pokazala statistički značajnom ($p>0,05$) (Slika 2). Veličina tumora pokazala se statistički značajna nakon što su iz korelacije izuzete sve lezije manje od 15 mm ($p=0,037$) (Slika 3). Pri tome su tumori veličine od 15 do 25 mm imali značajno višu amplitudu i integral kolina u usporedbi s tumorima većim od 25 mm. Limfovaskularna invazija korelirana s kolinom statistički je značajan rezultat ($p=0,0371$) kojim se pokazalo da su tumori bez prisutnosti limfovaskularne invazije imali statistički značajno više vrijednosti kolina (Slika 4) te je u skladu s tim napravljena ROC krivulja (Slika 5). Ostali prognostički čimbenici (ER, PR, Ki-67, HER2, molekularni tip, histološki tip tumora) nisu se pokazali statistički značajnima u korelaciji s vrijednošću kolina ($p>0,05$) (Tablica 6.).



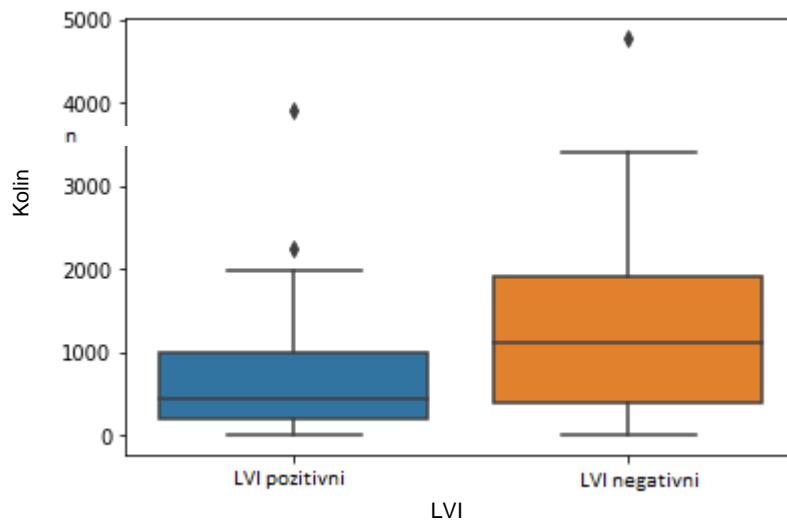
Slika 1. Korelacija vrijednosti kolina prema dobi pacijentica



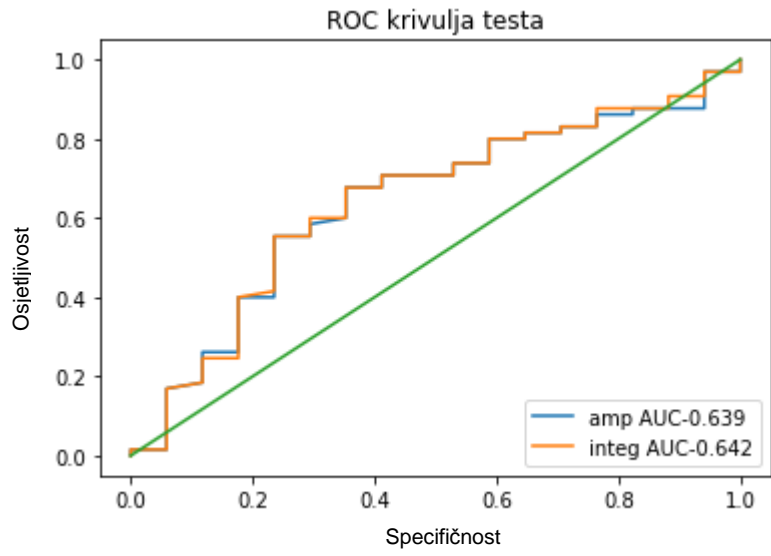
Slika 2. Korelacija vrijednosti kolina prema stadiju, stadij I i II



Slika 3. Korelacija vrijednosti kolina prema veličini tumora za tumore veće od 15 mm



Slika 4. Korelacija vrijednosti kolina i prisutnosti limfovaskularne invazije (LVI)



Slika 5. ROC krivulja za vrijednost korelacije amplitude i integrala kolina i limfovaskularne invazije

Tablica 6. P vrijednosti korelacije amplitude i integrala kolina s prognostičkim čimbenicima

Prognostički čimbenik	Integral	P vrijednost korelacije s integralom kolina	Amplituda	P vrijednost korelacije s amplitudom kolina
Dob <52 ≥52	162-1800 5,99-4770	0,0067	7,59-84,3 0,603-224	0,0068
Veličina Svi tumori	5,99-4770	0,123	0,603-224	0,128
<15mm 15-25 mm >25 mm	5,99-3910 75,7-2390 13,8-4770	0,037	0,603-184 3,55-112 1,27-224	0,032
Svi stadiji	5,99-4770	0,293	0,603-224	0,31

Stadij I	5,99-3410	0,026	0,603-160	0,029
Stadij II	68-4770		3,55-224	
Limfovaskularna invazija	5,99-4770	0,037	0,603-224	0,04
Histološki tip	5,99-4770	0,489	0,603-224	0,574
ER	5,99-4770	0,236	0,603-224	0,227
PR	5,99-4770	0,104	0,603-224	0,107
HER2	5,99-4770	0,492	0,603-224	0,492
Ki-67	5,99-4770	0,646	0,603-224	0,636
Molekularni podtip				
Svi podtipovi	5,99-4770	0,915	0,603-224	0,931
Trostruko negativni prema ostalima	13,8-3910	0,428	1,27-184	0,431

8. Rasprava

Karcinom dojke najčešća je zloćudna bolest kod žena u Hrvatskoj i svijetu te čini četvrtinu svih novootkrivenih karcinoma u ženskoj populaciji (1, 2). Osnovna radiološka metoda u otkrivanju karcinoma dojke, kako kod simptomatskih, tako i kao probirna metoda kod asimptomatskih bolesnica je mamografija. Korisno ju je kombinirati s ultrazvučnim nalazom kako bi se postigla što veća točnost dijagnostike, posebno kod žena s obilnim žljezdanim parenhimom (56). MR dojki uz primjenu kontrastnog sredstva najosjetljivija je radiološka metoda u otkrivanju bolesti dojke, a koristi se kao dodatna dijagnostička metoda uz mamografiju i UZV kod pacijentica s gustim dojkama, abnormalnostima u dojci ili biopsijom potvrđenim karcinomom (57). MR pregled je najtočnija metoda za određivanje veličine tumorskog procesa. Osim veličine, MR dojki se prije operacije koristi za procjenu multifokalnosti/multicentričnosti tumorskog procesa, za procjenu eventualnog postojanja tumorskog procesa u drugoj dojci te za praćenje odgovora na neoadjuvantnu terapiju.

Spektroskopija magnetnom rezonancijom (MRS) neinvazivna je tehnika komplementarna magnetnoj rezonanciji koja ima značajan potencijal za unaprijeđenje dijagnostike karcinoma dojke. Dijagnostička vrijednost in vivo MRS temelji se na detekciji povišene razine ukupnog kolina koja se može koristiti kao biomarker aktivnih tumora. Naime, preobrazba humane epitelne stanice dojke u maligni fenotip povezana je s preokretom u omjeru fosfokolina (Pcho) i glicerofosfokolina (GPCCho), kao i cjelokupnim povećanjem koncentracije tih metabolita u malignim stanicama (62).

Mnoge studije pokazale su značajnu razliku u koncentraciji kolina u tkivima karcinoma dojke u usporedbi s netumorskim strukturama (77- 83).

Pretpostavka je da MRS putem mjerenja vrijednosti kolina može pružiti dodatne informacije o samim karcinomima dojke, odnosno kliničko patološke osobitosti karcinoma (84,85).

U ovom istraživanju napravljena je spektroskopija karcinoma dojki magnetnom rezonancijom te su spektroskopski dobivene vrijednosti amplitude i integrala kolina korelirane s prognostičkim čimbenicima karcinoma dojke. Prognostički čimbenici uključivali su dob pacijentice te patohistološki tip tumora, veličinu, limfovaskularnu

invaziju, gradus tumora, prisutnost estrogenskih i progesteronskih receptora, vrijednost Ki-67 te prisutnost HER2 receptora i molekularni podtip.

Istraživanje je pokazalo značajnu razliku u vrijednosti kolina u ovisnosti o dobi pacijentice te se koncentracija kolina bila značajno manja u pacijentica mlađih od 52 godine nasuprot starijima od te dobi ($p=0,0067$). Chen i koautori navode da su vrijednosti kolina kod mlađih pacijentica bile više u usporebi sa starijim (86). Razlog takvim rezultatima može se potražiti u činjenici da su karcinomi kod mlađih pacijentica češće uznapredovali, višeg stadija i uključuju pozitivne limfne čvorove (87). U ovom istraživanju rezultati su pokazali obrnuto, koncentracija kolina bila je povišena kod starijih bolesnica. Iako mlađe pacijentice češće imaju agresivnije karcinome, pokazalo se da starije pacijentice često odgađaju odlazak liječniku nakon što uoče početne simptome te posljedično do dijagnoze dolaze kada su karcinomi već uznapredovali (88).

Veličina karcinoma u ovisnosti o vrijednosti koncentracije kolina pokazala je statistički značajnu razliku nakon što su karcinomi bili grupirani po veličini u tri skupine. Prva skupina uključivala je karcinome veličine do 15 mm, u drugoj skupini grupirani su karcinomi od 15 do 25 mm, dok je treća skupina uključivala sve karcinome veće od 25 mm. Nakon što su iz korelacije s vrijednošću kolina izbačeni svi karcinomi do 15 mm, rezultat je pokazao značajnu razliku u vrijednosti kolina između karcinoma veličine od 15 do 25mm i onih koji su veći od 25mm ($p=0,037$) pri čemu su tumori veći od 25 mm imali niže vrijednosti kolina. Baek u svojoj studiji navodi da je mogući problem veličina vokseli pri snimanju MRS te se prilikom dijagnostike tumora manjih od 15 mm uz vrijednost kolina tumorskog tkiva mjeri i koncentracija kolina okolnog zdravog tkiva što za posljedicu ima lažno negativna očitavanja koja nisu u skladu sa stvarnim dijagnostičkim podacima tumorskog tkiva (89).

Niže koncentracije kolina kod velikih tumora mogle bi se pripisati činjenici da se radi o većem broju „non-mass“ tumora koji pokazuju svojstvo infiltrativnog širenja te pri snimanju dolazi do kontaminacije signala kolina od strane okolnog zdravog tkiva koje se isprepliće s kanceroznim (86). Korelacija vrijednosti kolina i stadija tumora pokazala se statistički značajnom u usporedbi vrijednosti stadija I i II ($p=0,027$) što se pokazalo i u drugim studijama (86, 92). Korelacija vrijednosti kolina sa tumorima stadija III i IV nije se pokazala značajnom, ali razlog tome može se potražiti u malenom uzorku od samo 6 za treći, odnosno 3 tumora za četvrti stadij.

Status aksilarnih limfnih čvorova jedan je od najvažnijih prognostičkih čimbenika kod pacijentica s karcinomom dojke. Limfovaskularna invazija čimbenik je agresivnosti tumora pomoću kojeg se može procijeniti postojanje metastaza u limfnim čvorovima (98). Ovo istraživanje pokazalo je da su vrijednosti kolina za tumore koji su pokazivali pozitivnu limfovaskularnu invaziju manje nasuprot onima koji su bili negativni po tom pitanju ($p=0,0371$). Ovakav rezultat mogao bi se pripisati činjenici da je od 17 tumora uz koje je postojala limfovaskularna invazija, njih 11 bilo veće od 15 mm te je moguće da se radi o „non-mass“ lezijama kod kojih je signal kolina kontaminiran signalom okolnog zdravog masnog tkiva. U studiji koju su napravili Shin i suradnici, nije pronađena značajna razlika između vrijednosti kolina i pozitivne i negativne limfovaskularne invazije, međutim, u svojoj studiji ipak navode značajnu povezanost veće koncentracije kolina i tumora agresivnih karakteristika s lošijim prognostičkim čimbenicima (92). Iako je u ovoj studiji rezultat statistički značajan, potrebne su daljnje studije kako bi se potvrdila ova teza.

Ovo istraživanje nije pokazalo značajnu razliku u vrijednostima kolina između različitih histoloških podtipova ($p=0,489$), što je u skladu s drugim studijama (89, 90). Također je učinjena korelacija vrijednosti kolina kod DCIS u usporedbi s ostalim invazivnim karcinomima te je rezultat pokazao da in situ karcinomi imaju znatno niže vrijednosti kolina, ali rezultat se nije pokazao statistički značajan ($p=0,47$). Baek je u svojoj studiji pokazao značajnu razliku između vrijednosti kolina kod DCIS i invazivnih karcinoma (89). U ovoj studiji broj DCIS iznosio je 4, odnosno tek 5% od ukupnog broja karcinoma što je mogući uzrok dobivenih rezultata.

Vrijednost kolina bila je nešto veća kod tumora s pozitivnim ER i PR receptorima, no rezultat se nije pokazao statistički značajnim ($p=0,227$ i $p=0,107$) što je u skladu sa studijom koju su proveli Chen i suradnici (91). Međutim, Shin i suradnici u svojoj studiji pokazali su da tumori s negativnim hormonskim receptorima imaju značajno veću i statistički značajnu koncentraciju kolina (92). Razlike u rezultatima moguće su zbog veličine uzoraka.

Iako su Choi i suradnici došli do statistički značajne razlike u vrijednosti kolina ovisno o ekspresiji Ki-67 (92, 93), ova studija pokazala je suprotno ($p=0,636$). Razlike su moguće zbog različitog grupiranja uzoraka prema postotku tumorskih stanica.

HER2 pozitivni tumori povezani su s agresivnim fenotipom i smanjenim preživljenjem (49). Iako su HER2 pozitivni tumori imali veće vrijednosti kolina u usporedbi s negativnima, rezultat se nije pokazao statistički značajnim, što je u skladu sa već objavljenim studijama (86, 92, 94).

Razlike u vrijednosti kolina ovisno o molekularnom podtipu nisu se pokazale statistički značajnima ($p=0,931$). No, također je napravljena i korelacija između trostruko negativnog podtipa karcinoma i ostalih podtipova. Iako su karcinomi trostruko negativnog podtipa pokazali više koncentracije kolina u usporedbi s ostalim podtipovima, rezultat se nije pokazao statistički značajan ($p=0,431$). Postoje studije koje su također pokazale da trostruko negativni podtipovi imaju značajno veću koncentraciju kolina (92, 93, 95).

Nekoliko je nedostataka u ovom istraživanju. Dizajn istraživanja je retrospektivan, te je potrebna veća prospektivna studija. Zatim, kako bi se provela kvalitetnija korelacija, potreban je veći uzorak karcinoma koji će obuhvatiti veći broj različitih podtipova unutar promatranih skupina kao što su na primjer histološki i molekularni podtip. Nadalje, neuspjeh detekcije signala kolina u pojedinim tumorima moguć je zbog smanjene osjetljivosti, primjerice u malenim ili manje agresivnim tumorima. Ostali nedostaci uključuju pokretanje pacijentice za vrijeme dijagnostičke pretrage, kontaminaciju krvarenjem ili uključivanje signala iz obližnjeg zdravog masnog tkiva (96, 97).

9. Zaključak

Spektroskopijom magnetne rezonancije nije moguće odrediti podtipove karcinoma dojke.

Postoji korelacija između vrijednosti kolina i dobi pacijentice, veličine tumora, stadija, te postojanja limfovaskularne invazije tumora.

Vrijednost kolina u tumorima mjerena putem spektroskopije magnetnom rezonancijom ima potencijal postati biomarker za predviđanje prognoze kod pacijentica s karcinomom dojke.

Daljnjim istraživanjima i unaprijeđenjem tehnike spektroskopija magnetnom rezonancijom ima mogućnost postati dijagnostičko sredstvo u dijagnostici dojke te jednog dana zamijeniti invazivne dijagnostičke metode.

10. Popis literature

1. Hrvatski zavod za javno zdravstvo. Registar za rak. Incidencija raka u Hrvatskoj, Bilten br. 40. Zagreb: Hrvatski zavod za javno zdravstvo, 2015.
2. Urednici: Stewart BW i Wild CP. World Cancer Report 2014. International Agency for Research on Cancer, 2014.
3. GLOBOCAN 2012: estimated cancer incidence, mortality and prevalence worldwide in 2012 [International Agency for Research on Cancer (IARC) and World Health Organization (WHO) Web site]. 2012. Available at: http://globocan.iarc.fr/Pages/fact_sheets_cancer.aspx., pristupljeno 25.3.2019.
4. Breast cancer statistics Susan G. Komen. 2016. Available at: <http://ww5.komen.org/BreastCancer/Statistics.html>., pristupljeno 25.3.2019.
5. Percent of New Cases by Age Group: Female Breast Cancer [National Cancer Institute Web site]. Available at: http://seer.cancer.gov/stat_facts/html/breast.html, pristupljeno 25.3.2019.
6. , Clavel-Chapelon F, Gerber M. Reproductive factors and breast cancer risk: do they differ according to age at diagnosis? *Breast Cancer Res Treat.* 2002;72:107–115.
7. Howlader N, Noone AM, Krapcho M, et al. SEER cancer statistics review, 1975-2013 [National Cancer Institute Web site]. 2015. Available at: http://seer.cancer.gov/csr/1975_2013/., pristupljeno 25.3.2019.
8. McPherson K, Steel CM, Dixon JM. Breast cancer - epidemiology, risk factors, and genetics. *BMJ* 2000; 321:624–28.
9. Sanchez N, Stierman B, Saab S, Mahajan D, Yeung H, Francois F. Physical activity reduces risk for colon polyps in a multiethnic colorectal cancer screening population. *BMC Res Notes.* 2012;5(1):312
10. Esserman L, Joe BN. Diagnostic Evaluation and Initial Staging Work-Up of Women With Suspected Breast Cancer; 1998. Available from: <http://www.uptodate.com/home/index.html>, pristupljeno 25.3.2019.
11. McPherson K, Steel CM, Dixon JM. Breast cancer - epidemiology, risk factors, and genetics. *BMJ* 2000; 321:624–28.

12. Moyer VA. Risk assessment, genetic counseling, and genetic testing for BRCA-related cancer in women: U.S. Preventive Services Task Force recommendation statement. *Ann InternMed.* 2014;160(4):271–281.
13. Chen J, Silver D, Cantor S, et al. BRCA 1, BRCA2, and Rad51 operative in a common DNA damage response pathway. *Cancer Res.* 1999;59:1752–1756.
14. Laukkanen JA, Laaksonen DE, Niskanen L, Pukkala E, Hakkarainen A, Salonen JT. Metabolic syndrome and the risk of prostate cancer in Finnish men: a population-based study. *Cancer EpidemiolBiomarkers Prev.* 2004;13(10):1646–1650.
15. Alberti KG, Eckel RH, Grundy SM, et al. Harmonizing the metabolic syndrome: a joint interim statement of the International Diabetes Federation Task Force on Epidemiology and Prevention; National Heart, Lung, and Blood Institute; American Heart Association; World Heart Federation; International Atherosclerosis Society; and International Association for the Study of Obesity. *Circulation.* 2009;120(16):1640–1645.
16. Association of American Medical Colleges, Center for Workforce Studies. State PhysicianWorkforceData Release. Association of American Medical Colleges; 2011
17. Worden JK, Solomon LJ, Flynn BS, McVety DJ, Dorwaldt AL, Geller BM. Community-based promotion of breast screening using small group education. *J PublicHealthManagPract.* 1999;5(3):54–62.
18. CfHS.TexasBehavioralRiskFactor SurveillanceSystemSurveyData; 2010. Available from: <https://www.dshs.state.tx.us/Layouts/ContentPage.aspx?pageid=35474&year=10&risk=170&area=EIPaso>, pristupljeno 27.3.2019.
19. , Kolonel LN, Henderson BE, Hankin JH, et al. A multiethnic cohort in Hawaii and Los Angeles: baseline characteristics. *AmJ Epidemiol.* 2000;151(4):346–357.
20. Stocks T, Lukanova A, Johansson M, et al. Components of the metabolic syndrome and colorectal cancer risk; a prospective study. *IntJObes.* 2008;32(2):304–314.
21. Buki LP, Jamison J, Anderson CJ, Cuadra AM. Differences in predictors of cervical and breast cancer screening by screening need in uninsured Latino women. *Cancer.* 2007;110(7):1578–1585.

22. Damjanov I, Seiwerth S, Jukić S, Nola M, ur. Patologija 4. 4. izd., Zagreb: Medicinska naklada; 2014., str. 639-658.
23. Sinna HP, Kreipeb H. A Brief Overview of the WHO Classification of Breast Tumors, 4th Edition, Focusing on Issues and Updates from the 3rd Edition. Breast Care (Basel). 2013; 8(2): 149–154.
24. Wellings SR, Jensen HM, Marcum RG (1975). An atlas of subgross pathology of the human breast with special reference to possible precancerous lesions. J Natl Cancer Inst, 55:231–273.
25. Hoda SA, Brogi E, Koerner FC, Rosen PP, ur. Rosen's Breast Pathology. 4. izd. Philadelphia: Lippincott Williams and Wilkins; 2014: str. 413-69.
26. Kalli S, Semine A, Cohen S, Naber SP, Makim SS, Bahl M. American Joint Committee on Cancer's Staging System for Breast Cancer, Eighth Edition: What the Radiologist Needs to Know. Radiographics. 2018 Sep 28
27. Singletary SE, Allred C, Ashley P, et al. Revision of the American Joint Committee on Cancer staging system for breast cancer. J Clin Oncol 2002;20(17):3628-36.
28. Hickey M, Peate M, Saunders CM, et al. Breast cancer in young women and its impact on reproductive function. Hum Reprod Update 2009; 15:323-39.
29. Aebi S, Gelber S, Castiglione-Gertsch M, Gelber RD, Collins J, Thurlimann B, Rudenstam CM, Lindtner J, Crivellari D, Cortes-Funes H et al. Is chemotherapy alone adequate for young women with oestrogen-receptor-positive breast cancer? Lancet 2000;355:1869–1874.
30. Colleoni M, Rotmensz N, Robertson C, Orlando L, Viale G, Renne G, Luini A, Veronesi P, Intra M, Orecchia R et al. Very young women (<35 years) with operable breast cancer: features of disease at presentation. Ann Oncol 2002;13:273 – 279
31. Carter CL, Allen C, Henson DE. Relation of tumor size, lymph node status and survival in 24,740 breast cancer cases. Cancer 1989;63:181-7.
32. Arriagada R, Le MG, Dunant A et al. Twenty-five years of follow-up in patients with operable breast carcinoma: correlation between clinicopathologic factors and the risk of death in each 5-year period. Cancer 2006;106:743–50.

33. D'Eredita G, Giardina C, Martellotta M et al. Prognostic factors in breast cancer: the predictive value of the Nottingham Prognostic Index in patients with a long-term followup that were treated in a single institution. *Eur J Cancer* 2001;37:591–6.
34. Fisher B, Bauer M, Wickerham DL et al. Relation of the number of positive axillary nodes to the prognosis of patients with primary breast cancer. An NSABP update. *Cancer* 1983;52:1551-7.
35. Veta M, Pluim JP, van Diest PJ, Viergever MA. Breast cancer histopathology image analysis: a review. *IEEE Trans Biomed Eng.* 2014 May;61(5):1400-11.
36. Ellis IO, Galeat M, Broughton N, Lockert A, Blamey RW, Elston CW. Pathological prognostic factors in breast cancer. II. Histological type. Relationship with survival in a large study with long-term follow-up. *Histopathology* 1992;20:479-89.
37. Elston CW, Ellis IO. Pathological prognostic factors in breast cancer. I. The value of histological grade in breast cancer: experience from a large study with long-term follow up. *Histopathology* 1991;19:403–10.
38. Dong G, Wang D, Liang X, Gao H, Wang L, Yu X, i sur. Factors related to survival rate for breast cancer patients. *Int J Clin Exp Med.* 2014;7:3719-3724.
39. Goldrisc A, Glick JH, Gelber RD et al. Meeting highlights: international expert consensus on the primary therapy of early breast cancer 2005. *Ann Oncol* 2005;16:156983.
40. Fisher ER, Sass R, Fisher B. Pathologic findings from the National Surgical Adjuvant Project for breast cancers (Protocol No. 4). X. Discriminants of tenth year treatment failure. *Cancer* 1984;53:712–23.
41. Lauria R, Perrone F, Carlomagno C, et al. The prognostic value of lymphatic and blood vessel invasion in operable breast cancer. *Cancer* 1995;76:1772–8.
42. Davis BW, Gelber R, Goldhirsch A, et al. Prognostic significance of peri-tumoral vessel invasion in clinical trials of adjuvant therapy for breast cancer with axillary lymph node metastases. *Hum Pathol* 1985;16:1212–8.
43. Hilsenbeck SG, Ravdin PM, de Moor CA, et al. Time-dependence of hazard ratios for prognostic factors in primary breast cancer. *Breast Cancer Res Treat* 1998;52:227-37.

44. Cianfrocca M, Goldstein LJ. Prognostic and predictive factors in early-stage breast cancer. *Oncologist* 2004;9:606-16.
45. Gerdes J, Schwab U, Lemke H, Stein H. Production of a mouse monoclonal antibody reactive with a human nuclear antigen associated with cell proliferation. *Int J Cancer* 1983;31(1):13–20.
46. De Azambuja E, Cardoso F, de Castro G, et al. Ki-67 as prognostic marker in early breast cancer: a meta-analysis of published studies involving 12,155 patients. *Br J Cancer* 2007;96(10):1504–13.
47. Aleskandarany MA, Rakha EA, Macmillan RD, et al. MIB1/Ki-67 labeling index can classify grade 2 breast cancer into two clinically distinct subgroups. *Breast Cancer Res Treat* 2011;127:591–9.
48. Goldhirsch A, Winer EP, Coates AS, et al. Personalizing the treatment of women with early breast cancer: highlights of the St Gallen International Expert Consensus on the Primary Therapy of Early Breast Cancer 2013. *Ann Onc* 2013;24:2206–23.
49. Borg A, Tandon AK, Sigurdsson H, et al. HER-2/neu amplification predicts poor survival in node-positive breast cancer. *Cancer Res* 1990;50:4322-7.
50. Winstanley J, Cooke T, Murray GD, et al. The long term prognostic significance of c-erb2 in primary breast cancer. *Br J Cancer* 1991;63:447-50.
51. Paterson MC, Dietrich KD, Danyluk J, et al. Correlation between c-erb-2 amplification and risk of recurrent disease in node-negative breast cancer. *Cancer Res* 1991;51:566-7.
52. Clark GM, McGuire WL. Follow-up study of HER-2/neu amplification in primary breast cancer. *Cancer Res* 1991;51:944-8.
53. Cancer Genome Atlas Network. Comprehensive molecular portraits of human breast tumours. *Nature* 2012;490(7418):61-70.
54. Brkljačić B, Brnić Z, Grgurević-Dujmović E, Jurković S, Kovačević J, Martić K et al. (2017). Hrvatske smjernice za osiguranje kvalitete probira i dijagnostike raka dojke. Zagreb: Hrvatski zavod za javno zdravstvo, Služba za epidemiologiju i prevenciju kroničnih nezaraznih bolesti: Ministarstvo zdravstva Republike Hrvatske.
55. Ivančević T, ur. MSD priručnik dijagnostike i terapije, The Merck Manual, 2. hrvatsko izdanje. Placebo d.o.o., Split; 2010.

56. Hebrang A, Klarić-Čustović R. Radiologija, 3.izd. Zagreb: Medicinska naklada; 2007.
57. Morris EA, Liberman L., ur. Breast MRI: diagnosis and intervention. New York: Springer; 2005, str. 3-6.
58. Clauser P, Cassano E, De Nicolò A, Rotili A, Bonanni B, Bazzocchi M, Zuiani C. Radiol Med. Foci on breast magnetic resonance imaging in high-risk women: cancer or not? 2016 Aug;121(8):611-7.
59. Ballesio L, Di Pastena F, Gigli S, D'ambrosio I, Aceti A, Pontico M, Manganaro L, Porfiri LM, Tardioli S. Non mass-like enhancement categories detected by breast MRI and histological findings. Eur Rev Med Pharmacol Sci. 2014;18(6):910-7.
60. Mann RM, Balleyguier C, Baltzer PA, Bick U, Colin C, Cornford E, Evans A, Fallenberg E, Forrai G, Fuchsjäger MH, Gilbert FJ, Helbich TH, Heywang-Köbrunner SH, Camps-Herrero J, Kuhl CK, Martincich L, Pediconi F, Panizza P, Pina LJ, Pijnappel RM, Pinker-Domenig K, Skaane P, Sardanelli F. Breast MRI: EUSOBI recommendations for women's information. Eur Radiol. 2015
61. Negendank, W. Studies of human tumors by MRS: a review. NMR Biomed. 1992;5: 303–324.
62. Aboagye, E. O., and Bhujwala, Z. M. Malignant transformation alters membrane choline phospholipid metabolism of human mammary epithelial cells. Cancer Res. 1999;59: 80–84..
63. Cecil, K. M., Schnall, M. D., Siegelman, E. S., and Lenkinski, R. E. The evaluation of human breast lesions with magnetic resonance imaging and proton magnetic resonance spectroscopy. Breast Cancer Res. Treat. 2001;68: 45–54..
64. Mountford CE, Doran S, Lean CL, Russell P. Proton MRS can determine the pathology of human cancers with a high level of accuracy. Chem Rev 2004;104:3677–3704
65. Mountford C, Lean C, Malycha P, Russell P. Spectroscopy provides accurate pathology on biopsy and in vivo. J Magn Reson Imaging 2006;24: 459 – 477.
66. Ackerstaff E, Glunde K, Bhujwala ZM. Choline phospholipid metabolism: a target in cancer cells? J Cell Biochem 2003;90:525–533.

67. Glunde K, Jie C, Bhujwala ZM. Molecular causes of the aberrant choline phospholipid metabolism in breast cancer. *Cancer Res* 2004;64:4270 – 4276., Katz-Brull R, Lavin P, Lenkinski RE. Clinical utility of proton magnetic resonance spectroscopy in characterizing breast lesions. *J Natl Cancer Inst* 2002;94:1197–1203.
68. Podo F. Tumour phospholipid metabolism. *NMR Biomed* 1999;12:413– 439.
69. Roebuck JR, Cecil KM, Schnall MD, Lenkinski RE. Human breast lesions: characterization with proton MR spectroscopy. *Radiology* 1998;209: 269 –275.
70. Higson S.P. Oxford University Press; Oxford: 2004. Analytical Chemistry.
71. RL, Ekstrand KE. The physics of proton NMR. *Med Phys.* 1982 Nov-Dec;9(6):807-18.
72. Pillai J., Kwok L., Horsk A. Brain Magnetic Resonance Spectroscopy. In: Haaga J.R., Lanzieri C.F., Gilkeson R.C., editors. *CT and MR Imaging of the Whole Body*. 2003;1:371–395.
73. Rachel Katz-Brull, Philip T. Lavin, Robert E. Lenkinski, Clinical Utility of Proton Magnetic Resonance Spectroscopy in Characterizing Breast Lesions, *JNCI: Journal of the National Cancer Institute* 2002;94(16):1197-1203.
74. Yeung DK, Cheung HS, Tse GM. Human breast lesions: Characterization with contrast-enhanced *in vivo* proton MR spectroscopy—initial results. *Radiology* 2001;220:40–6.
75. Kvistad KA, Bakken IJ, Gribbestad IS, Ehrnholm B, Lundgren S, Fjosne HE, et al. Characterization of neoplastic and normal human breast tissues with *in vivo* (1)H MR spectroscopy. *J Magn Reson Imaging* 1999;10:159–64.
76. Wright SM, Wald LL. Theory and application of array coils in NMR spectroscopy. *NMR Biomed* 1997;10:394 – 410.
77. Katz-Brull R, Seger D, Rivenson-Segal D, Rushkin E, Degani H Metabolic markers of breast cancer: enhanced choline metabolism and reduced choline-ether-phospholipid synthesis. *Cancer Res* 2002;62:1966–1970.
78. Sitter B, Bathen TF, Singstad TE, Fjosne HE, Lundgren S, et al. Quantification of metabolites in breast cancer patients with different clinical prognosis using HR MAS MR spectroscopy. *NMR Biomed* 2010;23:424–431.

79. Sitter B, Lundgren S, Bathen TF, Halgunset J, Fjosne HE, et al. Comparison of HR MAS MR spectroscopic profiles of breast cancer tissue with clinical parameters. *NMR Biomed* 2006;19: 30–40.
80. Cecil KM, Schnall MD, Siegelman ES, Lenkinski RE The evaluation of human breast lesions with magnetic resonance imaging and proton magnetic resonance spectroscopy. *Breast Cancer Res Treat* 2001;68: 45–54.
81. Gribbestad IS, Sitter B, Lundgren S, Krane J, Axelson D Metabolite composition in breast tumors examined by proton nuclear magnetic resonance spectroscopy. *Anticancer Res* 1999;19: 1737–1746.
82. Roebuck JR, Cecil KM, Schnall MD, Lenkinski RE Human breast lesions: characterization with proton MR spectroscopy. *Radiology* 1998;209: 269–275.
83. Singer S, Souza K, Thilly WG Pyruvate utilization, phosphocholine and adenosine triphosphate (ATP) are markers of human breast tumor progression: a ³¹P- and ¹³C-nuclear magnetic resonance (NMR) spectroscopy study. *Cancer Res* 1995;55: 5140–5145.
84. Bartella L, Morris EA, Dershaw DD, Liberman L, Thakur SB, Moskowitz C, Guido J, Huang W. Proton MR spectroscopy with choline peak as malignancy marker improves positive predictive value for breast cancer diagnosis: preliminary study. *Radiology*. 2006; 239:686–692.
85. Baik HM, Su MY, Yu H, Mehta R, Nalcioğlu O. Quantification of choline-containing compounds in malignant breast tumors by ¹H MR spectroscopy using water as an internal reference at 1.5 T. *MAGMA*. 2006; 19:96–104.
86. Chen JH, Mehta RS, Baik HM, et al. Clinical characteristics and biomarkers of breast cancer associated with choline concentration measured by ¹H MRS. *NMR Biomed*. 2011;24(3):316–324.
87. Bharat A, Aft RL, Gao F, Margenthaler JA. Patient and tumor characteristics associated with increased mortality in young women (≤ 40 years) with breast cancer. *J Surg Oncol*. 2009; 100(3):248–251.
88. Tesarova P. Breast cancer in the elderly-Should it be treated differently? *Rep Pract Oncol Radiother*. 2012 Jul 15;18(1):26-33.

89. Baek HM. Diagnostic value of breast proton magnetic resonance spectroscopy at 1.5T in different histopathological types. *ScientificWorldJournal*. 2012:508295.
90. S. B. Thakur, S. B. Brennan, N. M. Ishill et al., "Diagnostic usefulness of water-to-fat ratio and choline concentration in malignant and benign breast lesions and normal breast parenchyma: an *in vivo* 1H MRS study," *Journal of Magnetic Resonance Imaging*, 2011;33(4):855–863..
91. Chen JH, Baek HM, Nalcioglu O, Su MY. Estrogen receptor and breast MR imaging features: a correlation study. *J Magn Reson Imaging* 2008;27:825–833.
92. Shin HJ, Baek H-M, Cha JH, et al. Evaluation of breast cancer using proton MR spectroscopy: total choline peak integral and signal-to-noise ratio as prognostic indicators. *AJR Am J Roentgenol* 2012;198(5):488-97.
93. Choi JS, Baek HM, Kim S, Kim MJ, Youk JH, Moon HJ, Kim EK, Han KH, Kim DH, Kim SI, Koo JS. HR-MAS MR spectroscopy of breast cancer tissue obtained with core needle biopsy: correlation with prognostic factors. *PLoS One*. 7(12):e51712.
94. Baek HM, Chen JH, Nalcioglu O, Su MY. Choline as a biomarker for cell proliferation: do the results from proton MR spectroscopy show difference between HER2/neu positive and negative breast cancers?. *Int J Cancer*. 2008;123(5):1219–1221.
95. Montemezzi S, Camera L, Giri MG, et al. Is there a correlation between 3T multiparametric MRI and molecular subtypes of breast cancer? *Eur J Radiol*. 2018;108:120-127.
96. Yeung DK, Cheung HS, Tse GM. Human breast lesions: characterization with contrast enhanced *in vivo* proton MR spectroscopy initial results. *Radiology*. 2001; 220:40–46.
97. Cecil KM, Schnall MD, Siegelman ES, Lenkinski RE. The evaluation of human breast lesions with magnetic resonance imaging and proton magnetic resonance spectroscopy. *Breast Cancer Res Treat*. 2001; 68:45–54.
98. Rivadeneira DE, Simmons RM, Christos PJ, Hanna K, Daly JM, Osborne MP. Predictive factors associated with axillary lymph node metastases in T1a and T1b breast carcinomas: analysis in more than 900 patients. *J Am Coll Surg* 2000; 191:1–6.

11. Zahvale

Zahvaljujem svojoj mentorici, doc. dr. sc. Maji Prutki na strpljenju, vodstvu i pomoći pri izradi ovog diplomskog rada.

Zahvaljujem svojim roditeljima, sestri i dečku na iskazanoj ljubavi, motivaciji i podršci koju su pokazali za vrijeme čitavog studija medicine.

12. Životopis

Rođena sam 1. veljače 1994. godine u Vinkovcima. Osnovnu školu Bogoslava Šuleka pohađala sam u Slavonskom Brodu i završila 2008. godine. Nakon osnovne škole upisala sam matematičko-prirodoslovnu gimnaziju Matije Mesića u Slavonskom Brodu koju s odličnim uspjehom završavam 2012. godine te upisujem Medicinski fakultet Sveučilišta u Zagrebu. Aktivno se služim engleskim, a pasivno njemačkim i španjolskim jezikom.