

# Karcinom endometrija

---

**Marić, Vanja**

**Master's thesis / Diplomski rad**

**2019**

*Degree Grantor / Ustanova koja je dodijelila akademski / stručni stupanj:* **University of Zagreb, School of Medicine / Sveučilište u Zagrebu, Medicinski fakultet**

*Permanent link / Trajna poveznica:* <https://um.nsk.hr/um:nbn:hr:105:593300>

*Rights / Prava:* [In copyright](#)/[Zaštićeno autorskim pravom.](#)

*Download date / Datum preuzimanja:* **2025-02-01**



*Repository / Repozitorij:*

[Dr Med - University of Zagreb School of Medicine Digital Repository](#)



SVEUČILIŠTE U ZAGREBU

MEDICINSKI FAKULTET

**Vanja Marić**

# **Karcinom endometrija**

**Diplomski rad**



Zagreb, 2019.

Ovaj diplomski rad izrađen je u Klinici za ženske bolesti i porode Kliničkog bolničkog centra i Medicinskog fakulteta Sveučilišta u Zagrebu pod vodstvom doc.dr.sc. Držislava Kalafatića i predan je na ocjenu u akademskoj godini 2018/2019.

Mentor: doc.dr.sc. Držislav Kalafatić

## **Popis kratica korištenih u radu**

E2 - Estradiol

E1 - Estron

P4 - Progesteron

FSH - Folikulstimulirajući hormon

GnRH - Gonadotropin oslobađajući hormon

SHBG - Sex hormone binding globulin

LH - Luteinizirajući hormon

LDL - Lipoprotein niske gustoće

3 $\beta$ -HSD 3 $\beta$ - hidoksisteroid dehidrogenaza

StAR

ER - Estrogenski receptor

DNK - Deoksiribonukleinska kiselina

HNL - Hormonsko nadomjesno liječenje

DHEA - dehidroepiandrosteron

G - Gray

CA 125 – karcinomski antigen 125

CT – kompjutorizirana tomografija

MR – magnetska rezonancija

MPA – medroksiprogesteron acetat

# Sadržaj

## Summary

1. UVOD .....	1
1.1. Anatomija maternice .....	1
1.2. Histološka građa .....	3
1.3. Endometrij .....	3
1.4. Krvne žile maternice .....	5
1.5. Menstruacijski ciklus .....	5
1.6. Steroidni hormoni janika .....	6
1.7. Proliferacijska i sekrecijska faza endometrija .....	7
2. DOBROĆUDNE I PREMALIGNI PROMJENE ENDOMETRIJA .....	8
2.1. Hiperplazija endometrija .....	8
2.1.1. Čimbenici rizika .....	8
2.1.2. Patohistološki kriteriji .....	9
2.1.3. Premaligni potencijal .....	10
2.1.4. Klinička slika .....	10
2.1.5. Dijagnostika .....	11
2.1.6. Liječenje .....	11
3.1. Tipovi karcinoma .....	13
3.2. Rizični čimbenici .....	13
3.2.1. Starija životna dob .....	13
3.2.2. Rasa .....	14
3.2.3. Rana menarha & kasna menopauza .....	14
3.2.4. Pozitivna obiteljska anamneza .....	14
3.2.5. Neplodnost i nulparitet .....	15
3.2.6. Ostali čimbenici rizika .....	16
3.3. Dijagnoza .....	17
3.4. Širenje i stupnjevanje karcinoma endometrija .....	21
3.5. Prognostički čimbenici .....	22
3.6. Klinička slika .....	23
3.7. Liječenje .....	24
3.7.1. Laparoskopski pristup liječenja karcinoma endometrija .....	26
4. ZAKLJUČAK .....	27
5. ZAHVALA .....	28

6. LITERATURA.....	29
7. ŽIVOTOPIS.....	31

## **Sažetak**

Diplomskog rada studenta Vanje Marića, naslova

### **KARCINOM ENDOMETRIJA**

Karcinom endometrija zloćudni je tumor epitela sluznice maternice. Adenokarcinom endometrija (lat. adenocarcinoma endometrii) je najčešći zloćudni tumor ženskoga spolnoga sustava. Tipično se pojavljuje u žena u perimenopauzi i postmenopauzi. Najveći broj pacijentica zahvaćenih ovim karcinomom nalazi se u dobi od 50. - 65. godine života. Incidencija karcinoma endometrija jest u porastu, zbog produženog životnog vijeka, ali i povećane prisutnosti i izloženosti brojnim rizičnim čimbenicima. Glavni čimbenici rizika su debljina, nuliparitet, anovulacije, šećerna bolest. Postoje dva temeljna oblika karcinoma endometrija. Jedni su ovisni o estrogenima, razvijaju se iz područja hiperplazije endometrija, dobro su diferencirani te imaju dobru prognozu. Drugi tip karcinoma su neovisni o estrogenima, javljaju se uglavnom u starijih žena, slabo su diferencirani, prognoza im je znatno lošija nego kod prvog tipa, međutim imaju nisku stopu incidencije. Zlatni standard u dijagnostici ove bolesti jest frakcionirana kiretaža, koja je temelj za postavljanje patohistološke dijagnoze. Ostale dijagnostičke metode su histeroskopija, čije su prednosti egzaktnost i optička kontrola, te ultrazvuk koji služi kao dobro pomoćno sredstvo za potvrdu sumnje na ovu zloćudnu bolest. Od laboratorijskih nalaza koristi se tumorski biljeg CA-125 koji je povišene koncentracije u uznapredovalim stadijima bolesti. Klinički se oko 90% ovih karcinoma očituju krvarenjem, ali samo oko 25% krvarenja u postmenopauzi ujedno znači i karcinom. Najvažniji pokazatelj zloćudnosti tumora je atipičnost stanica u hiperplaziji endometrija. Liječenje ovih pacijentica je u osnovi kirurško, dok se od adjuvantnih postupaka primjenjuju zračenje, hormonska terapija ili polikemoterapija. Ukupno je preživljavanje više od 5 godina u oko 65% bolesnica.

**Ključne riječi:** karcinom, endometrij, estrogen, kiretaža

## Summary

Of the master's thesis – student Vanja Marić, entitled

### ENDOMETRIAL CANCER

Endometrial carcinoma is a malignant tumor of the uterine mucosa epithelium. Endometrial adenocarcinoma (lat. adenocarcinoma endometrii) is the most common malignant tumor of the female genital system. It typically occurs in perimenopausal and postmenopausal women. The largest number of patients affected by this cancer is aged between 50 and 65 years. The incidence of endometrial cancer is increasing, because life span has been extended, but also increased the presence and exposure to various risk factors. The main risk factors are the application of exclusively estrogen replacement therapy, obesity, women who never gave birth, anovulation and diabetes mellitus. There are two basic forms of endometrial cancer. The first type are estrogen dependent, they develop from the area of endometrial hyperplasia, are well differentiated and have a good prognosis. The other type of cancer is independent of estrogen. It mainly occurs in older women, it is poorly differentiated, and their prognosis is significantly worse than in the first type, however, they have a low incidence rate. The gold standard in the diagnosis of this disease is fractional curettage, which is the basis for setting up a pathohistological diagnosis. Other diagnostic methods are hysteroscopy, the advantages of which are exactness and optical control, and ultrasound that serves as a good aid to confirm the suspicion of this malignant disease. From the laboratory findings, CA-125 tumor marker is used. It's elevated concentration indicates a progressive stage of the disease. Clinically, about 90% of these cancers occur with bleeding, but only about 25% of postmenopausal bleeding also means cancer. The most important indicator of tumor malignancy is the atypia of cells in hyperplasia of the endometrium. The treatment of these patients is basically surgical, while adjuvant procedures include radiation, hormone therapy or polychemotherapy. Total survival is over 5 years in about 65% of patients.

**Keywords:** cancer, endometrium, estrogen, curettage



# 1. UVOD

## 1.1. Anatomija maternice

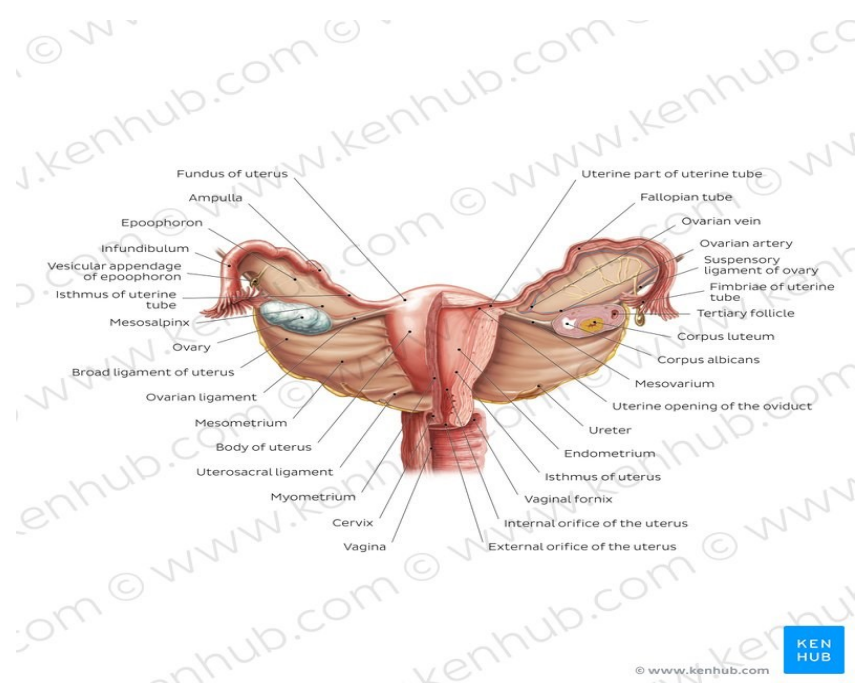
Maternica je šupalj, neparan, kruškolik organ koji je spljošten sagitalno, s vrhom okrenutim prema dolje. Sastoji se od gornjega proširenoga dijela koji se naziva trup ili tijelo (corpus) koji se nastavlja na suženi dio (istmus) i najdonji dio ili vrat (cervix). U odrasle žene je maternica duga 7,5 cm od čega 4 cm čini trup, 0,5 cm čini istmus i 3 cm čini vrat maternice. Debljina stijenke je u predjelu trupa 2,5 cm i postupno se smanjuje sve do 1 cm u području vrata. Maternica teži između 40 i 60 grama. Istmus anatomski pripada trupu, a funkcionalno vratu maternice. Na vratu maternice razlikujemo 2 centimetra dug dio koji leži iznad rodnice (pars supravaginalis cervicis) i drugi dio dug 1 cm koji strši u rodnicu (portio vaginalis cervicis). Stijenka rodnice prekriva vaginalni dio vrata maternice (portio), dok supravaginalni dio straga obavija peritoneum, a sprijeda vezivno tkivo. Veličina i oblik maternice ovise o djelovanju hormona i o paritetu. Kod porođaja su tijelo i vrat maternice približno iste veličine, dok je u djetinjstvu vrat nešto dulji i deblji od trupa, što se naziva uterus infantilis. U pubertetu je trup nešto deblji i širi. U klimakteriju se zbog smanjenja funkcije jajnika maternica smanjuje, a nakon menopauze dolazi do izrazite hipotrofije maternice.

Maternica je u maloj zdjelici smještena između mokraćnoga mjehura i stražnjega crijeva, tj. rektuma. Prednja je strana maternice ravna i okrenuta je prema mokraćnom mjehuru (facies vesicalis). Stražnja je površina tijela izbočena i okrenuta prema stražnjem crijevu (facies rectalis). Gornji je rub trupa maternice izbočen i strši iznad hvatišta jajovoda. Nazivamo ga dno maternice ili fundus uteri. Na mjestu na kojemu lateralni rubovi prelaze u gornji rub nalazimo rogove (cornua) za koje se vežu jajovodi i okrugle sveze. Lateralni rubovi su zaobljeni i omogućuju pristup krvnih žila i živaca maternici.

Materište (cavum uteri) je šupljina trokutasta oblika unutar trupa maternice. U gornjemu dijelu materišta dva gornja kuta pripadaju ušću jajovoda (ostia uterina tubae), dok donji kut označava unutarnje ušće maternice (orificium uteri internum) kroz koje se preko vanjskoga ušća (orificium externum uteri) kroz 3 cm dug cervikalni kanal nastavlja na rodnicu. U nerotkinja su stijenke maternice priljubljene jedna uz drugu tako da je materište virtualan prostor. U žena koje su rodile su stijenke materišta razmaknute.

Pokretljivost maternice omogućuju parne sveze ili ligamenti na kojima je obješena u malo zdjelici. Oni čine suspenzorni aparat koji se sastoji od okrugle sveze (ligamentum rotundum), široke sveze (ligamentum latum) i sakrouterine sveze (ligamentum sacrouterinum). Široka maternična sveza je parna duplikatura peritoneuma, koja se proteže od maternice do lateralnoga ruba male zdjelice. Sa široke sveze peritoneum prelazi poput plahte preko jajnika, jajovoda i okrugloga ligamenta tvoreći tri nabora ili plicae. Sprijeda se nalazi nabor okrugloga ligamenta, a iza njega su mezosalpinks i mezoovarij.

Normalni položaj maternice je u sredini zdjelice (medipositio), a dvostruko je nagnuta prema naprijed, dakle postoji nagib trupa prema vratu maternice za 100 do 120 stupnjeva (anteflexio) i nagib cijele maternice prema rodnici (anteversio). Takav položaj maternice omogućuju potporno mišićje dna zdjelice, zatim sakrouterini i okrugli ligamenti i plica lata. Zbog tih se nagiba fundus uteri nalazi iza simfize, a ispod ravnine ulaza u zdjelicu, dok je vaginalni dio vrata maternice u visini spine sjedne kosti u smjeru prema sakrumu. Ukoliko je trup nagnut prema straga govorimo o retroverziji/retrofleksiji. Takav je položaj maternice također normalan i nalazimo ga u 20% žena (1).



Slika 1. Anatomija maternice.

Izvor: <https://www.kenhub.com>, preuzeto 13.3.2019.

## 1.2. Histološka građa

Maternica je građena od tri različita sloja: potrbušnice, mišićja i sluznice. Potrbušnica (peritoneum, serosa, perimetrium) prelazi s prednje trbušne stijenke i mokraćnoga mjehura na maternicu koju obavija izvana, čvrsto prirasta uz mišićni sloj. Sa stražnje strane mokraćnoga mjehura serozna ovojnica prelazi na maternicu u visini istmusa tvoreći ispred maternice plitku udubinu (excavatio vesicouterina). Na taj način prednji dio supravaginalnoga dijela vrata maternice, parametrija, mokraćni mjehur i rodnica ostaju retroperitonealno jer nisu pokriveni potrbušnicom. Od istmusa visceralni peritoneum prekriva prednju stranu trupa, zatim dno i spušta se po stražnjoj strani, obavija supravaginalni dio maternice i stražnji svod rodnice. Nakon toga, peritoneum prekriva sakrouterine sveze te prelazi na rektum i tvori udubinu iza maternice koja se naziva cavum Douglasi.

Mišićni je sloj, miometrij, najdeblji dio stijenke maternice. Sastoji se od četiri neoštro ograničena snopa glatkih mišićnih stanica između kojih je smješteno rijetko vezivno tkivo. U prvome u četvrtome sloju su mišićni snopovi usmjereni uglavnom uzdužno, dok srednji slojevi sadržavaju veće krvne žile. U području dna je mišićje poredano više uzdužno, oko ušća jajovoda kružno, na trupu spiralno, a prema istmusu i vratu maternice ponovno kružno. U području istmusa i osobito vrata maternice mišićje se smanjuje na svega 15%, a primarno nalazimo kolageno vezivno tkivo, mukopolisaharidnu temeljnu tvar i malo elastičnoga tkiva. Tijekom trudnoće mišićje snažno raste, snopovi se izdužuju i zadebljavaju. To je posljedica hiperplazije i hipertrofije stanica. Mnoge stanice stvaraju i kolagen. Ovakva građa mišićnoga sloja maternice omogućuje širenje istmičnih i cervikalnih dijelova pri kontrakciji mišića trupa što je osobito važno pri porođaju. Nakon završene trudnoće, neke mišićne stanice propadaju ili se smanjuju, a enzimi razgrađuju kolagen (2).

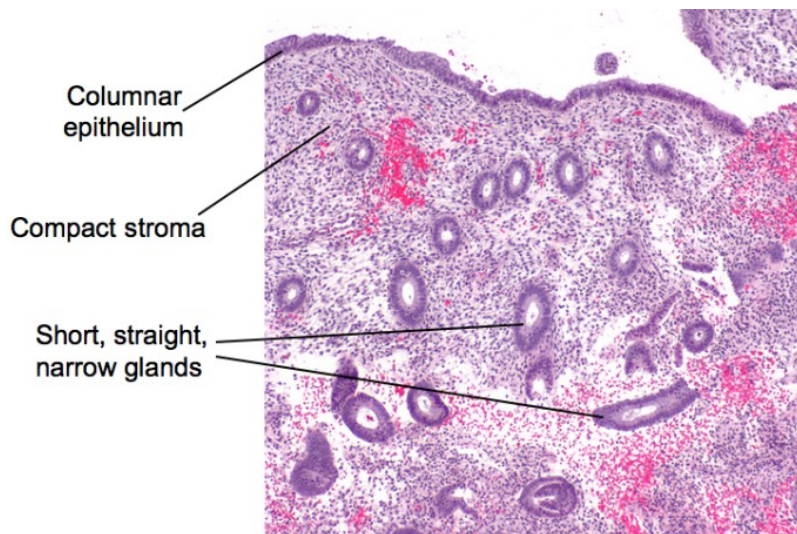
## 1.3. Endometrij

Sluznica maternice, endometrij, usko je srasla sa mišićnim slojem i u cijelosti obavija materišta. Endometrij se sastoji od epitela i veziva. Epitel na sluznici trupa je gladak, čine ga jednoslojne žljezdane i cilindrične stanice s trepetljikama koje trepere prema vanjskom ušću maternice. U vezivu sluznice nalazimo dosta fibroblasta, amorfnu osnovnu tvar i tubulozne žlijezde koje se protežu do miometrija. U vezivu se također nalaze i leukociti, limfociti te

mezenhimne stanice koje u sebe mogu primiti glikogen, lipide i ostale hranjive tvari. U trudnoći mezenhimne stanice prelaze u decidualne.

U vrijeme spolne zrelosti sluznica u trupu maternice podliježe cikličkim promjenama. Može se podijeliti na dva sloja, a to su površinski ili funkcionalni (stratum functionale) te dublji ili bazalni (stratum basale). Funkcionalni sloj se sastoji od spongioznoga (zona spongiosa) i kompaktnoga dijela (zona compacta) koji se za vrijeme menstruacije odljušti. Nakon menstruacije endometrij se u svakom ciklusu obnavlja iz bazalnoga sloja i žlijezda.

Endometrij je u vratu maternice deblji nego u trupu. Sastoji se od uzdužnih nabora nalik listovima palma (plicae palmatae). Nabori se dodatno granaju pri čemu se stvaraju sekundarni nabori s udubljenjima (cryptae). Na presjeku ti nabori nalikuju ribljoj kosti ili prerezanu drvetu, no taj se izgled gubi nakon vaginalnoga porođaja. Udubljenja i nabori imaju svoju fiziološku ulogu, a to je zadržavanje spermija, što poboljšava fekundaciju. Nabori ulaze jedni u druge i tako omogućavaju zatvaranje cervikalnoga kanala (2).



Slika 2. Histološka građa endometrija.

Izvor <https://histologyblog.com>, preuzeto 14.3.2019.

## 1.4. Krvne žile maternice

Arteria uterina i arteria ovarica su glavne arterije ženskih spolnih organa. Arteria uterina je najveći ogranak koji izlazi iz arterie iliace interne. U lateralnome parametriju a.uterina daje silazni ogranak koji opskrbljuje vrat maternice, proksimalnu trećinu rodnice i distalni dio mokraćovoda, ramus cervicovaginalis. Nakon toga arteria uterina skreće prema gore te se vijugavo penje uz lateralni rub maternice duž hvatišta mezometrija, gdje daje kolateralne, vijugave ogranke za maternicu, rami uterini. Ogranci u maternici prolaze paralelno s materištem i spajaju se s istoimenim ograncima kontralateralno. Ti se ogranaci nazivaju arteriae arcuatae od kojih se odvajaju ogranaci za miometrij, aa.radiales, koje su usmjerene okomito prema materištu. Kada se približe endometriju, radijalne arterije se granaju u funkcionalni sloj (aa.spirales), dok u bazalni sloj daju posebne kraće ogranke (aa.basales).

Krvne žile trebaju biti vijugave, jer im rezervni nabori služe u trudnoći kada se maternica povećava, a zbog posteljice se krvne žile granaju do interviloznih prostora. Ascendentni dio arterie uterine skreće prema lateralno u području roga maternice te daje ogranke za jajovod, jajnik i okrugli ligament (3).

## 1.5. Menstruacijski ciklus

Normalan menstruacijski ciklus traje između 21 i 35 dana. Menstruacija je jedino fiziološko krvarenje iz maternice. Menstruacijsko krvarenje nastaje samo nakon endogenih cikličkih promjena hormona. Srednje trajanje menstruacije je 4 dana, a u normalnim okolnostima ne traje dulje od 7 dana. Žena u prosjeku tijekom menstruacije izgubi 35 ml krvi, a 95% žena gubi manje od 60 ml krvi. Gubitak krvi preko 80 ml se smatra nenormalnim. Najpreciznija procjena menstruacijskoga krvarenja je fotometrijsko određivanje hematina u nakupljenoj krvi u predlošku. Iako su subjektivne metode procjene gubitka krvi preko broja potrošenih predložaka nepouzdana, kliničari ipak uvažavaju anamnestičke podatke. Više od 8 potrošenih kvalitetnih predložaka na dan uz pojavu ugrušaka u menstruacijskoj krvi govore u prilog preobilne menstruacije. Kod zdravih žena, 70% gubitka krvi događa se u prva dva dana menstruacije, a 90% u prva tri dana. Prosječan gubitak željeza jednom menstruacijom je 16 mg. Žene koje menstruacijom gube više od 80 ml krvi imaju značajno niže vrijednosti serumskoga hemoglobina, hematokrita i željeza od žena koje normalno krvare (4).

## 1.6. Steroidni hormoni jajnika

Jajnik, ženska spolna žlijezda, proizvodi tri vrste steroidnih hormona. To se estrogeni, progesteroni i androgeni.

Glavni estrogeni jajnika su estradiol (E2) i estron (E1). Ti hormoni nastaju u granulosa stanicama u jajniku. Njihova proizvodnja ovisi o broju granulosa stanica i aktivnosti FSH. Najveća proizvodnja estrogena bilježi se u posljednjih 7 dana folikularne faze ciklusa. Tada je u funkciji jedan dominantni folikul veličine 10 do 25 mm. Proizvodnja estradiola je najviša dva do tri dana prije same ovulacije. Nakon toga pada osjetljivost na FSH kao i aktivnost aromataze. Tada se steroidogeneza pomiče prema progesteronu. Drugi vršak u proizvodnji estradiola je sredina luteinske faze. Tada žuto tijelo proizvodi najviše estradiola. Estradiol ima razne aktivnosti u tijelu, a ugrubo se mogu podijeliti u 4 skupine. Prva skupina su intraovarijske kao što je povisivanje vlastitih receptora, umnažanje receptora za FSH, poticanje stvaranja antruma i procjepa te sazrijevanje folikula. Estradiol je također važan u kontroli menstruacijskoga ciklusa gdje potiče skokovitost oslobađanja GnRH, održava mehanizam negativne povratne sprege, te padom svoje, ali i koncentracije P4 inducira samu menstruaciju. Od ostalih funkcija estradiola valja spomenuti genitalne, kao što su poticanje produkcije cervikalne sluzi, cervikalnoga faktora, poticanje transformacije endometrija. Estradiol potiče proliferaciju endometrija što je jako bitno u patogenezi nastanka hiperplazije i karcinoma endometrija. Ekstragenitalne funkcije E2 su stimulacija ostalih tkiva i organa te podizanje razine SHBG.

Progesteron (P4) hormon je folikula, odnosno žutoga tijela. Proizvodnja P4 u folikulu i žutomu tijelu ovisi o: količini luteiniziranih granulosa stanica, gustoći LH receptora, aktivnosti enzima  $3\beta$ -HSD, ponudi LDL lipoproteina i kolesterola te o aktivnosti StAR proteina. Granuloza stanice neposredno pred ovulaciju luteiniziraju pod djelovanjem LH. Tada već imaju LH receptore na svojim membranama. Istodobno StAR protein pomaže endocitozu LDL lipoproteina pomoću kojega kolesterol ulazi u stanicu. Progesteron se stvara iz pregnenolona pomoću u to vrijeme sve aktivnijega enzima  $3\beta$ -hidroksisteroid dehidrogenaze. Nakon ovulacije proizvodnja progesterona vrlo brzo raste, čak do 25 mg dnevno u sredini luteinske faze ciklusa. Na kraju luteinske faze pad razine progesterona uz pad razine estradiola inducira menstruaciju. Progesteron je prirodni oponent estradiolu u mnogim tkivima i njihovim funkcijama. Progesteron zaustavlja mitoze u endometriju, potiče enzim  $17\beta$ -HSD, a inhibira aromatazu i sulfoniltransferazu. Pod utjecajem P4 endometrija se

sekrecijski transformira. Jako je bitno naglasiti da kod mnogih žena oboljelih od karcinoma endometrija izostaje ovo oponirajuće djelovanje progesterona, što znači da kod njih postoji neoponirano djelovanje estradiola koji potiče mitoze u stanicama endometrija koje povećavaju mogućnost nastanka hiperplazije i kasnije karcinoma.

Androgeni hormoni jajnika su androstendion i testosteron. Proizvode se u teka stanicama jajnika. Glavni androgen jajnika je androstendion. Od bitnih intraovarijskih funkcija androgena valja spomenuti sljedeće: androgeni su glavni prekursori u proizvodnji estrogena, pojačavaju sintezu E2 i P4 kod niskih razina androgena, inhibiraju aromatazu kod visokih razina, inaktiviraju receptore za estrogene te potiču atreziju folikula (6).

### **1.7. Proliferacijska i sekrecijska faza endometrija**

Za razumijevanje nastanka dobroćudnih, premalignih i malignih promjena endometrija, nužno je razumjeti što se događa u proliferacijskoj i sekrecijskoj fazi endometrija. Poseban naglasak u patogenezi nastanka karcinoma endometrija stavlja se na učinak estradiola na proliferaciju endometrija.

Proliferacija endometrija povezana je s rastom folikula i porastom lučenja estradiola. Nakon završetka menstruacije endometrij je debeo svega 1-2 mm te se sastoji samo od bazalnoga sloja i dijela spužvaste zone. Pod utjecajem povišenih vrijednosti estradiola umnažaju se receptori za estrogene (ER) u epitelu, ali i u stromi. Estrogeni brzo potiču sintezu DNK i mitoze žljezdanih i stromalnih stanica. Funkcionalni sloj endometrija proliferira od 5. dana ciklusa. Rastom žljezda i izvanstaničnoga matriksa strome endometrij dalje proliferira i deblja se. Pred ovulaciju debljina endometrija iznosi između 8-12 mm.

Sekrecijska faza endometrija započinje nakon ovulacije kada počinje brzi porast koncentracije P4 i postupni privremeni pad koncentracije E2. Prvi važan znak ovulacije je pojava glikogenskih vakuola u epitelnim stanicama žljezda. Pojavljuju se 3-4 dana nakon ovulacije. Vrhunac sekrecijskih promjena zbiva se 7 dana nakon ovulacije kada treba doći do implantacije. Do tada, već 2-3 dana blastocista pliva i hrani se u kavumu maternice. Pod utjecajem visokih razina P4 i E2 u endometriju se proizvode proteini posteljice, peptidni hormoni, čimbenici rasta, prostaglandini, relaksin i prolaktin. Od 22.-23. dana ciklusa (između 8. i 9. dana sekrecijske faze) dolazi ponovno do mitotičkih promjena koje dovode do decidualizacije. Decidua potječe iz stanica strome i ima posebnu važnost u najranijoj trudnoći. Decidua tada kontrolira invaziju trofoblasta i hormonske aktivnosti u ranoj placentaciji. U

vrijeme očekivane implantacije (20.-22. dan) u stanicama endometrija pojavljuju se pinopodi, izdanci citoplazme. Oni su morfološki biljeg receptivne faze endometrija. Pinopodi su uključeni u prijenos signala između blastociste i epitelnih stanica endometrija (6).

## **2. DOBROĆUDNE I PREMALIGNNE PROMJENE ENDOMETRIJA**

### **2.1. Hiperplazija endometrija**

#### **2.1.1. Čimbenici rizika**

Hiperplazija endometrija jest abnormalna glandularna proliferacija endometrija koja je rezultat izloženosti neoponiranim estrogenima endogenoga ili egzogenoga izvora. Hiperplazija endometrija se rijetko viđa u žena ispod 30 godina starosti, dok se vrhunac incidencije nalazi u dobnoj skupini žena između 50 do 54 godine (7). Histološki se zbog hiperstimulacije endometrija mogu naći različite promjene, od proliferacijske faze do atipične hiperplazije. Atipična hiperplazija dosta nalikuje dobrodiferenciranom karcinomu endometrija, tako da ih je ponekad teško razlikovati. U čak 17 do 25% žena se u kiretmanu istodobno nalazi i dobro diferencirani karcinom endometrija.

Najčešći uzrok perzistirajuće ili produljene stimulacije endometrija su anovulacijski ciklusi, ali također i pojačana endogena sinteza ili egzogena primjena estrogena. Postoje četiri osnovna mehanizma kojima se tumači povećana razina endogenih estrogena. To su povećana sinteza prekursora, tj. androgena, pojačana aromatizacija, povećana izravna sinteza estrogena, te smanjena razina SHBG. U reprodukcijskoj dobi i u perimenopauzi najčešći uzrok hiperplazije endometrija su anovulacijski ciklusi i sindrom policističnih jajnika (Stein-Leventhalov sindrom). U rijetkim situacijama, hiperplazija može biti uzrokovana granulozastaničnim tumorima jajnika, tekomima jajnika te adrenokortikalnom hiperplazijom. Sindrom policističnih jajnika jedan je od najčešćih uzroka kronične anovulacije te zbog takvog produljenog djelovanja estrogena na endometriju može dovesti do pojave hiperplazije, ali i karcinoma endometrija. Epidemiološke studije su dokazale kako je rizik od nastanka karcinoma endometrija u žena sa ovim sindromom čak tri puta veći nego u zdrave ženske



populacije. Ukoliko se liječi anovulacija, smanjit će se rizik za nastanak karcinoma endometrija. Sljedeća skupina žena pod povišenim rizikom za hiperplaziju i karcinom endometrija su bolesnice sa Turnerovim sindromom. One se ubrajaju u visokorizičnu skupinu zbog dugogodišnjega nadomjesnoga liječenja estrogenima.

Najveći broj pacijentica sa hiperplazijom i karcinomom endometrija javlja se u postmenopauzi, jer u žena te dobi nedostaje antiproliferacijski i stabilizirajući učinak progesterona. U postmenopauzi glavni estrogen u žena postaje estron. Estron nastaje kao rezultat periferne konverzije androstendiona. Ta se konverzija zbiva u masnome tkivu, tako da je pretilost jedan od značajnih čimbenika rizika za hiperstimulaciju endometrija.

Dodatni čimbenik rizika jest i primjena isključivo estrogena u hormonskom nadomjesnom liječenju. Istraživanja su pokazala da takvo liječenje povećava rizik žljezdane hiperplazije karcinoma 4 do 8 puta. Ipak, danas je opasnost od toga značajno smanjena jer se koristi kombinirano hormonsko nadomjesno liječenje. Takvo HNL uključuje, uz primjenu estrogena, cikličku ili neprekidnu primjenu progestagena koji štite i stabiliziraju endometriju. Također je dokazano kako uzimanje oralnih kontracepcijskih sredstava tijekom dvije godine smanjuje vjerojatnost nastanka raka za 40%, a njihova primjena u trajanju 4 godine ili dulje čak za 60% (8).

### **2.1.2. Patohistološki kriteriji**

Hiperplazija se prema Svjetskoj zdravstvenoj organizaciji (SZO) klasificira na: hyperplasia simplex, hyperplasia complex (adenomatoides), hyperplasia simplex atypica i hyperplasia complex atypica. Rizik za razvoj karcinoma iz hiperplazije endometrija ovisi o postojanju i težini citološke atipije. Prilikom ubrzane i povećane diobe stanica dolazi do nakupljanja atipičnih stanica. Atipična stanica se može početi nekontrolirano dijeliti i postati zloćudnog karaktera te se iz nje može razviti karcinom endometrija (9). Prva podjela hiperplazije endometrija jest na simplex (jednostavno) i complex (složena). U hyperplasia simplex su žljezde uvećane, dijelom cistično proširene, dok je epitel pravilan, pseudostratificiran, uredne polarizacije jezgara. S druge strane, kod hyperplasia complex su žljezde umnožene i to je osnovna histološka razlika u odnosu na hyperplasia simplex. Također je kod kompleksne hiperplazije pojačana mitotska aktivnost, ali bez prisutne atipije epitela. Ukoliko postoji atipija epitela, tada se ovim dvama nazivima dodaje epitet atypica. Tako postoji hyperplasia simplex atypica, gdje nema umnožavanja žljezda, ali žljezdani epitel

pokazuje hiperkromaziju jezgara, jezgre su krupnije, nepravilna oblika, polaritet je poremećen. Oblik hiperplazije endometrija koji ima najveći premaligni potencijal je hyperplasia complex atipica. U toga tipa hiperplazije u histološkoj slici nalazimo promjene arhitekture kao u hiperplaziji kompleks uz atipije epitela (8).

### **2.1.3. Premaligni potencijal**

Opasnost od razvoja karcinoma iz hiperplazije endometrija ovisi o postojanju i težini citološke atipije, ali i o udruženim stanjima i karakteristikama bolesnice, kao što su dob, gojaznost, endokrinopatija, mogući hormonski aktivan tumor ili egzogena izloženost hormonima. Najveći rizik prelaska u karcinom postoji kod atipične hiperplazije kompleks, a iznosi 29%. Nešto manji rizik od 8% pristutan je u atipične hiperplazije simpleks. Hiperplazije bez stanične atipije imaju još niži rizik za razvoj karcinoma koji kod hiperplazije kompleks iznosi 3%, a kod hiperplazije simpleks 1%.

Valja naglasiti da se većina hiperplazija ipak povlači spontano ili uslijed liječenja gestagenima. To pogotovo vrijedi za hiperplazije bez prisutne atipije stanica (8).

### **2.1.4. Klinička slika**

Hiperplazija endometrija se klinički najčešće očituje abnormalnim krvarenjem iz maternice. U reproduktivnoj dobi i u perimenopauzi je najčešće riječ o nepravilnim, povremeno obilnim krvarenjima iz maternice koja katkada mogu biti praćena bolovima u donjem dijelu abdomena zbog nakupljanja krvi u materijstvu. U anovulacijskom ciklusu se zbivaju asinkrone, žarišne promjene koje nemaju karakteristike fiziološki promjenjenoga endometrija. Tkivo je osjetljivo, otvaraju se brojne krvne žile koje se ne kontrahiraju, a mehanizam zaustavljanja krvarenja nije pod kontrolom spolnih hormona. Zbog izostanka stabilizirajućeg i antiproliferacijskog djelovanja progesterona, kod žena se javlja nepravilno, obilno i produljeno krvarenje s nepravilnim odbacivanjem endometrija. S druge strane, ovulacijska krvarenja, menoragije, mogu biti uzrokovane disfunkcijom štitnjače, defektima koagulacije (von Willebrandova bolest), endometralnim polipima i submukoznim miomima (10).

Svako krvarenje u postmenopauzi zahtjeva detaljnu dijagnostičku obradu kako bi se isključili razni stupnjevi hiperplazije, ali i karcinom endometrija. Također dijagnostičkom obradom treba isključiti druge moguće uzroke krvarenja u žena u perimenopauzi i postmenopauzi. To

su najčešće atrofija endometrija, polipi endometrija, te rjeđe mezenhimni zloćudni tumori maternice (8).

### **2.1.5. Dijagnostika**

Kod svih žena s abnormalnim krvarenjem iz maternice, postavljanje dijagnoze zahtjeva opsežnu anamnezu, detaljan klinički i ginekološki pregled, ultrazvučnu, endokrinološku i hematološku obradu. Dijagnostička obrada također uključuje i histeroskopiju s ciljanom biopsijom i frakcioniranu kiretažu (8).

### **2.1.6. Liječenje**

Odabir terapije u žena sa endometrijskom hiperplazijom ovisi o dobi bolesnice te o histološkom uzorku procesa, tj. o stupnju hiperplazije i stanične atipije.

Liječenje bolesnica u dobi do 40 godina je najčešće konzervativno kako bi se sačuvala mogućnost rađanja. Primjenjuju se progestageni kako bi se dovelo do povlačenja hiperplastičnih promjena i smanjila mogućnost nastanka karcinoma. Progestini kao sintetski progesteroni se najčešće primjenjuju u žena sa hiperplazijom endometrija bez staničnih atipija. Progestini smanjuju glandularnu celularnost endometrija potičući apoptozu te inhibiraju angiogenezu u miometriju. Mogu se dati u obliku vaginalnih krema, intramuskularno, oralno ili kao intrauterini uložak (11). Nakon što se frakcioniranom kiretažom dokaže hiperplazija endometrija bez stanične atipije, nije nužno daljnje liječenje jer se većina tih promjena spontano povlači. Promjene koje uključuju hiperplaziju simpleks i kompleks se najčešće odstrane frakcioniranom kiretažom. Ukoliko dođe do ponovnog abnormalnoga krvarenja iz rodnice te ako je riječ o atipičnoj hiperplaziji u obzir dolazi liječenje medroksiprogesteron acetatom (Provera) u dozi od 10 mg dnevno tijekom 10 dana u sekrecijskoj fazi ciklusa. Također se mogu primijeniti oralna kontracepcijska sredstva najmanje 6 mjeseci. Oralna kontracepcijska sredstva se daju za liječenje anovulacijskih krvarenja u mladih žena kako bi se na žarišno promjenjenom endometriju osiguralo djelovanje estrogena i progesterona te time oponašalo fiziološko prijelomno krvarenje. Tri mjeseca nakon primjena konzervativnoga liječenja potrebno je ponoviti frakcioniranu kiretažu.

U žena iznad 40 godina sa hiperplazijom simpleks ili kompleks bez stanične atipije se preporučuje peroralna primjena medroksiprogesteron acetata u dozi od 20 mg dnevno u drugoj polovici ciklusa tijekom šest mjeseci. Moguća je i primjena depo preparata svaka dva mjeseca tijekom šest mjeseci nakon čega slijedi pregled materišta frakcioniranom kiretažom. Ako u žene ne postoje rizični čimbenici, kao što su pretilost, pušenje, hipertenzija, hiperlipidemija moguće je primijeniti liječenje niskodozažnim oralnim kontracepcijskim sredstvima u perimenopauzi sve do menopauze.

Ukoliko je riječ o ženi u perimenopauzi i postmenopauzi s hiperplazijom kompleks i atipijom, tada je metoda izbora kirurški zahvat. Izvodi se histerektomija i obostrana adnektomija (8).

## **3. Karcinom endometrija**

### **3.1 Epidemiologija**

Incidencija karcinoma endometrija je u porastu, kako u Republici Hrvatskoj, tako i u svijetu. Karcinom endometrija je najčešći ginekološki malignom koji većinom pogađa žene u postmenopauzi. Incidencija varira širom svijeta, ali je najviša u Bjelkinja u razvijenim zapadnim zemljama (12). Porast incidencije objašnjava se produženjem ljudskog životnog vijeka te porastu učestalosti čimbenika rizika (npr. pretilost), ali svakako i zbog bolje dostupnosti i poboljšanja dijagnostičkih postupaka. Ovo također djelomično objašnjava zašto je incidencija čak 10 puta veća u razvijenom nego u nerazvijenom dijelu svijeta. Prema podacima Registra za rak Republike Hrvatske, karcinom endometrija zauzima četvrto mjesto po učestalosti zloćudnih bolesti kod žena. Od svih malignih tumora u žena u Republici Hrvatskoj, karcinom trupa maternice pridonosi sa 6%. Usporedbe radi, od karcinoma endometrija je 2015. godine bolovalo 659 pacijentica, od karcinoma vrata maternice 280, dok najveću stopu oboljenja ima karcinom dojke od kojeg je oboljelo 2748 žena.

Najveći broj oboljelih žena nalazi se u dobi između 50. i 65. godine života. Oko 25% slučajeva se otkrije u premenopauzalnom razdoblju, a svega 5% u žena mlađih od 40 godina.

Prema podacima Registra za rak Republike Hrvatske najviše oboljelih žena 2015. spada u starosnu grupu između 60 do 64 godine starosti (115 bolesnica), nakon čega slijedi starosna skupina između 55 i 59 godina (98 bolesnica) (13).

### **3.1. Tipovi karcinoma**

Patohistološki gledano, najčešći tip raka endometrija su adenokarcinomi koji čine 95% svih karcinoma endometrija. Rjeđi su sarkomi koji čine 3-4% zloćudnih tumora trupa maternice, dok su najrjeđi miješani sarkomsko-karcinomski tumori nastali iz Mullerove cijevi sa 1%. Nadalje, postoje dva osnovna oblika adenokarcinoma. Jedni su ovisni o estrogenima, često im prethodi neki oblik izloženosti endogenim ili egzogenim neoponiranim estrogenima. Ovi karcinomi se razvijaju iz područja hiperplazija, dobro su diferencirani te shodno tome imaju dobru prognozu. Prema histološkom tipu, radi se o endometrioidnim adenokarcinomima. Drugi tip adenokarcinoma endometrija su neovisni o estrogenima. Ovaj tip karcinoma češće se javlja u žena starije životne dobi, slabije su diferencirani, te su češće višeg gradusa. Histološki gledano, najčešći su serozni ili klarocelularni karcinomi. Prognoza im je lošija nego u prvoga tipa te imaju veći rizik davanja metastaza i relapsa bolesti. Javljaju se u otprilike 10% svih karcinoma endometrija, ali su odgovorni za oko 40% smrtnih ishoda povezanih sa ovom zloćudnom bolesti. Također se može naći obiteljska pojavnost tumora što se najčešće javlja u sklopu Lynchova sindroma. Ovaj sindrom uključuje i hereditarni nepolipozni karcinom kolona. Familijarni karcinomi endometrija čine oko 10% od svih karcinoma endometrija (14).

### **3.2. Rizični čimbenici**

Čimbenici rizika za tip I karcinoma endometrija su povezani sa neoponiranom ekspozicijom endometrija estrogenu što uključuje ranu menarhu, kasnu menopauzu, terapiju tamoxifenom, nulparitet, neplodnost ili anovulatornost, sindrom policističnih jajnika te neoponiranu estrogensku hormonsku terapiju. Ostali faktori rizika koji ne uključuju neoponiranu izloženost estrogenu su pozitivna obiteljska anamneza karcinoma endometrija, dob iznad 50 godina, pretilost, arterijska hipertenzija, diabetes mellitus, bolesti štitnjače i Lynchov sindrom. Približno 70% pacijentica sa ranim stadijima endometrijskog karcinoma su pretile. Porastom indeksa tjelesne mase raste i relativni rizik od smrti.

#### **3.2.1. Starija životna dob**

Rizik nastanka karcinoma endometrija pozitivno korelira sa porastom životne dobi. Starija dob se smatra prediktorom lošijeg ishoda u pacijentica. Incidencija karcinoma endometrija

značajno je viša u razvijenim zapadnim zemljama nego npr. u Africi, prvenstveno zbog puno kraćeg životnog vijeka, čemu doprinosi visoka prevalencija HIV-a, tuberkuloze i ostalih bolesti na tom kontinentu (16).

### **3.2.2. Rasa**

Podaci iz Sjedinjenih Američkih Država pokazuju razlike u incidencijama karcinoma endometrija između žena različitih rasa. Karcinom endometrija ima višu incidenciju u žena pripadnica bijele rase za razliku od Afro-Amerikanki, Latinamerikanki, nativnih Havajki te Amerikanki japanskog podrijetla. Različite incidencije između rasa mogu biti posljedica različitog životnog stila, razlika u socio-ekonomskom statusu te genetske predispozicije za razvoj karcinoma. Iako Afro-Amerikanke imaju otprilike 30% nižu incidenciju nego bjelkinje, često se prezentiraju sa uznapredovalim tumorima što rezultira 4 puta višim mortalitetom nego u bjelkinja. Viši rizik kod Afro- Amerikanki povezan je s lošim pristupom zdravstvenoj zaštiti, kasnom postavljanju dijagnoze, kasnom početku terapije te karakteristikama tumora. Dijagnosticiranje tumora u ranome stadiju može biti odraz višega ekonomskoga statusa i više razine obrazovanja što vodi u veću svijest osobe za otkrivanjem bolesti (16).

### **3.2.3. Rana menarha i kasna menopauza**

Rana menarha i kasni nastup menopauze su pozitivno povezani sa karcinomima dojke, endometrija i jajnika. U patogenezi svih tih karcinoma značajno je djelovanje estrogena, jer rana menarha i kasna menopauza povećavaju broj menstruacijskih ciklusa, pa će i ukupna izloženost endometrija estrogenu biti veća. Istraživanja su pokazala da žene sa nastupom menopauze između 50 i 54 godine imaju 67% veći rizik nego li žene u kojih je menopauza nastupila prije 45. godine života. Po tim je studijama rizik povišen za 79% kod onih žena u kojih menopauza nastupa iza 55. godine (16).

### **3.2.4. Pozitivna obiteljska anamneza**

Oko 5% žena sa karcinomom endometrija ima pozitivnu obiteljsku anamnezu ove bolesti, tj. oboljelu osobu u prvome koljenu. U žena mlađih od 50 godina oko 9% karcinoma endometrija nastaje zbog mutacije popravljajćkih gena MSH1, MSH2, MSH6 što rezultira hereditarnim ne-polipoznim karcinomom kolona, još poznatim kao Lynch II sindrom. Ove

mutacije uzrokuju mikrosatelitnu nestabilnost u 75% slučajeva karcinoma endometrija i 90% slučajeva karcinoma kolona. Karcinom endometrija se smatra drugom najčešćom zloćudnom bolesti u pacijenata s ovim sindromom. Mutacije ovih gena povisuju rizik nastanka karcinoma za 60% tijekom života do dobi od 70 godina starosti. Visoka incidencija karcinoma endometrija kod mladih žena koje imaju obiteljsku anamnezu karcinoma sugerira genetsku poveznicu.

Pacijentice koje imaju obiteljsku anamnezu karcinoma dojke i jajnika pod povišenim su rizikom za razvoj karcinoma endometrija. Zajednički nazivnik ova tri karcinoma jest djelovanje estrogena u karcinogenezi. Veći rizik za endometrijski karcinom također postoji u žena sa mutacijom gena BRCA1, dok za BRCA2 nije nađena povezanost (16).

### **3.2.5. Neplodnost i nulparitet**

Neplodnost je također značajan čimbenik koji povećava rizik nastanka karcinoma endometrija, pogotovo u mlađoj dobi. Većina mlađih pacijentica (<40 godina) ima stanje kronične anovulacije uz koju idu povišene razine serumskoga estrogena. Zbog ovoga, žene sa sindromom policističnih jajnika i estrogen secernirajućih tumora imaju povišen rizik razvoja karcinoma endometrija, pogotovo tijekom reproduktivnog razdoblja. Stanje kronične anovulacije u sindromu policističnih jajnika stvara kroničnu izloženost endometrija neoponiranom estrogenu što dovodi do proliferacijskih promjena te u konačnici do karcinoma. Smatra se da inzulinska rezistencija i sindrom policističnih jajnika igraju važnu ulogu u patogenezi razvoja ovoga karcinoma, prvenstveno zbog poremećaja hormonske ravnoteže. Također je uočeno da određeni lijekovi (klomifen koji se koristi kao lijek koji stimulira ovulaciju u neplodnih žena) nose povećan rizik od razvoja karcinoma jer povisuju razine estrogena.

Nulparitet ili niži paritet povećavaju, dok multiparitet smanjuje rizik razvoja karcinoma endometrija do čak 70%. Nadalje, svaki sljedeći porod nakon rođenja drugoga djeteta, smanjuje rizik za 10% po rađanju. Razlog tomu je što paritet pomiče hormonski balans u smjeru progesterona, smanjujući razinu estrogena, što utječe na smanjenje mitotske aktivnosti endometrija. Sa svakim rađanjem dolazi do odbacivanja tkiva endometrija čime se također odbacuju potencijalne prekancerone stanice. Ovaj protektivni učinak je jači u premenopauzalnih nego u postmenopauzalnih žena (16).

### 3.2.6. Ostali čimbenici rizika

Estrogenska hormonska nadomjesna terapija jest takva terapija kojom se ženama u postmenopauzi nastoje ublažiti tegobe i smetnje koje menopauza nosi, ali i promjene na određenim organima. Uočeno je da se rizik nastanka karcinoma endometrija značajno povećava ukoliko se neoponirani estrogen daje samostalno. Upravo se iz tog razloga danas koristi kombinirana estrogensko-progestinska terapija.

Postoji pozitivna povezanost između unosa većih količina masti i hrane životinjskog porijekla sa razvojem karcinoma endometrija, dok vegeterijanska prehrana, prehrana bogata voćem, vlaknima i vitaminima smanjuje rizik. Dva su razloga tomu, prvo što prehrana bogata masnoćama dovodi do pretilosti koja je sama po sebi čimbenik rizika, a drugo je što ovakva prehrana sama po sebi pojačava metabolizam estrogena. Pretilost je značajan čimbenik rizika i kod premenopauzalnih i kod postmenopauzalnih žena. Rizik se dodatno povećava ukoliko je pretilost udružena sa neplodnošću ili amenorejom. Razlog tome je što se kod pretilih žena povećava inzulinska rezistencija i izloženost estrogenu što je već ionako naglašeno u neplodnih žena ili onih s amenorejom. Povišene razine estrogena vjerojatno su posljedica periferne konverzije iz androgena. Kod njih dolazi do ekstraplandularne konverzije androstendiona i DHEA u estron, posebice u potkožnom masnom tkivu. Ova pozitivna povezanost između pretilosti i karcinoma endometrija se smanjuje u žena koje uzimaju hormonsku nadomjesnu terapiju. Pretilost je također povezana sa lošijom prognozom i višim mortalitetom.

Veliki broj pacijentica koje obole od karcinoma endometrija su pretile, tj pretilost je kod njih prisutna u sklopu metaboličkoga sindroma. Kod ovih su žena također pridruženi dodatni čimbenici rizika kao što su hipertenzija i diabetes mellitus.

Postoji još jedna skupina žena koje su pod povećanim rizikom, a to su one žene koje su na liječenju tamoksifenom. Tamoksifen se primjenjuje u liječenju žena oboljelih od karcinoma dojke koji su estrogen pozitivni. Tamoksifen je selektivni modulator estrogenskih receptora što znači da blokira estrogenske receptore u stanicama dojke, ali zato stimulira endometrijske stanice na proliferaciju, tako da se za vrijeme ove terapije povećava debljina endometrija.

Zanimljiv čimbenik jest pušenje. Iako se pušenje duhana smatra čimbenikom rizika za razvoj brojnih karcinoma, pušenje ovdje djeluje kao protektivni čimbenik. Određene studije su pokazale da rizik nastanka karcinoma endometrija opada sa brojem popušanih cigareta u danu



i sa većim brojem pušačkoga staža. Ipak, ova je poveznica primjećena samo u žena u postmenopauzi. Protektivni učinak pušenja se pripisuje njegovim anti-estrogenskim učincima. Pušači imaju niže endogene razine estrogena nego nepušači. Pušenje također smanjuje učinak estrogena tako što dovodi do ranijeg nastupa menopauze tako da žene koje puše imaju manje ciklusa u usporedbi sa nepušačima.

Dodatni čimbenik rizika koji je pristupan u pojedinim bolesnicima jest prethodna izloženost radioterapiji. Određeni postotak pacijenata koji se podvrgava zračenju doživljava teške komplikacije kao što su kasna toksičnost i zračenjem inducirani malignomi. Karcinom endometrija povezan sa zračenjem se može razviti nakon izravnoga zračenja maternice ili okolnih struktura kao što su mokraćni mjehur, rektum te vrat maternice. Radioterapija koja se koristi u liječenju pacijenata oboljelih od zloćudnih bolesti može dovesti do poremećaja DNA u okolnim strukturama te do razvoja sekundarnih malignoma (16).

### **3.3. Dijagnoza**

Liječnik se za pravilno postavljanje dijagnoze karcinoma endometrija služi opsežnom anamnezom, detaljnim kliničkim i ginekološkim pregledom, koji obavezno uključuje i citološki obrisak po Papanicolau. Fracionirana kiretaža predstavlja zlatni dijagnostički standard u bolesnicima s karcinomom endometrija, a komplementarne pretrage su još i ultrazvuk i histeroskopija. Anamnezom valja dobiti podatke o dobi, nastupu menopauze, ranijem korištenju peroralnih kontracepcijskih sredstava, paritetu, osobnoj i obiteljskoj opterećenosti rakom dojke, jajnika ili probavnoga sustava te o pojavi nepravilnoga krvarenja, posebice u vrijeme postmenopauze. Ako je bolest jako uznapredovala, mogu se dobiti i podaci o bolovima u kostima ili o smetnjama disanja. Pri procjeni anamnestičkoga podatka o sukrvavom iscjeku ili krvarenju valja voditi računa o diferencijalno dijagnostičkim mogućnostima. Mnoge žene s rakom trupa maternice nemaju pri pregledu spolnih organa nikakvih posebnih značajki osim povremenoga nalaza uvećane maternice, što je nespecifičan znak. Tijekom pregleda se također može uočiti širenje bolesti na vrat maternice te na rodnicu. Klasični citološki pregled otkriva postojeći karcinom endometrija u najviše 50% slučajeva, jer ne postoji dobra komunikacija između šupljine tijela maternice i cervikalnog kanala. Stupanj osjetljivosti citološke pretrage može se poboljšati blagom dilatacijom unutarnjeg ušća te uzimanjem uzorka aspiracijom, četkicom ili mikrobiopsijom (15). Ne postoje specifični laboratorijski testovi za evaluaciju karcinoma endometrija. Potrebno je uraditi test na trudnoću u žena reproduktivne dobi te krvnu sliku, s naglaskom na broj

trombocita, protrombinsko vrijeme te aktivirano parcijalno tromboplastinsko vrijeme u žena sa jakim krvarenjem (17).

Frakcionirana kiretaža je temeljni postupak u postavljanju patohistološke dijagnoze. Radi se o biopsiji endometrija te je ova metoda jedna od najčešćih pretraga u ginekologiji. Frakcioniranu kiretažu je u kliničku praksu uveo Recamier još 1843. godine kao dijagnostičku metodu za dijagnosticiranje karcinoma endometrija te je do danas ostala zlatni standard. Ovo je brza, jednostavna i jeftina pretraga koju je nužno izvesti u obradi pacijentica s neredovitim krvarenjima te u neplodnih žena. Osnovna svrha izvođenja frakcionirane kiretaže jest dokaz ili isključenje organskoga uzroka abnormalnoga krvarenja iz maternice. Frakcioniranu kiretažu također možemo učiniti radi procjene faze ciklusa analizom endometrija u neplodnih žena sa sumnjom na anovulacijski ciklus ili nedostatnu luteinsku fazu ciklusa. Dodatne indikacije su kronični endometritis i tuberkuloza. Relativne kontraindikacije za ovu pretragu su akutna upala rodnice, endocerviksa, endometrija i jajovoda, dok je trudnoća apsolutna kontraindikacija.

Frakcionirana se kiretaža može izvoditi u općoj kratkotrajnoj intravenskoj anesteziji ili katkad samo u paracervikalnoj analgeziji. Nakon što se obavi bimanualni palpacijski pregled, pregled rodnice i vrata maternice u spekulima te dezinfekcija rodnice i vrata maternice, vrat maternice se prihvati jednozubim hvataljkama te se maternica sondira. Najprije se oštrom kohleom ili Kevorkianovom kiretom ekskohleira endocervikalni kanal od unutarnjeg do vanjskog ušća. Ovaj se materijal dobiven ekskohleacijom endocerviksa šalje na histološku analizu kao uzorak tkiva označen brojem 1. Tek se nakon ekskohleacije endocervikalnog kanala dilatira kanal Hegarovim dilatorima. Kiretom se ostruže materijale i taj se dobiveni materijal odvojeno šalje na histološku analizu kao uzorak tkiva označen brojem 2. Razlog odvojenog slanja i analize uzoraka jest taj da se isključi mogućnost kontaminacije uzoraka. Takva bi pogreška, ukoliko je riječ o karcinomu endometrija, utjecala na klinički stupanj bolesti. Klasični instrument za izvođenje ovog zahvata je kireta kojom se endometrij zapravo struže. Postoje i novije tehnike, uglavnom aspiracijske, s instrumentima za jednokratnu uporabu kao što su Vabra aspirator, Pippelle sukcijske kirete i slične kanile. Za uporabu ovih je instrumenata potrebno dilatirati endocervikalni kanal. Sve aspiracijske kirete su metalne ili plastične, promjera 2 do 4 mm te su priključene na špricu ili sukcijsku pumpu. Zahvat traje 1 do 2 minute pri čemu pacijentica može osjetiti kratkotrajnu grčevitu bol u donjem dijelu trbuha na što ju valja prethodno upozoriti. Preporučuje se prije zahvata infiltrirati vrat maternice analgetikom. Iako je frakcionirana kiretaža i dalje zlatni standard u dijagnostici karcinoma

endometrija, pokazalo se da se ovim postupkom ne uspijeva dobiti materijal s otprilike 25% površine endometrija. Zbog toga je moguće "promašiti" fokalne lezije i početni rak endometrija. U takvim je slučajevima prognoza lošija jer se sljedeća kiretaža najčešće uradi tek mjesecima kasnije, nakon što se ponovi epizoda nepravilnog krvarenja što znači da se kasni s postavljanjem dijagnoze. Još jedna mana frakcionirane kiretaže je uočena nakon što se 1988. godine prešlo na kirurško-patološko određivanje stadija. Tada je ustanovljeno da se u gotovo 50% slučajeva karcinom ne nalazi u vratu maternice gdje je on dokazan postupkom frakcionirane kiretaže.

Komplikacije frakcionirane kiretaže su vrlo rijetke. Moguća je perforacija maternice do koje dolazi u jednome od 1000 slučajeva. Krvarenje i upala endometrija su također rijetki. Vazovagalni refleks koji se javlja pri manipulaciji vrata maternice se može spriječiti davanjem atropina ili paracervikalnom analgezijom ili pak davanjem nesteroidnih antireumatika prije zahvata. Što je tanji instrument, pacijentice lakše podnose zahvat i imaju manje tegoba.

Sljedeća dijagnostička metoda, komplementarna frakcioniranoj kiretaži, jest histeroskopija. Histeroskopija je takva dijagnostička, ali i operativna metoda gdje se radni instrument histeroskop uvodi kroz endocervikalni kanal i omogućuje vizualizaciju endocervikalnog kanala i cijelog materišta. Danas su najčešće u uporabi histeroskopi s čvrstim teleskopom promjera 3 do 4 mm koji imaju vidno polje pod kutom od 30 stupnjeva, što omogućava odličnu vizualizaciju i lateralnih dijelova materišta. Flaksibilni se histeroskopi manje rabe zbog slabije kvalitete slike. Histeroskopski se pregled uvijek obavlja u prvoj fazi ciklusa. Tada je endometrij tanak i ne postoji mogućnost ugrožavanja trudnoće ovim pregledom, kao ni do izazivanja krvarenja. Dijagnostički i manji histeroskopski zahvati mogu se obavljati prema načelima jednodnevne kirurgije, tj. ambulantno. Većina ovih postupaka ne zahtjeva anesteziju nego samo paracervikalnu analgeziju, ako je potrebna dilatacija endocervikalnog kanala. U žena reproduktivne dobi, histeroskopiju je moguće izvesti bez analgezije i bez proširenja cervikalnog kanala. Prije početka izvođenja postupka provodi se dezinfekcija rodnice i vrata maternice te se dilatira kanal ukoliko je to potrebno. Endocervikalni se kanal dilatira samo do neposredno iznad unutarnjeg ušća jer se u protivnom dilatatorima oštećuje sluznica materišta što smanjuje vidljivost. Histeroskop se postupno uvodi kroz endocervikalni kanal. Istodobno se otvara ventil za unos tekućine. Tekućina distendira materišta, pa se histeroskop uvodi u distendirani prostor. Tako se izbjegava opasnost da histeroskop dodirne sluznicu. Ukoliko se to pak dogodi i dođe do krvarenja tijekom postupka, otvara se odvodni

ventil i njime se regulira ispuštanje zamučene distenzijske tekućine. Pri dijagnostičkoj histeroskopiji valja imati na umu da se materišta gleda pod kutem od 30 stupnjeva. Kad se postigne zadovoljavajuća vidljivost, sustavno se pregledava materišta pomičući histeroskop lijevo-desno, rotirajući ga oko uzdužne osi. Tako se nastoje prikazati oba ušća jajovoda, fundus maternice, prednja i stražnja stijenka maternice kao i lateralne stijenke. Ovaj postupak, dakle, omogućava vizualizaciju materišta, čime se može otkriti postojanje, lokalizacija i proširenost karcinoma endometrija. Histeroskopija se obavezno provodi kod žene koja i nakon negativne kiretaže nastavlja krvariti. Naime, fokalne se lezije, poput polipa, lokaliziranoga karcinoma endometrija ili submukoznoga mioma vrlo lako mogu "preskočiti" prilikom izvođenja frakcionirane kiretaže. Kod tih pacijentica tegobe i dalje postoje, a organski uzrok ostaje neprepoznat. U cilju razjašnjavanja uzroka krvarenja je tada nužna histeroskopija. Sama histeroskopija nije osjetljivija nego frakcionirana kiretaža, ali je postupak izbora u odabranim dijagnostičkim slučajevima zbog svoje egzaktnosti i mogućnosti optičke kontrole. Histeroskopija ne može zamijeniti frakcioniranu kiretažu, nego joj je komplementarna metoda u obradi pacijentica s neredovitim krvarenjem ili krvarenjem u postmenopauzi. Rezultati dobiveni kombinacijom ove dvije metode su 100% pouzdani u dijagnosticiranju karcinoma endometrija. Histeroskopski pregled mora uvijek slijediti histološka analiza uzetog tkiva, bilo da je to ciljana biopsija po nadzorom histeroskopa ili kiretaža vođena histeroskopskim nalazom. Maligne promjene endometrija su toliko tipične da se ne mogu zamjeniti s bilo kojom benignom promjenom sluznice. U početnoj fazi adenokarcinom ima nepravilne, polilobularne nekrotične dijelove koji najčešće krvare iz rubova. Vaskularizacija sluznice je izrazito nepravilna. U nekim je slučajevima očito razgraničenje u odnosu na zdravo tkivo endometrija, dok se u drugim slučajevima nalaze fokalne lezije lokalizirane u rogovima maternice. To su najčešće egzofitične izrasline s polipoidnim, nodularnim ili papilarnim izraslinama sa zonama nekroze, ulceracija i krvarenja. Apsolutne kontraindikacije za histeroskopiju su trudnoća i akutna upala u zdjelici (adnexitis). Relativne kontraindikacije su pozitivan nalaz mikrobiološke analize brisa vrata maternice, te sumnja na rak endocerviksa.

Dobro pomoćno sredstvo u dijagnostici karcinoma endometrija je i transvaginalni ultrazvuk. Ultrazvučnim se pregledom ocjenjuju debljina i struktura endometrija, polipi endometrija i nazočnost endometrijske tekućine. Obojenim doplerom i trodimenzionalnim ultrazvukom mogu se odrediti i nepravilnosti vaskularizacije, kao i prodor karcinoma u miometriju. Iste rezultate može dati i magnetska rezonancija. Kod pacijentica s endometrijskim karcinomom,

ultrazvučnim pregledom uočava se zadebljanje endometrija (>6 mm) nejasne ograničenosti, nakupina intrakavitarnе tekućine, hiperehogen ili nehomogen endometralni odjek, a u slučaju invazije vidi se prekid cjelovitosti subendometrijske granice. Kod takvih je ultrazvučnih nalaza neophodno učiniti frakcioniranu kiretažu. Primjena obojenog doplera jasno ocrta angiogenezu zloćudnog bujanja endometrija temeljem analize obojenih područja na B-prikazu što doprinosi većoj točnosti dijagnoze. U ovih se pacijentica otkriva intratumorski i/ili peritumorski patološki protok s niskim vrijednostima indeksa otpora (RI) i visokim brzinama strujanja krvi. Ovakav doplerski zapis posljedica je odsutnosti mišićnog sloja u novostvorenim krvnim žilama. Od laboratorijskih parametara najznačajniji je tumorski marker CA-125. Ovaj je marker povišene koncentracije u uznapredovalim stadijima raka maternice.

Za sad ne postoji metoda koja se koristi u ranoj detekciji raka endometrija. Važno je educirati žene o rizicima i simptomima karcinoma endometrija te o važnosti redovitog odlaska na ginekološki pregled i prilikom pojave abnormalnog krvarenja, osobito u menopauzi kada se moraju obratiti ginekologu. Rano otkrivanje znači i veću vjerojatnost izlječenja (18).

### 3.4. Širenje i stupnjevanje karcinoma endometrija

Rak trupa maternice širi se endometrijem u vrat maternice, lokalno prodire u miometrij, serozu i ulazi u peritonealnu šupljinu. Karcinomske stanice limfnim putevima dolaze u zdjelične i paraaortalne limfne čvorove. Hematogenim putem karcinom endometrija daje udaljene metastaze u pluća, jetru i kosti te kroz jajovod implantira jajnik, pliku latu i zdjelični peritoneum. Stadij proširenosti karcinoma endometrija određuje se prema FIGO klasifikaciji (Međunarodna federacija ginekologa i porodničara) na osnovi kirurško patološkog nalaza. Trenutno se koristi FIGO klasifikacija koja je objavljena 2009. godine.

Tablica 1. FIGO klasifikacija 2009.,stadiji karcinoma trupa maternice

Stadij karcinoma	Tip karcinoma
<b>Stadij 0</b>	KARCINOM IN SITU (CIS)
<b>Stadij I</b>	TUMOR OGRANIČEN NA KORPUS UTERUSA
<b>I a</b>	bez invazije ili s invazijom manjom od polovine debljine miometrija
<b>I b</b>	invazija više od ½ debljine miometrija

<b>Stadij II</b>	TUMOR INVADIRA STROMU VRATA MATERNICE, BEZ ŠIRENJA IZVAN MATERNICE
<b>Stadij III</b>	TUMOR SE ŠIRI IZVAN MATERNICE, ALI NE I IZVAN ZDJELICE
<b>III a</b>	tumor invadira serozu trupa maternice i/ili adneksa
<b>III b</b>	zahvaćenost rodnice i/ili parametrija, regionalni limfni čvorovi nisu zahvaćeni
<b>III c</b>	metastaze u zdjeličnim i/ili para - aortalnim limfnim čvorovima
<b>III</b>	metastaze u zdjeličnim limfnim čvorovima
<b>III c2</b>	metastaze u para - aortalnim limfnim čvorovima s ili bez zahvaćenih zdjeličnih limfnih čvorova
<b>Stadij IV</b>	TUMOR INVADIRA SLUZNICU MJEHURA I/ILI CRIJEVA, S ILI BEZ UDALJENIH METASTAZA
<b>IV a</b>	tumor invadira sluznicu mokraćnog mjehura i/ili crijeva, nema udaljenih metastaza
<b>IV b</b>	udaljene metastaze, uključujući i ostale intraabdominalne metastaze i/ili ingvinalne limfne čvorove

Uz navedenu tablicu, najveću prognostičku vrijednost i značenje za izbor načina liječenja predstavljaju stupnjevi histološke diferencijacije tkiva, tj. gradus. U karcinomu gradusa I nalazi se do 5% neskvamoznog solidnog tkiva, u gradusu II između 6 do 50%, a u gradusu III više od 50% neskvamoznoga solidnoga tkiva. S porastom gradusa raste stupanj nezrelosti tumora. Ukoliko se nalazi jasna nuklearna atipija stanica, razina gradusa se automatski povisuje za jedan. U seroznog adenokarcinoma, karcinoma svijetlih stanica i skvamoznog karcinoma prednost ima razvrstavanje prema nuklearnoj atipiji. U adenokarcinoma sa skvamoznom diferencijacijom gradus se određuje prema nuklearnom gradusu žljezdane komponente (15).

### **3.5. Prognostički čimbenici**

Najznačajniji prognostički čimbenici u pacijentica s karcinomom endometrija su stadij proširenosti, dob žene, histološki tip tumora, prodor u miometriju, prodor u vaskularne prostore, peritonealna citologija, zahvaćenost adneksa, vrata maternice i limfnih čvorova, intraperitonealno širenje, stanje steroidnih receptora te povećana izražajnost mutiranoga p53

gena (15). Jedna je studija provedena s ciljem da se preoperativno predvidi biološko ponašanje tumora koristeći imunohistokemijsku analizu ekspresije proteina p53 i Ki-67, ER te PR, iz materijala dobivenoga frakcioniranom kiretažom. Studija je uključivala 136 pacijentica, kojima je frakcionirana kiretaža učinjena prije histerektomije, a u kojih je tumor potvrđen patohistološki na uzorcima dobivenima operativnim odstranjenjem maternice. Rezultati studije su pokazali da su pacijentice s najpovoljnijim stadijem tumora (gradus I), imale značajno povoljniju prognozu kada je na tumorskim stanicama ekspresija proteina p53 bila niža od 15%. U pacijentica s tumorom gradusa II, pronađena je povezanost između ukupnoga preživljenja i ekspresije ER i p53 (19). Dubina invazije u miometriju je važan prognostički čimbenik jer je dokazano da dublji prodor u miometriju pruža veće mogućnosti za širenje karcinoma u limfni sustav. Samo 1% bolesnica bez prodora u miometriju ima metastaze u limfnim čvorovima zdjelice, dok u onih pacijentica u kojih je karcinom proširen do vanjske trećine miometrija čak 25% limfnih čvorova je metastatski promijenjeno. Maligne stanice u peritonealnoj šupljini također nose dodatni rizik za ove pacijentice. Što je viši gradus tumora, dakle što je tumor slabije diferenciran, nezreliji, to je veća vjerojatnost za dublji prodor u miometriju, zahvaćanje limfnih čvorova i davanje udaljenih metastaza. Od histoloških podtipova karcinoma endometrija najlošiju prognozu imaju papilarnosezoni i klarocelularni karcinomi, koji su rijetki i pojavljuju se češće u starijih žena. Ovi karcinomi već u nižem kliničkom stadiju znaju imati udaljene metastaze. Kao važan prognostički čimbenik ističe se dob bolesnica, pretežito zbog lošijih podtipova karcinoma u starijoj dobi, višega gradusa, kao i lošijeg općeg zdravstvenog stanja. Koncentracija estrogenskih i progesteronskih receptora je čimbenik neovisan o gradusu tumora, pri čemu je važnija koncentracija progesteronskih receptora. Zahvaćenost limfnih čvorova metastazama korelira sa stadijem i gradusom tumora te s njegovim smještajem. U stadiju I oko 10% bolesnica ima pozitivan nalaz zdjelčnih limfnih čvorova, a oko 6% i paraaortalnih, dok je u II. stadiju postotak zahvaćenosti limfnih čvorova i do 35%. Posebice je značajan pokazatelj mogućnosti za preživljenje zahvaćenost paraaortalnih limfnih čvorova (15).

### **3.6. Klinička slika**

Oko 90% karcinoma endometrija klinički se očituje krvarenjem, ali samo 25% krvarenja u postmenopauzi znače ujedno i karcinom. Radi se o abnormalnom vaginalnom krvarenju što može biti promjena u mjesečnim krvarenjima ili krvarenje između dva ciklusa. Nekrvavi vaginalni iscjedak također može biti znak karcinoma endometrija. Bez obzira što se krv ne

vidi u iscjedku to i dalje ne znači da karcinom ne postoji. U otprilike 10% slučajeva iscjedak povezan s karcinomom nije krvav.

Bol u zdjelici, osjećaj pritiska i postojanja mase u području zdjelice te nenamjerni gubitak na tjelesnoj težini također mogu biti znakovi postojanja karcinoma endometrija. Navedeni simptomi su češći u kasnijim fazama bolesti (20). Iako niti jedan od ovih simptoma ne mora značiti postojanje karcinoma, nužno je da se pacijentice s ovakvom simptomatologijom što prije jave liječniku jer u slučaju kasno postavljene dijagnoze uspjeh terapije se smanjuje. Simptomi poput teškoće disanja te raznih neuroloških ispada česti su u terminalnim fazama i metastazama u pluća i mozak. Za sad ne postoji metoda koja se koristi u ranoj detekciji raka endometrija. Važno je educirati žene o rizicima i simptomima karcinoma endometrija te o važnosti redovitog odlaska na ginekološki pregled i prilikom pojave abnormalnog krvarenja, osobito u menopauzi, obratiti se ginekologu. Rano otkrivanje znači i veću vjerojatnost izlječenja (21).

### **3.7. Liječenje**

Temeljno je liječenje karcinoma endometrija kirurško. Standardni je postupak totalna histerektomija s bilateralnom salpingooforektomijom (TAH - BSO) (22). Za određivanje stadija bolesti, tj. njezinu proširenost izvodi se laparotomija. Laparotomija je postupak otvaranja trbušne šupljine medijalnom incizijom pri čemu se uzima peritonealni ispirak za citološku analizu, inspiciraju se i palpiraju zdjelične i abdominalne strukture poput dijafragme, jetre, omentuma, peritoneuma, adneksa, pelvičnih i paraaortalnih limfnih čvorova (23). Tijekom operacije na rezovima smrznutog tkiva maternice određuju se gradus karcinoma i dubina prodora u miometriju. U skladu s time i nakon određivanja smještaja tumora donosi se odluka o izvođenju zdjelične i/ili paraaortalne limfadenektomije. Ukoliko je povećanje limfnih čvorova preoperativno dokazano ultrazvukom, kompjutoriziranom tomografijom ili magnetskom rezonancijom ili se pak pri otvorenu trbuhu mogu palpirati povećani limfni čvorovi, tada ih je potrebno izvaditi, uz maternicu i adneksa. Posljednjih se godina ovaj postupak odstranjivanja maternice, adneksa i limfnih čvorova provodi laparoskopski. Ovaj je pristup ubrzao oporavak pacijentica i skratio boravak u bolnici. U određenim se slučajevima operacija može učiniti i vaginalnim putem. To pogotovo vrijedi kada je riječ o pretilim pacijenticama s dobro diferenciranim tumorom uz preoperativne pokazatelje kako tumorski proces nije dublje prodro.



Stadiji I i II karcinoma endometrija primarno se operiraju. Potom se Ia gradus 1 i 2 ne zrače, a Ia gradus 3, Ib svi gradusi se mogu postoperativno vaginalno ozračiti. Stadiji Ic, IIa i IIb svih gradusa se postoperativno izvana frakcijski zrače do doze od 50 Gy. Kada je klinički potvrđeno širenje karcinoma endometrija na vrat maternice, izvodi se radikalna operacija ili preoperativno zračenje uz kasniju ekstraparavaginalnu histerektomiju. U pacijentica s dokazanim postojanjem bolesti izvan maternice (stadij III i IV) liječenje treba biti prilagođeno individualno. Kod tih pacijentica u obzir dolaze zračenje zdjelice, proširena polja ozračivanja (abdominalno, paraaortalno) te sistemsko hormonsko liječenje i kemoterapija. Ukoliko postoje zadovoljavajuće koncentracije estrogenskih i progesteronskih receptora, čije indikacije ukazuju na dobro diferencirani tumor, tada u obzir dolazi liječenje progestinima, najčešće medroksiprogesteron acetatom u trajanju od najmanje 12 tjedana. Kad su koncentracije steroidnih receptora niske, tada je obično riječ o slabo diferenciranom karcinomu te se u visokim stadijima bolesti primjenjuju citostatici. Koriste se cisplatin, adriamicin, ciklofosfamid, paklitaksel. Najučinkovitiji od njih su cisplatin i adriamicin. Uznapredovala bolest s metastazama pobuđuje dvojbe o načinu liječenja koje valja primijeniti zbog loše prognoze i niske stope preživljenja. U pacijentica kod kojih se bolest raširila samo na intraperitonealno područje, najpovoljniji se rezultati postižu maksimalnim mogućim smanjenjem tumorskog tkiva kirurškim zahvatom. Ukoliko postoje udaljene metastaze, učinak kemoterapije je upitan. Primjerice, u dokazanih plućnih metastaza, 75% oboljelih umire u roku od godine dana. U otprilike 10% slučajeva zbog lošeg općeg zdravstvenog stanja pacijentice operacija je kontraindicirana te se u tim slučajevima liječenje provodi zračenjem, obično kombinacijom intrakavitarnoga i vanjskoga zračenja.

Nažalost, nakon dobro učinjene operacije ili primjene nekog drugog oblika liječenja, bolest se može ponovno javiti, tj. recidivirati. U najvećemu broju slučajeva do opetovanog javljanja bolesti dolazi unutar tri godine i to gotovo u 50% slučajeva bez diferentnih simptoma. Najviše se recidiva otkrije ginekološkim pregledom, manji dio određivanjem tumorskog biljega CA-125, a najmanje iz citoloških obrisaka. Ako se bolest opet razvija, ako je dobro ograničena i ako su steroidni receptori pozitivni u liječenju koriste se progestini, a u obzir dolazi i kirurško liječenje. Ukoliko su steroidni receptori negativni primjenjuje se polikemoterapija. Obično se dodatno izvana ozračuje područje na kojemu se bolest ponovno javila. Ukupno je preživljavanje dulje od 5 godina u oko 65% pacijentica (15).

### 3.7.1. Laparoskopski pristup liječenja karcinoma endometrija

Potpuna laparoskopska histerektomija je zahvat koji zahtjeva iznimno umijeće kirurga i sofisticiranu opremu. Većina laparoskopskih kirurga preferira, ukoliko postoje patološke promjene ili opsežne priraslice u zdjelici koje onemogućavaju primarno vaginalnu histerektomiju, samo dio zahvata učiniti laparoskopski, a dalje nastaviti vaginalnim pristupom. Ovdje je riječ o laparoskopski asistiranoj vaginalnoj histerektomiji (LAVH). Ovakav kombinirani laparoskopsko-vaginalni pristup skraćuje trajanje zahvata, smanjuje rizik od komplikacija kao što su lezije mokraćovoda te hematomi u parametriju te je u konačnici prihvatljiviji za većinu operatera. Za sada je najzanimljivija laparoskopska tehnika zdjelične i paraaortalne limfadenektomije kao "staging" postupka u pacijentica s karcinomom endometrija i vrata maternice.

Komplikacije laparoskopskog pristupa su slične ili jednake onima do kojih može doći u klasičnoj otvorenoj kirurgiji. Specifične komplikacije za laparoskopske zahvate su vezane uz uvođenje troakara (oštrih instrumenata) naslijepo u trbušnu šupljinu. Tu se ubrajaju lezije velikih krvnih žila, crijeva te mokraćnog mjehura. Kile na mjestu uvođenja troakara se najčešće javljaju na mjestima uboda većim od 10 mm, pa na tim mjestima fasciju valja šivati. Ugljični dioksid može uzrokovati subkutani emfizem ili ući kroz leziju veće krvne žile i uzrokovati emboliju sa zatajenjem srca. Nekritična uporaba visokofrekventne struje kod ovih operacija može uzrokovati nepopravljiva termička oštećenja vitalnih organa kao što su crijeva, mokraćovod, mjehur. Kvalitetna i dobra oprema, dobra edukacija i dobra kirurška tehnika smanjit će opasnost od komplikacija (24).

## 4. ZAKLJUČAK

Kronična izloženost neoponiranom djelovanju endogenih ili egzogenih estrogena pogoduje razvitku hiperplazije i adenokarcinoma endometrija. Glavni su činitelji rizika debljina, žena nerotkinja, anovulatornost i šećerna bolest. U oko 20 do 25% krvarenja u postmenopauzi dokaže se rak endometrija. Samo manje od polovine slučajeva ima pozitivan citološki nalaz. Zlatni dijagnostički standard je frakcionirana kiretaža. Važno je otkrivanje asimptomatskih karcinoma endometrija u postmenopauzi, u čemu pomažu ultrazvučni i histeroskopski pregled. Atipičnost stanica u hiperplaziji endometrija najvažniji je pokazatelj zloćudnog potencijala jer najviše karcinoma endometrija izrasta iz atipične hiperplazije. Stupnjevanje proširenosti ovoga raka je kirurško. Prognoza se temelji na stupnju proširenosti, stupnju zrelosti i histološkom podtipu tumora. Liječenje je kirurško, a ako je potreban adjuvantni postupak, primjenjuje se zračenje, hormonsko liječenje ili polikemoterapija. Ukupno je preživljavanje više od 5 godina u 65% bolesnica.

## **5. ZAHVALA**

Zahvaljujem se svome mentoru doc.dr.sc. Držislavu Kalafatiću koji mi je svojim znanstvenim i stručnim savjetima i smjericama pomogao u oblikovanju ideje te samoj izradi ovoga diplomskog rada.

Veliko hvala mojim kolegama i prijateljima na strpljenju i moralnoj podršci jer su bili jedna posebna životna sastavnica mojih studentskih dana.

Najveća zahvalnost ide mojoj obitelji koja mi je pružila bezuvjetnu ljubav i podršku i bez kojih sve ovo što sam dosad postigao ne bi bilo moguće.

## 6. LITERATURA

1. Kasum M. Ženski spolni organi. U: Šimunić V i sur. Ginekologija I. izd. Zagreb: Naklada Ljevak; 2001. Str. 7-8.
2. Kasum M. Ženski spolni organi. U: Šimunić V i sur. Ginekologija I. izd. Zagreb: Naklada Ljevak; 2001. Str. 8.
3. Kasum M. Ženski spolni organi. U: Šimunić V i sur. Ginekologija I. izd. Zagreb: Naklada Ljevak; 2001. Str. 9-10.
4. Šimunić V. Menstruacijski ciklus. U: Šimunić V i sur. Ginekologija I. izd. Zagreb: Naklada Ljevak; 2001. Str. 30-35
5. Šimunić V. Menstruacijski ciklus. U: Šimunić V i sur. Ginekologija I. izd. Zagreb: Naklada Ljevak; 2001. Str. 47-49.
6. Šimunić V. Menstruacijski ciklus. U: Šimunić V i sur. Ginekologija I. izd. Zagreb: Naklada Ljevak; 2001. Str. 58-60.
7. Williams K, Ko E. Endometrial hyperplasia. In: Handbook of Gynecology. 2017.
8. Miličić D, Marina Š. Dobročudne promjene endometrija, premaligne promjene. U: Šimunić V i sur. Ginekologija I. izd. Zagreb: Naklada Ljevak; 2001. Str. 446-447.
9. Lacey J V., Chia VM. Endometrial hyperplasia and the risk of progression to carcinoma. Maturitas. 2009.
10. Sweet MG, Schmidt-Dalton TA, Weiss PM, Madsen KP. Evaluation and management of abnormal uterine bleeding in premenopausal women. Am Fam Physician. 2012;
11. Chandra V, Kim JJ, Benbrook DM, Dwivedi A, Rai R. Therapeutic options for management of endometrial hyperplasia. J Gynecol Oncol. 2016;27(1):1–25.
12. Purdie D.M., Epidemiology of endometrial cancer. Reviews in Gynaecological Practice. 3 (2003), pp. 217–220.
13. Hrvatski zavod za javno zdravstvo. Incidencija raka u Hrvatskoj. Bilten br. 40, Zagreb: Hrvatski zavod za javno zdravstvo; 2018. Str. 5-13.
14. Horn LC, Meinel A, Handzel R, Eienkel J. Histopathology of endometrial hyperplasia and endometrial carcinoma. An update. Annals of Diagnostic Pathology. 2007.
15. Ciglar S. Rak trupa maternice. U: Šimunić V i sur. Ginekologija I. izd. Zagreb: Naklada Ljevak; 2001. Str. 451-457.

16. Tariq Ali A. Risk factors for endometrial cancer Rizikové faktory karcinomu endometria. Česká Gynekol [Internet]. 2013;78(5). Available from: <http://www.prolekare.cz/pdf?id=43459>
17. Braun MM, Overbeek-Wager EA, Grumbo RJ. Diagnosis and management of endometrial cancer. Am Fam Physician. 2016;93(6):468–74.
18. Barišić D. Biopsija u ginekologiji. U: Šimunić V i sur. Ginekologija I. izd. Zagreb: Naklada Ljevak; 2001. Str. 132-135.
19. Oreskovic S, Babic D, Kalafatic D, Barisic D, Beketic-Oreskovic L. A significance of immunohistochemical determination of steroid receptors, cell proliferation factor Ki-67 and protein p53 in endometrial carcinoma. Gynecol Oncol. 2004;
20. American Cancer Society. Cancer Facts and Figures 2016. Atlanta, Ga: American Cancer Society; 2016.
21. Amant F, Mirza MR, Koskas M, Creutzberg CL. Cancer of the corpus uteri. Int J Gynecol Obstet. 2018;
22. Vrdoljak E, Šamija M, Kusić Z, Petković M, Gugić D, Krajina Z. Klinička onkologija. Zagreb: Medicinska naklada; 2013.
23. Haller H, Krašević M, Stanković T, Kovač D, i sur. Analiza prognostičkih čimbenika i načina liječenja u bolesnica s rakom endometrija u prvom FIGO stadiju. Gynaecol Perinatol. 2004;13(4):149-54.
24. Barišić D. Endoskopska kirurgija u ginekologiji. U: Šimunić V i sur. Ginekologija I. izd. Zagreb: Naklada Ljevak; 2001. Str. 313-314.

## 7. ŽIVOTOPIS

Vanja Marić, student 6. Godine

Datum i mjesto rođenja:

Medicinski fakultet Sveučilišta u Zagrebu

20.07.1993. Celje, R. Slovenija

Šalata 3, zagreb

Kućna adresa: Ulica Sv. Roka 25, Nova Gradiška

E-mail: [vanjamaric711@gmail.com](mailto:vanjamaric711@gmail.com)

### OBRAZOVANJE:

2000.- 2008. Osnovna škola Mato Lovrak, Nova Gradiška

2008.- 2012. Gimnazija Nova Gradiška

2012.- 2019. Medicinski fakultet Zagreb