

Magnetska rezonancija u dijagnostici bolesti intrakranijskih krvnih žila

Gojšić, Hrvoje

Master's thesis / Diplomski rad

2019

Degree Grantor / Ustanova koja je dodijelila akademski / stručni stupanj: **University of Zagreb, School of Medicine / Sveučilište u Zagrebu, Medicinski fakultet**

Permanent link / Trajna poveznica: <https://um.nsk.hr/um:nbn:hr:105:584891>

Rights / Prava: [In copyright](#) / [Zaštićeno autorskim pravom.](#)

Download date / Datum preuzimanja: **2024-08-31**



Repository / Repozitorij:

[Dr Med - University of Zagreb School of Medicine Digital Repository](#)



**SVEUČILIŠTE U ZAGREBU
MEDICINSKI FAKULTET**

Hrvoje Gojšić

**MAGNETSKA REZONANCIJA U DIJAGNOSTICI
BOLESTI INTRAKRANIJSKIH KRVNIH ŽILA**

DIPLOMSKI RAD



Zagreb, 2019.

Ovaj diplomski rad izrađen je u Zavodu za dijagnostičku i intervencijsku radiologiju KBC Zagreb, Medicinskog fakulteta Sveučilišta u Zagrebu pod vodstvom doc. dr. sc. Gorana Pavliše i predan na ocjenu u akademskoj godini 2018./2019.

POPIS KRATICA:

ACA	Prednja moždana arterija (eng. Anterior cerebral artery)
AChA	Prednja koriodalna arterija (eng. Anterior choroidal artery)
ACoMA	Prednja komunikantna arterija (eng. Anterior communicating artery)
AICA	Prednja donja cerebelarna arterija (eng. Anterior inferior cerebellar artery)
AVF	Arteriovenske fistule
AVM	Arteriovenske malformacije
BA	Bazilarna arterija
CCF	Karotidno-kavernozna fistula (eng. Carotid-cavernous fistula)
CM	Kavernozne malformacije (eng. Cavernous malformations)
CT	Kompjutorizirana tomografija
CTA	Angiografsko snimanje kompjutoriziranom tomografijom
DAVF	Duralne arteriovenske fistule
DSA	Digitalna subtrakcijska angiografija
DWI	Difuzijski mjerene snimke (eng. Diffusion-weighted imaging)
GRE	Gradient-echo sekvenca
ICA	Unutarnja karotidna arterija (eng. Internal carotid artery)
ICAS	Intrakranijska aterosklerotska stenoza (eng. Intracranial atherosclerotic stenosis)

ISS	Donji sagitalni sinus (eng. Inferior sagittal sinus)
MCA	Srednja moždana arterija (eng. Middle cerebral artery)
MOTSA	engl. Multiple Overlapping Thin Slab Acquisition
MR	Magnetska rezonancija
MRA	Angiografsko snimanje magnetskom rezonancijom
MRI	Oslikavanje magnetskom rezonancijom (eng. Magnetic resonance imaging)
OA	Oftalmična arterija
PCA	Stražnja moždana arterija (eng. Posterior cerebral artery)
PComA	Stražnja komunikantna arterija (eng. Posterior communicating artery)
PICA	Stražnja donja cerebelarna arterija (eng. Posterior inferior cerebellar artery)
SCA	Gornja cerebelarna arterija (eng. Superior cerebellar artery)
SSS	Gornji sagitalni sinus (eng. Superior sagittal sinus)
SWI	eng. Susceptibility-weighted imaging
TE	Vrijeme odjeka (eng. Time to echo)
TOF	sekvenca magnetske rezonance za prikaz krvožilja (engl. Time-Of-Flight)
TR	Vrijeme ponavljanja (eng. Time of repetition)
TS	Transferzalni sinus
VA	Vertebralna arterija

SADRŽAJ:

1. SAŽETAK	1
2. SUMMARY	2
3. ANATOMIJA INTRAKRANIJSKIH KRVNIH ŽILA	3
3.1. ARTERIJSKI SUSTAV	3
3.1.1. KAROTIDNI SUSTAV	3
3.1.2. VERTEBROBAZILARNI SUSTAV	4
3.1.3. WILLISOV KRUG	5
3.2. VENSKI SUSTAV	5
4. MAGNETSKA REZONANCIJA	7
4.1. OSNOVE MAGNETSKE REZONANCIJE.....	7
4.2. SEKVENCE MAGNETSKE REZONANCIJE	9
4.3. MR ANGIOGRAFIJA	10
4.3.1. TIME-OF-FLIGHT MR ANGIOGRAFIJA.....	11
4.3.2. PHASE-CONTRAST MR ANGIOGRAFIJA	12
4.3.3. CONTRAST-ENHANCED MR ANGIOGRAFIJA	12
5. BOLESTI INTRAKRANIJSKIH KRVNIH ŽILA	13
5.1. ANEURIZME.....	13
5.2. ARTERIOVENSKE MALFORMACIJE	16
5.3. ARTERIOVENSKE FISTULE.....	19
5.4. KAVERNOMI	20
5.5. INTRAKRANIJSKA ATEROSKLEROTSKA BOLEST	21
6. ZAHVALA	26
7. LITERATURA:	27
8. ŽIVOTOPIS	30

1. SAŽETAK

MAGNETSKA REZONANCIJA U DIJAGNOSTICI BOLESTI INTRAKRANIJSKIH KRVNIH ŽILA

Autor: Hrvoje Gojšić

Oslikavanje magnetskom rezonancijom neinvazivna je radiološka dijagnostička metoda koja se temelji na međudjelovanju stalnog magnetskog polja i magnetskih momenata jezgara atoma. Korištenjem jakog magnetskog polja, radiofrekventnih pulseva i računalne obrade dobivaju se prikazi željenih struktura. Za prikaz moždanih struktura koriste se različite tehnike oslikavanja. U neuroradiologiji, magnetska rezonancija (MR) se često koristi za prikaz lezija intrakranijskih krvnih žila. Tu skupinu bolesti obuhvaćaju aneurizme moždanih žila, arteriovenske malformacije i fistule te ishemijska područja moždanog parenhima nakon moždanog udara. Razlikuju se oslikavanja konvencionalnim metodama i angiografskim metodama. U oslikavanju moždanog tkiva koriste se konvencionalne tehnike oslikavanja kao npr. T1-mjerene i T2-mjerene sekvence. Baziraju se na različitim vremenima relaksacije kod različitih tkiva. Za prikaz područja ishemije parenhima kod ishemičnog moždanog udara koriste se difuzijski-mjerene snimke. Krvne žile zbog tijeka krvi moguće je prikazati i posebnom tehnikom koje se skupno naziva MR angiografija (MRA). Ona uključuje kontrastne metode (Contrast-enhanced MRA), ali i metode neovisne o korištenju kontrastnog sredstva (Time-of-flight MRA i Phase-contrast MRA). Prednost magnetske rezonancije pred ostalim radiološkim slikovnim metodama je u tome što se ne bazira na ionizirajućem zračenju kao npr. kompjutorizirana tomografija (CT) ili digitalna subtrakcijska angiografija (DSA). S obzirom da stvara bolji kontrast na prikazima mekotkivnih struktura od ostalih metoda, idealna je za oslikavanje mozga. Za razliku od CT-a, MR je skuplja metoda i potrebno je više vremena za skeniranje.

Ključne riječi: magnetska rezonancija, angiografija, aneurizme, vaskularne malformacije, moždani udar

2. SUMMARY

MAGNETIC RESONANCE IN DIAGNOSTICS OF INTRACRANIAL BLOOD VESSEL DISEASES

Author: Hrvoje Gojšić

Magnetic resonance imaging (MRI) is a non-invasive diagnostic technique based on the interaction between the static magnetic field and the atomic magnetic moment. Using strong magnetic fields, radiofrequency pulses, and computer processing, desired structures can be displayed. Different imaging techniques are used to display those structures. In neuroradiology, magnetic resonance (MR) is often used to show intracranial blood vessel diseases. That group includes cerebral vessel aneurysms, arteriovenous malformations and fistulas and ischemic brain areas after stroke. Conventional methods and angiographic ones can be distinguished. To show brain structures, conventional imaging techniques such as T1-weighted and T2-weighted sequences can be applied. Those are based on different relaxation times of different tissues. To show ischemic areas of brain parenchyma, diffusion-weighted sequences are used. Due to blood flow, blood vessels can be displayed using a special technique called MR angiography (MRA). It includes contrast methods (Contrast-enhanced MRA), but also methods independent of contrast medium (Time-of-flight MRA, Phase-contrast MRA). The advantages of magnetic resonance include the ability to image without the use of ionizing radiation which is necessary for computed tomography (CT) or digital subtraction angiography (DSA). Since it creates better contrast towards soft tissues, it is ideal for brain imaging. Unlike CT, MR is a more expensive method and takes a longer time to scan.

Key words: magnetic resonance, angiography, aneurysms, vascular malformations, stroke

3. ANATOMIJA INTRAKRANIJSKIH KRVNIH ŽILA

Moždana krvna opskrba sastoji se od 2 sustava: arterijskog i venskog. Arterijski sustav obuhvaća 4 arterije: 2 unutarnje karotidne arterije (engl. Internal carotid artery - ICA) i 2 vertebralne arterije (VA). Venski sustav čine duralni sinusi, diploične vene, meningealne vene te površinske i dubinske cerebralne vene. (1)

3.1. ARTERIJSKI SUSTAV

Shematski se arterijski sustav može podijeliti u prednji i stražnji dio. Prednji dio čini karotidna cirkulacija, dok stražnji čini vertebrobazilarna cirkulacija. Oba vaskularna područja anastomoziraju u Willisovom krugu lociranom na bazi mozga. Iz njega izlaze 3 para arterija: prednja moždana arterija (engl. Anterior cerebral artery - ACA), srednja moždana arterija (engl. Middle cerebral artery - MCA) i stražnja moždana arterija (engl. Posterior cerebral artery - PCA). Njihovo opskrbno područje čine hemisfere mozga, dok se mali mozak i dijelovi moždanog debla opskrbljuju isključivo ograncima vertebrobazilarnog slijeva.(1)

3.1.1. KAROTIDNI SUSTAV

Tijek ICA može se podijeliti na 7 segmenta: cervikalni segment (C1), petrozni (C2), laceralni (C3), kavernozi (C4), klinoidni (C5), oftalmički (C6) i terminalni (C7). (2) Nakon ulaska intrakranijski, ICA prolazi kavernoznim sinusom postranično uz sellu turcicu. U tom području odvajaju se truncus meningeohypophysealis i truncus inferolateralis. Izlaskom iz kavernoznog sinusa nalazi se C5 segment, gdje arterija prolazi kroz dvostruki duralni prsten i C6 segment se nalazi subarahnoidalno. Njegova grana je oftalmična arterija (OA). Od završnog, C7 segmenta, odvajaju se ogranci: Stražnja komunikantna arterija (eng. Posterior communicating artery - PComA) i prednja koroidalna arterija (eng. Anterior Choroidal artery - AChA). Od navedenih arterija dobar prikaz na MRA daju samo PComA i OA.(1) PComA se spaja sa PCA i tvori komunikaciju karotidnog i vertebrobazilarnog slijeva. Posljednja krvna žila koja se odvaja iz ICA je AChA. Ona nije uvijek vidljiva na slikovnim metodama.

Tijek ICA završava granajući se u srednju moždanu arteriju (MCA) i prednju moždanu arteriju. (ACA)

ACA primarno opskrbljuje medijalna područja cerebralnog korteksa lociranih uzduž longitudinalne fisure koja dijeli 2 hemisfere. Uključena su područja frontalnih režnjeva i superomedijalnih parijetalnih režnjeva. Svaka ACA se dijeli u 5 segmenata: A1-A5.(3) Segment A1 nalazi se između ICA i AComA te daje ogranak medijalne lentikulostrijalne arterije. A2 segment proteže se od AComA do bifurkacije koja formira supramarginalne i perikalozalne arterije. Segment A3 čini perikalozalna arterija. A4 i A5 segmenti opskrba su područja malih kaloznih arterija.

Anatomske varijacije ICA su u najvećem broju slučajeva fetalne karotidno-vertebrobazilarne anastomoze kao primjerice perzistentna primitivna trigeminalna arterija.(4) Najčešća anatomske varijante ACA su „Azygos“ ACA i trostruke perikalozne arterije.(5) AComA stvara anastomozu između dviju ACA. Rijetke anomalije ove žile uključuju fenestracije i duplikacije.

3.1.2. VERTEBROBAZILARNI SUSTAV

Iako doprinosi samo 1/3 ukupnog protoka krvi kroz mozak, vertebrobazilarni sustav opskrbljuje područja mozga koja su odgovorna za kritične funkcije.(3) Čine ga vertebralne arterije, bazilarna i stražnje cerebralne arterije (PCA). Posteriorna inferiorna cerebelarna arterija (PICA) se odvaja od VA prije spajanja u BA. Česte su asimetrične varijacije VA. Najčešće se javljaju u obliku hipoplastičnih VA ili direktno završavaju u PICA.(3)

BA prolazi prepontinom cisternom i završava granajući se u 2 PCA. Iz proksimalnog dijela BA polaze 2 prednje donje cerebelarne arterije (eng. Anterior inferior cerebellar artery - AICA) i 2 gornje cerebelarne arterije (eng. Superior cerebellar artery - SCA). Anatomske varijante BA su rijetke i uglavnom ih čine fenestracije proksimalnog segmenta.(6)

PCA se dijeli u 4 segmenta: Segment P1 ili prekomunikantni, P2 ili perimezencefalični, segment P3 koji polazi iza lamine kvadrigemine te daje ogranke parietookcipitalne arterije i arterije kalkarine. Područje P4 segmenta obuhvaća najdistalnije ogranke PCA.(1)

3.1.3. WILLISOV KRUG

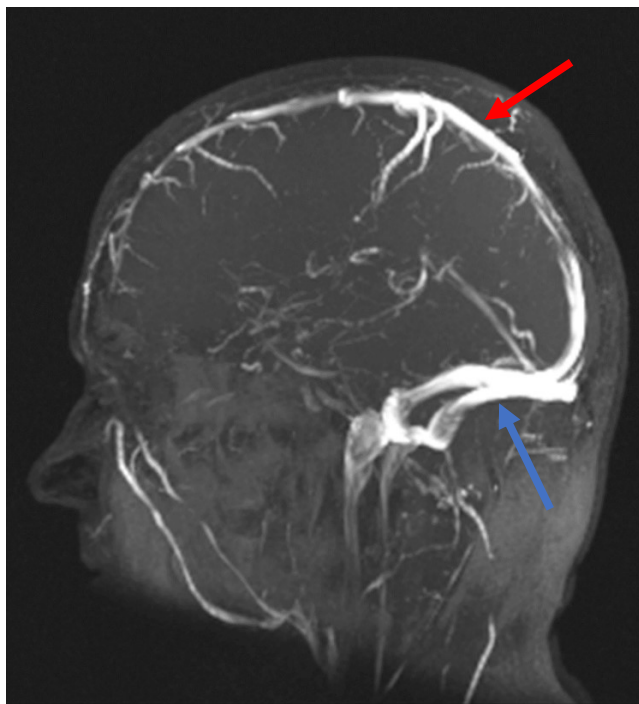
Willisov krug tvori najvažniji sustav anastomoza između karotidnog i vertebrobazilarnog slijeva. Povezuje cirkulaciju lijeve i desne hemisfere mozga te sudjeluje u hemodinamskim kompenzacijama u slučajevima stenoze ili okluzije u području ICA ili BA. Samo u oko 20% slučajeva nalazi se u potpunoj formi.(1) Ona uključuje 2 ICA, 2 A1 segmenta ACA, AComA, 2 PComA i 2 P1 segmenta PCA.

Willisov krug obuhvaća široki spektar anatomskih varijacija uzrokovanih hipoplazijom ili agenezom jedne ili više komponenti. Najčešće su zahvaćene PComA (34%) i A1 segment ACA (25%). (1)

3.2. VENSKI SUSTAV

Moždani venski sustav može se podijeliti na dva dijela. To su površinski venski sustav i dubinski venski sustav.(7)

Površinski venski sustav tvore sagitalni sinusi i kortikalne vene. Sagitalni sinusi su: Superiorni sagitalni sinus (SSS) i Inferiorni sagitalni sinus (ISS). SSS se proteže medijanom linijom od gornjeg hvatišta falxa cerebri do mjesta spajanja dvaju transferzalnih sinusa (TS). ISS započinje na rostralnom rubu corpus callosuma i proteže se do spoja TS-a. Tijek tog sinusa obuhvaća donji rub falxa cerebri na gornjoj površini callosuma. Dva TS sustava kaudalno ulaze u sigmoidne sinuse.(8) (slika 1)



Slika 1. MR prikaz venskih sinusa metodom Time-of-flight (TOF). Prikazani su gornji sagitalni sinus (crvena strelica) i transferzalni sinusi (plava strelica).

Dubinski venski sustav čine ravni sinus te dubinske cerebralne vene. Medularne vene započinju 1-2 cm ispod sive tvari u korteksu te prolaze kroz bijelu tvar nakon koje se dreniraju u subependimalne vene. Subependimalne vene međusobno se spajaju u veće vene od kojih su značajnije septalne vene, talamostrijatne, unutrašnje cerebralne vene, Rosenthalova bazalna vena te Galenova vena.(7,8)

Oba ova sustava većinom se dreniraju u unutrašnju jugularnu venu preko sigmoidnog sinusa.

Kavernozni sinus nalazi se s obje strane tijela sfenoidne kosti u prednjoj lubanjskoj jami. Unutar duralnog prostora koji tvori razne kanale, nalaze se III., IV., ogranci V. i VI. kranijalni živci. Prima krv iz orbite preko gornje oftalmične vene te iz sfenoparietalnog sinusa. Gornji petrozni sinus je spoj između kavernoznog sinusa i TS. Inferiorni venski spaja inferiorni petrozni sinus i ipsilateralni sigmoidni sinus.(7)

4. MAGNETSKA REZONANCIJA

Magnetska rezonancija (MR) neinvazivna je dijagnostička metoda koja se temelji na međudjelovanju vanjskog magnetskog polja i magnetskih polja jezgara atoma ili elektrona. Ovom metodom se dobivaju podaci o strukturama, ali i funkciji pojedinih tkiva i organa. Prednost MR pred ostalim slikovnim metodama je u tome što se ne bazira na ionizirajućem zračenju kao npr. kompjutorizirana tomografija (CT) ili rentgenske snimke. Kao glavni nedostaci navode se duljina trajanja samog procesa oslikavanja, ali i potencijalna neselektivnost kandidata pri korištenju metode.

4.1. OSNOVE MAGNETSKE REZONANCIJE

Kako bi se određeni uzorak mogao oslikati potrebno ga je postaviti u stalno homogeno vanjsko magnetsko polje kako bi nastala longitudinalna magnetizacija. Primjenom radiofrekventnog pulsa (RF) dolazi do promjene smjera vektora magnetizacije koji je okomit na smjer stalnog vanjskog magnetskog polja. Ova pojava naziva se transferzalna magnetizacija. Mjerni uređaji mogu mjeriti parametre koji sudjeluju u dobivanju slike, a to su: makroskopska magnetizacija (M_0), kemijski pomak i vremena relaksacije. Nakon prestanka djelovanja RF pulsa, vektor magnetizacije vraća se u prvobitno stanje. Taj proces naziva se relaksacija. Mjerena vremena relaksacije najvažniji su parametri za dobivanje slike MR. Označavaju se kao T1 i T2. Izlaganjem željenog uzorka RF pulsu, neki protoni u tkivu će apsorbirati foton tog zračenja i preći u stanje više energije. Time se smanjuje longitudinalna magnetizacija, a pojavljuje transferzalna. S obzirom da je vodik najzastupljeniji element u tijelu te se nalazi u molekulama vode koja čini oko 60% volumena organizma, njegova se jezgra koristi pri oslikavanju magnetskom rezonancijom. Dobivanje signala u uređaju temelji se na indukciji struje u prijamnoj anteni uređaja zbog promjenjivosti magnetskog polja u zavojnici. Kasnije se taj signal obrađuje računalom te se stvara slika.(9)

VREMENA RELAKSACIJE

Stavljanjem atoma u stalno magnetsko polje, spinovi protona orijentiraju se paralelno ili antiparalelno sa smjerom polja za razliku od spinova izvan polja koji su nasumično

orijentirani. Time se stvara ukupna magnetizacija koja ima vrijednost veću od nule, dok je u odsutnosti vanjskog polja ona jednaka nuli.

LONGITUDINALNA RELAKSACIJA

Prilikom apsorpcije RF pulsa, neke jezgre prelaze u stanje više energije. To dovodi do smanjenja longitudinalne magnetizacije. Prestankom djelovanja pulsa, magnetski momenti atoma se spontano vraćaju u ravnotežno stanje odnosno stanje niže energije. Budući da se svi momenti ne vraćaju istovremeno, rast vektora longitudinalne magnetizacije postupan je proces.

T1 vrijeme definira se kao vrijeme potrebno da longitudinalna magnetizacija dosegne 63% početne vrijednosti. Naziva se još i relaksacija spina u rešetku. Ovaj naziv označuje predaju energije prilikom relaksacije na magnetske momente okolnih struktura.(10)

TRANSFERZALNA MAGNETIZACIJA

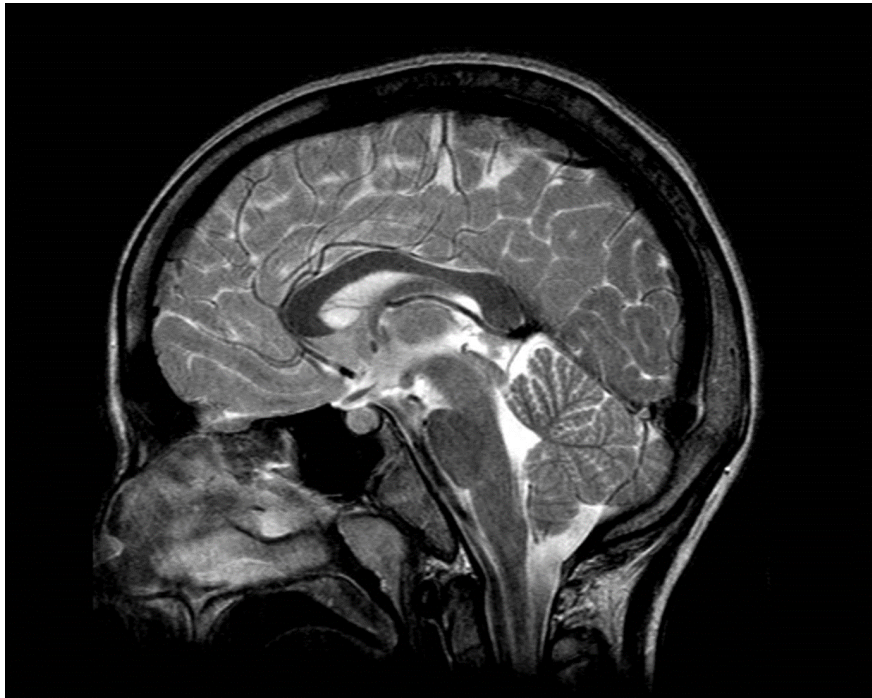Poznata je i pod nazivom „spin-spin“ relaksacija. Naziv upućuje na predaju energije kod procesa relaksacije samo unutar molekule ili susjednih molekula ukoliko su dovoljno blizu. Utjecaj RF pulsa na magnetske momente dovodi do tzv. precesiranja u fazi. Prestankom utjecaja pulsa, momenti prestaju kružiti u fazi te svaki poprima svoju kružnu frekvenciju. Kao parametar u MRI koristi se i vrijeme relaksacije T2. Ono se definira kao vrijeme potrebno da se vektor magnetizacije smanji na 37% početne vrijednosti.

Vremena relaksacije ovise o sastavu tkiva. Svoju energiju momenti jezgra vodika nakon prestanka djelovanja RF pulsa predaju magnetskim momentima okolnih molekula. Time se skraćuje T1 vrijeme. Prijenos energije, bit će brži i ako okolni momenti precesiraju frekvencijom koja je bliska kružnoj frekvenciji vodika. Zbog toga je vrijeme T1 duže u vodi nego u ostalim tjelesnim tekućinama sa različitim makromolekulama. Vrijeme T2 ovisno je o brzini izlaska precesirajućih momenata iz faze. U tekućinama ti momenti duže ostaju u fazi zbog manjih utjecaja okolnih magnetskih polja, pa je i T2 duže. One tekućine koje sadrže makromolekule dovest će do ranijeg izlaska iz faze zbog čega se vrijeme relaksacije skraćuje.(11)

4.2. SEKVENCE MAGNETSKE REZONANCIJE

Kako bi se dobila potpuna slika tkiva potrebno je primijeniti veliki broj RF pulseva. MR pulsne sekvence programirani su setovi promjenjivih magnetskih gradijenata. Svaka je sekvenca definirana određenim parametrima, a više takvih sekvenci grupiranih zajedno čini MRI protokol. Najvažniji parametri koji određuju sekvence su: vrijeme odjeka (eng. time to echo – TE), vrijeme ponavljanja (eng. time to repetition – TR) i kut otklona. MRI sekvence mogu se podijeliti na nekoliko načina. Prema tipu sekvenci razlikuju se spin-echo, inversion recovery, gradient-echo. Spin-echo sekvence mogu se koristiti za dobivanje T1 i T2-mjerenih slika. Inversion recovery sekvence primjenjuju se sa ciljem supresije signala određenih tkiva (npr. masnog tkiva i tekućina). Najpoznatija iz ove skupine jest T2-mjereni sekvenca sa supresijom tekućine (eng. Fluid attenuation inversion recovery - FLAIR). Gradient echo sekvence (GRE) alternativa su spin-echo sekvencama, a razlikuju se u primjeni gradijentnih polja s ciljem stvaranja tranzverzalne magnetizacije i kutom otklona koji iznosi manje od 90°, a odlične su za prikaz produkata krvarenja. (12)

T1-mjerene snimke temelje se na T1 relaksacijskom vremenu. Obilježene su kratkim TE i TR-om. Masno tkivo hiperintenzivno je na snimkama budući da brže vraća svoju longitudinalnu magnetizaciju za razliku od tekućina koje su hipointenzivne. S druge strane, T2-mjerene snimke obilježene su dugim TE i TR-om. Temelje se na T2 vremenu odnosno o izlasku precesirajućih momenata iz faze. Kod takvih snimki, masno tkivo i tekućine daju jači signal što rezultira hiperintenzitetom. (12)(slika 2)



Slika 2. T2-mjerena snimka mozga u sagitalnoj ravnini

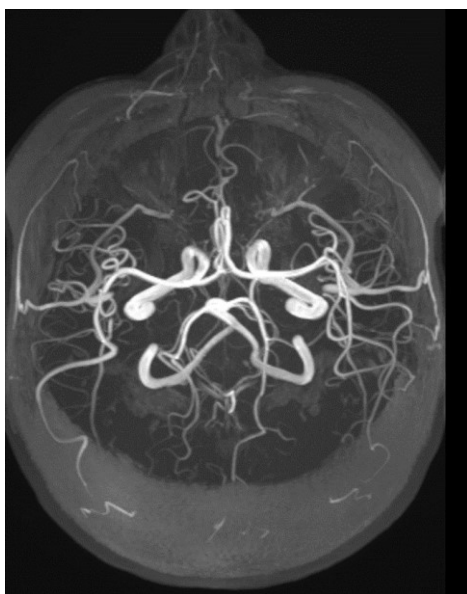4.3. MR ANGIOGRAFIJA

Naziv MR angiografija (MRA) označava skupinu tehnika baziranih na oslikavanju magnetskom rezonancijom (MRI) radi prikaza krvnih žila. Koristi se u svrhu dijagnostike s ciljem prikaza anomalija arterija i vena. Najčešće se radi o stenozama, okluzijama, aneurizmama ali i ostalim abnormalnostima krvnih žila. MRI izrazito je osjetljivo na gibanje. Efekti gibanja ili tzv. „flow“ efekti mogu se iskoristiti u svrhu prikaza vaskularne anatomije. Tehnike korištene kod MRA mogu se klasificirati u 2 kategorije: „Contrast-enhanced MRA“ i „Non-contrast-enhanced MRA“. (13)

U skupinu „Non-contrast-enhanced MRA“ spadaju Time-of-flight MRA i Phase-contrast MRA.

4.3.1. TIME-OF-FLIGHT MR ANGIOGRAFIJA

Temelj Time-of-flight (TOF) angiografije leži na pretpostavci da je tok krvi usmjeren okomito na ravninu oslikavanja. Pri korištenju TR koja su kraća od T_1 , dolazi do saturacije spinova unutar stacionarnih tkiva. Krv će unijeti spinove koji su se nalazili izvan zahvaćenog presjeka. Ti relaksirani spinovi proizvodit će veći signal od stacionarnih spinova okolnih struktura. Broj ekscitacijskih pulseva koje spin u pokretu dobiva ovisi o debljini sloja zahvaćenog snimanjem, brzini toka krvi, orijentaciji krvne žile i TR-u. Ovaj fenomen naziva se „flow enhancement“. TOF metode mogu biti implementirane koristeći 2D ili 3D akvizicije. Kod 2D-TOF, podaci se prikupljaju iz mnogobrojnih presjeka kontinuirano složenih uzduž krvne žile. Presjeci su tanki (1-3 mm) što povećava šansu da su zahvaćeni spinovi primili mali broj ekscitacijskih pulseva i samim time pojačavaju signal. Kod dobivanja 3D prikaza, koriste se „volume imaging“ i „multi-slab“ tehnike. Multi-slab TOF MRA (MOTSA) je tehnika koja koristi nekoliko „slabova“ pri prikazu žila. Svaka od njih je dovoljno tanka da se izbjegne značajna saturacija spina unutar njih. Korištenjem algoritma prikaza maksimalnog intenziteta (eng. Maximum intensity projection – MIP) vokseli najvećeg intenziteta projiciraju se u jednu od ravnina promatranja, pa je tako moguće dobiti 3D prikaz žila. (slika 3)



Slika 3. Prikaz intrakranijskih arterija tehnikom TOF (engl. Time-of-flight) Snimka maksimalnog intenziteta (eng. Maximum intensity projection – MIP)

4.3.2. PHASE-CONTRAST MR ANGIOGRAFIJA

Ova klasa MRA tehnike bazira se na promjenama u fazi tijekom transverzalne magnetizacije.(14) Kontrast između krvi i stacionarnih tkiva dobiva se manipulacijom faze magnetizacije. Faza magnetizacije stacionarnih spinova iznosi nula, dok je kod pokretnih spinova ona veća od nule.(15) Često se koristi kod MR venografije kao zamjena za intravensko kontrastnu tehniku. Podaci prikupljeni tehnikom faznog kontrasta mogu se obraditi različitim rekonstrukcijskim metodama. Najpoznatije metode za prikaz temelje se na razlici u fazi („phase difference“) ili kompleksnim razlika („complex difference“).(15) Na prikazima „phase difference“, dobiveni signal linearno je proporcionalan brzini spinova. Što su brži spinovi to je dobiveni signal veći. Jedna od prednosti ovog načina je u tome da intenzitet signala ovisi i o smjeru kretanja spinova. Spinovi koji se kreću u smjeru prikaza daju veći signal što će rezultirati većim intenzitetom odnosno svjetlijom slikom. Za razliku od nje, kod prikaza „complex difference“, jačina signala također je ovisna o brzini spinova, ali nije linearno povezana niti prikazuje smjer toka krvi.

4.3.3. CONTRAST-ENHANCED MR ANGIOGRAFIJA

Stvaranje kontrasta između krvi i stacionarnih tkiva primjenom ove tehnike temelji se na manipulaciji magnitude magnetizacije.(15) Ova tehnika ne ovisi samo o prikladnoj primjeni sekvencijskih parametara već i o intravenskom (IV) injiciranju kontrastnog sredstva. Kontrastno sredstvo značajno smanjuje vrijeme relaksacije T_1 .(16) Implementacijom T_1 sekvence oslikavanja, tijekom faze prvog prolaska kontrastnog sredstva kroz žilu prikazuju se arterije. Dobivene slike su visokokvalitetne s malo artefakata zbog relativne neosjetljivosti na gubitak signala. Efekti saturacije su minimalni te se velika polja mogu oslikati u vrlo kratkom vremenskom intervalu. Contrast-enhanced MRA (CE-MRA) izrazito je ovisna o sinkronizaciji vremena oslikavanja sa vremenom prolaska kontrastnog sredstva kroz željeno područje.

5. BOLESTI INTRAKRANIJSKIH KRVNIH ŽILA

5.1. ANEURIZME

Aneurizme se definiraju kao abnormalna lokalizirana proširenja krvnih žila. Relativno često se javljaju u mozgu zbog specifičnosti histopatoloških i hemodinamskih faktora cerebralne cirkulacije.(17) Temeljem rezultata dobivenih sustavnim pregledom literature prospektivnih angiografskih studija, utvrđeno je da prevalencija intrakranijskih aneurizmi iznosi 3,7-6,0% u općoj populaciji.(18) Samo u 10-15% slučajeva daju simptome. Oni nastaju uglavnom zbog efekta mase i kompresije na moždane strukture ili rjeđe zbog nadražaja meningi nakon malog krvarenja. Simptomi su: glavobolja, unilateralna pareza n.oculomotoriusa, konvulzije, bitemporalna hemianopsija i sl.(18) Stopa mortaliteta kod subarahnoidalnog krvarenja zbog rupture aneurizme iznosi između 25 i 50%.(18)

Razlikuju se 4 tipa aneurizmi: sakularne, fuziformne, disecirajuće i mikotičke.(18) Sakularne aneurizme najčešći su tip i javljaju se u 90% slučajeva. Rezultat su aberacije u strukturi stijenke arterija. Intrakranijske arterije specifične su s obzirom na građu stijenke. Karakterizira ih deblja unutrašnja elastična lamina te smanjen broj elastičnih vlakana i glatkih mišićnih stanica u tunici mediji.(19). Kongenitalna slabost ili manjak tunike medije ili adventicije također mogu dovesti do slabljenja stijenke.(18) Disecirajuće aneurizme rezultat su cistične nekroze ili traumatskog oštećenja stijenke. Zbog navedenih specifičnosti, podložnije su nastanku aneurizmi. Specifični gen koji bi bio zaslužan za nastanak aneurizmi nije još identificiran. Međutim, identificirano je nekoliko genskih lokusa povezanih s aneurizmama u obiteljima. Najpoznatiji je lokus 7q11 koji se nalazi blizu gena za elastin na 7. kromosomu.(19)

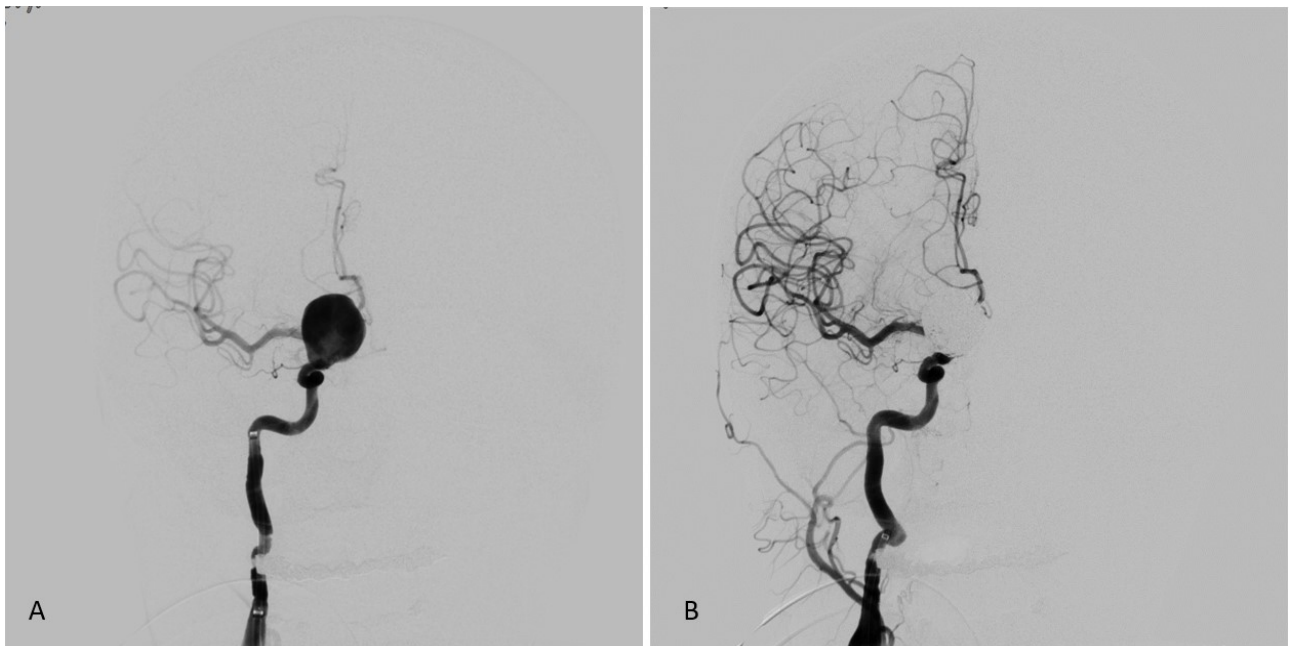
Sakularne aneurizme zaslužne su za većinu morbiditeta i mortaliteta. Najčešće se javljaju na bifurkacijama krvnih žila, gdje je turbulentan tok krvi i gdje je najveći tlak na stijenku krvne žile.(17) Pojavljuju se u Willisovom krugu u 85% slučajeva, dok 30% oboljelih ima multiple aneurizme.(18) Najčešće se nalaze na AComA (35%) nakon čega slijede ICA (30%) te MCA (22%).(18) Fuziformne nastaju najčešće na tortuoznim arterijama vertebrobazilarnog slijeva. Dokazana je povezanost između lokacije aneurizme i vaskularnih varijacija. Prisutnost varijacija unutar Willisovog kruga kod pacijenata sa bobičastim aneurizmama nalazi se u 57,8%. Najčešće

varijacije povezane s aneurizmama su arterijska hipoplazija i aplazija. Pojavljuju se najviše u segmentima ACA tj. AComA. (20).

Rizični faktori za nastanak aneurizmi mogu se podijeliti u 2 skupine: prirođeni i stečeni. Češće se javljaju u žena i kod osoba s genetskim bolestima (Autosomno dominantna policistična bubrežna bolest, Ehler-Danlosov sindrom, neurofibromatoza). Nastanak aneurizmi povezan je s brojnim bolestima vezivnoga tkiva. Međutim, novije studije pokazuju da nema značajne povezanosti između Marfanovog sindroma i nastanka cerebralnih aneurizmi.(18)

Razlikuju se 3 modaliteta oslikavanja za prikaz intrakranijskih aneurizmi. To su intraarterijska digitalna subtrakcijska angiografija (IADSA), CT angiografija (CTA) te MRA. (18)

IADSA je i dalje zlatni standard u dijagnostici intrakranijskih aneurizmi. U 0,5-0,9% pacijenata dolazi do prolaznih neuralnih komplikacija nakon zahvata dok je u 0,1-0,5% nastalo oštećenje stalno.(17)(slika 4)

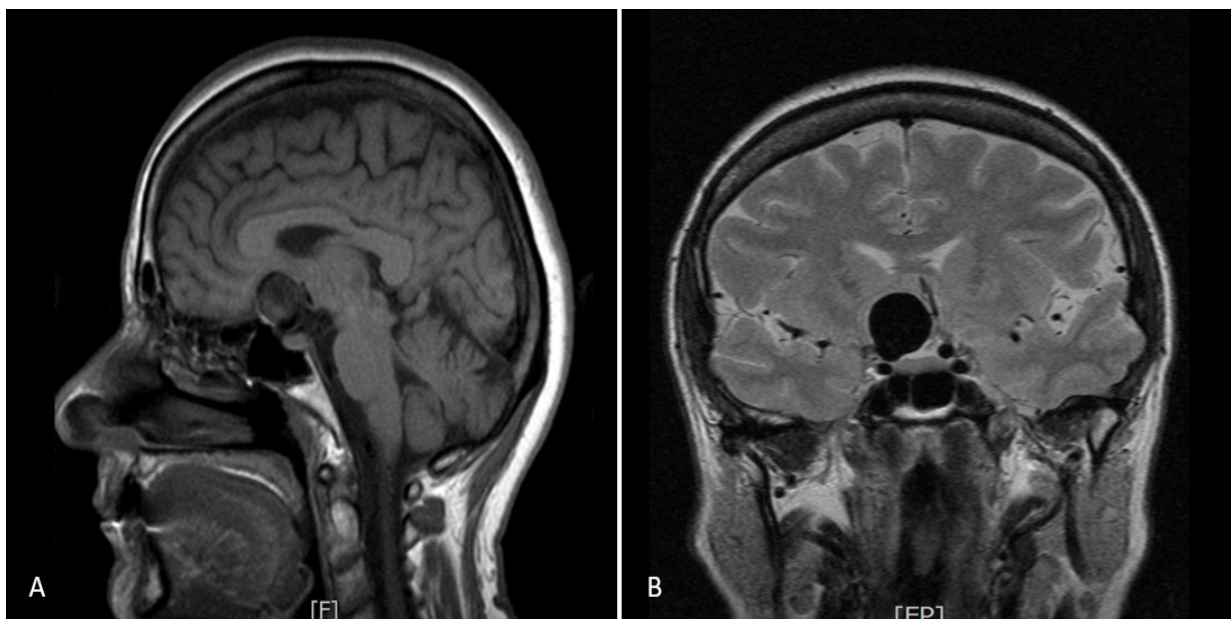


Slika 4. DSA snimka aneurizme desne ICA u frontalnoj ravnini

A Prikaz prije intervencije

B Nakon neuroradiološke intervencije nakon čega je aneurizma okludirana endovaskularnim zavojnicama

MRA je idealna za skrining jer nije invazivna niti ne zrači. Također se koristi u pripremi za kirurški zahvat. Aneurizme manje i od 1 mm u promjeru mogu se detektirati koristeći 3D-TOF MRA, ovisno o snazi i prostornoj rezoluciji MR uređaja. Ova tehnika ima osjetljivost od 74 - 98%.(21). 3D-TOF MRA može se koristiti u praćenju bolesnika nakon operacije s obzirom da ima visoku osjetljivost (71-91%) i specifičnost (89-100%).(21) Nema značajnih razlika između TOF-MRA i CE-MRA osim kod velikih aneurizmi.(16,17) Kod sporog protoka krvi u velikim aneurizmama, dolazi do saturacije spinova ali i trombi ili perianeurizmalna krvarenja mogu se protumačiti kao intraluminalni krvotok. (21) Lažno-negativni rezultati javljaju se zbog sporog protoka krvi kroz aneurizmu ili magnetske susceptibilnosti artefakata nakon endovaskularnih intervencija. S ciljem povećanja osjetljivosti metode, opažen je porast broja lažno-pozitivnih rezultata. Ponajviše se radi o lezijama <3mm.(22) Preciznost evaluacije rezultata postignuta je 3D rekonstrukcijama koje omogućuju pogled iz više smjerova. Aneurizme je moguće i prikazati na konvencionalnim T1 i T2-mjerenim snimkama gdje se prikazuju kao hipointenzivne tvorbe.(slika 5)



Slika 5. MRI mozga

A T1-mjereni snimka u sagitalnoj ravnini. Hipointenzivna ovalna tvorba supraselarno odgovara aneurizmi koja polazi s oftalmičkog segmenta unutrašnje karotidne arterije; B T2-mjereni snimka u frontalnoj ravnini. Aneurizma desne ICA.

Alternativni modalitet MRA-u jest CT angiografija (CTA). CTA rabi se kao rutinski primarni dijagnostički test kod sumnje na rupturu aneurizme. Kao i DSA, povezana je s ionizirajućim zračenjem i izloženosti jednom kontrastnom sredstvu. MRA nije pogodna za kritično oboljele te je inferiornija od CTA što se tiče troškova. Koristi se kao primarna metoda oslikavanja samo ukoliko je bolesnik alergičan na jedno kontrastno sredstvo, ukoliko ima narušenu renalnu funkciju ili prethodno ugrađenu zavojnicu.(22) Nema dokaza o superiornosti jedne metode nad drugom.(22) Specifičnost MRA (89%) jest manja od CTA (96%). Lažno-pozitivni rezultati uglavnom se nalaze kod lezija na bazi mozga. Prednosti CTA su: brzina izvođenja pretrage, dostupnost, manja ovisnost o pokretu.(22)

5.2. ARTERIOVENSKE MALFORMACIJE

Arteriovenske malformacije (AVM) definiraju se kao kongenitalni ili stečeni arteriovenski shuntovi. Karakterizirane su nesrazmjerom u dotoku krvi arterijama i drenaže putem vena. S obzirom da AVM nemaju splet kapilara, do direktnog spajanja arterija i vena dolazi unutar kompleksne mreže, tzv. nidusa.(23)

AVM su rijetka patologija. Prevalencija se procjenjuje na otprilike 10-15/100.000 stanovnika.(23)

Razlikuje se nekoliko tipova intrakranijskih AVM. To su: subpialne AVM, superficijalne pijalne i duralne AVM.(23)

Subpialne AVM su najčešći oblik. Njihov nidus nalazi se ispod meke moždane ovojnice unutar kore ili bijele tvari. Izgled im varira te mogu narasti i do nekoliko centimetara u promjeru. Aferentne arterije većinom su ogranci intraduralne mreže karotidne ili vertebrobazilarne cirkulacije kao npr. ogranci srednje meningealne arterije ili potkožne anastomoze iz okcipitalne arterije.(23)

Superficijalne pijalne AVM se najčešće pojavljuju u pedijatrijskoj populaciji. Uglavnom se radi o gotovo izravnoj povezanosti arterija i vena (fistule) pa je i protok krvi kroz njih izrazito brz. Obilježava ih visok hemoragijski potencijal.(23)

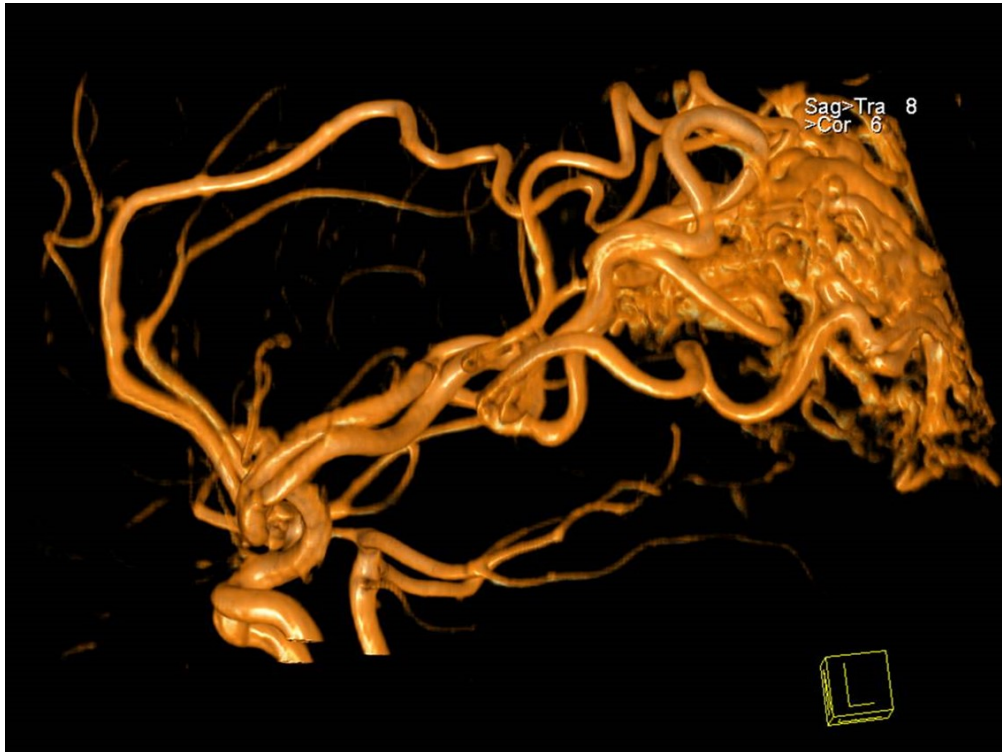
Duralne AVM, odnosno dAV fistule, obilježene su lokacijom nidusa koji se nalazi u duralnoj stijenci u venskim sinusima. Na njih otpada 10-15% od ukupnih

intrakranijskih AVM. Njihov nastanak povezan je sa prethodnim operacijskim zahvatima na mozgu, traumama glave i prethodnom trombozom sinusa no primarni uzrok jest venska hipertenzija. Arterijska opskrba vrši se putem duralnih ogranaka vanjske karotidne arterije (okcipitalna, srednja meningealna arterija) i vertebralne arterije (stražnja meningealna arterija)(23)

Klinički simptomi i znakovi povezani s AVM uključuju: intracerebralno krvarenje, epileptičke napadaje, prolazne neurološke defekte, pulzirajuće tinituse, glavobolje i sl.(24)

Subpialne AVM se u 45% slučajeva otkriju nakon rupture i krvarenja. Oko 55% otkrije se u sklopu obrade nakon epileptičkih napadaja ili neuroloških defekata, dok njih 25% bude otkriveno slučajno na snimkama CT-a ili MR.(23)

Nekontrastni CT koristi se kod AVM koje se prezentiraju nespecifičnim simptomima, najčešće posljedično krvarenju. Za dalju evaluaciju lezija koriste se kontrastni CT, CTA, MRI, MRA i DSA. MRI je najbolja metoda za prikaz prisutnosti i lokacije AVM. Na T1 i T2-mjerenim snimkama nidus se prikazuje kao fokalno područje niskog intenziteta zbog protoka krvi. SWI korištenjem GRE sekvenci može se uočiti subkliničko krvarenje prikazujući lezije ovisno o ekstravaskularnim krvnim produktima. Perinidalni edem hiperintenzivno je područje na T2-mjerenim snimkama i hipointenzivno na T1. Korištenjem MRA prikazuju se aferentne i drenažne žile. Mogu se razlikovati displastične aneurizme od stenoza drenažnih vena, tj. dva najčešća rizična faktora za rupturu.(24)(slika 6)



Slika 6. MRA snimka intrakranijske arteriovenske malformacije. Vidljive su dovodne arterije, primarno prednja i srednja moždana arterija i nidus.

CT se koristi za otkrivanje intracerebralnog krvarenja zbog bržeg oslikavanja i veće dostupnosti za razliku od MR. Kod AVM bez krvarenja bezkontrastni CT je neučinkovit, odnosno nedovoljno osjetljiv. Međutim, kalcifikacije koje su prisutne u 20-25% pijalnih AVM i fokalna encefalopatija mogu upućivati na prisutnost AVM. CTA može identificirati dilatirane arterije, nidus i dilatirane vene. DSA se primjenjuje u preoperacijskoj evaluaciji, no u današnjoj praksi često i kao primarna metoda u neoradiološkoj intervenciji ili, najčešće, u kombinaciji intervencije i radiokirurškog liječenja. Ova metoda omogućuje procjenu strukturu žila, ali i dinamiku krvotoka unutar AVM-a u stvarnom vremenu. Najbolje prikazuje dilataciju arterija, arterijske varijacije i aneurizme. Za razliku od CTA i MRA, bolje prikazuje i prisutnost dodatnih aferentnih žila.(24) Na temelju pažljive identifikacije dovodnih i odvodnih krvnih žila, arhitekture malformacije, stupnja lijevo-desnog shunta i uz posvećivanje izrazite pažnje arterijama uz nidus koje opskrbljuju parenhim, pod kontrolom DSA mikrokaterom se u nidus aplicira embolizacijsko sredstvo, čime se on djelomično ili potpuno obliterira.

5.3. ARTERIOVENSKE FISTULE

Arteriovenske fistule (AVF) predstavljaju abnormalne komunikacije između arterija i vena. Za razliku od AVM, fistule obilježava odsutnost nidusa. Intrakranijske AVF mogu biti prirođene i stečene te se pojavljuju uglavnom unutar tvrde moždane ovojnice pa su najčešće duralne AVF (DAVF).(24) Intrakranijske pialne AVF su izrazito rijetke malformacije. Procjenjuje se da čine 1,6% od ukupnih intrakranijskih vaskularnih malformacija.(25) Razlikuju se od duralnih po opskrbi arterijskom krvlju iz pialnih ili kortikalnih arterija i po lokaciji izvan dure mater. S druge strane, DAVF su locirane bilo gdje uzduž dure, ali se najčešće nalaze u duralnim venskim sinusima. Njihova vaskularna opskrba uključuje ogranke meningealnih arterija, a venska drenaža ide putem venskih sinusa, osteoduralnih vena i leptomeningealnih vena.(24) Često se nalaze na spojevima transverzo-sigmoidnog sinusa, unutar kavernoznog sinusa i gornjeg sagitalnog sinusa.(26) DAVF su rijetke lezije i smatra se da čine 10-15% svih intrakranijskih vaskularnih malformacija.(27) Klinički simptomi i znakovi koji se javljaju u osoba s AVF uključuju: glavobolje, tinitus, prolazni neurološki deficit i krvarenje. Pri opisivanju DAVF koriste se brojne klasifikacije. Najpoznatije su Cognardova i Bordenova.(24) Većina klasifikacija stratificira rizik od rupture baziran na lokaciji, angiografskom izgledu DAVF, prisutnosti retrogradne kortikalne venske drenaže i dinamici protoka kroz leziju.(26) Patogenetski mehanizmi nastanka lezija su nepoznati. Većina DAVF je stečena i povezana s traumom glave, infekcijama, kraniotomijama, tumorima i trombozom venskih sinusa. Postoji i teorija o povezanosti stenoze i okluzije venskih sinusa sa nastankom fistula.(26) Karotidno-kavernozna fistula (eng. Carotid-cavernous fistula – CCF) čini posebnu skupinu DAVF a označava abnormalnu komunikaciju između ICA i kavernoznog sinusa. Najčešće se pojavljuju zbog traume stijenke ili ruptуре aneurizme ICA u razini segmenta C4. Direktne CCF rezultat su traume i ruptуре, dok indirektne CCF nastaju spontano i nepoznatog su uzroka.(28)

U oslikavanju AVF koriste se CT, MRI i DSA. MRI daje prikaz uvećanih venskih struktura bez vidljivog nidusa. Oftalmična vena uvećana je kod CCF, a parenhimske vene zbog retrogradnog toka preko Labbeove vene.(24) Edem nastao kao posljedica venske hipertenzije vidljiv je kao hiperintenzivno područje u T2-mjerenim snimkama,

a hipointenzivno u T1. Na ovim sekventnim snimkama moguće je vidjeti i „flow void“ fenomen odnosno izostanak signala iz unutrašnjosti krvnih žila fistule. Za vizualizaciju AVF može se koristiti i jedna od gradient echo sekvenci pod nazivom „Susceptibility weighted imaging“ (SWI). Spomenuta sekvenca može prikazati krvne produkte nastale krvarenjem zbog venske hipertenzije.(24) TOF-MRA korisna je u dijagnostici fistula s brzim protokom krvi. Kod ove metode intenzitet signala iz venskih struktura obično bude suprimiran. Hiperintenzitet u venskim strukturama upućuje na arterijalizaciju struktura što analogno odgovara ranom punjenju vena u arterijskoj fazi kod CTA i DSA. Ukoliko postoji venska tromboza u jednom od venskih sinusa, moguće je T1-mjerenim snimkama opaziti odsutnost fenomena „flow voida“. (24) Korištenje PC-MRA moguće je kod stenoza i okluzija duralnih sinusa. Faznom rekonstrukcijom može se procijeniti i smjer venskog protoka i potencijalnu njegovu reverziju.(27) Za razliku od MR, vrlo je teško identificirati DAVF sa CT-om ukoliko ne postoji tromboza sinusa, intracerebralno krvarenje ili vazogeni edem.(26) CT je prvi modalitet oslikavanja ukoliko se radi o simptomatskom intrakranijskom krvarenju. Kontrastnim CT-om prikazuje se shunt AVF zbog punjenja vena u arterijskoj fazi, a CTA-om se mogu uočiti uvećane arterije i vene fistule. DSA je modalitet prvog izbora za dijagnostiku, klasifikaciju i planiranje i/li provođenje daljnjeg liječenja zbog mogućnosti prikaza shunta i venske drenaže, ali i svoje visoke prostorne i vremenske rezolucije u odnosu na druge metode.(24)

5.4. KAVERNOMI

Cerebralne kavernoze malformacije (eng. Cavernous malformations – CM) ili kavernomi vaskularne su lezije sastavljene od abnormalnih, hijaliniziranih kapilara grupiranih u grozdaste formacije.(29) Žile kavernoma ispunjene su tromboziranom krvlju. Kavernomi obuhvaćaju 10-15% svih intrakranijskih vaskularnih lezija.(30) Incidencija im iznosi 0,4-0,8% u općoj populaciji, a otprilike 40-60% oboljelih ima obiteljski oblik bolesti. Obiteljski oblik obilježen je autosomno dominantnim nasljeđivanjem. Mutacije gena (CCM1, CCM2, CCM3) nalaze se na trećem i sedmom kromosomu.(29) Na obiteljski oblik upućuje nalaz multifokalnih i novonastalih lezija tijekom života. CM su najčešće asimptomatske, no ukoliko se

pojave simptomi i znakovi, oni uključuju: glavobolje, epileptičke napadaje, žarišne neurološke ispade.(30) Krvarenje je u 30% slučajeva uzrok prezentacije bolesti.(31)

Dijagnoza CM teža je od ostalih vaskularnih malformacija budući da su CM angiografski okultne. Metoda izbora u dijagnostici cerebralnih CM jest MRI. Najčešće se koriste konvencionalne T1 i T2-mjerene sekvence, ali i gradient-echo sekvence (T2*-GRE MRI) i SWI.(29) Na konvencionalnim snimkama precizno se otkrivaju simptomatske CM sa gotovo 100% osjetljivosti i specifičnosti.(30) Prema depozitu hemosiderina u području oko lezije razlikuju se 4 tipa CM. Tip 1 čine lezije sa hemosiderinskom jezgrom malformacije, pa daju hiperintenzivni signal na T1 i T2-mjerenim snimkama. Tip 2 lezija daje mješovit signal na T1 i T2 zbog krvarenja okruženog glijom. Na T2-mjerenim snimkama dobije se hipointenzivni hemosiderinski rub zbog čega se izgled takvih lezija naziva „poput kokica“. Tip 3 odgovara kavernomima sa izointenzivnom jezgrom što je rezultat kroničnog krvarenja. Tipično se vidi kod lezija obiteljskog tipa. Lezije tipa 4 su malene i vidljive samo na GRE MRI kao hipointenzivna žarišta.(29) U okolini CM sa nedavnim krvarenjem moguće je uočiti hiperintenzitet na T1-mjerenim snimkama. Ovaj znak je visokospecifičan (98%) i predikativan (95%), a odgovara vazogenom edemu u okolnom području. Točan razlog nastajanja T1 hiperintenziteta nije jasan s obzirom da se edem prikazuje kao hipointenzivno područje na T1 snimkama.(31) Sekvence GRE ključne su u dijagnostici CM zbog mogućnosti prikaza hipointenzivnih područja mozga ispunjenih hemosiderinom. Za razliku od konvencionalnih sekvenci, GRE sekvence bolje su detekciji lezija, ali i određivanju granica prema okolnom tkivu.(29) SWI je 3D GRE sekvenca sa visokom prostornom rezolucijom. Temelji se na razlici u magnetskoj suseptibilnosti različitih tkiva i supstanci. U ovom slučaju radi se o hemosiderinu koji tvori rub lezija. SWI je pokazala višu osjetljivost od T2* GRE sekvence u prikazu hemosiderinskog ruba.(31)

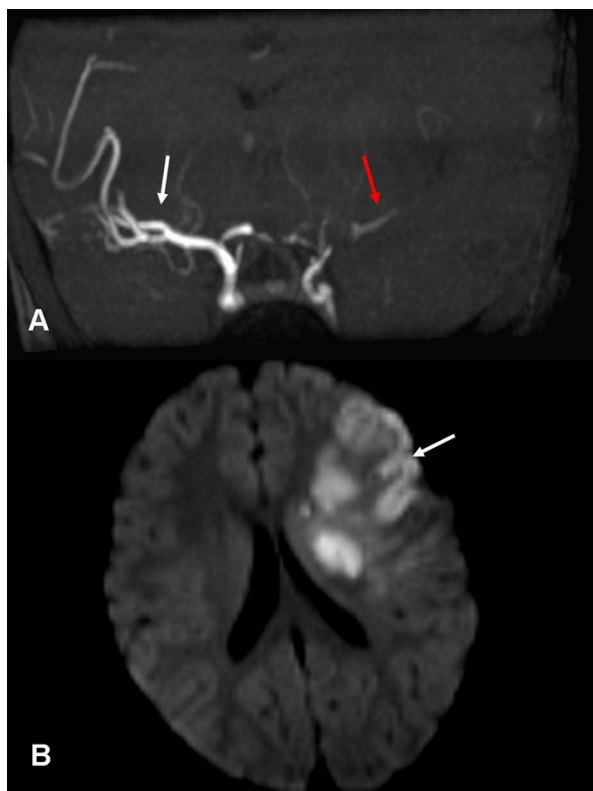
5.5. INTRAKRANIJSKA ATEROSKLEROTSKA BOLEST

Aterosklerotska steno-okluzivna bolest intrakranijskih arterija jedan je od najčešćih uzroka ishemijskog moždanog udara. Kod pripadnika crne rase ili Azijata pojavljuje se češće nego u bijelaca. Procjenjuje se da čine 28-65% uzroka u navedenim rasama, dok u bijelaca čini svega 10%.(27,28) Najčešće aterosklerozom zahvaćene

žile uključuju ICA, MCA i BA, dok su VA, PCA i ACA rjeđe pogođene.(33) Intrakranijska aterosklerotska stenoza (eng. Intracranial atherosclerotic stenosis - ICAS) predstavlja napredniji stadij bolesti u kojoj je lumen žile sužen za 50-99% promjera.(34) Procjenjena prevalencija simptomatske ICAS iznosi 20-53% ovisno o populaciji, rasi i metodi oslikavanja. Vrlo je važno otkriti simptomatske bolesnike, jer je vrijeme prediktor ponovne pojave moždanog udara. Mehanizmi nastanka moždanog udara u oboljelih od intrakranijske ateroskleroze uključuju tromboemboliju (46%), okluziju perforatornih ogranaka arterija (21%), in-situ trombookluzija (19%) i mješoviti mehanizam (13%).(33) Anatomska dijagnostika arterijskog suženja radiološkim metodama vrlo je precizna, međutim otkrivanje etiologija same stenoze je vrlo često problematična. Stanja koja oponašaju ICAS čine: vaskulitisi, moyamoya bolest, fibromuskularna displazija, vazospazam, disekcija i sl. Zbog toga je često potrebno koristiti više modaliteta oslikavanja kako bi se navedena stanja razlikovala.(33)

Modaliteti oslikavanja korišteni u dijagnostici intrakranijske aterosklerotske bolesti su: MRA, DSA, CTA i Transkranijski Doppler ultrazvuk.

Cerebralna cirkulacija može se podijeliti na 3 razine: Prva razina obuhvaća krvne žile koje dovode krv do mozga. To su ICA te VA i BA. Drugu razinu čini Willisov krug koji je zaslužan za distribuciju krvi između prednje i stražnje cirkulacije, a posljednju distalni ogranci ACA, MCA i PCA. Svaka od navedenih razina može se prikazati jednom od MRA tehnika.(35) Za prikaz strukture intrakranijskih krvnih žila najčešće korištena MR pulsna sekvenca jest 3D TOF-MRA. TOF-MRA ima visoku osjetljivost (95%) i specifičnost (95%) te PPV (84%) i NPV (97%) kod stenoza.(36) Nalaz steno-okluzija korelira sa nalazom ishemijskih lezija na difuzijski-mjerenom snimanju (DWI) u svim slučajevima (100%).(34) (slika 7)

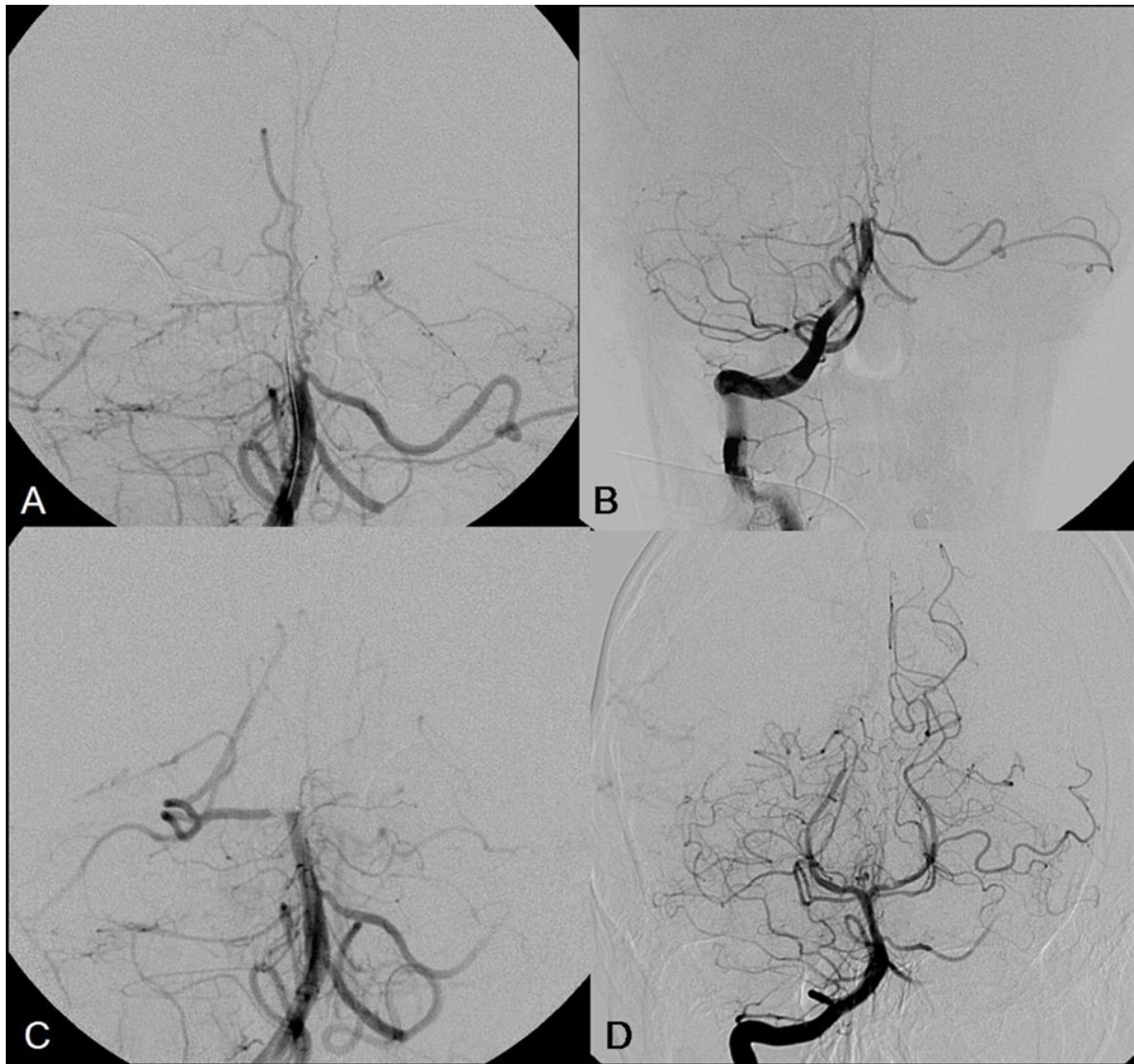


Slika 7. Cerebrovaskularni inzult na MRI

A TOF-MRA. MIP prikaz. Vidljiva okluzija lijeve MCA (crvena strelica), dok je desna MCA uredne prohodnosti.

B Difuzijski-mjerena snimka (eng. Diffusion-weighted imaging) ishemičnog područja

DSA se smatra zlatnim standardom za kvantifikaciju stenoze i procjenu kolateralnog optoka. Kao metoda koristi se kod pacijenata kojima je opcija angioplastika i stentiranje. Zbog visoke prostorne rezolucije daje kvalitetne prikaze. Nedostaci su joj visoki troškovi, ograničena dostupnost i rizik od proceduralnih komplikacija, kao i ionizirajuće zračenje i relativna neugoda za bolesnika, u usporedbi sa CTA ili MRA. Kod akutnog ishemijskog moždanog udara koristiti se samo ukoliko je rekanalizacija indicirana, što u modernoj terapiji moždanog udara postaje sve češće metoda. Najpreciznija je metoda za evaluaciju ICAS nakon ugradnje stenta za razliku od CTA i MRA koje su limitirane pojavom artefakata povezanih sa stentom.(33)(slika 8)



Slika 8. DSA prikaz vertebrobazilarnog sustava. Okluzija u razini bazilarne arterije. A Prikaz okludirane bazilarne arterije na razini srednje trećine. B i C prikazuju progresivnu rekanalizaciju arterije endovaskularnim metodama intervencijskog liječenja. D prikazuje uspješno izveden zahvat, s restitucijom protoka u cijeloj bazilarnoj arteriji i njezinim granama, uz zaostalu okluziju samo u distalnom segmentu desne stražnje moždane arterije.

Transkranijски Doppler ultrazvuk je sigurna, jeftina i lako primjenjiva metoda koja pruža informacije o protoku krvi te može detektirati mikroembolijske signale. Korisna je i u procjeni cerebralne autoregulacije, ali je ograničena ovisnošću o operateru. Zbog toga se ne primjenjuje često u rutinskoj praksi.(33)

Nekontrastni CT inicijalna je metoda u pacjenata s moždanim udarom. CT može detektirati kalcifikacije u stijenci žila. Kalcifikacije u stijenka arterija povezani su sa

stupnjem stenoze i rizični su čimbenik za nastanak ishemijskog moždanog udara.
(33)

CTA je korisna metoda probira zbog svoje minimalne invazivnosti, brzine i dostupnosti. Negativne strane ove metode povezane su sa izloženošću zračenju i korištenju kontrastnog sredstva. Nije primjerena za prikaz žila promjera $<0,7\text{mm}$ zbog ograničene prostorne rezolucije. Kalcifikacije stijenke žila mogu smanjiti preciznost procjene stupnja stenoze.

6. ZAHVALA

Zahvaljujem se svome mentoru doc. dr. sc. Goranu Pavliši koji mi je svojim znanstvenim i stručnim savjetima, te ustupljenim materijalima pomogao u izradi ovoga diplomskog rada.

Posebno se želim zahvaliti svojim roditeljima koji su me tokom čitavog mog školovanja bili podrška.

I na kraju želim se zahvaliti svim kolegama koji su mi vrijeme provedeno na fakultetu uljepšali svojim prisustvom i pomogli da to vrijeme smatram najljepšim dijelom svoga života.

7. LITERATURA:

1. Anzalone N, Tartaro A. Intracranial MR angiography. U: Magnetic Resonance Angiography: Techniques, Indications and Practical Applications. 2005. p. 103–38.
2. Bouthillier A, van Loveren H, Keller JT. Segments of the Internal Carotid Artery: A New Classification. *Neurosurgery*. 1996;38(3):425–33.
3. Chandra A, Stone CR, Li WA, Geng X, Ding Y. The cerebral circulation and cerebrovascular disease II: Pathogenesis of cerebrovascular disease. *Brain Circ*. 2017;3(2):57–65.
4. Liebeskind DS. Collateral circulation. *Stroke*. 2003;34(9):2279–84.
5. Lusawa M. Variants of cerebral arteries – anterior circulation. *Polish J Radiol*. 2013;78(3):42–7.
6. Menshawi K, Mohr JP, Gutierrez J. A Functional Perspective on the Embryology and Anatomy of the Cerebral Blood Supply. *J Stroke*. 2015;17(2):144.
7. Hacking C, Mudgal P. Cerebral veins [Internet]. Dostupno na: <https://radiopaedia.org/articles/cerebral-veins?lang=us>
8. Uddin MA, Haq TU, Rafique MZ. Cerebral venous system anatomy. *J Pak Med Assoc*. 2006;56(11):516–9.
9. Brown M, Semelka R. Index. In: *MRI: Basic Principles and Applications, Third Edition*. 2005.
10. Bell D, Jones J. T1 weighted image [Internet]. Dostupno na: <https://radiopaedia.org/articles/t1-weighted-image?lang=us>
11. Hacking C, Bashir U. T2 relaxation [Internet]. Dostupno na: <https://radiopaedia.org/articles/t2-relaxation?lang=us>
12. Gaillard F, Ballinger JR. MRI pulse sequences [Internet]. Dostupno na: <https://radiopaedia.org/articles/mri-pulse-sequences-1?lang=us>
13. Bell D, Bashir U. MR angiography [Internet]. Dostupno na: <https://radiopaedia.org/articles/mr-angiography-2?lang=us>
14. Saloner D. Tutorial - An Introduction to MR Angiography. *Radiographics*. 1995;453–65.
15. Korosec FR. Basic principles of phase-contrast, time-of-flight, and contrast-enhanced MR angiography. *Med Phys*. 1999;2(1):12.
16. Price RR, Creasy JL, Lorenz CH, Partain CL. Magnetic resonance angiography techniques. *Invest Radiol*. 1992;27(SUPPL. 2):68–75.
17. Vega C, Kwoon J V., Lavine SD. Intracranial aneurysms: Current evidence and clinical practice. *Am Fam Physician*. 2002;66(4):601–8.

18. Keedy A. An overview of intracranial aneurysms. *McGill J Med.* 2006 Jul;9(2):141–6.
19. Etminan N, Buchholz BA, Dreier R, Bruckner P, Torner JC, Steiger H-J, et al. Cerebral Aneurysms: Formation, Progression, and Developmental Chronology. *Transl Stroke Res.* 2014 Apr 30;5(2):167–73.
20. Orakdogan M, Emon ST, Somay H, Engin T, Is M, Hakan T. Vascular variations associated with intracranial aneurysms. *Turk Neurosurg.* 2016;27(6):853–62.
21. Özsarlak Ö, Van Goethem JW, Maes M, Parizel PM. MR angiography of the intracranial vessels: technical aspects and clinical applications. *Neuroradiology.* 2004 Dec 4;46(12):955–72.
22. Sailer AMH, Wagemans BAJM, Nelemans PJ, de Graaf R, van Zwam WH. Diagnosing Intracranial Aneurysms With MR Angiography. *Stroke.* 2014 Jan;45(1):119–26.
23. Barreau X, Marnat G, Gariel F, Dousset V. Intracranial arteriovenous malformations. *Diagn Interv Imaging.* 2014;95(12):1175–86.
24. Spetzler RF, Kondziolka DS, Higashida RT, Kalani MYS, editors. *Comprehensive Management of Arteriovenous Malformations of the Brain and Spine.* Cambridge: Cambridge University Press; 2014.
25. Oshita J, Ohba S, Ito Y, Sakoda E, Ishihara S. Intracranial pial arteriovenous fistulas. *Neurol Surg.* 2011;39(12):1197–202.
26. Lenthall R. Intracranial Dural Arteriovenous Fistulas. In: *Interventional Neuroradiology.* London: Springer London; 2014. p. 151–68.
27. Kwon BJ, Han MH, Kang HS, Chang KH. MR imaging findings of intracranial dural arteriovenous fistulas: Relations with venous drainage patterns. *Am J Neuroradiol.* 2005;26(10):2500–7.
28. González SB, Busquets JCV, Figueiras RG, Martín CV, Pose CS, de Alegría AM, et al. Imaging Arteriovenous Fistulas. *Am J Roentgenol.* 2009 Nov;193(5):1425–33.
29. Mouchtouris N, Chalouhi N, Chitale A, Starke RM, Tjoumakaris SI, Rosenwasser RH, et al. Management of Cerebral Cavernous Malformations: From Diagnosis to Treatment. *Sci World J.* 2015;2015:1–8.
30. Bulut HT, Sarica MA, Baykan AH. The value of susceptibility weighted magnetic resonance imaging in evaluation of patients with familial cerebral cavernous angioma. *Int J Clin Exp Med.* 2014;7(12):5296–302.
31. Yun TJ, Na DG, Kwon BJ, Rho HG, Park S-H, Suh Y-L, et al. A T1 Hyperintense Perilesional Signal Aids in the Differentiation of a Cavernous Angioma from Other Hemorrhagic Masses. *Am J Neuroradiol.* 2008 Mar;29(3):494–500.
32. Moustafa RR, Moneim AA, Salem HH, Shalash AS, Azmy HA. Intracranial Steno-Occlusive Arterial Disease and its Associations in Egyptian Ischemic Stroke Patients. *Stroke.* 2013 Feb;44(2):538–41.

33. Wijngaard IR Van Den, Holswilder G, Walderveen MAA Van, Algra A, Wermer MJH, Zaidat OO, et al. Treatment and imaging of intracranial atherosclerotic stenosis : current perspectives and future directions. 2016;(May):1–16.
34. Radwan MEM, Aboshaera KO. Magnetic resonance angiography in evaluation of acute intracranial steno-occlusive arterial disease. Egypt J Radiol Nucl Med. 2016 Sep;47(3):903–8.
35. van Laar PJ, van der Grond J, Mali WPTM, Hendrikse J. Magnetic Resonance Evaluation of the Cerebral Circulation in Obstructive Arterial Disease. Cerebrovasc Dis. 2006;21(5–6):297–306.
36. Choi CG, Lee DH, Lee JH, Pyun HW, Kang DW, Kwon SU, et al. Detection of intracranial atherosclerotic steno-occlusive disease with 3D time-of-flight magnetic resonance angiography with sensitivity encoding at 3T. Am J Neuroradiol. 2007;28(3):439–46.

8. ŽIVOTOPIS

Rođen sam 29. studenog 1994. godine u Karlovcu. Osnovnu školu sam pohađao u Rečici kraj Karlovca. Pohađao sam Gimnaziju Karlovac te sam u istoj maturirao 2013. godine. Te sam godine upisao Medicinski fakultet Sveučilišta u Zagrebu.