

Artroskopije lakta u razdoblju od 2008. do 2018. godine na Klinici za ortopediju KBC-a Zagreb

Krpeljević, Marko

Master's thesis / Diplomski rad

2019

Degree Grantor / Ustanova koja je dodijelila akademski / stručni stupanj: **University of Zagreb, School of Medicine / Sveučilište u Zagrebu, Medicinski fakultet**

Permanent link / Trajna poveznica: <https://um.nsk.hr/um:nbn:hr:105:380311>

Rights / Prava: [In copyright](#) / [Zaštićeno autorskim pravom.](#)

Download date / Datum preuzimanja: **2024-12-19**



Repository / Repozitorij:

[Dr Med - University of Zagreb School of Medicine Digital Repository](#)



**SVEUČILIŠTE U ZAGREBU
MEDICINSKI FAKULTET**

Marko Krpeljević

**Artroskopije lakta u razdoblju od
2008. do 2018. godine na Klinici
za ortopediju KBC-a Zagreb**

DIPLOMSKI RAD



Zagreb, 2019.

**SVEUČILIŠTE U ZAGREBU
MEDICINSKI FAKULTET**

Marko Krpeljević

**Artroskopije lakta u razdoblju od
2008. do 2018. godine na Klinici
za ortopediju KBC-a Zagreb**

DIPLOMSKI RAD

Zagreb, 2019.

Ovaj diplomski rad izrađen je na Klinici za ortopediju Kliničkog bolničkog centra Zagreb pod vodstvom prof. dr. sc. Ivana Bojanića i predan je na ocjenu u akademskoj godini 2018./2019.

SADRŽAJ

SAŽETAK

SUMMARY

UVOD.....	1
ISPITANICI I METODE.....	3
REZULTATI.....	10
RASPRAVA.....	17
ZAKLJUČAK.....	23
ZAHVALE.....	24
POPIS LITERATURE.....	25
ŽIVOTOPIS.....	29

SAŽETAK

Naslov rada: Artroskopije lakta u razdoblju od 2008. do 2018. godine na Klinici za ortopediju KBC-a Zagreb

Autor: Marko Krpeljević

Artroskopija lakta je prošla put od isključivo dijagnostičke metode, preko metode kojom su se činili samo jednostavniji zahvati, da bi danas artroskopija lakta bila prihvaćena kao metoda izbora za liječenje brojnih ozljeda i njihovih posljedica, kao i oštećenja koja zahvaćaju lakat. U današnje vrijeme artroskopija lakta je uobičajen zahvat, a broj artroskopskih zahvata na laktu kontinuirano raste. Ciljevi ovog istraživanja bili su utvrditi postotni udjel pojedine vodeće dijagnoze zbog koje je indicirana i načinjena artroskopija lakta tijekom desetogodišnjeg razdoblja te usporediti vodeće dijagnoze zbog koje je načinjena artroskopija lakta u promatranj skupini bolesnika s rezultatima drugih istraživanja. Pretraživanjem operacijskih protokola Klinike za ortopediju Kliničkog bolničkog centra Zagreb i Medicinskog fakulteta Sveučilišta u Zagrebu pronađeno je da je u razdoblju od 1. siječnja 2008. do 1. siječnja 2018. godine u 191-og bolesnika načinjeno 208 uzastopnih artroskopija lakta. Indikacija za artroskopski zahvat u promatranj skupini bolesnika najčešće je postavljena zbog poslijetraumatske kontrakture lakta i to u 25,76% bolesnika, dok je zbog primarnog osteoartritisa lakta načinjena u 22,73% bolesnika. Tijekom promatranog razdoblja u dostupnoj medicinskoj dokumentaciji zabilježeno je 9,59% komplikacija tog zahvata. S obzirom na rezultate ovog istraživanja, kao i na spoznaje iz literature, može se zaključiti da je artroskopija lakta pouzdana i učinkovita operacijska metoda liječenja različitih ozljeda i oštećenja lakta.

Ključne riječi: artroskopija, lakat, indikacije, komplikacije

SUMMARY

Title: Elbow arthroscopy from 2008 to 2018 at the Department of Orthopaedic Surgery
University Hospital Centre Zagreb

Author: Marko Krpeljević

Elbow arthroscopy went from purely diagnostic method to a method that was used only for simple procedures, in order to today elbow arthroscopy would be accepted as the method of choice for the treatment of numerous injuries and their consequences, as well as damages that affect the elbow. Today elbow arthroscopy is a common surgical procedure and its number is constantly increasing. This study aimed to determine percentage shares of each leading diagnosis for which elbow arthroscopy was indicated and performed over a ten-year period and to compare leading diagnoses that preceded it in the observed group of patients with the results of other research. A hand search of operating room logs from the Department of Orthopaedic Surgery University Hospital Centre Zagreb was performed and it was found that 208 consecutive elbow arthroscopies were performed in 191 patients between January 1, 2008, and January 1, 2018. The most common indication leading to elbow arthroscopy in the observed group of patients was post-traumatic elbow contracture (25.76%), followed by primary osteoarthritis of the elbow (22.73%). During the observed period, 9.59% of complications of this procedure were noted and recorded in the available documentation. Based on the results of our research, as well as insights from literature, we can conclude that elbow arthroscopy is a reliable and effective surgical method of treating various injuries and damages to the elbow.

Key words: arthroscopy, elbow, indications, complications

UVOD

Burman je 1932. godine na osnovi svojih istraživanja na kadaverima utvrdio da se artroskopski može izvrsno vizualizirati prednji odjeljak lakta (1). No, tek su usporedni razvoj tehnologije i ustrajnost pionira artroskopije, i to u prvom redu japanskih liječnika, omogućili da osamdesetih godina prošlog stoljeća započne era artroskopske kirurgije lakta (2-7). Prvu veću seriju bolesnika kojima je načinjena artroskopija lakta objavili su 1985. godine Andrews i Carson (8). Oni su artroskopiju lakta činili u položaju bolesnika na leđima (engl. supine position) koristeći pritom koloturu kojom su rastezali zglob. Veliki zamah daljnjem razvoju artroskopije lakta dali su Poehling i sur. (9) 1989. godine kada su u svom radu opisali mogućnost izvođenja artroskopije lakta u položaju bolesnika na trbuhu (engl. prone position). Osim toga, opisali su proksimalni anteromedijalni ulaz, a taj se ulaz od tada koristi kao ulaz kojim se započinje artroskopija lakta. Za daljnji razvoj artroskopske kirurgije izrazito je važna skupina autora iz Mayo klinike okupljena oko Shawn O'Driscolla (9,10). Tako su primjerice O'Driscoll i Morrey 1992. godine opisali novi položaj bolesnika za izvođenje artroskopije lakta, a to je položaj u kojem je bolesnik postavljen na suprotan bok od ruke koja se operira (engl. lateral decubitus position) i koji se danas najviše koristi (9). Osim toga, 2001. godine objavili su rezultate retrospektivne analize njihove 473 uzastopno načinjene artroskopije lakta i ukazali na moguće komplikacije tog zahvata, uz napomenu da je to do danas najveća objavljena serija bolesnika kojima je načinjena artroskopija lakta (10). Valja istaknuti i rad Savoiea (11) iz 2007. godine u kojem je on dao smjernice koje su indikacije primjerene za početnika koji želi započeti s artroskopijom lakta. Osnova njegove ideje jest da se postupno uvode „teže“ indikacije za artroskopiju lakta i da tako artroskopičar usporedno s dobivenim iskustvom u artroskopiranju lakta s vremenom operira sve zahtjevnije i kompleksnije artroskopske zahvate na laktu.

Artroskopija lakta prošla je put od dijagnostičke metode preko metode kojom su se činili jednostavniji zahvati, kao što je primjerice vađenje slobodnog zglobnog tijela, do metode izbora za liječenje degenerativnih oštećenja zgloba lakta, posljedica nekih ozljeda/oštećenja u i oko lakta, kao i za sinoviektomiju lakta bez obzira na osnovni uzrok nastanka sinovitisa (2-7,12,13). Postupno artroskopija lakta preuzima primat i za liječenje nekih prijeloma kostiju koje tvore lakat, u prvom

redu prijeloma lateralnog epikondila humerusa, glave radijusa te koronoidnog izdanka ulne (13-18). U današnje je vrijeme artroskopija lakta uobičajen zahvat, a broj artroskopskih zahvata na laktu kontinuirano raste što je razvidno i iz rezultata istraživanja Leonga i sur. (19) koji su izvijestili da je broj artroskopija lakta porastao s 1,27 zahvata na 10 000 ortopedskih bolesnika u 2007. godini, na 1,45 zahvata na 10 000 ortopedskih bolesnika u 2011. godini.

Hipoteza

Hipoteza ovog istraživanja jest da se artroskopija lakta najčešće čini zbog primarnog osteoartritis lakta.

Ciljevi ovog istraživanja

Ciljevi ovog istraživanja su: a) utvrditi postotni udjel pojedine vodeće dijagnoze zbog koje je indicirana i načinjena artroskopija lakta tijekom određenog desetogodišnjeg razdoblja; b) usporediti vodeće dijagnoze zbog koje je načinjena artroskopija lakta u promatranoj skupini bolesnika s rezultatima drugih istraživanja; c) utvrditi broj i vrstu zahvata koji su načinjeni na laktu prije no što je taj lakat artroskopiran; d) utvrditi učestalost i vrstu komplikacija tijekom/nakon artroskopije lakta u promatranoj skupini bolesnika; e) usporediti zamijećene komplikacije u promatranoj skupini bolesnika s komplikacijama koje su objavljene u drugim istraživanjima; f) utvrditi broj i vrstu ponovnih zahvata na laktu nakon načinjene artroskopije lakta u promatranoj skupini bolesnika i usporediti ga s rezultatima drugih istraživanja.

ISPITANICI I METODE

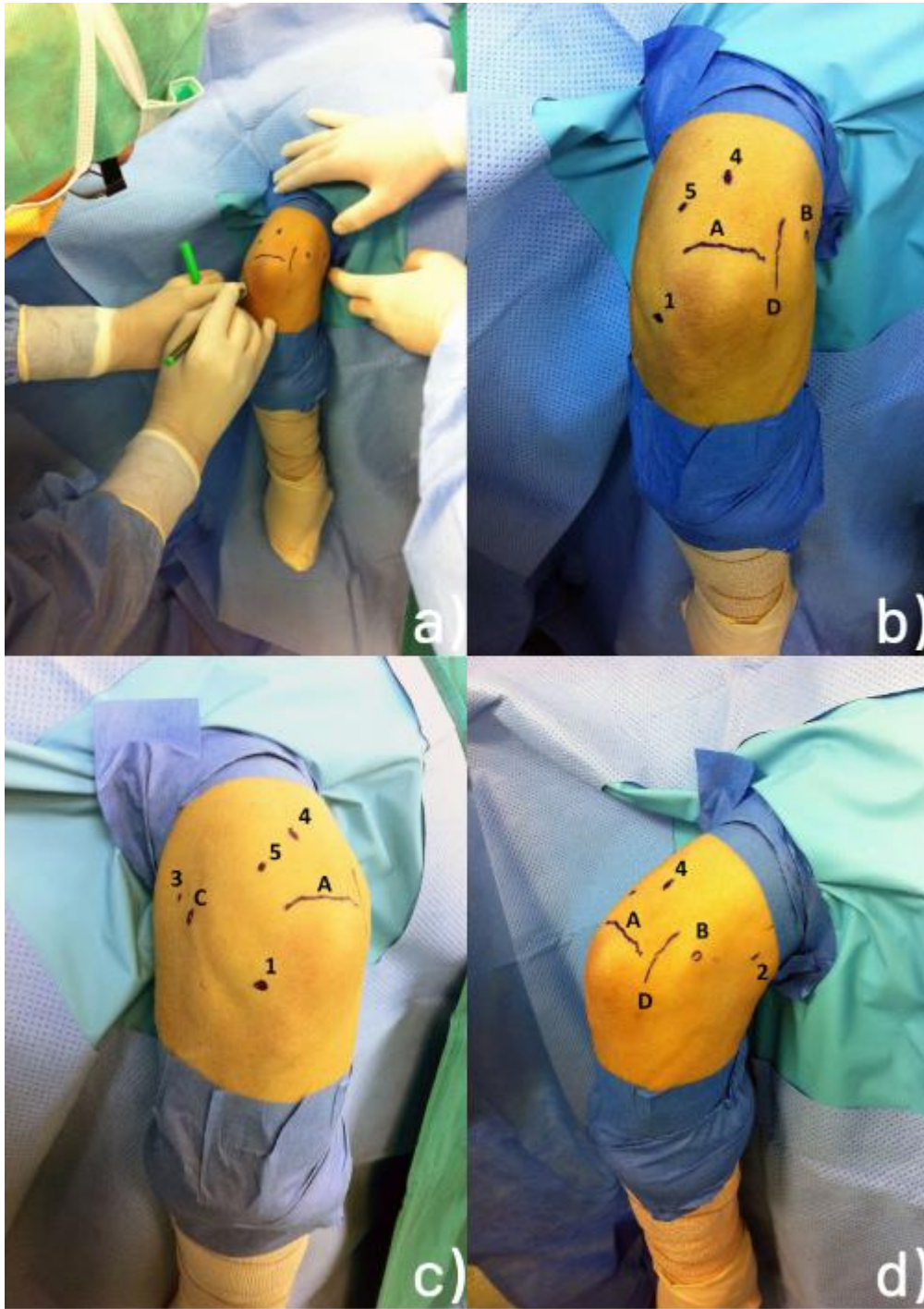
Pretraživanjem operacijskih protokola Klinike za ortopediju Kliničkog bolničkog centra Zagreb i Medicinskog fakulteta Sveučilišta u Zagrebu (u daljnjem tekstu Klinika) pomoću ključnih riječi „artroskopija“ i „articulatio cubiti“ pronađeno je da je u razdoblju od 1. siječnja 2008. do 1. siječnja 2018. godine načinjeno 208 uzastopnih artroskopija lakta. Svu medicinsku dokumentaciju koja je bila dostupna u elektroničkoj i papirnatoy bazi podataka Klinike na dan 02. siječnja 2019. godine pregledao je liječnik koji nije sudjelovao u liječenju tih bolesnika. U dostupnoj prijeoperacijskoj dokumentaciji sustavno su traženi podatci o spolu i dobi bolesnika u trenutku kirurškog zahvata, o tome koja je ruka operirana, o vodećoj dijagnozi zbog koje je indicirana i načinjena artroskopija lakta, kao i podatak da li je bolesnik već prije operirao taj lakat i što mu je tada načinjeno. Iz operacijskog protokola sustavno su traženi podatci o vrsti anestezije, antibiotskoj profilaksi, upotrebi poveske tijekom zahvata, broju korištenih artroskopskih ulaza, intraoperacijskom nalazu te da li je uz artroskopski zahvat načinjena i jednostavna dekompresija ulnarnog živca. Podatci o poslijeoperacijskom tijeku vađeni su iz evidencije ambulantnih posjeta u kojima su sustavno tražene zabilješke o poslijeoperacijskim komplikacijama prema smjernicama Nelsona i sur. (20), o tome da li je bolesnik imao profilaksu heterotopičnih kalcifikacija indometacinom te da li je bolesnik eventualno ponovno operiran. Nelson i sur. (20) ističu da se nakon artroskopskog zahvata na laktu mogu pojaviti dvije vrste komplikacija. Pritom razlikuju blaže komplikacije, tzv. minorne, koje su prolazne od velikih komplikacije koje u najvećem broju slučajeva zahtijevaju ponovno kirurško liječenje. U blaže komplikacije ubrajaju površinsku infekciju rane, potom druge komplikacije rane koje ne zahtijevaju kiruršku intervenciju (primjerice serozna sekrecija na mjestu artroskopskog ulaza) te prolazne ispade osjeta. S druge strane u velike komplikacije ubrajaju infekciju zgloba čije liječenje zahtijeva ponovno kirurško liječenje, ozljedu/oštećenje živca koje dovodi do prolaznog ili trajnog gubitka motorne snage ili do trajnog gubitka osjeta, ozljedu ili ozljede krvnih žila, sindrom odjeljka (eng. compartment syndrome), gubitak pokreta u operiranom laktu u neposrednom poslijeoperacijskom razdoblju koji je tretiran manipulacijom lakta u anesteziji te bilo koji ishod koji zahtijeva ponovni kirurški zahvat, osim

prirodne progresije stanja u bolesnika. Vrijeme praćenja za svakog bolesnika izračunato je kao razdoblje između datuma operacije i datuma posljednje načinjene ambulantne kontrole bolesnika.

Operacijska tehnika i poslijeoperacijska rehabilitacija

U svih je bolesnika isti operater (I.B.) na standardizirani način činio artroskopski zahvat na laktu. Nakon što su anestetizirani, svi su bolesnici bili postavljeni u položaj na trbuh. Pritom im je ruka koja se operirala bila oslonjena proksimalnim dijelom nadlaktice na držač koji se uobičajeno rabi za artroskopiju koljena. Na taj im je način rame bilo u položaju od 90° abdukcije, lakat u fleksiji od 90°, a podlaktica i šaka su slobodno visjele što omogućuje manipulaciju laktom tijekom zahvata. Poveska za blijedu stazu postavljena im je naproksimalni dio nadlaktice ruke koja se operira, a tijekom čitavog zahvata održavan je tlak od 250 mmHg. Za zahvat se uobičajeno koristio artroskop standardne veličine promjera 4,0 mm s optikom kojoj je kut zakrivljenosti iznosio 30°, kao i svi standardni ručni i motorizirani instrumenti koji se upotrebljavaju i za artroskopsku kirurgiju koljena i ramena, kao i električni instrument za kauterizaciju. Samo kad je bila riječ o djeci koristio se kratki artroskop manjeg promjera (2,7 mm) s optikom kojoj je kut zakrivljenosti također iznosio 30°, a tada su se rabili ručni i motorizirani instrumenti kojima promjer nije veći od 3,5 mm. Tijekom operacije se kod svih bolesnika rabila artroskopska pumpa (Arthrex AR-6475 Continuous Wave III ©; Arthrex Inc., 1370 Creekside Blvd., Naples, FL 34108-1945, SAD). Ta pumpa ima senzor zastalnu kontrolu tlaka u zglobu te omogućuje preciznu distenziju zgloba s neovisnim podešavanjem intraartikularnog tlaka i razine protoka, tako da su tlak i protok održavani na 50 mmHg kod svih bolesnika za vrijeme trajanja čitavog zahvata.

Nakon kirurškog pranja operacijskog polja i sterilnog pokrivanja u svih je bolesnika podlaktica omotana sterilnim elastičnim zavojem od vrška prstiju do neposredno ispod lakta s ciljem da se smanji mogućnost ekstravazacije tekućine u podlakticu tijekom artroskopije. Potom je operater identificirao i sterilnim flomasterom označio koštane orijentire (vrh olekranona, lateralni i medijalni epikondil humerusa) te tijekom ulnarnog živca na osnovi kojih je istim sterilnim markerom označio predmniješana mjesta za osnovnih pet artroskopskih ulaza u lakat; a to su direktan lateralni ulaz, proksimalni anteromedijalni ulaz, proksimalni anterolateralni ulaz, direktan stražnji ulaz te posterolateralni ulaz (Slika 1.).



Slika 1. a) nakon kirurškog pranja operacijskog polja i sterilnog pokrivanja operater identificira te sterilnim flomasterom označava na laktu koštane orijentire (vrh olekranona, lateralni i medijalni epikondil humerusa) te tijekom ulnarnog živca na osnovi kojih označava predmnijevana mjesta za osnovnih pet artroskopskih ulaza u lakat; b) označeni su A - vrh

olekranona, B - medijalni epikondil, D - tijek ulnarnog živca, kao i predmnijevani ulazi 1 - direktan lateralni ulaz, 4 - direktan stražnji ulaz te 5 - posterolateralni ulaz; c) označeni su A - vrh olekranona, C- lateralni epikondil, kao i predmnijevani ulazi 1 - direktan lateralni ulaz, 3 – proksimalni anterolateralni ulaz, 4 - direktan stražnji ulaz te 5 - posterolateralni ulaz; d) označeni su A - vrh olekranona, B - medijalni olekranon, D - tijek ulnarnog živca, kao i predmnijevani ulazi 2 – proksimalni anteromedijalni ulaz i 4 - direktan stražnji ulaz.

U određenog broja bolesnika, tj. u onih koji su prije zahvata imali simptomatologiju sindroma kubitalnog tunela, odnosno u onih kod kojih se nakon zahvata očekivalo povećanje opsega kretanja u laktu za više od 20°, načinjena je prije artroskopskog zahvata jednostavna dekompresija (engl. in situ decompression/simple decompression) ulnarnog živca. Ta dekompresija je uvijek činjena tek nakon što je operater na koži sterilnim flomasterom označio orijentire te predmnijevana mjesta artroskopskih ulaza. Lakat je za taj zahvat ostao u položaju namještenom za artroskopski zahvat, dakle u fleksiji od 90°. Rez kože se pruža u smjeru od proksimalno prema distalno u duljini od oko 3 cm, a čini se na pola puta između medijalnoga epikondila i olekranona. Nakon presijecanja kože i razmicanja potkožnog tkiva pristupa se na Osborneov ligament kojeg je operater prerezao uzdužno s kožnim rezom, ali poprečno s obzirom na usmjerenje niti tog ligamenta koji čini krov kubitalnog tunela. Tada se ukaže ulnarni živac u kubitalnom tunelu. Potom operater uzdužno presijeca sa škarama vezivnu ovojnica koja se nalazi između dvije glave m. flexor carpi ulnarisa i to u smjeru od proksimalno prema distalno u duljini od bar 3 do 4 cm. Nakon toga, operater provjerava stabilnost ulnarnog živca, tj. provjerava da li živac izlazi iz kubitalnog žlijeba tijekom pokretanja lakta. Ukoliko se živac ne pomiče iz žlijeba tijekom tog testiranja načini se hemostaza i potom se započne artroskopski zahvat. Rana od učinjene dekompresije šiva se po slojevima tek po završetku artroskopskog zahvata.

Lakat namješten u 90° fleksije omogućuje operateru uvođenje intramuskularne igle u lakat kroz prethodno označeno mjesto predmnijevanog direktnog lateralnog ulaza. Taj se ulaz nalazi s lateralne strane lakta i to u središtu trokuta kojeg omeđuju lateralni epikondil, glava radijusa te vrh olekranona. Kroz tu iglu se lakat potom ispuni 15 do 30 ml sterilne fiziološke otopine. Povratak tekućine iz te igle u mlazu po odmicanju injekcije potvrda je kako je tekućina ispunila zglojni

prostor lakta. Dilatacija zgloba tekućinom olakšava uvođenje instrumenata u zglob, ali i odmiče neurovaskularne strukture u blizini lakta od zgloba čime se smanjuje rizik od oštećenja istih.

U najvećeg broja bolesnika za artroskopski zahvat korišteno je svih pet osnovnih artroskopskih ulaza i u njih je zahvat uvijek započinjao činjenjem proksimalnog anteromedijalnog ulaza. Naime, u pojedinim slučajevima nije potrebno pristupiti u sve dijelove lakta pa se tada nakon punjenja lakta kroz direktni lateralni ulaz može koristiti neki drugi ulaz kao početni. Proksimalni anteromedijalni nalazi se oko 2 cm proksimalno od medijalnog epikondila, a smješten je anteriorno od medijalne međumišićne pregrade (lat. septum intermusculare brachii mediale). Za postavljanje proksimalnog anteromedijalnog ulaza, kao i tijekom artroskopiranja u prednjem odjeljku lakta, lakat mora biti u položaju od 90° fleksije. U tom položaju lakta operater bi intramuskularnom iglom probio kožu na prethodno označenom mjestu predmnijevanog proksimalnog anteromedijalnog ulaza usmjeravajući pritom vrh igle prema koronoidnom nastavku ulne. Potom, prolazeći iglom tik ispod humerusa, probija zglobnu ovojnicu, a povrat tekućine iz igle potvrđuje da je ušao u prednji dio lakta. Nakon toga se na tom mjestu načini uzdužni kožni rez oštricom broj 11 pa se pomoću peana proširi potkožno tkivo. Artroskop se u zglob uvodi modificiranom Seldingerovom tehnikom. Naime, kroz načinjeni proksimalni anteromedijalni ulaz ponovno se uvodi igla, ali sad većeg promjera jer se kroz tu iglu u zglob uvodi fleksibilna metalna žica. Nakon što se odstrani igla preko fleksibilne žice čiji vrh ostaje u zglobu uvede se u lakat prvo uži dilatator koji je promjera 4 mm. Kad je vrh užeg dilatatora u zglobu, odstrani se fleksibilna žica. Potom se preko užeg dilatatora u zglob uvodi širi dilatator koji je promjera 6 mm. Nakon toga, odstrani se širi dilatator, a preko užeg dilatatora, čiji vrh je ostao unutar zgloba, uvodi se metalna košuljica artroskopa u lakat. Uži dilatator potom se izvuče iz košuljice, a u košuljicu postavlja artroskopska optika koja omogućava vizualizaciju unutrašnjosti prednjeg odjeljka lakta. Potom operater postavlja intramuskularnu iglu na prethodno označeno predmnijevano mjesto proksimalnog anterolateralnog ulaza. Proksimalni anterolateralni ulaz se nalazi 2 cm proksimalno i 1 cm anteriorno od lateralnog epikondila humerusa. Nakon vizualizacije vrška intramuskularne igle unutar zgloba i procjene kako je mjesto ulaza igle u zglob na zadovoljavajućem mjestu, operater oštricom broj 11 čini uzdužni rez kože. Nakon toga pomoću peana proširuje potkožno tkivo, a potom peanom probija zglobnu ovojnicu i ulazi u zglob na mjestu gdje je bio vršak intramuskularne igle. Takva tehnika činjenja ulaza instrumenata u anglosaksonskoj se literaturi naziva "ubodi i proširi" tehnika (engl. "nick and spread"

technique). Nakon pomnog pregleda prednjeg odjeljka lakta, operater čini potreban kirurški zahvat izmjenjujući pritom mjesta artroskopa i instrumenata u načinjenim ulazima. Na kraju operacijskog zahvata u prednjem dijelu lakta operater je u taj dio zgloba kroz proksimalni anterolateralni ulaz postavljao dren promjera 12.

Nakon što je bio završen zahvat u prednjem odjeljku pristupalo se u stražnji odjeljak lakta. Za pristup u taj odjeljak operater bi postavio lakat u položaj od 45° fleksije. Taj položaj lakta prilikom činjenja ulaza održavao je asistent pridržavajući podlakticu bolesnika. U stražnji dio lakta ulazilo se kroz direktan stražnji ulaz. Taj se ulaz nalazi 3 cm proksimalno od vrha olekranona u središnjoj liniji nadlaktice. Na ranije označenom mjestu za taj ulaz operater je oštricom broj 11 prerezavši kožu i potkožno tkivo te prošavši uzdužno kroz mišićno tetivni spoj m. tricepsa brachii ušao u stražnji odjeljak lakta. Nakon toga je pomoću peana proširio potkožno tkivo te je njegovim vrškom dotaknuo kost u fosi olekrani. Pean je potom izvadio i na isti način, u istom smjeru, ubacio je u stražnji odjeljak lakta metalnu šipku. Potom je putem te šipke uveo košuljicu artroskopa u zglob. Nakon toga je metalnu šipku izvukao iz košuljice, a u košuljicu je postavio artroskopsku optiku. Potom bi operater postavio intramuskularnu iglu na ranije označeno predmnijevano mjesto posterolateralnog ulaza. Posterolateralni se ulaz nalazi 2 do 3 cm proksimalno od vrha olekranona i to na lateralnoj granici zajedničke završne tetive tricepsa. Nakon vizualizacije vrška igle unutar zgloba i nakon procjene da je ulaz na zadovoljavajućem mjestu, operater bi oštricom broj 11 načinio rez kože. Nakon toga je pomoću peana proširio potkožno tkivo, a potom bi njime probio zglobnu čahuru i ušao u zglob. Naizmjeničnim korištenjem oba ulaza, kao ulaza za artroskop, odnosno kao ulaza za instrumente, načinio bi se potreban kirurški zahvat u stražnjem odjeljku lakta. Na samom kraju zahvata, pristupalo se u humeroradijalni dio zgloba lakta. Naime, tada operater postavlja artroskop u posterolateralni ulaz i uz lateralni rub olekranona ulazi u humeroradijalni dio zgloba. Nakon vizualizacije i orijentacije u tom dijelu zgloba lakta operater je postavljao intramuskularnu iglu na prethodno označeno predmnijevano mjesto direktnog lateralnog ulaza. Nakon vizualizacije vrška igle i procjene da je ona na zadovoljavajućem mjestu, operater bi oštricom broj 11 na tom mjestu načinio rez kože. Potom bi potkožno tkivo i zglobnu ovojnicu probio te proširio peanom. Naizmjeničnim korištenjem oba ulaza načinio je potreban zahvat u tom dijelu zgloba. U bolesnika s osteohondritis disekansom glavice humerusa operater je uvijek načinio još jedan ulaz koji je bio u istoj razini kao i direktni lateralni, ali odmaknut od njega za približno 1 do 2 cm. Taj se ulaz u

literaturi naziva dvostruki direktni lateralni ulaz (21). Na kraju operacijskog zahvata operater je postavio i drugi dren promjera 12 u stražnji dio lakta i to kroz direktni lateralni ulaz.

Na kraju zahvata rane su zašivene neresorptivnim koncem, dok je rana od načinjene jednostavne dekompresije ulnarnog živca zašivena po slojevima. Lakat je potom sterilno previjen, čitava je ruka potom omotana krep zavojem i pritom je skinuta poveska s nadlaktice. Nakon što se bolesnika okrenulo na leđa načinila bi se još sadrena longeta koja se postavljala s prednje strane lakta držeći pritom lakat u maksimalno izvodivoj ekstenziji. Po buđenju bolesnika iz anestezije operater je uvijek provjeravao funkciju šake i prstiju operirane ruke. Po dolasku na odjel bolesnici su educirani da ruku drže u povišenom položaju, iznad razine srca, kako bi se smanjilo oticanje operirane ruke te da čine vježbe razgibavanja šake i prstiju.

Prvi poslijeoperacijski dan bolesnici kojima je bila indicirana profilaksa heterotopičnih osifikacija započeli su primjenom indometacina 3 puta dnevno po 25 mg. U djece i mlađih adolescenata doza je prilagođavana s obzirom na tjelesnu težinu bolesnika (2 do 3 mg/kg/dan) podijeljeno u 2 davanja. Svi su bolesnici uz indometacin primali zaštitni lijek za kojeg se kaže da je selektivni „inhibitor protonske pumpe“. Bolesnik je sadrenu longetu koja mu je načinjena u operacijskoj sali na kraju zahvata nosio kontinuirano tijekom 48 sati, tj. sve do prvog previjanja kada su se i vadili drenovi iz lakta. Sadrenu longetu bolesnici su nosili i nadalje, ali samo po noći za vrijeme spavanja, tijekom prva tri poslijeoperacijska tjedna. Nakon prvog previjanja i vađenja drenova bolesnici su započeli s vježbama razgibavanja operiranog lakta. U svih je bolesnika na početku rehabilitacije korišten aparat za pasivno razgibavanje zgloba lakta i to 4 do 6 puta dnevno po 30 minuta. Osim toga, bolesnik je uz pomoć fizioterapeuta činio i pasivne i aktivne vježbe za dobivanje što boljeg opsega pokreta uz napomenu da se na samom početku rehabilitacije uvijek težilo da se prvo dobije potpuna ekstenzija lakta. Osim tih vježbi koje su svi činili nekoliko puta na dan, bolesnik je morao svakodnevno činiti vježbe za cirkulaciju te vježbe za šaku. Nakon otpusta iz Klinike, prosječno sedmog poslijeoperacijskog dana, bolesnici su nastavljali s ambulantom fizikalnom terapijom, a profilaksa heterotopičnih osifikacija provedena je ovisno o načinjenom zahvatu od dva pa sve do šest tjedana.

REZULTATI

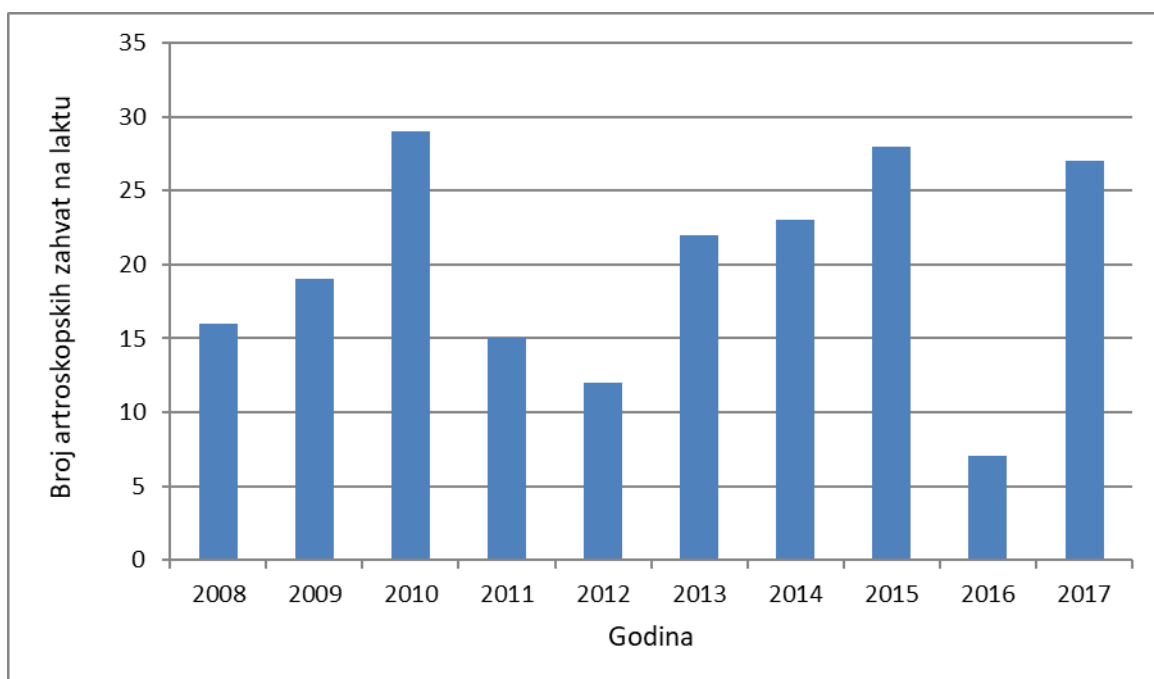
U razdoblju od 1. siječnja 2008. do 1. siječnja 2018. godine u Klinici je načinjeno 208 uzastopnih artroskopija lakta. Operiran je ukupno 191 bolesnik, među kojima je bilo 135 muškaraca (70,68%) i 56 žena (29,32%) uz napomenu da je u 7 bolesnika (2 žene i 5 muškaraca) artroskopski zahvat načinjen na oba lakta. U Tablici 1. prikazana je raspodjela bolesnika s obzirom na spol i vodeću dijagnozu zbog koje je načinjena artroskopija lakta.

Tablica 1. Raspodjela bolesnika s obzirom na vodeću dijagnozu zbog koje je načinjena artroskopija laktate na spol bolesnika.

Vodeća dijagnoza	Broj operiranih bolesnika	Broj bolesnika muškog spola	Broj bolesnika ženskog spola
<i>Poslijetraumatska kontraktura lakta</i>	51 (26,70%)	39 (28,89%)	12 (21,43%)
<i>Primarni osteoartritis lakta</i>	41 (21,46%)	36 (26,67%)	5 (8,93%)
<i>Sindrom sinovijalnog nabora lakta</i>	24 (12,57%)	16 (11,85%)	8 (14,28%)
<i>Sinovitis - reumatoidni artritis</i>	18 (9,42%)	4 (2,96%)	14 (25,00%)
<i>Sinovijalna hondromatoza lakta</i>	15 (7,85%)	12 (8,89%)	3 (5,36%)
<i>Stražnji sindrom sraza lakta</i>	13 (6,81%)	13 (9,63%)	
<i>Osteohondritis disekans lakta</i>	9 (4,71%)	7 (5,19%)	2 (3,57%)
<i>Lateralni epikondilitis</i>	8 (4,19%)	4 (2,96%)	4 (7,14%)
<i>Slobodno zglobo tijelo u laktu</i>	8 (4,19%)	1 (0,74%)	7 (12,50%)
<i>Dobročudni tumor lakta</i>	2 (1,05%)	1 (0,74%)	1 (1,79%)
<i>Sinovitis - druge etiologije</i>	2 (1,05%)	2 (1,48%)	

Prosječna životna dob bolesnika u trenutku artroskopskog zahvata bila je 38,86 godina (raspon, 5-70). Dakle, u tom je razdoblju načinjeno 198 primarnih artroskopskih zahvata u 191-og bolesnika, dok je u preostalih 10 riječ bila o ponovnom artroskopskom zahvatu na istom laktu, tj. riječ je bila o reoperaciji.

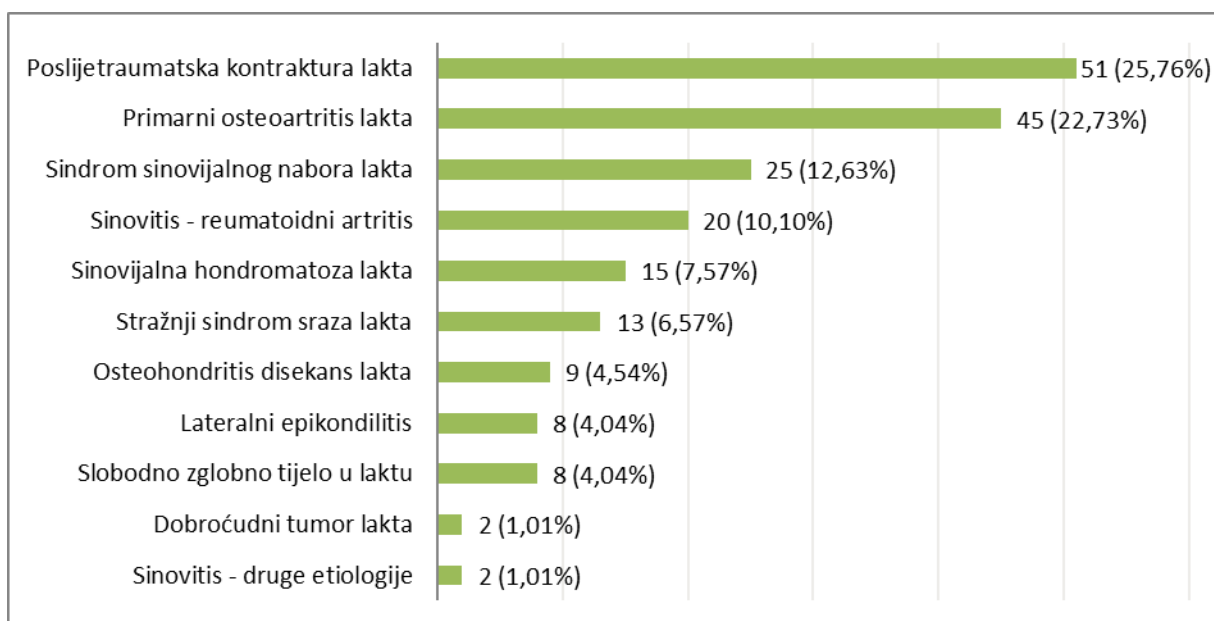
Desni je lakat operiran u 124 slučaja (62,63%), a lijevi u 74 (37,37%). Broj artroskopskih zahvata koji je načinjen tijekom kalendarske godine za svaku od deset promatranih godina prikazan je na slici 2.



Slika 2. Broj artroskopskih zahvata na laktu tijekom svake kalendarske godine za promatrano desetogodišnje razdoblje.

Svi su bolesnici operirani u općoj anesteziji, a u svih je i provedena antibiotska profilaksa. Svi artroskopski zahvati načinjeni su s uspostavljenom blijedom stazom. Samo iznimno nije korišteno svih 5 artroskopskih ulaza uz napomenu da se u svih bolesnika koji su operirani zbog osteohondritis disekansa koristio i dodatni (šesti) ulaz.

Indikacija za artroskopski zahvat u promatranoj skupini bolesnika najčešće je postavljena zbog poslijetraumatske kontraktura lakta. Vodeće dijagnoze zbog kojih je načinjen artroskopski zahvat poredane po učestalosti prikazane su na Slici 3. U oba bolesnika iz skupine dobroćudni tumor lakta riječ je bila o osteoid osteomu. U jednom je slučaju osteoid osteom bio lokaliziran u trohleji humerusa. Dok je u drugom je slučaju, koji je već prikazan u literaturi kao prikaz slučaja, osteoid osteom u četverogodišnje djevojčice bio smješten u fosi olekrani. U jednog je bolesnika iz skupine sinovitis druge etiologije riječ bila o pigmentiranom vilonodularnom sinovitisu, dok je u drugog riječ bila o sinovitisu kao posljedici hemofilične artropatije jer je bolesnik bolovao od hemofilije.



Slika 3. Vodeće dijagnoze zbog kojih je načinjen artroskopski zahvat na laktu poredane po učestalosti.

Prije nego je načinjena artroskopija lakta u Klinici čak je 31 od 191-og operiranog bolesnika (16,23%) već imalo kirurški zahvat na tom istom laktu. Najveći broj takvih bolesnika je iz skupine bolesnika s poslijetraumatskom kontrakturom lakta. Naime, u toj skupini od 51 artroskopiranog bolesnika njih 21 već je bilo ranije operirano. U 16 od tih 21 bolesnika načinjen je otvoreni zahvat

na laktu, u jednog artroskopski, dok je u četiri načinjen zahvat na ulnarnom živcu i to u tri slučaja jednostavna dekompresija živca, dok je u jednom načinjena antepozicija ulnarnog živca. Valja istaknuti da je čak pet bolesnika od 16 kojima je načinjen otvoreni zahvat na laktu operirano po dva puta prije artroskopskog zahvata. Po dva su bolesnika prethodno operirana iz skupine bolesnika s primarnim osteoartritisom lakta, sa slobodnim zglobnim tijelima i s dobroćudnim tumorom lakta. Dočim je u prve dvije skupine u jednog bolesnika načinjen prethodno artroskopski zahvat, a u drugog bolesnika otvoreni zahvat, oba su bolesnika iz skupine s dobroćudnim tumorom lakta prethodno bili operirani otvorenim načinom. Po jedan je bolesnik prethodno operiran iz skupine bolesnika s reumatoidnim artritisom, sa sinovitisom druge etiologije, sa sindromom sinovijalnog nabora lakta i sa stražnjim sindromom sraza, a u svih njih je prije artroskopskog zahvata načinjen otvoreni zahvat na laktu.

Jednostavna dekompresija ulnarnog živca načinjena je u 103 bolesnika (52,02%), dok je u jednog bolesnika iz skupine sa stražnjim sindromom sraza nakon što je tijekom zahvata uočena hipermobilnost živca načinjena antepozicija živca. Upravo zbog toga u tog su se bolesnika za artroskopski zahvat koristila samo tri artroskopska ulaza, tj. nije se ulazilo u prednji odjeljak lakta. Jednostavna je dekompresija načinjena u 42 (93,33%) od 45 bolesnika s primarnim osteoartritisom lakta, potom u 32 (62,75%) od 51 bolesnika sa poslijetraumatskom kontrakturom lakta. U bolesnika koji su operirani zbog sinovijalne hondromatoze, reumatoidnog artritisa te sinovitisa druge etiologija jednostavna dekompresija načinjena je u polovice operiranih bolesnika. U ostalih skupina bolesnika taj je zahvat činjen u znatno manjem postotku, dok jednostavna dekompresija ulnarnog živca nije načinjena niti u jednog bolesnika iz skupina osteohondritis disekans lakta te dobroćudni tumori lakta.

Tijekom promatranog razdoblja ponovno je operirano 19 bolesnika (9,59%). Načinjeno je 10 ponovnih artroskopija lakta i 9 otvorenih zahvata na laktu. Od 9 otvorenih zahvata u 2 slučaja je načinjena antepozicija ulnarnog živca, u jednom ponovna jednostavna dekompresija ulnarnog živca, potom su načinjene 2 otvorene resekcije glave radijusa, ugrađena je proteza glave radijusa otvorenim načinom, u jednom su slučaju odstranjene heterotopične osifikacije, u jednom je načinjena ablacija lateralnog epikondila otvorenim načinom, dok je u jednom slučaju načinjena korektivna osteotomija radijusa.

Tablica 2. Raspodjela načinjenih artroskopskih zahvata tijekom kojih je načinjena i jednostavna dekompresija ulnarnog živca.

Vodeća dijagnoza	Broj načinjenih primarnih artroskopskih zahvatana laktu	Broj načinjenih dekompresija ulnarnog živca
Poslijetraumatska kontraktura lakta	51 (25,76%)	32 (31,07%)
Primarni osteoartritis lakta	45 (22,73%)	42 (40,78%)
Sindrom sinovijalnog nabora lakta	25 (12,63%)	4 (3,88%)
Sinovitis - reumatoidni artritis	20 (10,10%)	10 (9,71%)
Sinovijalna hondromatoza lakta	15 (7,57%)	8 (7,77%)
Stražnji sindrom sraza lakta	13 (6,57%)	3 (2,91%)
Osteohondritis disekans lakta	9 (4,54%)	
Lateralni epikondilitis	8 (4,04%)	1 (0,97%)
Slobodno zgloбно tijelo u laktu	8 (4,04%)	2 (1,94%)
Dobročudni tumor lakta	2 (1,01%)	
Sinovitis - druge etiologije	2 (1,01%)	1 (0,97%)

Ponovne su artroskopije načinjene između 4 i 98 mjeseci od primarne operacije. Bolesnik koji je operiran 4 mjeseca nakon primarnog zahvata iz skupine je bolesnika s poslijetraumatskom kontrakturom lakta. On je prethodno dva puta operiran otvorenom metodom pa je prije primarnog

artroskopskog zahvata odlučeno da se zbog kompleksnosti zahvata isti načini u dva akta. Trima je bolesnicima iz te skupine načinjena ponovna artroskopija između 8 i 12 mjeseci nakon primarnog zahvata zbog pogoršanja kontrakture tijekom rehabilitacije. Tri su bolesnika iz skupine bolesnika s primarnim osteoartritisom lakta ponovno artroskopirana. Od toga su dva bolesnika operirana više godina nakon primarnog zahvata, točnije nakon 84, odnosno 98 mjeseci. Zbog toga se za te bolesnike može reći da je u njih to u biti prirodna progresija bolesti, a ne komplikacija načinjenog artroskopskog zahvata. Treći je bolesnik iz te skupine operiran zbog perzistirajuće kontrakture lakta 18 mjeseci nakon primarnog zahvata. Bolesnica iz skupine bolesnika sa reumatoidnim artritisom ponovno je artroskopirana 48 mjeseci nakon primarne artroskopije zbog povrata otekline zgloba i pojave deficita ekstenzije od 15°. Ponovno su artroskopirani po jedan bolesnik iz skupine lateralni epikondilitis i jedan iz skupine sa sindromom sinovijalnog nabora lakta i to 11, odnosno 40 mjeseci nakon primarne artroskopije. Dok je u prvog bolesnika razlog bila pojava većeg deficita ekstenzije nakon artroskopskog zahvata nego što ga je bolesnik imao prije zahvata, u druge bolesnice je došlo do ponovne pojave bolova u laktu. Nažalost ti bolovi nisu riješeni ponovnom artroskopijom već je bolesnica 6 mjeseci nakon toga zahvata operirana u drugoj ustanovi otvorenom metodom.

U skupini bolesnika s poslijetraumatskom kontrakturom lakta načinjeno je sveukupno 8 ponovnih operacija. Osim već spomenute 4 ponovne artroskopije u tih su bolesnika načinjene još i 4 otvorene operacije. U jedne je bolesnice taj zahvat bio planiran već i prije artroskopskog zahvata na laktu pa ga stoga prema smjernicama Nelsona i sur. (20) ne ubrajamo u komplikacije nakon artroskopije lakta. U druga dva bolesnika koji su ponovno operirani 6 mjeseci nakon načinjenog artroskopskog zahvata resecirana je glava radijusa otvorenim načinom. Valja ovom prilikom istaknuti da su ti bolesnici operirani tijekom prve dvije godine promatranog razdoblja kada operater nije imao dovoljno iskustva da načini artroskopski asistiranu resekciju glave radijusa. To je razvidno iz podatka da je operater kasnije, u skupini bolesnika s poslijetraumatskom kontrakturom, u tri slučaja u sklopu artroskopskog zahvata načinio i artroskopski asistiranu resekciju glave radijusa. U preostalog je bolesnika iz skupine sa poslijetraumatskom kontrakturom 19 mjeseci nakon artroskopije načinjen otvoreni zahvat tijekom kojeg je ugrađena proteza glave radijusa.

Četiri su bolesnika iz skupine bolesnika s primarnim osteoartritisom lakta reoperirana. Dok je u tri bolesnika načinjena ponovna artroskopija lakta, četvrti je bolesnik reoperiran 5 mjeseci

nakon učinjene artroskopije i jednostavne dekompresije ulnarnog živca zbog perzistiranja simptoma sindroma kubitalnog tunela. Načinjena mu je ponovna jednostavna dekompresija ulnarnog živca. Valja istaknuti da je u skupini bolesnika s lateralnim epikondilitisom čak tri bolesnika reoperirano i to zbog različitih razloga. Dok je u jednog razlog za ponovni artroskopski zahvat, 11 mjeseci nakon artroskopije lakta, bila pojava većeg deficita ekstenzije nego što ga je bolesnik imao prije zahvata, drugi je ponovno operiran poradi perzistiranja bolova 11 mjeseci nakon artroskopskog zahvata i to otvorenom metodom kod drugog operatera u istoj ustanovi. Zbog perzistiranja simptoma sindroma kubitalnog tunela i to bez obzira na načinjenu jednostavnu dekompresiju ulnarnog živca uz artroskopiju lakta treća je bolesnica iz te skupine reoperirana 8 mjeseci nakon zahvata. U drugom joj je zahvatu načinjena antepozicija ulnarnog živca.

U skupini bolesnika sa sinovijalnom hondromatozom jedan je bolesnik zbog pojave heterotopičnih osifikacija ponovno operiran 8 mjeseci nakon artroskopskog zahvata. U skupini bolesnika s tumorom jedan je bolesnik poradi pojave simptoma sindroma kubitalnog tunela ponovno operiran 14 mjeseci nakon artroskopskog zahvata i tada mu je načinjena antepozicija ulnarnog živca.

Tijekom promatranog razdoblja uočeno je i zabilježeno u dostupnoj dokumentaciji sveukupno 19 komplikacija u 198 (9,59%) načinjenih primarnih artroskopskih zahvata. Četiri su komplikacije iz skupine blažih komplikacije prema Nelsonu i sur. (20), dok je preostalih 15 iz skupine velikih komplikacija. Među blaže komplikacije ubrojena su dva slučaja, po jedan iz skupine bolesnika s poslijetraumatskom kontrakturom odnosno s primarnim osteoartritisom lakta, produženog zarastanja rane od artroskopskog ulaza koje je bilo praćeno seroznom sekrecijom. Oba su bila liječenja kraćim prekidom provođenja fizikalne terapije i primjenom antibiotske terapije u trajanju od 7 dana. Druga dva slučaja s blažim komplikacijama su iz skupine s poslijetraumatskom kontrakturom te iz skupina s reumatoidnim artritisom. U oba je bolesnika bila riječ o prolaznom ispadu osjeta u inervacijskom području ulnarnog živca. Valja napomenuti da kod tih bolesnika nije bila načinjena jednostavna dekompresija ulnarnog živca te da je tijekom praćenja došlo do spontanog oporavka. Među 15 velikih komplikacija ubrojeno je 15 ponovnih zahvata među kojima je bilo 7 ponovnih artroskopskih zahvata te 8 otvorenih zahvata.

Rasprava

Hipoteza ovog istraživanja nije potvrđena. Vodeća indikacija za artroskopiju lakta u promatranoj skupini bolesnika bila je poslijetraumatska kontraktura lakta. Naime, artroskopija lakta načinjena je u 25,76% bolesnika zbog poslijetraumatske kontrakture lakta, dok je zbog primarnog osteoartrisa artroskopija načinjena u 22,73% bolesnika. S druge strane, primarni osteoartritis lakta je vodeća indikacija za artroskopiju lakta u velikoj većini provedenih istraživanja koja su objavljena u literaturi, a postotak bolesnika koji su se operirali zbog primarnog osteoartrisa kretao se između 27% i 45% od svih operiranih bolesnika (20, 22-26). No, prema rezultatima nekih istraživanja, u prvom redu Karlsona i sur. (24) koje je objavljeno 2019. godine poslijetraumatska kontraktura lakta je druga vodeća indikacija za artroskopiju lakta. Oni su izvijestili da je 46% bolesnika operirano zbog primarnog osteoartrisa lakta, a 41% zbog poslijetraumatskih razloga. Noticewala i sur. (27) su u svom istraživanju objavljenom 2017. godine izvijestili da je artroskopija lakta načinjena u 34,2% bolesnika zbog primarnog osteoartrisa lakta, dok je zbog poslijetraumatskih razloga artroskopija načinjena u 27,72% bolesnika. Osim u tim istraživanjima, i u istraživanju Elfeddali i sur. (23), kao i Marti i sur. (22), poslijetraumatska je kontraktura bila druga vodeća indikacija za artroskopiju lakta, iako valja naglasiti da ti autori u svojim radovima navode za pojedine bolesnike kao vodeću indikaciju više od jedne indikacije. Primarni osteoartritis lakta jedino u istraživanju Reddy i sur. (25) iz 2000. godine nije bio vodeća indikacija za artroskopiju lakta, već je to bio stražnji sindrom sraza. Zanimljivo je istaknuti da je vađenje slobodnih zglobnih tijela iz lakta bila druga vodeća indikacija za artroskopiju lakta u istraživanjima Reddy i sur. (25) i Kelly i sur. (10) Ta su istraživanja objavljena prije gotovo 20 godina i stoga je takav rezultat i očekivan. Naime, usporedni razvoj tehnologije, kako za dijagnostiku ozljeda i oštećenja u području lakta tako i artroskopske opreme, praćen porastom znanja i iskustva artroskopičara lakta rezultira sve kompliciranijim artroskopskim zahvatima pa je u svim novijim istraživanjima postotak zahvata kojima se samo vade slobodna zglobnja tijela iz lakta značajno manji.

U ovom je istraživanju odnos ukupnog broja muških i ženskih bolesnika iznosio 70% naspram 30%. Taj je rezultat u skladu s rezultatima drugih provedenih i objavljenih većih serija bolesnika kojima je načinjena artroskopija lakta (20,22-24). Jedina iznimka tom uobičajenom

odnosu bila je u istraživanju Reddy i sur. (25) u kojemu je odnos bio 93,6% muškaraca naspram 6,4% žena. Veći broj muškaraca kojima se čini artroskopija lakta posljedica je znatno većeg broja muških bolesnika koji se liječe zbog primarnog osteoartritis lakta. Tako je primjerice u ovom istraživanju u skupini bolesnika koji su artroskopirani zbog primarnog osteoartritis lakta odnos 87,8% muškaraca naspram 12,2% žena. Gotovo identičan omjer nađen je i u drugim istraživanjima koja su izvješćivala o artroskopskom liječenju primarnog osteoartritis lakta. MacLean i sur. (28) su izvijestili da je u njihovoj skupini bolesnika bilo čak 90% muškaraca, Lim i sur. (29) 86%, a Galle i sur. (30) 87%. S obzirom na životnu dob bolesnika artroskopija lakta se može činiti od ranog djetinjstva do duboke starosti. U prilog tome su bolesnici kojima je načinjena artroskopija lakta u dobi od 4 godine, a o kojima su izvijestili Mitcheli i sur. (31) te Labaš i sur. (32). S druge strane, Jinnah i sur. (26) su izvijestili da je najstariji bolesnik kojemu su načinili artroskopiju lakta imao 90 godina.

Na osnovi usporedbe opisa tehnike izvođenja artroskopije lakta iz objavljenih većih serija bolesnika kojima je načinjena artroskopija lakta moglo bi se reći da se artroskopija lakta radi u općoj anesteziji, pritom da je bolesnik u položaju na boku, da se obavezno koristi poveska tijekom zahvata te da se artroskopski zahvat uvijek započinje proksimalnim anteromedijalnim portalom. Pojedini autori, napose oni iz Europe, izvješćuju da artroskopiju lakta čine i u regionalnoj anesteziji. Tako primjerice Marti i sur. (22) navode da je 77% njihovih bolesnika operirano u regionalnoj anesteziji, dok je u istraživanju Effendali i sur. (23) njih 47% operirano u regionalnoj anesteziji. S druge strane autori iz Sjedinjenih Američkih Država izvješćuju da su gotovo sve artroskopije lakta načinjene u općoj anesteziji. Mišljenja smo da je osnovni nedostatak artroskopije lakta koja se izvodi u regionalnoj anesteziji taj što se na samom kraju zahvata ne može ispitati funkcija živaca. Mi i nadalje preferiramo artroskopiju lakta činiti u položaju bolesnika na trbuhu jer smatramo da se na taj način bolje nego u položaju na boku izbjegava pritisak na kubitalnu jamu i time znatno smanjuje rizik ozljeđivanja/oštećenja živaca tijekom artroskopskog zahvata.

Još uvijek postoji dvojba o profilaktičkoj primjeni antibiotika. U promatranoj skupini nije bilo pojave infekcije nakon artroskopije lakta, a svi su bolesnici profilaktički dobili antibiotike. Kelly i sur. (10) su 2001. godine izvijestili da su u 277 (59%) bolesnika kojima su profilaktički dali antibiotike imali jednu infekciju lakta, a u preostalih 192 (41%) koji nisu dobili antibiotiku

profilaksu čak tri. Od tada se vode polemike o tome treba li prije artroskopije lakta profilaktički davati antibiotike. Naime, dok neki, primjerice Elfeddali i sur. (23), izvješćuju da nisu imali niti jednu infekciju zgloba lakta nakon 200 načinjenih artroskopija u bolesnika kojima nisu profilaktički dali antibiotike. Drugi, primjerice Nelson i sur. (20), izvješćuju da su u seriji od 417 načinjenih artroskopija lakta imali čak 9 infekcija (2,2%) usprkos tome što su svim bolesnicima profilaktički dali antibiotike. Skupivši izvješća o 2704 načinjene artroskopije lakta iz nacionalne baze podataka, Camp i sur. (33) su izvijestili da je unutar šest mjeseci od zahvata dijagnosticirano 42 infekcije zgloba lakta (1,55%). Leong i sur. (19) su izvijestili o stopi infekcije od 0,26% nakon artroskopije lakta zasnivajući taj podatak na pretrazi petogodišnjeg razdoblja (2007. – 2011.) nacionalne baze podataka koja je obuhvatila 6268 artroskopskih zahvata na laktu. Valja istaknuti da je ta stopa infekcije u skladu sa stopom infekcije nakon artroskopije ramena (0,27%) te nakon artroskopije koljena (0,15%) koje su također izračunate na osnovi pretrage nacionalne baze podataka (34,35).

Teško je uspoređivati izvješća o komplikacijama nakon artroskopije lakta jer do rada Nelsona i sur. (20) nije bilo jasnih smjernica kako pratiti komplikacije tog zahvata. No, na žalost i nakon objave tog rada još uvijek većina autora ne slijedi te smjernice. Tako primjerice pojedini autori, Marti i sur. (22) te Elfeddali i sur. (23), izvješćuju o 6, odnosno 7,5% komplikacija nakon artroskopije lakta, uz napomenu da je u svim tim slučajevima riječ o blažim komplikacijama tipa produljene sekrecije iz mjesta artroskopskog ulaza. Kada se promatraju samo takve blaže komplikacije onda su ti postoci niži u usporedbi s 11% blažih komplikacija o kojima su izvijestili Kelly i sur. (10) 2001. godine, odnosno 8,9% iz rada Nelsona i sur. (20). Pogotovo su te stope komplikacija male ako se uzme u obzir da se u ta dva rada spominju i velike komplikacije, u radu Kelly i sur. (10) (0,8%), a u radu Nelson i sur. (20) (4,8%).

Osim poslijeoperacijske infekcije zgloba lakta, među velike komplikacije se ubrajaju još i reoperacije te ozljede živaca. Iako se u nekim istraživanjima, primjerice u istraživanjima Marti i sur. (22) te Elfeddali i sur. (23), uopće ne spominju reoperacije nakon artroskopskog zahvata na laktu, jasno je da ih zasigurno ima. Leong i sur. (19) su na osnovi rezultata dobivenih pretragom nacionalne baze podataka izvijestili o stopi reoperacija od 2,2%. Najveća stopa reoperacija bila je zbog ozljede živca tijekom zahvata i to 1,26%. Stopa reoperacija zbog perzistiranja i/ili pogoršanja kontraktura lakta nakon zahvata iznosi prema njihovom istraživanju 0,63%, dok stopa reoperacije

zbog infekcije iznosi 0,26% (19). Nelson i sur. (20) izvješćuju o 20 reoperacija u 417 praćenih bolesnika (4,8%) i navode da je od tih 20 reoperacija 9 bilo zbog infekcije zgloba nakon artroskopskog zahvata, a 6 zbog pojave heterotopičnih osifikacija u poslijeoperacijskom tijeku. U ovom je istraživanju, slijedeći smjernice Nelsona i sur. (20) o tome što se ubraja u komplikacije, bilo 15 reoperacija nakon 198 artroskopskih zahvata (7,57%), među koje ubrajamo i 7 ponovnih artroskopija lakta. Taj broj ponovnih artroskopskih zahvata na laktu tijekom praćenja nije velik pogotovo ako se uspoređi s brojem ponovnih artroskopskih zahvata o kojem su izvijestili Karelson i sur. (24) 2019. godine. Naime, oni su izvijestili da su tijekom petogodišnjeg razdoblja praćenja ponovno artroskopski operirali 19 od 93 praćena bolesnika (20,4%). Razlog ponovnom zahvatu u tih bolesnika bio je ili perzistiranje simptoma ili ponovna pojava simptoma nakon asimptomatskog razdoblja.

I sam razvoj artroskopije lakta bio je usporen zbog znatno većeg rizika ozljede živca tijekom zahvata u usporedbi s artroskopijama ostalih zglobova i to u prvom redu zbog blizine živaca standardnim artroskopskim ulazima, odnosno prednjoj zglobnoj ovojnici lakta (2-7). Iako u literaturi nalazimo opise ozljeđivanja svih živaca u području lakta, ipak je najčešće riječ o ozljeđivanju ularnog živca (36-42). Ozljede živaca nastaju ili izravnim ozljeđivanjem, primjerice skalpelom prilikom činjenja artroskopskog ulaza ili motoriziranim instrumentom tijekom zahvata, ili pak neizravnim i to najčešće zbog dugotrajnog pritiska na živac instrumentom, odnosno položajem (36-42). Neurološki simptomi mogu biti prolazni ili mogu perzistirati, i čak se i pojačati, pa tada u najvećem broju slučajeva zahtijevaju novo kirurško liječenje. U objavljenim velikim serijama bolesnika kojima je načinjena artroskopija lakta izvješćuje se uglavnom o prolaznim neurološkim simptomima nakon zahvata. Tako su primjerice Nelson i sur. (20) izvijestili da su se prolazni neurološki simptomi pojavili u 7 od 417 operiranih bolesnika (1,7%), dok su Kelly i sur. (10) izvijestili o pojavi prolaznih neuroloških simptoma u 10 od 473 operirana bolesnika (2,1%). Jinnah i sur. (26) su 2017. godine izvijestili o 15 slučajeva s neurološkim simptomima u 227 bolesnika (6,6%) kojima su načinili artroskopski zahvat na laktu. Dok je u njih 13-oro riječ bila o prolaznim neurološkim simptomima, u preostala dva bolesnika bila je potrebna reoperacija zbog toga što su živci bili presječeni tijekom artroskopskog zahvata. Presječeni ularni živac primarno je zašiven u jednog bolesnika, a u drugog je bolesnika načinjena transplantacija živca čime su ponovno spojeni medijani živac i njegov motorički ogranak (prednji izmeđukoštani živac

podlaktice). Potpuno se drugačije informacije dobivaju iz rezultata istraživanja Desai i sur. (43) provedenog 2013. godine. Oni su proveli anketu među članovima Američkog društva za kirurgiju šake, a u okviru ankete postavili su im pitanje jesu li tijekom pet godina operirali neki živac na ruci koji je ozlijeđen tijekom artroskopije lakta. Upitnik je poslan na 1546 email adresa aktivnih članova od kojih je 372 (21%) odgovorilo. Putem te ankete prijavljeno je ukupno 222 ozljede živaca nakon artroskopskog zahvata na laktu, od kojih je 107 zahtijevalo kiruršku intervenciju. Prema rezultatima te ankete najčešće ozljeđivan bio je ulnarni živac i to u 38% slučajeva, a potom poredani po učestalosti ozljeđivanja su radijalni živac, stražnji izmeđukoštani živac podlaktice, medijani živac te prednji izmeđukoštani živac podlaktice. Potvrda da je broj ozljeda živca nakon artroskopskog zahvata na laktu koje imaju za posljedicu trajne neurološke simptome znatno veći od 13 prikaza slučajeva koji su objavljeni do 2018. godine jest i skupina od osam bolesnika s ozljedom živca koju su te godine objavili Hilgresom i sur. (44). Tih su osam bolesnika sakupili pretražujući nekoliko baza podataka o kirurškom liječenju u Nizozemskoj i to u razdoblju između 2003. i 2015. godine. Detaljno su prikazali način kako je koji artroskopski zahvat tijekom kojeg je došlo do ozljede živca izveden te su izvijestili da je vodeća indikacija u najvećem broju slučajeva bila kontraktura lakta. U pet bolesnika bila je riječ o ozljedi ulnarnog živca, dok je u dva ozlijeđen stražnji izmeđukoštani živac podlaktice, a u jednog radijalni živac. U svih je bolesnika načinjena eksploracija ozljeđenog živca prosječno 6,5 mjeseci (raspon, 0-11), a u sedam od osam bolesnika bila je potrebna još jedna dodatna operacija, ali nažalost u konačnici rezultat je da u šest od osam bolesnika nije došlo do značajnijeg poboljšanja.

U literaturi se nalazi nekoliko prikaza slučajeva pojave heterotopičnih osifikacija nakon artroskopije lakta i zbog toga pojedini autori savjetuju nakon većih artroskopskih zahvata na laktu provoditi profilaksu heterotopičnih osifikacija (45-50). U promatranoj skupini bolesnika bila je jedna takva komplikacija nakon artroskopskog zahvata zbog sinovijalne hondromatoze na samom početku promatranog desetogodišnjeg razdoblja. Bolesnik je reoperiran 8 mjeseci nakon primarnog zahvata otvorenim načinom. Nakon tog slučaja svi bolesnici iz skupina primarni osteoartritis, poslijetraumatska kontraktura, lateralni epikondilitis, reumatoidni artritis, slobodna zglobova tijela, sinovitis druge etiologije te stražnji sindrom lakta provodili su profilaksu heterotopičnih kalcifikacija i tijekom tih nešto više od osam godina više nije bilo pojave heterotopičnih osifikacija nakon artroskopije lakta u promatranoj skupini bolesnika.

Osnovno ograničenje ovog istraživanja je, uz retrospektivni dizajn istraživanja, to što se ono u potpunosti oslanja na točnost i cjelovitost medicinske dokumentacije te su svi rezultati dobiveni isključivo na osnovi onoga što je u njoj zabilježeno. Osim toga, možda su postojale određene manje komplikacije koje nisu niti zabilježene u dokumentaciji tijekom poslijeoperacijskog praćenja bolesnika, a zbog kojih su bolesnici mogli zatražiti skrb i u drugim ustanovama.

Zaključak

Osnovni preduvjeti za uspješnu primjenu artroskopije lakta su uz dobru kiruršku tehniku operatera s iskustvom u artroskopskoj kirurgiji i pažljivo prije operacijsko planiranje, dobro poznavanje regionalne anatomije lakta, kao i striktno praćenje pravila izvođenja zahvata pod kojima se uz obavezno prijeoperacijsko označavanje orijentira i predmnijevanih mjesta artroskopskih ulaza prije započinjanja zahvata mora spomenuti i ispravna tehnika činjenja tih ulaza te pravilno korištenje kako ručnih tako i motoriziranih instrumenata tijekom zahvata. Na taj se način smanjuje broj mogućih komplikacija, dok se tehnički istovjetnim izvođenjem zahvata povećava reproducibilnost i skraćuje krivulja učenja. S obzirom na rezultate ovog istraživanja, kao i na spoznaje iz literature, može se zaključiti da je artroskopija lakta pouzdana i učinkovita operacijska metoda liječenja različitih ozljeda i oštećenja lakta. Možemo zaključiti da je broj reoperacija i komplikacija nakon načinjene artroskopije bolesnika u promatranjoj skupini bolesnika u potpunosti usporediv s rezultatima drugih objavljenih istraživanja.

ZAHVALE

Zahvaljujem se zaposlenicima Klinike za ortopediju Kliničkog bolničkog centra Zagreb.

Najiskrenije zahvale mentoru, prof. dr. sc. Ivanu Bojaniću na izdvojenom vremenu, savjetima, razumijevanju i vodstvu prilikom izrade ovog rada.

Zahvaljujem članovima komisije na evaluaciji ovog rada.

Prijateljima i kolegama na zajedništvu i podršci tokom studija.

Posebno zahvaljujem svojim roditeljima, braći i ostaloj obitelji na podršci i ljubavi pruženoj od malih nogu.

POPIS LITERATURE

1. Burman MS. Arthroscopy of the elbow joint: A cadaver study. *J Bone Joint Surg Am.* 1932;14:349–50.
2. Bojanić I, Smoljanović T, Mahnik A. Artroskopija lakta. *LijecVjesn.* 2010;132:238-45.
3. Ahmad CS, Vitale MA. Elbow arthroscopy: setup, portal placement, and simple procedures. *Instr Course Lect.* 2011;60:171-80.
4. Byram IR, Kim HM, Levine WN, Ahmad CS. Elbow arthroscopic surgery update for sports medicine conditions. *Am J Sports Med.* 2013;41:2191-202.
5. Adams JE, King GJ, Steinmann SP, Cohen MS. Elbow arthroscopy: indications, techniques, outcomes, and complications. *J Am Acad Orthop Surg.* 2014;22:810-8.
6. Pederzini LA, Di Palma F, Safran MR, Bain GI. Elbow arthroscopy: state of the art. *JISAKOS.* 2017;2:279–94.
7. Andrews JR, Carson WG. Arthroscopy of the elbow. *Arthroscopy.* 1985;1:97-107.
8. Poehling GG, Whipple TL, Sisco L, Goldman B. Elbow arthroscopy: a new technique. *Arthroscopy.* 1989;5:222-4.
9. O'Driscoll SW, Morrey BF. Arthroscopy of the elbow. Diagnostic and therapeutic benefits and hazards. *J Bone Joint Surg Am.* 1992;74:84-94.
10. Kelly EW, Morrey BF, O'Driscoll SW. Complications of elbow arthroscopy. *J Bone Joint Surg Am.* 2001;83:25-34.
11. Savoie FH 3rd. Guidelines to becoming an expert elbow arthroscopist. *Arthroscopy.* 2007;23:1237-40.
12. Schneider T, Hoffstetter I, Fink B, Jerosch J. Long-term results of elbow arthroscopy in 67 patients. *Acta Orthop Belg.* 1994;60(4):378-83.
13. Yeoh KM, King GJ, Faber KJ, Glazebrook MA, Athwal GS. Evidence-based indications for elbow arthroscopy. *Arthroscopy.* 2012;28:272-82.
14. Van Tongel A, Macdonald P, Van Riet R, Dubberley J. Elbow arthroscopy in acute injuries. *Knee Surg Sports TraumatolArthrosc.* 2012;20:2542-8.
15. Dei Giudici L, Faini A, Garro L, Tucciarone A, Gigante A. Arthroscopic management of articular and peri-articular fractures of the upper limb. *EFORT Open Rev.* 2017;1:325-31.

16. Michels F, Pouliart N, Handelberg F. Arthroscopic management of Mason type 2 radial head fractures. *Knee Surg Sports Traumatol Arthrosc.* 2007;15:1244-50.
17. Perez Carro L, Golano P, Vega J. Arthroscopic-assisted reduction and percutaneous external fixation of lateral condyle fractures of the humerus. *Arthroscopy.* 2007;23:1131.e1-4.
18. Adams JE, Merten SM, Steinmann SP. Arthroscopic-assisted treatment of coronoid fractures. *Arthroscopy.* 2007;23:1060-5.
19. Leong NL, Cohen JR, Lord E, Wang JC, McAllister DR, Petrigliano FA. Demographic trends and complication rates in arthroscopic elbow surgery. *Arthroscopy.* 2015;31:1928-32.
20. Nelson GN, Wu T, Galatz LM, Yamaguchi K, Keener JD. Elbow arthroscopy: early complications and associated risk factors. *J Shoulder Elbow Surg.* 2014;23:273-8.
21. Bojanić I, Smoljanović T, Dokuzović S. Osteochondritis dissecans of the elbow: excellent results in teenage athletes treated by arthroscopic debridement and microfracture. *Croat Med J.* 2012;53:40-7.
22. Marti D, Spross C, Jost B. The first 100 elbow arthroscopies of one surgeon: analysis of complications. *J Shoulder Elbow Surg.* 2013;22:567-73.
23. Elfeddali R, Schreuder MH, Eygendaal D. Arthroscopic elbow surgery, is it safe? *J Shoulder Elbow Surg.* 2013;22:647-52.
24. Karelson M, Launonen AP, Jokihaara J, Havulinna J, Mattila VM. Pain, function, and patient satisfaction after arthroscopic treatment of elbow in a retrospective series with minimum of 5-year follow-up. *J Orthop Surg (Hong Kong).* 2019;27:2309499019832808.
25. Reddy AS, Kvitne RS, Yocum LA, Elattrache NS, Glousman RE, Jobe FW. Arthroscopy of the elbow: a long-term clinical review. *Arthroscopy.* 2000;16:588-94.
26. Jinnah AH, Luo TD, Wiesler ER, Li Z, Poehling GG, Tuohy CJ, i sur. Peripheral nerve injury after elbow arthroscopy: an analysis of risk factors. *Arthroscopy.* 2018;34:1447-52.
27. Noticewala MS, Trofa DP, Vance DD, Jobin CM, Levine WN, Ahmad CS. Elbow arthroscopy: 30-day postoperative complication profile and associated risk factors. *Arthroscopy.* 2018;34:414-20.

28. MacLean SB, Oni T, Crawford LA, Deshmukh SC. Medium-term results of arthroscopic debridement and capsulectomy for the treatment of elbow osteoarthritis. *J Shoulder Elbow Surg.* 2013;22:653-7.
29. Lim TK, Koh KH, Lee HI, Shim JW, Park MJ. Arthroscopic débridement for primary osteoarthritis of the elbow: analysis of preoperative factors affecting outcome. *J Shoulder Elbow Surg.* 2014;23:1381-7.
30. Galle SE, Beck JD, Burchette RJ, Harness NG. Outcomes of elbow arthroscopic osteocapsular arthroplasty. *J Hand Surg Am.* 2016;41:184-91.
31. Micheli LJ, Luke AC, Mintzer CM, Waters PM. Elbow arthroscopy in the pediatric and adolescent population. *Arthroscopy.* 2001;17:694-9.
32. Labaš M, Pilipac D, Majdančić K, Đapić T, Bojanić I. Poteškoće u dijagnosticiranju i liječenju osteoid osteoma u laktu četverogodišnje djevojčice – prikaz slučaja i pregled literature. *Paediatr Croat.* 2016;60:97-105.
33. Camp CL, Cancienne JM, Degen RM, Dines JS, Altchek D, Werner BC. Factors that increase the risk of infection after elbow arthroscopy: analysis of patient demographics, medical comorbidities, and steroid injections in 2,704 medicare patients. *Arthroscopy.* 2017;33:1175-9.
34. Yeranorian MG, Arshi A, Terrell RD, Wang JC, McAllister DR, Petrigliano FA. Incidence of acute postoperative infections requiring reoperation after arthroscopic shoulder surgery. *Am J Sports Med.* 2014;42:437-41.
35. Yeranorian MG, Petrigliano FA, Terrell RD, Wang JC, McAllister DR. Incidence of postoperative infections requiring reoperation after arthroscopic knee surgery. *Arthroscopy.* 2013;29:1355-61.
36. Lynch GJ, Meyers JF, Whipple TL, Caspari RB. Neurovascular anatomy and elbow arthroscopy: inherent risks. *Arthroscopy.* 1986;2:190-7.
37. Miller CD, Jobe CM, Wright MH. Neuroanatomy in elbow arthroscopy. *J Shoulder Elbow Surg.* 1995;4:168-74.
38. El-Gazzar Y, Baker CL 3rd, Baker CL Jr. Complications of elbow and wrist arthroscopy. *Sports Med Arthrosc Rev.* 2013;21:80-8.

39. Blonna D, Wolf JM, Fitzsimmons JS, O'Driscoll SW. Prevention of nerve injury during arthroscopic capsulectomy of the elbow utilizing a safety-driven strategy. *J Bone Joint Surg Am.* 2013;95:1373-81.
40. Hilgersom NF, Oh LS, Flipsen M, Eygendaal D, van den Bekerom MP. Tips to avoid nerve injury in elbow arthroscopy. *World J Orthop.* 2017;8:99-106.
41. Stetson WB, Vogeli K, Chung B, Hung N, Stevanovic M, Morgan S. Avoiding neurological complications of elbow arthroscopy. *Arthrosc Tech.* 2018;7:e717-e4.
42. Harrison WD, Tonge X, Bhalaik V. Avoiding complications in elbow arthroscopy. *Journal of Arthroscopy and Joint Surgery.* 2019;6:42-7.
43. Desai MJ, Mithani SK, Lodha SJ, Richard MJ, Leversedge FJ, Ruch DS. Major peripheral nerve injuries after elbow arthroscopy. *Arthroscopy.* 2016;32:999-1002.
44. Hilgersom NFJ, van Deurzen DFP, Gerritsma CLE, van der Heide HJL, Malessy MJA, Eygendaal D, i sur. Nerve injuries do occur in elbow arthroscopy. *Knee Surg Sports TraumatolArthrosc.* 2018;26:318-24.
45. Gofton WT, King GJ. Heterotopic ossification following elbow arthroscopy. *Arthroscopy.* 2001;17:E2.
46. Sodha S, Nagda SH, Sennett BJ. Heterotopic ossification in a throwing athlete after elbow arthroscopy. *Arthroscopy.* 2006;22:802.e1-3.
47. Hughes SC, Hildebrand KA. Heterotopic ossification--a complication of elbow arthroscopy: a case report. *J Shoulder Elbow Surg.* 2010;19:e1-5.
48. Dimnjaković D, Bojanić I, Mahnik A, Smoljanović T. Synovial chondromatosis of the elbow. *Coll Antropol.* 2013;37:633-8.
49. Desai MJ, Ramalingam H, Ruch DS. Heterotopic ossification after the arthroscopic treatment of lateral epicondylitis. *Hand (N Y).* 2017;12:NP32-NP36.
50. Ranganathan K, Loder S, Agarwal S, Wong VW, Forsberg J, Davis TA, i sur. Heterotopic ossification: basic-science principles and clinical correlates. *J Bone Joint Surg Am.* 2015;97:1101-11.

ŽIVOTOPIS

OSOBNI PODATCI

Ime i prezime: Marko Krpeljević

Datum rođenja: 07. lipnja 1994.

Adresa: Francesca Tenchinija 6, 10000 Zagreb

E-mail: marko.krpeljevic94@gmail.com

OBRAZOVANJE

2013.-2019. Sveučilište u Zagrebu, Medicinski fakultet

2009.-2013. Gimnazija Lucijan Vranjanin, Zagreb

2003.-2009. Osnovna škola Tituša Brezovačkog, Zagreb

2001.-2003. Osnovna škola Ivana Cankara, Zagreb

AKTIVNOSTI

2015.-2019. sudionik međunarodnog sportsko-edukacijskog susreta biomedicinskih fakulteta „Humanijada“

2013.-2019. član košarkaške sekcije Medicinskog fakulteta Zagreb

2018. član košarkaškog kluba Zrinjevac 1937

2007.-2017. član košarkaškog kluba Zapad

PRIZNANJA

2015./2016. drugo mjesto na Sveučilišnom prvenstvu grada Zagreba u košarci

2018./2019. drugo mjesto na Sveučilišnom prvenstvu grada Zagreba u košarci 3x3