

# Ultrazvuk u prikazu perifernih živaca

---

Mileusnić, Goran

Master's thesis / Diplomski rad

2019

Degree Grantor / Ustanova koja je dodijelila akademski / stručni stupanj: **University of Zagreb, School of Medicine / Sveučilište u Zagrebu, Medicinski fakultet**

Permanent link / Trajna poveznica: <https://um.nsk.hr/um:nbn:hr:105:687876>

Rights / Prava: [In copyright](#)/[Zaštićeno autorskim pravom.](#)

Download date / Datum preuzimanja: **2024-07-26**



Repository / Repozitorij:

[Dr Med - University of Zagreb School of Medicine Digital Repository](#)



**SVEUČILIŠTE U ZAGREBU  
MEDICINSKI FAKULTET**

**Goran Mileusnić**

# **Ultrazvuk u prikazu perifernih živaca**

**DIPLOMSKI RAD**



**Zagreb, 2019.**

Ovaj diplomski rad izrađen je na Kliničkom zavodu za dijagnostičku i intervencijsku radiologiju Kliničke bolnice Dubrava pod vodstvom doc. dr. sc. Gordane Ivanac i predan je na ocjenu u akademskoj godini 2018/2019.

# KRATICE

UZV – ultrazvuk

Hz – Hertz, herc

UVR – ultrazvuk visoke rezolucije

n. – (lat. nervus) - živac

a. – (lat. arteria) - arterija

m. – (lat. musculus) - mišić

cm – centimetar

CSA – (eng. cross-sectional area) – površina poprečnog presjeka

SKT – sindrom karpalnog tunela

CMT – Charcot –Marie–Tooth

# SADRŽAJ

SAŽETAK

SUMMARY

1. UVOD .....	1
1.1 OPĆENITE ZNAČAJKE ULTRAZVUKA .....	1
1.2 GRAĐA ULTRAZVUČNOG UREĐAJA.....	4
1.3 ZNAČAJKE ULTRAZVUKA ZA PRIKAZ PERIFERNIH ŽIVACA .....	7
1.4 GRAĐA PERIFERNIH ŽIVACA .....	10
1.5 BOLESTI PERIFERNIH ŽIVACA .....	11
2. ULTRAZVUČNI PRIKAZ PERIFERNIH ŽIVACA.....	15
2.1 POSTUPAK IZVOĐENJA ULTRAZVUČNOG PRIKAZA PERIFERNIH ŽIVACA.....	15
2.2 IZGLED NORMALNOG-ZDRAVOG PERIFERNOG ŽIVCA NA ULTRAZVUČNOM PRIKAZU .....	18
2.3 ULTRAZVUČNI PRIKAZ KRANIJALNIH ŽIVACA .....	20
2.4 ULTRAZVUČNI PRIKAZ PERIFERNIH ŽIVACA RUKE.....	28
2.5 ULTRAZVUČNI PRIKAZ ŽIVACA PRSNE I TRBUŠNE STIJENKE.....	48
2.6 ULTRAZVUČNI PRIKAZ PERIFERNIH ŽIVACA NOGE .....	54
2.7 ULTRAZVUČNI PRIKAZ KOD NAJČEŠĆIH OBOLJENJA PERIFERNIH ŽIVACA .	74
3. ZAKLJUČAK.....	88
4. ZAHVALE.....	89
5. LITERATURA .....	90
6. ŽIVOTOPIS.....	93

# SAŽETAK

Naslov rada: Ultrazvuk u prikazu perifernih živaca

Autor: Goran Mileusnić

Razvojem ultrazvučnih uređaja omogućena je primjena ultrazvuka u prikazu perifernih živaca. Prva opisana upotreba ultrazvuka (UZV) u prikazu perifernih živaca bila je od strane Bruna Fornagea 1988. godine. Opisao je UZV prikaz tubularne strukture živca. U prvom desetljeću 21. stoljeća upotreba UZV u prikazu perifernih živaca uglavnom je prisutna u anesteziologiji, pri navođenju igle u anestezijsko polje. Razvoj ultrazvuka visoke rezolucije (UVR) omogućen je razvojem kristalne tehnologije UZV sonde s postignutim visokim frekvencijama te razvojem računalne obrade UZV signala. UVR je postao kvalitetan alat u prikazu perifernih živaca, te je moguća kvalitetna evaluacija stanja perifernih živaca od njihovog izlaska iz živčanih spletova do točaka inervacije na tijelu.

S obzirom na velik broj funkcija modernih UZV uređaja, nije dovoljno samo poznavati fizikalne osnove UZV valova i njihova svojstva u ljudskom tijelu, već je potrebna dugotrajna edukacija i vještina onoga koji ju izvodi. Zasad je u literaturi opisano UZV prikazivanje četiri kranijalna živca (ostali su nedostupni zbog većinskog intrakranijalnog toka, te su za njihovu evaluaciju potrebni magnetska rezonanca ili kompjutorizirana tomografija), periferni živci prsne i trbušne stijenke, te skoro pa svi periferni živci ruku i nogu. Opisani su detaljni postupci izvođenja, od odabira UZV sonde za prikaz perifernih živaca prema obliku, smještaju i kliničkoj situaciji, do anatomskih orijentacijskih točaka za prvotno nalaženje živca, tehnike prikaza i načine rasčlambe od okolnih struktura. Također, s obzirom na visoku osjetljivost i specifičnost UZV prikaza u određenim bolesnim stanjima perifernih živaca u literaturi se počinju opisivati UZV dijagnostički kriteriji kao samostalni pri dijagnosticiranju.

**Ključne riječi:** ultrazvuk, periferni živci, ultrazvuk visoke rezolucije, ultrazvučna sonda visokih frekvencija, evaluacija, dijagnostičko sredstvo

# SUMMARY

Title: Ultrasound in peripheral nerve imaging

Author: Goran Mileusnić

Use of ultrasound in depiction of peripheral nerves was made possible by advances and development of ultrasonic devices. First described use of ultrasound in depiction of peripheral nerves was made in 1988 by Bruno Fornage. He described tubular nerve structure. Within first decades of 21 century ultrasound depiction of peripheral nerves was mainly used in anesthesiology as a means of needle navigation during application of anesthetics. High-resolution ultrasound (HRU) was made possible due to technological advancements in crystal technology, high-frequency ultrasound transducer and computer enhanced imaging. Furthermore, high-resolution ultrasound was made to be an invaluable tool in depiction of peripheral nerves from their point of origin to the target anatomical area. Considering high number of functions that modern ultrasonic devices possess, basic understanding of ultrasonic waves physics and their interaction with the human body is not enough in every-day use and requires long term education and skill. Today, US is used to depict four cranial nerves (the rest can not be shown due to their intracranial placement; magnetic resonance imaging or computed tomography scan are used for their depiction), peripheral nerves of the thoracic and abdominal wall alongside almost all of the peripheral nerves for the arms and legs.

There are detailed descriptions of procedures used for depiction of peripheral nerves ranging from ultrasonic probe selection, nerve shape, location, anatomical markers, clinical characteristics, imaging techniques and ways of differentiating nerves from surrounding structures. Moreover, in some conditions ultrasonic examination has provided high specificity and sensitivity, this enabled formation of standalone ultrasonic diagnostic criteria for diseases.

**Keywords:** ultrasound, peripheral nerves, high-resolution ultrasound, high-frequency ultrasound transducer, evaluation, diagnostic tool

# 1. UVOD

## 1.1 OPĆENITE ZNAČAJKE ULTRAZVUKA

Ultrazvuk je zvuk, tj. mehanički longitudinalni val frekvencija iznad 20000 herca (Hz). (1)

U medicini, dijagnostički ultrazvuk, upotrebljava ultrazvučne valove frekvencija od 1-30 megahertza (MHz). Ultrazvuk (UZV) prikazuje unutrašnje strukture ljudskog tijela na neinvazivan način. Ultrazvučni prikazi unutrašnjih tjelesnih struktura izrađenu su na temelju računalne analize reflektiranih zvučnih valova. (1)

Ultrazvuk je mehanički longitudinalni val, te da bi prolazio kroz prostor potrebne su mu čestice u tom prostoru. Kroz zrak ili tekućinu širi se kao longitudinalni val, međutim, u kostima dio vala širi se transverzalno.(1)

Ultrazvuk je opisan sljedećim fizikalnim veličinama:

- valna duljina ( $\lambda$ )
- frekvencija (f)
- brzina (v).

Navedene fizikalne veličine opisane su sljedećom formulom:  $\lambda = \frac{v}{f}$ .

Brzina zvuka ovisi o gustoći, elastičnosti, temperaturi i naprezanju sredstva kroz koji se širi.(1,2) Tako je prosječna brzina ultrazvuka kroz vodu 1540 m/s, u masnom tkivu 1470 m/s, kroz mišićno tkivo 1570 m/s, kroz koštano tkivo 3600m/s, a kroz organe ispunjene zrakom (npr. zdrava pluća) 330 m/s.(3)

Valna duljina obrnuto je proporcionalna frekvenciji ultrazvučnog vala. Što je valna duljina manja, frekvecija je veća.

Valna duljina i frekvencija imaju veliki značaj u ultrazvučnom prikazu tjelesnih struktura.(1,2,3)

S obzirom da je ultrazvuk mehanički val uzrokovan titranjem čestica, kinetička energija tih čestica se smanjuje prolazeći kroz gušće sredstvo (pretvaranjem u toplinsku energiju). Ta fizikalna pojava zove se apsorpcija.(1) Apsorpcija dovodi do atenuacije UZV vala. Postoji proporcionalni odnos između frekvencije i veličine apsorpcije. Apsorpcija se povećava kako se povećava frekvencija UZV vala. Tu kao primjer u ljudskom tijelu može poslužiti kost koja zbog svoje gustoće apsorbira toliko



jako UZV valove, da se osim površine kostiju ništa drugo ne može prikazati, te je sve iza površine kostiju prikazano kao crna zona, nazvano „akustička sjena“.

Atenuaciju također uzrokuju neke fizikalne pojave koje se nalaze i u optici. To su: refleksija, raspršenje (eng. scattering), ogib (eng. diffraction) i lom (eng. refraction) ultrazvučnih valova.

Refleksija i lom događaju se kada UZV val dođe na granicu dva sredstva različitih akustičkih svojstava, ponajprije gustoće.

Lom je promjena smjera UZV vala na granici dva različita sredstva.

Refleksija je odbijanje ultrazvučnog vala na granici dva različita sredstva.(1,4)

Akustičko svojstvo nekog sredstva kvantificira se fizikalnom veličinom nazvanom akustička impedancija. Akustička impedancija ( $Z$ ) obilježje je nekog sredstva, a mjeri veličinu u kojem neko sredstvo čini prepreku daljnjem širenju zvučnog vala. Ovisi o gustoći sredstva ( $\rho$ ) i brzini vala ( $v$ ), a opisana je sljedećom jednadžbom:  $Z = \rho * v$ . Ako dva sredstva imaju istu istu akustičku impedanciju tada će ultrazvučni val u potpunosti proći iz jednog u drugo sredstvo.(1,2,4)

UZV dijagnostika upravo počiva na različitim akustičkim impedancijama različitih tkiva. Što je razlika veća, više će se UZV valova reflektirati na međuplohama te će veći dio ultrazvučnog snopa doći do ultrazvučne sonde.

Važnost akustičke impedancije u UZV dijagnostici je u tome što većinom postoji razlika u njihovim veličinama između zdravog tkiva i moguće susjedne patološke strukture, te nam UZV prikaz omogućuje otkrivanje i lokalizaciju promjenjenih struktura.

Zrak i plin u potpunosti reflektiraju UZV valove pa zbog toga UZV uređajem ne možemo prikazivati strukture unutar zdravih pluća ili crijeva ispunjena velikom količinom plina, dakle javlja se akustička sjena iza zraka. Ta spoznaja nam je važna pri samom postupku snimanja, te moramo staviti gel ili neko drugo sredstvo prilikom prilaganja ultrazvučne sonde na površinu tijela kako ne bi bilo zraka između sonde i površine tijela.(1,4)

Ključan pojam koji objedinjuje sve ove veličine te nam je najvažniji prilikom prikaza struktura tkiva ili organa ljudskog tkiva je ehogeničnost (eng. echogenicity).

Ehogeničnost je svojstvo struktura na kojemu se temelji njihovo opisivanje na UZV prikazu u sivo-bijeloj skali na ekranu monitora, a čini ju upravo sposobnost reflektiranja onih UZV (eng. echo) od strukture koje će primiti UZV sonda.

Ehogeničnost je neke strukture to veća što više UZV valova odbija natrag prema UZV sondi.(5)

Strukture s različitim svojstvom ehogeničnosti će se na UZV prikazu na ekranu monitora prikazivati s razlikom u kontrastu, te se opisuju kao hiperehogene (bijelo na ekranu), hipoehogene (sivo na ekranu) i anehogene (crno na ekranu).(6)

Da bi se razlike u strukturama vidjele potrebno nam je osim razlike u kontrastu i prikaz s što boljom rezolucijom.

Rezolucija je definirana kao minimalna udaljenost između dva objekta koja se još mogu jasno razlučiti. Utjecaj na rezoluciju je sljedeći: UZV snopovi valova manje valne duljine, tj. više frekvencije omogućit će bolju rezoluciju, tj. biti će jasnija slika s više detalja.

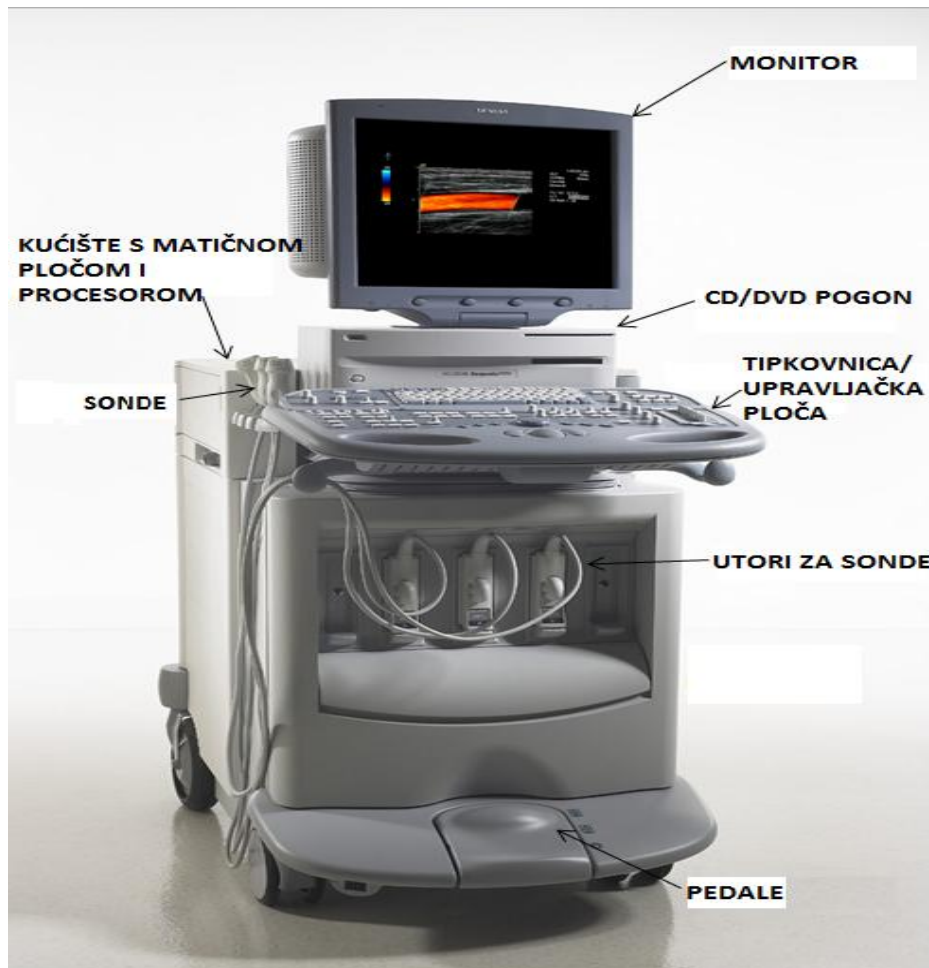Međutim, UZV valovi viših frekvencija ne prodiru duboko u tijelo, te da bi mogli snimiti dublje smještene strukture (npr. trbušne organe) moramo primijeniti UZV snopove valova nižih frekvencija. Zbog toga što i reflektirani UZV val nižih frekvencija izgubi energiju prilikom povratka od odbijenih dublje smještenih struktura, primjenjuju se sustavi za pojačanje signala (eng. echo gain techniques), DGC (eng. depth gain compensation) ili TGC (eng. time gain compensation).

Zaključno, zbog svih fizikalnih značajki prilikom širenja UZV vala kroz tijelo, prilikom prikaza struktura UZV uređajem, za površno smještene strukture koristimo UZV sonde viših frekvencija, a za duboko smještene strukture koristimo UZV sonde nižih frekvencija koje će nam omogućiti da te strukture vidimo, makar s manjom rezolucijom.(1,3)

## 1.2 GRAĐA ULTRAZVUČNOG UREĐAJA

Glavne komponente od kojih je izgrađen ultrazvučni uređaj su sljedeće:

- ultrazvučna sonda
- generator električnih impulsa
- kućište s matičnom pločom i procesorom
- monitor
- tipkovnica/kontrolna jedinica (Slika 1). (7)



Slika 1. Ultrazvučni uređaj

(preuzeto: <https://ultrasoundkk.weebly.com>)

UZV sonda služi kao primopredajnik ultrazvučnih valova. Sadrži piezoelektrične kristale, koji imaju svojstvo da pod utjecajem električnog naboja proizvode UZV valove, a kada se prekine djelovanje električnog naboja oni primaju reflektirane UZV valove i proizvode električne signale. Ti signali se dalje pojačavaju i obrađuju u računalu, točnije procesoru UZV uređaja te prikazuju kao slika/prikaz na monitoru.(7,8)

UZV sonde se, prema obliku sonde i rasporedu piezoelektričnih kristala te posljedično obliku slike koja se prikazuje na monitoru, dijele na:

- linearne sonde –za snimanje površinskih struktura, prikazuje se pravokutna slika;
- konveksne sonde – zbog posebne građe i rasporeda kristala imaju značajke linearnih i sektorskih sonde;
- sektorske sonde – koriste se za prikaz dublje smještenih organa, uglavnom u kardiologiji i ginekologiji, prikazuje se slika trokutastog oblika;
- endokavitarnne sonde – visokih su frekvencije te se koriste uvođenjem unutar tjelesnih šupljina kako bi se ciljni duboko smješteni organi prikazali s velikom rezolucijom (transezofagealni, endovaginalni). Slika je trokutastog oblika. (7,8)

S obzirom na frekvenciju UZV valova koje primopredaju, UZV sonde se također dijele na:

- sonde niskih frekvencija – 1-5 MHz
- sonde visokih frekvencija – 5-20 MHz. (9)

Građa i položaj piezoelektričnih kristala te daljnja proizvodnja i primanje snopova UZV valova određuju najvažniju odrednicu koja nam utječe na pregled unutrašnjih struktura tijela, a to je prostorna rezolucija (eng. spatial resolution). Prostorna rezolucija UZV uređaja određuje mogućnost razlikovanja dva blizu položena objekta, a uzima u obzir tri ravnine s odrednicama rezolucije za svaku ravninu, tako da postoje: dubinska, lateralna i visinska rezolucija.

Dubinska rezolucija je određena frekvencijom i valnom dužinom UZV vala.

Lateralna rezolucija je određena širinom snopa UZV valova.

Visinska rezolucija određena je građom UZV sonde, tj. rasporedom i debljinom piezoelektričnih kristala. Visinsku rezoluciju ne možemo mijenjati tijekom pregleda.

Općenito, dubinska rezolucija je značajno veća od lateralne i visinske rezolucije.(4,7)

Sljedeća važna komponenta je matična ploča s procesor i ostalim dijelovima elektronskog sklopovlja ultrazvučnog uređaja koji primaju i obrađuju električne signale pridošle iz ultrazvučne sonde, te šalju obrađene informacije na ekran monitora.(2)

Kontrolna jedinica i tipkovnica važni su za zadavanje određenih naredbi i podešavanje UZV signala koji se primopredaju u sondi (frekvenciju, širinu snopa ultrazvučnih valova, amplifikaciju signala), te za upis i označavanje dobivenih podataka.(1,7)

Na zaslonu monitora prikazuju se obrađeni podaci, a s obzirom na način prikaza postoji pet načina UZV prikaza struktura:

- A-mode - dužina ili amplituda reflektiranog vala prikazana je na zaslonu u obliku šiljaka, čija je visina razmjerna intenzitetu ili amplitudi odjeka UZV signala (eng. echo). Ovo je zapravo jednodimenzionalni prikaz pomoću kojega se mogu mjeriti udaljenosti između dvije strukture. Danas se rijetko upotrebljava.
- M-mode (motion-mode) – u ovom načinu prikaza prikazuje se amplituda odjeka te označava poziciju struktura koje se pomiču. Ovim načinom na zaslonu se prikazuje intenzitet reflektiranog signala kao svjetlina na crnoj podlozi. Danas se upotrebljava uglavnom u ehokardiografiji prilikom prikaza struktura srčanih zalistaka i srčanih stijenki pri evaluaciji embrionskog i fetalnog srca.
- B-mode – strukture se prikazuju u obliku dvodimenzionalne slike, na način da se na crnoj podlozi signali najvećeg intenziteta odjeka prikazuju kao bijeli, odsustvo signala kao crno područje, a sve odbijene signale intermedijarnog intenziteta u skali sivog.
- Real-time mode – strukture se prikazuju na način da se 15-60 pojedinačnih dvodimenzionalnih slika prikaže u jednoj sekundi čime se dobije prikaz anatomije struktura i njihovo pokretanje u vremenu. Moguće je snimku zaustavljati i proučavati u pojedinoj fazi pomaka u vremenu.
- 3D/4D-ultrazvuk – strukture se prikazuju trodimenzionalno (3D) računalnom obradom UZV signala prikupljenih iz višestrukih ravnina odnosno kuteva snimanja, a ako se obradi i pokret dobije se prikaz struktura u pokretu kroz vrijeme (4D).

- Color-Doppler/Power-Doppler – UZV funkcija za prikaz koji zahtijeva posebne UZV sonde i drugačiju obradu UZV signala, a čitava procedura zasniva se na Dopplerovom efektu struktura koje se udaljuju odnosno približavaju od izvora UZV signala (UZV-sonde). Prikazuje se tok (krvi) kao različita boja, ovisno o tome da li ide u smjeru prema UZV sondi ili u smjeru suprotnom od UZV sonde. Služi prvenstveno u angiografiji, ali se upotrebljava svugdje gdje je važno prikazati krvne žile ili razlučiti krvne žive od ostalih struktura.(1,4,7,8)

### 1.3 ZNAČAJKE ULTRAZVUKA ZA PRIKAZ PERIFERNIH ŽIVACA

Prikaz perifernih živaca ultrazvukom započeo je 1988. godine kada je Bruno Fornage u svom izvještaju (objavljen u časopisu Radiology) ukazao na izvedivost tehnike. On je koristio UZV linearne sonde frekvencija od 5-7,5 MHz. U svom radu prikazao je tipičnu tubularnu strukturu perifernih živaca.(10)

Prva specifična bolest koja se uspjela prikazati UZV te je opisana diferencijalna dijagnostika sličnih stanja bila je sindrom karpalnog tunela. Postupak su opisali Buchberger i suradnici 1991. godine. (10)

Prvi kriteriji za razlikovanje perifernih živaca od tetiva na ultrazvučnom prikazu objavljeni su od strane Silvestra i suradnika 1995. godine.(10)

UZV prikaz perifernih živaca prvo se počeo upotrebljavati u anesteziologiji prilikom navođenja igle u potrebnu regiju. Tek se u drugoj polovici prvog desetljeća 21. stoljeća UZV krenuo značajnije koristiti u dijagnostici bolesti perifernih živaca.

Glavni razlog tome je bila nemogućnost dotadašnjeg kvalitetnog prikazivanja sa postojećim ultrazvučnim uređajima. Naime, da bi se periferni živci prikazali ultrazvukom potrebna je visoka tehnologija koja je razvojem uspjela omogućiti dobar kontrast i visoku rezoluciju.

Ova dva zahtjeva ispunjena su razvojem elektroničkog sklopovlja (eng. hardware) i istodobno razvojem programske podrške (eng. software), razvojem ultrazvuka visoke rezolucije (eng. HRU, high frequency ultrasound).

Od elektroničkih dijelova najvažniji je proizvodnja UZV sonda visokih frekvencija do 18MHz, čija dubinska rezolucija doseže do 250-500 µm.

Sonde tih frekvencija neophodne su za evaluaciju građe odnosno unutrašnjeg sastava malih perifernih živaca. (10,11,12)

Za prikaz duboko smještenih živaca (npr. ishijadični živac) te kod pretilih bolesnika potrebne su UZV sonde manjih frekvencija, od 9 MHz. (10)

Opće je pravilo da za prikaz manjih i površnijih perifernih živaca treba upotrijebiti UZV sondu što veće frekvencije, a držati se tog načela i prikaz za dublje smještene periferne živce, sve dok signal prodire do njih i od njih nazad prema sondi.(10,12)

Daljni napredak u UZV prikazu perifernih živaca svakako ovisi o razvoju kristalne tehnologije UZV sonde i mogućnošću kompromisa između viših frekvencija/poboljšane rezolucije i dubinskog prodiranja signala.(10,11,12)

Dakako da bi razvoj samo UZV sonde malo utjecao na poboljšanje prikaza perifernih živaca da se nije istovremeno razvijala i računalna obrada podataka boljim procesorom UZV uređaja te boljom programskom podrškom.(10,12)

Poboljšanje kvalitete slike omogućeno je obradom UZV signala na četiri načina:

- „compound imaging“
- „harmonic imaging“
- „extended field of view imaging“
- „high-resolution imaging“.(10,12).

Tehnika „compound imaging-a“ upotrebljava se iz razloga što konvencionalna UZV pretraga ima problem narušavanja kvalitete slike zbog interferencija koherentnih UZV valova čime nastaju mrlje (eng. specles). Ove mrlje prikazuju se kao točkice na slici iznad struktura, posebno u strukturama s homogenijom tkivnom građom.(10,12)

Tehnika „compound imaging-a“ (koristi se pod raznim nazivima: Sono-CT<sup>®</sup>, ApliPure<sup>®</sup>, CrossBeam<sup>®</sup>) zasniva se na tome da se prvotno programski usmjerenim UZV –snopovima valova područje koje se želi prikazati snima pod različim kutevima, koji će prvo proizvesti različite artefakte na snimci, ali će uprosječivanjem pojedinih snimaka, tj. primljenih UZV signala stvoriti jednu sliku postojeće tkivne strukture, a artefakte će smanjiti na najmanju moguću mjeru. Danas postoji par načina za tehniku „compound imaging“, a svi oni djeluju prvenstveno smanjujući mrlje (eng. speckles) i šum slike (eng. image noise) te smanjujući izbacivanja (eng. dropout) i refraktivne sjene (eng. refractive shadowing).(10,12)

„Extended field of view imaging“ (zaštićeno ime SieScape<sup>R</sup>)“ je način stvaranja UZV prikaza pomoću programa koji sve vraćene signale koji dolaze od UZV sonde koja se pomiče duž površine tijela, gradi u jedan zapis koji pruža panoramski pregled snimanih struktura kroz koji možemo pregledavati tijek duž cijelog snimanog područja. Ovaj prikaz nam omogućuje da ustanovimo da li u toku perifernog živca postoji kakva lezija/patološka struktura, kolika je, te njihov broj u punoj duljini strukture. (10,12)

„High-resolution imaging“ je programska podrška koja se zasniva na analizi piksela (eng. pixell), prepoznavanju obrazaca i ostalih podataka na prvotnoj UZV snimci, a s ciljem stvaranja boljeg prikaza s većim kvalitetom slike malih struktura u uvećanom prikazu. Krajnji rezultat ove tehnike je veća preciznost, tj. jasnije vidljive tkivne međuplohe. Ovo je osobito važno prilikom prikaza perifernih živaca u raspoznavanju epineurija od perineurija.(10,12)

Tehnika „harmonic imaging-a“ omogućuje obradu skupljenih „harmonica“ koji su došli do sonde te time omogućuje prikaz struktura s manje artefakata i reverberacijskog učinka. Nažalost, zbog fizikalnih svojstava „harmonica“, teško je samo ovom tehnikom dobiti bolju kvalitetu slika perifernih živaca, te je s njom potrebno uvijek koristiti tehniku „compound imaging-a“ čime se dobije združeni učinak ove dvije tehnike s krajnjim rezultatom bolje kvalitete slike. Općenito, ove dvije tehnike bi se uvijek trebale zajedno upotrebljavati.(10,12)

Važno je znati da je prilikom prikazivanja perifernih živaca UZV-om potrebno osim općenitog znanja fizikalnih svojstava snopova UZV-ih valova u tijelu i samog UZV uređaja, nezamislivo dobiti dobar prikaz ako osoba koja se služi uređajem ne zna upotrijebiti određenu tehniku u određenoj situaciji, pogotovo kod UZV uređaja visoke rezolucije (UVR). Prikaz perifernih živaca ultrazvukom zahtijeva puno znanja, iskustva i vještina onog koji se time bavi, a ispravno upotrijebljena tehnika (koje nisu dostupne u svakom uređaju i automatski uključene) pruža izvanredno velik broj informacija za dijagnostičara-kliničara.(10-13)



## 1.4 GRAĐA PERIFERNIH ŽIVACA

Periferni živci su snopovi živčanih vlakana obavijeni vezivnom ovojnicom. (14) Živčana vlakna tvore aksoni živčanih stanica. S obzirom na to jesu li obavijeni mijelinskom ovojnicom, dijele se na mijelinizirana i nemijelinizirana živčana vlakna. Vezivna ovojnica na površini cijelog živca zove se epineurij. Vezivna ovojnica koja obavija pojedinačni snop unutar živca zove se perineurij. Od perineurija odvajaju se vezivni izdanci koji obavijaju pojedinačna živčana vlakna, a zovu se endoneuriji. Unutar vezivnog tkiva perifernog živca nalaze se krvne i limfne žile. (15) Periferni živci sadrže po funkcionalnosti različita vlakna: motorička vlakna, osjetna vlakna i vlakna autonomnog živčanog sustava.

Periferne živce u ljudskom tijelu čine 12 pari kranijalnih (mozgovnih) živaca i 31 (32) para spinalnih (moždinskih) živaca sa svojim granama. Iz ventralnih grana spinalnih živaca nastaju živčani spletovi (lat. plexus), vratni (lat. plexus cervicalis), ručni (lat. plexus brachialis), slabinski (lat. plexus lumbalis) i križni živčani spet (lat. plexus sacralis), iz kojih odlaze periferni živci za područje vrata, gornje ekstremitete, trup i donje ekstremitete. (15,16)

## 1.5 BOLESTI PERIFERNIH ŽIVACA

Bolesti perifernih živaca ili neuropatije su zajednički naziv za patološki proces koji je zahvatio živčanu stanicu (neuronopatije), akson (aksonopatije) ili mijelinsku ovojnicu živca (demijelinizacijske neuropatije).

S obzirom na to je li patološki proces zahvatio jedan, pojedinačne živce ili je zahvatio sve periferne živce, bolesti perifernih živaca se dijele u tri skupine:

- mononeuropatije – bolest je zahvatila samo jedan živac (npr. živac medianus (n.medianus) u sindromu karpalnog tunela)
- mononeuropatije multipleks – bolest zahvaća više živaca iz različitih anatomskih regija (npr. zahvaćenost perifernih živaca u autoimunskim bolestima s vaskulitisom)
- polineuropatije – bolest zahvaća sve ili gotovo sve živce u tijelu (npr. dijabetička neuropatija, Guillain-Barreov sindrom).

Također, bolesti perifernih živaca se s obzirom na uzrok i patogenezu bolesti dijele na:

- upalne neuropatije
- nasljedne neuropatije
- stečene (metaboličke, toksičke, nutritivne, paraneoplastičke) neuropatije
- mehaničke i traumatske neuropatije. (17)

Ovisno o tome kakav je početak te koliko traju, bolesti perifernih živaca dijele se na:

- akutne i
- kronične neuropatije. (17, 18)

U kliničkoj slici kod perifernih neuropatija najčešće su prisutna tri simptoma, zajedno ili zasebno: poremećaj osjeta (parestezije, disestezije), bol i mišićna slabost, ovisno o tome koji su živci zahvaćeni. (18)

Bolesti perifernih živaca su dosta čest razlog traženja liječničke pomoći, te je tako prema istraživanju autora (19) prevalencija neuropatija oko 2400 slučajeva na 100000 osoba. Također, u istom istraživanju navedeno je da se prevalencija

perifernih neuropatija povećava s dobi te iznosi 8000 slučajeva na 100000 osoba starije dobne skupine.

U Europi je vodeći uzrok perifernih neuropatija šećerna bolest (lat. diabetes mellitus).(19)

### 1.5.1 STEČENE NEUROPATIJE

Pedeset posto perifernih neuropatija u odraslih osoba čine stečene neuropatije. Metaboličke neuropatije su najčešća skupina stečenih neuropatija, a vodeća dijagnoza je dijabetička neuropatija.

Šećerna bolest uzrokuje elektrofiziološke znakove ili kliničke simptome perifernih neuropatija kod gotovo svih pacijenata koji imaju tu bolest 25 ili više godina.

Dijabetička neuropatija je obilježena aksonskom degeneracijom s posljedičnim gubitkom mijeliniziranih i nemijeliniziranih aksona perifernih živaca. Bolest dovodi do izrazitog zadebljanja bazalne membrane kapilara u endoneuriju te do zadebljanja Schwannovih stanica.

U osnovi, to je osjetno-motorička polineuropatija, a očituje se distalnim ispadima osjeta uz slabije motoričke ispade.(17)

### 1.5.2 MEHANIČKA NEUROPATIJA

Sindrom karpalnog kanala je najčešća mehanička neuropatija. To je mononeuropatija koja nastaje kroničnom kompresijom živca medijanusa vezivnim tkivom tetiva i ligamenata u karpalnom kanalu. Prevalencija ovog sindroma je između 50-150 slučajeva na 100000 stanovnika.

Kompresija živca slabog intenziteta dovodi prvenstveno do funkcijskog prekida u provodljivosti živca, sa simptomima od blagog trnjenja do slabe boli.

Međutim, ako je intenzitet pritiska na živac medijanus jak i dugotrajan, s vremenom će se pojaviti jaka bol, a oštećenjem aksona doći će i do prekida u motoričkoj aktivnosti mišića koje ovaj živac inervira.(17,18,20)

### 1.5.3 TRAUMATSKA NEUROPATIJA

Od traumatskih neuropatija važno je navesti ozljedu perifernog živca oštrim predmetima (sjekotina, amputacija uda) gdje dolazi do nepotpunog ili potpunog prekida u kontinuitetu živca.

Kod potpunog prekida kontinuiteta perifernog živca, u slučaju da do reanostomoze živca ne može ili nije došlo, može na kraju živca doći do formiranja tvorbi nazvanih traumatski neuromi.(17)

### 1.5.4 UPALNE NEUROPATIJE

Guillain-Barreov sindrom najčešća je upalna neuropatija s prevalencijom od 1-2 osobe na 100000 stanovnika. To je akutna upalna demijelinizacijska poliradikuloneuropatija koja se većinom pojavljuje nakon akutne infekcije dišnog ili probavnog sustava. Najčešći je uzrok za život opasnih akutnih generaliziranih paraliza. Patogenetski dolazi do upale i segmentne demijelinizacije spinalnih korijena i perifernih živaca. Uz demijelinizaciju može doći i do sekundarnog oštećenja aksona.(17)

### 1.5.5 NASLJEDNA NEUROPATIJA

Charcot-Marie-Tooth tip 1 bolest je najčešća nasljedna neuropatija. (17) Prevalencija svih tipova navedene bolesti je prema radu autora (21) geografski različito rasprostranjena, tako da istraživači ističu prevalenciju od 9,7 oboljelih na 100000 stanovnika u Srbiji, 82,3 oboljelih na 100000 stanovnika u Norveškoj. Istraživači navode da na CMT tip 1 otpada od 37,6% do 84 % svih tipova ove bolesti.(21)

Patogenetski dolazi do demijelinizacije aksona te stvaranja brojnih lukovičastih tvorbi koje su građene od Schwannovih stanica. Te tvorbe obilježje su bolesti te se zbog njih ovo stanje perifernih živaca zove hipertrofična neuropatija. Na zahvaćenim

živcima koji su smješteni blizu površine tijela te tvorbe se mogu palpirati. Ovaj tip bolesti sporog je tijeka, ne skraćuje životni vijek, a očituje se uglavnom kao peronealna atrofija.(17)

## 2. ULTRAZVUČNI PRIKAZ PERIFERNIH ŽIVACA

### 2.1 POSTUPAK IZVOĐENJA ULTRAZVUČNOG PRIKAZA PERIFERNIH ŽIVACA

Za prikaz perifernih živaca opotrebljava se ultrazvuk visoke rezolucije (UVR). S obzirom da nam za prikaz perifernih živaca treba visoka rezolucija koristimo UZV linearne sonde visokih frekvencija (UVF), ovisno o tome koji živac želimo prikazati i kolika je mogućnost prodiranja UZV signala (Tablica 1).

Za živce smještene blizu površine, npr. živac medijanus u karpalnom tunelu ili ulnarni živac (n. ulnaris) u laktu, možemo koristiti UZV linearne sonde od 18 MHz, računajući na to da je najveća rezolucija postignuta s ovim sondama moguća do dubine od 0,5-1,5 centimetara (cm) od površine kože.(13)

Ako želimo prikazati periferne živce koji su smješteni dublje, npr. ishijadični živac (n. ischiadicus) u proksimalnom dijelu noge, potrebna nam je UZV linearna sonda manjih frekvencija, oko 5 MHz.

U obzir se odmah treba uzeti i odgovarajući način prikaza, koja će omogućiti najbolju sliku perifernog živca.

Za živce koji su smješteni u tijelu blizu krvnih žila možemo upotrijebiti Color-Doppler način prikaza kako bi ih lakše pronašli i razlučili.

UZV prikaz perifernih živaca počinjemo u poprečnim (transverzalnim) presjecima na mjestu tipičnih anatomskih orijentacijskih točaka (npr. živac medijanus u karpalnom tunelu, ulnarni živac u svom žlijebu na stražnjoj strani medijalnog epikondila nadlaktične kosti).(13, 22)

Nakon što prikažemo periferni živac, pregledavamo ga u proksimalnom i distalnom smjeru, odnosno tamo gdje očekujemo eventualnu promjenu odnosno oštećenje. Kada prikažemo određene promjene u poprečnom presjeku, za dodatne informacije prikažemo periferni živac i uzdužnim (longitudinalnim) presjekom, te određene specifične načine prikaza za rasčlambu stanja, npr. Color-Doppler za prikaz prekomjerne vaskularizacije.

Kod ljudi normalne mase moguće je prikazati sve veće periferne živce ekstremiteta. Živci, medijanus, ulnaris, radijalni živac, tibijalni živac i živac peroneus, mogu biti prikazani u svom cijelom toku. Periferne živce može se pratiti od izlazišta iz živčanih spletova (lat. plexus) do grananja na krajnje ogranke.

Čak se i manji periferni živci mogu kvalitetno prikazati, npr. površinski radijalni živac (n.radialis superficialis), stražnji interosealni živac itd.(13,22,23)

Za kranijalne živce moguće je kvalitetno prikazati vagalni živac (n.vagus), akcesorni živac (n. accessorius), živac facijalis (n. facialis) i vidni živac (n.opticus), naravno u svom izvanlubanjskom (ekstrakranijalnom) toku.(24)

Važno je još jednom naglasiti da u osoba s prekomjernom tjelesnom masom nije moguće ili je otežan prikaz duboko smještenih perifernih živaca, npr. ishijadični živac, pa čak i tibijalni živac u proksimalnom dijelu potkoljenice.(1,13)

UZV pretraga perifernih živaca je brza, neinvazivna, te u mnogim situacijama komplementarna, a ako ne i superiorna pretraga magnetskoj rezonanciji. U literaturi se spominju podaci da je iskusnom i uvježbanom dijagnostičaru potrebno za UZV prikaz perifernih živaca obje ruke tek pola sata.(22,23)

Tablica 1. Preporučene UZV sonde s obzirom na vrstu živca, anatomsku lokaciju i klinički indikaciju

(podaci preuzeti iz tablice sljedeće knjige: Atlas of peripheral nerve ultrasound with anatomic and MRI correlation, 4.stranica)

UZV sonda	Živac	Klinička situacija
Linearna sonda od 9-3 MHz	Ishijadični živac (n. ischiadicus), pudendalni živac (n. pudendus), obturatorni živac (n.obturatorius)	Trauma
Linearna sonda od 12-5 MHz	Odgovarajuća za većinu živaca, posebno za ishijadični živac (periferni tok), periferne živce udova, ručni splet (lat. plexus brachialis) itd.	Razne kliničke situacije: kompresije, traume, tumori, anesteziološko uvođenje igala
Linearna sonda od 17-5 MHz	Periferni živci udova (živac medijanus, ulnarni živac) i krajnji ogranci perifernih živaca udova (živac radialis superficialis (n. radialis superficialis)), živci prstiju	Mehaničke neuropatije, traume, operacijske ozljede, upalne neuropatije



## 2.2 IZGLED NORMALNOG-ZDRAVOG PERIFERNOG ŽIVCA NA ULTRAZVUČNOM PRIKAZU

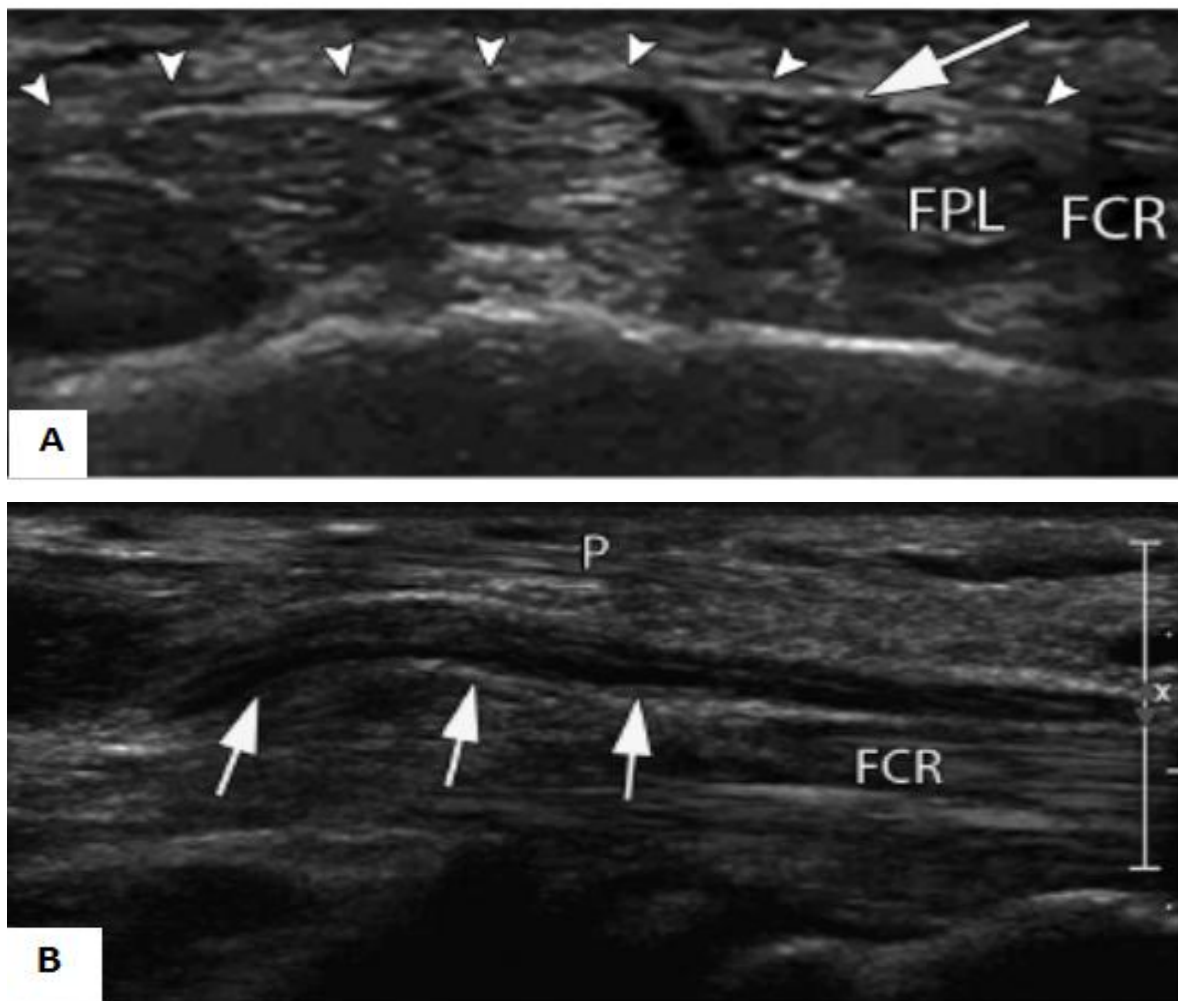
Na UZV prikazu u poprečnom presjeku, periferni živci izgledaju kao okrugle ili ovalne cjevaste strukture, gdje se živčana vlakna prikazuju kao hipoehogene strukture, a vezivo koje ih okružuje (perineurij, endoneurij) kao hiperehogene strukture.

Sve to, s obzirom na histološku građu perifernog živca, daje na UZV prikazu u poprečnom presjeku karakterističan izgled nazvan „poput pčelinjih saća“ (eng. honeycomb) (Slika 1A).

Na UZV prikazu u uzdužnom presjeku, periferni živci izgledaju kao ravne hipoehogene cjevaste tvorbe prošarene grubim hiperehogenim fascikularnim vezivnim tkivom, te nam taj opis služi za razlikovanje od susjednih tetiva koje izgledaju ehogenije, fibrilarnije i kompaktnije (Slika 1B).

Također, živci se u tijelu nalaze pored masnog tkiva, mišića i kostiju. Masno tkivo se na UZV prikazuje kao ehogenija struktura naspram periferenog živca. Kostii se prikazuju s hiperehogenom površinom i anehogenom pozadinom.

Mišići se prikazuju na UZV-u kao hipoehogene strukture pregrađene i obavijene ehogenijim vezivnim tkivom što na poprečnom presjeku daje „točkast izgled“ (eng. speckled appearance).(22)



SLIKA 1: A,B.

1A: Tipični izgled „poput pčelinjeg saća“ (eng. honeycomb) živca medianusa na UZV prikazu u poprečnom presjeku (označeno strelicom).

1B: UZV prikaz živca medianusa u uzdužnom presjeku (označeno strelicom).

FCR i P su oznake za tetive mišića radijalnog fleksora karpusa (FCR) i tetivu dugog palmarnog mišića(P)

(Slika preuzeta iz: US of the peripheral nerves of the upper extremity: a landmark approach, 454.stranica (22))

## 2.3 ULTRAZVUČNI PRIKAZ KRANIJALNIH ŽIVACA

Kranijalni živci na svom putu do određenih točaka inervacije su većinom smješteni unutar lubanjske šupljine, tek mali dio puta za većinu njih se nakon prolaska kroz otvore nalazi izvan.(10)

Upravo zbog dostupnosti, za prikaz i dijagnostiku bolesti kranijalnih živaca uglavnom se upotrebljava pregled magnetskom rezonancijom (MR) ili kompjuteriziranom tomografijom (CT).

Tek se odnedavno u praksi počeo koristiti ultrazvuk u prikazu kranijalnih živaca i to samo za njih četiri koja su dostupna direktnom pregledu. Ta četiri kranijalna živca koji se mogu direktno prikazati su optički živac (n.opticus), živac facijalis (n. facialis), živac vagus (n.vagus) i živac akcesorijus (n. accessorius).

Indirektno bi se moglo ispitati funkcionalnost živca okulomotoriusa (n. oculomotorius), živca trohlearisa (n.trochlearis), živca abducensa (n.abducens) i živca hipoglosusa (n. hypoglossus), ali za to nema podataka u literaturi.(24)

### 2.3.1 ULTRAZVUČNI PRIKAZ VIDNOG ŽIVCA

Očne vjeđe i očna jabučica (voda čini 98% staklastog tijela) su propusne za UZV-čne signale te je moguće dobro prikazati vidni živac odmah iza očne jabučice.

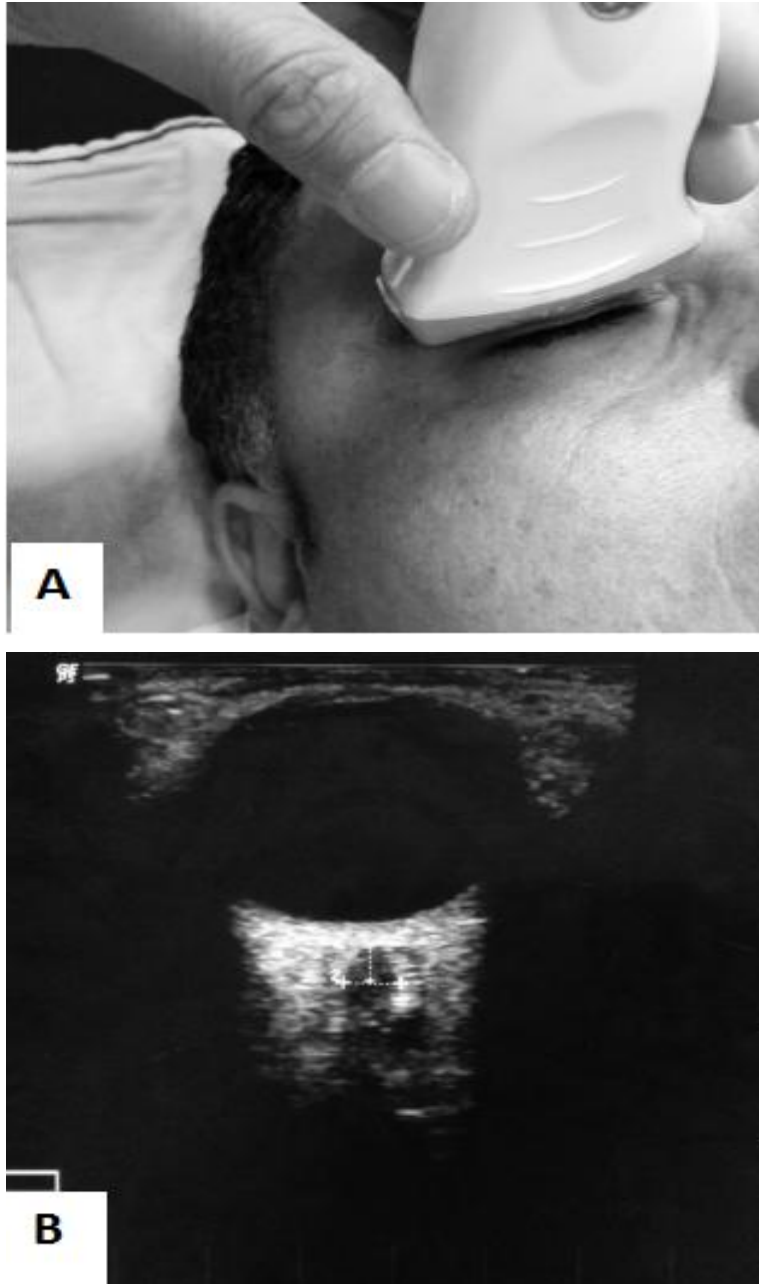
Koriste se UZV linearne sonde frekvencija od 7-15 MHz te se transorbitalnim snimanjem prikazuje vidni živac u poprečnom presjeku (Slika 2A).

Optički živac se UZV prikazom prikazuje kao hipoehogena linearna struktura omeđena s hiperehogenom vezivnom ovojnicom živca.

UZV-om se određuje promjer vidnog živca, 3 mm iza očne jabučice (Slika 2B).

Autori su u radu (24) opisali kriterije za promjere očnog živca, te tako iznose da je u normalan promjer u odraslih do 5,7mm, djece do godine dana 2,9 mm, te djece starije od godine dana 3,1 mm.

Istraživači su pregledom literature naveli radove koji pokazuju da je UZV-im prikazom moguće otkriti promjene na optičkom živcu u intrakranijskoj hipertenziji u odraslih (za djecu nema podataka) i u optičkom neuritisu.(24)



Slika 2: A,B. Slika 2A: postupak izvođena UZV prikaza vidnog živca.

Slika 2B: postupak mjerenja promjera vidnog živca UZV  
(iscrtkano na slici)

(preuzeto: Tawfik EA, Walker FO, Cartwright MS, Neuromuscular Ultrasound of Cranial Nerves, J Clin Neurol 2015;11(2):109-121, 111.str.)

### 2.3.2 ULTRAZVUČNI PRIKAZ ŽIVCA FACIJALISA (N. FACIALIS)

Živac facijalis se može UZV prikazati od njegovog otvora na sljepoočnoj kosti (foramen stylomastoideum). Odlično se prikazuje njegovo grananje u parotidnoj žlijezdi, a mogu se prikazati i njegovi ogranci do struktura koje inerviraju.

Za prikaz se upotrebljava UZV linearna sonda frekvencija iznad 12 MHz sa dobivenim prodorom signala u dubinu do 2-3 cm. Linearna sonda se stavlja odmah ispod uške te se snima uzdužni presjek živca unutar parotidne žlijezde (Slika 3A).

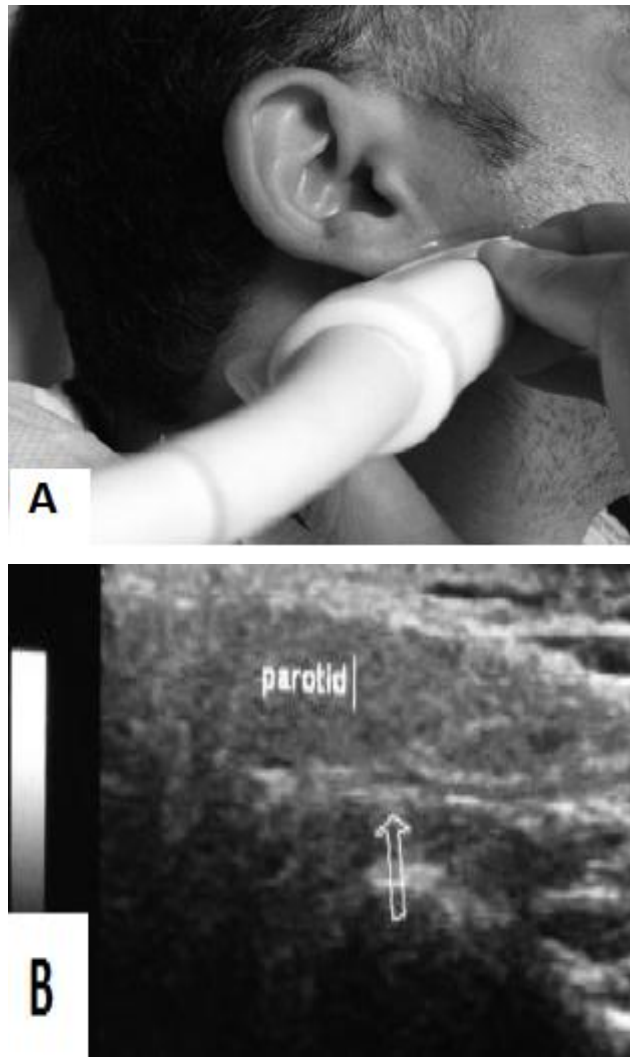
Živac se na uzdužnom presjeku prikazuje kao tanka linearna cjevasta struktura hipoehogenog središnjeg dijela omeđena hiperehogenim rubom vezivne ovojnice živca (Slika 3B). S obzirom da se živac nalazi unutar dva sloja doušne žlijezde koji su homogene građe, na ultrazvuku se prikazuju izoehogeno.

Najvažnije prilikom prikazivanja je ne zamijeniti živac s odvodnim kanalom žlijezde. Također, živac se može zamijeniti s krvnim žilama žlijezde te retromandibularnom venom i cervikalnim arterijama, te je za razlučiti ih od ovih tvorbi poželjno upotrijebiti Color-Doppler način prikaza.

U procjeni prilikom prikaza ovog živca upotrebljavaju se sljedeći parametri: promjer živca, ehogeničnost i krvna opskrbljenost.

Promjer se mjeri gdje je živac najtanji.(24) Opisana je povezanost promjera živca facijalisa u bolesnika s Bellovom paralizom i ishodom bolesti.(25)

Ehogenost živca se mijenja kod kroničnog oštećenja gdje se nalazi povećana ehogenost (hiperehogeniji) rubova i unutrašnjosti živca zbog stvaranja priraslica i fibroziranja. Kod akutnog oštećenja zbog edema živca ne vide se jasno granice.(24)



Slika 3: A,B. Slika 3A: postupak izvođenja UZV prikaza živca facijalisa

Slika 3B: UZV prikaz živca facijalisa (označen strelicom) unutar  
parotidne žlijezde (označeno s „parotid“)

(preuzeto: Tawfik EA, Walker FO, Cartwright MS, Neuromuscular Ultrasound of  
Cranial Nerves, J Clin Neurol 2015;11(2):109-121, 114 str.)

#### 2.3.4 ULTRAZVUČNI PRIKAZ ŽIVCA VAGUSA (N. VAGUS)

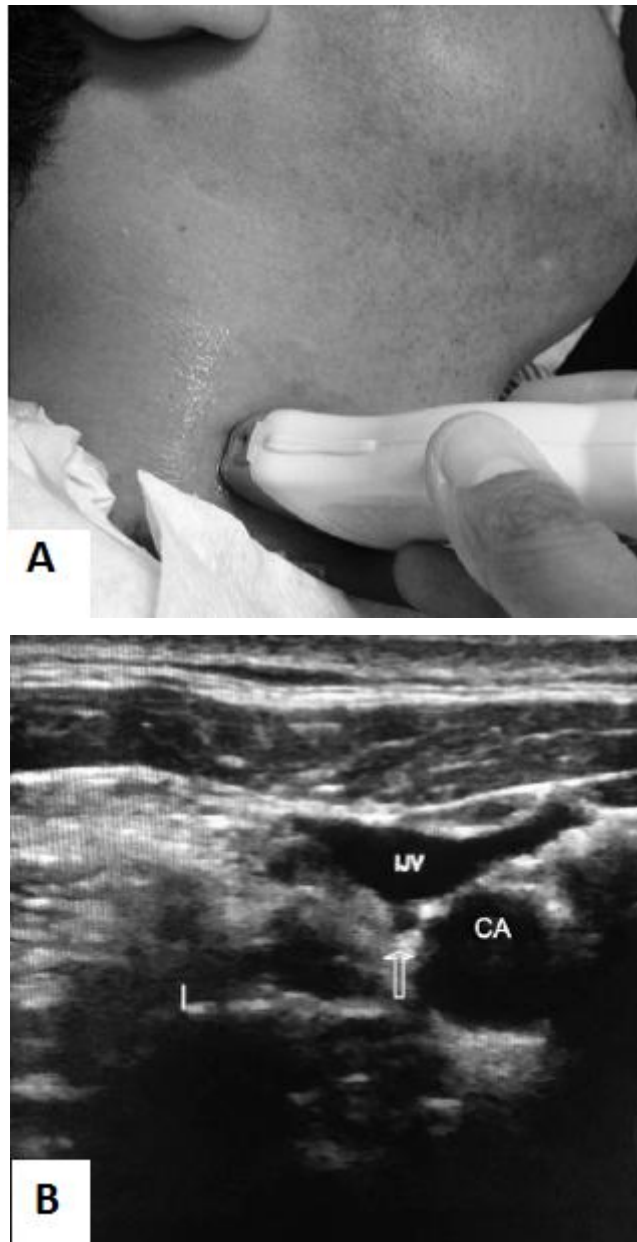
Nakon izlaska iz lubanjske šupljine, živac vagus se nalazi u vratu smješten unutar karotidne ovojnice između unutarnje ili zajedničke karotidne arterije i unutarnje jugularne vene.

Živac se pregledava UZV linearnom sondom visokih frekvencija, okomitim položajem na uzdužnu os vrata, u prednjoj regiji vrata na visini između tireoidne i krikoidne hrskavice (Slika 4A).

Dubina prodora signala se namješta na 3-4 cm.

Živac se prikazuje u poprečnom presjeku kao mala okrugla struktura poput „pčelinjih saća“ u karotidnoj ovojnici između zajedničke karotidne arterije i jugularne vene (Slika 4B).

U literaturi se ne navode konkretni rezultati povezivanja promjena na UZV-om prikazu živca vagusa s određenim patološkim stanjima.(24)



Slika 4:A,B. Slika 4A: postupak izvođenja UZV prikaza živca vagusa

Slika 4B: UZV prikaz živca vagusa (označen strelicom), uz njega su prikazani zajednička karotidna arterija (označeno s „CA“) i unutarnja jugularna vena (označeno s „IJV“)

(preuzeto: Tawfik EA, Walker FO, Cartwright MS, Neuromuscular Ultrasound of Cranial Nerves, J Clin Neurol 2015;11(2):109-121, 115 str.)



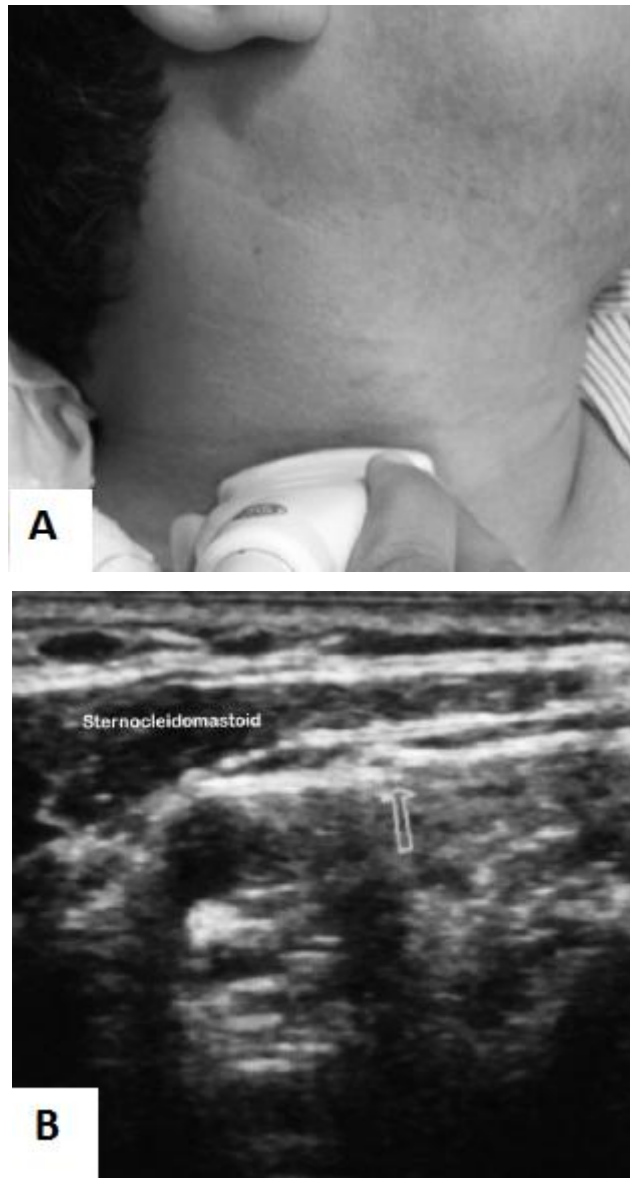
### 2.3.5 ULTRAZVUČNI PRIKAZ VANJSKE GRANE AKCESORNOG ŽIVCA (N.ACCESSORIUS)

Spinalni dio akcesornog živca (od 5-7 segmenta) se nakon izlaska kroz jugularni otvor (foramen jugulare) (izlazi zajedno s unutarnjom kranijalnom granom živca akcesorijusa) odvaja od kranijalne grane i zakreće prema straga ispred unutarnje jugularne vene (u 66,6% slučajeva) ili iza (33,3% slučajeva). Živac ide prema dolje na gornji dio mišića sternokleidomastoideusa (m. sternocleidomastoideus) te zatim prolazi koso kroz lateralnu regiju vrata prema dubokoj površini mišića trapezijusa (m. trapesius).

Za prikaz ovog živca se upotrebljava UZV sonda visokih frekvencija. Sonda se stavlja u poprečnom položaju na uzdužnu os vrata u postraničnu regiju vrata iza mišića sternokleidomastoideusa iznad prednjeg dijela mišića trapezijusa (Slika 5A).

Živac se prikazuje kao mala ovalna hipoehogena struktura smještena na površini mišića trapezijusa iza mišića sternokleidomastoideusa (Slika 5B).(24)

U literaturi se navodi jedan rad (26) kao značajan za UZV prikaz živca akcesorijusa gdje su autori prikazali pacijenta s paralizom živca akcesorijusa. Autori navode da je UZV prikazano žarišno oticanje živca promjera 1-3 mm<sup>3</sup>, dok se na snimanju magnetskom rezonancom to stanje nije prikazalo, te navode moguću superiornost UZV-og prikaza nad prikazom magnetskom rezonancom u ovom stanju.(26)



Slika 5:A,B. Slika 5A: postupak izvođenja UZV prikaza vanjske grane akcesornog živca

Slika 5B: UZV prikaz vanjske grane akcesornog živca (označen strelicom), iznad njega se prikazuje sternokleidomastoidni mišić (označen s „sternokleidomastoid“)

(preuzeto: Tawfik EA, Walker FO, Cartwright MS, Neuromuscular Ultrasound of Cranial Nerves, J Clin Neurol 2015;11(2):109-121, 117.str.)

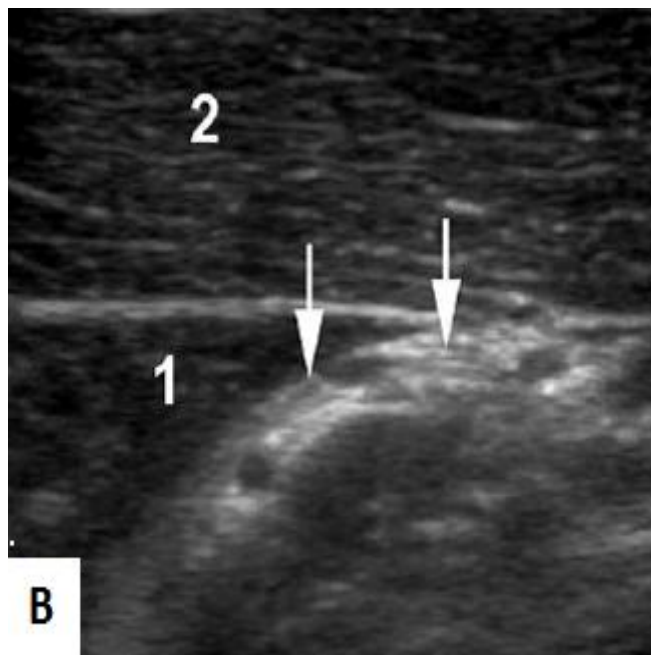
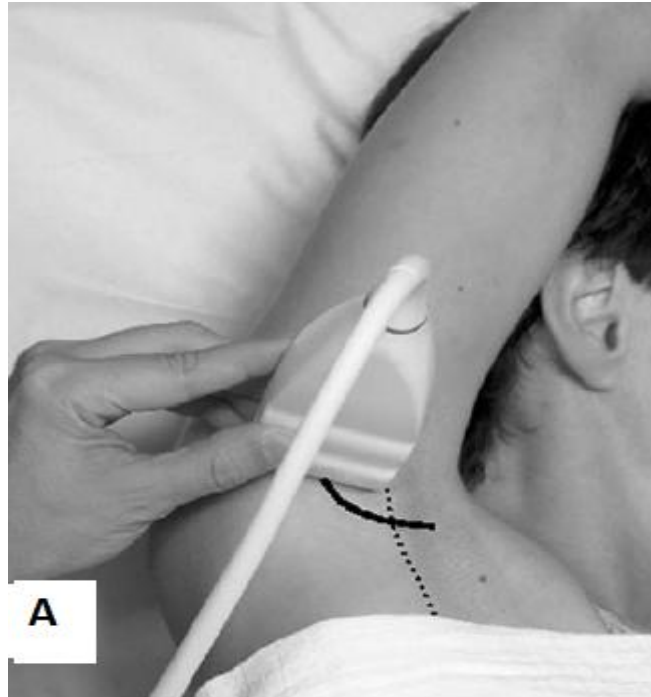
## 2.4 ULTRAZVUČNI PRIKAZ PERIFERNIH ŽIVACA RUKE

### 2.4.1 ULTRAZVUČNI PRIKAZ AKSILARNOG ŽIVCA (N. AXILLARIS)

Aksilarni živac izlazi iz stražnjeg fascikula (dobiva živčana vlakna od petog i šestog vratnog spinalnog živca) te dolazi u pazuh. Na svom putu prati arteriju circumflexa humeri posterior kroz lateralni pazušni otvor. Osjetno-motorički je živac, svojim motornim granama inervira mišić deltoideus i mišić teres minor, a osjetnom granom, živcem cutaneus brachii lateralis superior inervira kožu iznad mišića deltoideusa.(16)

Aksilarni živac se snima UZV-om linearnom sondom visokih frekvencija. Linearna sonda se stavlja u pazušnu regiju (Slika 6A), te prvo treba prikazati ventralno-lateralni dio mišića latissimus dorsi i ispod glenoidne udubine lopatice mišić pectoralis minor. Živac aksilaris se prikazuje kao mala okrugla struktura hipoehogene unutrašnjosti s hiperehogenom ovojnicom živca odmah uz mišić, a okružen krvnim žilama (Slika 6B). Dalje se može pratiti njegov tok prema i uz anatomske vrat nadlaktične kosti.

UZV-čni prikaz ovog živca mogao bi poslužiti pri dijagnosticiranju oštećenja živca nakon iščašenja nadlaktične kosti u ramenu ili prilikom prijeloma anatomske vrata nadlaktične kosti.(10)



Slika 6:A,B. Slika 6A: postupak izvođenja UZV prikaza aksilarnog živca

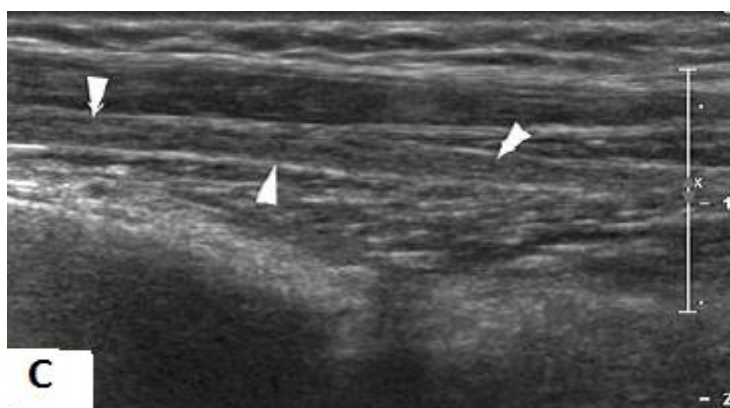
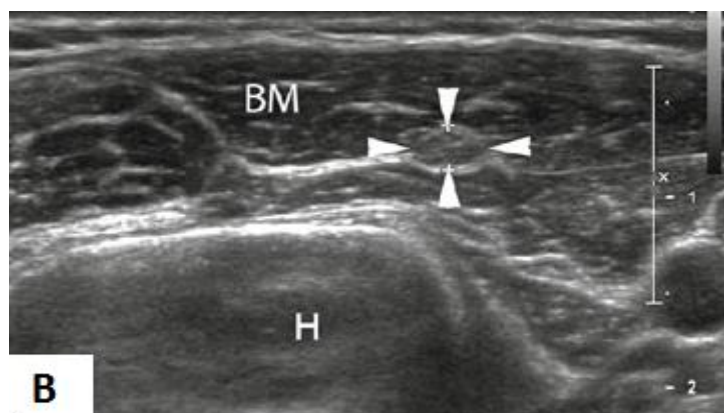
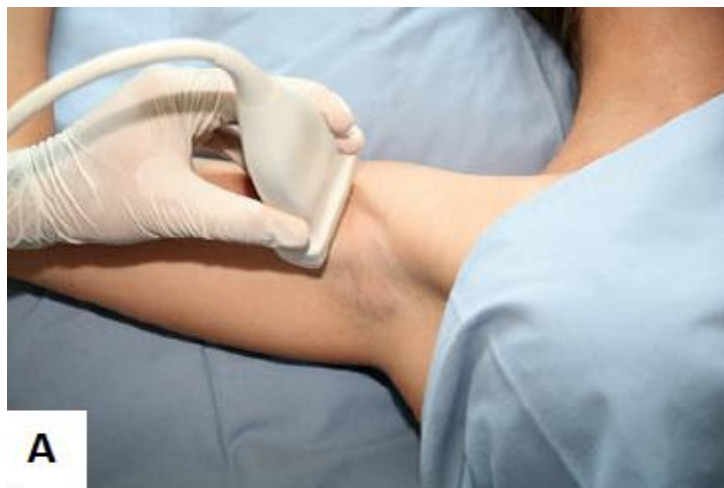Slika 6B: UZV prikaz aksilarnog živca (označen strelicama), uz njega su prikazani mišić latissimus dorsi (označen s „1“) i mišić pectoralis (označen s „2“) (preuzeto:High-Resolution Sonography of the Peripheral Nervous System, Peer S, Bodner G, 2.izd., Berlin Heidelberg, Springer-Verlag 2008.)

## 2.4.2 ULTRAZVUČNI PRIKAŽ ŽIVCA MUSKULOKUTANEUSA (N.MUSCULOCUTANEUS)

Živac muskulokutaneus polazi od lateralnog fascikula ručnog spleta (lat. plexus brachialis). Osjetno-motorički je periferni živac čija živčana vlakna dolaze od petog, šestog i sedmog vratnog spinalnog živca. Svojim motoričkim granama inervira mišić korakobrahijalis (m.coracobrachialis) kojeg probija te dvoglavi brahijalni mišić (m.biceps brachii) i mišić brahijalis (m. brachialis). Prolazi između dvoglavog brahijalnog mišića i mišića brahijalisa te lateralno od tetive dvoglavog brahijalnog mišića probija površinsku vezivnu ovojnicu, fasciju (lat. fascia), gdje njegova osjetna grana, podlaktični lateralni kožni živac (n. cutaneus antebrachii lateralis) inervira kožu radijalne strane podlaktice.(16)

Živac muskulokutaneus se može prikazati UZV-om linearnom sondom visokih frekvencija. Linearna sonda se stavlja s medijalno-ventralne strane proksimalnom dijela nadlaktice (Slika 7A).

Živac se prikazuje na poprečnom presjeku kao okrugla struktura tipičnog izgleda poput „pčelinjeg saća“ (Slika 7B). Pomicanjem sonde može se prikazati njegov tok kroz korakobrahijalni živac, distalno tok između fascije dvoglavog brahijalnog mišića ili između dvoglavog brahijalnog mišića i brahijalnog živca. Pomicanjem sonde i snimanjem u uzdužnom presjeku može se UZV-om evaluirati stanje živca poslije traume nadlaktice (Slika 7C). (12)



Slika 7:A,B,C. Slika 7A: postupak izvođenja UZV prikaza živca muskulokutaneusa  
 Slika 7B: UZV prikaz živca muskulokutaneusa u poprečnom presjeku  
 (označen vrhovima strelica)  
 Slika 7C: UZV prikaz živca muskulokutaneusa u uzdužnom presjeku  
 (označen vrhovima strelica), posttraumatski edem živca  
 poslije traume nadlaktice  
 (preuzeto: Atlas of Peripheral Nerve Ultrasound With Anatomic and  
 MRI Correlation, Peer S, Gruber H, Berlin Heidelberg, Springer-Verlag 2013.)

### 2.4.3 ULTRAZVUČNI PRIKAZ ŽIVCA RADIJALISA (N.RADIALIS)

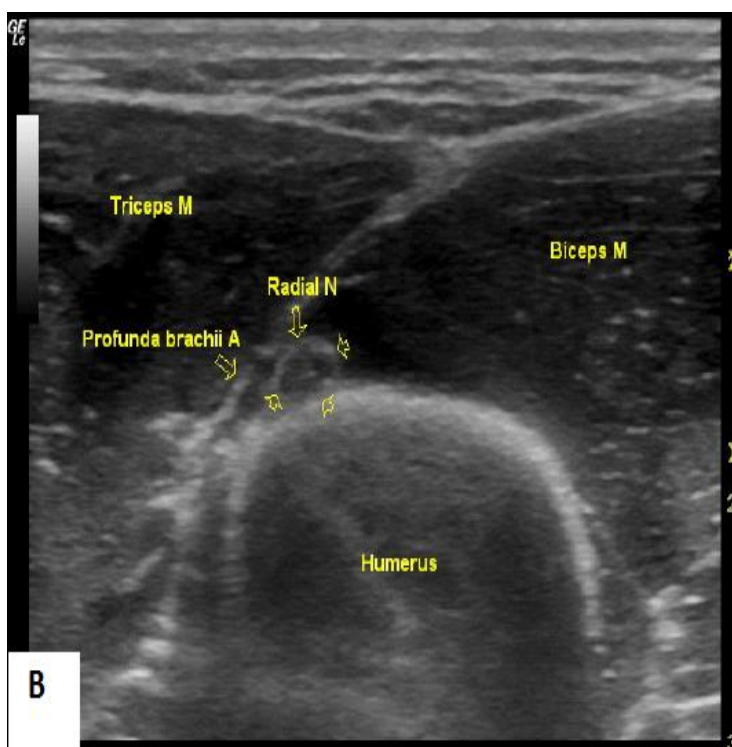
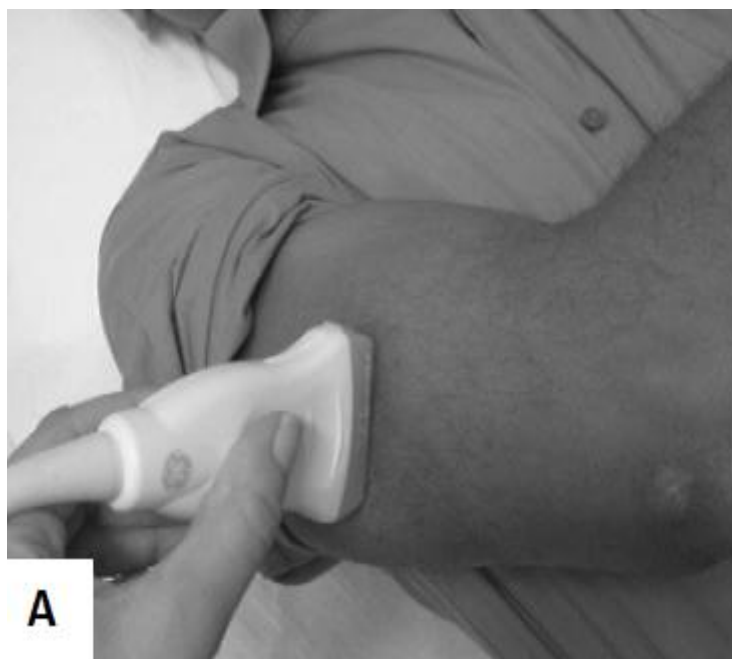
Živac radijalis je grana stražnjeg fascikula ručnog spleta. Osjetno-motorički je živac koji dobiva živčana vlakna od šestog, sedmog i osmog vratnog i prvog prsnog spinalnog živca. U nadlaktici je smješten u svom žlijebu (sulcus nervi radialis) na nadlaktičnoj kosti, a na putu ga prati duboka brahijalna arterija (a.profunda brachii). Ima zavojit tok oko srednje trećine nadlaktične kosti te prolazi između mišića brahioradijalis (m. brachioradialis) i mišića brahijalis (m.brachialis) te dolazi do fleksorne strane lakta gdje se dijeli na svoje krajnje ogranke, duboku granu (ramus profundus) i površinsku granu (ramus superficialis). Osim ove dvije grane, živac radijalis cijelim svojim tokom daje manje motoričke i osjetne ogranke. Nekoliko većih grana, osim duboke i površinske grane, su stražnji brahijalni kožni živac (n.cutaneus brachii posterior), donji lateralni brahijalni živac (n.cutaneus brachii lateralis inferior) te stražnji podlaktični kožni živac (n. cutaneus antebrachii posterior). Gledajući sveukupno, živac radijalis inervira motorički sve ekstenzore nadlaktice te radijalne i dorzalne mišiće podlaktice, a osjetno inervira kožu na stražnjoj (ekstenzornoj) strani nadlaktice i podlaktice, kožu na radijalnoj strani hrpta šake i kožu dva i pol radijalna prsta. (16)

Živac radijalis prikazujemo UZV-om linearnom sondom visokih frekvencija. Kao anatomske orijentacijske točke služe, za nadlakticu žlijeb živca na nadlaktičnoj kosti (sulcus nervi radialis), u laktu su mišići brahioradijalis i brahijalis, u podlaktici mišić supinator (m. supinator) i vena cefalika (v. cephalica), u zapešću stiloidni nastavak palčane kosti (processus styloideus ossi radii).(11, 22) Na nadlaktici se živac snima polaganjem UZV sonde u srednjoj trećini nadlaktice, na stražnju lateralnu stranu, poprečno na uzdužnu os nadlaktice (Slika 8A). Živac se prikazuje kao ovalna struktura tipičnog izgleda poput „pčelinjeg saća“ hipoehogenih živčanih vlakana omeđenih hiperehogenom vezivnom ovojnicom živca, a nalazi se između nadlaktične kosti i troglavog brahijalnog mišića (m.triceps brachii) (Slika 8B). Uz živac se prikazuje i duboka brahijalna arterija (a.profunda brachii).(11,22)

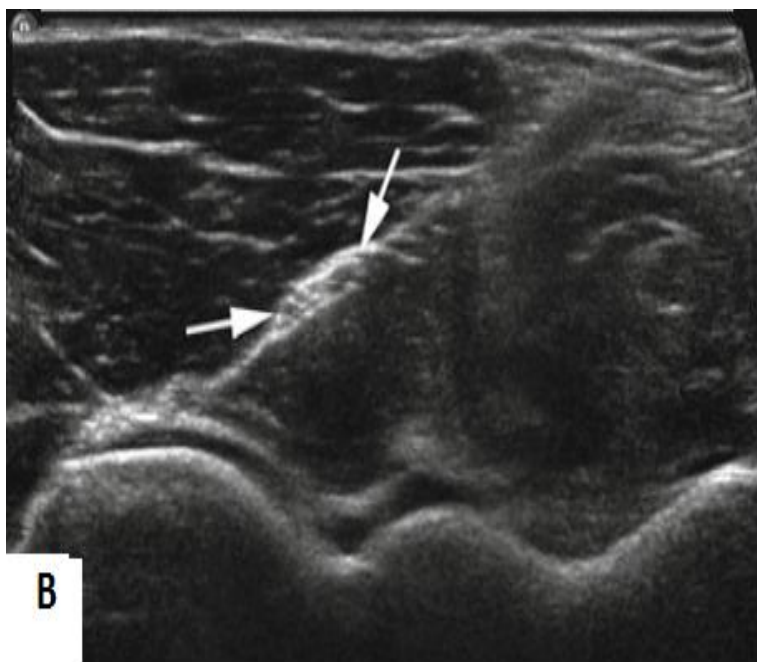
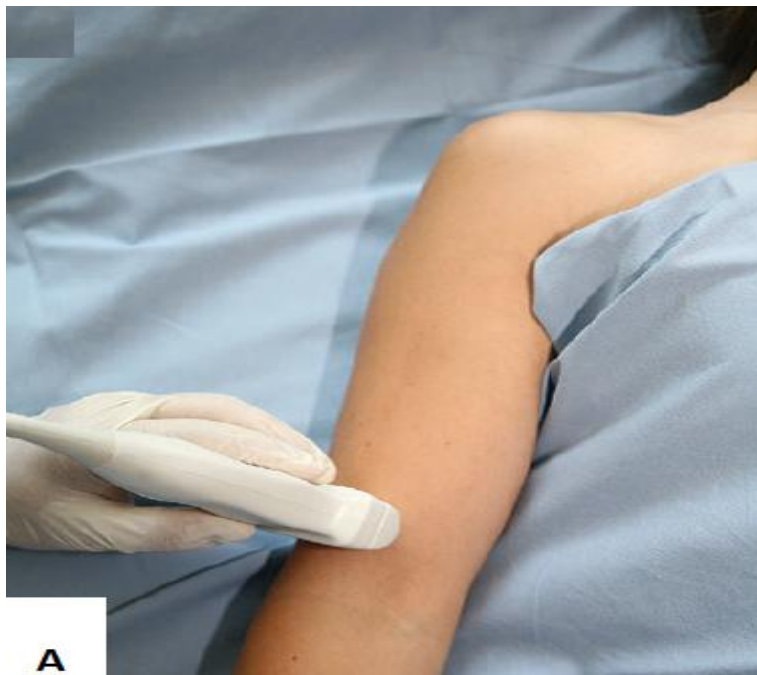U području lakta, živac radijalis se snima polaganjem UZV sonde na lateralnu stranu lakta iznad lateralnog epikondila nadlaktične kosti (Slika 9A). Na UZV prikazu se vidi živac ili njegove krajnje grane, duboka i površinska grana (Slika9B).(11)

U distalnom dijelu podlaktice, površinska grana živca radijalisa se može prikazati snimanjem UZV sondom položenom s radijalne strane ručnog zgloba (Slika 10A). U poprečnom presjeku živac se prikazuje kao mala ovalna hipoehogena struktura s hiperehogenim rubovima, a uz nju su smješteni arterija radijalis, palčana kost i tetiva dugog radijalnog karpalnog ekstenzora (Slika 10B).(11,12)





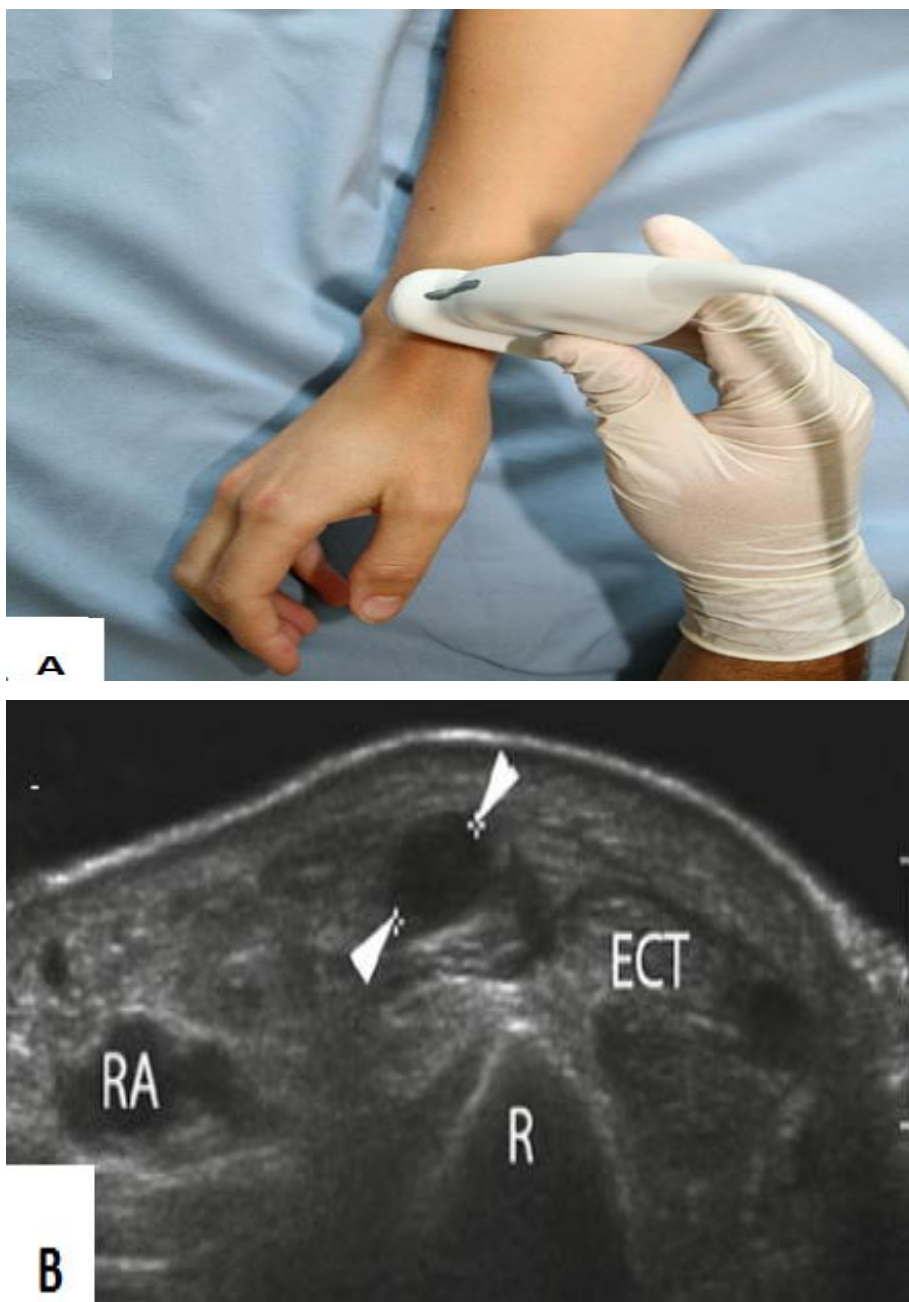
Slika 8:A,B. Slika 8A: postupak izvođenja UZV prikaza živca radijalisa na nadlaktici  
 Slika 8B: UZV prikaz živca radijalisa na nadlaktici (označen s „Radial N“)  
 (preuzeto: High-Resolution Ultrasonography for Peripheral Nerve Diagnostics  
 A Guide for Clinicians Involved in Diagnosis and Management of Peripheral  
 Nerve Disorders, Wilder-Smith EP, Rajendran K, Therimadasamy AK,  
 Singapore, World Scientific Publishing Co., 2010, 17.str.)



Slika 9:A,B. Slika 9A: postupak izvođenja UZV prikaza živca radijalisa u području lakta

Slika 9B: UZV prikaz duboke i površne grane živca radijalisa (označeni strelicom)

(preuzeto: Atlas of Peripheral Nerve Ultrasound With Anatomic and MRI Correlation, Peer S, Gruber H, Berlin Heidelberg, Springer-Verlag 2013.,58.str.)



Slika 10: A,B. Slika 10A: postupak izvođenja UZV prikaza površinske grane živca radijalisa u području ručnog zgloba

Slika 10B: UZV prikaz površinske grane živca radijalisa (označena vrhovima strelica), ispod živca se prikazuje palčana kost (označena s „R“), a uz njega tetiva dudog ekstenzora pešća (označena s „ECT“) i radijalna arterije (označena s „RA“)

(preuzeto: Atlas of Peripheral Nerve Ultrasound With Anatomic and MRI Correlation, Peer S, Gruber H, Berlin Heidelberg, Springer-Verlag 2013, 74.str.)

#### 2.4.4. ULTRAZVUČNI PRIKAZ ŽIVCA MEDIJANUSA (N. MEDIANUS)

Živac medijanus nastaje spajanjem lateralnog i medijalnog fascikula ručnog spleta u vilicu medijanusa. Živac medijanus je osjetno-motorički živac čija živčana vlakna dolaze od šestog, sedmog i osmog vratnog i prvog prsnog spinalnog živca.

Živac prvo prolazi kroz nadlakticu u žlijebu smještenom s medijalne strane (sulcus bicipitalis medialis). Tu se nalazi uz brahijalnu arteriju (a. brachialis). U laktu živac prolazi kroz tunel medijanusa, tj. pronatorni prorez. Dalje prolazi sredinom podlaktice tako da je smješten između dubokih i površinskih mišića fleksora šake (mm. flexora digitorum superficialis et profundus). U šaku dolazi prolazeći kroz karpalni tunel, ispod fleksornog retinakuluma (retinaculum flexorum), te se u palmarnoj regiji šake dijeli u svoje krajnje ogranke. Motoričke grane živca inerviraju sve mišiće prednje skupine podlaktice, osim ularnog karpalnog fleksora (m. flexor carpi ulnaris) i ularnog dijela dubokih fleksora četvrtog i petog prsta (mm. flexor digitorum profundus). Također, motorički inervira prvi i drugi lumbrikalni mišić (mm. lumbricales) te sve mišiće tenara osim aduktora palca (m. adductor pollicis) i duboke glave kratkog fleksora palca (caput profundum m. flexoris pollicis brevis). Osjetne grane ovog živca inerviraju kožu ventralne strane zapešća, palmarne regije šake i kožu tri i pol radijalna prsta.(16)

Živac medijanus se snima UZV-om linearnom sondom visokih frekvencija.

Većinski dio puta živac prolazi blizu kože te se lako i kvalitetno prikazuje.

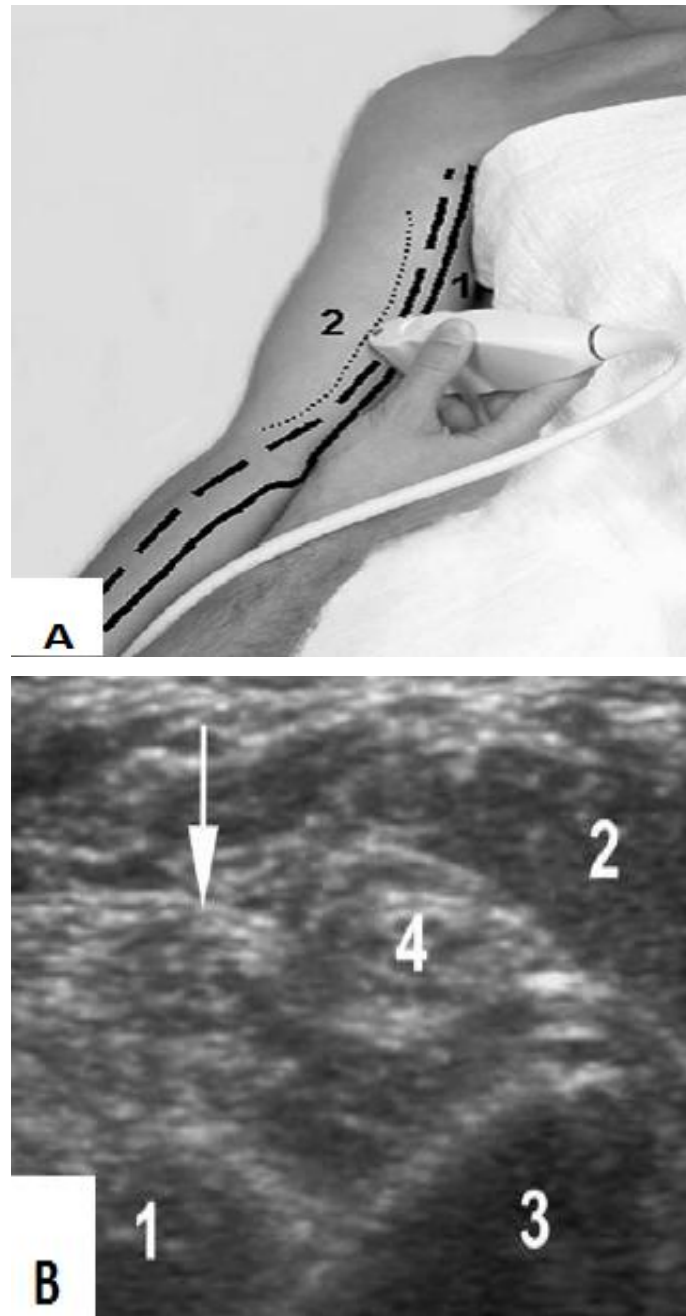
Kao anatomske orijentacijske točke služe, na nadlaktici tok uz brahijalnu arteriju, u podlaktici smještaj između dubokih i površinskih mišića fleksora šake, u karpalnom tunelu površni smještaj na tetivama.(22)

Na nadlaktici živac medijanus se snima linearnom sondom u srednjoj trećini nadlaktice, položenom na njezinu medijalnu stranu (Slika 11A). Sonda se stavlja okomito na os nadlaktice, te se dobije prikaz u poprečnom presjeku. Živac se prikaže s tipičnim izgledom „poput pčelinjeg saća“ u žlijebu između troglavog brahijalnog mišića (m. triceps brachii), nadlaktične kosti i dvoglavog brahijalnog mišića (m. biceps brachii), odmah uz brahijalnu arteriju (Slika 11B).(10,22)

U lakatnoj regiji, živac medijanus se snima polaganjem linearne sonde u prednju regiju lakta, okomito na uzdužnu os ruke (Slika 12A), te se dobije poprečni UZV

prikaz ovalne strukture živca izgleda poput „pčelinjeg saća“ smještene između mišića pronatora teresa (m. pronator teres) i mišića brahijalisa (Slika 12B).(12,22)

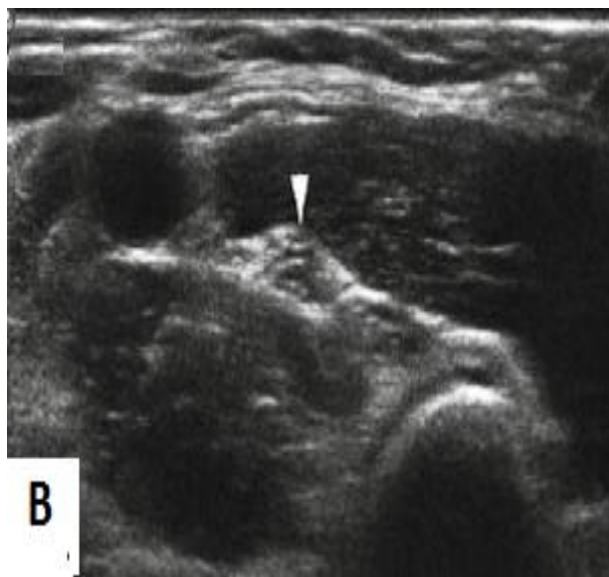
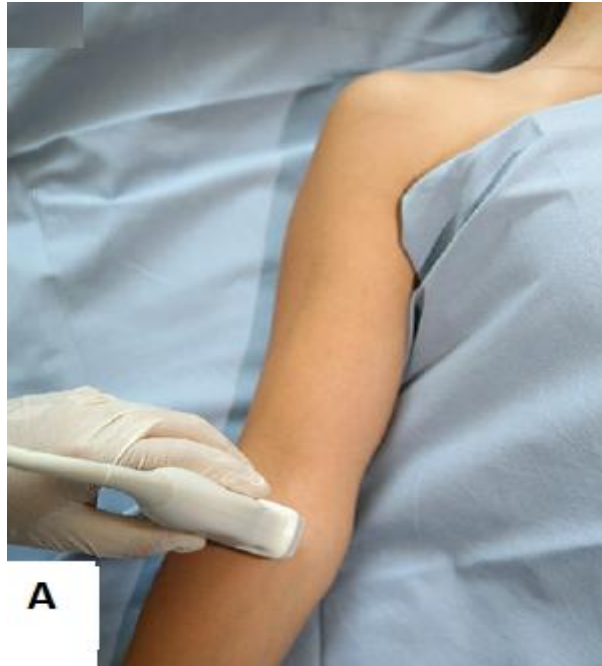
Snimanje živca medijanusa u području karpalnog tunela se obavlja polaganjem UZV linearne sonde na ventralnu stranu pešća, iznad karpalnog tunela (Slika 13A). Živac se u karpalnom tunelu prikazuje na UZV kao ovalna ili okrugla struktura tipičnog izgleda „poput pčelinjeg saća“, smješten najpovršnije, iznad tetiva fleksora, u sredini, odmah ispod hiperehogenije prikazanog hiperfleksornog retinakuluma (retinaculum flexorum) (Slika 13B). Ovo je područje gdje se živac često prikazuje UZV-om zbog dosta čestog patološkog stanja, sindroma karpalnog tunela.(10,12,22)



Slika 11: A,B.Slika 11A: postupak izvođenja UZV prikaza živca medijanusa na nadlaktici

Slika 11B: UZV prikaz živca medijanusa (označen strelicom), uz njega se prikazuju troglavi brahijalni mišić (označen s „1“), brahijalna arterija (označena s „4“), dvoglavi brahijalni mišić (označen s „2“) i nadlaktična kost (označena s „3“)

(preuzeto: High-Resolution Sonography of the Peripheral Nervous System, Peer S, Bodner G, 2.izd., Berlin Heidelberg, Springer-Verlag 2008., 23.str.)

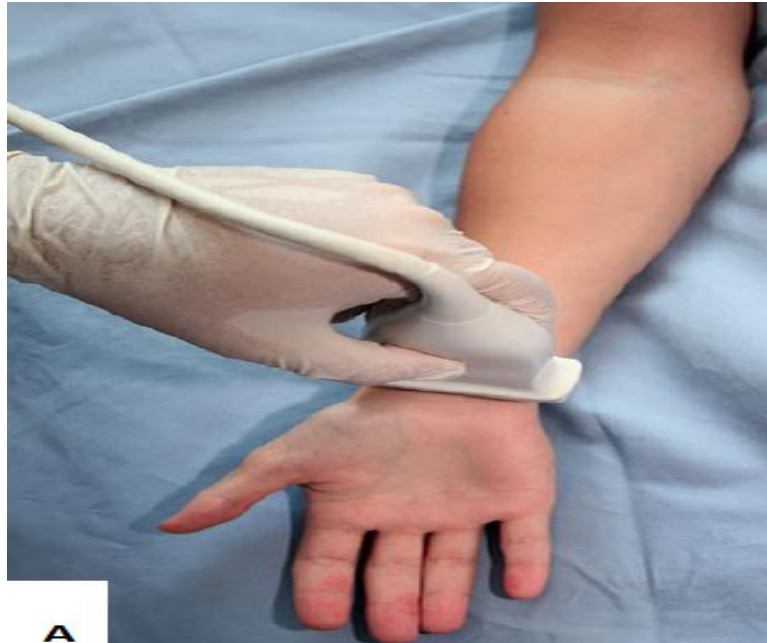

Slika 12:A,B. Slika 12A: postupak izvođenja UZV prikaza živca medijanusa u području lakta

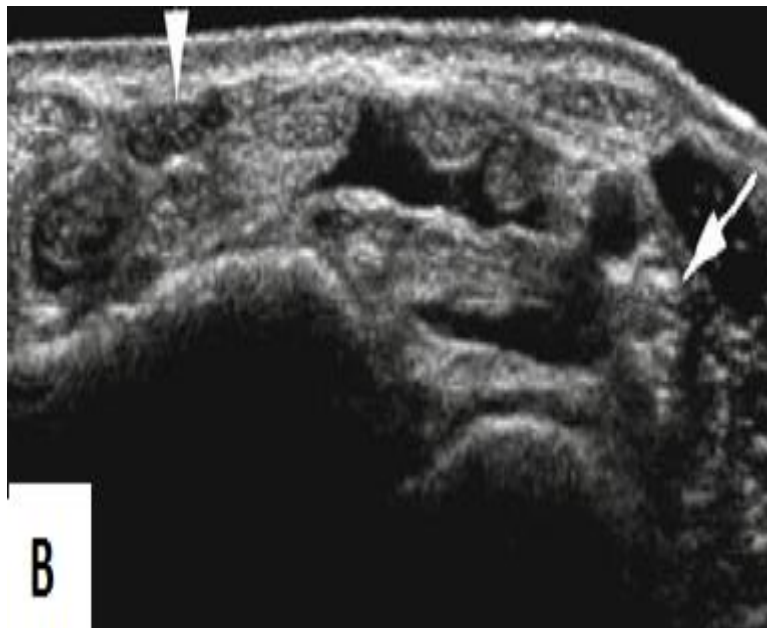
Slika 12B: UZV prikaz živca medijanusa (označen vrhom strelice) u području lakta

(preuzeto: Atlas of Peripheral Nerve Ultrasound With Anatomic and MRI Correlation, Peer S, Gruber H, Berlin Heidelberg, Springer-Verlag 2013.,56.str.)





**A**



**B**

Slika 13: A,B. Slika 13A: postupak izvođenja UZV prikaza živca medijanusa u karpalnom tunelu.

Slika 13B: UZV prikaz živca medijanusa u karpalnom tunelu (označen glavom strelice). Na prikazu se vidi i ulnarni živac (označen strelicom) koji je izvan karpalnog tunela.

(preuzeto: Atlas of Peripheral Nerve Ultrasound With Anatomic and MRI Correlation, Peer S, Gruber H, Berlin Heidelberg, Springer-Verlag 2013., 66.str.)



## 2.4.5 ULTRAZVUČNI PRIKAZ ULNARNOG ŽIVCA (N. ULNARIS)

Ulnarni živac je grana medijalnog fascikula ručnog spleta. Osjetno-motorički je živac koji dobiva živčana vlakna iz petog, šestog i sedmog vratnog i prvog prsnog spinalnog živca.

U svom toku najprije se nalazi medijalno od brahijalne arterije na nadlaktici, putuje kroz medijalnu brahijalnu međumišićnu pregradu (septum intermusculare brachii mediale) te dolazi na stražnju stranu nadlaktice u svoj žlijeb iza medijalnog epikondila nadlaktične kosti (sulcus n. ulnaris humeri).

U podlaktici dolazi na fleksornu stranu između obje glave mišića ulnarnog fleksora zapešća (m.flexor carpi ulnaris). Radijalno uz živac smještena je arterija ulnaris (a.ulnaris) te se zajedno pružaju ispod mišića ulnarnog fleksora pešća do zapešća. U dlan dolazi kroz Guyonovu ložu izvan karpalnog tunela.

Motoričke grane živca ulnarisa inerviraju ulnarni fleksor pešća, ulnarni dio dubokih fleksora prstiju, treći i četvrti lumbrikalni mišić, sve međukoštane mišiće šake, aduktor palca, duboku glavu kratkog fleksora palca i sve mišiće hipotenara.

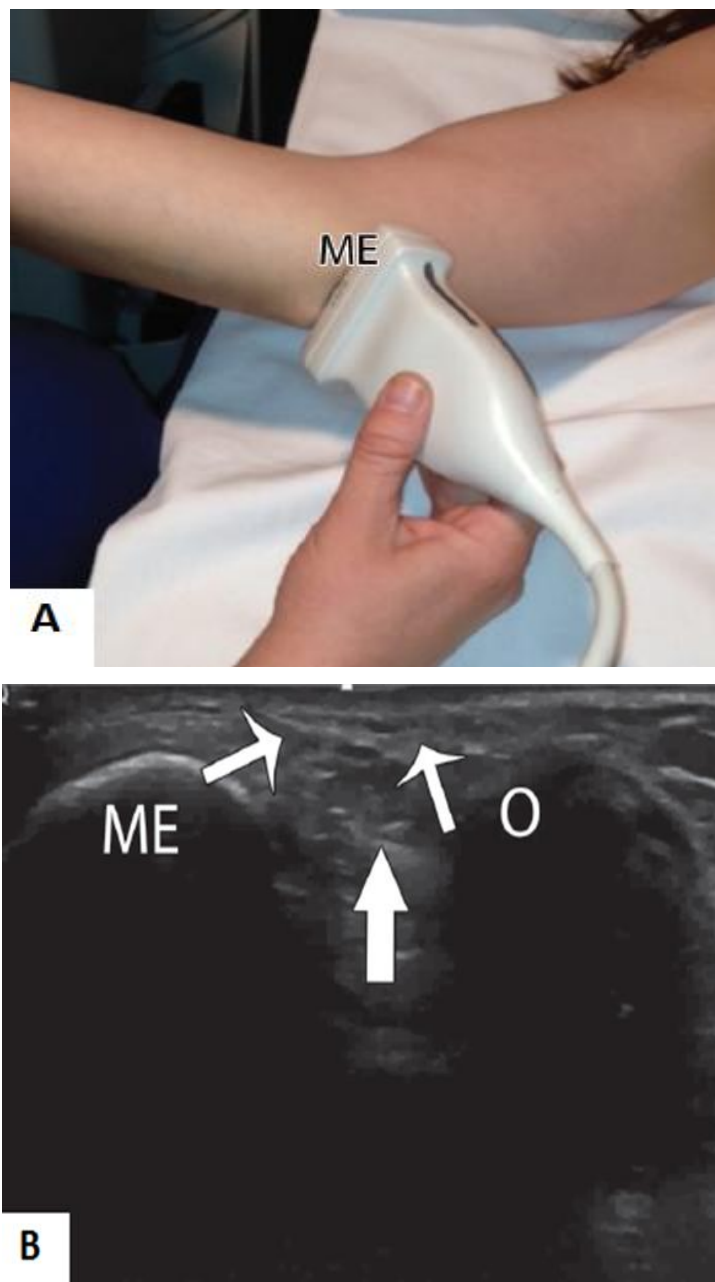
Osjetne grane živca ulnarisa inerviraju kožu na ularnoj strani šake, kožu dva i pol ulnarna prsta održalno, te kožu pamarne strane ulnarnog jednog i pol prsta.(16)

Živac ulnaris se većinu svoga toga kroz ruku nalazi nezaštićen u potkožnom tkivu, tek manji dio u podlaktici je pokriven mišićem.

Kao anatomske orijentacijske točke pri UZV-om snimanju ovog živca važne su sljedeće strukture, u nadlaktici brahijalna arterija, u laktu medijalni epikondil nadlaktične kosti, i graškasta kost (oss pisiforme) u području pešća.(22)

Živac ulnaris se prikazuje kvalitetno u ulnarnom tunelu na laktu, smještenom između medijalnog epikondila i olekranona ulnarne kosti. (22)

Linearna UZV sonda visoke frekvencije se postavlja s medijalne strane stražnje regije lakta iznad medijalnog epikondila nadlaktične kosti, poprečno na uzdužnu os ruke (Slika 14A). Živac se prikaže kao mala okrugla struktura hipoehogenog srednjeg dijela omeđena hiperehogenom vezivnom ovojnicom živca. Iznad živca se prikazuje hiperehogeni Osbornova fascija koja se proteže od medijalnog epikondila nadlaktične kosti na olekranon ulnarne kosti (Slika 14B). (12,22)



Slika 14: A,B. Slika 14A: postupak izvođenja UZV prikaza ulnarnog živca u laktu  
 Slika 14B: UZV prikaz ulnarnog živca (označen debelom strelicom) u ulnarnom tunelu na laktu. Također se na UZV prikazuju medijalni epikondil nadlaktične kosti (označen s „ME“), olekranon ulne (označen s „O“) i Osbornova fascija (označena s tankim strelicama)

(preuzeto: Brown JM, Yablon CM, Morag Y, Brandon CJ, Jacobson JA, US of the Peripheral Nerves of the Upper Extremity: A Landmark Approach, RadioGraphics 2016; 36:452-463, 459.str.)

## 2.4.6 ULTRAZVUČNI PRIKAZ ŽIVACA ŠAKE I PRSTIJU

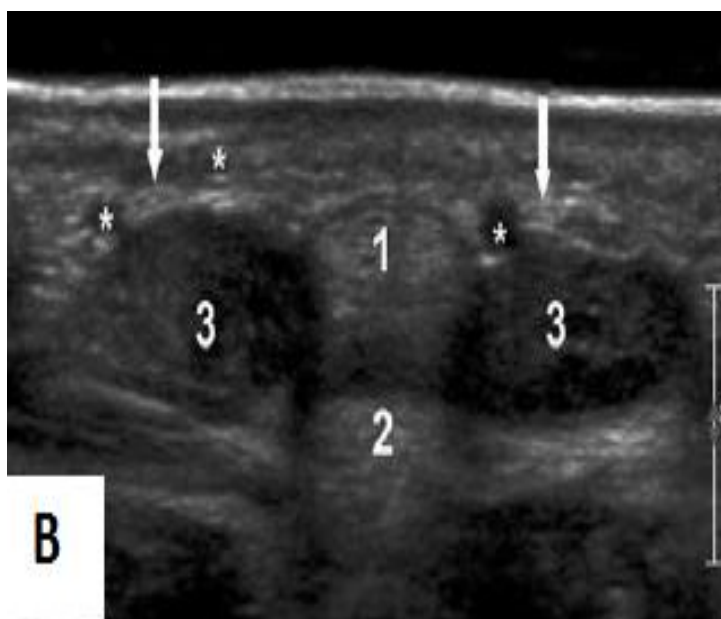
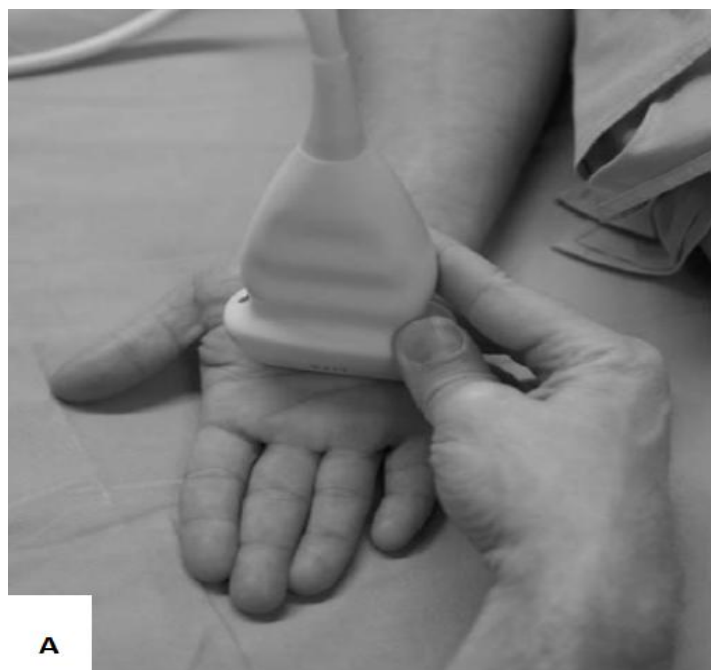
Ogranci živaca medianusa, ulnarisa i radijalisa koji inerviraju područje šake i prste se mogu bez problema i visoko kvalitetno prikazati UZV-om linearnom sondom visokih frekvencija.

Za prikaz živaca šake sonda se postavlja na palmarnu (Slika 15A) ili dorzalnu stranu. Može se upotrijebiti Color-Doppler tehnika prikaza kako bi se živce lakše razlučilo od krvnih žila.

Na prikazu u poprečnom presjeku živci šake i prstiju se vide kao male okrugle ili ovalne strukture hipoehogene središta s hiperehogenim rubovima (15B). Uz živce se prikazuju krvne žile, ispod živaca se prikazuju kosti i lumbrikalni i interosealni mišići, a iznad njih tetive prstiju.

Na UZV prikazu u uzdužnom presjeku (16A), ovi živci se prikazuju kao linearne fascikularne hiperehogene strukture (16B). (10,22)

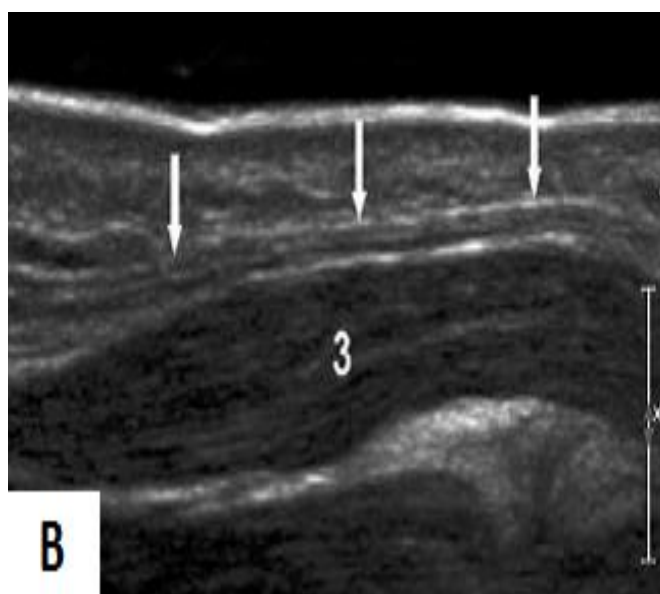
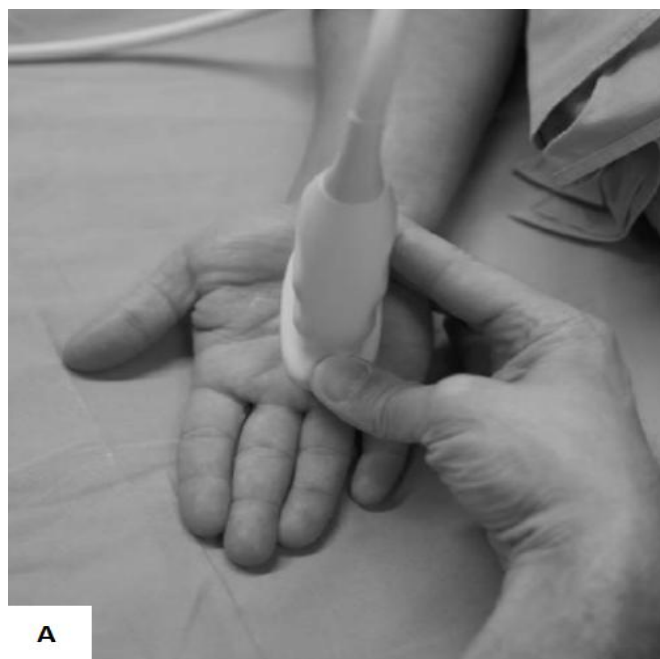
Na prstima živci se prikazuju postavljanjem UZV linearne sonde okomito ili uzdužno na palmarnu (Slika 17A) odnosno dorzalnu stranu prstiju. Živci prstiju se na UZV snimci u poprečnom presjeku prikazuju kao jako male okrugle strukture hipoehogene središta s hiperehogenim rubom. Uz živce se prikazuju krvne žile, te je poželjno upotrijebiti Color-Doppler funkciju (Slika 17B). Iznad odnosno ispod prikazuju se kosti prstiju, a s medijalne strane živaca prikazuju se hiperehogene tetive fleksora odnosno ekstenzora prstiju. (10,22)



Slika 15: A,B. Slika 15A: postupak izvođenja UZV prikaza živaca palmarne strane šake u poprečnom presjeku

Slika 15B: UZV prikaz živaca palmarne strane šake (označeni strelicama) u poprečnom presjeku. Uz živac se prikazuju arterije šake (označene zvjezdicama), te tetiva fleksora prstiju (označena s „1“), metakarpalna kost (označena s „2“) i lumbrikalni mišići (označeni s „3“)

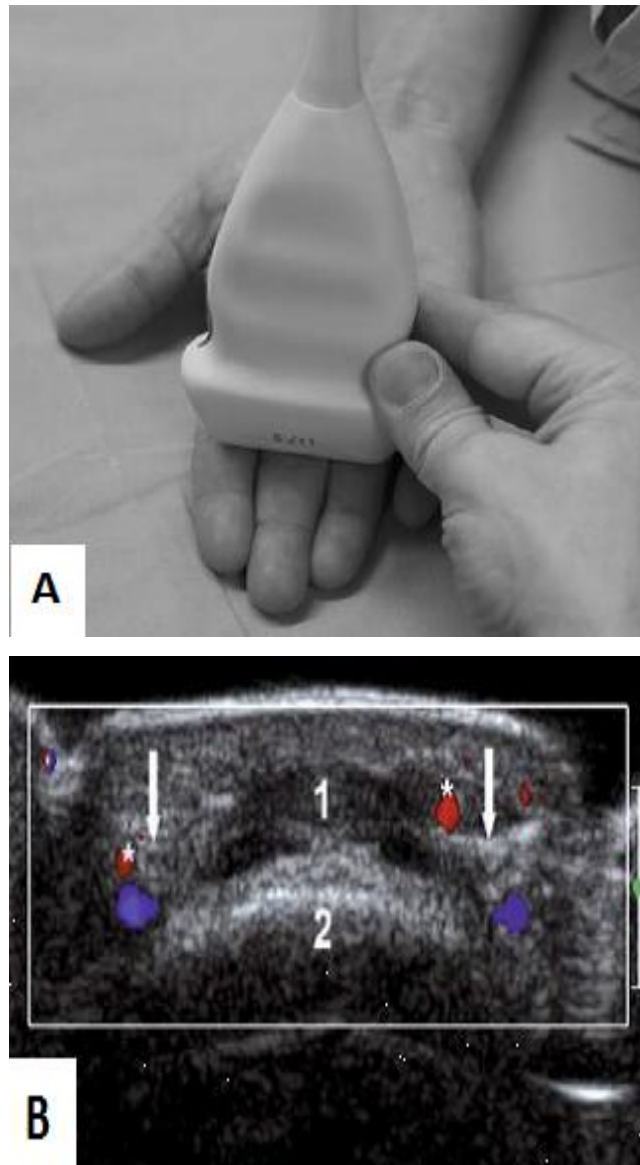
(preuzeto: High-Resolution Sonography of the Peripheral Nervous System, Peer S, Bodner G, 2.izd., Berlin Heidelberg, Springer-Verlag 2008., 30.str.)



Slika 16: A,B. Slika 16A: postupak izvođenja UZV prikaza živaca palmarne strane šake u uzdužnom presjeku

Slika 16B: UZV prikaz živaca palmarne strane šake (označeni strelicama) u uzdužnom presjeku. Ispod živaca se prikazuju lumbrikalni mišići (označeni s „3“)

(preuzeto: preuzeto: High-Resolution Sonography of the Peripheral Nervous System, Peer S, Bodner G, 2.izd., Berlin Heidelberg, Springer-Verlag 2008., 30.str.)



Slika 17: A,B. Slika 17A: postupak izvođenja UZV prikaza živaca palmarne strane prsta u poprečnom presjeku

Slika 17B: Color-Dopler UZV prikaz šake. UZV prikaz živaca palmarne strane prsta (označeni strelicama) u poprečnom presjeku. Uz živce prikazuju se krvne žile (crvena i plava boja na UZV prikazu). Također, medijalno od živaca se prikazuju fleksorna tetiva prsta (označena s „1“) i falanga prsta (označena s „2“)

(preuzeto: High-Resolution Sonography of the Peripheral Nervous System, Peer S, Bodner G, 2.izd., Berlin Heidelberg, Springer-Verlag 2008., 31.str.)

## 2.5 ULTRAZVUČNI PRIKAZ ŽIVACA PRSNE I TRBUŠNE STIJENKE

S obzirom da je patologija perifernih živaca prsne i trbušne stijenke rijetka, upotreba ultrazvuka za njihov prikaz u ovom području je rijetka, uglavnom se ne upotrebljava.

U literaturi je opisan UZV prikaz sljedećih živaca: živac thoracicus longus, živac thoracodorsalis, interkostalni živci (nn.intercostales), živac iliohypogastricus i živac ilioinguinalis.(12)

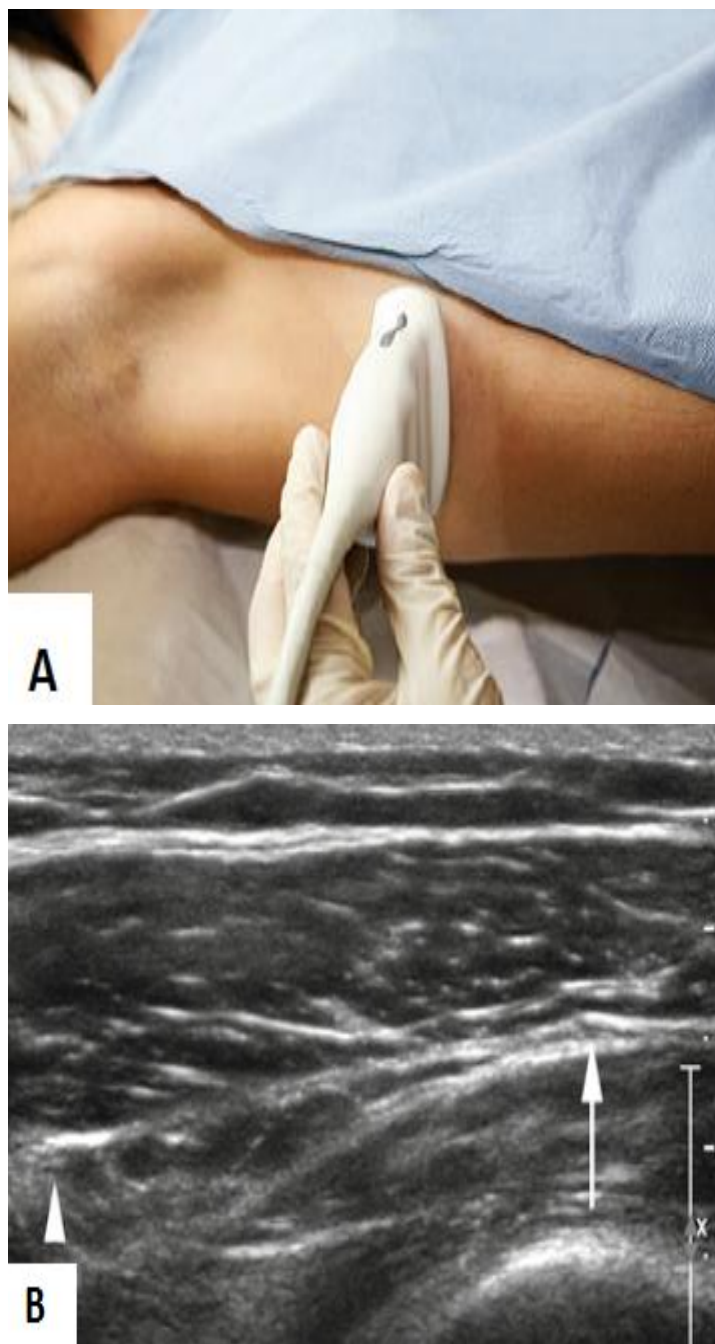
### 2.5.1 ULTRAZVUČNI PRIKAZ ŽIVCA THORACICUS LONGUS I ŽIVCA THORACODORSALIS

Živac thoracicus longus motorički je živac čija živčana vlakna dolaze iz prednjih grana petog, šestog i sedmog vratnog spinalnog živca. Ide dorzalno od ručnog spleta, prolazi kroz vrh pazuha, dolazi do medijalnog dijela pazušnog prostora do mišića m. serratus anterior te inervira taj mišić.(27) Živac thoracodorsalis motorički je živac čija živčana vlakna dolaze iz šestog, sedmog i osmog spinalnog živca.(16) Ovaj živac se nalazi u stražnjoj stijenci pazušne udubine prije nego što dođe do mišića latissimus dorsi po kojemu se pruža prema dolje te ga inervira.(27)

Živci thoracicus longus i thoracodorsalis se prikazuju UZV-om postavljanjem linearne sonde visokih frekvencija u horizontalnom položaju na distalni dio pazušne udubine te je sonda prislonjena dorzalno na stražnji pazušni nabor (lat. plica axilaris posterior) i ventromedijalno na prsnu stijenku (Slika 18A). (12)

Ovi živci se nalaze uz krvne žile te je preporučeno za razlikovanje struktura upotrijebiti Color-Doppler prikaz.

Na UZV prikazu ovi živci su vidljivi na poprečnom presjeku kao male okrugle strukture hipoehogenog središta s hiperehogenim rubovima smještene odmah uz mišiće i krvne žile (Slika 18B).(12)



Slika 18:A,B. Slika 18A: postupak izvođenja UZV prikaza živca thoracicus longus i živca thoracodorsalis

Slika 18B: UZV prikaz živca thoracicus longus (označen strelicom) i živca thoracodorsalis (označen glavom strelice)

(preuzeto: Atlas of Peripheral Nerve Ultrasound With Anatomic and MRI Correlation, Peer S, Gruber H, Berlin Heidelberg, Springer-Verlag 2013, 117.str.)

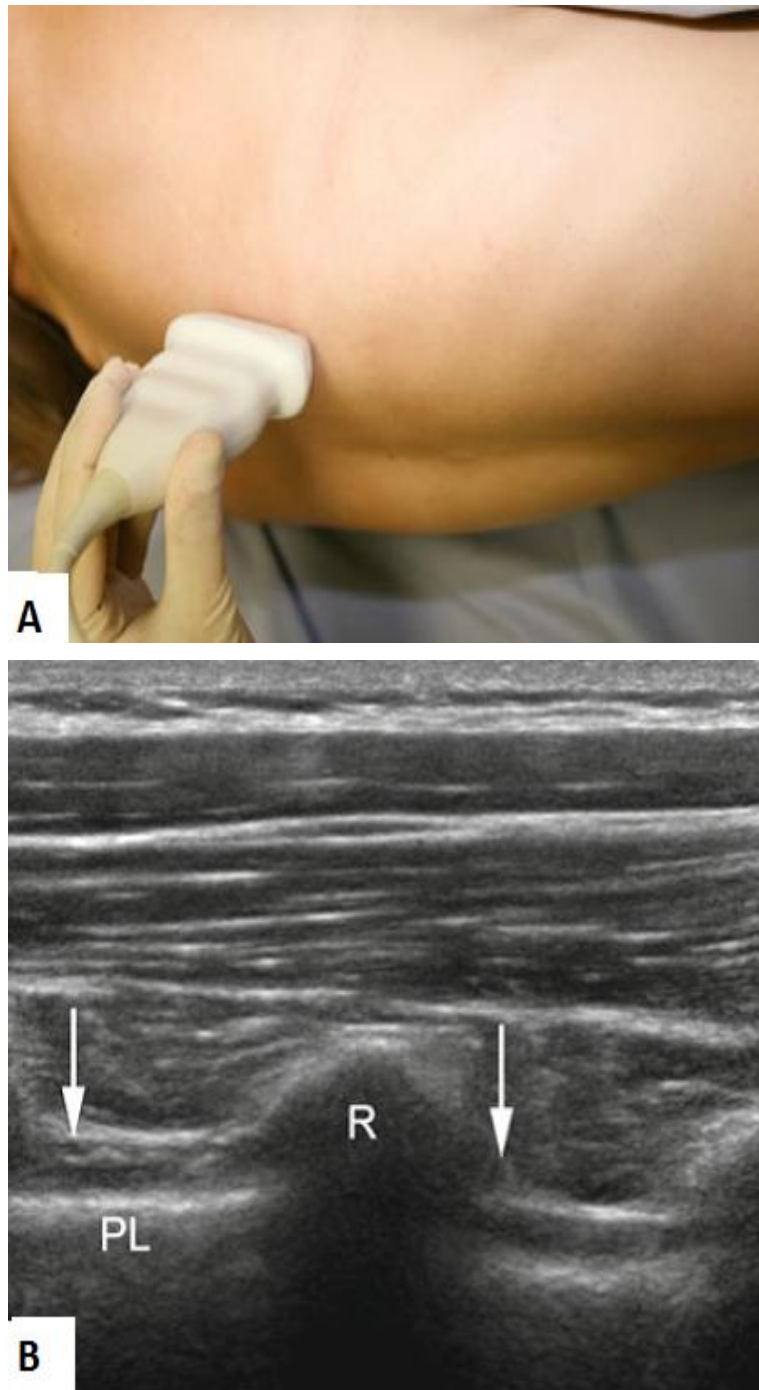


## 2.5.2 ULTRAZVUČNI PRIKAZ INTERKOSTALNIH ŽIVACA (NN. INTERCOSTALES)

Interkostalni živci su osjetno-motorički živci čija živčana vlakna dolaza od prsnih spinalnih živaca. (16) Ovi živci u svom toku najprije idu po unutarnjoj stijenci vanjskih međurebrenih žilišta ispod interkostalnih arterija i vena, odvojeni od prsne šupljine endotorakalnom fascijom. Zatim se u srednjem dijelu međurebrenih prostora nalaze u rebrenom žlijebu (lat. sulcus costae) smještenom samo s donje strane rebra, između unutrašnjih i vanjskih međurebrenih mišića.(27)

Interkostalni živci se snimaju UZV sondom visokih frekvencija, koja se postavlja okomito na tok rebra (Slika 19A). S obzirom da se ovi živci nalaze neposredno uz interkostalne krvne žile poželjno je upotrijebiti Color-Doppler tehniku prikaza.

Ovi živci se na UZV prikazuju kao male okrugle tvorbe hipoehogenog središta s hiperehogenim rubom, uz njega se prikazuju krvne žile, a iznad koštano tkivo rebra (Slika 19B).(12)



Slika 19: A,B. Slika 19A: postupak izvođenja UZV prikaza interkostalnih živaca  
 Slika 19B: UZV prikaz interkostalnih živaca u poprečnom presjeku  
 (označeni strelicom). Na UZV prikazu se također vidi  
 rebro (označeno s „R“) i pleura (označena s „PL“)  
 (preuzeto: Atlas of Peripheral Nerve Ultrasound With Anatomic and  
 MRI Correlation, Peer S, Gruber H, Berlin Heidelberg, Springer-  
 Verlag 2013, 118.str.)

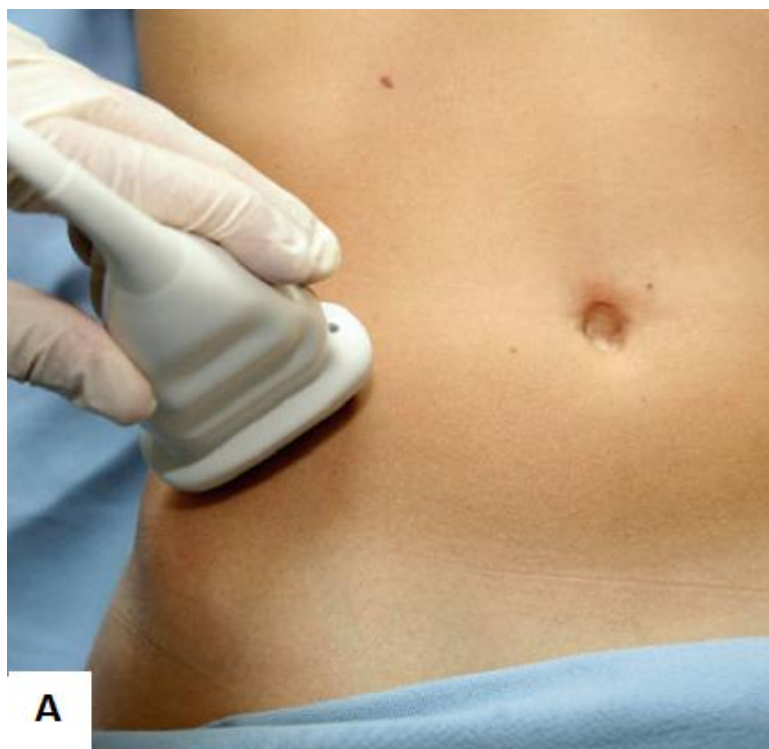
### 2.5.3. ULTRAZVUČNI PRIKAZ ILIOHIPOGASTRIČNOG ŽIVCA (N. ILIOHYPOGASTRICUS) I ILIOINGVINALNOG ŽIVCA (N. ILIOINGUINALIS)

Iliohipogastrični živac je osjetno-motorički živac čija živčana vlakna dolaze od dvanaestog prsnog i prvog slabinskog spinalnog živca. U svom toku u trbušnoj stijenci najprije ide po prednjoj strani mišića quadratus lumborum. Zatim prolazi kroz aponeurozu s koje polazi mišić transversus abdominis i mišić obliquus abdominis internus. Nakon što probije mišić obliquus internus, ide između ovog mišića i mišića obliquus abdominis externus, paralelno s ingvinalnim ligamentom. Svoj tok završava probivši ovojnici mišića rectus abdominis kojeg naposljetku inervira.(27)

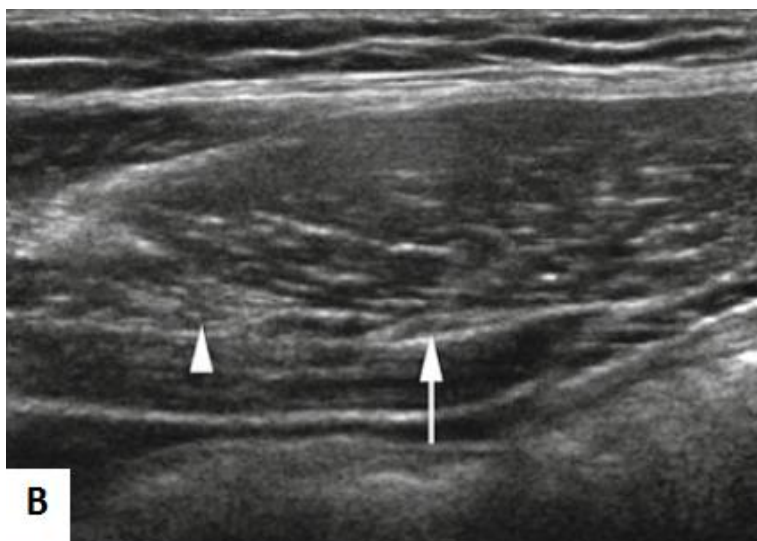
Ilioingvinalni živac je osjetno-motorički živac čija živčana vlakna dolaze iz dvanaestog prsnog i prvog slabinskog spinalnog živca. Ima jednaki tok kao i iliohipogastrični živac, samo u distalnijoj razini trbušne stijenske.(27)

Zbog svog usporednog tijeka snimaju se istodobno na UZV. Kao anatomska orijentacijska točka služi spina iliaca anterior superior. UZV linearna sonda visokih frekvencija se postavlja 5 cm kranijalno od spina iliaca anterior superior, na način da se sonda stavlja okomito na tok živca (Slika 20A).(12)

Na UZV u poprečnom presjeku, ovi živci se prikazuju kao male ovalne strukture hipoehogenih središta s hiperehogenim rubovima, a s obzirom na najčešću lokaciju snimanja, s jedne strane se prikazuje mišić abdominis transversalis i s druge mišić abdominis obliquus externus (Slika 20B).(12)



**A**



**B**

Slika 20:A,B. Slika 20A: postupak izvođenja UZV prikaza iliohipogastričnog i ilioingvinalnog živca

Slika 20B: UZV prikaz u poprečnom presjeku iliohipogastričnog (označen strelicom) i ilioingvinalnog živca (označen glavom strelice)

(preuzeto: Atlas of Peripheral Nerve Ultrasound With Anatomic and MRI Correlation, Peer S, Gruber H, Berlin Heidelberg, Springer-Verlag 2013, 120.str.)

## 2.6 ULTRAZVUČNI PRIKAZ PERIFERNIH ŽIVACA NOGE

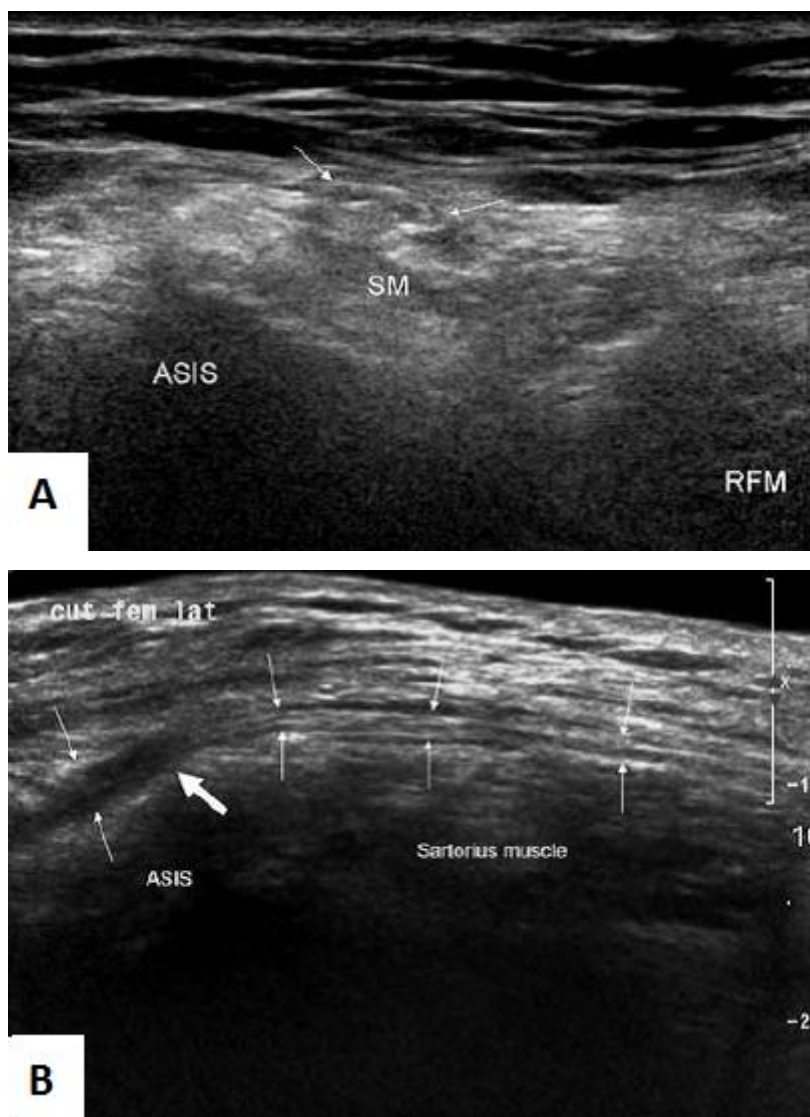
### 2.6.1 ULTRAZVUČNI PRIKAZ ŽIVCA CUTANEUS FEMORIS LATERALIS

Živac cutaneus femoris lateralis osjetni je živac čija živčana vlakna dolaze od drugog i trećeg slabinskog spinalnog živca. Nakon izlaska iz slabinskog spleta ide koso preko mišića iliacus prema spina iliaca anterior superior te prolazi ispod ingvinalnog ligamenta i dolazi na proksimalni dio noge. Zatim probija površinsku fasciju te ide po lateralnoj strani natkoljenice i osjetno inervira kožu tog područja sve do blizine koljena.(16)

U UZV prikazu ovog živca koristi se linearna sonda visokih frekvencija (s obzirom da je živac neposredno u potkožnom tkivu, mogu se koristiti sonde jako visokih frekvencija 17-18 MHz).

Anatomske orijentacijske točke za UZV prikaz su nam mišić sartorius i mišić rectus femoris. Sonda se prislanja na kožu neposredno uz spina iliaca anterior superior, na mjesto gdje se očekuje da živac izlazi ispod ingvinalnog ligamenta.

Ovaj živac se prikazuje na UZV u poprečnom presjeku kao mala okrugla hipoehogena struktura (Slika21A), a na snimci u uzdužnom presjeku živac je prikazan kao ravna hipoehogena tubularna struktura hiperehogenih rubova, smješten neposredno iznad mišića sartoriusa (Slika21B).(10,11,23)



Slika 21:A,B. Slika 21A: UZV prikaz živca cutaneus femoris lateralis (označen strelicama) u poprečnom presjeku.

Neposredno ispod živca se prikazuje mišić sartorius (označen s „SM“). Prikazuje se na slici i spina iliaca anterior superior (označena s „ASIS“) i mišić rectus femoris (označen s „RFM“)

Slika 21B: UZV prikaz živca cutaneus femoris lateralis (označen strelicama) u uzdužnom presjeku. Ispod živca se prikazuje mišić sartorius (označen s „Sartorius muscle“)

(preuzeto: High-Resolution Sonography of the Peripheral Nervous System, Peer S, Bodner G, 2.izd., Berlin Heidelberg, Springer-Verlag 2008., 105.str.)

## 2.6.2 ULTRAZVUČNI PRIKAZ OBTURATORNOG ŽIVCA (N. OBTURATORIUS)

Obturatorni živac osjetno-motorički živac čija živčana vlakna dolaze od prvog, drugog, trećeg i četvrtog slabinskog spinalnog živca. Iz slabinskog spleta polazi prema medijalno, ide ispod mišića psoas major, ulazi u malu zdjelicu preko terminalne linije zdjelice kosti (lat. linea terminalis ossi ischii) te prolazi kroz obturatorni kanal. Živac se nakon što iziđe iz obturatornog kanala grana na dvije grane, prednju i stražnju granu.

Prednja grana (r. anterior) prolazi ispred mišića adductor brevis prema distalno i daje motoričke ogranke za mišić adductor brevis, mišić pectineus, mišić adductor longus i mišić gracilis, te osjetnu granu za kožu medijalne strane natkoljenice.

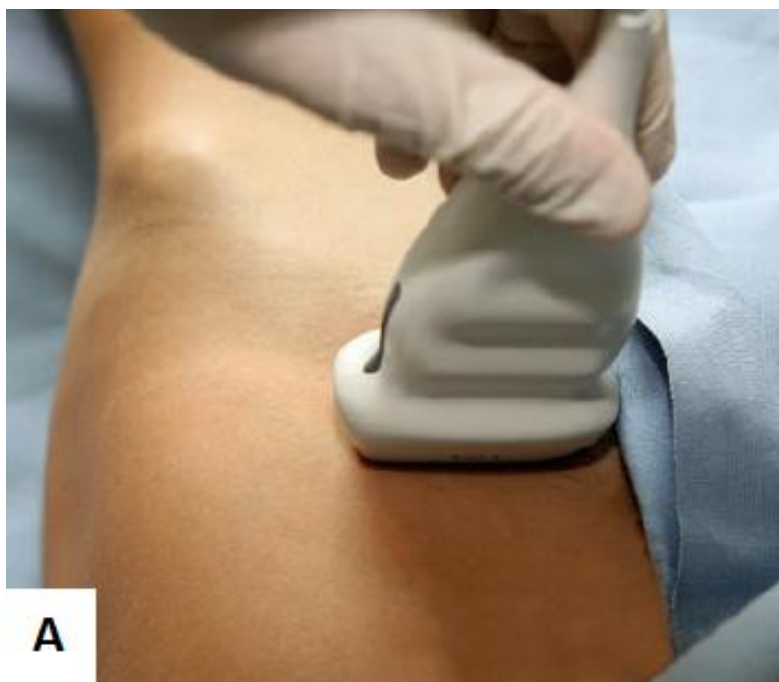Stražnja grana prolazi iza mišića adductor brevis i opskrbljuje s motoričkim granama mišić obturatorius externus, mišić adductor magnus, te s osjetnom granom zglobnu čahuru zgloba kuka.(16)

U UZV prikazu ovog živca koriste se UZV linearne sonde visokih frekvencija. Ovisno o dubini, tj. o težini osobe i obujmu noge mogu biti prikladne linearne sonde od 12 MHz.

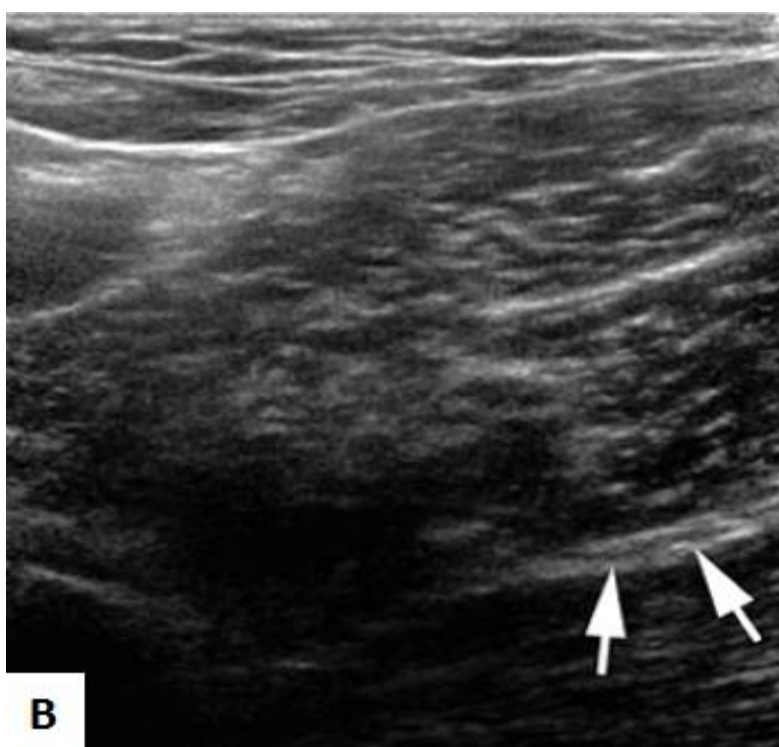
Kao anatomske orijentacijske točke služe mišić pectineus i mišići aduktori.

UZV sonda se stavlja na kožu proksimalnog dijela natkoljenice s medijalne strane prednje regije noge iznad aduktornih mišića (Slika 22A).

Na UZV se ovaj živac prikazuje na poprečnom presjeku kao ovalna hipoehogena struktura okružena hiperehogenim rubom smještena između mišića pectineus i mišića aduktora (Slika 22B).(12)



**A**



**B**

Slika 22:A,B. Slika 22A: postupak izvođenja UZV prikaza obturatornog živca

Slika 22B:UZV prikaz obturatornog živca u poprečnom presjeku  
(označen strelicama)

(preuzeto: Atlas of Peripheral Nerve Ultrasound With Anatomic and  
MRI Correlation, Peer S, Gruber H, Berlin Heidelberg, Springer-  
Verlag 2013, 122.str.)



### 2.6.3 ULTRAZVUČNI PRIKAZ FEMORALNOG ŽIVCA (N.FEMORALIS)

Femoralni živac je osjetno-motorički živac čija živčana vlakna dolaze od prvog, drugog, trećeg i četvrtog slabinskog spinalnog živca. Nakon što se odvoji iz slabinskog spleta putuje između mišića psoas major i mišića iliacus, dolazi u mišićni odjeljak ispod ingvinalnog ligamenta te dolazi na ekstenzornu stranu natkoljenice.

Na prednjoj strani natkoljenice dijeli se u svoje motoričke grane koje inerviraju mišić iliopsoas, mišić quadriceps femoris, mišić sartorius i mišić pectineus, osjetne kožne grane koje inerviraju kožu prednje strane natkoljenice sve do koljena te naposljetku veći osjetni živac saphenus. Živac saphenus prolazi lateralno od arterije femoralis kroz aduktorski kanal, prolazi kroz vastoaduktornu membranu te prodire kroz površinsku fasciju u visini glave tibije te s venom saphena magna dolazi do medijalnog gležnja. Inervira kožu medijalne i prednje strane zgloba koljena te kožu medijalne i prednje površine potkoljenice, medijalnog gležnja i medijalnog ruba stopala sve do palca.(16)

Za UZV prikaz femoralnog živca i njegovog najvećeg ogranka, živca saphenusa, upotrebljava se linearna sonda od 10 MHz, dok je za manje površinske ogranke poželjno upotrijebiti sondu od 17MHz.(10,23)

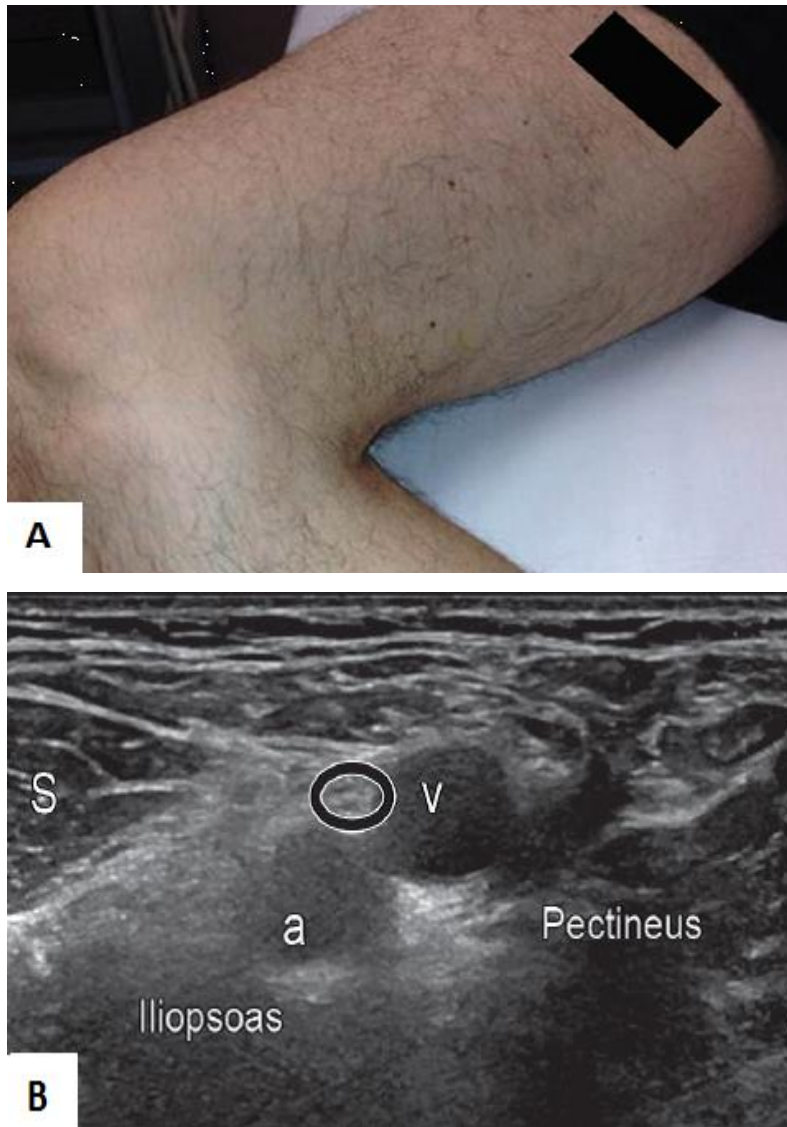
Važna anatomska orijentacijska točka za UZV prikaz femoralnog živca su femoralna arterija i vena u subingvinalnoj regiji. Ovaj živac se u ovoj regiji nalazi lateralno od femoralne arterije i vene, a može biti smješten i iznad njih.

Za UZV prikaz živca saphenusa važne su sljedeće anatomske orijentacijske točke:

- u proksimalnom dijelu natkoljenice živac se nalazi lateralno u femoralnom trokutu (Scarpov trokut), a distalno prolazi ispod mišića sartoriusa
- u području koljena važni za orijentaciju su mišić gracilis i mišić sartorius na medijalnoj strani koljena
- u području gležnja orijentacijske točke su medijalni maleol tibije i tetiva mišića tibialis anterior.(10,23)

UZV linearna sonda se za prikaz femoralnog živca prislanja na kožu subingvinalne regije (Slika 23A). Živac se na UZV u poprečnom presjeku prikazuje kao mala ovalna struktura tipičnog izgleda „poput pčelinjeg saća“, a medijalno ili ispod živca se prikazuju femoralna arterija i vena (Slika 23B).(10,23)

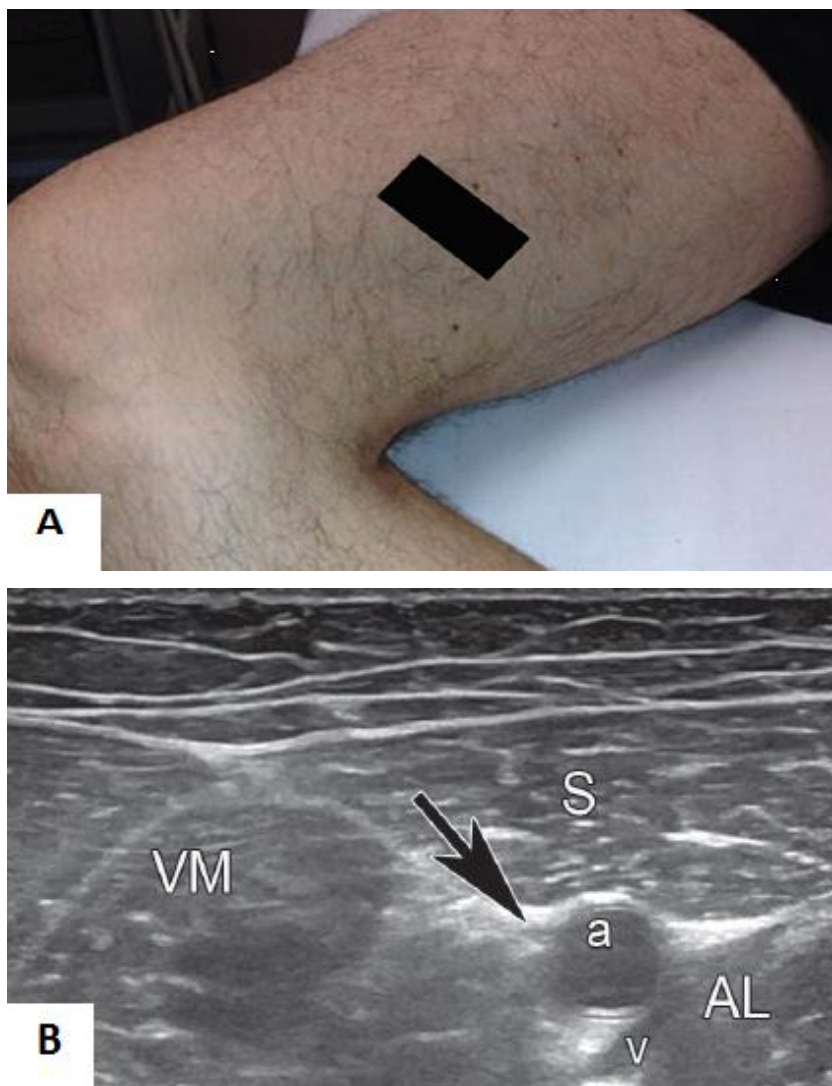
Živac saphenus se prikaže postavljanjem UZV linearne sonde frekvencija od 10 MHz na medijalnu stranu srednje trećine natkoljenice (Slika 24A). Ovaj živac se na UZV prikazuje kao mala ovalna hipoehogena struktura smještena u okolnom hiperehogenom vezivu (Slika 24B). Uz njega se prikaže površinska femoralna arterija i vena, a svi zajedno se nalaze uz aduktorne mišiće, ispod mišića sartoriusa.(10,23)



Slika 23: A,B. Slika 23A: mjesto izvođenja UZV prikaza femoralnog živca (crni pravokutnik označava mjesto gdje se prislanja UZV sonda na kožu)

Slika 23B: UZV prikaz femoralnog živca (zaokružen na slici) u poprečnom presjeku. Uz živac se prikazuju zajednička femoralna arterija (označena s „a“) i vena (označena s „v“), te mišić sartorius (označen s „S“), mišić pectineus (označen s „Pectineus“) i mišić iliopsoas (označen s „Iliopsoas“)

(preuzeto: Yablon CM, Hammer MR, Morag Y, Brandon CJ, Fessell DP, Jacobson JA, , US of the Peripheral Nerves of the Lower Extremity: A Landmark Approach, RadioGraphics 2016; 36:464-478, 470. str.)



Slika 24:A,B. Slika 24A: mjesto izvođenja UZV prikaza živca saphenus-a (crni pravokutnik označava mjesto gdje se prislanja UZV sonda na kožu)

Slika 24B : UZV prikaz živca saphenus-a (označen strelicom) u poprečnom presjeku. Uz živac se prikazuju površinska femoralna arterija (označena s „a“) i vena (označena s „v“), te mišić sartorius (označen s „S“), mišić vastus medialis (označen s „VM“) i mišić adductor longus (označen s „AL“)

(preuzeto: Yablon CM, Hammer MR, Morag Y, Brandon CJ, Fessell DP, Jacobson JA, , US of the Peripheral Nerves of the Lower Extremity: A Landmark Approach, RadioGraphics 2016; 36:464-478, 471. str.)

## 2.6.4 ULTRAZVUČNI PRIKAZ ISHIJADIČNOG ŽIVCA (N. ISCHIADICUS)

Ishijadični živac je osjetno-motorički živac čija živčana vlakna dolaze od četvrtog i petog slabinskog i prvog, drugog i trećeg križnog (sakralnog) spinalnog živca.

Najveći je živac u tijelu. Izlazi u zdjelicu kroz foramen infrapiriforme, prelazi preko mišića obturatorius internus, mišića gemmellis superior i inferior i mišića quadratus femoris, te se spušta na polovici udaljenosti između sjedne kvrge (lat. tuber ischiadicum) i velikog trohantera (lat. trochanter major) prema natkoljenici.

Tu daje jedan ogranak za zglob kuka. Križno mu je u toku postavljen mišić biceps femoris. Stiže do poplitealne udubine (lat. fossa poplitea) i dijeli se tu ili je već podijeljen u svoje dvije krajnje grane: živac peroneus communis i živac tibialis.(16)

Motoričke grane ishijadičnog živca inerviraju stražnju skupinu mišića natkoljenice i sve mišiće potkoljenice i stopala.(27)

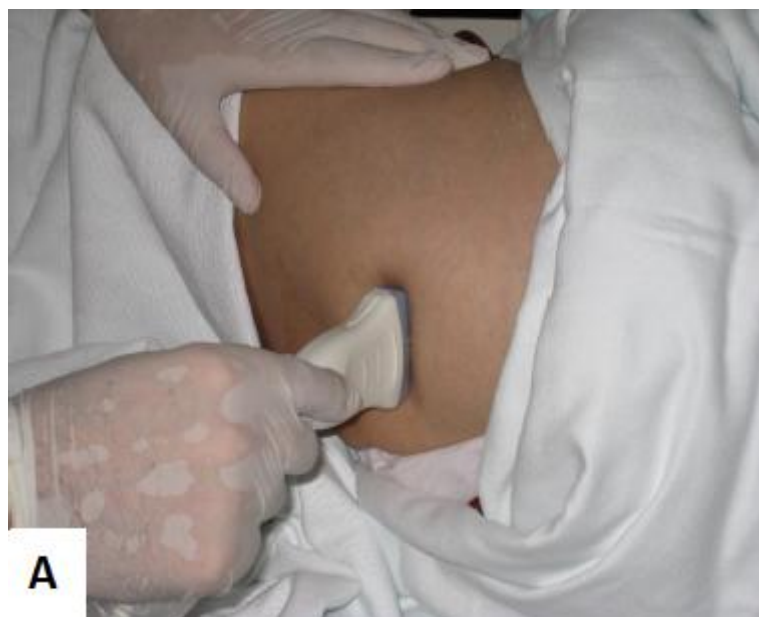Osjetne grane ishijadičnog živca inerviraju kožu stražnje strane natkoljenice, posterolateralne i prednje strane potkoljenice i stopala.(27)

Za UZV prikaz ishijadičnog živca anatomske orijentacijske točke su nabor sjedne kosti (lat. tuberositas ossi ischii) i veliki trohanter femoralne kosti.(10,23)

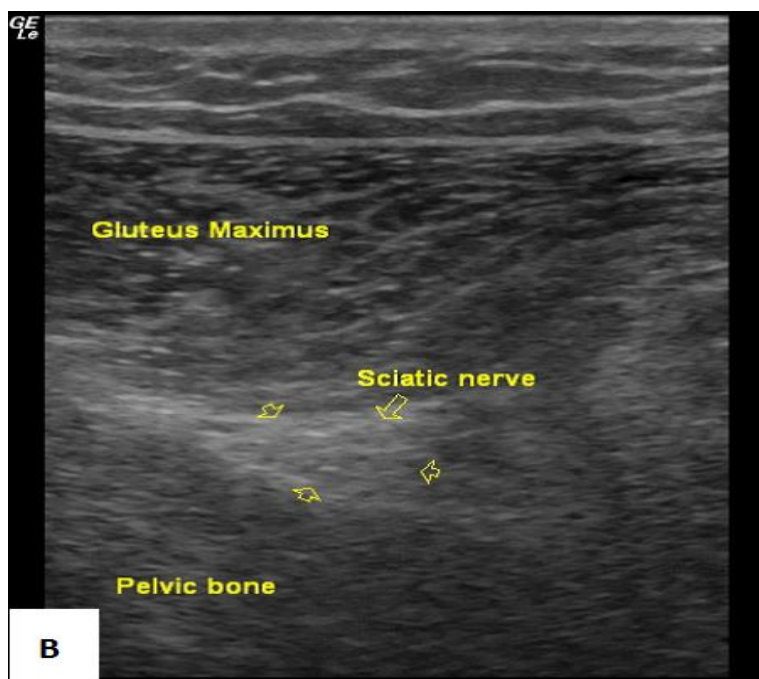
S obzirom na veliki obujam potkožnog masnog tkiva i mišića u glutealnom naboru za UZV prikaz ovog živca potrebne su UZV linearne sonde frekvencija od 5-12 MHz.

Linearne sonde se stavljaju na kožu stražnjeg proksimalnog dijela natkoljenice, u točku smještenu lateralno na dvije trećine udaljenosti crte koja spaja nabor sjedne kosti i veliki trohanter femoralne kosti (Slika 25A). Sam prikaz je olakšan u poziciji s flektiranim natkoljenicama. (10,11,23)

Ishijadični živac se na UZV prikazuje kao veća ovalna struktura tipičnog izgleda „poput pčelinjeg saća“, iznad njega se prikazuje mišić gluteus maximus, ispod mišić quadratus femoris, a medijalno sjedna kost (Slika 25B).(10,11,23)



**A**



**B**

Slika 25:A,B. Slika 25A: postupak izvođenja UZV prikaza ishijadičnog živca  
 Slika 25B: UZV prikaz ishijadičnog živca u poprečnom presjeku  
 (označen s „Sciatic nerve“). Uz živac su prikazani mišić gluteus maximus  
 (označen s „Gluteus Maximus“) i zdjelična kost (označena s „Pelvic bone“).  
 (preuzeto: High-Resolution Ultrasonography for Peripheral Nerve Diagnostics A  
 Guide for Clinicians Involved in Diagnosis and Management of  
 Peripheral Nerve Disorders, Wilder-Smith EP, Rajendran K,  
 Therimadasamy AK, Singapore, World Scientific Publishing Co., 2010,  
 19. str.)

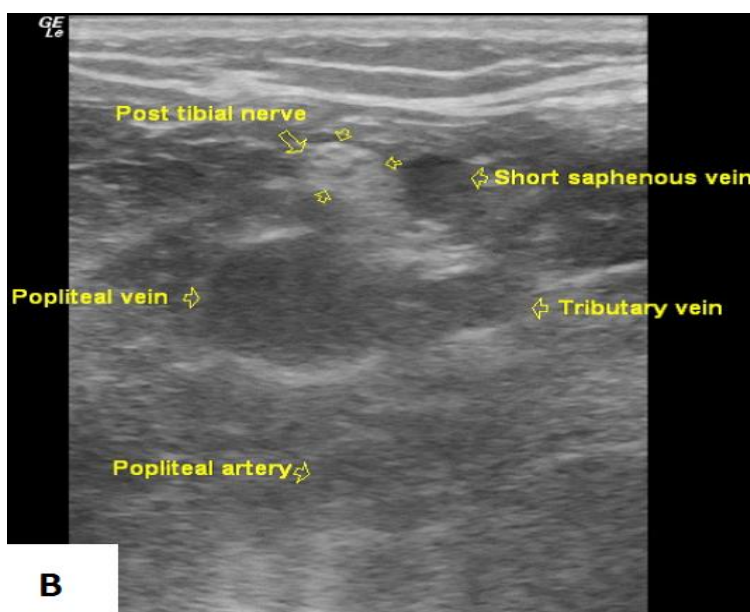
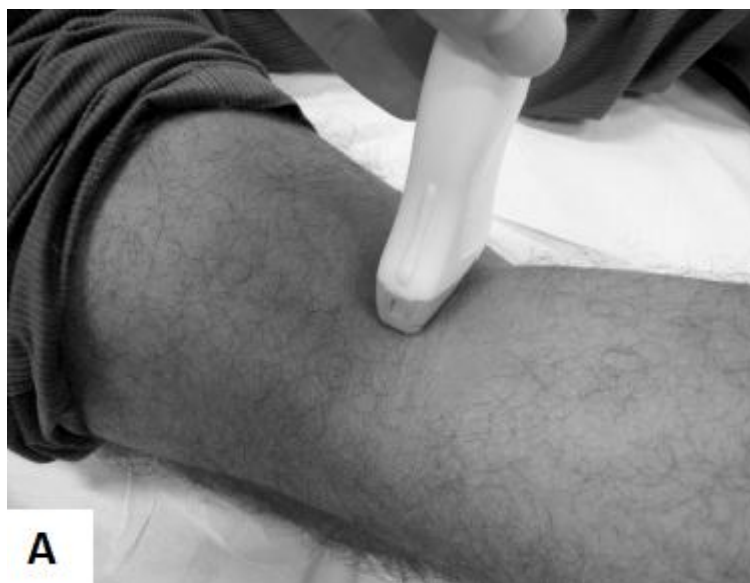## 2.6.5 ULTRAZVUČNI PRIKAZ TIBIJALNOG ŽIVCA (N. TIBIALIS)

Za UZV prikaz tibijalnog živca važne anatomske orijentacijske točke su medijalna i lateralna glava mišića gastrocnemiusa u proksimalnom dijelu stražnje regije potkoljenice, arterija tibialis posterior u srednjem i distalnom dijelu potkoljenice te medijalni maleol u gležnju.(23)

U poplitealnoj udubini živac tibialis se prikazuje UZV linearnom sondom visokih frekvencija postavljenom okomito na uzdužnu os noge (Slika 26A). Ovaj živac se prikaže na UZV u poprečnom presjeku kao okrugla struktura s tipičnim izgledom „poput pčelinjeg saća“ (Slika 26B). Živac se u neurovaskularnom snopu prikazuje uz poplitealnu arteriju i venu, a živac je smješten najpovršnije. (11,23)

U nejasnim stanjima za razlikovanje od krvnih žila potrebno je primijeniti Color-Dopler način prikaza.(10)

Za UZV prikaz živca tibialisa u području gležnja koriste se UZV linearne sonde od 12-17 MHz.(11) Sonda se postavlja u područje gležnja, prednji dio sonde se naslanja na medijalni maleol, a stražnji dio na Ahilovu tetivu (Slika 27A). Živac ili njegovi ogranci, medijalni i lateralni plantarni živci, se prikazuje na poprečnom presjeku kao ovalna struktura tipičnog izgleda „poput pčelinjeg saća“, a uz njega se prikazuju krvne žile i tetive, a iznad njih fleksorni retinakul (Slika 27B).(11,23)

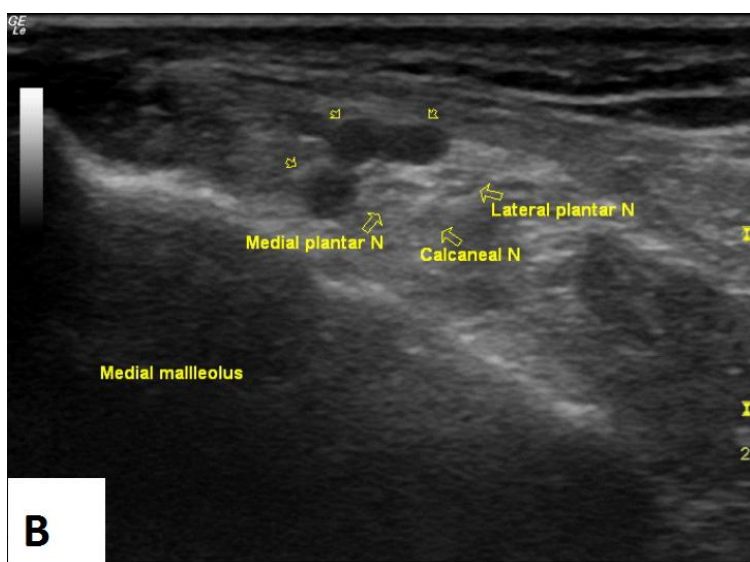
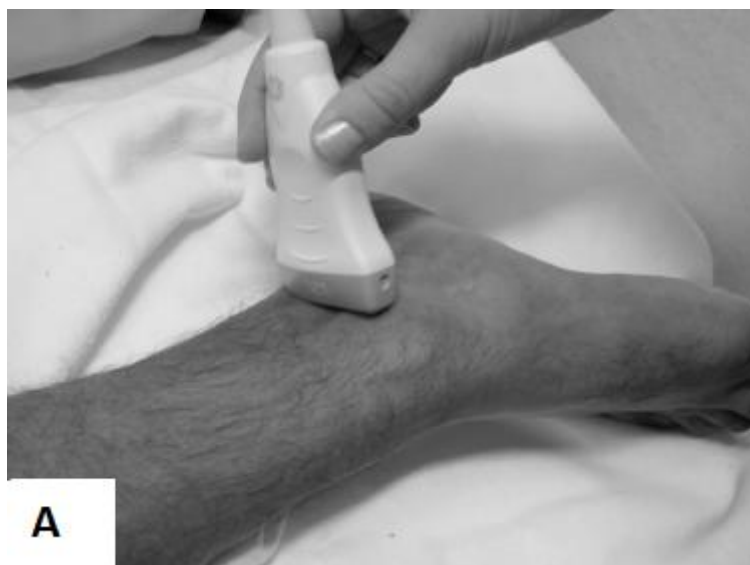

Slika 26:A,B. Slika 26A: postupak izvođenja UZV prikaza tibijalnog živca u području poplitealne udubine

Slika 26B: UZV prikaz tibijalnog živca u poprečnom presjeku (označen s „Post tibial nerve“). Uz živac prikazani su poplitearna vena (označena s „Popliteal vein“) i poplitealna arterija („Popliteal artery“).

(preuzeto: : High-Resolution Ultrasonography for Peripheral Nerve Diagnostics A Guide for Clinicians Involved in Diagnosis and Management of Peripheral Nerve Disorders, Wilder-Smith EP, Rajendran K, Therimadasamy AK, Singapore, World Scientific Publishing Co., 2010, 23. str.)





Slika 27:A,B. Slika 27A: postupak izvođenja UZV prikaza tibijalnog živca ili njegovih ogranaka u području medijalnog gležnja

Slika 27B: UZV prikaz medijalnog plantarnog živca (označen s „Medial plantar N“) i lateralnog plantarnog živca (označen s „Lateral Plantar N“ ). Ispod živaca se prikazuje medijalni maleol tibije(označen s „Medial Malleolus“).

(preuzeto: High-Resolution Ultrasonography for Peripheral Nerve Diagnostics A Guide for Clinicians Involved in Diagnosis and Management of Peripheral Nerve Disorders, Wilder-Smith EP, Rajendran K, Therimadasamy AK, Singapore, World Scientific Publishing Co., 2010, 24.. str.)

## 2.6.6 ULTRAZVUČNI PRIKAZ ZAJEDNIČKOG PERONEALNOG ŽIVCA (N. PERONEUS COMMUNIS)

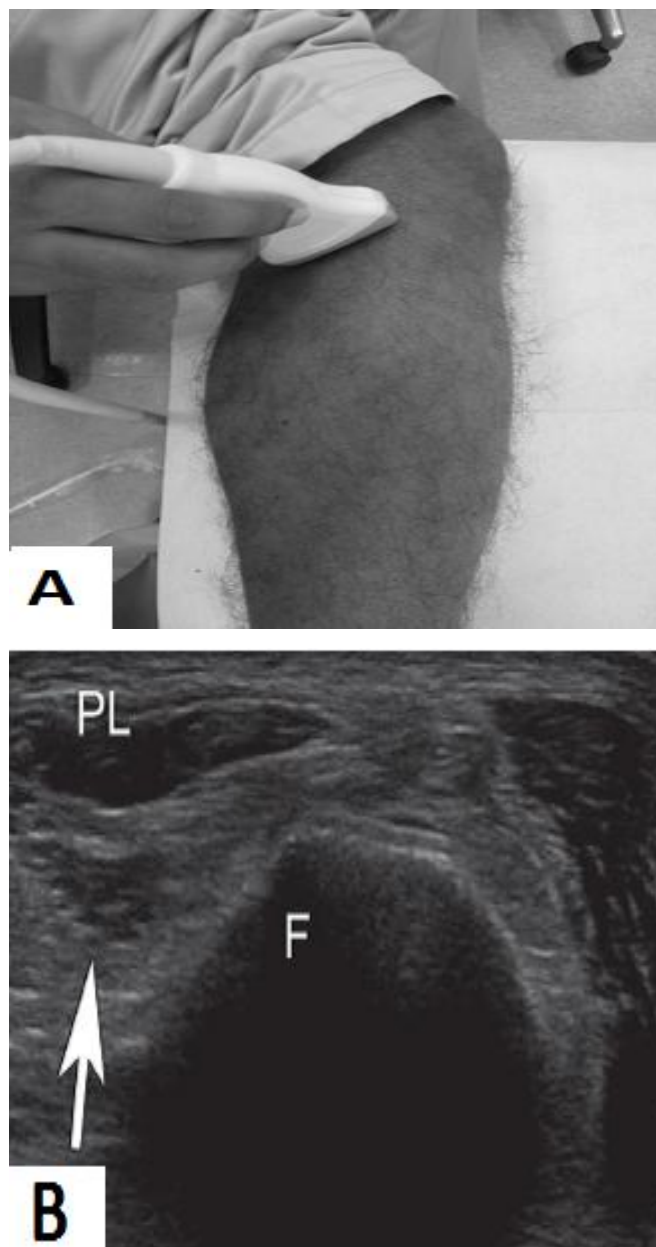
Za UZV prikaz zajedničkog peronealnog živca važne anatomske orijentacijske točke su glavica fibule i fibularni tunel. Živac se prikazuje UZV linearnom sondom visokih frekvencija (17MHz) koja se prislanja na glavicu fibule, okomito na uzdužnu os noge (Slika 28A).(23) Živac se na UZV u poprečnom presjeku prikazuje kao ovalna struktura tipičnog izgleda „poput pčelinjeg saća“, a ispod njega prikazuje se kost (Slika 28B).(11,23)

Nakon što se na UZV prikaže zajednički peronealni živac, snimaju se njegove dvije velike grane, duboki peronealni živac (n. peroneus profundus) i površinski peronealni živac (n. peroneus superficialis).

Površinski peronealni živac najlakše se prikazuje u području gdje se živac nalazi između prednjeg i postraničnog kompartmenta te je tu živac smješten površno u potkožnom tkivu (Slika 29A). Ovaj živac se na UZV prikazu u poprečnom presjeku prikazuje kao mala okrugla struktura s hipoehogenim središnjim dijelom i hiperehogenim vezivnim rubom (Slika 29B).(10,11,23)

Za UZV prikaz dubokog peronealnog živca u srednjoj trećini potkoljenice (Slika 29A), kao anatomske orijentacijske točke služe mišić tibialis anterior i arterija tibialis anterior. U gležnju kao orijentacijske točke služe mišić extensor hallucis longus i mišić extensor digitorum longus te ekstenzorni retinakul. (10,11,23)

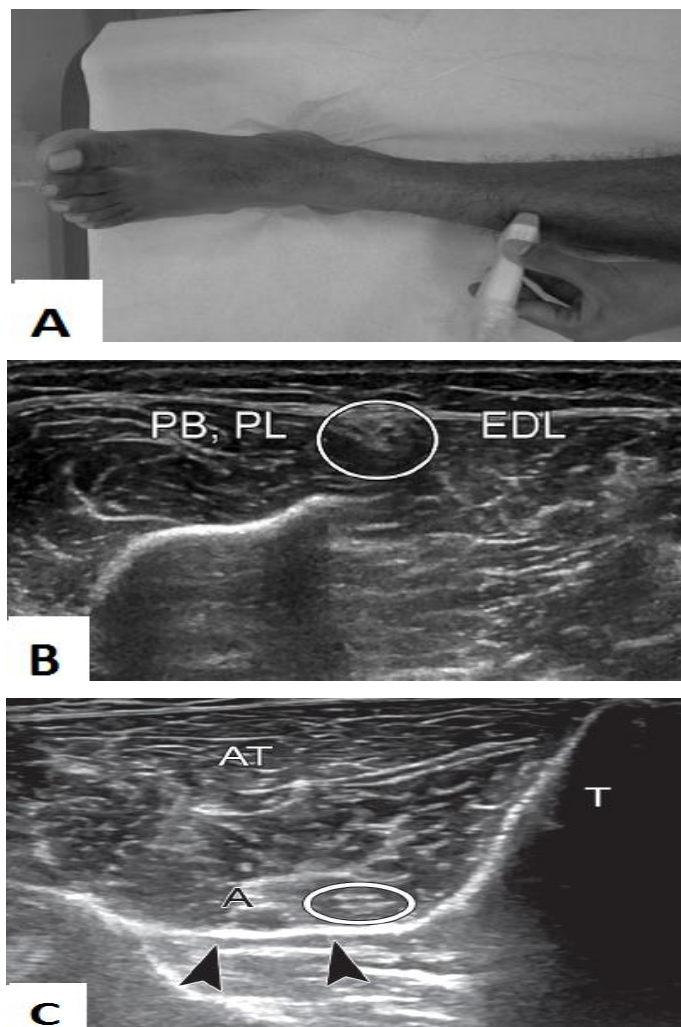
Živac se na UZV prikazu u poprečnom presjeku prikazuje kao okrugla struktura s hipoehogenim središnjim dijelom koji je prožet hiperehogenim vezivnim ovojnica živca (Slika 29C). Živac se prikazuje neposredno uz interosealnu membranu i tibijalnu kost.(10,11,23)



Slika 28:A,B. Slika 28A: postupak izvođenja UZV prikaza zajedničkog peronealnog živca

Slika 28B:UZV prikaz zajedničkog peronealnog živca (označen strelicom) u poprečnom presjeku. Uz živac se prikazuje fibula (označena s „F“) i mišić peroneus longus (označen s „PL“).

(preuzeto: Yablon CM, Hammer MR, Morag Y, Brandon CJ, Fessell DP, Jacobson JA, , US of the Peripheral Nerves of the Lower Extremity: A Landmark Approach, RadioGraphics 2016; 36:464-478, 474. Str)



Slika 29:A,B,C. Slika 29A: postupak izvođenja UZV prikaza površinskog i dubokog peronealnog živca

Slika 29B:UZV prikaz površinskog peronealnog živca (zaokružen na slici) u poprečnom presjeku. Živac se prikazuje u vezivnoj ploči između mišića dugog ekstenzora prstiju(označen s „EDL“) i peronealnih mišića (označeni s „PB“ i „PL“)

Slika 29C:UZV prikaz dubokog peronealnog živca (zaokružen na slici) u poprečnom presjeku. Živac se prikazuje uz interosealnu membranu (označena glavama strelica)

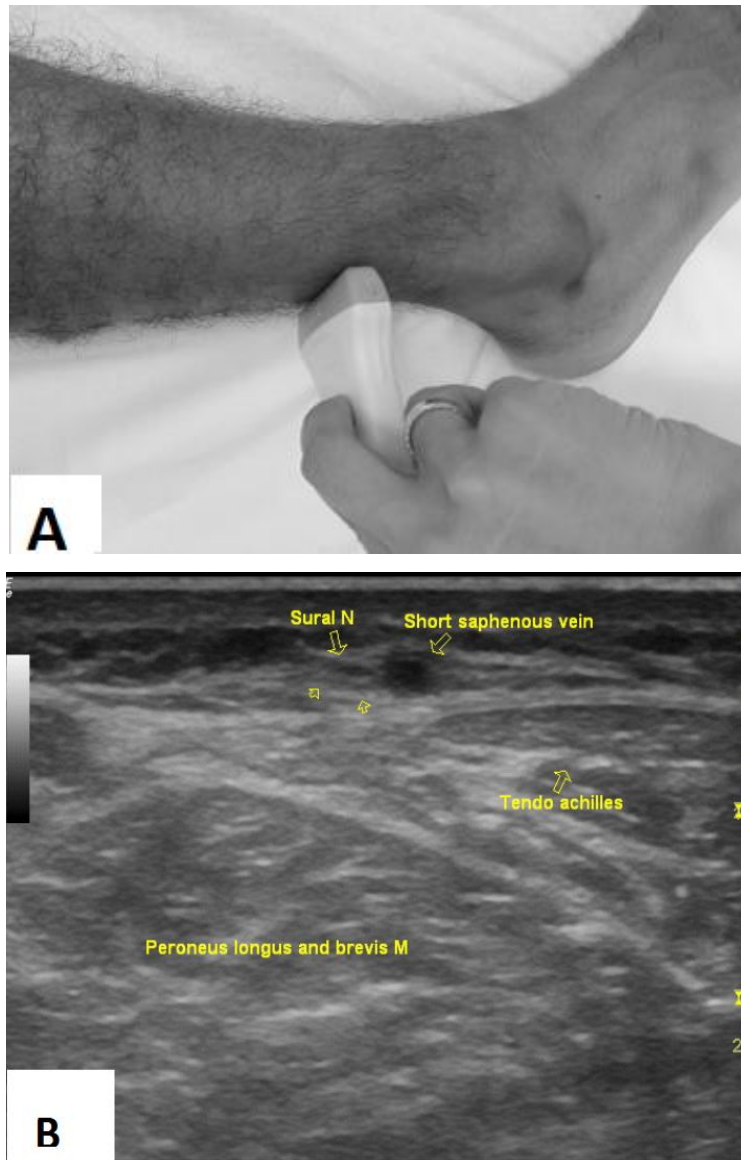
(preuzeto: preuzeto: Yablon CM, Hammer MR, Morag Y, Brandon CJ, Fessell DP, Jacobson JA, , US of the Peripheral Nerves of the Lower Extremity: A Landmark Approach, RadioGraphics 2016; 36:464-478, 475.,476. str.)

## 2.6.7 ULTRAZVUČNI PRIKAZ ŽIVCA SURALISA (N. SURALIS)

Živac suralis nastaje spajanjem medijalnog kožnog ogranka živca tibialisa i lateralnog kožnog ogranka zajedničkog peronealnog živca. (23)

UZV se prikazuje snimanjem linearnom sondom visokih frekvencija postavljenom okomito na uzdužnu os noge na fibulu s prednjim dijelom sonde i na Ahilovu tetivu s stražnjim dijelom sonde (Slika 30A).

Ovaj živac se na UZV u poprečnom presjeku prikazuje kao mala ovalna struktura s hipoehogenim središnjim dijelom i hiperehogenom rubnom vezivnom ovojnicom živca (Slika 30B).(11)Živac se prikazuje ispred Ahilove tetive i iznad peronealnih mišića, a iza kosti fibule. Uz živac se prikazuje vena saphena parva.(11)



Slika 30:A,B. Slika 30A: postupak izvođenja UZV prikaza živca suralisa

Slika 30B: UZV prikaz u poprečnom presjeku živca suralisa

(označen s „Sural N“). Uz živac se prikazuje vena saphena parva (označena s „Short saphenous vein“). Ispod živca se prikazuje Ahilova tetiva (označena s „Tendo achilles“) i peronealni mišići (označeni s „Peroneus longus and brevis M“).

(preuzeto: High-Resolution Ultrasonography for Peripheral Nerve Diagnostics A Guide for Clinicians Involved in Diagnosis and Management of Peripheral Nerve Disorders, Wilder-Smith EP, Rajendran K, Therimadasamy AK, Singapore, World Scientific Publishing Co., 2010, 22.. str.)

## 2.6.8 ULTRAZVUČNI PRIKAZ ŽIVACA NA TABANU STOPALA

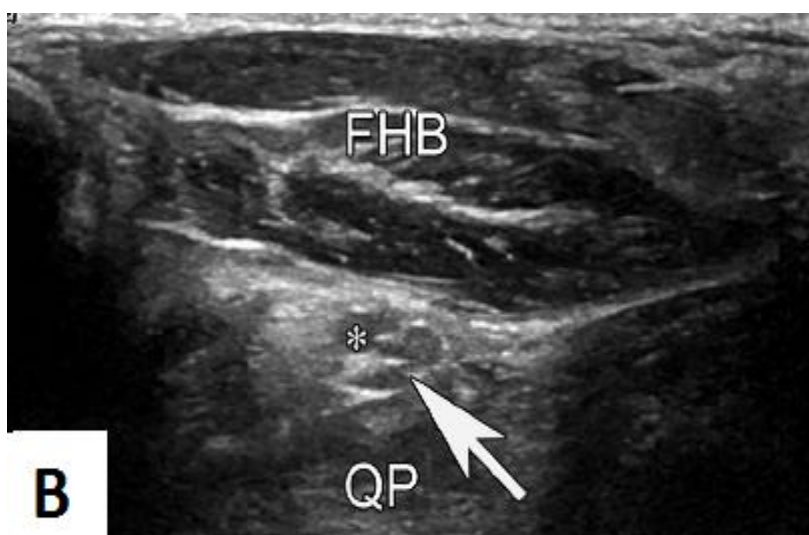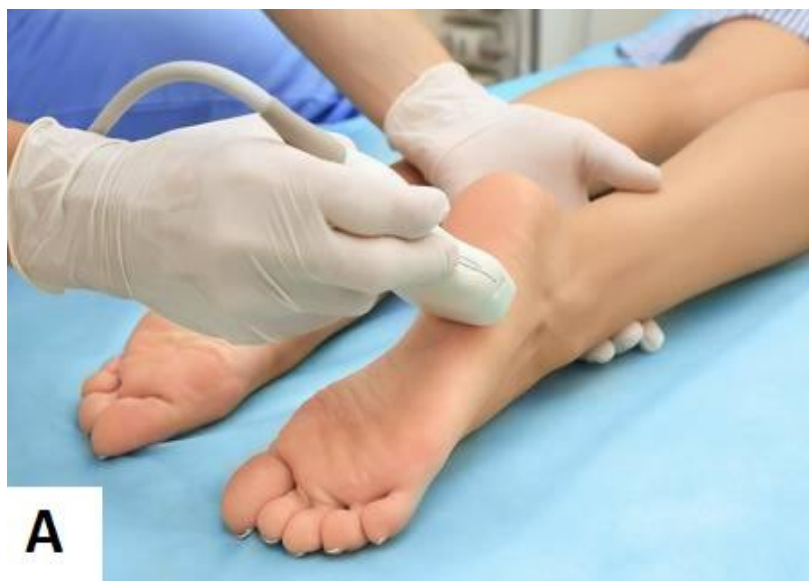Živci koji inerviraju taban stopala, medijalni plantarni živac (n. plantaris medialis) i lateralni plantarni živac (n. plantaris lateralis), završne su grane tibijalnog živca. Odvajaju se od tibijalnog živca već u visini tarzalnog tunela u području medijalnog gležnja ili ispod njega.(16,27)

Na tabanu stopala medijalni plantarni živac slijedi istoimenu arteriju te su oboje smješteni između mišića quadratus planus i mišića flexor digitorum brevis. Na tetivama dugih fleksora prstiju i lumbrikalnih mišića dijeli se na digitalne plantarne živce (nn. digitales plantares) za kožu prvog, drugog i trećeg prsta i medijalne polovice četvrtog prsta.

Lateralni plantarni živac slijedi istoimenu arteriju te se protežu preko mišića quadratus plantae prema malom prstu. Ovaj živac daje digitalne plantarne živce za lateralnu polovicu četvrtog prsta i kožu petog prsta.(16,27)

Ovi živci se ultrazvučno prikazuju postavljanjem UZV linearnih sonde visokih frekvencija (15-17MHZ) poprečno na uzdužnu os tabana (Slika 31A). Živci se prikazuju na UZV u poprečnom presjeku kao male ovalne strukture hipoehogenog središnjeg dijela s hiperehogenom rubnom vezivnom ovojnicom živca (Slika 31B). Iznad i ispod živaca prikazuju se mišići.(10,11,23)

Za razlučivanje od krvnih žila upotrebljava se Color-Doppler tehnika prikaza.(10)



Slika 31:A,B. Slika 31A: postupak izvođenja UZV prikaza živaca na tabanu stopala  
 Slika 31B: UZV prikaz u poprečnom presjeku medijalnog plantarnog živca (označen strelicom). Uz živac se prikazuje medijalna plantarna arterija (označena „\*“). Ispod živca se prikazuje mišić quadratus plantae (označen s „QP“), a iznad njega se prikazuju mišići flexor hallucis brevis (označeni s „FHB“).  
 (preuzeto: [https://www.123rf.com/photo\\_111087256\\_doctor-conducting-ultrasound-examination-of-patient-s-foot-in-clinic.html](https://www.123rf.com/photo_111087256_doctor-conducting-ultrasound-examination-of-patient-s-foot-in-clinic.html))



## 2.7 ULTRAZVUČNI PRIKAZ KOD NAJČEŠĆIH OBOLJENJA PERIFERNIH ŽIVACA

Na ultrazvučnom prikazu bolesnih perifernih živaca nalaze se tri najčešće značajke, tj. promjene u odnosu na prikaz zdravih perifernih živaca.

To su:

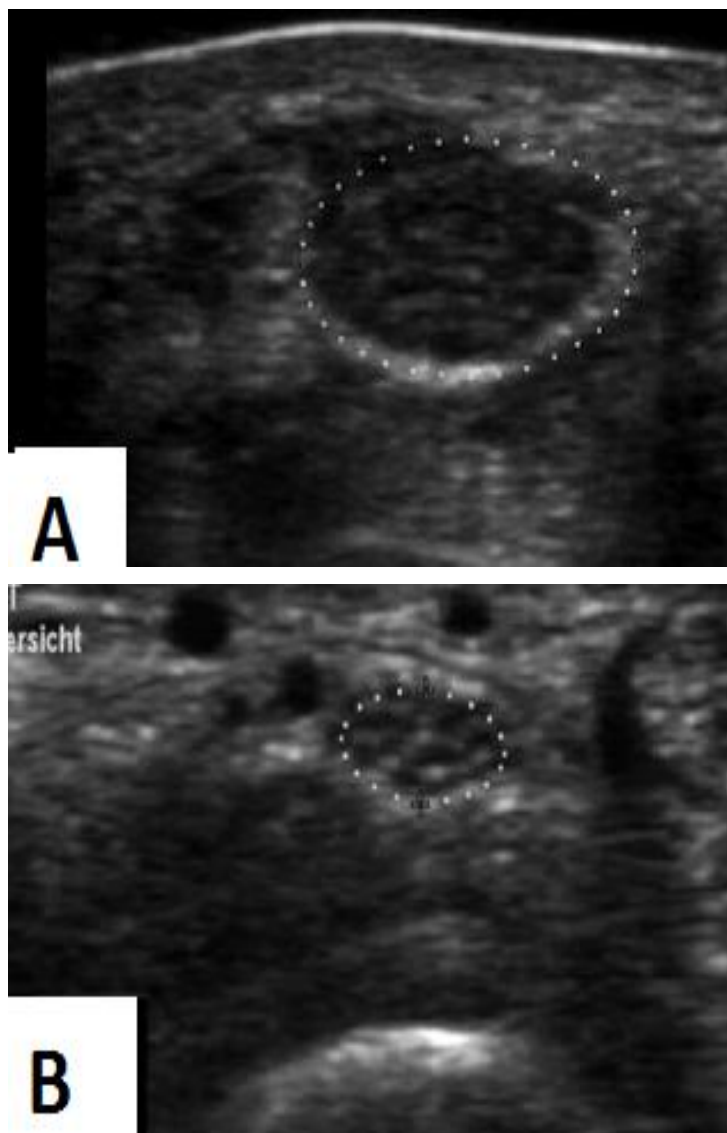
1. povećanje promjera živca;
2. povećanje hipoehogenosti;
3. promjena tekstura, u obliku isprekidane fascikularnosti živaca, od nepotpune do potpune u težim slučajevima.(11)

### 2.7.1 ULTRAZVUČNI PRIKAZ ŽIVCA MEDIJANUSA U SINDROMU KARPALNOG TUNELA

Na temelju brojnih studija i proučavanja izgleda i veličine živca medianusa na ultrazvučnom prikazu kod pacijenata s sindromom karpalnog tunela (SKT) došlo se do sljedećih znakova na prikazu koji mogu pomoći kao kriteriji za dijagnozu ovog sindroma pomoću UZV:

1. povećanje promjera živca medianusa na proksimalnom dijelu karpalnog tunela (površina poprečnog presjeka živca iznad  $12 \text{ mm}^2$ ) (Slika 32A);
2. promjene u teksturi živca zbog edema (gubitak fascikularnosti s više-manje homogenim hipoehogenim izgledom, nemogućnost preciznog uočavanja ruba živca) (Slika 33A);
3. nagla promjena promjera živca (eng. caliber change) na proksimalnom rubu fleksornog retinakula – „znak ureza“ (eng. notch sign) (Slika 34);
4. pronađena povećana intraneuralna ili perineuralna prokrvljenost, povećana perzistentna arterija živca medianusa (Slika 35);
5. dinamičkim snimanjem uočene dodatne nakupine tekućine koje potječu od okolnih tetivnih ovojnica. (10,11).

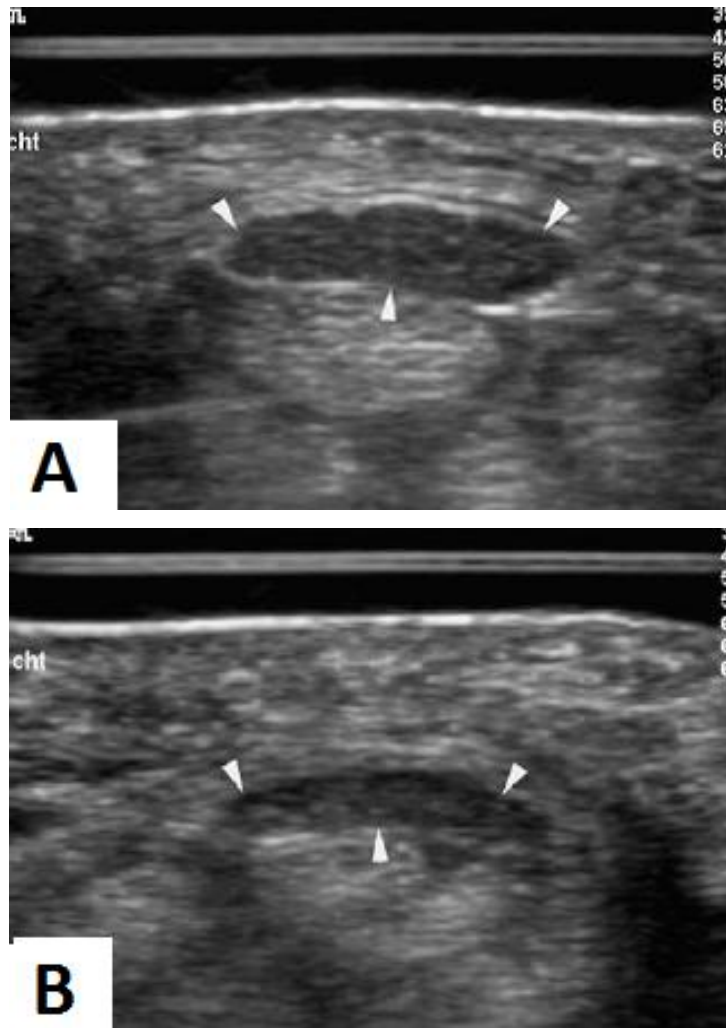
Autor rada (28) ističe da je osjetljivost UVR (eng. HRU-high resolution ultrasound) za dijagnosticiranje SKT 86-88%, a specifičnost 87-90%. (28) Autor također navodi da je specifičnost UVR uređaja zajedno s elektrofiziološkim testiranjem pri dijagnosticiranju ovog sindroma gotovo 100%.(28)



Slika 32:A,B. Slika 32A: UZV prikaz poprečnog presjeka živca medianusa (okružen iscrtkano). UZV slika prikazuje živac medianus povećanog promjera u pacijenta s SKT.

Slika 32B: UZV prikaz poprečnog presjeka živca medianusa (okružen iscrtkano) normalnog promjera u zdrave osobe.

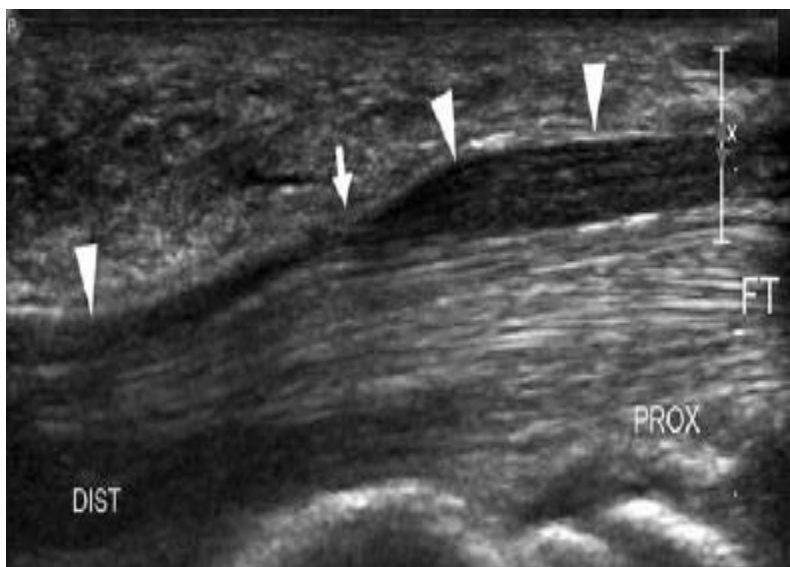
(preuzeto: High-Resolution Sonography of the Peripheral Nervous System, Peer S, Bodner G, 2.izd., Berlin Heidelberg, Springer-Verlag 2008.,89.str.)



Slika 33:A,B. Slika 33A: UZV prikaz poprečnog presjeka živca medianusa u proksimalnom dijelu karpalnog tunela u pacijenta s SKT. Na UZV se prikazuje oticanje živca na rubovima (označeno glavama strelica) s gubitkom fascikularnosti.

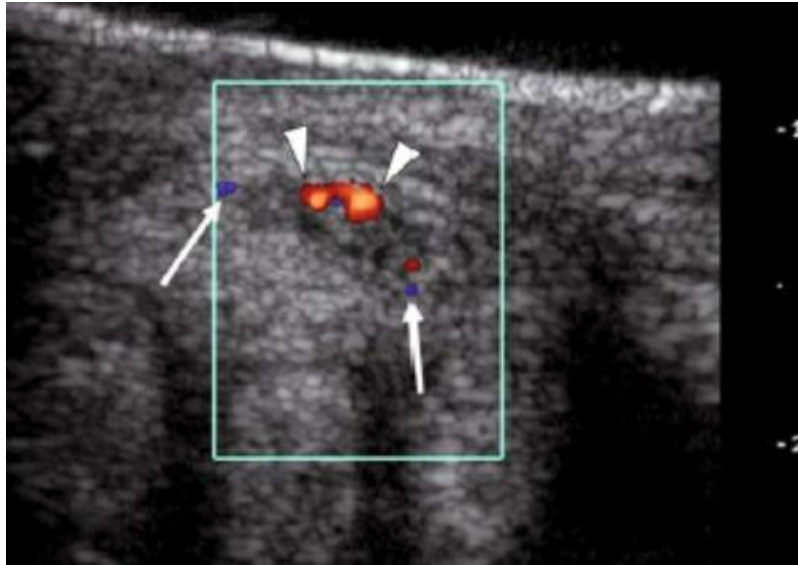
Slika 33B: UZV prikaz poprečnog presjeka živca medianusa u distalnom dijelu karpalnog tunela u pacijenta s SKT. Na UZV se prikazuje sploštenost živca medianusa (označen glavama strelica).

(preuzeto: High-Resolution Sonography of the Peripheral Nervous System, Peer S, Bodner G, 2.izd., Berlin Heidelberg, Springer-Verlag 2008.,87.str.)



Slika 34: UZV prikaz živca medijanusa (označen glavama strelica) u uzdužnom presjeku u pacijenta s SKT.

Na UZV se prikazuje naglo smanjenje promjera živca na ulazu u karpalni tunel, takozvani „znak ureza“ (eng. notch sign) (označeno strelicom) (preuzeto: High-Resolution Sonography of the Peripheral Nervous System, Peer S, Bodner G, 2.izd., Berlin Heidelberg, Springer-Verlag 2008., 89. str.)



Slika 35: Color-Doppler UZV prikaz karpalnog tunela u pacijenta s SKT.

S uključenom Color-Doppler funkcijom na ovom se UZV prikazuje pojačana prokvljenost u živcu medijanusu (označeno glavama strelica) i oko živca (označeno strelicama).

(preuzeto: High-Resolution Sonography of the Peripheral Nervous System, Peer S, Bodner G, 2.izd., Berlin Heidelberg, Springer-Verlag 2008., 90. str.)

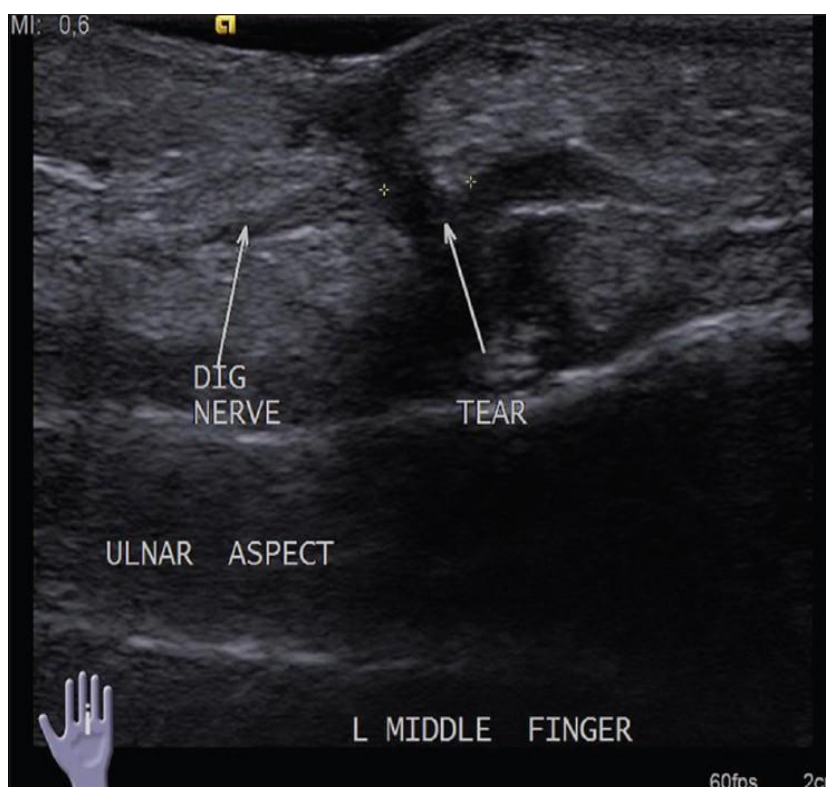
## 2.7.2 ULTRAZVUČNI PRIKAZ TRAUMATSKIH NEUROPATIJA

Kod ozljeda perifernih živaca, bilo da dolazi do djelomičnog prekida kontinuiteta perifernog živca (posjekotine) ili da je došlo do potpunog prekida kontinuiteta živca (sjekotine, amputacije uda), na UZV se na poprečnom presjeku vide edematozni krajevi živca pojačanog hipoehogenog signala (Slika 36). (10,11,23)

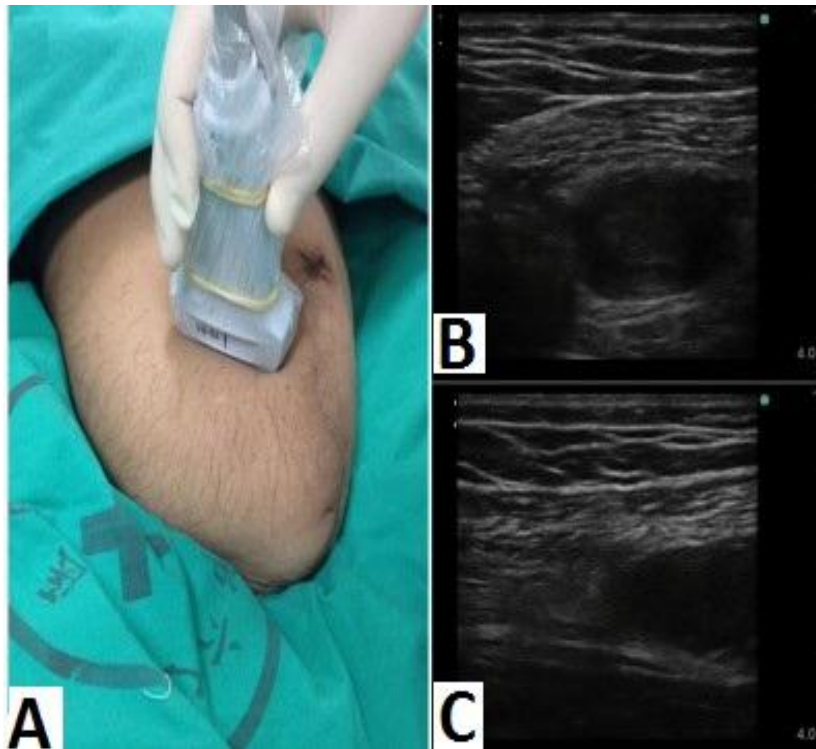
Kod potpunog prekida kontinuiteta živca na UZV se u uzdužnom presjeku prikazuju povučeni krajevi živca, udaljeniji jedan od drugog.(10,11,23)

Na kraju ozljeđenih perifernih živaca mogu se razviti tumorske mase nazvane traumatski neuromi.(10)

Neuromi se na UZV prikazuju kao žarišne hipoehogene mase na krajevima perifernih živaca (Slika 37B/C).(10)



Slika 36: UZV prikaz prsta u uzdužnom presjeku. Na UZV se vidi mjesto prekida živca (označen s „TEAR“) i živac prsta (označeno s „DIG NERVE“) (preuzeto: <http://www.ijri.org/article.asp?issn=0971>)



Slika 37: A,B,C. Slika 37A: izvođenje UZV snimanja na distalnom kraju batrljka

Slika 37B/C: UZV prikaz kružne hipoehogene kružne tvorbe na  
distalnom kraju presječenog perifernog živca

(preuzeto: <https://www.dovepress.com/ultrasound-guided-alcohol-neurolysis-and-radiofrequency-ablation-of-pa-peer-reviewed-article-JPR>)

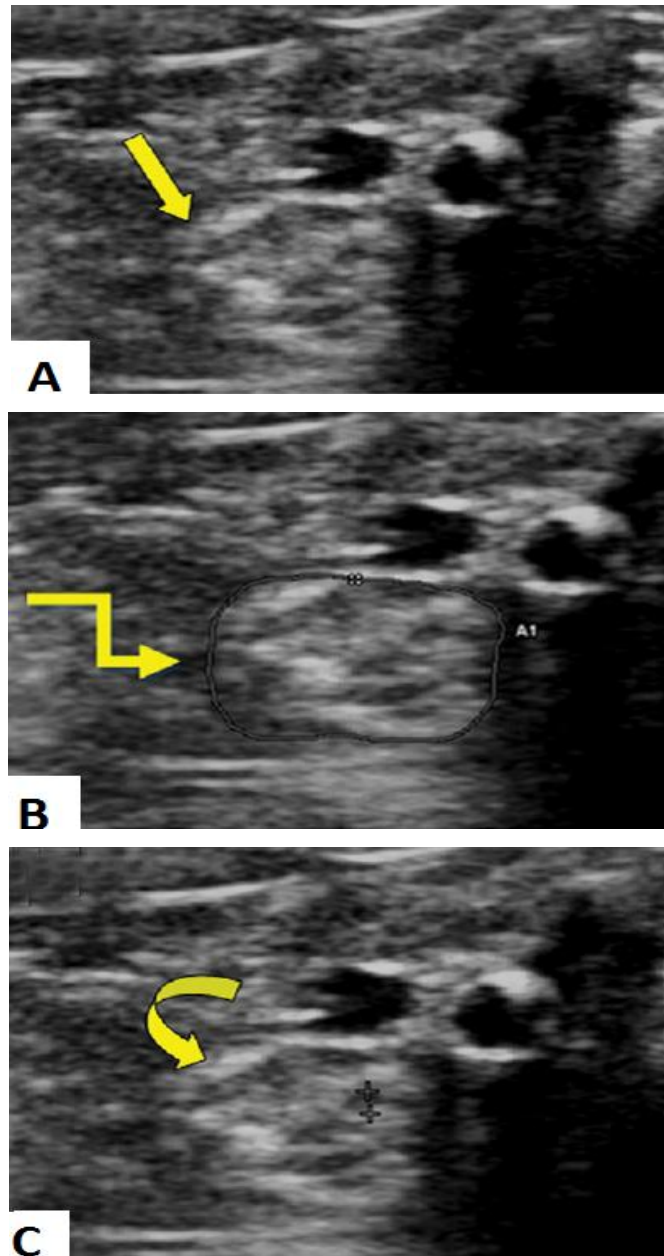


### 2.7.3 ULTRAZVUČNI PRIKAZ PERIFERNIH ŽIVACA U DIJABETIČKOJ NEUROPATIJI

U objavljenim radu (29), autori iznose podatke da se u pacijenata s dijabetesom, s ili bez razvijene kliničke slike dijabetičke neuropatije, na UZV prikazu tibijalnog živca vidi povećanje površine poprečnog presjeka (eng. cross sectional area) (Slika 38A/B) i povećanje maksimalne debljine živčanih vlakana (eng. maximum thickness of nerve fascicles) (Slika 38C). (29)

Autori zaključuju da je UZV pretraga odličan dijagnostički alat za otkrivanje morfoloških promjena na živcu tibialisu u pacijenata s dijabetesom, čak i prije nego se pojave klinički znakovi dijabetičke neuropatije.(29)

U presječnom istraživanju (30) autori navode da veličina površine poprečnog presjeka (CSA) živca tibialisa mjerena 3cm iznad medijalnog maleola UZV prikazom ima osjetljivost od 69% i specifičnost od 77% za dijagnosticiranje periferne neuropatije.(30)



Slika 38:A,B,C. UVR tibijalnog živca u 70-godišnjeg pacijenta s teškom dijabetičkom neuropatijom

Slika 38A: UZV poprečnog presjeka prikazuje oteknuti tibijalni živac (označen ravnom strelicom)

Slika 38B: UZV mjerenje površine poprečnog presjek tibijalnog živca (ocrtan živac), povećane vrijednosti.

Slika 38C: UZV izmjerene povećane vrijednosti maksimalne debljine živčanih vlakana (označeno s „+“) tibijalnog živca

(preuzeto: Singh K, Gupta K, Kaur S, High resolution ultrasonography of the tibial nerve in diabetic peripheral neuropathy; J Ultrason 2017; 17:246-252., 251.str.)

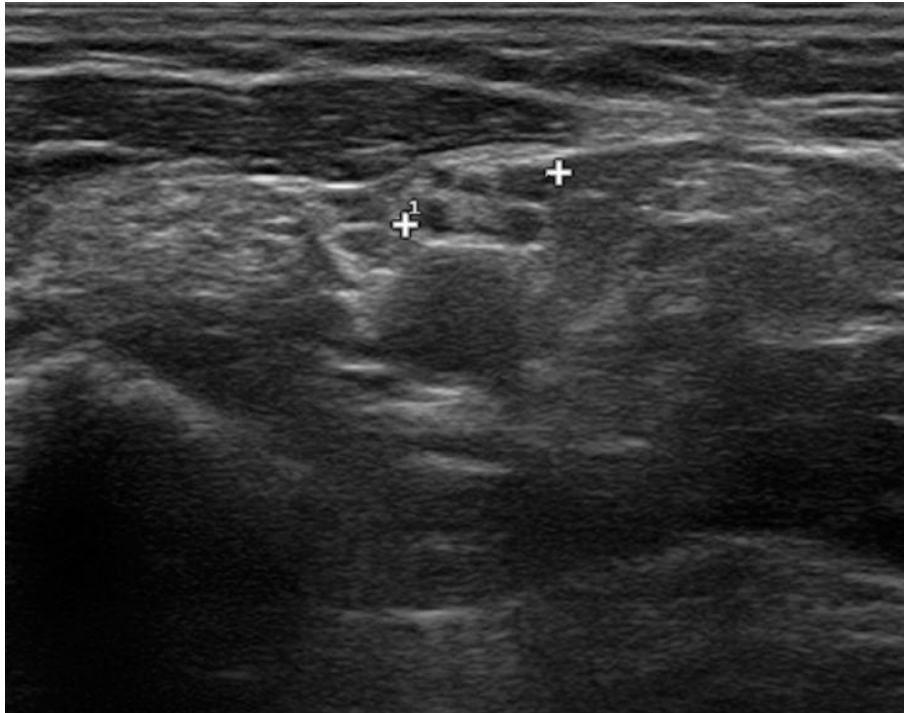
#### 2.7.4 ULTRAZVUČNI PRIKAZ PERIFERNIH ŽIVACA U GUILLAIN- -BARREOVOM SINDROMU

U preglednom istraživanju (31) autori navode da je u 47-83% pacijenata s Guillain-Barreovim sindromom nađeno povećanje površine poprečnog presjeka živaca (CSA) koje je UZV mjereno na korijenima vratnih živaca i perifernim živcima.(31)

Međutim, abnormalnosti perifernih živaca su na UZV prikazu viđene u samo 8,8% oboljelih pacijenata, dok su UZV prikazom korijenova vratnih živaca viđene abnormalnosti u većine oboljelih pacijenata.(31)

Abnormalnosti koje su se tražile na UZV prikazu su bile povećanje površine poprečnog presjeka (CSA) i smanjenje izraženosti epineuralnih rubova.(31)

Autori navode da je u jednom prikazu slučaja, UZV prikazom perifernih živaca u pacijenta s Guillain-Barreovim sindromom opisana promjena u arhitekturi vlakana, s heterogenim fokalnim povećanjem pojedinačnih fascikula i njihovom asimetrijom (Slika 39). (31)



Slika 39: UZV prikaz živca medijanusa u srednjoj trećini ruke. Prikazano je povećanje površine poprečnog presjeka (mjerenje označeno s „+“) te povećana hiperehogena debljina živčanih vlakana

(preuzeto:

[https://postereng.netkey.at/esr/viewing/index.php?module=viewing\\_poster&task=view\\_section&pi=137962&ti=477245&si=1639&searchkey=\)](https://postereng.netkey.at/esr/viewing/index.php?module=viewing_poster&task=view_section&pi=137962&ti=477245&si=1639&searchkey=)))

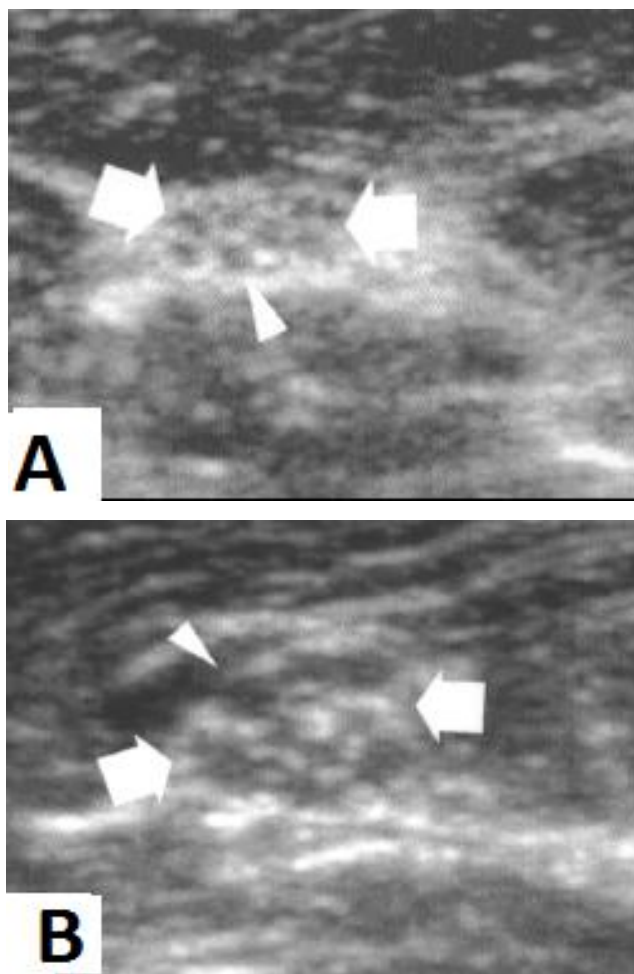
## 2.7.5 ULTRAZVUČNI PRIKAZ PERIFERNIH ŽIVACA U PACIJENATA S CHARCOT-MARIE-TOOTH BOLESTI

Autori u radu (32) opisali su da UZV prikaz živca medianusa može poslužiti za uvrđivanje hipertrofije ovog živca u pacijenata s Charcot-Marie-Tooth tip 1a (CMT TIP1a) bolesti.(32)

Kod svih pacijenata s CMT TIP1a bolesti u istraživanju su, UZV prikazom, izmjerene povećane vrijednosti površine poprečnog presjeka živca (CSA) te povećane vrijednosti promjera živčanih vlakana (eng. maximum thickness of nerve fascicles) (Slika 40B). (32)

Naveli su da je na UZV prikazu zadržan normalni oblik i ehotekstura živca, ali uz povećane izmjerene gore navedene veličine. Navode i da povećanje nije bilo vezano uz pojedine segmente, već UZV prikazom nalaze difuzni obrazac promjena. (32)

Autori su utvrdili da UZV prikaz živca medianusa može poslužiti kao pomoćno dijagnostičko sredstvo u pacijenata s nespecifičnim simptomima, te da može poslužiti kao dijagnostički alat u probiru pojedinaca koji imaju opterećenu obiteljsku anamnezu ovom bolesti.(32)



Slika 40:A,B. Slika 40A: UZV prikaz živca medianusa u podlaktici. Prikaz zdravog živca.

Slika 40B: UZV prikaz živca medianusa u podlaktici osobe s CMT tip1a bolesti. UZV prikazuje povećanje površine poprečnog presjeka živca (označeno strelicama) i povećanje promjera živčanog vlakna (označeno glavom strelice).

(preuzeto: Martinoli C, Schenone A, Bianchi S, Mandich P, Caponetto C, Abbruzzese M, Derchi LE, Sonography of the Median Nerve in Charcot-Marie-Tooth Disease, AJR 2002;178:1553-1556, 1554. str.)

### 3. ZAKLJUČAK

Ultrazvuk je kvalitetno dijagnostičko sredstvo za evaluaciju stanja većine perifernih živaca. Ultrazvučnim prikazom perifernih živaca moguće je utvrditi i ocijeniti osnovne patološke procese na perifernim živcima. To pogotovo vrijedi za kompresijske i traumatske neuropatije.

S obzirom da je UZV prikaz brža (čak i tri puta brža od pregleda magnetskom rezonancom) i jeftinija pretraga od gotovo svih slikovnih radioloških pretraga, a s visokom osjetljivošću i specifičnošću u dijagnosticiranju određenih stanja, očekuje se daljnji razvoj UZV postupaka i donošenje UZV kriterija za evaluaciju bolesnih stanja perifernih živaca.

## 4. ZAHVALE

Zahvaljujem se svojoj mentorici, doc. dr. sc. Gordani Ivanac na velikoj pomoći u izvođenju ovog rada, stručnim uputama i strpljivosti.

Najviše se ipak moram zahvaliti svojoj obitelji, koja mi je pomagala tijekom cijelog školovanja, u materijalnom i duhovnom smislu.



## 5. LITERATURA

1. T Lutz H, Buscarini E, Manual of diagnostic ultrasound, 2. izd., sv. 1., Geneva, WHO Press 2011.
2. Bubalo L, Završni rad, Zagreb, Sveučilište u Zagrebu, Fakultet strojarstva i brodogradnje 2017.
3. Palmer P.E.S, Manual of diagnostic ultrasound, Geneva, WHO Press 1995.
4. Ivanac G, Konvencionalni ultrazvuk i obojeni dopler u dijagnostici promjena na zglobovima oboljelih od reumatoidnog artritisa, Doktorska disertacija, Sveučilište u Zagrebu, Medicinski fakultet 2009.
5. <https://en.wikipedia.org/wiki/Echogenicity>
6. Ihnatsenka B, Boezaart AP. Ultrasound: Basic understanding and learning the language. Int J Shoulder Surg. 2010 Jul-Sep; 4(3): 55–62. doi: 10.4103/0973-6042.76960
7. Rumack CM, Levine D, Diagnostic ultrasound, 5.izd., Philadelphia, Elsevier, 2018.
8. Hoskins P, Martin K, Thrush A, Diagnostic ultrasound Physics and Equipment, 2.izd, New York, Cambridge University Press 2010.
9. <http://www.ultrasoundrheum.com/ultrasound-probe-choice/>
10. Peer S, Bodner G, High-Resolution Sonography of the Peripheral Nervous System, 2.izd., Berlin Heidelberg, Springer-Verlag 2008.
11. Wilder-Smith EP, Rajendran K, Therimadasamy AK, High-Resolution Ultrasonography for Peripheral Nerve Diagnostics A Guide for Clinicians Involved in Diagnosis and Management of Peripheral Nerve Disorders, Singapore, World Scientific Publishing Co., 2010.
12. Peer S, Gruber H, Atlas of Peripheral Nerve Ultrasound With Anatomic and MRI Correlation, Berlin Heidelberg, Springer-Verlag 2013.
13. Kele H, Ultrasonography of the peripheral nervous system, New Trends in Neurosonology and Cerebral Hemodynamics – an Update. Perspectives in medicine (2012) 1, 417-421, Elsevier 2012.
14. Durst-Živković B, Praktikum iz histologije, 5 izd., Zagreb, Školska knjiga 2007.

15. Mescher AL, Junqueira's Basic Histology: Text and Atlas, 12 izd., USA, McGraw Hill Professional 2009.
16. Fanghanel J, Pera F, Anderhuber F, Nitsch R; Vinter I, Waldeyerova anatomija čovjeka, 17. njem. izd; 1.hrv. izd, Zagreb, Golden marketing-tehnička knjiga 2009.
17. Damjanov I, Seiwerth S, Jukić S, Nola M, Patologija, 4.izd., Zagreb, Medicinska naklada 2014.
18. Brinar V i suradnici, Neurologija za medicinare, Zagreb, Medicinska naklada 2009.
19. Hughes RAC, Peripheral Neuropathy, BMJ 2002;324:446-9
20. Crnković T i suradnici, Sindrom karpalnog tunela – suvremena dijagnostika i liječenje – Med Jad 2008;38(3-4):77-84
21. Barreto LC, Oliveira FS, Nunes PS, de Franca Costa IM, Garcez CA, Goes GM, Neves EL i suradnici, Epidemiologic Study of Charcot-Marie-Tooth Disease: A Systematic Review, Neuroepidemiology. 2016;46(3):157-65. doi: 10.1159/000443706. Epub 2016 Feb 6.
22. Brown JM, Yablon CM, Morag Y, Brandon CJ, Jacobson JA, US of the Peripheral Nerves of the Upper Extremity: A Landmark Approach, RadioGraphics 2016; 36:452-463
23. Yablon CM, Hammer MR, Morag Y, Brandon CJ, Fessell DP, Jacobson JA, , US of the Peripheral Nerves of the Lower Extremity: A Landmark Approach, RadioGraphics 2016; 36:464-478
24. Tawfik EA, Walker FO, Cartwright MS, Neuromuscular Ultrasound of Cranial Nerves, J Clin Neurol 2015;11(2):109-121
25. Lo YL, Fook-Chong S, Leoh TH, Dan YF, Lee MP, Gan HY, et al., High-resolution ultrasound in the evaluation and prognosis of Bell's palsy, Eur J Neurol 2010;17:885-889
26. Seok JI, Kim JW, Walker FO, Spontaneous spinal accessory nerve palsy: the diagnostic usefulness of ultrasound, Muscle nerve 2014;50:149-150
27. Krmpotić-Nemanić J, Marušić A, Anatomija čovjeka, 2. izd. Zagreb, Medicinska naklada 2007.
28. Scheidl E, Role of peripheral nerve ultrasonography in neurological diagnosis, thesis, Semmelweis University, Szentagothai Janos Clinical PhD School, Budapest 2014.

29. Singh K, Gupta K, Kaur S, High resolution ultrasonography of the tibial nerve in diabetic peripheral neuropathy; J Ultrason 2017; 17:246-252.
30. Riazi S, Brill V, Perkins BA, Abbas S, Chan VW, Ngo M et al: Can ultrasound of the tibial nerve detect diabetic peripheral neuropathy?, A cross-sectional study, Diabetes care 2012; 35: 2575-2579.
31. Gallardo E, Noto Y, Simon NG, Ultrasound in the diagnosis of peripheral neuropathy: structure meets function in the neuromuscular clinic, J Neurol Neurosurg Psychiatry 2015; 86:1066-1074.
32. Martinoli C, Schenone A, Bianchi S, Mandich P, Caponetto C, Abbruzzese M, Derchi LE, Sonography of the Median Nerve in Charcot-Marie-Tooth Disease, AJR 2002; 178:1553-1556.

## 6. ŽIVOTOPIS

Rođen sam 15.1.1991. godine u Gospiću.

Osnovnu školu Zrinskih i Frankopana završio sam u Ličkom Lešću (prva četiri razreda završio sam u istoimenoj područnoj školi u Čoviću).

Opću gimnaziju sam završio u Srednjoj školi Otočac.

Medicinski fakultet, Sveučilišta u Zagrebu sam upisao 2009. godine.

Tijekom studiranja radio sam poslove preko Student servisa.

U jednom mandatu (2 godine) bio sam predstavnik studenata u Studentskom zboru.

Bio sam studentski član ili zamjenik člana u raznim povjerenstvima Medicinskog fakulteta (Radna skupina za biomedicinska istraživanja, Povjerenstvo za računalni sustav Medicinskog fakulteta, Fakultetsko vijeće).

Jednu godinu vodio sam studentsko dežuranje u Središnjoj medicinskoj knjižnici na fakultetu.

Bio sam član organizacijskog odbora međunarodnog studentskog kongresa, Croatian Student Summit (CROSS), u tri navrata. 2011. godine dobio sam Posebnu Dekanovu nagradu za organizaciju prije navedenog kongresa.

Također, tijekom studiranja veslao sam u osmercu, u posadi Medicinskog fakulteta Sveučilišta u Zagrebu, te sam dvije godine nastupao s posadom na Sveučilišnoj regati.

U slobodno vrijeme bavim se čitanjem, učenjem stranih jezika, veslanjem, nogometom i videoigrama.