

# Usporedba radiološkog i patohistološkog nalaza mikrokalcifikata na mamografiji

---

Šantek, Porin

Master's thesis / Diplomski rad

2019

Degree Grantor / Ustanova koja je dodijelila akademski / stručni stupanj: **University of Zagreb, School of Medicine / Sveučilište u Zagrebu, Medicinski fakultet**

Permanent link / Trajna poveznica: <https://um.nsk.hr/um:nbn:hr:105:636263>

Rights / Prava: [In copyright](#)

Download date / Datum preuzimanja: **2022-01-24**



Repository / Repozitorij:

[Dr Med - University of Zagreb School of Medicine Digital Repository](#)



**SVEUČILIŠTE U ZAGREBU**  
**MEDICINSKI FAKULTET**

**Porin Šantek**

**Usporedba radiološkog i patohistološkog  
nalaza mikrokalcifikata na mamografiji**

**DIPLOMSKI RAD**



**Zagreb, 2019.**

**SVEUČILIŠTE U ZAGREBU**  
**MEDICINSKI FAKULTET**

**Porin Šantek**

**Usporedba radiološkog i patohistološkog  
nalaza mikrokalcifikata na mamografiji**

**DIPLOMSKI RAD**

**Zagreb, 2019.**

Ovaj diplomski rad izrađen je u Kliničkom bolničkom centru Zagreb Medicinskog fakulteta Sveučilišta u Zagrebu u Kliničkom zavodu za dijagnostičku i intervencijsku radiologiju pod vodstvom doc. dr. sc. Maje Prutki i predan je na ocjenu u akademskoj godini 2018/2019.

## SADRŽAJ

1. SAŽETAK	
2. SUMMARY	
3. UVOD.....	1
3.1. Karcinom dojke .....	1
3.1.1. Epidemiologija karcinoma dojke .....	1
3.1.2. Rizični faktori karcinoma dojke .....	2
3.1.3. Vrste karcinoma dojke .....	3
3.1.3.1. Neinvazivni karcinomi dojke .....	4
3.1.3.2. Invazivni karcinomi dojke .....	4
3.2. Radiološka obrada dojke .....	7
3.2.1. Mamografija .....	7
3.2.2. Ultrazvuk .....	8
3.2.3. Magnetska rezonanca .....	9
3.3. Mikrokalcfikati.....	10
3.4.1. Distribucija mikrokalcfikata .....	10
3.4.2. Morfologija mikrokalcfikata .....	11
3.4.2.1. Tipično benigni kalcfikati .....	11
3.4.2.2. Kalcfikati suspektne morfologije .....	13
3.4. Analiza sumnjivih lezija u dojki.....	15
3.4.1. Biopsija širokom iglom .....	15
3.4.2. Vakuum asistirana biopsija .....	16
3.5. BI-RADS klasifikacija .....	18
4. HIPOTEZA .....	19
5. CILJEVI RADA .....	20
6. ISPITANICI I METODE RADA .....	21
7. REZULTATI .....	25
7.1. Morfologija kalcfikata .....	25
7.2. Lokalizacija lezija .....	26
7.3. Distribucija mikrokalcfikata .....	27
7.4. Rezultati vakuum asistirane biopsije dojke pod kontrolom digitalne	

tomosinteze .....	28
8. RASPRAVA .....	31
9. ZAKLJUČAK .....	36
10. ZAHVALA .....	37
11. LITERATURA .....	38
12. ŽIVOTOPIS .....	41

## POPIS OZNAKA I KRATICA

VAB- vakuum asistirana biopsija

CNB- biopsija širokom iglom (eng. core needle biopsy)

BI-RADS- Breast Imaging Reporting and Data System

DCIS- duktalni karcinom *in situ*

LCIS- lobularni karcinom *in situ*

MR- magnetska rezonanca

UZV- ultrazvuk

BRCA1- gen karcinoma dojke 1 (engl. Breast Cancer 1 gene)

BRCA2- gen karcinoma dojke 2 (engl. Breast Cancer 2 gene)

DBT- digitalna tomosinteza dojke (engl. digital breast tomosynthesis)

DBT-VABB- vakuum asistirana biopsije dojke pod kontrolom digitalne tomosinteze  
(engl. digital breast tomosynthesis-guided vacuum assisted breast biopsy)

## 1. SAŽETAK

Usporedba radiološkog i patohistološkog nalaza mikrokalcifikata na mamografiji

Porin Šantek

Grupirana nakupina sumnjivih mikrokalcifikata na mamografiji je karakterističan nalaz ranog stadija karcinoma dojke, odnosno duktalnog karcinoma *in situ*.

U ovom istraživanju je analizirana metoda vakuum asistirane biopsije dojke pod kontrolom digitalne tomosinteze (DBT-VABB).

U retrospektivno istraživanje uključeno je 86 bolesnica (medijan životne dobi od 60 godina (raspon 40-81 godina)) koje su imale sumnjive nakupine kalcifikacija ili distorzije arhitektonike i kod kojih je učinjena vakuumom asistirana biopsija pod kontrolom digitalne tomosinteze na Kliničkom zavodu za dijagnostičku i intervencijsku radiologiju Kliničkog bolničkog centra Zagreb. Analizirana je točnost i dijagnostička vrijednost DBT-VABB-a u odnosu na patohistološki nalaz.

84 (97.7%) bolesnica je imalo mamografski detektirane sumnjive kalcifikacije, a dvije (2.3%) bolesnice arhitektonske distorzije. Fine pleomorfne kalcifikacije otkrivene su u 40 (47.6%) bolesnica, amorfnе u 16 (19.0%), okrugle grupirane u 13 (15.5%), linearne ili razgranate linearne u 10 (11.9%), grube heterogene u 4 (4.8%) i okrugle u jedne (1.2%) bolesnice s mamografski detektiranih sumnjivim kalcifikacijama. Distribucija mikrokalcifikata je bila grupirana u 49 (58.3%), segmentalna u 22 (26.2%), regionalna u 7 (8.3%), te linearna u 6 (7.1%) bolesnica s mamografski detektiranim sumnjivim kalcifikacijama.

Patohistološka analiza uzoraka dobivenih DBT-VABB-om je pokazala 62 (72.1%) benigne promjene, 8 (9.3%) lezija nesigurnog malignog potencijala, 1 (1.2%) suspektnih malignih promjena i 15 (17.4%) malignih lezija. Od 15 malignih lezija, 7 (8.1%) je bilo *in situ* duktalnih karcinoma i 8 (9.3%) invazivnih duktalnih karcinoma. Promjena u invazivni karcinom nakon kirurškog zahvata zabilježena je u 3 (37.5%)



bolesnice s lezijama nesigurnog malignog potencijala i kod jedne bolesnice sa suspektnom malignom promjenom.

Dijagnostička točnost DBT-VABB-a bila je 95,6%, osjetljivost 78,9%, specifičnost 100%, pozitivna prediktivna vrijednost 100%, negativna prediktivna vrijednost 94.4% u analiziranoj skupini bolesnica.

DBT-VABB je brza, točna i minimalno invazivna procedura za mikrokalcfikacije i arhitektonske distorzije. Kod nalaza lezije granično malignog potencijala trebalo bi učiniti kiruršku biopsiju radi konačne patohistološke analize.

Ključne riječi: vakuum asistirana biopsija, digitalna tomosinteza dojke, karcinom dojke, mikrokalcfikati

## 2. SUMMARY

Comparison between radiologic and pathohistological findings of microcalcifications on mammography

Porin Šantek

Clustered suspicious microcalcifications can be a very early sign of malignancy, particularly typical for ductal carcinoma *in situ*.

This study analysed the vacuum-assisted biopsy method under the guidance of digital tomosynthesis (DBT-VABB).

The retrospective study included 86 patients (median age of 60 years (range 40-81 years)) that had suspicious clusters of calcification or architectural distortion and in whom a vacuum-assisted biopsy under the control of digital tomosynthesis was performed at the Department of Diagnostic and Interventional Radiology, University Hospital Center Zagreb. The accuracy and diagnostic value of DBT-VABB were analysed with the pathological findings.

84 (97.7%) patients had suspicious calcifications detected by mammography, and two (2.3%) patients had architectural distortion. Fine pleomorphic calcifications were detected in 40 (47.6%) patients, amorphous in 16 (19.0%), round grouped in 13 (15.5%), linear or branched linear in 10 (11.9%), rough heterogeneous in 4 (4.8%) and round in one (1.2%) patient with mammography-detected suspicious calcifications. Distribution of microcalcifications was grouped in 49 (58.3%), segmental in 22 (26.2%), regional in 7 (8.3%), and linear in 6 (7.1%) patients with mammography-detected suspicious calcifications.

Histopathologic analysis obtained by DBT-VABB showed 62 (72.1%) benign, 8 (9.3%) lesions of uncertain malignant potential, 1 (1.2%) lesion with suspected malignant changes and 15 (17.4%) malignant lesions. Of the 15 malignant lesions, 7 (8.1%) were *in situ* ductal carcinomas, and 8 (9.3%) were invasive ductal cancers. Post-surgical development to invasive cancer was observed in 3 (37%) patients with

lesions of uncertain malignant potential, and one patient with a suspected malignant lesion.

Diagnostic accuracy of DBT-VABB was 95.6%, sensitivity 78.9%, specificity 100%, positive predictive value 100%, negative predictive value 94.4% in the analyzed group of patients.

DBT-VABB is a fast, accurate and minimally invasive procedure for microcalcification and architectural distortion. Lesions of uncertain malignant potential should undergo a surgical biopsy to obtain a final histological result.

Keywords: vacuum-assisted biopsy, digital breast tomosynthesis, breast carcinoma, microcalcifications

### **3. UVOD**

#### **3.1. Kacinom dojke**

##### **3.1.1. Epidemiologija karcinoma dojke**

Karcinom dojke čini 25% svih sijela raka u žena i stoga je najčešći rak kod žena u svijetu. Karcinom dojke nije samo najučestaliji već i najčešći uzročnik smrti od raka u žena. Ukupno među muškarcima i ženama karcinom dojke je drugi najčešći malignitet, samo rak pluća ima veću učestalost. Na temelju demografskih prognoza stanovništva predviđa se porast broj novih slučajeva raka dojke od 1,7 milijuna slučajeva širom svijeta (2012.) do 2,6 milijuna slučajeva u 2035. godini.

Najviše stope incidencije karcinoma dojke prema podacima Svjetske zdravstvene organizacije iz 2012. godine (na 100,000 žena) zabilježene su u Sjevernoj Americi (91,6), Zapadnoj Europi (91,1) i Sjevernoj Europi (89,4), dok su najniže stope pojavnosti u Srednjoj Africi (26,8), Istočnoj Aziji (27,0) i južnoj Srednjoj Aziji (28,2) (1).

Prema godišnjem izvješću Hrvatskog registra za rak za 2016. godinu karcinom dojke najčešći je malignitet u žena i čini 25% svih sijela raka među ženskom populacijom. U 2016. zabilježeno je 2735 novih slučajeva (gruba stopa incidencije 126,6/100,000, standardizirana stopa (EU) 90,6/100,000) . Najviša stopa incidencije zabilježena je kod žena u Gradu Zagrebu, a najniža u Vukovarsko-Srijemskoj županiji (2).

U Hrvatskoj je rak dojke na sedmom mjestu svih uzroka smrti u žena (853 od 27.616 umrlih žena), iza zloćudne novotvorine debelog crijeva (863 od 27.616 umrlih žena) a ispred zloćudnih novotvorina dušnika i pluća (852 od 27.616 umrlih žena) prema podacima iz 2017. godine (3).

Prema istraživanju preživljenja u onkoloških bolesnika, CONCORD-3, petogodišnje preživljenje od raka dojke u Hrvatskoj dijagnosticirano u žena u periodu od 2010. do 2014. godine iznosilo je 78,6%. Petogodišnje preživljenje u Hrvatskoj pokazuje porast u usporedbi s prethodna dva petogodišnja razdoblja (78,2% za žene dijagnosticirane između 2005. i 2009. godine i 73,6% za žene dijagnosticirane između 2000. i 2004. godine) (4).

### **3.1.2. Rizični faktori karcinoma dojke**

Ženski spol je glavni čimbenik rizika. Rak dojke javlja se i kod muškaraca, ali muški rak dojke je rijetka bolest i čini oko 1% svih slučajeva raka dojke u Europi i SAD-u. Na jednog muškarca s rakom dojke pojavljuje se gotovo 100-140 slučajeva raka dojke u žena.

Starost je drugi najvažniji čimbenik rizika za rak dojke. Učestalost raka dojke povećava se s dobi. Dok je incidencija u svijetu 14.0 na 100.000 žena starosti 15-39 godina, za žene dobi 65-69 godina incidencija u svijetu je 159.1 na 100.000 žena (1).

Oko 10% karcinoma dojke je povezano s naslijeđem specifičnih mutacija. Do sada je pronađeno oko 90 gena ili genetskih lokusa koji su povezani s rakom dojke. Dok je većina gena povezano s niskim rizikom od raka dojke, postoji mala skupina gena visoke penetrantnosti koji su klinički relevantni. Najpoznatiji i najvažniji visokorizični čimbenici su BRCA1 i BRCA2 geni, koji su uključeni u održavanje integriteta DNA. Oko jedna trećina žena s nasljednim rakom dojke ima mutacije u BRCA1 ili BRCA2 genima.

Mnogim epidemiološkim studijama utvrđeno je da je visina odraslih osoba pozitivno povezana s rizikom od raka dojke. U postmenopauzalnih žena rizik od raka dojke povećava se s povećanjem BMI, dok u premenopauzalnih žena postoji inverzna nelinearna povezanost između BMI i rizika od raka dojke.

Paritet i dojenje smanjuju rizik od raka dojke. Žene koje su rodile barem jedno dijete imaju otprilike 30% manji rizik od raka dojke u odnosu na žene koje nisu

rađale. Rana menarha i kasna menopauza produljuju izloženost žene estrogenima i drugim ženskim hormonima i tako povećavaju rizik nastanka karcinoma dojke.

Mamografska gustoća, definirana kao postotak gustoće dojke ( udio mliječnih žlijezda u ukupnom tkivu dojke), jedan je od važnijih čimbenika rizika za rak dojke. Žene s gustoćom dojke od  $\geq 75\%$  imaju približno petostruki rizik u usporedbi sa ženama s manje gustim dojkama.

Izlaganje ionizirajućem zračenju može uzrokovati somatske mutacije DNA i, uzastopno, rak dojke. Intenzitet efekta se povećava s dozom zračenja. Utjecaj zračenja je najuočljiviji kod žena u kojima je zračenje nastupilo prije 30-te godine i tijekom razvoja dojki.

Postoje dosljedni dokazi o pozitivnom odnosu između konzumiranja alkohola i raka dojke. Veći unos voća i omega-3- polinezasićenih masnih kiselina je povezano s nižim rizikom od raka dojke. Postoje značajni dokazi da tjelesna aktivnost smanjuje rizik od raka dojke u postmenopauzi (1,5).

### **3.1.3. Vrste karcinom dojke**

Karcinomi dojke klasificiraju se prema prodoru bazalne membrane. Karcinomi koji ne probijaju bazalnu membranu nazivaju se *in situ* karcinomima, a oni koji su se proširili izvan granica bazalne membrane označavamo kao invazivne ili infiltrirajuće karcinome.

U neinvazivne karcinome dojke spadaju duktalni karcinom *in situ*, Pagetova bolest bradavice i lobularni karcinom *in situ*. U invazivne karcinome spadaju invazivni duktalni karcinom, invazivni lobularni karcinom, medularni karcinom, mucinozni karcinom, tubularni karcinom, inflamatorni karcinom dojke i drugi.

Karcinom dojke se pojavljuje bilo gdje u parenhimu, no najčešće se pojavljuje u gornjem vanjskom kvadrantu (5,6).

### 3.1.3.1. Neinvazivni karcinomi dojke

**DCIS** je često povezan s kalcifikacijama, podrijetlom kalcificiranja nekrotičnog ostatka ili kalcificiranja sekretornog materijala. Udio karcinoma dojke koji su dijagnosticirani u stadiju DCIS-a je samo 5% u populacijama bez probirnog mamografskog testiranja, ali do 40% u populacijama s probirom mamografije, uglavnom zbog sposobnost mamografije da detektira kalcifikacije. DCIS se rijetko manifestira kao opipljiva ili radiološki detektabilna masa. Prognoza DCIS je izvrsna, s više od 97% dugotrajnog preživljavanja nakon jednostavne mastektomije (5).

**Pagetova bolest bradavice** je uzrokovana širenjem DCIS-a mliječnim kanalima na okolnu kožu bradavice, stvarajući jednostrani eksudat preko bradavice i kože areole. U gotovo svim slučajevima Pagetove bolesti bradavice prisutan je karcinom, a otprilike 50% perioda taj karcinom je invazivan. Prognoza se temelji na prisutnosti karcinoma (5).

**LCIS** je gotovo uvijek slučajni nalaz, jer je za razliku od DCIS-a rijetko povezan s kalcifikacijama. Stoga je incidencija LCIS-a ostala nepromijenjena u populacijama s mamografskim pregledom. Otprilike jedna trećina žena s LCIS-om će kasnije razviti invazivni karcinom. Za razliku od DCIS-a, kasniji invazivni karcinomi mogu se pojaviti u obje dojke. Većina tih karcinoma su invazivni lobularni karcinomi; međutim, invazivni duktalni karcinomi također nastaju iz LCIS (5).

### 3.1.3.2. Invazivni karcinomi dojke

Invazivni karcinomi dojke predstavljaju heterogenu skupinu lezija. Većina njih su adenokarcinomi, a njihova histopatološka klasifikacija temelji se na obrascu rasta i citološkim značajkama tumora. Većina invazivnih karcinoma dojke nastaje u

terminalnoj duktalnoj-lobularnoj jedinici bez obzira na histološki tip. Glavna svrha identifikacije specifičnih tipova invazivnog karcinoma dojke je poboljšati predviđanje vjerojatnog ponašanja i odgovora na liječenje. Bitni prognostički čimbenici su i stadij limfnog čvora, histološka ocjena tumora, veličina tumora i limfno-vaskularna invazija (6).

**Invazivni duktalni karcinom** je izraz koji se koristi za sve karcinome koji se ne mogu svrstati u jedan od specijaliziranih tipova opisanih u nastavku. Invazivni duktalni karcinomi najčešći su tip invazivnog raka dojke (od 70% do 75% slučajeva). Ovaj tip raka obično je povezan s DCIS-om i, rijetko, s LCIS. Većina duktalnih karcinoma proizvodi dezmodoplastičnu reakciju koji zamjenjuje normalnu masno tkivo dojke (koja rezultira mamografskom gustoćom) i tvori tvrdu, opipljivu masu. Oko dvije trećine izražava estrogenske ili progesteronske receptore, a otprilike jedna trećina prekomjerno eksprimira HER2 / NEU receptore (5,6).

**Invazivni lobularni karcinomi** čine 5-15% invazivnih karcinoma dojke i drugi su najčešći tipovi invazivnih karcinoma dojke. LCIS se pojavljuje istodobno s invazivnim lobularnim karcinomom u 70% do 80% slučajeva. Češće su multicentrični i bilateralni (u 10-20% slučajeva). Gotovo svi invazivni lobularni karcinomi izražavaju hormonske receptore, dok je prekomjerna ekspresija HER2 / NEU receptora rijetka. Lobularni karcinomi dojke imaju jedinstveni obrazac metastaziranja. Češće se šire u cerebrospinalnu tekućinu, serozne površine, gastrointestinalni trakt, jajnik, maternicu i koštano srž (5,6).

**Medularni karcinom** je rijedak podtip karcinoma dojke (manje od 1% karcinoma dojke). Bolesnici s medularnim karcinomom obično su mlađe dobi od bolesnika s drugim vrstama karcinomima dojke. Medularni karcinomi javljaju se s povećanom učestalošću kod žena s BRCA1 mutacijama, iako većina žena s medularnim karcinomom nisu nositelji. Ovi karcinomi nemaju receptore estrogena i progesterona i ne ekspimiraju prekomjerno HER2 / NEU receptore (trostruko negativni karcinomi) (5,6).

**Mucinozni karcinomi** su rijetki i čine oko 2% invazivnih karcinoma dojke. Većina izražava hormonske receptore, ali ne ekspimiraju prekomjerne HER2 / NEU receptore. Mucinozni karcinomi imaju relativno povoljnu prognozu (5,6).



**Tubularni karcinomi** rijetko su prisutni kao opipljive mase, ali čine 10% invazivnih karcinoma manjih od 1 cm pronađenih kod mamografskog pregleda. Rijetko metastaziraju u limfne čvorove, izvrsne su prognoze. Gotovo svi tubularni karcinomi izražavaju hormonske receptore i ne pokazuju prekomjernu ekspresiju HER2 / NEU receptora (5).

**Upalni karcinom** je definiran kliničkom slikom povećane, otečene, eritematozne dojke s osjetljivom kožom dojke, što rezultira izgledom „narančine kore“, obično bez opipljive mase. Patološki korelacija ove kliničke slike je prisutnost tumorskih embolija u kožnim limfovaskularnim prostorima. Temeljni karcinom je općenito slabo diferenciran i difuzno infiltrativan. Mnogi od tih tumora metastaziraju na udaljena mjesta (5,6).

## 3.2. Radiološka obrada dojke

### 3.2.1. Mamografija

Prije nastanka mamografije kao probirne metode detektiranja karcinoma dojke, većina karcinoma dojke dijagnosticirala se palpacijom. Zbog česte sistemske prirode bolesti u vrijeme postavljanja dijagnoze bio je loš ishod tako dijagnosticiranih karcinoma dojke (7).

Analogna mamografija je starija probirna mamografska metoda, lošije specifičnosti u usporedbi s digitalnom mamografijom. Osim toga, 10-20% palpabilnih karcinoma nije vidljivo na konvencionalnoj analognoj mamografiji. Kod digitalnih mamografija može se optimizirati svaka komponenta slikovnog lanca. Prednosti digitalne mamografije u usporedbi s analognom mamografijom uključuje brže prikupljanje slika s lakšim pohranjivanjem i pronalaženjem slika, te znatno poboljšana rezolucija kontrasta za sva područja dojke. Troškove filma analogne mamografije moguće je praktički eliminirati digitalnom mamografijom (8).

Unatoč značajnim koristima, postoje ograničenja probirnog testa mamografije. Iako je njegova opća osjetljivost u rasponu od 70% do 85%, probirna mamografija je mnogo manje osjetljiva u oko 50% žena s gustim dojkama. Kod ovih žena vjerojatno je potrebno dodatna slikovna obrada. Mamografski otkriveni tumori su obično manje agresivni i imaju bolju prognozu od onih otkrivenih drugim modalitetima, kao što je MR snimanje. Mamografski pregled prikladnije otkriva sporije rastuće karcinome, ali može propustiti brže rastuće, agresivnije tumore, koji se mogu pojaviti između probirnih testova mamografije (9).

**Digitalna tomosinteza dojke (DBT)** koristi izvor x-zraka koji se kreće duž luka za dobivanje slikovnih podataka, a zatim se dobiveni tanki rezovi 3-D rekonstruiraju kako bi se smanjili učinci preklapanja tkiva dojke, što dovodi do poboljšanja vidljivosti lezija u gušćem tkivu dojke.

Ograničenja DBT-a, koja se moraju uzeti u obzir su povećana doza zračenja, duže vrijeme potrebno za analizu i povećani troškovi u usporedbi sa standardnom digitalnom mamografijom (9).

### **3.2.2. Ultrazvuk**

Ultrazvuk je najčešće korišteni modalitet za dodatno snimanje, osobito kod žena s gustim dojka. UZV se dobro podnosi, relativno je jeftin, široko dostupan i ne izlaže bolesnike zračenju. Glavna uloga ultrazvuka je u dijagnostici cista, karakterizaciji mamografski neodređenih, palpabilnih masa i može se koristiti pri navođenju perkutane biopsije (8,9).

**Sonoelastografija** je dinamička ultrazvučna tehnika kojom se procjenjuje i analizira tvrdoća i stupanj distorzije tkiva dojke kod primjene izvanjske sile. U sonoelastografiji, zasebni vanjski transduktor vibrira na različitim frekvencijama, a količina vibracija tkiva na svakoj frekvenciji može se kvantitativno procijeniti. Malignomi imaju tendenciju manjeg vibriranja i pokazuju manje varijacije s promjenom frekvencije vibracija. Elastografija procjenjuje elastična svojstva tkiva primjenom male kompresijske sile. Podaci se prikupljaju kako bi se omogućilo izračunavanje pomaka tkiva dojke i analiziraju u obliku elastograma. Benigne lezije slabo se vizualiziraju na elastogramu, dok se karcinomi, budući da su mnogo tvrdi od okolnog tkiva dojke, bolje ističu. Elastografija može biti posebno korisna u razlikovanju fibroze dojke od malignoga tumora. Valja napomenuti da se zbog okolne dezmostične reakcije maligne mase mogu činiti veće na elastogramima nego li na konvencionalnim snimkama (8).

### 3.2.3. Magnetska rezonanca

MR snimanje je najosjetljivija metoda za otkrivanje raka dojke. U žena s visokim rizikom zbog gustoće dojki osjetljivost se kreće u rasponu od 71% do 100% u usporedbi s 35% do 50% za mamografiju. Visoka osjetljivost MR snimanja je u velikoj mjeri zbog sposobnosti prikaza neovaskularizacija. Tumori oslobađaju peptide koji potiču angiogenezu kao odgovor povećanoj potrebi tumorskog tkiva za kisikom i hranjivim tvarima. Te promjene mijenjaju funkcionalne karakteristike lezija, što se može uočiti kod analize kinetike opacificiranja kontrastom. Analizira se promjena intenziteta signala u prve 2 minute nakon aplikacije kontrastnog sredstva. Postoje tri tipa dinamičkih krivulja opacificacije. Kod krivulja s progresivnim porastom intenziteta signala nalaze se u oko 83% slučajeva benigne, a 9% slučajeva maligne promjene. Kod krivulje tipa platoa uočava se početni porast intenziteta signala nakon kojeg slijedi održavanje relativno konstantnog intenziteta. Krivulje tipa platoa imaju osjetljivost od 42,6%, a specifičnost 75% za otkrivanje malignih promjena. „Washout“ krivulje karakterizirane su početnim porastom intenziteta signala nakon kojeg slijedi pad intenziteta. Ovakav tip krivulja karakterističan je za maligne lezije, pri čemu ima visoku specifičnost (90,4 %), ali nisku osjetljivost (20,5 %) (9,10).

MR snimanje je korisno za otkrivanje multifokalnosti i multicentričnosti raka dojke, razlikovanje između ožiljnog tkiva i rekurentnog karcinoma nakon poštudne operacije dojke, kao test probira bolesnika u visokorizičnim skupinama (npr. bolesnici s BRCA1 genom), snimanja dojki koje sadrže implantate, ispitivanje dojki bolesnika s histološki dokazanim metastatskim rakom dojke s nepoznatim primarnim sijelom i kao test probira okultnog raka kontralateralne dojke kod bolesnika s nalazom raka u jednoj dojci.

Nedostaci magnetske rezonance uključuju visoku cijenu u usporedbi s drugim modalitetima radiološke obrade dojke. Nedostatak angiogeneze također objašnjava lažno negativne nalaze kod mucinoznih i lobularnih karcinomima. Također ne treba se zanemariti skupina bolesnika kojima je magnetska rezonanca kontraindicirana (8,10).

### 3.3. MikrokalCIFikati

Kalcifikati dojke su uobičajeni nalaz na mamografiji i njihova se učestalost povećava s dobi bolesnika. Dok je većina mikrokalCIFikata benigna, neki specifični grupirani obrasci mogu biti uzrokovani malignim bolestima ili bolestima visokog rizika. Važno je razlikovati mikrokalCIFikacije benignog podrijetla od onih koji su sumnjive, jer se 55% nepalpabilnih karcinoma dijagnosticira prisutnošću mikrokalCIFikacija i zato što su mikrokalCIFikacije glavni oblik manifestacije DCIS-a.

Ultrazvuk većinom ne detektira mikrokalCIFikate i može otkriti samo velike mikrokalCIFikate ili one koji su povezani s čvorovima ili cistama. Međutim, čak i ako se kalCIFikacije mogu prikazati kao ehogene slike, nije ih moguće adekvatno karakterizirati ovom metodom (11).

#### 3.3.1. Distribucija mikrokalCIFikata

Distribucijom mikrokalCIFikata se opisuje raspored kalCIFikata unutar dojke. Pravilna analiza distribucije mikrokalCIFikata od jednake je važnosti kao i analiza njihove morfologije. Po distribuciji mikrokalCIFikate opisujemo kao difuzne, regionalne, grupirane, linearne i segmentalne.

Kod **difuzne distribucije** mikrokalCIFikati su nasumice raspodijeljeni unutar dojke. Točkaste i amorfne mikrokalCIFikacije u ovoj distribuciji obično su benigne, osobito ako su bilateralne.

Kod **regionalne distribucije** mikrokalCIFikacije se nalaze u području većem od 2 cm u njegovoj najvećoj dimenziji. Budući da mogu pokriti više od jednog kvadranta, njihova pojava čini rizik od maligniteta niskim, dok njihovu morfologiju treba dalje razmotriti kako bi se utvrdio stupanj suspekcije nalaza. Vjerojatnost maligniteta kod ovakvih nalaza opisana je u 26% slučajeva.

**Grupirana distribucija** opisuje mikrokalCIFikate na malom području tkiva. Donja granica za grupiranu distribuciju je 5 kalCIFikacija unutar područja od 1 cm u

njegovoj najvećoj dimenziji ili kada postoji definirani uzorak. Gornja granica je postojanje više mikrokalcifikacija unutar područja od 2 cm, u njegovoj najvećoj dimenziji. Grupirane mikrokalcifikacije zahtijevaju daljnju procjenu u uvećanim projekcijama. Ako su mikrokalcifikacije grupirane samo u jednoj od dviju projekcija, to može odgovarati preklapanju mikrokalcifikacija na različitim položajima. Ovakvi nalazi smatraju se benignim ili sumnjivim prema morfologiji svake skupine.

U **linearnoj distribuciji** mikrokalcifikacije su raspoređene duž linearnoga puta koji se može granati, sugerirajući naslage kalcija unutar kanala. Važno je napomenuti da vaskularne kalcifikacije mogu prezentirati ovakvu distribuciju na mamografskim slikama, međutim, one imaju karakterističnu benignu morfologiju. Vjerojatnost malignosti kod ovakvih nalaza je oko 60%.

**Segmentalni uzorak distribucije** mikrokalcifikata sugerira talog kalcija u kanalima i njihovim granama, sljedeći anatomske oblike režnja dojke. Iako se ovaj uzorak može pojaviti i u benignoj patologiji, kao što su primjerice sekretorne kalcifikacije, njegova prezentacija može biti posljedica opsežnog ili multifokalnog karcinoma. Vjerojatnost maligniteta kod ovakvog nalaza je oko 62% (11).

### **3.3.2. Morfologija mikrokalcifikata**

Morfologiju mikrokalcifikata možemo generalno podijeliti na tipično benigne kalcifikacije i sumnjive kalcifikacije koje u većini slučajeva zahtijevaju uvećane projekcije za karakterizaciju i histološku obradu (11).

#### **3.3.2.1. Tipično benigne kalcifikacije**

**Vaskularne kalcifikacije** odgovaraju naslagama kalcija u stijenkama arterija dojke. Obično su bilateralne, često izraženije na jednoj strani. Prezentiraju se kao paralelni putovi ili "željezničke pruge" koje su jasno povezane cjevastim strukturama koje odgovaraju vaskularnoj mreži. Uobičajeno su vaskularne kalcifikacije vijugavog

toka i mogu biti kontinuirane ili diskontinuirane. Češće su u bolesnica starijih od 50 godina, s dijabetesom i kroničnom bubrežnom insuficijencijom na dijalizi te imaju tendenciju smanjenja primjenom nadomjesne hormonske terapije.

**Dermalne kalcifikacije** odgovaraju malim kalcifikacijama lojne žlijezde, obično povezane s upalnim procesima, kao što je kronični folikulitis. Ove kalcifikacije su česte, obično višestruke, poligonalne morfologije, ponekad okrugle s radioluentnim središtem. Veličine su između 1 do 2 mm, češće smještene u inframamarnom naboru, parasternalnoj regiji, pazuhu ili areoli. Obično su vidljive periferno u barem jednoj od dvije projekcije.

**Kalcifikacije nastale iz mlijeka** odgovaraju malim česticama kalcijevog oksalata koje se talože unutar sakularnih dilatacija terminalno duktalno-lobularne jedinice. Češće su u peri i postmenopauzi i obično se nalaze u središnjem i stražnjem dijelu dojke bilateralno. Ove kalcifikacije su blijede i amorfne u kraniokaudalnoj projekciji i bolje se vizualiziraju u lateralnoj projekciji, gdje su morfologije oblika polumjeseca ili linearne. Promjena morfologije između dvije projekcije je važna pri određivanju ove kalcifikacije.

**Velike linearne kalcifikacije**, također poznate kao sekretorne kalcifikacije, odgovaraju benignim kalcifikacijama koje se nalaze u kanalnom sustavu dojke i povezane su s duktalnom ektazijom ili mastitisom plazma stanica. Opisane su u 3% mamografija. To su linearne, glatke kalcifikacije, obično bez radioluentnog središta, koje se formiraju u unutrašnjosti kanala (intraduktalno). Ako dođe do kalcifikacija u zidu kanala (periduktalno), mogu se prezentirati s radioluentnim centrom. Češće su kod starijih od 60 godina. Sumnjivo je unilateralno prezentiranje velikih linearnih kalcifikacija.

**Kalcifikacije tipa „kokica“** su guste kalcifikacije, veće od 2-3 mm. S vremenom imaju tendenciju spajanja, sugerirajući fibroadenom u involuciji. Obično je moguće vidjeti obris čvora povezanog s kalcifikacijom, međutim, u malim fibroadenomima mogu se vidjeti samo kalcifikacije.

**Distrofične kalcifikacije** odgovaraju masnoj nekrozi tkiva dojke na noksu, zbog čega je anamneza relevantna za njihovu dijagnozu. One su česte nakon

operacija i radioterapije. To su guste kalcifikacije, obično veće od 1 mm, grube i nepravilne morfologije. Imaju tendenciju konfluiranja, te ponekad postaju vrlo velike i opipljive. Prisutnost radiolucenčnih područja, koja ukazuju na postojanje masti, važna je za dijagnozu.

**Okrugle/točkaste kalcifikacije** su acinarnog ili lobularnog podrijetla. Okrugle su veće od 0,5 mm, točkaste manje od 0.5 mm. Odgovaraju depozitima kalcijevih oksalata i češće su kod osoba starijih od 40 godina. Izolirane, difuzne i male smatraju se dobroćudnima. Grupiranim kalcifikacijama ove vrste se dodjeljuje kategorija BI-RADS 3 i kratkoročno se prate (6 mjeseci) ili se uspoređuju s prethodnim kontrolama. Ako je skupina kalcifikata novijeg datuma, brojnija nego u prethodnim kontrolama, linearne ili segmentne distribucije ili pridružena raku, preporučljivo je provesti histološku studiju.

**Kalcifikacije prstena** odgovaraju inkapsuliranim cističnim lezijama koje sadrže mast u tekućem stanju, iako su također opisane na površini jednostavnih cista. U mamografiji se u početku vide kao radiolucenčne kružne ili ovalne lezije koje s vremenom dobivaju kalcificiranu sferičnu i tanku površinu. Taj tanki sloj kalcija obično ima debljinu manju od 1 mm. Veličine su od nekoliko milimetara do centimetara. Mogu se pojaviti bilo gdje u dojci, ali češće su površinske lokacije. Obično su povezane s poviješću traume ili operacije. U voluminoznim grudima mogu se pojaviti spontano.

**Kalcifikacije šavova** predstavljaju kalcij koji se nalazi u materijalu šava. To su linearne ili tubularne kalcifikacije koje mogu formirati čvorove. Ove kalcifikacije su češće u bolesnika koji su bili podvrgnuti radioterapiji, jer oštećenje uzrokovano zračenjem odgađa reapsorpciju materijala šava, pružajući kalup za taloženje kalcija (11).

### 3.3.2.2. Kalcifikacije suspektne morfologije

**Grubo-heterogene kalcifikacije** su nepravilne i dobro definirane kalcifikacije koje su sklone spajanju. Veličinom su veće od 0,5 mm. Grube heterogene



kalcifikacije veće su od pleomorfnih kalcifikacija, ali manje od distrofičnih kalcifikacija. Većina ovih kalcifikacija potječe od benignih lezija kao što su fibroadenomi, područja fibroze ili traume. Kada su višestruke i bilateralne, i obično se smatraju benignim. Pojedinačna skupina grubih heterogenih kalcifikacija ima pozitivnu prediktivnu vrijednost od oko 15%, pa se klasificira unutar BI-RADS kategorije 4.

**Amorfne kalcifikacije** odgovaraju blijedim, malim kalcifikacijama (manje od 0,1 mm), koje nije moguće prebrojati niti odrediti njihov oblik. Otuda i naziv "amorfan" (bezobličan). Mnoge amorfne kalcifikacije su benigne, poput onih nastalih u fibrocističnim promjenama, osobito kada su difuzne i bilateralne. Mogu biti uzrokovane visokorizičnim ili malignim lezijama, što opravdava indikacije za histološke studije. Pozitivna prediktivna vrijednost amornih kalcifikacija iznosi oko 20%, tako da se klasificiraju unutar BI-RADS kategorije 4.

**Fine pleomorfne kalcifikacije** su heterogena skupina kalcifikacija različitih oblika i veličina (između 0,5 i 1 mm). Manje su od grubih heterogenih kalcifikacija. Pozitivna prediktivna vrijednost finih pleomorfih kalcifikacija je 29%. Klasificiraju se u BI-RADS 4B kategoriju.

**Fine linearne ili razgranate kalcifikacije** su male kalcifikacije (manje od 0,5 mm). Tanke su, linearne, diskontinuirane i nepravilnih rubova. Potječu iz kalcificiranih ostataka raspadnutih stanica u kanalnom sustavu dojke s karcinomom. Mogu se granati u različitim smjerovima formirajući "slova" (L, V, Y, X). Imaju najveću pozitivnu prediktivnu vrijednost za malignitet (70%) i odgovaraju BI-RADS 4C kategoriji. Kada su fine linearne ili razgranate mikrokalcifikacije novonastale i segmentalne distribucije svrstavaju se u BI-RADS 5 kategoriju (11).

### **3.4. Analiza sumnjivih lezija u dojci**

Radiološki otkrivene sumnjive lezije u dojci se mogu analizirati kirurškom biopsijom, citološkom punkcijom, biopsijom širokom iglom i vakuumom asistiranom biopsijom. Citološka punkcija nije više preporučena metoda za analizu sumnjive lezije u dojci zbog svoje niske osjetljivosti te nemogućnosti određivanja hormonskog statusa tumora. Kirurška biopsija je zlatni standard analize sumnjivih lezija. Ali to je skupa, invazivna metoda koja može izazvati psihološki stres bolesnicima. Kirurška biopsija je također povezana s nastankom površinskih i dubokim ožiljcima, koji mogu otežati buduće radiološko praćenje. Zbog velike preciznosti manje invazivnih postupaka (biopsija širokom iglom i vakuumom asistirana biopsija) broj dijagnostičkih kirurških biopsija je u stalnom padu (12,13,20).

#### **3.4.1. Biopsija širokom iglom**

Metode perkutane biopsije su se razvile s ciljem rješavanja dijagnostičkog problema nepalpabilnih lezija pronađenih na mamografskim probirima dojke. Dvije metode perkutane biopsije su biopsija širokom iglom (CNB; od engl. core needle biopsy) i vakuumom asistirana biopsija (VAB; od engl. vacuum assisted biopsy). U usporedbi s kirurškom biopsijom to su brze procedure koje ne deformiraju dojku, ostavljaju minimalni rezidualni ožiljak na koži i ne ostavljaju mamografski vidljive ožiljke.

CNB je visoko senzitivna metoda (97%). CNB se provodi stereotaksijski ili uz pomoć ultrazvuka. Sastoji se od automatskog ili poluautomatskog uređaja s iglom različite širine. Za stereotaksijsku biopsiju širokom iglom osjetljivost je poboljšana ako se bioptira šest ili više uzoraka. U slučaju ultrazvukom navođene biopsije širokom iglom preporučuje se bioptirati tri i više uzoraka. Generalno je potrebna manja količina uzoraka kod solidnih lezija u usporedbi s mikrokalcifikatima. CNB omogućuje pouzdano određivanje hormonskih receptora i raspoznavanja invazivne od neinvazivne bolesti.

Postotak lažno negativnih rezultata za ultrazvučno navođenu biopsiju širokom iglom dojke je od 0 do 9%. CNB može pružiti nepotpun prikaz histoloških nalaza i tako dovesti do „podcjenjivanja“ prisustva bolesti. „Podcjenjivanje“ lezija biopsijom širokom iglom dojke se najčešće uočava kod mikrokalcifikata i kompleksnih sklerozirajućih lezija. Promjena DCIS-a u invazivni karcinom nakon kirurškog zahvata se uočava između 16% i 55.5% slučajeva. „Podcjenjivanje“ lezija je također uočeno kod radijalnih ožiljaka, papilarnih lezija, LCIS-a i filodes tumora (12,14).

### **3.4.2. Vakuum asistirana biopsija**

VAB je suvremena metoda koju je 1995. razvio radiolog Fred Burbank u suradnji s inženjerom medicinskih uređaja Mark Retchardom s ciljem unaprjeđenja metode biopsije širokom iglom. VAB rješava potrebu za većim uzorkom tkiva za histološku analizu i omogućava biopsiju tkiva koji se teško uzimaju kao što su mikrokalcifikacije i arhitektonske distorzije.

VAB povlači ciljano tkivo u iglu pomoću vakuuma bez potrebe za repozicioniranjem igle. Igla se postavlja kroz inciziju na koži veličine 2-3 mm koja ne zahtijeva kirurško zatvaranje. Nakon što vakuum privuče tkivo u otvor igle, ono se razdvaja od okolnog tkiva dojke pomoću rotirajućeg rezača i transportira u odgovarajući spremnik. VAB generalno koristi igle širine 10 ili 11 Gaugea, igle širine 8 i 7 Gaugea se koriste za veće lezije i terapijske ekscizije. Vakuum usisava krv iz područja biopsije sa svrhom smanjenja vjerojatnosti formiranja hematoma (12,15,16).

Na kraju VAB procedure može se postaviti marker na mjestu biopsije. To je posebno korisno za male lezije i mikrokalcifikacije koje su u potpunosti pomaknute tijekom biopsije. Migracija markera zabilježene je u do 20% slučajeva. Neposredna mamografija dok je bolesnik još uvijek u uređaju za biopsiju potvrđuje da je marker ispravno implementiran.

Prednost VAB-a dojke u usporedbi s biopsijom širokom iglom je bolje dohvaćanje mikrokalcifikata, niža učestalost „podcjenjenih“ lezija i manja stopa rebiopsija. Pogreške uzorkovanja su smanjene u usporedbi s 14 G biopsijom širokom

iglom pod kontrolom ultrazvuka s lažnim negativnom nalazima od 0,6 do 5,2% za VAB pod kontrolom ultrazvuka. Lažno negativni nalazi za stereotaktičke vakuum asistirane biopsije su od 1,3 do 3,3% s postotkom podcijenjenih lezija od 11,8 do 28,6% (12,17).

VAB dojke se može provoditi pod kontrolom ultrazvuka, magnetske rezonance, digitalne tomosinteze i pod stereotaksijskom kontrolom. Stereotaksijski VAB je pouzdan i siguran način za uzimanje uzoraka tkiva te je široko zamijenio kirurško odstranjenje za histološku verifikaciju. Međutim, rezultati koji se temelje prvenstveno na DBT-u možda neće biti vidljivi na digitalnoj mamografiji tijekom VAB-a pod stereotaksijskom kontrolom. Područje vidljivo na digitalnoj mamografiji odgovara malom biopsijskom području i stoga će pokriti samo mali dio fibroglandularnog tkiva. Dakle, za stereotaksijski VAB, dojka mora biti pažljivo postavljena tako da je područje s ciljnom lezijom pokriveno biopsijom. Osim toga, digitalna mamografiju ne daje podatak o dubini ciljane lezije duž z-osi. Informacija o dubini ciljane lezije se rekonstruira pomoću triangulacijske metode što može biti težak i dugotrajan postupak, osobito za ciljane lezije niskog kontrasta, kao što su nekalcificirane mase ili arhitektonske distorzije. Za razliku od toga, DBT-VABB daje informacije o dubini ciljane lezije bez triangulacije i omogućuje korištenje pune veličine detektora za snimanje tijekom intervencije (18).

VAB ima i terapijske indikacije. VAB se najčešće koristi pri eksciziji fibroadenoma i nagovještava kao alternativna terapijska metoda kod rezidualnih i rekurentnih lezija. Preporučena veličina lezije za eksciziju pomoću vakuum asistirane biopsije je 2 cm u promjeru.

Glavne komplikacije VAB-a su bol tijekom postupka te krvarenje poslije samog zahvata na mjestu insercije igle i nastajanje post-biopsijskog hematoma. Signifikantno krvarenje se pojavljuje u 1-3,9% slučajeva.

Nedostatak VAB-a u odnosu na CNB i citološku punkciju je njena cijena. Cijena postupka vakuum asistirane biopsije je deset puta veća u odnosu na biopsiju širokom iglom, ali je cijena u odnosu na kiruršku biopsiju manja za 81% i utrošak vremena bolesnika je za 71% manji u odnosu na kiruršku biopsiju (12,15).

### 3.5. BI-RADS klasifikacija

U opisu nalaza slikovnih metoda koristi se sustav kategoriziranja nalaza nazvan „Breast Imaging and Reporting and Data System“ (BI-RADS) sa svrhom jednoznačnog tumačenja nalaza. Lezije se opisuju na standardizirani način ovisno o svojim morfološkim karakteristikama, te se temeljeno na najnepovoljnijoj karakteristici lezije kategoriziraju u jednu od mogućih sedam BIRADS kategorija.

U BIRADS 0 kategoriji nalaz je nejasan ili tehnički nezadovoljavajući izveden. Potrebne su dodatne pretrage ili usporedba s ranijim mamogramima kako bi se ustanovila priroda promjene.

U BIRADS 1 kategoriji nalaz je negativan i nije potrebna daljnja obrada bolesnice. Bolesnica se upućuje na redovitu mamografsku kontrolu.

U BIRADS 2 kategoriji nalaz je benignan. Kao i u slučaju BI-RADS 1 kategorije bolesnica se upućuje na redovite mamografske kontrole.

U BIRADS 3 kategoriji nalaz je vjerojatno benignan, rizik od maligniteta manji je od 2%. Kod BIRADS 3 lezija indicirane su mamografske kontrole u kraćim vremenskim intervalima, svakih 6 mjeseci tijekom 3 godine kako bi se potvrdila benignost promjene.

U BIRADS 4 kategoriji lezija je suspektna, s vjerojatnošću da se radi o malignoj leziji od 2% do 95%. Lezije se mogu dalje subkategorizirati u tri kategorije: BIRADS 4 A, B i C. Potrebna je daljnja patohistološka obrada kako bi se dokazala priroda prikazane promjene.

U BIRADS 5 kategoriji lezija je visoko suspektna i pokazuje morfološke karakteristike tipične za karcinom, s vjerojatnošću da se radi o malignoj leziji >95 %. Ove lezije zahtijevaju daljnju obradu, a u pravilu je prije početka terapije potrebno dobiti patohistološku potvrdu.

BIRADS 6 kategorija odgovara lezijama koje su već dokazani karcinomi. Potrebno je planirati kirurško, onkološko i radioterapijsko liječenje (20).

#### **4. HIPOTEZA**

Vakuum asistirana biopsija dojke pod kontrolom digitalne tomosinteze je precizna dijagnostička metoda za analizu mamografski otkrivenih sumnjivih lezija u dojci.

## 5. CILJEVI RADA

1. prikazati metodu vakuum asistirane biopsije dojke pod kontrolom digitalne tomosinteze;

2. analizirati točnost i dijagnostičku vrijednost vakuum asistirane biopsije dojke pod kontrolom digitalne tomosinteze u analizi mikrokalifikacija i arhitektonskih distorzija opaženih na mamografiji;

3. usporediti radiološke karakteristike mikrokalifikacija s definitivnim histopatološkim nalazima.

## 6. ISPITANICI I METODE

U retrospektivnu studiju je bilo uključeno 86 bolesnica kod kojih je učinjen DBT-VABB na Kliničkom zavodu za dijagnostičku i intervencijsku radiologiju Kliničkog bolničkog centra Zagreb od ožujka do rujna 2018. godine. Medijan dobi ovih ispitivanih bolesnica bio je 60 godina, s rasponom dobi od 40 do 81 godina (tablica 1). Od ispitivanih bolesnica koje su bile podvrgnute DBT-VABB, njih 84 (97.7%) imalo je mamografski detektirane mikrokalCIFIKACIJE, a dvije (2.3%) arhitektonske distorzije. Mamografski otkrivene sumnjive promjene se nisu pokazale pri UZV pregledu dojke.

**Tablica 1.** Prikaz raspodjele dobnih skupina bolesnica.

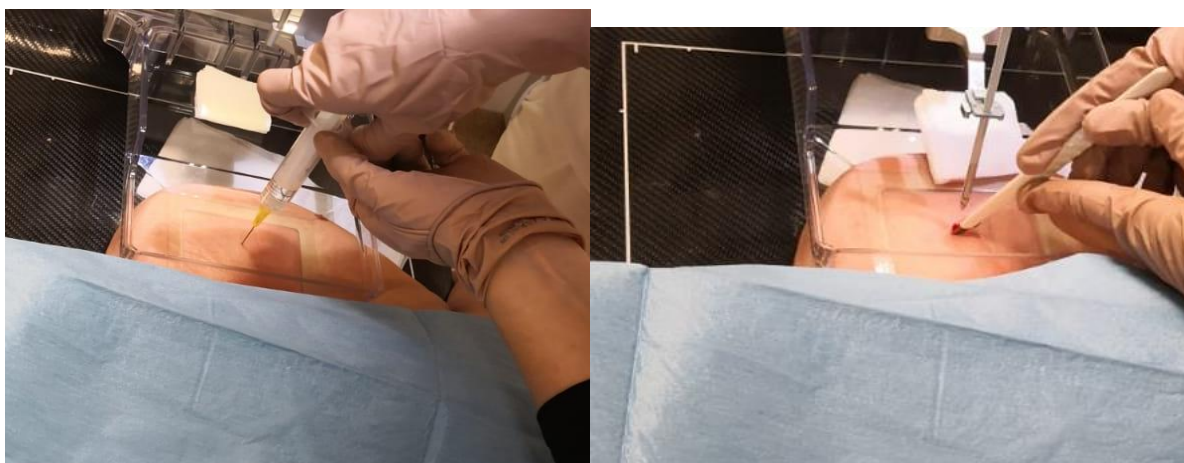	<b>N</b>	<b>%</b>
<b>40-49 godina</b>	19	22.1
<b>50-59 godina</b>	22	25.6
<b>60-69 godina</b>	29	33.7
<b>70-79 godina</b>	15	17.4
<b>80-81 godina</b>	1	1.2
<b>Ukupno</b>	86	100.0

MikrokalCIFIKACIJE u dojkama su klasificirane prema petom izdanju BI-RADS klasifikacije iz 2013. godine s obzirom na njihovu morfologiju i distribuciju (20).

DBT-VABB se radio na digitalnoj mamografskoj jedinici Selenia DIMENSIONS (Hologic, Bedford, MA), Akvizicija snimka provodila se pomoću kontinuirane metode ekspaniranja (pulsne, kratke ekspozicije tijekom kontinuiranog pokreta rentgenske cijevi uz vrijeme akvizicije 5 sekundi ili manje po dojci, a rekonstrukcija odmah po akviziciji: debljina sloja 1 mm, vrijeme rekonstrukcije 2-5 sekundi uz veličinu rekonstruiranog pixela oko 100  $\mu$ m. Koristio se uređaj ATEC Sapphire™ i igla širine 9G i uzimali su se uzorci duljine 20 mm ili 12 mm (Eviva, Hologic).

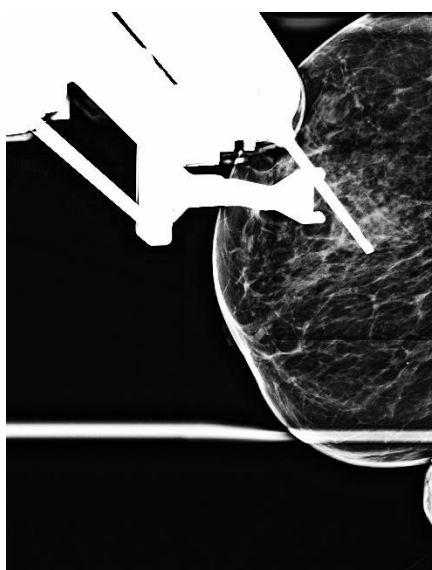


Za izvođenje DBT-VBBA, bolesnice su postavljane u lateralni dekubitalni položaj, te je učinjena mamografska snimka za lokalizaciju ciljne lezije. Nakon određivanja točne lokalizacije sumnjive promjene, učinila se incizija na koži nakon primjene lokalne anestezije (slika 1).



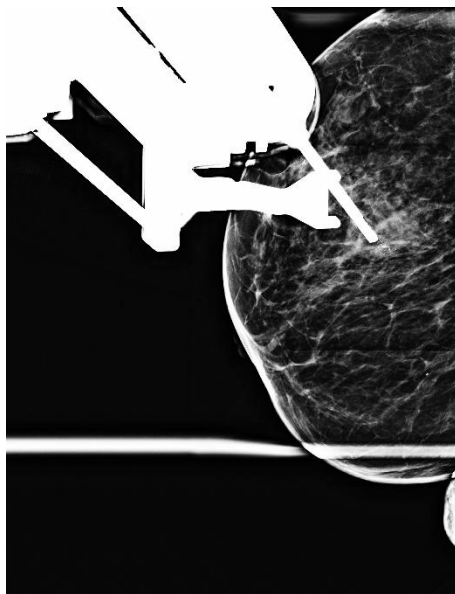
**Slika 1.** Prikaz primjene lokalne anestezije i incizije na koži dojke.

Nakon toga se učinila kontrolna snimka kojom se provjerila označena pozicija ciljne lezije, odnosno „pre-fire“ projekcije, radi potvrde ispravnog pozicioniranja igle nad ciljanom metom (slika 2).



**Slika 2.** „Pre-fire“ projekcija pozicioniranja igle iznad lezije.

Potom su se učinile kontrolne, „post-fire“ projekcije, nakon pozicioniranja igle u izračunate koordinate, a radi potvrde pozicioniranja otvora igle u blizini lezije (slika 3).



**Slika 3.** „Post-fire“ projekcija pozicioniranja igle iznad lezije.

Prilikom svake vakuumom asistiranе biopsije uzeto je 6-10 uzoraka. Prisustvo sumnjivih kalcifikata u uzetim uzorcima potvrđeno je mamografskom snimkom cilindra. Uzorci su potom podijeljeni na one koji sadrže sumnjive kalcifikate, i one koji ne sadrže. Odvojeno su se postavili u formalinsku otopinu i poslali na patohistološku analizu.

Na mjesto biopsije je postavljen tkivni marker.

Radiološko-histološka suglasnost je provjerena za svaku leziju. U slučaju nesuglasja, učinjena je kirurška ekscizija ili je preporučeno ponavljanje biopsije.

Lezije su klasificirane u benigne (fibrocistična bolest dojke, fibroadenomi, upale), lezije nesigurnog malignog potencijala (lobularni karcinom *in situ*, lobularna intraepitelna neoplazija, papilomi, mikroglandularne adenoze, ravna epitelna atipija),

te maligne lezije (duktalni karcinomi *in situ* i invazivni duktalni karcinomi) temeljem patohistološke analize.

## 7. REZULTATI

### 7.1. Morfologija kalcifikacija

Od 86 sumnjivih mamografskih lezija uočene su 84 mikrokalcifikacije (97.7%) i 2 arhitektonske distorzije (2.3%). Prosječna veličina lezije je bila 18.6 mm (raspon 4-65 mm). Raspodjelu morfologije kalcifikacija u ispitivanih 86 bolesnica u kojih je provedena vakuum asistirana biopsija prikazuje tablica 2.

**Tablica 2.** Prikaz raspodjele morfologije kalcifikata.

<b>Morfologija kalcifikata</b>	<b>N</b>	<b>%</b>
<b>Fine pleomorfne</b>	40	47.6
<b>Amorfne</b>	16	19.0
<b>Okrugle grupirane</b>	13	15.5
<b>Linearne ili razgranate linearne</b>	10	11.9
<b>Grube heterogene</b>	4	4.8
<b>Okrugle</b>	1	1.2
<b>Ukupno</b>	84	100.0

Mikrokalcifikacije su svrstane u fine pleomorfne u 40 (47.6%), amorfne u 16 (19.0%), okrugle grupirane u 13 (15.5%), linearne ili razgranate linearne u 10 (11.9%), grube heterogene u 4 (4.8%) i okrugle u jedne (1.2%) bolesnice s mamografski detektiranim sumnjivim kalcifikacijama.

## 7.2. Lokalizacija lezija

Prikaz lokalizacije lezija u 86 bolesnica u kojih je provedena vakuum asistirana biopsija prikazuje tablica 3.

**Tablica 3.** Prikaz lokalizacija lezija.

Lokacija lezije	N	%
Gornji vanjski kvadrant	64	74.4
Gornji unutarnji kvadrant	8	9.3
Donji unutarnji kvadrant	7	8.1
Donji vanjski kvadrant	5	5.8
Centralno	2	2.3
<b>Ukupno</b>	<b>86</b>	<b>100.0</b>

Lezije su otkrivene u desnoj dojci u 44 bolesnica (51.2%), a u lijevoj dojci u 42 bolesnica (48.8%). Lezije su bile lokalizirane u gornjem vanjskom kvadrantu u 64 bolesnice (74.4%), gornjem unutarnjem kvadrantu kod 8 (9.3%), donjem unutarnjem kvadrantu kod 7 (8.1%), donjem vanjskom kvadrantu kod 5 (5.8%), te centralno kod 2 bolesnice (2.3%).

### 7.3. Distribucija mikrokalcfikata

Distribuciju mikrokalcfikata u 86 bolesnica u kojih je provedena vakuum asistirana biopsija prikazuje tablica 4.

**Tablica 4.** Prikaz distribucije mikrokalcfikata.

<b>Distribucija mikrokalcfikata</b>	<b>N</b>	<b>%</b>
<b>Grupirane</b>	49	58.3
<b>Segmentalne</b>	22	26.2
<b>Regionalne</b>	7	8.3
<b>Linearne</b>	6	7.1
<b>Ukupno</b>	84	100.0

Distribucija mikrokalcfikata je bila grupirana u 49 (58.3%), segmentalna u 22 (26.2%), regionalna u 7 (8.3%), te linearna u 6 (7.1%) bolesnice s mamografski detektiranim sumnjivim kalcfikacijama.

#### 7.4. Rezultati vakuum asistirane biopsije dojke pod kontrolom digitalne tomosinteze

DBT-VABB-om su otkrivene 62 (72.1%) benigne promjene, osam (9.3%) lezija nesigurnog malignog potencijala, jedna (1.2%) suspektna maligna promjena i 15 (17.4%) malignih lezija. Od 15 malignih lezija, sedam (8.1%) lezija je bilo DCIS, a osam (9.3%) invazivnih duktalnih karcinoma. Patohistološka analiza uzoraka dobivenih DBT-VABB-om je prikazana u tablici 4.

**Tablica 4.** Prikaz rezultata vakuum asistirane biopsije dojke pod kontrolom tomosinteze

Vrsta lezije		N	%
Benigne lezije		62	72.1
Lezije nesigurnog malignog potencijala		8	9.3
Suspektna maligna promjena		1	1.2
Maligne lezije	Duktalni karcinom <i>in situ</i>	7	8.1
	Invazivni duktalni karcinom	8	9.3
Ukupno		86	100.0

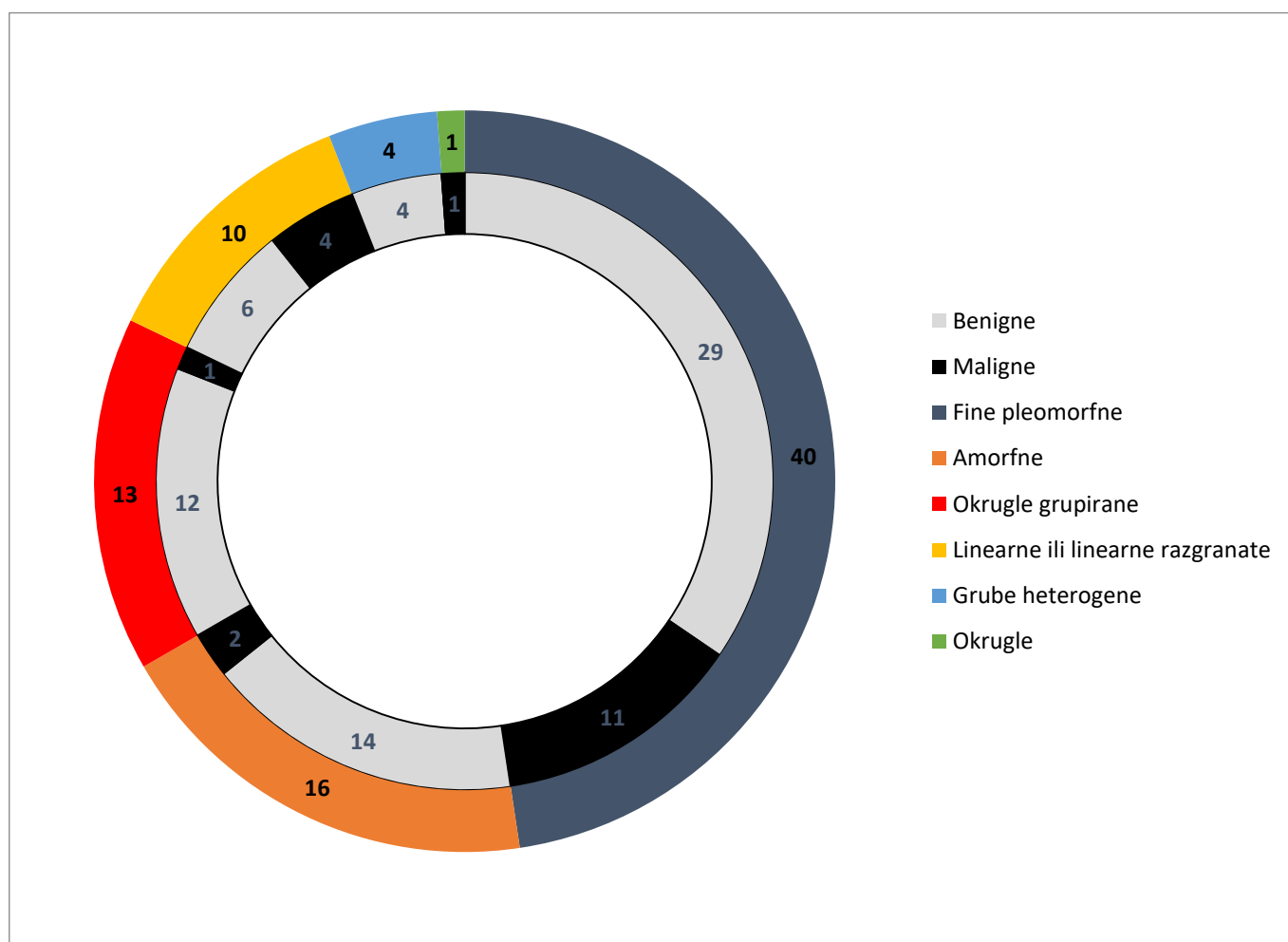
Kirurška biopsija je bila učinjena kod svih bolesnica s nalazom lezije nesigurnog malignog potencijala. Konačni patohistološki nalaz kirurške biopsije invazivnog karcinoma je zabilježena u 3 (37.5%) bolesnice s lezijama nesigurnog malignog potencijala i u jedne bolesnice sa suspektnom malignom promjenom.

Mikrokalcifikati patohistološki potvrđenih malignih lezija su na mamografiji morfološki izgledali kao: fini pleomorfni 11 (57.9%), amorfni 2 (10.5%), linearni ili razgranati linearni 4 (21.1%), okrugli grupirani 1 (5.3%), okrugli 1 (5.3%) (slika 8).

Od ukupno 84 mikrokalcifikata, 13 (26.5%) grupirane distribucije, 6 (27.3%) segmentalne distribucije i jedan (14.3%) regionalne distribucije su bili povezani s malignim lezijama (slika 9).

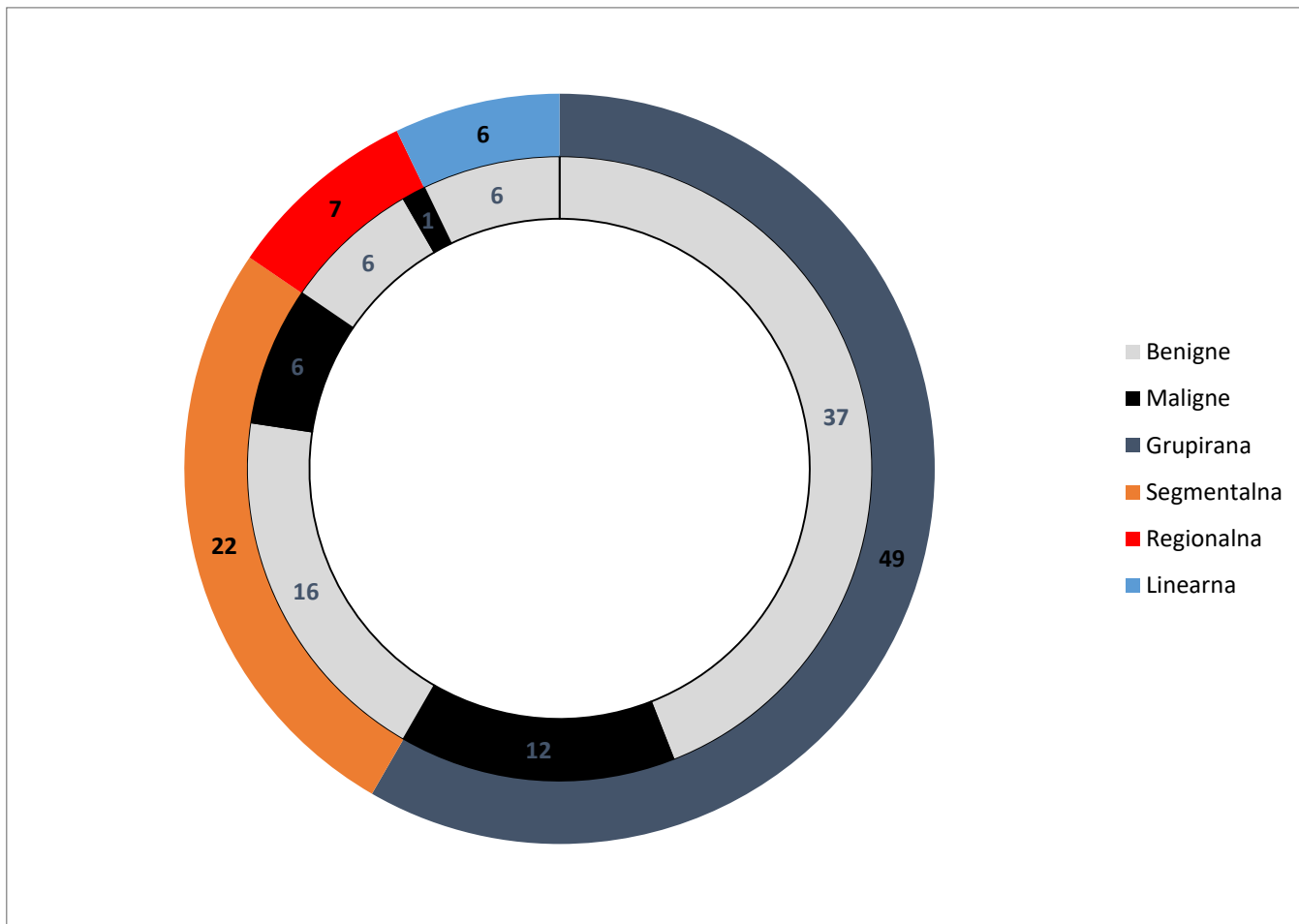
Dijagnostička točnost DBT-VABB-a bila je 95,6%, osjetljivost 78,9%, specifičnost 100%, pozitivna prediktivna vrijednost 100%, negativna prediktivna vrijednost 94.4% u analiziranoj skupini bolesnica.

Postupak je bio tehnički uspješno izveden u svih bolesnica. Nije bilo zabilježenih klinički značajnih komplikacija. Post-proceduralno snimanje (digitalnom tomosintezom dojke ili mamografijom u dvije projekcije) pokazalo je da su svih 86 ciljnih lezija dostatno uzorkovane.



**Slika 8.** Prikaz morfologije mikrokalcifikata povezanih s malignim lezijama





**Slika 9.** Prikaz distribucije mikrokalcfikata povezanih s malignim lezija.

## 8. RASPRAVA

Analiza uzoraka sumnjivih lezija bolesnica detektiranih kliničkim pregledom, snimkama mamografije ili ultrazvučnom dijagnostikom provodi se različitim metodama od pedesetih godina XX stoljeća. Prva takva metoda bila je citološka punkcija. Porastom broja nepalpabilnih lezija u radiološkim nalazima, a zbog većeg odaziva ispitanica na probirne testove mamografija, raste potreba za razvojem preciznijih metoda uzimanja uzoraka. Devedesetih godina dvadesetog stoljeća počinju se razvijati metode perkutane biopsije dojke u koje spadaju CNB i VAB. CNB počela se koristiti u ranim devedesetim godinama XX. stoljeća, dok se VAB počinje šire koristiti krajem devedesetih godina XX. stoljeća.

CNB i VAB su u usporedbi s kirurškom biopsijom jeftinije, minimalno invazivne metode koje izazivaju manji psihološki stres bolesnicima. Te metode su preciznije, sa značajno manjim postotkom neadekvatnih uzoraka uspoređujući s citološkom punkcijom lezija dojke. CNB i VAB su također omogućile pouzdano neinvazivno određivanje hormonskih receptora tumorskog uzorka dojke i raspoznavanja invazivne od neinvazivne bolesti. Uz porast adjuvantnih i neoadjuvantnih terapijskih opcija, imunohistokemijsko i molekularno profiliranje tumorskih uzoraka ima sve veće značenje, što je još jedna prednost suvremenijih metoda perkutane biopsije (12,13,14,19).

Glavni nedostatak CNB i VAB dijagnostičkih metoda u odnosu na citološku punkciju je cijena postupaka. Međutim, ukupna cijena ne ovisi samo o cijeni provedbe jednostrukog postupka citološke punkcije, nego o ukupnoj cijeni potrebnoj za postizanje pouzdane konačne dijagnoze. Publikacija Hukkinena i suradnika iz 2008. godine pokazala je da nedefinirana dijagnoza citološkom punkcijom zahtjeva dodatnu biopsiju širokom iglom u 93/289 (32.2%) i dodatnu kiruršku biopsiju u 62/289 (21.5%) slučajeva nasuprot dodatnoj biopsiji širokom iglom u 2/214 (0.9%) i dodatnoj kirurškoj biopsiji u 33/214 (15.4%) slučajeva nakon nedefinirane dijagnoze biopsijom širokom iglom (21). Uzimajući to u obzir, biopsija širokom iglom može biti paradoksalno isplativija metoda od citološke punkcije (13). Kako VAB dojke u usporedbi s biopsijom širokom iglom pokazuje bolje dohvaćanje mikrokalcifikata, nižu

učestalost „podcijenjenih“ lezija i manju stopu rebiopsija, moguće da je efekt paradoksalne isplativosti još izraženiji kod vakuum asistirane biopsije (17).

Prednost vakuum asistirane biopsije u usporedbi s biopsijom širokom iglom je terapijska korist VAB-a. U publikacije Leea i suradnika iz 2014. godine VAB je bila korištena kao terapijska metoda u 1512 slučajeva. Kod navedenih bolesnika kompletna ekscizija bila je postignuta u 84.9% benignih lezija dojki bez rezidualnih i rekurentnih lezija pri praćenju duljem od godinu dana, dok je u 12.7% bolesnika bilo pokazano postojanje minimalnih rezidualnih lezija tijekom praćenja (17).

VAB dojke u usporedbi s biopsijom širokom iglom pokazuje bolje dohvaćanje mikrokalifikata (17). Mikrokalifikacije su u ovome radu svrstane u fine pleomorfne kod 40 (47.6%), amorfne kod 16 (19.0%), okrugle grupirane kod 13 (15.5%), linearne ili razgranate linearne kod 10 (11.9%), grube heterogene kod 4 (4.8%) i okrugle kod jedne (1.2%) bolesnice s mamografski detektiranim sumnjivim kalcifikacijama (slika 4). Od ukupno 84 mikrokalifikata, 11 (27.5%) finih pleomorfnih, 2 (12.5%) amorfna, 4 (40.0%) linearnih ili razgranatih linearnih, 1 (7.7%) okrugli grupirani i 1 okrugli mikrokalifikat su bili povezani s malignim lezijama (slika 8), što možemo usporediti s publikacijom Arancibia Hernárdeza i suradnika iz 2016. u kojoj fine pleomorfne kalcifikacije imaju pozitivnu prediktivnu vrijednost od 29%, amorfne kalcifikacije 20%, linearne ili razgranate linearne 70% (11). Najveću podudarnost pozitivne prediktivne vrijednosti morfologije mikrokalifikacije ovoga rada s publikacijom Arancibia Hernandez i suradnika nalazimo kod finih pleomorfnih kalcifikacija. Linearne ili linearne razgranate kalcifikacije su u ovome radu imale najveću pozitivnu prediktivnu vrijednost, što se slaže s publikacijom Arancibia Hernandez i suradnika. Distribucija mikrokalifikata je bila grupirana u 49 (58.3%), segmentalna u 22 (26.2%), regionalna u 7 (8.3%), te linearna u 6 (7.1%) bolesnica s mamografski detektiranim sumnjivim kalcifikacijama (slika 6). Od ukupno 84 mikrokalifikata, 13 (26.5%) grupirane distribucije, 6 (27.3%) segmentalne distribucije, 1 (14.3%) regionalne distribucije su bili povezani s malignim lezijama (slika 9). Prema publikaciji Arancibia Hernárdeza i suradnika iz 2016. godine vjerojatnost maligniteta kod mikrokalifikata regionalne distribucije je 22%, linearne distribucije 60% i segmentalne distribucije 62% (11). Najveće razlike između ovoga rada i publikacije Arancibia Hernárdeza i suradnika nalazimo kod vjerojatnosti

maligniteta segmentalne i linearne distribucije mikrokalcfikata. Niti jednoj od šest bolesnica s linearnom distribucijom mikrokalcfikata nije histopatomorfološki potvrđena maligna lezija.

Digitalna tomosinteza dojke je nova mamografska tehnika koja omogućuje 3D rekonstrukciju tkiva dojki pomoću više digitalnih mamografskih snimaka, dobivenih u luku od 15 do 50 stupnjeva. Ovaj proces povećava vidljivost lezija zbog smanjenja preklapanja tkiva dojke, što je posebno korisno kod vizualizacije lezija u gušćem tkivu dojke (9,22).

U publikaciji Haasa i suradnika iz 2013. godine uspoređene su stope opoziva kombinacije digitalne tomosinteze i konvencionalne digitalne mamografije sa stopama kod same konvencionalne digitalne mamografije u 13 518 bolesnica. Od ukupno 13158 bolesnica na kojima je provedena probirna konvencionalna digitalna mamografija, na njih 6100 je provedena dodatna digitalna tomosinteza. Ukupna stopa opoziva bila je 8,4% za bolesnice u grupi kojima je provedena dodatna digitalna tomosinteza i 12,0% za grupu bolesnica kojima je provedena samostalna konvencionalna digitalna mamografija. Najveća smanjenja stope opoziva bila je kod bolesnica mlađih od 50 godina i one bolesnice s gustim dojkama. Rezultati publikacije Haasa i suradnika pokazuju korist digitalne tomosinteze dojke kao radiološke metode probira karcinoma dojke, pogotovo kod mlađih bolesnica i bolesnica s mamografski gušćim dojkama (22).

Pokazalo se da digitalna tomosinteza dojke smanjuje učestalost lažno pozitivnih nalaza nastalih zbog sumacije preklapajućeg tkiva dojke na digitalnoj mamografiji (22). Publikacija Taglifica i suradnika iz 2015. godine ocijenila je korisnost tomosinteze za klasificiranje mikrokalcfikacija u skladu s BI-RADS kategorizacijom, pokazujući da je digitalna tomosinteza dojki klasificirala mikrokalcfikate slično digitalnoj mamografiji u 96/107 slučajeva, međutim potklasificirala je maligne i premaligne lezije u 3/107 slučajeva, dok je digitalna mamografija prekvalificirala lezije u 8/107 slučajeva. Prema navedenoj studiji u nesukladnim slučajevima, u usporedbi s mamografijom, digitalna tomosinteza dodjeljuje niže BI-RADS klase i može propustiti neke maligne i premaligne lezije. S druge strane, digitalna tomosinteza može imati prednost izbjegavanja nepotrebnih

biopsija u slučaju benignih lezija koje se na radiološkim snimkama manifestiraju kao mikrokalcifikacije (23).

U ovome radu je kod bolesnica s mamografski detektiranim mikrokalcifikatima bioptiranih VAB metodom pod kontrolom digitalne tomosinteze zabilježen prijelaz u invazivni karcinom nakon kirurškog zahvata u 3 (37.5%) bolesnice s lezijama nesigurnog malignog potencijala i u jedne bolesnice sa suspektnom malignom promjenom. Dakle, potklasificirano je ukupno 4 (4.8%), a nije preklasificiran niti jedan mikrokalcifikat u analiziranih 84 bolesnica s mikrokalcifikatima.

Vakuom asistirana biopsija pod kontrolom digitalne tomosinteze pokazuje i bolje rezultate od stereotaksijske vakuum asistirane biopsije. U publikaciji Schradinga i suradnika iz 2015. godine uspoređena je metoda VAB pod kontrolom digitalne tomosinteze sa stereotaksijskom VAB metodom u 205 bolesnica s 216 ciljnih lezija identificiranih na digitalnoj probirnoj mamografiji. VAB pod stereotaksijskom kontrolom proveden je u 159 bolesnica sa 165 ciljanih lezija, dok je VAB pod kontrolom digitalne tomosinteze proveden u 46 bolesnica s 51 ciljanom lezijom. U oba dijagnostička procesa metode uzorkovanja tkiva i materijali (igle širine 9-gauge) bili su isti. Postupak je izveden tehnički uspješno kod 51 od 51 lezija (100%) s VAB pod stereotaksijskom kontrolom naspram 154 od 165 lezija (93%) s VAB pod stereotaksijskom kontrolom. U jednoj od 11 lezija, u kojima je stereotaksijska VAB neuspješno izvedena, VAB pod kontrolom digitalne tomosinteze je pokazala uspjeh. Srednje vrijeme završetka VAB-a bilo je 13 (+/- 3,7) minuta za VAB pod kontrolom digitalne tomosinteze naspram 29 (+/- 10,1) minuta za VAB pod stereotaksijskom kontrolom. VAB pod kontrolom digitalne tomosinteze pruža informacije o dubini lezije bez potrebe za triangulacijom, olakšava reidentifikaciju ciljanih lezija, uzorkovanje ciljanih lezija slabijeg kontrasta, kao što su nekalcificirane mase. Te karakteristike čine vakuum asistiranu biopsiju pod kontrolom digitalne tomosinteze bržom i preciznijom metodom u usporedbi sa stereotaksijskom vakuum asistiranom biopsijom (18). U ovome radu je VAB pod kontrolom digitalne tomosinteze bio tehnički uspješno izveden u svih bolesnica. Nijedna od procedura biopsije nije morala biti poništena zbog nemogućnosti vizualizacije ili dosezanja ciljanih lezija. Post-proceduralno snimanje (digitalnom tomosintezom dojki ili mamografijom u dvije projekcije) pokazalo je da su svih 86 ciljnih lezija dostatno uzorkovane. Rezultati

ovog rada slažu se s publikacijom Shradinga i suradnika iz 2015. u prezentiranju VAB metode pod kontrolom digitalne tomosinteze kao preciznom i klinički pogodnom metodom za uzorkovanje ciljanih lezija dojke.

## 9. ZAKLJUČAK

Vakuum asistirana biopsija pod kontrolom digitalne tomosinteze je brza, točna i minimalno invazivna procedura za mikrokalCIFikacije i arhitektonske distorzije koje su imale ultrazvučno okultne nalaze. Bolesnice s dijagnozom lezija neizvjesnog malignog potencijala i suspektnim malignim lezijama treba podvrgnuti daljnjoj kirurškoj biopsiji, a one koji imaju malignu bolest treba podvrgnuti kurativnoj operaciji.

## 10. ZAHVALE

Zahvaljujem svojoj mentorici doc. dr. sc. Maji Prutki na strpljenju, stručnom vodstvu i pomoći pri izradi rada.

Veliko hvala mojoj obitelji na podršci tijekom cijelog studija.

Zahvaljujem doc. dr. sc. Gordani Ivanac i prof.dr.sc. Milanu Radošu na uloženom znanju i vremenu pri ocjenjivanju mog rada.



## 11. LITERATURA

1. Brunßen A, Hübner J, Katalinic A, Noftz MR, Waldmann A. Breast Cancer Epidemiology. U: Jatoi I, Rody A, ur. Management of Breast Diseases. Cham: Springer International publishing; 2016. Str. 125–37.
2. Hrvatski zavod za javno zdravstvo. Registar za rak, Incidencija raka u Hrvatskoj u 2016., Bilten br. 41. Šekerija M, ur. [Internet] Zagreb: Hrvatski zavod za javno zdravstvo; 2019. [pristupljeno 27.05.2019.]. Dostupno na: [https://www.hzjz.hr/wp-content/uploads/2017/01/Bilten-2016\\_zavrсна.pdf](https://www.hzjz.hr/wp-content/uploads/2017/01/Bilten-2016_zavrсна.pdf)
3. Ćorić T, Erceg M, Knežević AM, Ćukelj P i sur. Izvješće o umrlim osobama u Hrvatskoj u 2017. godini [Internet]. Hrvatski zavod za javno zdravstvo [pristupljeno 27.5.2019.]. Dostupno na: [https://www.hzjz.hr/wp-content/uploads/2018/09/Bilten\\_\\_Umrli-\\_2017-2.pdf](https://www.hzjz.hr/wp-content/uploads/2018/09/Bilten__Umrli-_2017-2.pdf)
4. Allemani C, Matsuda T, Di Carlo V, Harewood R, Matz M, Nikšić M, i sur. Global surveillance of trends in cancer survival 2000–14 (CONCORD-3): analysis of individual records for 37 513 025 patients diagnosed with one of 18 cancers from 322 population-based registries in 71 countries. Lancet. 2018; 391(10125):1023–75.
5. Kumar V, Abbas AK, Aster JC, Robbins SL. Robbins basic pathology. 9. izd. Philadelphia, PA: Elsevier/Saunders; 2013.
6. Corben AD. Pathology of Invasive Breast Disease. Surg Clin of North Am. 2013; 93(2):363–92.
7. Shetty MK. Screening for Breast Cancer with Mammography: Current Status and An Overview. Indian J Surg Oncol. 2010; 1(3):218–23.
8. Planche K. Breast imaging in the new era. Cancer Imaging. 2004; 4(2):39–50.
9. Lebron-Zapata L, Jochelson MS. Overview of Breast Cancer Screening and Diagnosis. PET Clin. 2018; 13(3):301–23.
10. Macura KJ, Ouwerkerk R, Jacobs MA, Bluemke DA. Patterns of Enhancement on Breast MR Images: Interpretation and Imaging Pitfalls. RadioGraphics. 2006; 26(6):1719–34.

11. Arancibia Hernández PL, Taub Estrada T, López Pizarro A, Díaz Cisternas ML, Sáez Tapia C. Breast calcifications: description and classification according to BI-RADS 5th Edition. *Rev Chil Rad.* 2016; 22(2):80-91.
12. O'Flynn EAM, Wilson ARM, Michell MJ. Image-guided breast biopsy: state-of-the-art. *Clin Radiol.* 2010; 65(4):259–70.
13. Willems SM, van Deurzen CHM, van Diest PJ. Diagnosis of breast lesions: fine-needle aspiration cytology or core needle biopsy? A review. *J Clin Pathol.* 2011; 65(4):287-92.
14. Verkooijen HM, Peeters PHM, Buskens E, Koot VCM, Rinkes IHMB, Mali WPTM, van Vroonhoven TJMV. Diagnostic accuracy of large-core needle biopsy for nonpalpable breast disease: a meta-analysis. *Br J Cancer.* 2000; 82(5):1017–21.
15. Bennett IC, Saboo A. The Evolving Role of Vacuum Assisted Biopsy of the Breast: A Progression from Fine-Needle Aspiration Biopsy. *World J Surg.* 2019; 43(4):1054-61.
16. Liberman L, Smolkin JH, Dershaw DD, Morris EA, Abramson AF, Rosen PP. Calcification retrieval at stereotactic, 11-gauge, directional, vacuum-assisted breast biopsy. *Radiology.* 1998 ;208(1):251–60.
17. Lee SH, Kim EK, Kim MJ, Moon HJ, Yoon JH. Vacuum-assisted breast biopsy under sonographic guidance: analysis of 10 years of experience. *Ultrasonography.* 2014; 33(4):259–66.
18. Schrading S, Distelmaier M, Dirrichs T, Detering S, Brolund L, Strobel K i sur. Digital Breast Tomosynthesis–guided Vacuum-assisted Breast Biopsy: Initial Experiences and Comparison with Prone Stereotactic Vacuum-assisted Biopsy. *Radiology.* 2015; 274(3):654–62.
19. Zuiani C, Mazzarella F, Londero V, Linda A, Puglisi F, Bazzocchi M. Stereotactic vacuum-assisted breast biopsy: results, follow-up and correlation with radiological suspicion. *Radiol Med.* 2007; 112(2):304–17.
20. D'Orsi CJ, Sickles EA, Mendelson EB, Morris EA. *ACR BI-RADS Atlas, Breast Imaging Reporting and Data System.* Reston, VA: American College of Radiology; 2013.

21. Hukkinen K, Kivisaari L, Heikkilä PS, Von Smitten K, Leidenius M. Unsuccessful preoperative biopsies, fine needle aspiration cytology or core needle biopsy, lead to increased costs in the diagnostic workup in breast cancer. *Acta Oncol.* 2008; 47(6):1037–45.
22. Haas BM, Kalra V, Geisel J, Raghu M, Durand M, Philpotts LE. Comparison of Tomosynthesis Plus Digital Mammography and Digital Mammography Alone for Breast Cancer Screening. *Radiology.* 2013; 269(3):694–700.
23. Tagliafico A, Mariscotti G, Durando M, Stevanin C, Tagliafico G, Martino L, et al. Characterisation of microcalcification clusters on 2D digital mammography (FFDM) and digital breast tomosynthesis (DBT): does DBT underestimate microcalcification clusters? Results of a multicentre study. *Eur Radiol.* 2014; 25(1), 9–14.

## 12. ŽIVOTOPIS

Rođen sam u Zagrebu 21. prosinca 1994. godine. Godine 2009. završio sam OŠ Augusta Šenoae. Pohađao sam V. gimnaziju u Zagrebu, koju sam završio 2013. godine. U srpnju 2013. godine upisao sam Medicinski fakultet Sveučilišta u Zagrebu. Govorim engleski i njemački jezik.