

# Radiološka dijagnostika hemoragijskog moždanog udara

---

Vincetić, Željka

Master's thesis / Diplomski rad

2019

Degree Grantor / Ustanova koja je dodijelila akademski / stručni stupanj: **University of Zagreb, School of Medicine / Sveučilište u Zagrebu, Medicinski fakultet**

Permanent link / Trajna poveznica: <https://um.nsk.hr/um:nbn:hr:105:599175>

Rights / Prava: [In copyright](#) / [Zaštićeno autorskim pravom.](#)

Download date / Datum preuzimanja: **2024-07-18**



Repository / Repozitorij:

[Dr Med - University of Zagreb School of Medicine Digital Repository](#)



**SVEUČILIŠTE U ZAGREBU**

**MEDICINSKI FAKULTET**

**Željka Vincetić**

**Radiološka dijagnostika  
hemoragijskog moždanog udara**

**DIPLOMSKI RAD**



**Zagreb, 2019.**

Ovaj diplomski rad izrađen je na Kliničkom zavodu za dijagnostičku i intervencijsku radiologiju Kliničkog bolničkog centra Zagreb pod vodstvom doc. dr. sc. Gorana Pavliše i predan je na ocjenu u akademskoj godini 2018./2019.

## **Popis kratica**

MU – moždani udar

CVI – cerebrovaskularni inzult

TIA – tranzitorna ishemijska ataka

ACA- anteriorna cerebralna arterija

MCA – medijalna cerebralna arterija

AVM – arteriovenska malformacija

CT – kompjutorizirana tomografija

CTA – CT-angiografija

HU – Hounsfield Unit

MR – magnetska rezonancija

MRA – MR - angiografija

T – jedinica Tesla

RF - radiofrekventno

TOF – time-of-flight tehnika MRA

DSA – digitalna subtrakcijska angiografija

GRE – gradient echo sekvenca MR

SWI - susceptibility-weighted imaging sekvenca MR

FLAIR - fluid-attenuated inversion recovery sekvenca MR

CE - contrast-enhanced sekvenca MR

PWI – perfusion weighted imaging

SAH - subarahnoidalno krvarenje

DAVF – duralna arteriovenska fistula

# SADRŽAJ

1. Uvod .....	1
2. Klasifikacija.....	2
3. Primarni hemoragijski moždani udar .....	2
4. Sekundarni hemoragijski moždani udar .....	5
5. Pregled neuroradioloških dijagnostičkih metoda .....	8
5.1 Kompjutorizirana tomografija (CT) .....	9
5.2 CT- angiografija.....	9
5.3 Magnetska rezonancija.....	10
5.4 MR-angiografija .....	11
5.5 Digitalna suptrakcijska angiografija .....	11
6. Karakteristike i uloga neuroradiološkog oslikavanja u intracerebralnoj hemoragiji .	12
6.1 CT.....	12
6.2 CT-Angiografija .....	14
6.3 Magnetska rezonancija.....	15
6.4 Digitalna suptrakcijska angiografija .....	19
7. Zaključak .....	20
8. Zahvale.....	21
9. Literatura.....	22
10. Životopis .....	26

## **Sažetak**

**Naslov:** Radiološka dijagnostika hemoragijskog moždanog udara

**Autor:** Željka Vincetić

Moždani udar je klinički sindrom koji se prezentira naglo nastalim neurološkim deficitom, bilo žarišnim ili globalnim te se svrstava u hitna stanja. Jedan je od vodećih uzroka mortaliteta i morbiditeta u svijetu. Etiopatogenetski riječ je o cerebrovaskularnom patološkom procesu, a osnovna podjela je na ishemijski moždani udar, uzrokovan okluzijom krvne žile, te na hemoragijski moždani udar, o čemu će u ovom radu biti riječ. Hemoragijski moždani udar može biti posljedica više stanja i bolesti, zbog čega se dijeli na primarni, uzrokovan hipertenzivnim promjenama i amiloidnom angiopatijom te sekundarni, uzrokovan spektrom različite neurovaskularne patologije. Iako je udio hemoragijskog moždanog udara 20% ukupnog broja, distinkcija je ključno važna za daljnji i ispravni tijek liječenja. Radiološka dijagnostika u procesu tretiranja pacijenta ima nezamjenjivu i vodeću ulogu. S obzirom da je vrijeme od nepobitnog značaja u prognozi bolesnika, relevantno je poznavati prednosti i mane različitih neuroradioloških modaliteta kako bi se uskladila očekivanja od prikaza s realnim mogućnostima. Ovaj rad donosi pregled i usporedbu metoda koje imaju ulogu u dijagnostičkom algoritmu hemoragijskog moždanog udara kao što su kompjutorizirana tomografija i magnetska rezonancija, a s obzirom da je riječ o vaskularnim poremećajima i pregled angiografskih metoda: CT-angiografija, MR-angiografija te digitalna suptrakcijska angiografija.

**Ključne riječi:** hemoragijski moždani udar, CT, MR, angiografija

## **Summary**

**Title:** Radiological diagnostics of hemorrhagic stroke

**Author:** Željka Vincetić

Stroke is a clinical syndrome presented by sudden neurological deficit, whether focal or global and it is considered an emergency condition. It remains one of the leading causes of mortality and morbidity in the world. Pathophysiology of a stroke is an underlying cerebrovascular pathological process and is generally divided into ischemic stroke, caused by an obstruction of a blood vessel and hemorrhagic stroke, also the subject of this thesis. Hemorrhagic stroke can be a consequence of various conditions and diseases and because of it, it is further divided into primary, caused by hypertensive changes and amyloid angiopathy and secondary, caused by a spectrum of different neurovascular pathology. Even though it makes 20% of all strokes, distinction is of key importance for further correct treatment. Radiological diagnostic imaging has an irreplaceable and leading role in the process of patient care. Considering that time is of the essence in patient prognosis, it is relevant to know the advantages and disadvantages of different neuroradiological modalities so that expectations can be aligned with realistic possibilities. This thesis provides a review and comparison of methods that have a role in diagnostic algorithm of the hemorrhagic stroke such as computed tomography, magnetic resonance imaging, and due to the vascular nature of this disorder, a review of angiographic methods: CT-angiography, MRI-angiography and digital subtraction angiography.

**Key words:** hemorrhagic stroke, CT, MRI, angiography

# 1. UVOD

Moždani udar (MU) ili cerebrovaskularni inzult (CVI) se definira prema Svjetskoj zdravstvenoj organizaciji kao klinički sindrom s prezentacijom naglo nastalog žarišnog ili u rjeđem slučaju globalnog neurološkog deficita koji traje duže od 24 sata ili dovodi do smrtnog ishoda te se može objasniti samo cerebrovaskularnim poremećajem. Više raznih podjela u literaturi sugerira o kompleksnosti sindroma CVI, najčešća podjela je prema mehanizmu nastanka - infarkt (ishemijski moždani udar), intracerebralno krvarenje (hemoragijski moždani udar) i subarahnoidalno krvarenje. Prema trajanju CVI se dijeli na tranzitornu ishemijsku ataku (TIA), progresivni moždani udar (MU u razvoju) i dovršeni MU.

O utjecaju MU na populaciju govori statistika, 2400 milijuna stanovnika će biti pogođeno, od toga 75% prvi puta, a ostali su recidivi. Godinu dana nakon MU 45% bolesnika je bez ispada, 31% umrli, a 24% hendikepirani. Shodno tomu, MU je vodeći uzrok invalidnosti odraslih osoba, a treći uzrok smrtnosti. (1)

Moždani udar je u 80% slučajeva ishemijski, uzrokovan opstrukcijom krvne žile embolusom porijekla iz srca ili proksimalnije cirkulacije, trombom nastalim in situ ili može biti rezultat bolesti same krvne žile. Najčešće je riječ o aterosklerozi, a potencijalni uzroci su još i fibromuskularna displazija, vaskulitis, disekcija arterije, migrena, koagulopatije te lipohijalinoza. (2) Otprilike 20% čini hemoragijski moždani udar. Brza dijagnoza uzroka hemoragijskog MU je ključna za bolje ishode liječenja te kako bi se spriječili rekurentni MU. (3) Do razvoja radioloških dijagnostičkih metoda liječnici su se oslanjali na anamnezu o početku prezentirane kliničke slike, rizičnim čimbenicima te kliničkim pregledom donosili dijagnozu. Danas uz postojeći spektar radioloških pretraga, a koji se širi rapidno, važno je znati karakteristike svake te donijeti najbolju odluku za optimalni prikaz uzročne patologije hemoragijskog moždanog udara.

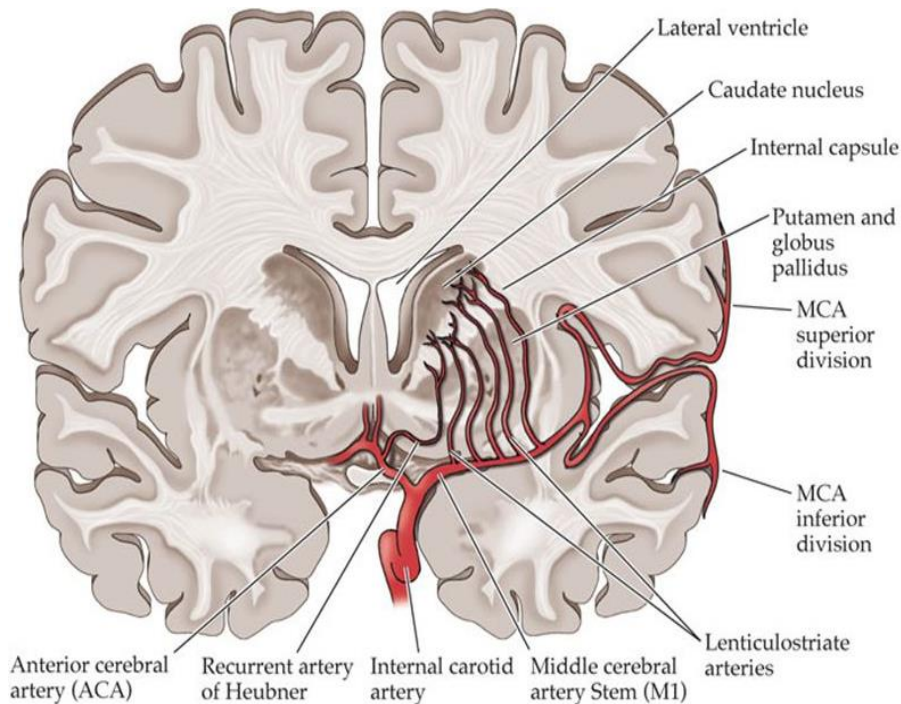


## 2. KLASIFIKACIJA

Trenutačno hemoragijski moždani udar, još poznat kao intracerebralna hemoragija (ICH), se prema mehanizmu nastanka dijeli na primarni (80% slučajeva) i sekundarni (20%). Međutim, ova klasifikacija ne uzima u obzir svojstvene razlike etiologije vaskularnih lezija. Stoga se razvijaju nove sistematičnije klasifikacije.(5) Predložena je SMASH-U klasifikacija, koncipirana na uzrocima ICH: Strukturalne lezije, *Medication* – lijekovi, Amiloidna angiopatija, Sistemne bolesti (ciroza jetre, trombocitopenije, razna rijetka stanja), Hipertenzija, *Undetermined causes* – neodređeni uzroci. (4) ICH se dijele i s obzirom na lokalizaciju: duboka ICH su locirana u bazalnim ganglijima, talamusu, kapsuli interni, cerebelumu. Lobarni ICH se nalaze kortikalno ili supkortikalno. (5)

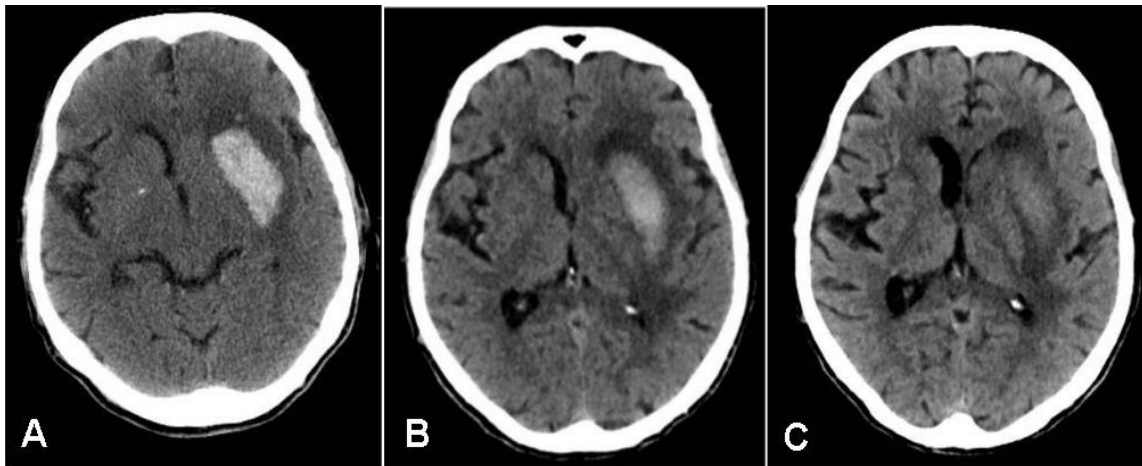
## 3. PRIMARNI HEMORAGIJSKI MOŽDANI UDAR

Karakteristično sijelo primarnog hemoragijskog moždanog udara su lentikulostrijatalne arterije, male perforirajuće krvne žile koje izlaze iz anteriornog dijela Willisovog kruga i opskrbljuju bazalne ganglije. (Slika 1) Dije se na medijalne i lateralne lentikulostrijatalne arterije. U nekim literaturnim izvorima su medijalne arterije opisane kao ogranci A1 segmenta anteriorne cerebralne arterije (eng. *anterior cerebral artery*, ACA) , a lateralne arterije kao ogranci M1 segmenta srednje cerebralne arterije (eng. *middle cerebral artery*, MCA). (6) U drugim izvorima su perforirajuće arterije koje izlaze iz M1 segmenta MCA opisane kao medijalne lentikulostrijatalne , ako izlaze proksimalnije, a lateralne ako izlaze iz distalnih dijelova. (7)



**Slika 1.** Sinauer Associates 2002. <https://neurologiclabs.com/wp-content/uploads/2016/04/Vascular-Supply-of-the-Head-and-Neck.pdf> Prikaz lentikulostrijatalnih arterija kao karakteristično sijelo primarnog hemoragijskog moždanog udara

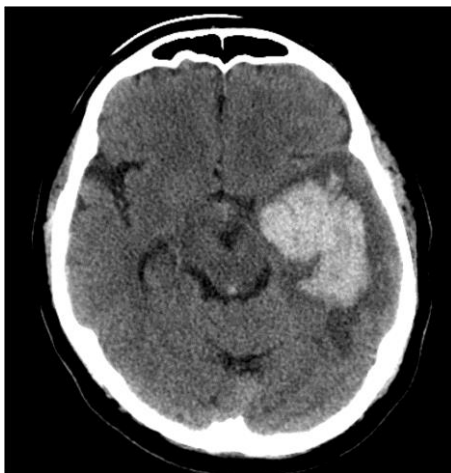
Hipertenzivne promjene te amiloidna angiopatija su uzroci primarne ICH. Posljedica hipertenzije dugog trajanja je nekroza glatkomišićnih stanica stijenki krvnih žila. Zamijeni ih kolagen te hijalina tvar. U slučaju brzog nakupljanja kolagena dolazi do stenoze ili okluzije malih krvnih žila, a nasuprot tomu nedovoljno brzo nakupljanje za posljedicu ima stvaranje mikroaneurizmi. Bolesnici su najčešće dugotrajni hipertoničari, no dokazane su i primarne ICH u normotenzivnih te bolesnika u kategoriji blage hipertenzije. Primarnu ICH, osim dugotrajne hipertenzije može uzrokovati i nagli jaki porast krvnog tlaka, kao što je to slučaj u eklampsiji ili zatajenju bubrega. Takva krvarenja su posljedica inkompetentnosti mehanizma autoregulacije, neakomodiranog na toliko visoke vrijednosti tlaka, uz jednako toliko neprilagođene tanke stijenke krvnih žila, koje bi uz dugotrajno izlaganje postale hipertrofične. Degenerativne i anatomske (Charcot-Bouchardove) mikroaneurizme su promjene koje čine krvne žile krutima i sklonima rupturi. Takve promjene i posljedična hipertenzivna krvarenja su smještena u bazalnim ganglijima, talamusu, cerebelumu, ponsu i ostatku moždanog debla, te zbog tih lokacija krvarenja nazivamo „dubokima“ (1) (Slika 2).



**Slika 2.** CT prikaz evolucije tipičnog primarnog dubokog hemoragijskog moždanog udara u putamenu, sa smanjenjem hiperdenziteta tijekom nekoliko tjedana praćenja.– Slika 1 A,B,C.

Nerijetko pritom dolazi do intraventrikulskog prodora krvarenja.

Amiloidna angiopatija je progresivna bolest starije životne dobi, a uzrok je približno 30% primarne ICH. (5) Nastaje nakupljanjem amiloidnih proteina u tuniki mediji i adventiciji leptomeningealnih i kortikalnih krvnih žila. Posljedično dolazi do morfoloških promjena sklonih pucanju pri porastu krvnog tlaka ili traumi glave. Tipično krvarenje u amiloidnoj angiopatiji nastaje lobarno (kortikalno ili supkortikalno), odnosno u režnjevima mozga, za razliku od navedenih hipertenzivnih krvarenja u bazalnim ganglijima (Slika 3).

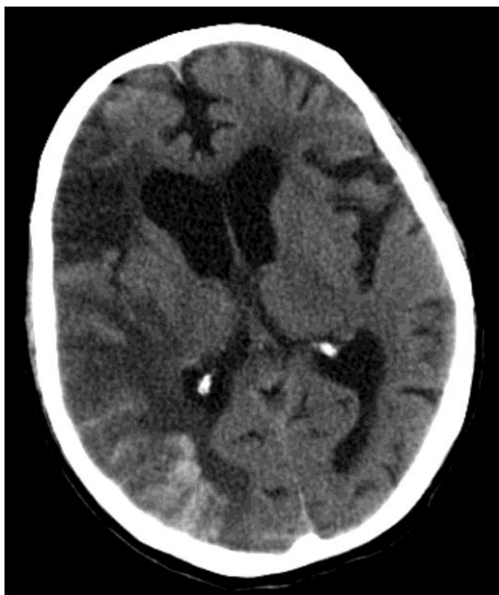

**Slika 3.** CT mozga s prikazom akutnog lobarnog krvarenja u lijevom temporalnom režnju. Malo se krvi vidi i u IV. komori, kao posljedica intraventrikulskog prodora krvarenja.

Definitivnu dijagnozu je moguće postaviti samo patohistološkom analizom bioptata mozga ili ovojnica, no to se radi vrlo rijetko. Cerebralna amiloidoza nije povezana sa sistemnom, te od biopsije perifernih krvnih žila nema koristi pri postavljanju dijagnoze. Moguće je posumnjati u slučaju bolesnika starijih od 65 godina, normotenzivnih, a lokalizacija hematoma je supkortikalno ili lobarno. (1)

#### 4. SEKUNDARNI HEMORAGIJSKI MOŽDANI UDAR

Iako je incidencija primarnog hemoragijskog moždanog udara veća, etiologija sekundarnog je raznovrsnija. Sekundarna transformacija ishemijskog MU u hemoragijski je opisana kao komplikacija različitih tipova trombolitičke terapije, ali je moguća i kao prirodna progresija cerebralnog infarkta. (9) (Slika 4)



**Slika 4.** Hemoragijska transformacija ishemijskog moždanog udara, CT snimka. Opsežni hipodenziteti u desnoj polutki mozga odgovaraju subakutnom ishemijskom moždanom udaru. Područja hiperdenziteta koja oblikom prate izgled girusa (giriformna) u desnom parijetalnom režnju predstavljaju sekundarno krvarenje u područje ishemije nakon reperfuzije, tipično za subakutnu fazu ishemije.

Intrakranijske aneurizme su stečene deformacije stijenki krvnih žila. Najčešće nastaju na bifurkacijama arterija baze mozga, čak 90% u prednjoj cirkulaciji (unutarnja karotidna arterija, prednja i srednja cerebralna arterija, prednja komunikantna arterija), a 10% ih je smješteno u stražnjoj. Ključnim čimbenikom za nastanak aneurizmi se smatra hemodinamičko opterećenje protoka krvi kroz bifurkacije, iako nije jasno zašto su neki pojedinci pogođeni, a drugi ne. O genetskoj predispoziciji sugerira pojavljivanje aneurizmi u obiteljima te u djece s kongenitalnim bolestima vezivnog tkiva. Najčešće su sakularnog oblika, također poznate kao bobičaste – okruglog oblika te uskim vratom povezane s ishodišnom arterijom. Rjeđe se sreću fuziformni i grozdasti oblici. Veličinom aneurizme variraju od 2 mm do 2-3 cm u promjeru, a rizik rupture raste s promjerom i dijelom ovisi o lokaciji aneurizme. Ukupni godišnji rizik rupture intrakranijske aneurizme je 0.7%. (10) Najčešće su asimptomatske, dok ne rupturiraju ili pak svojim rastom ne uzrokuju simptome zbog pritiska na okolne strukture. (1)

Arteriovenska malformacija (AVM) je abnormalno organizirano klupko krvnih žila u mozgu ili na njegovoj površini, koje izravno prenose krv iz arterije u venu zaobilazeći kapilare te normalnu perfuziju moždanog tkiva. Najčešće su kongenitalne, ali uobičajeno nisu hereditarne. Mogu biti locirane u bilo kojem dijelu mozga, a obično ne rastu niti se značajno mijenjaju kroz vrijeme. Simptomi mogu varirati ovisno o lokaciji, više od 50% pacijenata se prezentira s ICH, 20-25% s epileptičkim napadima, bilo fokalnim ili generaliziranim, 15% s teškoćama vida ili pri pokretima ili govoru. Također je moguća lokalizirana glavobolja zbog povećanog krvnog protoka oko AVM. AVM krvare zbog abnormalne i oslabljene strukture stijenki takvih krvnih žila, s vremenom dilatiraju te pucaju zbog visokog tlaka krvi iz arterija. (11) AVM se gradiraju po Spetzler-Martin klasifikaciji, boduju se: veličina nidusa, venska drenaža te elokvencija susjednih moždanih područja na način prikazan u Tablici 1. Elokventna područja su ona koja direktno upravljaju nekom funkcijom te čije oštećenje uzrokuje veliki neurološki deficit. Elokventna područja su na primjer: primarni motorički korteks, primarni somatosenzorni korteks, primarni vizualni i auditorni korteks, Brocina area, Wernickeova area. (12)

**Tablica 1.** Podatci iz Starke RM, Komotar R, Brian Y. Hwang B, Fischer L, Otten M, Merkow M: A Comprehensive Review of Radiosurgery for Cerebral Arteriovenous Malformations: Outcomes, Predictive Factors, and Grading Scales. *Stereotact Funct Neurosurg* 2008;86:191–199

	Characteristic	Points assigned
Size	small (<3 cm)	1
	medium (3–6 cm)	2
	large (>6 cm)	3
Eloquence <sup>1</sup>	no	0
	yes	1
Venous drainage	superficial only	0
	any deep	1

Opisuje se više tipova AVM: prava AVM, koja se sastoji od nidusa žila, dovodnih arterija i odvodnih vena bez normalno irigiranog moždanog tkiva, ujedno i najčešća. Kaverozne malformacije, još poznate kao okultne AVM, ne preusmjeravaju aktivno velike količine krvi, ali mogu krvariti i uzrokovati napade. Duralne fistule su vrsta AVM koje zahvaćaju tvrdu ovojnicu mozga, "duru mater". Postoji više klasifikacija duralnih fistula, jedna od jednostavnijih obuhvaća najčešće je prema lokaciji i sastoji se od tri podtipa duralnih fistula. Duralna karotidno-kavernozno sinusna fistula, smještena je iza oka te obično uzrokuje simptome zbog prevelikog preusmjeravanja krvi. Bolesnici mogu iskusiti oteknuće oka, smanjen vid, crvenilo i kongestiju oka. Transverzo-sigmoidna sinusna duralna fistula je smještena iza uha i bolesnici se žale na kontinuirani ometajući zvuk sa svakim otkucajem srca, lokalnu bolnost oko uha, glavobolje i bol u vratu. Duralna fistula između sagitalnog sinusa i skalpa je treći podtip, smješten na vrhu glave s pratećim simptomima glavobolje, boli na vrhu skalpa i ometajući zvukom, takva fistula može prominirati na skalpu i iznad uha. (11)

Od sekundarnih uzroka ICH zanimljiva je Moyamoya angiopatija, rijetki progresivni poremećaj karakteriziran postupnom stenozom i okluzijom unutarnje karotidne arterije. Posljedično se stvaraju male krvne žile koje pokušavaju kompenzirati nedostatnu krvnu opskrbu. Češća je u osoba azijskog porijekla, a ime je dobila po svom angiografskom prikazu jer "moyamoya" na japanskom znači oblak dima. (13)

Etiologiji sekundarnih ICH pripada i cerebralna venska tromboza. Frekventnije su zahvaćeni površinski venski sinusi nego duboki venski sustav mozga. U većini slučajeva tromboza nije ograničena na jednu žilu, već zahvaća nekoliko sinusa ili vena, ili oboje. Brojna stanja predisponiraju ili uzrokuju cerebralnu vensku trombozu, ali djeluju kroz uobičajen mehanizam hiperkoagulabilnosti, hemokoncentracije, staze, opstrukcije i upale žilne stijenke. Klinička prezentacija varira te ovisi o mjestu i opsegu tromboze. (14)

Traumatske ozljede glave daju karakterističan izgled kortikalnih krvarenja na mjestu udarca (*coup*) te na suprotnoj strani (*contrecoup*), no trauma može uzrokovati i pucanje amiloidno ili lipohijalino promijenjenih krvnih žila. Na neoplastičnu etiologiju ICH u do tada asimptomatskih bolesnika s primarnim ili metastatskim tumorom mozga treba posumnjati ako postoje anamnestički podaci o malignim bolestima. (1)

## 5. PREGLED NEURORADIOLOŠKIH DIJAGNOSTIČKIH METODA

Radiologija kao medicinska specijalnost doživjela je procvat zahvaljujući uistinu rapidnom razvoju tehnologije, uređaja potrebnih za snimanje radioloških slika te sve naprednijih računala nužnih za obradu snimljenih podataka, prikaz i rekonstrukciju slike. Neurološko liječenje je danas gotovo nezamislivo bez neuroradiološkog oslikavanja, a značajnim dijelom i bez neuroradioloških intervencijskih postupaka. Uloga neuroradiološke dijagnostike u hemoragijskom moždanom udaru je neupitno relevantna te sekvencijalnog karaktera. Neovisno o radiološkoj metodi, pri kliničkoj slici MU primarno je diferencirati je li riječ o ishemijskom ili hemoragijskom MU s obzirom da se daljnji terapijski postupci prilično razlikuju. Zatim *neuroimaging* pridonosi otkrivanju etiopatogenetske podloge ICH. Komplementarno je i nadopunjujuće pretpostavljenoj radnoj dijagnozi na temelju ustanovljenog neurološkog deficita jer *imagingom* se prikazuje lokalizacija i veličina krvarenja. Moguće je vidjeti i utjecaj ICH na okolno moždano tkivo te moguće posljedice kao što su edem, hernijacija ili hidrocefalus. Ključno je poznavati mogućnosti pojedine radiološke metode, te ovisno o prednostima i manama svake te danom vremenskom okviru i prezentaciji kliničke slike, odlučiti se za najprikladniju.

## 5.1 KOMPJUTORIZIRANA TOMOGRAFIJA (CT)

Kompjutorizirana tomografija (*Computed tomography*, CT) je dijagnostička metoda koja je donijela revoluciju u prikazu anatomskih detalja unutrašnjosti ljudskog organizma koristeći se poprječnim presjecima, zbog čega se ponekad nazivala kompjutorizirana aksijalna tomografija. Temelji se na rentgenskoj zraci koja izlazi iz rentgenske cijevi, prolazi kroz tijelo u poprječnom presjeku te elektroničkim detektorima smještenima nasuprot rentgenskoj cijevi koji detektiraju i konvertiraju izlazeće zrake u električne impulse. Jakost impulsa ovisi o neapsorbiranim rentgenskim zrakama koje su prošle kroz tijelo bolesnika. Takva elektronička informacija se prenosi u računalo koje izračunava apsorpciju rentgenskih zraka za svaki volumni element i prikazuje ga kao transverzalni presjek na ekranu. Apsorpcijske vrijednosti relativne gustoće nazivaju se Hounsfieldovim jedinicama (HU, *Hounsfield Unit*), po izumitelju CT-a. Računalo ih prikazuje u sivim nijansama od bijele do crne boje. Iako mjerenje u HU nije u potpunosti precizno i varira od uređaja do uređaja, omogućava procjenu građe patoloških promjena. (15) Tako na primjer apsorpcijska vrijednost vode je 0 HU, zraka -150 HU, krvi između 45 i 70 HU, sive tvari između 37 i 45, bijele tvari u rasponu od 20 do 30 HU, a kost 700 do 3000 HU. (5) Današnju brzinu snimanja i bolju rezoluciju omogućuju višeslojni CT-uređaji, više redova detektora 4, 8, 16, 64, 128 ili 256 omogućujući odgovarajući broj prikaza slojeva jednom rotacijom rentgenske cijevi. Nove uređaje prati i brži razvoj računalnih programa odgovornih za rekonstrukciju slike jednake kvalitete u frontalnim, postraničnim i kosim presjecima. Uz uređaj postavljena je i bitna injekcijska pumpa za intravensko kontrastno sredstvo koje omogućuje procjenu prokrvljenosti parenhimatoznih organa, patoloških promjena i prikaz krvnih žila (CT-angiografija). (15)

## 5.2 CT- ANGIOGRAFIJA

CT-angiografija je suvremena dijagnostička pretraga kojom se nakon intravenske primjene kontrastnog sredstva snimaju CT-presjeci kroz interesno područje, a nakon računalne obrade se stvaraju trodimenzionalne rekonstrukcije krvnih žila. Zbog njenih glavnih prednosti, jednostavnosti i brzine, izvodi se i u ambulantnih bolesnika. Kontrastno sredstvo se uštrcava kroz iglu ili tanki kateter u malu perifernu venu, te je



zbog toga značajno manje invazivna od digitalne suptrakcijske angiografije koja zahtijeva uvođenje katetera u arteriju praćeno intraarterijskim uštrcavanjem kontrasta. U neuroradiološke indikacije za CT-angiografiju između ostalih spadaju i prikaz aneurizmi mozga, AV-malformacija mozga, maligni tumori za prikaz njihove krvne opskrbe. Kontraindikacije za tu pretragu su alergija na kontrastno sredstvo, trudnoća, pogotovo u prvom tromjesječju, te je potrebno izbjegavati u bolesnika s oštećenom bubrežnom funkcijom radi rizika od dodatnog oštećenja bubrega i kontrastnim sredstvom inducirane nefropatije. (15)

### **5.3 MAGNETSKA REZONANCIJA**

Magnetska rezonancija (MR) je dijagnostička pretraga koja počiva na sklonosti subatomske čestice, konkretno od značaja za ovu metodu protona vodika, da rotiraju, odnosno precesiraju u odnosu na smjer glavnog vektora u magnetskom polju uređaja. Ako im se dodatno dovede energija na rezonantnoj frekvenciji pomoću elektromagnetskog pulsa, oni rezoniraju, zatim se oslobađa rezonantna energija, odašiljući signal koji se snima pomoću zavojnica, a potom se pretvara u električni signal, te konačno obrađuje u sliku pomoću računala. Nakon rezonantne pobude protona, dolazi do relaksacije koja se izražava kao T1 ili T2 vrijeme relaksacije. T1 relaksacija predstavlja oporavak longitudinalne magnetizacije nakon prestanka djelovanja RF pulsa, predajom energije protona okolini, a određena je vremenskom konstantom T1. T2 relaksacija je nestajanje transverzalne magnetizacije zbog gubitka fazne koherencije protona, a određena je vremenskom konstantom T2. Na T1 mjenim snimkama visok je signal masnog tkiva, a pri T2 je visok signal vode. Jačina uređaja je određena jačinom elektromagnetskog polja, koje se mjeri u jedinicama Tesla (oznaka T), danas se u kliničkoj praksi najčešće koriste uređaji od 1.5 ili 3T. Prednosti MR su što je metoda neinvazivna, neškodljiva jer se temelji na magnetskom polju i radiovalovima, nasuprot CT-u i ionizirajućem zračenju, te odlično prikazuje meka tkiva. Nedostaci su što vremenski duže traje, uređaji stvaraju buku, skuplji su te je apsolutno kontraindicirana u svih s feromagnetičnim metalnim implantima i većinom pacemakeara. (16)

## 5.4 MR-ANGIOGRAFIJA

MR-angiografija je neinvazivna dijagnostička metoda za prikaz krvnih žila koja je alternativa konvencionalnim angiografskim metodama i CT-angiografiji, eliminirajući potrebu za jodnim kontrastnim sredstvom i ionizirajućim zračenjem. Koristi se kao metoda i bez kontrastnog sredstva i s njime. (17)

Od beskontrastnih najčešće se primjenjuje *time-of-flight* tehnika (TOF) koja se temelji na razlici u zasićenju radiofrekventnim signalima nepomičnih tkiva i krvi koja se giba. Frekvencija radioimpulsa poslanih u nepomično tkivo je tolika da se emitirani radiofrekventni signali iz jezgara ne stignu registrirati, odnosno impulsi se šalju brže nego što se jezgre vodikovih atoma stignu relaksirati, dok krv čije jezgre nisu zasićene emitiraju radiofrekventne signale koji se pretvaraju u sliku, protok je vidljiv kao bijela slika krvne žile na tamnoj podlozi. Cjelovit prikaz se slaže iz slojevitih snimki, a odabiru se slojevi koji su okomiti na presjek krvne žile. Prikaz krvnih žila MR pomoću paramagnetnog kontrastnog sredstva, gadolinija kojim se dobiva bolji prikaz zbog skraćanja T1 vremena relaksacije u odabranom volumenu tkiva, koristi se češće u prikazu krvnih žila tijela ili ponekad u prikazu vratnih arterija. Za intrakranijski je prikaz arterija u velikoj većini slučajeva indicirana TOF angiografija. Potrebno je kraće vrijeme registriranja signala zbog čega u konačnici ima manje artefakata nastalih pomicanjem bolesnika. Nedostaci su teže određivanje vremena dolaska kontrastnog sredstva u promatrani dio krvne žile, skupa cijena MR uređaja s jakim magnetnim poljem te visoka cijena samog kontrastnog sredstva. (15)

## 5.5 DIGITALNA SUPTRAKCIJSKA ANGIOGRAFIJA

Digitalna suptrakcijska angiografija (DSA) je invazivna dijagnostička radiološka metoda s mogućnošću konverzije u intervencijsku proceduru, što joj je velika prednost. Za izvođenje pretrage potreban je angiografski kateter koji se uvodi Seldingerovom tehnikom te jedno kontrastno sredstvo, a snimanje se izvodi rentgenskim uređajem. U indikacije se ubrajaju različite morfološke promjene krvnih žila, određivanje etiologije ICH, te određivanje vaskularizacije intrakranijskog tumora i odnosa prema moždanim krvnim žilama. DSA mora biti strogo indicirana s obzirom na nisku, ali ipak prisutnu mogućnost komplikacija prilikom punkcije ili kateterizacije krvne žile (disekcija, ruptura, stvaranje tromba, embolija rupturiranog

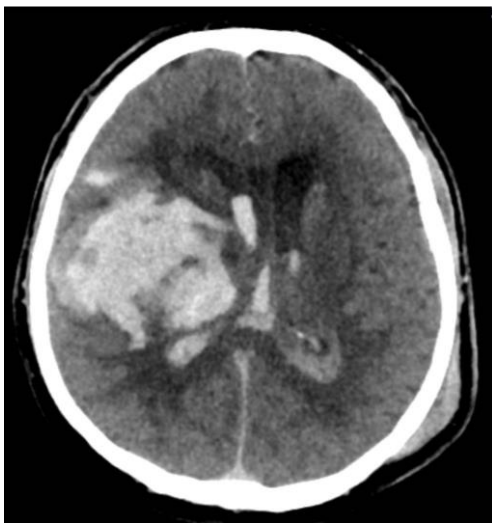
aterosklerotskog plaka, MU), prilikom anestezije ili primjene kontrastnog sredstva (alergijska reakcija, anafilaktoidna reakcija, kontrastnim sredstvom inducirana nefropatija) . (15) Ne smije se zanemariti ni neugoda bolesnika prilikom izvođenja, kao ni relativno velika doza ionizirajućeg zračenja.

## **6. KARAKTERISTIKE I ULOGA NEURORADIOLOŠKOG OSLIKAVANJA U INTRACEREBRALNOJ HEMORAGIJI**

### **6.1 CT**

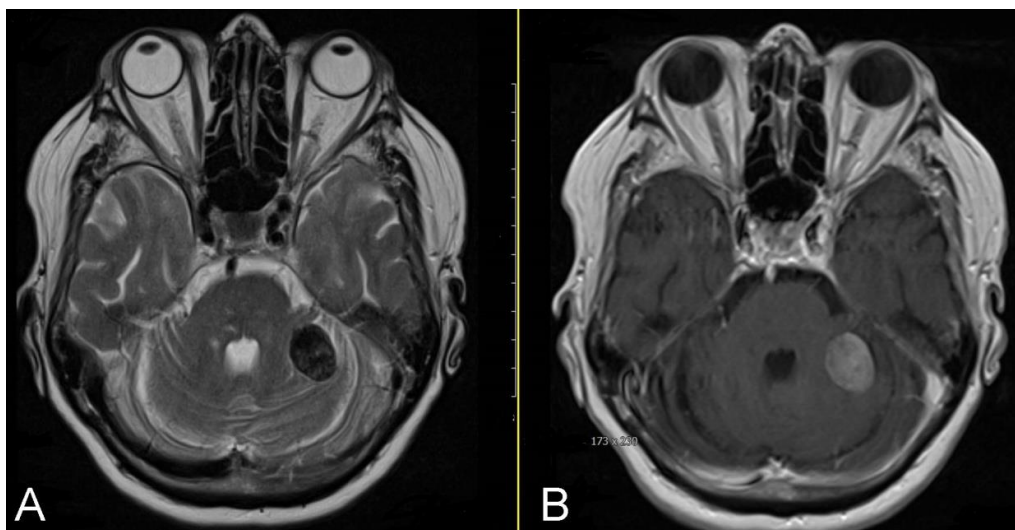
Nativni CT je najčešće prva razina dijagnostike moždanog udara, iznimno pogodna za hitno određivanje podležće patologije MU zbog svoje raširenosti i visoke senzitivnosti za detekciju ICH, čime je odmah kontraindicirano trombolitičko liječenje. (18) CT omogućava i kvantificiranje volumena hematoma te praćenje moguće progresije krvarenja. Kvantificiranje volumena je trenutno moguće dvjema metodama: ABC/2 metoda te Quantomo metoda. Metoda ABC/2 je aproksimacija formule za elipsoidu, pri čemu A predstavlja najveći promjer krvarenja, B promjer krvarenja okomit (90°) na A, C približni broj CT slojeva krvarenja pomnožen sa debljinom sloja. (19) Nasuprot tomu, Quantomo metoda kvantificiranja se pokazala pouzdanijom za manje promjene u volumenu ICH u usporedbi s ABC/2 metodom, iz razloga što Quantomo metoda mjeri volumen svakog pojedinog hematoma kao pojedini geometrijski lik, dok ABC/2 metoda aproksimira sve hematome kao jednu elipsoidu. (20) Prednost CT-a je što je moguće odrediti i približnu starost hematoma, evaluacijom denziteta lezije u HU. Svježje krvarenje se prikazuje kao hiperdenzna lezija, a u prva 72h je vidljiva hipodenzna regija oko lezije kao rezultat edema moždanog tkiva. Tri do dvadeset dana nakon nastanka smanjuje se veličina lezije i njen denzitet, gubeći otprilike 1.5 HU po danu. Periferija lezije poprima nejednolik oblik, nalik prstenu ili pseudoabscesu. Takva redukcija se prikazuje sve do devetog tjedna od početka kliničke slike, nakon čega je vidljiv skroman i limitiran hipodenzitet na nativnom CT-u. (21) (Slika 2). Na CT snimkama veliki hematomi u prvih 48 sati mogu pokazivati razinu tekućine, čime je jasno da još nisu očvrsnuli. (22) "Razina tekućina-krv" (eng. *fluid-blood level*) vidljiva na CT-u je definirana kao sučelje hipodenznog sloja krvnog seruma iznad hiperdenznog sloja istaložene krvi. Takav

prikaz govori u prilog koagulopatiji, s osrednjom senzitivnošću (59%) i visokom specifičnošću (98%). (23) Postoje slučajevi kada bolesnik pretrpi traumu glave i intracerebralno krvarenje, no uzročno-posljedična veza nije sasvim jasna. Primjerice, moguće je da primarni događaj bude hemoragijski moždani udar, nakon čega bolesnik izgubi svijest i doživi traumu glave. Isto tako, moguće je da primarni događaj bude trauma, koja uzrokuje intrakranijsko krvarenje. Poznavajući tipičnu morfologiju traumatskog krvarenja i hemoragijskog moždanog udara, u većine je bolesnika moguće odrediti slijed događaja, što svakako utječe na terapiju i prognozu. (Slika 5)



**Slika 5.** CT prikaz intrakranijskog krvarenja i traumatske lezije. Opsežno intracerebralno krvarenje u desnoj polutki mozga s intraventrikularnim prodorom. Ljevostrani parijetalni hematom mekog oglavka odgovara mjestu naknadne traume. Kao posljedica primarnog intrakranijskog krvarenja, bolesnik je pao i zadobio udarac lijevo parijetalno.

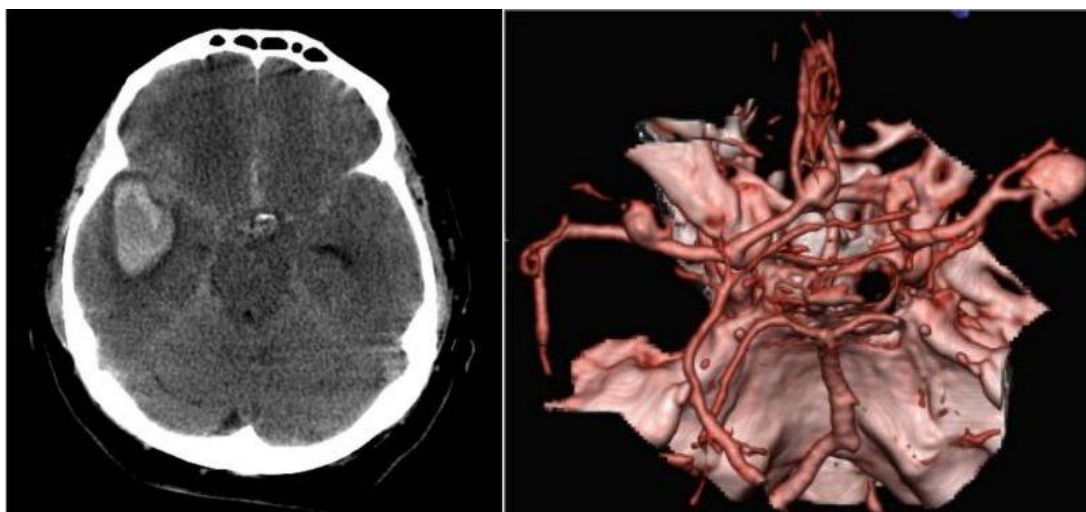
Druge patološke promjene, poput tumora, mogu imitirati intrakranijsko krvarenje na radiološkim pretragama. Navedeno je također moguće razlučiti dobrim poznavanjem anatomije i morfološke slike, naravno uzimajući u obzir i kliničku sliku, gdje je često presudan način, odnosno naglost nastanka simptoma. (Slika 6).



**Slika 6.** MR prikaz intrakranijskog tumora koji izgledom može imitirati akutno krvarenje. Slika A – T2-mjerena snimka prikazuje ovalnu hipointenzivnu ekspanzivnu tvorbu koja se utiskuje u lijevu polutku malog mozga. Diferencijalno dijagnostički može odgovarati krvarenju. Na slici B vidljiva je intenzivna postkontrastna imbibicija tvorbe te je nalaz tipičan za meningeom.

## 6.2 CT-ANGIOGRAFIJA

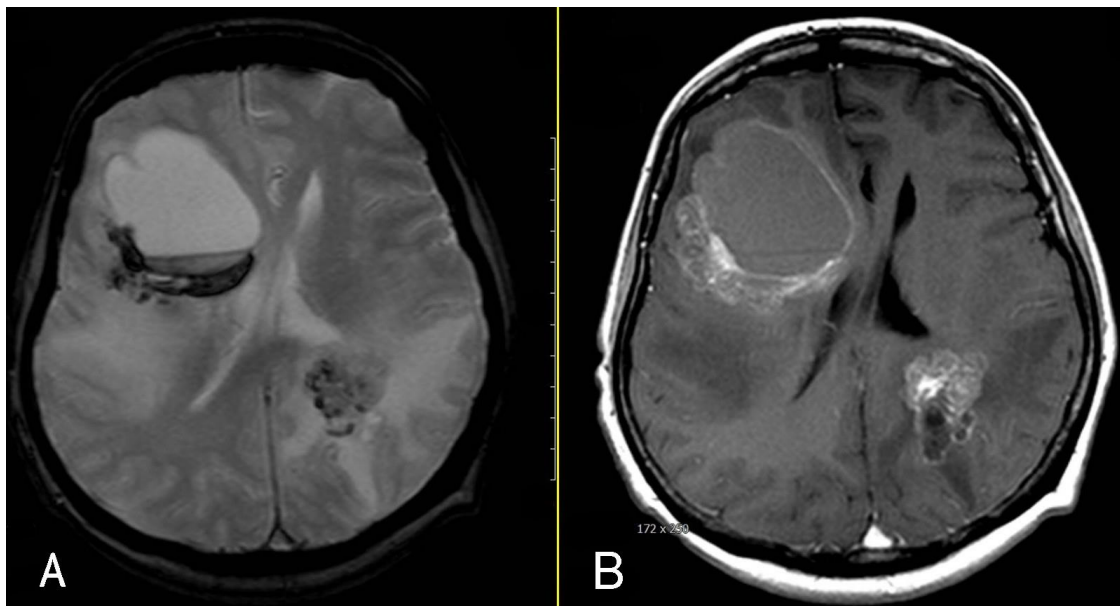
CT-angiografijom (CTA) je moguće izdvojiti pacijente koji su pod visokim rizikom za povećanje hematoma pomoću "spot znaka" (engl. *spot sign*). Spot znak predstavlja ekstravazaciju kontrastnog sredstva unutar hematoma. (5) Spot znak je visoko prediktivan za povećanje hematoma, ima pozitivnu prediktivnu vrijednost od 73%, a negativnu 84%, također pokazuje senzitivnost od 63% te specifičnost od 90%. Povezan je s lošom prognozom, ranom kliničkom deterioracijom, te krvarenjem u intraventrikularni prostor. (24) Najučestaliji je u bolesnika kod kojih se povećanje hematoma događa u manje od 3 sata od nastupa simptoma, ali točnost u predviđanju ekspanzije hematoma ostaje visoka neovisno o vremenu nastupa kliničke prezentacije. (25) CTA izvedene u prvih 96 sati od početka simptoma pokazuju visoku točnost pri otkrivanju vaskularnih anomalija kao uzroka ICH, sa senzitivnosti višom od 95%, a specifičnosti približno 100%. (26) (Slika 7).



**Slika 7.** CT i CT angiografija u bolesnika sa subarahnoidalnim krvarenjem uzrokovanim rupturiranom intrakranijskom aneurizmom. Vidljivo je hiperdenzno subarahnoidalno krvarenje u bazalnim cisternama te intracerebralni hematoma temporalno desno, što je posljedica ruptуре aneurizme desne srednje cerebralne arterije (slika lijevo). Na desnoj slici CT angiografijom, rekonstrukcijom izvornih snimaka tehnikom volumnog renderiranja (VR), prikazane su tri intrakranijske aneurizme, po jedna na svakoj srednjoj cerebralnoj arteriji i treća na prednjoj komunikantnoj arteriji. Prema prethodnom nalazu krvarenja na nativnim CT snimkama, rupturirala je aneurizma na desnoj ACM.

### 6.3 MAGNETSKA REZONANCIJA

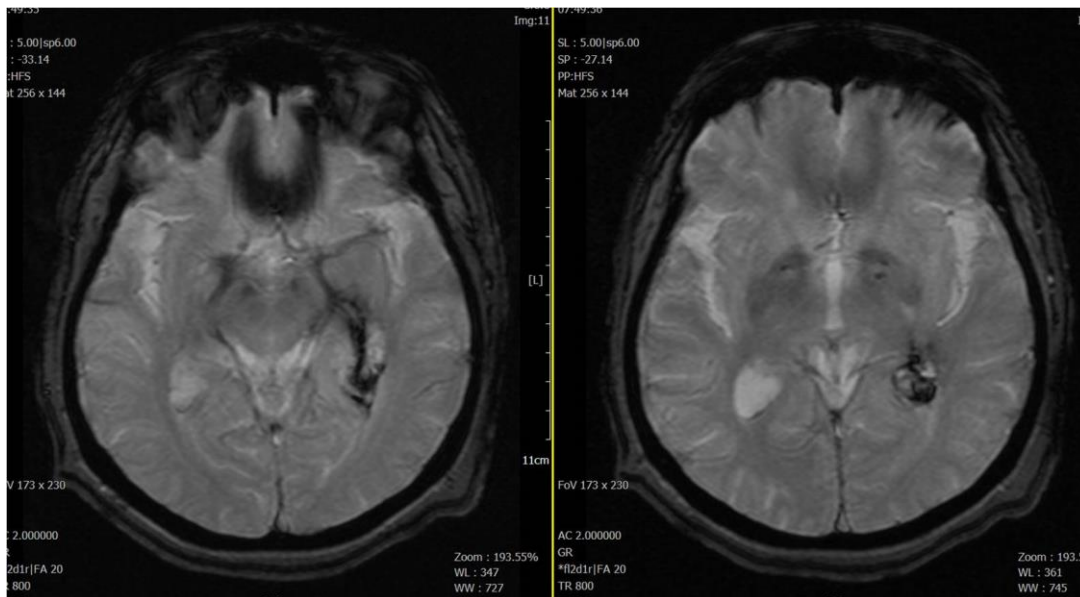
Protokoli koji se koriste pri MU su: T1, T2, T2\*- *gradient echo* (GRE) , *susceptibility-weighted imaging* (SWI) *fluid-attenuated inversion recovery* (FLAIR), *diffusion-weighted imaging* (DWI), *perfusion-weighted imaging* (PWI), TOF MR-angiografija (MRA), a ponekad i *contrast-enhanced* (CE) MRA ili postkontrastne T1-mjerene snimke. (27). Intenzitet signala ovisi o vrsti tehnike snimanja koja se primjenjuje te starosti hemoragije. Općenito je moguće reći da je CT metoda izbora u ranom otkrivanju intrakranijskog krvarenja, a MR u kroničnoj procjeni te u bolesnika s nerazjašnjenim uzrokom krvarenja ili sumnjom na ekspanzivni proces u podlozi. (Slika 8).



**Slika 8.** MR prikaz hemoragiziranog intrakranijskog tumora.

Slika A prikazuje T2\* gradient-echo snimku u transverzalnoj ravnini, s velikim intracerebralnim hematonom desno frontalno. Heterogena tvorba nalazi se lijevo duboko parijetalno. Na Slici B vidljiva je postkontrastna imbibicija uz lateroposteriorni rub hematoma desno i heterogena imbibicija tvorbe u lijevom parijetalnom režnju te nalaz odgovara tumorskim, odnosno metastatskim tvorbama, desno frontalno sa sekundarnim krvarenjem.

Velika je prednost MR-a u mogućnosti datiranja, odnosno određivanja starosti intracerebralnog hematoma, s mogućnošću razlikovanja hiperakutnog, akutnog, ranog i kasnog subakutnog te kroničnog krvarenja, na temelju različitih magnetskih svojstava tijekom kaskade razgradnje hemoglobina. Jezgra hemoragijske lezije se na GRE protokolu prikazuje hiperintenzivno, s hipointenzivnim granicama prema normalnom tkivu, da bi u kasnijoj fazi postala izrazito tamna. Hiperintenzivni signali oko centralne lezije su često nalaz na T2-mjerenim snimkama, dok su hipointenzivni signali uobičajeno primjećeni na T1, čime se može zaključiti da je riječ o perifokalnom vazogenom edemu. (27) Dijagnostička vrijednost MR u hiperakutnom scenariju ICH je predmet proučavanja više istraživanja. Osjetljivost GRE snimanja u otkrivanju akutne ICH se pokazala jednakom u usporedbi s nativnim CT-om, a difuzijski mjerena MR snimka u bolesnika s akutnim MU i kroničnom hemoragijom čak i više senzitivnim (Slika 9).

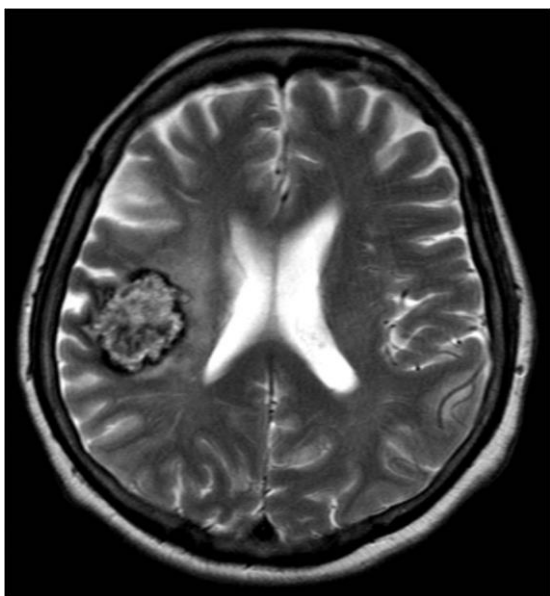


**Slika 9.** MR prikaz intrakranijskog krvarenja.

T2\* gradient-echo snimke prikazuju periventrikularno i intraventrikularno krvarenje, niskog signala, u području temporalnog roga i atrija lijeve lateralne komore.

Za razliku od toga, manja krvarenja, pri kojima GRE snimanje ponekad nije dovoljno za razlučiti je li riječ o akutnom ili kroničnom krvarenju, i dalje zahtijevaju usporedbu sa CT snimkama. (28) Pri razlučivanju hemoragijske konverzije ishemijskog MU u hemoragijski i primarnog ICH, MR je metoda izbora. Zahvaćenost hemoragijske transformacije većinom je manja od područja ishemičnog infarkta, pomoću MR-a je moguće vidjeti je li krvarenje unutar većeg područja ishemije. Također, primarni ICH je češće ovalnog oblika, s većim pojasom perifokalnog edema nego što bi se vidjelo u slučaju primarne ishemije. Daljnja razlika je što hematomi nužno ne poštuju vaskularne teritorije. (28.) MR-angiografijom je moguće locirati mjesto vaskularne okluzije. MR je odlična neuroradiološka metoda za točno dijagnosticiranje sekundarnih uzroka ICH: vaskularnih malformacija, tumora, tromboze cerebralnih vena. Najosjetljivija je metoda za otkrivanje cerebralne venske tromboze u akutnoj, subakutnoj i kroničnoj fazi. (29) Kontrastna MR-venografija može prikazati trombozirani segment venskih sinusa te dobro korelira s konvencionalnom angiografijom. (30) MR je najosjetljivija i najspecifičnija metoda za detektiranje kavernoma, na T2 vremenu ima hiperintenzivan izgled koji podsjeća na kukuruzne kokice. Centralan hiperintenzivan izgled indicira nedavno krvarenje, a hipointenzivan halo čini hemosiderin, također indikator nedavnog krvarenja. (5) (Slika 10).





**Slika 10.** MR mozga, T2-mjerena snimka u transverzalnoj ravnini. Ovalna lezija na prijelazu desnog temporalnog i parijetalnog režnja, s rubnim hipointenzitetom i središnjim heterogenim, pretežno visokim signalom odgovara kavernoanom hemangiomu, odnosno kavernomu. Rubni niski signal posljedica je odlaganja hemosiderina uslijed kroničnog mikrokrvarenja.

Poseban interes u ovom desetljeću se revolvira oko cerebralnih mikrokrvarenja. Klinički tiha, prethodno preboljena mikrokrvarenja su detektibilna na MR-u za razliku od CT-a. Na GRE sekvenci, te osobito na SWI snimkama koje su u novije vrijeme češće dostupne na modernim uređajima, izgledaju kao male točkaste hipointenzivne lezije, nekad i manje od 1mm. Patohistološki, mikrokrvarenja čine siderofagi, makrofagi koji su probavili hemoglobin, usidreni uz stijenke malih krvnih žila. Više stanja imitira MR sliku mikrokrvarenja: difuzna aksonalna ozljeda, kalcifikacije u bazalnim ganglijima, metastaze melanoma, kavernozne malformacije i male perforirajuće arterije. (31) Smatraju se markerima vaskularne patologije, uključujući primarne uzroke ICH, hipertenzivne vaskulopatije i cerebralne amiloidne angiopatije, kao rezultat patohistološke analize moždanog tkiva oko mikrokrvarenja. Mikrokrvarenja su povezana s MU, te se smatraju prediktorom ICH. (32) No, nije dokazana samo povezanost s ICH, patohistološki verificirana putaminalna hemosideroza, koja odgovara susljednim višestrukim mikrokrvarenjima na MR, je značajno povezana s ishemičnim lezijama malih krvnih žila kao što su mikroinfarkti i arterioskleroza. (33) To sugerira da mikrokrvarenja vidljiva na MR u području

bazalnih ganglija mogu upućivati i na ishemične lezije, a ne isključivo hemoragijsku dijatezu. (5)

#### **6.4 DIGITALNA SUPTRAKCIJSKA ANGIOGRAFIJA**

U slučaju radioloških značajki sekundarnih uzroka ICH, kao što su subarahnoidalno krvarenje, neobična lokacija krvarenja, hematoma atipičnog oblika, neproporcionalno veliki edem vidljiv na CT-u pri prijemu, prisutnost abnormalnih struktura u mozgu, CTA najčešće pruža inicijalnu adekvatnu procjenu, a DSA je ponekad potrebna za najbolju dijagnozu uzročnog stanja, a svakako je neophodna za endovaskularno liječenje. (18) DSA može biti indicirana i u bolesnika bez očitog uzroka krvarenja. Primjerice, indicirana je u bolesnika sa spontanom subarahnoidalnim krvarenjem u kojih nije dokazana aneurizma na CT angiografiji. Pokazalo se da su mlađa dob bolesnika, praćena odsutnošću hipertenzije te lobarno krvarenje čimbenici koji utječu na odluku pri izboru ove procedure. (3) Prisutnost intraventrikularnog krvarenja u pacijenata sa spontanom ICH nije povezana s povećanim rizikom za podležeću vaskularnu leziju, te se ne bi trebalo koristiti kao kriterij selektiranja bolesnika za daljnju neurovaskularnu evaluaciju. (34) Kliničko stanje bolesnika i neurokirurško mišljenje bi se trebalo uzeti u obzir pri odabiru vremena izvođenja pretrage. Odgođena DSA, 2 tjedna nakon nedokazanog specifičnog uzroka krvarenja i prvog negativnog angiograma, može pokazati neočekivane strukturalne lezije u bolesnika bez radiološke sumnje na sekundarnu ICH. Prema tomu, trebalo bi razmotriti ponavljanje pretrage u nedokazanog specifičnog uzroka i prve negativne angiografije. (35) MR-angiografija i CT-angiografija su pouzdane dijagnostičke metode za otkrivanje sekundarnih uzroka krvarenja te su zbog toga pouzdane i kao zamjena za DSA, invazivnu proceduru koja zahtijeva suradnju bolesnika, stabilno stanje bolesnika i kontinuirani monitoring. Doze zračenja isporučene i operateru i bolesniku su pet puta veće nego pri CT-angiografiji. (36) Stoga bi trebalo dati prednost CT-angiografiji u usporedbi sa DSA, kao inicijalan pristup identifikaciji sekundarnih vaskularnih lezija. (37) No postoji vjerojatnost ne dijagnosticiranja AVM i moždanih aneurizmi ako se ne poduzme angiografsko snimanje, te DSA ostaje dijagnostička i terapijska procedura izbora pri tim stanjima. (5)

## 7. ZAKLJUČAK

Pri sumnji na hemoragijski moždani udar važno je definirati veličinu i lokaciju krvarenja, kao i potvrditi ili isključiti prisutnost intraventrikularnog krvarenja, no za optimalnu dijagnozu i daljnje bolje liječenje potrebno je znati uzrok intracerebralne hemoragije. Ustanovljena etiopatogeneza omogućava točnije informacije o prediktivnim čimbenicima koji mogu utjecati na klinički ishod i smrtnost, kao što su rizik od proširenja hematoma, prethodne lezije poput mikrokrvarenja te podležeće bolesti. Macellari i suradnici (2014.) donose prijedlog radiološkog dijagnostičkog algoritma. Pri akutnom moždanom udaru prvi preporučeni korak je nativni CT mozga kojim se dijagnosticira ICH, u slučaju SAH treba uslijediti CT-angiografija na kojoj je moguće vidjeti aneurizmu ili druge vaskularne anomalije. U takvih je bolesnika slijedeći korak DSA, čija se dijagnostička procedura nerijetko odmah konvertira u intervencijski endovaskularni zahvat, odnosno embolizaciju aneurizme ili AVM-/DAVF, čime se učinkovito rano sprječava recidivno krvarenje. U slučaju atipične konfiguracije hematoma, neproporcionalne veličine edema, neobične lokacije krvarenja, abnormalnih struktura u mozgu uputno je snimiti MR, čime je moguće isključiti primjerice tumor kao uzrok krvarenja. Magnetskom rezonancijom moguće je također dijagnosticirati ICH, bolest malih krvnih žila (duboka mikrokrvarenja), amiloidnu angiopatiju (lobarna mikrokrvarenja) i vaskularne anomalije. U slučaju da je nalaz svih pretraga ispao negativan, potrebno je razmotriti ponavljanje DSA nakon 2 tjedna kako bi se isključile aneurizme nedijagnosticirane zbog vazospazma. Ako bi ponovljena DSA ispala negativna, nakon jednog do četiri mjeseca potrebnog za rezoluciju ICH, preporučljivo je učiniti MR za isključivanje kavernoma. U slučaju negativnog MR nalaza kavernoma, preporučljivo je isključiti AV fistulu, koja se ranije također ne mora vidjeti zbog prisutnosti krvarenja. Potrebno je dugoročno kliničko praćenje takvih bolesnika.

Nakon potvrđenog hemoragijskog moždanog udara, o svakoj dodatnoj neuroradiološkoj dijagnostici treba pažljivo odlučiti nakon pomne procjene dobi bolesnika, očekivanog trajanja života, funkcionalnog ishoda i u dogovoru sa željama bolesnika.

## 8. ZAHVALE

Želim se zahvaliti svom mentoru, doc.dr.sc. Goranu Pavliši na pomoći, smjericama i strpljenju pri pripremi ovog rada.

Hvala svima u EMSA-i Zagreb, kolegama koji su postali prijatelji, zbog kojih sam naučila još bolje organizirati svoje vrijeme i uživati u tom procesu.

Veliko hvala svim mojim prijateljima na mozaiku (ne)zaboravnih trenutaka tijekom ovog putovanja, vi ste ti koji ste me naučili da nije bitno samo odredište i da se život događa usput.

Posebno hvala mojoj obitelji na uistinu bezuvjetnoj ljubavi, nepresušnom izvoru strpljenja, podrške i motivacije. *Najviše na svijetu.*

## 9. LITERATURA

1. Brinar V. i sur., Neurologija za medicinare, Medicinska naklada 2009.
2. Douglas J.Gelb. Introduction to Clinical Neurology, 5.izd.Oxford University Press 2016., stri 109-142.
3. Cordonnier C, Klijn C.J.M, van Beijnum J, Salman R.Radiological Investigation of Spontaneous Intracerebral Hemorrhage. Stroke. 2010;41:685-690.
4. Meretoja A, Strbian D, Putaala J, Curtze S, Haapaniemi E, Mustanoja S i sur. SMASH-U: a proposal for etiologic classification of intracerebral hemorrhage. Stroke. 2012;43:2592-2597
5. Macellari F, Paciaroni M, Agnelli G, Caso V. Neuroimaging in Intracerebral Hemorrhage. Stroke. 2014;45:903-908.
6. Jabbour PM., Neurovascular surgical techniques, Jaypee brothers medical publishers 2013.
7. Osborn AG., Diagnostic cerebral angiography, Lippincott Williams & Wilkins, 1999.
8. Sinauer Associates Inc. [slika s interneta] 2002., [pristupljeno 17.04.2019.] dostupno na: <https://neurologiclabs.com/wpcontent/uploads/2016/04/Vascular-Supply-of-the-Head-and-Neck.pdf>
9. Berger C, Fiorelli M, Steiner T, Schäbitz W, Bozzao L, Bluhmki E: Hemorrhagic Transformation of Ischemic Brain Tissue. Stroke. 2001;32:1330–1335
10. Wiebers DO, Whisnant JP, Huston J, 3rd, et al.: Unruptured intracranial aneurysms: natural history, clinical outcome, and risks of surgical and endovascular treatment. Lancet 2003;362:103-110
11. Starke RM, Komotar R, Brian Y. Hwang B, Fischer L, Otten M, Merkow M: A Comprehensive Review of Radiosurgery for Cerebral Arteriovenous Malformations: Outcomes, Predictive Factors, and Grading Scales. Stereotact Funct Neurosurg 2008;86:191–199.

12. Higashida RT: What is Arteriovenous Malformation (AVM)? : American Society of Neuroradiology 2003. Dostupno na:  
[www.asnr.org/patientinfo/conditions/AVM.pdf](http://www.asnr.org/patientinfo/conditions/AVM.pdf)
13. Suzuki J., Takaku A.: Cerebrovascular "Moyamoya" Disease Showing Abnormal Net-Like Vessels in Base of Brain. Arch Neurol. 1969;20(3):288-299.
14. Caplan L., Siesjo B., Weir B., Welch K., Reis D.: Primer on Cerebrovascular Diseases. Academic press 1997. Str. 385-391
15. Andrija Hebrang, Ratimira Klarić-Čustović, Radiologija, treće izdanje, Medicinska naklada 2007.
16. Radiopedia.org [Internet] Bell D, Ballinger J, [pristupljeno 18.04.2019.] dostupno na: <https://radiopaedia.org/articles/mri-physics>
17. Radiopedia.org [Internet] Bell D, Bashir U, [pristupljeno 18.04.2019.] dostupno na: <https://radiopaedia.org/articles/mr-angiography-2>
18. Morgenstern LB, Hemphill JC III, Anderson C, Becker K, Broderick JP, Connolly ES Jr: Guidelines for the management of spontaneous intracerebral hemorrhage: a guideline for healthcare professionals from the American Heart Association/American Stroke Association. Stroke. 2010;41:2108-2129.
19. Kothari RU, Brott T, Broderick JP, Barsan WG, Sauerbeck LR, Zuccarello M: The ABCs of measuring intracerebral hemorrhage volumes. Stroke. 1996;27:1304-1305.
20. Kosior JC, Idris S, Dowlathshahi D, Alzawahmah M, Eesa M, Sharma P: Quantomo: validation of a computer-assisted methodology for the volumetric analysis of intracerebral haemorrhage. Int J Stroke. 2011;6:302-305
21. Herold S, von Kummer R, Jaeger C: Follow-up of spontaneous intracerebral haemorrhage by computed tomography. J Neurol. 1982;228:267-276
22. Zilkha A: Intraparenchymal fluid-blood level: a CT-sign of recent intracerebral hemorrhage. J Comput Assist Tomogr. 1983;7:301-305
23. Pflieger MJ, Hardee EP, Contant CF Jr, Hayman LA: Sensitivity and specificity of fluid-blood levels for coagulopathy in acute intracerebral hematomas. AJNR Am J Neuroradiol. 1994;15:217-223
24. Demchuk AM, Dowlathshahi D, Rodriguez-Luna D, Molina CA, Blas YS, Dzialowski I: Prediction of haematoma growth and outcome in patients with

- intracerebral haemorrhage using the CT-angiography spot sign (PREDICT): a prospective observational study. *Lancet Neurol.* 2012;11:307–314
25. Brouwers HB, Falcone GJ, McNamara KA, Ayres AM, Oleinik A, Schwab K.: CTA spot sign predicts hematoma expansion in patients with delayed presentation after intracerebral hemorrhage. *Neurocrit Care.* 2012;17:421–428.
26. Yoon DY, Chang SK, Choi CS, Kim WK, Lee JH: Multidetector row CT angiography in spontaneous lobar intracerebral hemorrhage: a prospective comparison with conventional angiography. *AJNR Am J Neuroradiol.* 2009;30:962–967.
27. Wintermark M, Fiebach J. : Imaging of brain parenchyma in stroke. *Handb Clin Neurol.* 2009;94:1011-1019.
28. Kidwell CS, Chalela JA, Saver JL, Starkman S, Hill MD, Demchuk AM, et al. Comparison of MRI and CT for detection of acute intracerebral hemorrhage. *JAMA.* 2004;292:1823–1830
29. Bousser MG, Ferro JM. Cerebral venous thrombosis: an update. *Lancet Neurol.* 2007;6:162–170
30. Ihn YK, Jung WS, Hwang SS. The value of T2\*-weighted gradient-echo MRI for the diagnosis of cerebral venous sinus thrombosis. *Clin Imaging.* 2013;37:446–450
31. Cordonnier C. Brain microbleeds. *Pract Neurol.* 2010;10:94–100
32. Jeon SB, Kang DW, Cho AH, Lee EM, Choi CG, Kwon SU, et al. Initial microbleeds at MR imaging can predict recurrent intracerebral hemorrhage. *J Neurol.* 2007;254:508–512
33. Janaway BM, Simpson JE, Hoggard N, Highley JR, Forster G, Drew D, et al. Brain haemosiderin in older people: pathological evidence for an ischaemic origin of MRI microbleeds. *Neuropathol Appl Neurobiol.* May 16, 2013. doi: 10.1111/nan.12062
34. Kadkhodayan Y, Delgado Almandoz JE, Kelly JE, Kale SP, Jagadeesan BD, Moran CJ, et al. Yield of catheter angiography in patients with intracerebral hemorrhage with and without intraventricular extension. *J Neurointerv Surg.* 2012;4:358–363

35. Hino A, Fujimoto M, Yamaki T, Iwamoto Y, Katsumori T. Value of repeat angiography in patients with spontaneous subcortical hemorrhage. *Stroke*. 1998;29:2517–2521
36. Manninen AL, Isokangas JM, Karttunen A, Siniluoto T, Nieminen MT. A comparison of radiation exposure between diagnostic CTA and DSA examinations of cerebral and cervicocerebral vessels. *AJNR Am J Neuroradiol*. 2012;33:2038–2042.
37. Khosravani H, Mayer SA, Demchuk A, Jahromi BS, Gladstone DJ, Flaherty M, et al. Emergency noninvasive angiography for acute intracerebral hemorrhage. *AJNR Am J Neuroradiol*. 2013;34:1481–1487



## 10. ŽIVOTOPIS

Rođena sam 28. studenog 1994. u Vinkovcima. Nakon završene osnovne škole pohađala sam Prirodoslovno-matematičku gimnaziju u Županji, a 2013. sam upisala Medicinski fakultet Sveučilišta u Zagrebu. Nakon početnog dijela studija proširila mi se perspektiva mogućnostima koje nudi fakultet te prisustvovala različitim studentskim kongresima i događanjima. Na četvrtoj godini studija uključila sam se u studentsku udruhu European Medical Student's Association Zagreb, te sudjelovala u organizaciji godišnjih projekata udruge kao što su Zagreb International Medical Summit, Emergency Medicine Summer School, te projekta u suradnji sa studentskom udrugom CPSA – Clinical Skills Event. Od lipnja 2018. obnašam dužnost potpredsjednice za vanjske poslove EMSA-e Zagreb. C1 sam govornik engleskog jezika, A2 španjolskog te A1 njemačkog jezika.