

Onkocitni tumori bubrega

Ivanda, Marija

Master's thesis / Diplomski rad

2019

Degree Grantor / Ustanova koja je dodijelila akademski / stručni stupanj: **University of Zagreb, School of Medicine / Sveučilište u Zagrebu, Medicinski fakultet**

Permanent link / Trajna poveznica: <https://um.nsk.hr/um:nbn:hr:105:830279>

Rights / Prava: [In copyright](#)/[Zaštićeno autorskim pravom.](#)

Download date / Datum preuzimanja: **2025-01-08**



Repository / Repozitorij:

[Dr Med - University of Zagreb School of Medicine Digital Repository](#)



**SVEUČILIŠTE U ZAGREBU
MEDICINSKI FAKULTET**

Marija Ivanda

Onkocitni tumori bubrega

DIPLOMSKI RAD



Zagreb, 2019.

**SVEUČILIŠTE U ZAGREBU
MEDICINSKI FAKULTET**

Marija Ivanda

Onkocitni tumori bubrega

DIPLOMSKI RAD

Zagreb, 2019.

Ovaj diplomski rad izrađen je na Zavodu za patologiju Medicinskog fakulteta u Zagrebu pod vodstvom prof. dr. sc. Marijane Ćorić i na ocjenu je predan u akademskoj godini 2018./2019.

Popis kratica

AE1/AE3 – citokeratin AE1/AE3 (engl. cytokeratin AE1/AE3)

AMACR – enzim alfa- metilacil- CoA racemaza (engl. alpha-methylacyl-CoA racemase)

BHD – Birt-Hogg-Dube

CA-IX – karbon-anhidraza IX (engl. carbonic anhydrase IX)

CD10 – CD marker površinskih staničnih antigena (engl. cluster of cell carcinoma)

CGH – komparativna genomska hibridizacija (engl. comparative genomic hybridization)

ChRCC – kromofobni karcinom bubrega (eng. chromophobe renal cell carcinoma)

CK18 – citokeratin 18 (engl. cytokeratin 18)

CK7 – citokeratin 7 (engl. cytokeratin 7)

FISH – fluorescentna in situ hibridizacija (engl. fluorescence in situ hybridization)

HMB-45 – melanocitni marker (engl. Human Melanoma Black 45)

HOCT – hibridni onkocitni-kromofobni tumor (engl. hybrid oncocytoma-chromophobe tumor)

HOT – onkocitni tumori visokog gradusa (High grade Oncocytic Tumors)

IGF-1 – inzulinu sličan čimbenik rasta (engl. insulin-like growth factor)

ISUP – Međunarodno društvo za urološku patologiju (engl. The International Society of Urologic Pathology)

Ki67 – proliferacijski indeks

KIT (CD117) – receptor za tirozin-kinazu (engl. tyrosine kinase receptor)

Melan A /MART-1 – melanocitni marker (engl. Melanoma Antigen Recognized by T cells 1)

MIA – antimitohondrijski antigen (engl. antimitochondrial antigen)

MiTF – melanocitni inducirajući transkripcijski faktor (engl. Melanocyte inducing Transcription Factor)

PAX8 – (engl. paired box gene 8)

PTEN – (engl. Phosphatase And Tensin Homolog gene)

RCC – karcinom bubrežnih stanica (engl. renal cell carcinoma)

S100A1 – protein A1 koji veže kalcij (engl. calcium binding protein A1)

SDH – sukcinat – dehidrogenaza (engl. succinate dehydrogenase)

SHBG – globulin koji veže spolne hormone (engl. sex hormone binding globulin)

TC-RCC – tubulocistični karcinom bubrega (engl. Tubulocystic renal cell carcinoma)

TFE3 – (gen za) transkripcijski faktor E3 (engl. transcription factor E3)

TNM – sustav određivanja stadija novotvorine (engl. Tumor, Nodes, Metastasis)

TP53 – tumor supresorski gen za protein p53 (engl. tumor suppressor gene)

WHO/SZO – Svjetska zdravstvena organizacija (engl. World Health Organization)

SADRŽAJ

SAŽETAK

SUMMARY

1. UVOD	1
1.1. Bubrežni bubreg	2
2. TUMORI BUBREGA	3
2.1. Etiologija	3
2.2. Epidemiologija	4
2.3. Klinička slika	5
2.4. Klinički stadij (TNM)	5
2.5. Patohistološka klasifikacija	6
2.6. Liječenje	8
3. ONKOCITNI TUMORI	8
3.1. Onkocitom	8
3.2. Kromofobni karcinom bubrežnih stanica	14
3.3. Hibridni onkocitni-kromofobni tumor	16
3.4. Karcinom bubrežnih stanica povezan s nedostatkom sukcinat- dehidrogenaze	16
3.5. Epiteloidni angiomiolipom	18
3.6. Papilarni karcinom bubrežnih stanica s eozinofilnim stanicama	19
3.7. Tubulocistični karcinom bubrežnih stanica	19
3.8. Onkocitni tumori visokog gradusa	20
ZAHVALE	22
LITERATURA	23
ŽIVOTOPIS	30

SAŽETAK

Onkocitni tumori bubrega

Marija Ivanda

Tumori bubrega čine 2-3% svih tumora. Najvišu incidenciju tumora bubrega nalazimo u zemljama visokog i vrlo visokog socioekonomskog razvitka, a nisku incidenciju u zemljama niskog i srednjeg socioekonomskog razvitka, ali je smrtnost u visoko i vrlo visokorazvijenim zemljama manja u odnosu na one zemlje niskog i srednjeg razvoja. Većina tumora bubrega je asimptomatska, osim u uznapredovalim fazama bolesti kada se pacijenti javljaju sa simptomima kao što su lumbalna bol, hematurija i palpabilna masa. Zahvaljujući neinvazivnim pretragama poput ultrazvuka, magnetske rezonance i kompjutorizirane tomografije danas se sve veći broj tumora bubrega otkriva u asimptomatskoj fazi, što omogućuje manje agresivne oblike liječenja i posljedično bolje preživljenje pacijenata.

Onkocitni su tumori bubrega benigni tumori koji se većinom sastoje od stanica ispunjenih mitohondrijima, što im u područjima obojanim hematoksilin-eozinom daje eozinofilnu boju. Onkocitomi se pojavljuju dva puta češće u muškaraca nego u žena s najvećom učestalošću u sedmom desetljeću života.

Iako su onkocitna ili eozinofilna područja prisutna u većem broju bubrežnih novotvorina, postoji nekoliko tumorskih entiteta koji mogu nalikovati na onkocitom u gotovo čitavoj tvorbi. Glavni je dijagnostički izazov kromofobni karcinom bubrežnih stanica, odnosno eozinofilna varijanta kromofobnog karcinoma bubrežnih stanica jer se morfološki najviše preklapa s onkocitomom. Ostali entiteti koji mogu nalikovati na onkocitom su hibridni onkocitni-kromofobni tumor, epiteloidni angiomiolipom, tubulocistični karcinom bubrežnih stanica, papilarni karcinom bubrežnih stanica s eozinofilnim stanicama, karcinom bubrežnih stanica povezan s nedostatkom sukcinat-dehidrogenaze i onkocitni tumori visokog gradusa.

U ovom radu bit će prikazane značajke onkocitoma i tumora sličnih onkocitomima.

Ključne riječi: bubreg, benigni, onkocitni, mitohondriji

SUMMARY

Oncocytic renal tumors

Marija Ivanda

Renal tumors make up 2-3% of all tumors. The highest incidence of renal tumors is found in countries with high and very high socioeconomic development while low incidence is found in low and mid-socioeconomic developed countries, but mortality is lower in high and very high developed countries than those of low and middle-income countries. Most kidney tumors are asymptomatic, except in advanced stages of illness when patients experience symptoms such as lumbar pain, hematuria and palpable mass. With the help of non-invasive examinations such as ultrasound, magnetic resonance imaging and computerized tomography, an increasing number of kidney tumors are detected in the asymptomatic stage, enabling less aggressive forms of treatment and consequently better survival of patients.

Oncocytomas are benign renal tumors that consist mostly of cells filled with mitochondria, what gives these cells an eosinophilic colour in the areas dyed with hematoxylin-eosin. Oncocytomas appear twice as common in men than in women with the highest incidence in the seventh decade of life.

Although oncocytic or eosinophilic areas can be seen in almost any renal neoplasm, there are a few entities which may closely resemble oncocytoma throughout the majority of the mass. The main diagnostic conundrum is chromophobe renal cell carcinoma, particularly the eosinophilic variant because of its morphologic overlap with oncocytoma. Other entities that may look like oncocytoma are hybrid oncocytoma-chromophobe tumor, epithelioid angiomyolipoma, tubulocystic renal cell carcinoma, papillary renal cell carcinoma with eosinophilic cells, succinate dehydrogenase-deficient renal cell carcinoma and high-grade oncocytic renal tumors.

Features of oncocytoma and oncocytoma-like tumors will be presented in this paper.

Key words: kidney, benign, oncocytic, mitochondria

1. UVOD

Tumori bubrega mogu biti benigni i maligni i oni čine 2–3% svih tumora (1). Najčešći benigni tumor bubrega je angiomiolipom, a najčešći maligni je karcinom. Benigni tumori su mnogo rjeđi od malignih i čine oko 15% svih kliničkih dijagnosticiranih novotvorina bubrega (2). Većina tumora bubrega se otkriva neinvazivnim pretragama kao što su ultrazvuk, magnetska rezonanca i kompjutorizirana tomografija te zahvaljujući njima se sve veći broj tumora otkriva u nižem stadiju bolesti (3).

Proširivanje znanja iz područja patologije, epidemiologije i genetike dovelo je do nastanka nove klasifikacije urogenitalnih tumora Svjetske Zdravstvene Organizacije (WHO od engl. World Health Organization), objavljene 2016. godine (4-6).

Četvrto izdanje klasifikacije urogenitalnih tumora sadrži značajne revizije. U njoj se pojavljuje sedam novih tumorskih entiteta. To su karcinom bubrežnih stanica povezan sa sindromom nasljedne lejomiomatoze, karcinom bubrega povezan s nedostatkom sukcinat-dehidrogenaze, tubulocistični karcinom bubrežnih stanica, karcinom bubrežnih stanica povezan sa stečenom cističnom bolešću bubrega, svijetlostanični papilarni karcinom bubrežnih stanica, multilokularna cistična bubrežna neoplazma niskog malignog potencijala te karcinom bubrežnih stanica s MiT translokacijom.

Prema ovoj klasifikaciji tumori bubrega su podijeljeni u 8 skupina, a onkocitom pripada tumorima bubrežnih stanica (7).

Cilj ovog preglednog rada je opisati onkocitne tumore bubrega, njihove epidemiološke, imunohistokemijske i elektronskomikroskopske karakteristike čime bi se olakšala njihova dijagnostika.

1.1. Bubrezi

Bubrezi su parni organ mokraćnog sustava. Smješteni su retroperitonealno i protežu se između dvanaestog torakalnog i trećeg lumbalnog kralješka. Vanjska površina bubrega prekrivena je vezivnom čahuricom, a oko čahure se nalazi obilno masno tkivo. Na medijalnom rubu bubrega nalazi se hilus kroz koji prolaze strukture poput bubrežne vene i arterije, živčanog spleta i mokraćovoda.

Na prerezu bubrega razlikuje se kora i medula. Kora je normalno široka oko 1 cm i blijedosmeđe je boje, a medula je podijeljena na 8-18 ispruganih piramida crvenkastih i sivkastih boja. Piramide su međusobno odijeljene izdancima kore koji se uvlače u medulu. Vršci piramida zovu se papile i oni strše u male vrčeve nakapnice. Na papilama se nalaze mali otvori kroz koje se izvodni kanalići otvaraju u nakapnicu.

Osnovna funkcionalna i morfološka jedinica bubrega je nefron. Oba bubrega sadrže oko 2 milijuna nefrona. Nefron se sastoji od glomerula i Bowmanove čahure koji čine bubrežno tjelešće, proksimalnog zavijenog kanalića, Henleove petlje i distalnog zavijenog kanalića. Glomerul čini klupko kapilara koje se nalazi između aferentne i eferentne arteriole. Stijenke kapilara su građene od glomerularne bazalne membrane koja je s unutarnje strane obložena fenestriranim endotelnim stanicama, a s vanjske strane visceralnim epitelnim stanicama koje se zovu podociti. Između nekoliko kapilara glomerula nalazi se mezangij. Mezangij je područje u kojem se nalazi mezangijski matriks i mezangijske stanice koje imaju sposobnost fagocitoze. Glomerul je okružen Bowmanovom čahuricom. Ta čahura ima dvostruke stijenke, unutarnji (visceralni) i vanjski (parijetalni) list. Visceralni list čahure čine podociti, a parijetalni list se sastoji od niskog, jednoslojnog pločastog epitela s bazalnom laminom i tankog sloja retikulinskih vlakana. Između visceralnog i parijetalnog lista Bowmanove čahure nalazi se mokraćni (Bowmanov) prostor u koji se kroz stijenku kapilara i visceralni list filtrira tekućina koja onda čini glomerularni filtrat.

Bubrežni kanalići ili tubuli se dijele na sekretorne i sabirne ili odvodne. U sekretorne kanaliće se ubrajaju proksimalni zavijeni kanalić, Henleova petlja i distalni zavijeni kanalić i u njima se odvija sekrecija i apsorpcija. Područje gdje distalni zavijeni kanalić dodiruje aferentnu arteriolu se zove gusta mrlja odnosno macula densa.

Macula densa je u tijesnom kontaktu s jukstaglomerularnim stanicama. Jukstaglomerularne stanice su ustvari promijenjene glatke mišićne stanice aferentne arteriole koje stvaraju renin, dok stanice macule dense djeluju kao osmoreceptori koji reagiraju na promjene koncentracije natrija u mokraći. Jukstaglomerularne stanice i macula densa skupa čine jukstaglomerularni aparat. Nakon što mokraća prođe kroz distalni zavijeni kanalić, ulazi u sustav sabirnih kanalića tj. cjevčica koje spajanjem tvore sabirne cijevi. Najšire sabirne cijevi koje nastaju nakon sedam uzastopnih udruživanja sabirnih cijevi ulijevaju se u područje papila piramida u male vrčeve koji su početni dijelovi bubrežne nakapnice. Između bubrežnih kanalića i tjelešaca se nalazi intersticij koje sadržava vezivno tkivo i rijetke fibroblaste.

Bubrezi imaju dvije glavne funkcije, a to su ekskretorna i regulatorna. Svakog dana bubrezi profiltriraju 180 litara krvi te pri tome stvore 1,5 litru mokraće. Bubrezi čiste krv od tvari stranih organizmu i otpadnih proizvoda metabolizma.

Također, imaju ulogu u održavanju acidobazne ravnoteže i osmolarnosti krvne plazme, ali i važnu ulogu u održavanju stalnog volumena krvi i koncentracije elektrolita. Nadalje, imaju ulogu u regulaciji krvnog tlaka i hematopoezi zbog izlučivanja hormona renina i eritropoetina. Aktivni oblik vitamina D nastaje upravo u bubregu (2).

2. TUMORI BUBREGA

2.1. Etiologija

Karcinom bubrega je deveti najčešći karcinom u muškaraca, a četrnaesti najčešći karcinom u žena na svijetu. Istraživanja su pokazala da je karcinom bubrega dva puta češći u muškaraca nego u žena, a u djece se pojavljuje vrlo rijetko.

Primijećeno je da je pojavnost tumora znatno veća u razvijenim državama, čak 70% novih slučajeva je dijagnosticirano u državama visokog i vrlo visokog socioekonomskog razvitka. U Češkoj nalazimo najvišu incidenciju karcinoma bubrega, ali su visoke incidencije pronađene i u istočnoj i sjevernoj Europi, Australiji

i Sjevernoj Americi, dok nisku incidenciju nalazimo u većem dijelu Afrike te istočnoj Aziji.

Godišnje od karcinoma bubrega umire oko 143 000 ljudi što ga postavlja na 16. mjesto najčešćeg uzroka smrti od karcinoma. Dokazano je da je smrtnost veća u zemljama niskog i srednjeg u odnosu na one visokog socioekonomskog razvoja (8).

2.2. Epidemiologija

Karcinomi bubrega se mogu pojaviti u dva oblika, sporadičnom i nasljednom. U većini slučajeva se radi o sporadičnom dok se nasljedni oblik javlja u 2-4 % oboljelih. Na razvoj sporadičnih slučajeva karcinoma bubrega utječe nekoliko čimbenika.

Jedan od rizičnih čimbenika za razvoj karcinoma je prekomjerna tjelesna masa odnosno pretilost, međutim sami mehanizmi kako ona utječe na nastanak karcinoma nisu poznati. Bubrežnoj karcinogenezi, također, može doprinijeti pretilost u kombinaciji s endokrinim poremećajima kao što su snižene razine SHBG-a i progesterona, inzulinska rezistencija i povišene razine faktora rasta kao što je inzulinu-sličan faktor rasta 1 (IGF-1). Procjenjuje se da je do 40 % svih slučajeva karcinoma bubrega u Europi povezano sa prekomjernom tjelesnom masom i pretilošću.

Značajan rizični čimbenik je i pušenje. Metaanalize ukazuju na povećanje rizika u pušača u odnosu na nepušače. Također, rizik se povećava s brojem popušanih cigareta, a smanjuje se u razdoblju od pet godina nakon prestanka pušenja.

Povećan rizik postoji i u pacijenata s hipertenzijom i u onih koji su na višegodišnjoj dijalizi (8).

2.3. Klinička slika

Tumori bubrega mogu biti simptomatski i asimptomatski.

Karcinomi bubrega su većinom asimptomatski, osim u uznapredovalim stadijima bolesti.

Karakteristični simptomi poput lumbalne boli, hematurije i palpabilne mase sada su rijetkost (6–10%) te su uglavnom vezani uz agresivniji histološki nalaz tumora i uznapredovalu bolest (9).

Paraneoplastički sindrom se javlja u oko 30 % slučajeva pri čemu se pacijent tada može prezentirati s hipertenzijom, kaheksijom, gubitkom tjelesne mase, vrućicom, neuropatijom, amiloidozom, ubrzanom sedimentacijom, anemijom, poremećenim hepatogramom, hiperkalcemijom i policitemijom. Ponekad se pacijenti mogu prezentirati simptomima uzrokovanim metastatskom bolešću poput upornog kašlja ili koštanih metastaza (10).

2.4. Klinički stadij (TNM)

Procjena kliničkog stadija bolesti uključuje procjenu veličine tumora te lokalnog širenja i prisustva ili odsustva metastaza. Za procjenu se koriste svi dostupni klinički i patološki podatci. Stadij bolesti jedan je od najvažnijih kliničkih nalaza na osnovu kojeg se određuje liječenje i prognoza kod maligno oboljelih pacijenata. Određuje se prema osmom izdanju TNM klasifikacije iz 2016. godine (11).

Tablica 1. TNM klasifikacija iz 2016. godine

T - primarni tumor	N - regionalni limfni čvorovi
TX - primarni tumor se ne može procijeniti	NX - regionalni limfni čvorovi se ne mogu procijeniti
T0 - nema dokaza o primarnom tumoru	N0 - nema metastaza u regionalnim limfnim čvorovima
T1 - tumor ≤ 7 cm u najvećoj dimenziji, ograničen na bubreg	N1 - metastaze u regionalnim limfnim čvorovima
T1a - tumor ≤ 4 cm	
T1b - tumor > 4 cm, ali ≤ 7 cm	M - udaljene metastaze
T2 - tumor > 7 cm u najvećoj dimenziji, ograničen na bubreg	M0 - nema udaljenih metastaza

T2a - tumor > 7 cm, ali ≤ 10 cm	M1 - udaljene metastaze
T2b - tumor > 10 cm	
T3 - tumor se širi u velike vene ili perinefrična tkiva, ali ne u istostranu nadbubrežnu žlijezdu i ne izvan Gerotine fascije	Grupiranje stadija
T3a - tumor se širi u bubrežnu venu ili njene ogranke, ili tumor invadira perirenalnu i/ili renalnu mast, ali ne izvan Gerotine fascije	Stadij I - T1, N0, M0
T3b - tumor se širi u venu cavu ispod dijafragme	Stadij II - T2, N0, M0
T3c - tumor se širi u venu cavu iznad dijafragme ili invadira stijenku vene cave	Stadij III - T1-2, N1, M0 T3, bilo koji N, M0
T4 – tumor se širi izvan Gerotine fascije (uključujući širenje u istostranu nadbubrežnu žlijezdu)	Stadij IV - T4, bilo koji N, M0 Bilo koji T, bilo koji N, M1

2.5. Patohistološka klasifikacija

Prema klasifikaciji tumora bubrega iz 2016. godine, tumori bubrega su podijeljeni u osam vrsta, a to su tumori bubrežnih stanica, metanefrični tumori, nefroblastični, mezenhimalni koje možemo podijeliti na one koji se pojavljuju uglavnom u djece i onih koji se pojavljuju uglavnom u odraslih, miješani epitelni i mezenhimalni, neuroendokrini, razni i metastatski tumori (8).

Tablica 2. WHO klasifikacija tumora bubrega iz 2016. godine

Tumori bubrežnih stanica	Nefroblastični tumori	Hemangiom
Svijetlostanični karcinom bubrežnih stanica	Nefrogeni ostatci	Limfangiom
Multilokularna cistična bubrežna novotvorina niskog malignog potencijala	Nefroblastom	Hemangioblastom
Papilarni karcinom bubrežnih stanica	Cistični, djelomično diferencirani nefroblastom	Jukstaglomerularni stanični tumor
Karcinom bubrežnih stanica povezan sa sindromom nasljedne leiomiomatoze i karcinoma bubrežnih stanica	Pedijatrijski cistični nefrom	Medularni intersticijski stanični tumor

Kromofobni karcinom bubrežnih stanica	Mezenhimalni tumori	Švanom
Karcinom sabirnih tubula bubrega	Mezenhimalni tumori koji se pojavljuju uglavnom u djece	Solitarni fibrozni tumor
Karcinom bubrežne medule	Svijetlostanični sarkom	Miješani epitelni i mezenhimalni tumori
Karcinomi bubrežnih stanica s translokacijom gena MiT porodice	Rabdoidni tumor	Cistični nefrom
Karcinom bubrega povezan s nedostatkom sukcinat-dehidrogenaze	Kongenitalni mezoblastični nefrom	Miješani epitelni i stromalni tumor
Mucinozni tubularni i vretenasti stanični karcinom	Osificirajući bubrežni tumor u dojenčadi	Neuroendokrini tumori
Tubulocistični karcinom bubrežnih stanica	Mezenhimalni tumori koji se pojavljuju uglavnom u odraslih	Dobrodiferencirani neuroendokrini tumor
Karcinom bubrežnih stanica povezan sa stečenom cističnom bolešću bubrega	Lejomiosarkom	Neuroendokrini karcinom velikih stanica
Svijetlostanični papilarni karcinom bubrežnih stanica	Angiosarkom	Neuroendokrini karcinom malih stanica
Karcinom bubrežnih stanica, neklasificirani	Rabdomiosarkom	Paragangliom
Papilarni adenom	Osteosarkom	Feokromocitom
Onkocitom	Sinovijalni sarkom	Razni tumori
Metanefrični tumori	Ewingov sarkom/Periferni neuroektodermalni tumor	Bubrežna hematopoetska novotvorina
Metanefrični adenom	Agiomiolipom	Tumor zametnih stanica
Metanefrični adenofibrom	Epiteloidni angiomiolipom	Metastatski tumori
Metanefrični stromalni tumor	Lejomiom	

2.6. Liječenje

Liječenje karcinoma bubrega može biti kirurško i nekirurško. Rani karcinom se liječi kirurški, radikalnom ili parcijalnom nefrektomijom. Radikalna nefrektomija uključuje uklanjanje bubrega, nadbubrežne žlijezde, perirealnog masnog tkiva i Gerotine fascije. Parcijalna nefrektomija tj. zahvat kojim se štede nefroni je moguć i primjeren za mnoge bolesnike ako je promjer tumora <4 cm, čak i uz uredan drugi bubreg.

Standardni zahvat za liječenje lokaliziranog tumora je radikalna nefrektomija uz uklanjanje regionalnih limfnih čvorova. Otvoreni i laparoskopski pristup imaju slične rezultate. Ovaj zahvat pruža prihvatljivu mogućnost izlječenja.

U određenim slučajevima primjenjuje se nekirurško uništavanje tumora radiofrekventnom ablacijom i kriokirurgijom. Uznapredovali i metastatski karcinom se liječi jednim od pokusnih protokola koji uz mogućnost kirurškog liječenja uključuje i različite lijekove, primjerice sunitinib, pazopanib, temsirolimus, kabozantinib, interleukin 2 nivolumab, everolimus i sorafenib (12).

3. ONKOCITNI TUMORI

3.1. Onkocitom

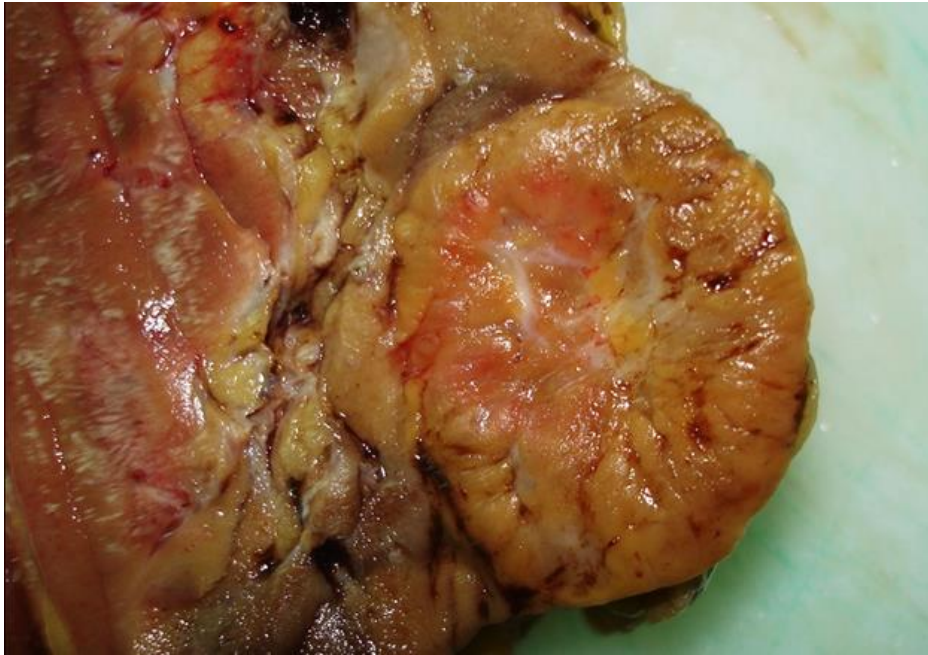(engl. Oncocytoma)

Onkocitom je tumor koji je već nekoliko desetljeća (8, 13) poznat kao podvrsta benignog bubrežnog tumora. Čak i danas, dijagnoza onkocitoma i razlikovanje onkocitoma i njemu sličnih tumora ostaje izazov (14), unatoč pronalasku brojnih biomarkera tijekom godina (15, 16).

Onkocitom je epitelni tumor koji čini otprilike 5-9 % svih bubrežnih novotvorina. Pojavljuje se dva puta češće u muškaraca nego žena. Raspon dobi u kojem se tumor dijagnosticira je širok, ali najveća učestalost je u sedmom desetljeću života (8).

Makroskopski, to je dobroograničeni tumor tamnosmeđe boje, boje uglavnom poput normalnog bubrežnog parenhima koji je lokaliziran u kori. Za onkocitom se često

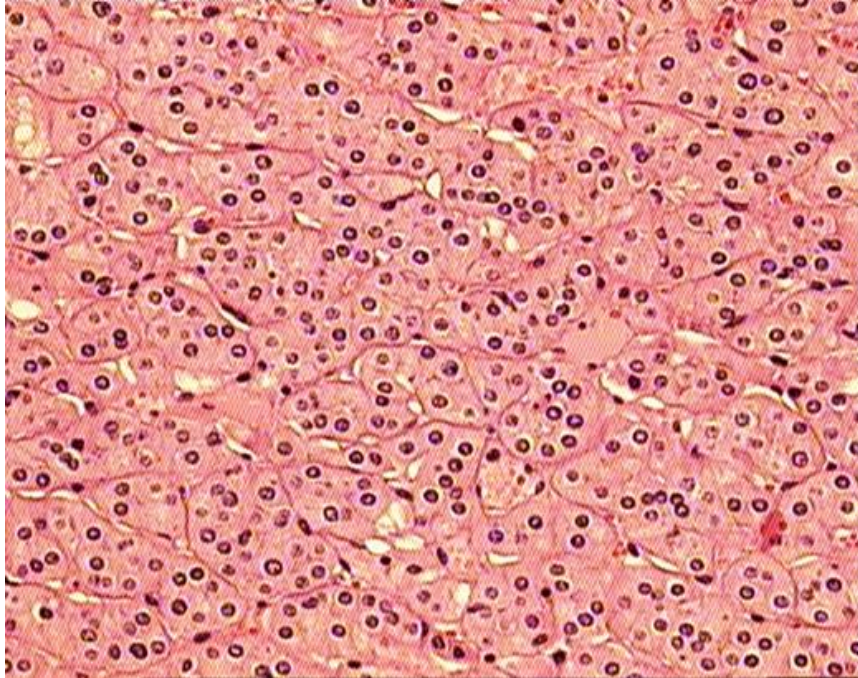
veže pojava centralnog zvjezdastog ožiljka koji može biti prisutan i u kromofobnom RCC i ostalim spororastućim neoplazmama. Ožiljak se ne pojavljuje u svim onkocitomima i nije specifičan za njegovu dijagnozu. Tumori mogu varirati veličinom od malih solidnih nodula bez središnjeg ožiljka do velikih bubrežnih masa (8, 17-19).



Slika 1. Makroskopski prikaz onkocitoma

Mikroskopski, karakteristična slika onkocitoma uključuje prisutvo struktura poput gnijezda i tubula obloženih velikim eozinofilnim stanicama granulirane citoplazme, dok pojava ostalih vrsta uzoraka može otežati dijagnostiku onkocitoma. Ponekad se u centralnom ožiljku mogu naći stanice sa prozirnom citoplazmom. Stroma je tipično edematozno miksoidna ili hijalinizirana i često sadrži mala područja gnijezda i tubularnih struktura. Jezgre u onkocitomima su karakteristično pravilne i okrugle sa malim, ali vidljivim jezgricama. Ponekad mogu postojati područja degenerativnih citoloških atipija u kojima su jezgre nepravilne i velike sa zamućenim kromatinom. Ako nije prisutna povećana mitotička aktivnost, ovakav nalaz i dalje se može smatrati benignim (19). Mitotička aktivnost je u onkocitomima iznimno rijetka, a nalaz jedne mitotičke figure i dalje može odgovarati dijagnozi onkocitoma, međutim identifikacijom više mitotičkih figura dijagnoza onkocitoma postaje upitna (14).

Ponekad onkocitomi mogu sadržavati područja stanica sa oskudnom citoplazmom – onkoblastima koji tada mogu formirati tzv. pseudorozete (20).



Slika 2. Mikroskopski prikaz onkocitoma, HE, povećanje 200x

Onkocitomi imaju mogućnost prodiranja u bubrežnu sinusnu mast, ali i perirenalnu mast i smatra se da taj nalaz ne mijenja benigno kliničko ponašanje tumora (17-19, 21). Moguće objašnjenje za tu pojavu je da onkocitomi imaju manje kontinuiranu pseudokapsulu u usporedbi s drugim vrstama bubrežnih karcinoma poput svijetlostaničnog i papilarnog RCC (22). U nekoliko slučajeva je zabilježena pojava invazije vena u onkocitomu, međutim to i dalje ne mijenja njihovo kliničko ponašanje (19, 23, 24).

Onkocitomi su većinom asimptomatski, dok se samo rijetki javljaju sa dizurijom, hematurijom, boli u slabinskom dijelu leđa, gubitkom težine i ponekad sa palpabilnom abdominalnom tvorбом (8).

Upotreba imunohistokemije i specijalnog bojanja može biti korisna u diferencijalnoj dijagnozi onkocitoma. Najčešće korišten protein u tehnici specijalnog bojanja u dijagnostici onkocitoma prema nedavnoj studiji uroloških patologa je bio citokeratin 7 (CK7). Poteškoće se javljaju zato što pozitivan prag bojanja nije dobro dogovoren

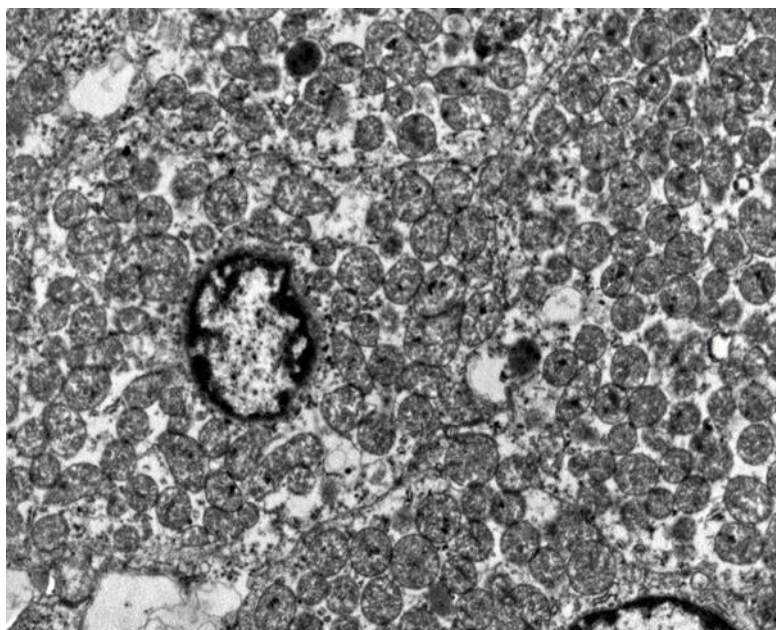
(14). Onkocitomi pokazuju minimalno bojanje na CK7 protein, uglavnom su zahvaćene stanice u malim skupinama ili one pojedinačno raspršene (14, 25). Klasični primjer kromofobnog RCC je difuzno pozitivan u membranskoj distribuciji, dok eozinofilni oblik kromofobnog RCC može pokazivati manje opsežno bojanje što onda može otežati odabir pozitivnog praga (26). Također, centralni ožiljak može pokazivati pojačano bojanje na CK 7 što dodatno otežava dijagnozu, osobito za nekoga tko nije upoznat s ovim fenomenom (27).

Neki laboratoriji koriste i druge nešto manje rasprostranjenije markere poput cadherina specifičnog za bubrege i S100A1 (14, 28-30).

Bojanje koloidnim željezom (Hale ili modificirani Mowry) se također koristi kao histokemijska tehnika, ali varijacije u tehnikama bojenja između laboratorija mogu otežati interpretaciju. Prilikom ispravnog rada onkocitomi pokazuju negativno ili luminalno bojanje dok će kromofobni RCC pokazati difuzno, retikularno citoplazmatsko bojanje (31).

Markeri kao što su c-KIT (CD 117) i vimentin mogu poslužiti u razlikovanju onkocitoma i kromofobnog RCC-a od ostalih RCC-a kao što su svijetlostanični i papilarni RCC s eozinofilnim citoplazmama. Membrane onkocitoma i kromofobnog RCC pokazuju pozitivno bojanje za c-KIT, a negativno za vimentin, dok svijetlostanični i papilarni RCC pokazuju suprotan nalaz, negativno bojanje za c-KIT, a pozitivno za vimentin (26, 32). Poput CK7, vimentin pokazuje pozitivno bojanje u području centralnog ožiljka u onkocitomima što može biti dijagnostička zamka, jer se razlikuje od očekivanih rezultata (33).

Ultrastrukturalno, vidi se obilje mitohondrija koji su predominantno jednolični i okrugli. Oni proizvode citoplazmatsku eozinofilnu granuliranost u dijelovima obojenim hematoksilin-eozinom. Kriste u mitohondrijima su karakteristično duge i lamelarne i često raspoređene paralelno. U stanicama nekih onkocitoma se može pronaći mali broj nasumično raspoređenih mikrovezikula. Broj mikrovezikula se razlikuje od stanice do stanice. U stanicama u kojima su mitohondriji odvojeni drugim organelama kao što su lipidne vakuole, lizosomi ili rezidualna tjelešca prisutno je više mikrovezikula. Jezgre su većinom okrugle sa prominentnim jezgricama. U svim onkocitomima se mogu naći rezidualna tjelešca koja vjerojatno sadrže lipofuscin i lizosome. Također su prisutne rijetke lipidne vakuole i granule glikogena (34).



Slika 3. EM prikaz onkocitoma

U dijagnostičkom radu se također koriste i metode poput fluorescentne in situ hibridizacije (FISH), komparativne genomske hibridizacije (CGH) i tradicionalne citogenetike (kariotipizacija) (14). Kariotipizacijom je utvrđeno da onkocitomi mogu pokazivati diploidni kariotip, gubitak kromosoma 1 i gubitak kromosoma Y ili preraspodjelu 11q13, uključujući t (5; 11) (q35; q13) (8). Primijećeno je da i onkocitomi i kromofobni RCC pokazuju mutacije u mitohondrijskim genima (8, 35, 36). Međutim, kromofobni RCC u odnosu na onkocitom pokazuje višestruke gubitke kromosoma poput gubitka kromosoma Y, 1, 2, 6, 10, 13, 17 i 21 (8) te manje učestalo gubitke kromosoma 3, 5, 8, 9, 11, i 18 (36).

U dijagnostici bubrežnih tvorbi se u zadnje vrijeme sve češće koristi tzv. „core biopsija“ (37, 38). Zbog upitne dijagnostičke točnosti core biopsija izaziva brojne kontroverze. Naime, prilikom uzimanja uzoraka kod ovakve vrste biopsije dobiva se tkivo samo iz jednog područja bubrežne tvorbe, a ne čitave, tako da interpretacija uzetog uzorka ne mora vrijediti za čitavu tvorbu. Metaanaliza 205 biopsija onkocitoma provedena 2017. godine je pokazala da je pozitivna prediktivna vrijednost za dijagnozu onkocitoma uz korištenje core biopsije bila 67 % sa širokim

intervalom pouzdanosti i značajnom heterogenošću ukazujući na to da se dijagnostička točnost razlikuje između studija i između patologa (39).

Iako su onkocitna ili eozinofilna područja prisutna u većem broju bubrežnih neoplazmi, postoji nekoliko tumorskih entiteta koji mogu nalikovati na onkocitom u gotovo čitavoj tvorbi. Diferencijalna dijagnoza tumora uključuje kromofobni RCC, hibridni onkocitni-kromofobni tumor, epiteloidni angiomiolipom, tubulocistični RCC, papilarni RCC s eozinofilnim stanicama i karcinom bubrega povezan s nedostatkom sukcinat-dehidrogenaze (40).

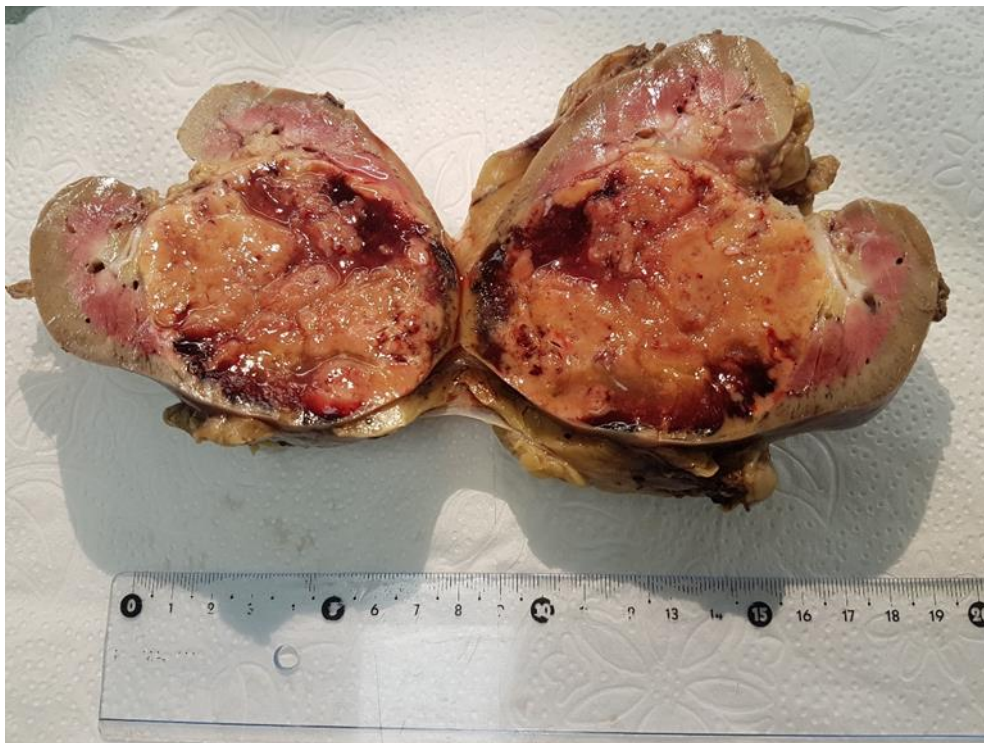
3.2 Kromofobni karcinom bubrežnih stanica

(ChRCC od eng. Chromophobe renal cell carcinoma)

Kromofobni RCC, a osobito eozinofilna varijanta kromofobnog RCC je tumorski entitet koji se morfološki najviše preklapa s onkocitomom i predstavlja glavni dijagnostički izazov.

Kromofobni RCC čini 5-7% svih karcinoma bubrega, većinom nastaju sporadično i nešto se češće pojavljuju u muškaraca.

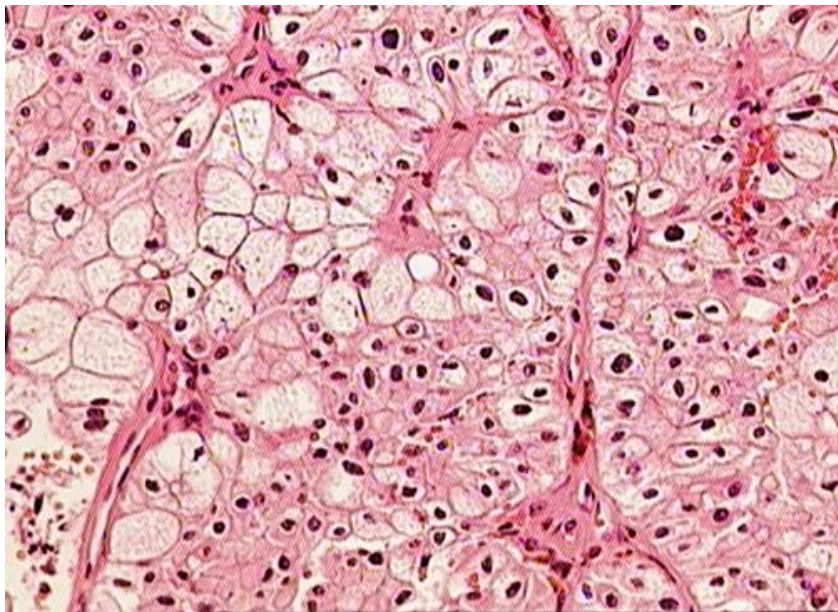
Makroskopski, kromofobni RCC je dobroograničeni tumor svijetlosmeđe ili tamnosmeđe boje koji ponekad poput onkocitoma sadrži centralni ožiljak.



Slika 4. Makroskopski prikaz kromofobnog karcinoma bubrežnih stanica

Mikroskopski, u klasičnom RCC-u prevladavaju veće, blijede do eozinofilne stanice, a u eozinofilnoj varijanti manje, eozinofilne granulirane stanice. Ove dvije vrste stanica obično su pomiješane pri čemu su u uzorku eozinofilne stanice obično raspoređene u središtu, a blijede stanice na periferiji. Tumor pokazuje solidnu ili

trabekularnu arhitekturu, jezgru poput groždice sa dobro očuvanim kromatinom te poneku atipiju. Stanice su često velikog volumena s malim omjerom jezgre i citoplazme pa zbog artefakta presjeka neke od njih izgledaju kao da uopće ne sadrže jezgru. Stanice imaju dobro ograničene rubove. Ponekad stanice mogu sadržavati dvije jezgre, a jedna od značajki je i perinuklearni „halo“. Stupanj nepravilnosti jezgrine membrane koji se tipično vidi u kromofobnom RCC ne smatra se kompatibilnim za dijagnozu onkocitoma (8, 19, 41).



Slika 5. Mikroskopska slika kromofobnog karcinoma bubrežnih stanica, HE, 200x

U razlikovanju onkocitoma i kromofobnog RCC imunohistokemijsko bojanje sa CK7 može biti korisno. CK7 je jače pozitivan u kromofobnom RCC u odnosu na onkocitom, međutim i tu se javljaju određene poteškoće u dijagnostici zato što prag pozitivnog bojanja nije u potpunosti dogovoren (14, 26, 27). ChRCC su obično pozitivni na c-KIT i CK7 te negativni za CAIX i CD10. ChRCC pokazuje gubitke kromosoma 1, 2, 6, 10, 13 i 17. Eozinofilne varijante mogu imati nešto manje kromosomskih gubitaka. Somatske mutacije u mitohondrijskoj DNK su česte (42). Geni TP53 i PTEN su mutirani u 32% i 9% slučajeva chRCC. U nedavno provedenom istraživanju prikazano je da metastatske kromofobne karcinome karakteriziraju mutacije TP53 (58%), mutacije PTEN (24%) i nebalansirane

kromosomske duplikacije (25%), što sugerira da su te genomske promjene uključene u metastatski razvoj kromofobnih karcinoma (43).

3.3. Hibridni onkocitni-kromofobni tumor

(HOCT od engl. Hybrid oncocytophoma-chromophobe tumor)

U literaturi se termin „hibridni onkocitni-kromofobni tumor“ koristi za tumore sa karakteristikama onkocitoma i kromofobnog RCC. Međutim, kriteriji za korištenje ovog pojma nisu jasno definirani. Ona novotvorina koja sadrži područja koja nalikuju onkocitomu i ona područja koja nalikuju na kromofobni RCC i još k tome tvore mješoviti uzorak ili mozaik se smatraju hibridnim onkocitom-kromofobnim tumorom.

Neki smatraju da bi hibridni tumor trebao biti jedinstven entitet (14). Dogovor između patologa, vezano za to da li hibridni tumor predstavlja poseban entitet ili ne, nije postignut, stoga se on i dalje smatra podtipom kromofobnog RCC (44), što je prihvaćeno i u novoj klasifikaciji SZO iz 2016. godine (8).

3.4. Karcinom bubrega povezan s nedostatkom sukcinat- dehidrogenaze

(SDH - deficient renal carcinoma od engl. Succinate Dehydrogenase - deficient renal carcinoma)

Karcinom bubrega povezan s nedostatkom sukcinat-dehidrogenaze je maligna epitelna novotvorina koja se sastoji od vakuoliziranih eozinofilnih do prozirnih stanica i definirana je gubitkom imunohistokemijske ekspresije SDHB proteina. Rijedak je i nedavno prepoznat tumor za kojeg se procjenjuje da čini 0.05 - 0.2% svih karcinoma bubrega. Zbog svojih citoloških značajki može oponašati onkocitom. Učestalost je nešto veća u muškaraca nego žena s omjerom 1,8:1 i najviše zahvaća mlađu odraslu populaciju s prosječnom dobi pojavljivanja od 38 godina.

Sukcinat-dehidrogenaza je enzimski kompleks u mitohondrijskoj membrani, naziva se još i mitohondrijski kompleks II, koji se sastoji od četiri podjedinice SDHA, SDHB,

SDHC i SDHD. Većina bolesnika ima naslijeđenu autosomno dominantnu mutaciju jednog od SDH gena koji kodiraju neku od SDH podjedinica, a najčešće se radi o mutaciji SDHB, rjeđe SDHC, a vrlo rijetko SDHA i SDHD. Novotvorina se javlja samo u situaciji dvostruke inaktivacije jednog od SDH gena, što dovodi do disfunkcije mitohondrijskog kompleksa II.

Tumor nastaje u bubrežnom parenhimu i samo ponekad zahvaća bubrežnu mast, vene ili sinuse. Većinom se radi o solidnim, dobro ograničenim tumorima, ali nerijetko mogu biti i multicistični te im je rezna ploha tamnosmeđe do crvene boje. U čak 30% bolesnika kod dugotrajnog praćenja se mogu pronaći multifokalni ili bilateralni tumori (8).

Mikroskopski, tumorske stanice obično tvore solidne uzorke poput gnijezda ili tubula. Sadrže jezgre glatkih kontura sa ravnomjerno raspršenim kromatinom i neupadljivim jezgicama. Citoplazma je tipično eozinofilna. Karakteristično histološko svojstvo ovih tumora je prisutnost citoplazmatskih vakuola ili flokulentnih inkluzija koje sadrže eozinofilni ili blijedi tanki materijal koji, u izobilju, može dati mjehurast izgled. One vjerojatno predstavljaju uvećane, abnormalne mitohondrije. Ponekad su u tumorima sa višim stupnjem atipije ove inkluzije vrlo rijetke te se mogu pronaći tek nakon opsežnog pretraživanja (8, 45, 46).

Imunohistokemijska analiza kojom se potvrđuje gubitak ekspresije SDHB proteina smatra se obveznom za dijagnozu bolesnika sa ovom vrstom tumora (8). Najčešća mutacija je SDHB podjedinice, međutim, prijavljeni su i rijetki tumori sa mutacijama u ostalim podjedinicama SDH kompleksa (47, 48), ali bez obzira o kojoj se mutaciji podjedinice kompleksa radilo dolazi do destabilizacije čitavog mitohondrijskog kompleksa i posljedično do gubitka ekspresije SDHB proteina, što ovaj marker čini izuzetno korisnim (49). Tumori bubrega s prozirnim citoplazmama zahtijevaju poseban oprez u tumačenju SDHB imunohistokemije. Naime, takvi tumori mogu pokazivati značajno smanjenje, ali ne i negativno bojanje, a takvi se slučajevi ne bi trebali tumačiti kao karcinom bubrega povezan s nedostatkom sukcinat dehidrogenaze. Što se tiče ostalih markera, pravo pozitivno bojanje za c-KIT ili CK7 vrlo je rijetko i ono se pojavljuje u manje od 3% slučajeva. PAX8 i cadherin specifičan za bubreg su dosljedno pozitivni, ali neuroendokrini markeri poput kromogranina i sinaptofizina su negativni.

U većini slučajeva se tumor otkrije tako što se pacijent javlja sa nejasnom boli u slabinskom dijelu leđa ili kao slučajan nalaz na slikovnoj dijagnostici te vrlo rijetko sa simptomima metastatske bolesti. Smatra se da je rizik za razvoj bubrežnog karcinoma kod nositelja SDHB mutacije 14%. Većina opisanih slučajeva karcinoma bubrega povezanih s nedostatkom sukcinat dehidrogenaze ima povoljnu prognozu. Čak 75% tumora su niskog gradusa, bez koagulacijske nekroze sa metastatskom stopom od 11% nakon dugogodišnjeg praćenja. U slučajevima sa dediferencijacijom ili koagulacijskom nekrozom u kojima metastatska stopa može biti vrlo visoka i sezati do 70% ishod je manje povoljan (8).

3.5. Epiteloidni angiomiolipom

(engl. Epithelioid angiomyolipoma)

Epiteloidni angiomiolipom je još jedan tumor koji zbog svoje solidne građe i obilnih eozinofilnih citoplazmi može oponašati onkocitom (50-52). Za dijagnostiku ovog entiteta važan je nalaz epiteloidnih eozinofilnih stanica, krvnih žila debelih stijenki i masne stanice, ali ponekad se nađu i druge komponente koje ne čine značajan udio tumora.

Nuklearna atipija je vrlo izražena u ovoj vrsti angiomiolipoma što onda isključuje sumnju na onkocitom, ali dovodi u razmatranje RCC visokog stupnja. Često su prisutne velike, multinuklearne stanice koje sadrže eozinofilnu citoplazmu, prstenastu jezgru i periferni halo (53-56).

U razlikovanju onkocitoma i epiteloidnog angiomiolipoma može poslužiti imunohistokemijski marker PAX8. Svrha tog markera je da identificira bubrežne epitelne stanice stoga će epiteloidni angiomiolipom pokazivati negativno bojanje, dok će onkocitomi i ostale neoplazme bubrežnog porijekla pokazivati difuznu nuklearnu pozitivnost.

Epiteloidni angiomiolipom difuzno je pozitivan na katepsin K te barem žarišno na melanocitne markere kao što su HMB-45, melan-A i MiTF (57).

3.6. Papilarni karcinom bubrežnih stanica s eozinofilnim stanicama

(engl. Papillary renal cell carcinoma with eosinophilic cells)

Za onkocitome nije karakterističan papilarni rast tako da identifikacijom područja sa značajnim papilarnim rastom možemo isključiti sumnju na onkocitom. Iznimku predstavljaju rijetke abortivne papile koje protrudiraju u mikrociste ili dilatirane tubule (17-19). U prilog eozinofilnom obliku papilarnog RCC ide prisutnost pjenastih makrofaga.

Imunohistokemijski rezultati kod eozinofilne varijante papilarnog RCC pokazuju pozitivno bojanje na vimentin, AMACR te negativno bojanje na c-KIT. Pozitivni CK7 se općenito smatra značajkom papilarnog RCC, međutim u eozinofilnim oblicima RCC to nije čest slučaj, stoga ograničeno bojanje na CK7 možda neće pomoći u isključivanju papilarnog RCC (58).

3.7. Tubulocistični karcinom bubrežnih stanica

(TC-RCC od eng. Tubulocystic renal cell carcinoma)

Tubulocistični RCC čini manje od 1 % svih karcinoma bubrega sa češćim javljanjem u muškaraca nego žena. Pokazuje sličnost s papilarnim RCC zbog gubitka Y kromosoma i dobitka kromosoma 7 i 17.

Tumori se u 70 % slučajeva pojavljuju u lijevom bubregu te su karakteristično smješteni u kori ili na kortikomedularnoj granici. Uglavnom se radi o multicističnim, solitarnim i dobro ograničenim tvorbama kojima veličina varira između 0.7 do 17 cm. Rezna ploha je spužvasta i bijele boje.

Mikroskopski, tumor se sastoji od malih do srednje velikih tubula pomiješanih s većim cistama koje su obložene jednim slojem spljoštenog kuboidalnog epitela. Jezgre su nepravilne i uvećane sa srednjim do velikim jezgricama gradusa 3 prema ISUP/WHO. Citoplazma je obilna i eozinofilna. Ponekad, tubulocistični RCC može imati iste komponente poput papilarnog RCC i može sadržavati slabo diferencirana ili sarkomatoidna područja.

Više od polovice ovih tumora se otkrije sasvim slučajno. Pacijenti se prezentiraju s boli u trbuhu i hematurijom. Za tumor je specifično to što uglavnom sporo progredira te su se u samo četiri od sedamdeset prijavljenih slučajeva pojavile metastaze koje su zahvatile limfne čvorove, jetru i kosti (8).

Zbog karakteristične morfologije tubulocističnog RCC-a u većini slučajeva nebi trebalo biti problema u razlikovanju onkocitoma i tubulocističnog RCC. Međutim, poteškoće nastaju kod slučajeva sa cističnim onkocitomima. Imunohistokemijska analiza može nam pomoći u razlikovanju. Cistični onkocitomi su karakteristično pozitivni za KIT, za razliku od tubulocističnih RCC koji se negativno bojaju. Tubulocistični RCC su češće pozitivni na markere kao što su CK7, CD10, vimentin i AMACR. Ustanovljeno je da i tubulocistični RCC imaju veći proliferativni index Ki67 nego cistični onkocitomi (59).

3.8. Onkocitni tumori visokog gradusa

(HOT- High grade oncocytic tumors)

U zadnjih nekoliko godina spektar tumora bubrega koji se sastoje od eozinofilnih ili onkocitnih stanica se proširio. Neki od tumora uključeni u ovaj spektar su dobro definirani i poznati bubrežni onkocitom i kromofobni RCC zatim tumori poput onkocitnog papilarnog RCC, hibridnog onkocitnog-kromofobnog tumora u sklopu Birt-Hogg-Dube (BHD) sindroma, bubrežne onkocitoze i sporadičnih slučajeva sa „hibridnim“ značajkama bubrežnog onkocitoma i kromofobnog RCC (60-63).

Prema Vancouverskoj klasifikaciji iz 2012. i klasifikaciji SZO iz 2016. godine sporadični slučajevi koji nisu povezani s BHD sindromom označeni kao hibridni bubrežni onkocitni-kromofobni RCC (HOCT), HOCT povezani s BHD sindromom i oni udruženi s bubrežnom onkocitozom trenutno se smatraju podtipovima kromofobnog RCC (64, 65).

Rezultati novih istraživanja uočila su postojanje onkocitnih tumora sa neobičnom i mješovitom morfologijom koji se trenutno ne uklapaju ni u jednu od priznatih kategorija zbog čega njihova dijagnoza postaje izazov. Već godinama su poznati tumori koji posjeduju morfološke značajke kromofobnog RCC, onkocitoma, ali i

HOCT. Ti tumori pokazuju neznatno različite značajke od ove tri kategorije. To su HOT (high-grade oncocytic tumors), onkocitni tumori visokog stupnja.

Makroskopski, HOT su solidni i dobroograničeni tumori tamnosmeđe boje.

Mikroskopski, pokazuju uzorak poput gnijezda, a ponekad fokalno tubulocistični uzorak. Sastoje se od velikih stanica sa granuliranom eozinofilnom citoplazmom i istaknutim citoplazmatskim membranama. Fokalno se mogu naći stanice sa prozirnom citoplazmom. Značajna komponenta stanice je intracitoplazmatska vakuola. Jezgre su ovalne do okrugle, a jezgrice obično uvećane i upadljive što i odgovara gradusu 3 po WHO/ISUP.

Imunohistokemijskom analizom većina tumora je bila pozitivna na CD117, cathepsin K, CD10, AMACR, negativna ili fokalno pozitivna na CK7. Svi su tumori bili pozitivni na MIA, PAX8, CK18 i AE1/AE3 i SDHB. Svi tumori su bili potpuno negativni na TFE3, HMB45, Melan-A i vimentin.

Komparativna genomska hibridizacija je pokazala da potpuni dobici ili gubitci kromosoma nisu pronađeni ni u jednom od slučajeva. U tri od devet slučajeva nije bilo nikakve abnormalnosti. U četiri od devet slučajeva otkriveni su gubitci kromosoma 19. Tri slučajeva s gubitcima p kraka i jedan s gubitcima p i q kraka. Gubitak kromosoma 1 pronađen je u tri od devet slučajeva i dobitak 5q pronađen je u jednom od devet slučajeva.

Nije zabilježen niti jedan slučaj agresivnog kliničkog ponašanja tumora, unatoč tome što HOT imaju jezgru visokog gradusa (66). Ovakav fenomen nije rijedak, naime nedavno je opisan eozinofilni, solidni i cistični RCC koji također pokazuje atipiju gradusa 3 prema WHO/ISUP i koji u velikoj većini slučajeva pokazuje indolentno ponašanje (67-69).

ZAHVALE

Zahvaljujem svojoj mentorici prof. dr. sc. Marijani Ćorić na savjetima oko izrade ovog diplomskog rada.

Htjela bih se zahvaliti i svojoj mami, tati i bratu na podršci koju su mi pružili tijekom studiranja.

LITERATURA

1. Lindblad P (2004) Epidemiology of renal cell carcinoma. *Scand J Surg* 93:88–96.
2. Damjanov I, Jukić S, Nola M, Seiwerth S, ur. (2014) *Patologija*. 4.izd. Zagreb:Medicinska naklada. Str. 529-566.
3. Pattard JJ, Rodriguez A, Rioux-Leclercq N, Lobel B (2002) Prognostic significance of the mode of detection in renal tumors. *BJU Int* 90:358–63.
4. Eble JN, Sauter G, Epstein JI, Sesterhenn IA (2004) *World Health Organization Classification of Tumours. Pathology and Genetics of Tumours of the Urinary System and Male Genital Organs*. Lyon: International Agency for Research on Cancer.
5. Frew IJ, Moch H (2015) A clearer view of the molecular complexity of clear cell renal cell carcinoma. *Annu Rev Pathol* 10:263-89.
6. Moch H. *Kidney cancer*. U: Stewart BW, Wild CP, ur. (2014) *World Cancer Report 2014*. Lyon:World Health Organization International Agency for Research on Cancer (IARC). Str 2-9.
7. Inamura K. (2017) *Renal Cell Tumors: Understanding Their Molecular Pathological Epidemiology and the 2016 WHO Classification*. *Int. J. Mol. Sci.*18. pii: E2195
8. Humphrey PA, Moch H, Reuter VE, Ulbright TM, ur. (2016) *World Health Organization(WHO) Classification of Tumours of the Urinary System and Male Genital Organs*. 4.izd. Lyon:International Agency for Research on Cancer; 12-76.
9. Pattard JJ, Leray E, Rodriguez A i sur. (2003) Correlation between symptoms graduation, tumor characteristics and survival in renal cell carcinoma. *Eur Urol* 44:226–32.
10. Kim HL, Belidegrun AS, Freitas DG i sur. (2003) Paraneoplastic signs and symptoms of renal cell carcinoma: implications for prognosis. *J Urol* 170:1742–6.
11. Brierley JD, Gospodarowicz MK, Wittekind Ch. (2016) *TNM Classification of Malignant Tumours*. 8 izd. Oxford:Wiley-Blackwell Publications
12. MSD priručnik dijagnostike i terapije[Internet]. [pristupljeno 05.06.2019.]. Dostupno na: <http://www.msd-prirucnici.placebo.hr/msd->

prirucnik/genitourinarne-bolesti/rak-spolnog-i-mokracnog-sustava/karcinom-bubrega.

13. Klein MJ, Valensi QJ (1976) Proximal tubular adenomas of kidney with so-called oncocyctic features. A clinicopathologic study of 13 cases of a rarely reported neoplasm. *Cancer* 38:906–14
14. Williamson SR, Gadde R, Trpkov K, Hirsch MS, Srigley JR, Reuter VE, i sur. (2017) Diagnostic criteria for oncocyctic renal neoplasms: A survey of urologic pathologists. *Hum Pathol.* 63:149–56.
15. Ng KL, Morais C, Bernard A, Saunders N, Samaratunga H, Gobe G, i sur. (2016) A systematic review and meta-analysis of immunohistochemical biomarkers that differentiate chromophobe renal cell carcinoma from renal oncocyctoma. *J Clin Pathol.* 69:661–71.
16. Ng KL, Rajandram R, Morais C, Yap NY, Samaratunga H, Gobe GC, i sur. (2014) Differentiation of oncocyctoma from chromophobe renal cell carcinoma (RCC): Can novel molecular biomarkers help solve an old problem? *J Clin Pathol.* 67:97–104.
17. Amin MB, Crotty TB, Tickoo SK, Farrow GM (1997) Renal oncocyctoma: A reappraisal of morphologic features with clinicopathologic findings in 80 cases. *Am J Surg Pathol.* 21:1–12.
18. Perez-Ordóñez B, Hamed G, Campbell S, Erlandson RA, Russo P, Gaudin PB, i sur. (1997) Renal oncocyctoma: A clinicopathologic study of 70 cases. *Am J Surg Pathol.* 21:871–83.
19. Trpkov K, Yilmaz A, Uzer D, Dishongh KM, Quick CM, Bismar TA, i sur. (2010) Renal oncocyctoma revisited: A clinicopathological study of 109 cases with emphasis on problematic diagnostic features. *Histopathology* 57:893–906.
20. Petersson F, Sima R, Grossmann P, Michal M, Kuroda N, Hora M, i sur. (2011) Renal small cell oncocyctoma with pseudorosettes A histomorphologic, immunohistochemical, and molecular genetic study of 10 cases. *Hum Pathol.* 42:1751–60.
21. Williamson SR (2016) Renal oncocyctoma with perinephric fat invasion. *Int J Surg Pathol.* 24:625–6.
22. Jacob JM, Williamson SR, Gondim DD, Leese JA, Terry C, Grignon DJ, i sur. (2015) Characteristics of the peritumoral pseudocapsule vary predictably with histologic subtype of T1 renal neoplasms. *Urology.* 86:956–61.

23. Hes O, Michal M, Sima R, Vanecek T, Brunelli M, Martignoni G, i sur. (2008) Renal oncocytoma with and without intravascular extension into the branches of renal vein have the same morphological, immunohistochemical, and genetic features. *Virchows Arch.* 452:193–200.
24. Wobker SE, Przybycin CG, Sircar K, Epstein JI (2016) Renal oncocytoma with vascular invasion: A series of 22 cases. *Hum Pathol.* 58:1–6.
25. Tan PH, Cheng L, Rioux-Leclercq N, Merino MJ, Netto G, Reuter VE, i sur. (2013) Renal tumors: Diagnostic and prognostic biomarkers. *Am J Surg Pathol.* 37:1518–31.
26. Reuter VE, Argani P, Zhou M, Delahunt B, Members of the IliDUPG. (2014) Best practices recommendations in the application of immunohistochemistry in the kidney tumors: Report from the International Society of Urologic Pathology consensus conference. *Am J Surg Pathol.* 38:35–49.
27. Kryvenko ON, Jorda M, Argani P, Epstein JI. (2014) Diagnostic approach to eosinophilic renal neoplasms. *Arch Pathol Lab Med.* 138:1531–41.
28. Mazal PR, Exner M, Haitel A, Krieger S, Thomson RB, Aronson PS, i sur. (2005) Expression of kidney-specific cadherin distinguishes chromophobe renal cell carcinoma from renal oncocytoma. *Hum Pathol.* 36:22–8.
29. Carvalho JC, Wasco MJ, Kunju LP, Thomas DG, Shah RB. (2011) Cluster analysis of immunohistochemical profiles delineates CK7, vimentin, S100A1 and C-kit (CD117) as an optimal panel in the differential diagnosis of renal oncocytoma from its mimics. *Histopathology.* 58:169–79.
30. Rocca PC, Brunelli M, Gobbo S, Eccher A, Bragantini E, Mina MM, i sur. (2007) Diagnostic utility of S100A1 expression in renal cell neoplasms: An immunohistochemical and quantitative RT-PCR study. *Mod Pathol.* 20:722–8.
31. Tickoo SK, Amin MB, Zarbo RJ (1998) Colloidal iron staining in renal epithelial neoplasms, including chromophobe renal cell carcinoma: Emphasis on technique and patterns of staining. *Am J Surg Pathol.* 22:419–24.
32. Liu L, Qian J, Singh H, Meiers I, Zhou X, Bostwick DG (2008) Immunohistochemical analysis of chromophobe renal cell carcinoma, renal oncocytoma, and clear cell carcinoma: an optimal and practical panel for differential diagnosis. *Arch Pathol Lab Med.* 131:1290–7.

33. Hes O, Michal M, Kuroda N, Martignoni G, Brunelli M, Lu Y, i sur. (2007) Vimentin reactivity in renal oncocytoma: Immunohistochemical study of 234 cases. *Arch Pathol Lab Med.* 131:1782–8.
34. Amin M, Amin MB, Christopherson T, Eble JN, Lee MW, Tickoo SK, i sur. (2000) Ultrastructural Observations on Mitochondria and Microvesicles in Renal Oncocytoma, Chromophobe Renal Cell Carcinoma, and Eosinophilic Variant of Conventional (Clear Cell) Renal Cell Carcinoma. *Am J Surg Pathol.*24.1247-1256.
35. Joshi S, Tolkunov D, Aviv H, Hakimi AA, Yao M, Hsieh JJ, i sur. (2015) The genomic landscape of renal oncocytoma identifies a metabolic barrier to tumorigenesis. *Cell Rep.* 13:1895–908.
36. Davis CF, Ricketts CJ, Wang M, Yang L, Cherniack AD, Shen H, i sur. (2014) The somatic genomic landscape of chromophobe renal cell carcinoma. *Cancer Cell.* 26:319–30
37. Frank I, Blute ML, Cheville JC, Lohse CM, Weaver AL, Zincke H (2003) Solid renal tumors: An analysis of pathological features related to tumor size. *J Urol.* 170:2217–20.
38. Lane BR, Babineau D, Kattan MW, Novick AC, Gill IS, Zhou M, i sur. (2007) A preoperative prognostic nomogram for solid enhancing renal tumors 7 cm or less amenable to partial nephrectomy. *J Urol.* 178:429–34.
39. Patel HD, Druskin SC, Rowe SP, Pierorazio PM, Gorin MA, Allaf ME (2017) Surgical histopathology for suspected oncocytoma on renal mass biopsy: A systematic review and meta-analysis. *BJU Int.* 119:661–6.
40. Wobker SE, Williamson SR (2017) Modern pathologic diagnosis of renal oncocytoma. *J Kidney Cancer VHL.*4:1–12.
41. Amin MB, Paner GP, Alvarado-Cabrero I, Young AN, Stricker HJ, Lyles RH, i sur. (2008) Chromophobe renal cell carcinoma: Histomorphologic characteristics and evaluation of conventional pathologic prognostic parameters in 145 cases. *Am J Surg Pathol.* 32:1822–34.
42. Davis CF, Ricketts CJ, Wang M, Yang L, Cherniack AD, Shen H, i sur. (2014) The somatic genomic landscape of chromophobe renal cell carcinoma. *Cancer Cell* 26:319–330.

43. Casuscelli J, Weinhold N, Gundem G, Wang L, Zabor EC, Drill E, i sur. (2017) Genomic landscape and evolution of metastatic chromophobe renal cell carcinoma. *JCI Insight*. 2. pii: 92688.
44. Srigley JR, Delahunt B, Eble JN, Egevad L, Epstein JI, Grignon D, i sur. (2013) The International Society of Urological Pathology (ISUP) Vancouver Classification of Renal Neoplasia. *Am J Surg Pathol*. 37:1469–89.
45. Williamson SR, Eble JN, Amin MB, Gupta NS, Smith SC, Sholl LM, i sur. (2015) Succinate dehydrogenase-deficient renal cell carcinoma: Detailed characterization of 11 tumors defining a unique subtype of renal cell carcinoma. *Mod Pathol*. 28:80–94.
46. Housley SL, Lindsay RS, Young B, McConachie M, Mehan D, Baty D, i sur. (2010) Renal carcinoma with giant mitochondria associated with germ-line mutation and somatic loss of the succinate dehydrogenase B gene. *Histopathology*. 56:405–8.
47. Jiang Q, Zhang Y, Zhou YH, Hou YY, Wang JY, Li JL, i sur. (2015) A novel germline mutation in SDHA identified in a rare case of gastrointestinal stromal tumor complicated with renal cell carcinoma. *Int J Clin Exp Pathol*. 8:12188–97.
48. Yakirevich E, Ali SM, Mega A, McMahon C, Brodsky AS, Ross JS, i sur. (2015) A novel SDHA-deficient renal cell carcinoma revealed by comprehensive genomic profiling. *Am J Surg Pathol*. 39:858–63.
49. Barletta JA, Hornick JL (2012) Succinate dehydrogenase-deficient tumors: Diagnostic advances and clinical implications. *Adv Anat Pathol*. 19:193–203.
50. Folpe AL, Kwiatkowski DJ (2010) Perivascular epithelioid cell neoplasms: Pathology and pathogenesis. *Hum Pathol*. 41:1– 15.
51. Hornick JL, Fletcher CD (2006) PEComa: What do we know so far? *Histopathology*. 48:75–82.
52. Martignoni G, Pea M, Reghellin D, Zamboni G, Bonetti F (2008) PEComas: The past, the present and the future. *Virchows Arch*. 452:119–32.
53. Brimo F, Robinson B, Guo C, Zhou M, Latour M, Epstein JI (2010) Renal epithelioid angiomyolipoma with atypia: A series of 40 cases with emphasis on clinicopathologic prognostic indicators of malignancy. *Am J Surg Pathol*. 34:715–22.

54. Eble JN, Amin MB, Young RH (1997) Epithelioid angiomyolipoma of the kidney: A report of five cases with a prominent and diagnostically confusing epithelioid smooth muscle component. *Am J Surg Pathol.* 21:1123–30.
55. He W, Cheville JC, Sadow PM, Gopalan A, Fine SW, Al-Ahmadie HA, i sur. (2013) Epithelioid angiomyolipoma of the kidney: Pathological features and clinical outcome in a series of consecutively resected tumors. *Mod Pathol.* 26:1355–64.
56. Nese N, Martignoni G, Fletcher CD, Gupta R, Pan CC, Kim H, i sur. (2011) Pure epithelioid PEComas (so-called epithelioid angiomyolipoma) of the kidney: A clinicopathologic study of 41 cases: Detailed assessment of morphology and risk stratification. *Am J Surg Pathol.* 35:161–76.
57. Martignoni G, Bonetti F, Chilosi M, Brunelli M, Segala D, Amin MB, i sur. (2012) Cathepsin K expression in the spectrum of perivascular epithelioid cell (PEC) lesions of the kidney. *Mod Pathol.* 25:100–11.
58. Delahunt B, Eble JN (1997) Papillary renal cell carcinoma: A clinicopathologic and immunohistochemical study of 105 tumors. *Mod Pathol.* 10:537–44.
59. Skenderi F, Ulamec M, Vranic S, Bilalovic N, Peckova K, Rotterova P, i sur. (2016) Cystic renal oncocytoma and tubulocystic renal cell carcinoma: Morphologic and immunohistochemical comparative study. *Appl Immunohistochem Mol Morphol.* 24:112–19.
60. Hes O, Brunelli M, Michal M, Cossu Rocca P, Hora M, Chilosi M, i sur. (2006) Oncocytic papillary renal cell carcinoma: a clinicopathologic, immunohistochemical, ultrastructural, and interphase cytogenetic study of 12 cases. *Ann Diagn Pathol* 10:133–139.
61. Lefevre M, Couturier J, Sibony M, Bazille C, Boyer K, Callard P, i sur. (2005) Adult papillary renal tumor with oncocytic cells: clinicopathologic, immunohistochemical, and cytogenetic features of 10 cases. *Am J Surg Pathol* 29:1576–1581.
62. Pavlovich CP, Walther MM, Eyler RA, Hewitt SM, Zbar B, Linehan WM, i sur. (2002) Renal tumors in the Birt-Hogg-Dube syndrome. *Am J Surg Pathol* 26:1542–1552.
63. Petersson F, Gatalica Z, Grossmann P, Perez Montie IMD, Alvarado Cabrero I, Bulimbasic S, i sur. (2010) Sporadic hybrid oncocytic/chromophobe tumor of the kidney: a clinicopathologic, histomorphologic, immunohistochemical,

ultrastructural, and molecular cytogenetic study of 14 cases. *Virchows Arch: Int J Pathol* 456:355–365.

64. Srigley JR, Delahunt B, Eble JN, Egevad L, Epstein JI, Grignon D, (2013) The International Society of Urological Pathology (ISUP) Vancouver classification of renal neoplasia. *Am J Surg Pathol* 37:1469–1489.
65. Moch H, Humphrey PA, Ulbright TM, Reuter VE (2016) WHO classification of tumours of the urinary system and male genital organs IARC, Lyon, str 356
66. He H, Martinek P, Trpkov K, Sperga M, Comperat E, Brimo F i sur. (2018) High-grade oncocytic renal tumor: morphologic, immunohistochemical, and molecular genetic study of 14 cases. *Virchows Arch.*;473, 725-738
67. Li Y, Reuter VE, Matoso A, Netto GJ, Epstein JI, Argani P (2018) Re-evaluation of 33 'unclassified' eosinophilic renal cell carcinomas in young patients. *Histopathology* 72:588–600.
68. McKenney JK, Przybycin CG, Trpkov K, Magi-Galluzzi C (2018) Eosinophilic solid and cystic renal cell carcinomas have metastatic potential. *Histopathology* 72:1066–1067.
69. Trpkov K, Hes O, Bonert M, Lopez JI, Bonsib SM, Nesi G, i sur. (2016) Eosinophilic, solid, and cystic renal cell carcinoma: clinicopathologic study of 16 unique, sporadic neoplasms occurring in women. *Am J Surg Pathol* 40:60–71.

ŽIVOTOPIS

Rođena sam 11.7.1994. u Zagrebu. Završila sam OŠ Bartola Kašića u Zagrebu, a za to vrijeme sam završila i Osnovu glazbenu školu Rudolfa Matza. Uz to sam se nekoliko godina bavila stolnim tenisom i rukometom. Nakon završetka zagrebačke XI. gimnazije upisala sam Medicinski fakultet 2013. godine. Tečno se služim engleskim jezikom, a njemačkim jezikom u osnovama.