

# Progresivna osificirajuća fibrodisplazija

---

Gatin, Neva

Master's thesis / Diplomski rad

2019

Degree Grantor / Ustanova koja je dodijelila akademski / stručni stupanj: **University of Zagreb, School of Medicine / Sveučilište u Zagrebu, Medicinski fakultet**

Permanent link / Trajna poveznica: <https://um.nsk.hr/um:nbn:hr:105:278407>

Rights / Prava: [In copyright](#)/[Zaštićeno autorskim pravom.](#)

Download date / Datum preuzimanja: **2024-07-25**



Repository / Repozitorij:

[Dr Med - University of Zagreb School of Medicine Digital Repository](#)



**SVEUČILIŠTE U ZAGREBU**  
**MEDICINSKI FAKULTET**

**Neva Gatin**

# **Progresivna osificirajuća fibrodisplazija**

**DIPLOMSKI RAD**



**Zagreb, 2019.**

Ovaj diplomski rad izrađen je na Odjelu za dječju ortopediju Klinike za ortopediju Kliničkog bolničkog centra Zagreb, pod vodstvom prof.dr.sc. Tomislava Đapića i predan je na ocjenu u akademskoj godini 2018./2019.

## POPIS I OBJAŠNJENJE KRATICA KORIŠTENIH U RADU

ACVR1	aktivinski receptor tip 1 (od engl. <i>activin-receptor IA</i> )
AJF	agresivna juvenilna fibromatoza (od engl. <i>agressive juvenile fibromatosis</i> )
BMP	koštani morfogogenetski protein (od engl. <i>bone morphogenetic protein</i> )
COX-1	ciklooksigenaza 1 (od engl. <i>cyclooxygenase 1</i> )
COX-2	ciklooksigenaza 2 (od engl. <i>cyclooxygenase 2</i> )
Di-Te-Per	difterija-tetanus-pertusis
DNA	deoksiribonukleinska kiselina ( od engl. <i>deoxyribonucleic acid</i> )
FGF	faktor rasta fibroblasta (od engl. <i>fibroblast growth factor</i> )
FOP	progresivna osificirajuća fibrodisplazija (od lat. <i>fibrodysplasia ossificans progressiva</i> )
HO	heterotopna osifikacija
Mo-Pa-Ru	ospice-parotitis-rubeola
MSCs	mezenhimalne matične stanice (od engl. <i>mesenchymal stem cells</i> )
RAR $\gamma$	receptor retinoidne kiseline $\gamma$ (od engl. <i>retinoic acid receptor <math>\gamma</math></i> )
TGF $\beta$	transformirajući faktor rasta $\beta$ ( od engl. <i>transforming growth factor type <math>\beta</math></i> )
VEGF	vaskularni endotelni faktor rasta (od engl. <i>vascular endothelial growth factor</i> )

## SADRŽAJ

1. UVOD.....	1
2. KLINIČKA SLIKA .....	3
2.1 <i>Fibrodysplasia ossificans progressiva-plus</i> i <i>Fibrodysplasia ossificans progressiva</i> varijante.....	5
3. DIJAGNOSTIKA.....	8
3.1 Radiološke pretrage.....	8
3.2 Genetičko testiranje.....	8
4. ETIOLOGIJA I PATOGENEZA.....	8
4.1 Koštani morfogenetski proteini i <i>Fibrodysplasia ossificans progressiva</i> .....	8
4.2 Uloga aktivina-A .....	9
4.3 Histopatologija .....	10
4.4 Imunosni sustav i <i>Fibrodysplasia ossificans progressiva</i> .....	12
5. LIJEČENJE.....	12
5.1 Glukokortikoidi.....	13
5.2 Nesteroidni protuupalni lijekovi i inhibitori ciklooksigenaze 2.....	14
5.3 Stabilizatori mastocita .....	14
5.4 Bisfosfonati .....	15
5.5 Palovaroten.....	15
5.6 Radioterapija.....	16
6. POSEBNA MEDICINSKA RAZMATRANJA .....	17
6.1 Imunizacija .....	17
6.2 Nefrolitijaza.....	18
6.3 Oštećenje sluha.....	18
6.4 Sindrom torakalne insuficijencije / Kardiopulmonalne komplikacije.....	19
6.5 Prevencija trauma.....	20
7. ZAHVALE.....	24
8. REFERENCE.....	25
9. ŽIVOTOPIS .....	35

## SAŽETAK

**Naslov:** Progresivna osificirajuća fibrodisplazija

**Autor:** Neva Gatin

Progresivna osificirajuća fibrodisplazija (FOP), poznata kao Munchmeyerova bolest, rijetka je i teško onesposobljavajuća bolest vezivnog tkiva karakterizirana kongenitalnim malformacijama nožnih palčeva i progresivnom heterotopičnom osifikacijom koja dovodi do teških deformiteta. FOP je rijetka bolest, javlja se kod 1 na 2.000.000 stanovnika, bez ikakve rase, spolne i geografske predilekcije. Mutacija u genu *ACVR1* dovodi do akumulacije i pretjerane osteoinduktivne aktivnosti *ACVR1/ALK2* receptora u stanicama FOP-a. Mutacija se nasljeđuje autosomno dominantno, iako je većina slučajeva sporadična zbog niskog reproduktivnog potencijala oboljelih od FOP-a. Upalni procesi također sudjeluju u stvaranju lezija FOP-a, čiji razvitak počinje bolnom oteklinom, te progredira do formiranja heterotopne kosti. Bolest je neizbježno progradirajuća, nastaje sekundarni skelet koji onemogućava pokretljivost zahvaćenih dijelova tijela, te dovodi do teških komplikacija opasnih po život. Djeca oboljela od FOP-a nakon rođenja djeluju zdravo, izuzev malformacije nožnih palčeva, koji su skraćeni I u valgus položaju. Ovaj nalaz trebao bi biti dovoljan da probudi sumnju u svakom kliničaru, odnosno za postavljanje kliničke dijagnoze. Unatoč tome u 90% pacijenata pogrešno se postavlja dijagnoza, te se podvrgavaju zahvatima i dijagnostičkim metodama koje pogoduju progradiranju bolesti. Od iznimne je važnosti pravodobno postaviti dijagnozu, kako bi se izbjegli precipitirajući faktori za pojavljivanje lezija, kao što su trauma mekog tkiva, intramuskularne injekcije, mandibularni blokovi i kirurški zahvati.

**Ključne riječi:** progresivna osificirajuća fibrodisplazija, heterotopna osifikacija, mutacija *ACVR1*

## **SUMMARY**

**Title:** Progressive ossifying fibrodysplasia

**Author:** Neva Gatin

Fibrodysplasia ossificans progressiva, also known as Munchmeyer's disease, is a rare and severely disabling connective tissue disorder, characterized by congenital malformations of the big toe and progressive heterotopic ossification which leads to debilitating deformities. FOP affects 1 out of 2 million people, without any racial, sex or geographical predilection. A recurrent mutation in *activin receptor IA/activin-like kinase-2 (ACVRI/ALK2)* exists in all sporadic and familial cases of classic FOP. The mutation is transmitted as a dominant trait, although most cases are sporadic, due to low reproductive fitness. Inflammation is a key component in the formation of FOP lesions, whose development begins with a painful swelling, which develops over time until heterotopic bone has formed at the site. The disease is inevitably progressive, a second skeleton develops over time, disabling the patients' mobility and confining them in a wheelchair by the third decade of life and often succumbing to pulmonary complications. Children affected by FOP appear healthy at birth, with the exception of malformations of the big toes. Despite this finding being sufficient for a clinical diagnosis, 90% of patients are misdiagnosed and undergo procedures that precipitate progression of the disease. It is crucial to diagnose the patients correctly so precautionary measures to avoid clinical deterioration can be implemented in the patients' care. These measures are avoiding soft tissue trauma, intramuscular injections, mandibular block and surgical procedures.

**Key words:** fibrodysplasia ossificans progressiva, heterotopic ossification, *ACVRI* mutatio

## 1. UVOD

*Fibrodysplasia ossificans progressiva* (FOP), poznata kao Munchmeyerova bolest, rijetka je i teško onesposobljavajuća bolest vezivnog tkiva karakterizirana kongenitalnim malformacijama nožnih palčeva u smislu valgus položaja i progresivnom heterotopičnom osifikacijom (HO) koja dovodi do teških deformiteta skeleta i posljedica na kvalitetu života oboljelih. (1,2)

Ovu bolest prvi je opisao Guy Patin, 1692. godine, kada je pisao o „ženi koja se pretvorila u drvo“. 1868. Von Dusch prvi puta upotrebljava ime *myositis ossificans progressiva*, a 1869. Munchmeyer prvi daje cjeloviti opis bolesti uz prikaz 12 bolesnika, zbog čega je danas prihvaćen eponim Munchmeyerova bolest. (3,4)

Iako FOP poštuje Mendelove zakone nasljeđivanja autosomno dominantnih bolesti, s potpunom penetracijom, svega je nekolicina multigeneracijskih obitelji poznata u svijetu. Radi niske reproduktivne sposobnosti, većina mutacija nastaje sporadično. (2,5)

FOP se javlja kod 1 od 2.000.000 stanovnika, bez ikakve spolne, rasne, etničke ili geografske predilekcije. (1,5) Iako se u većini literature navodi spomenuta incidencija, neki autori, poput Connor, Skirton, i Lunt (6) navode incidenciju od 1 na 1.640.000 u Ujedinjenom Kraljevstvu, dok su u istraživanju incidencije u Francuskoj 2017. godine, Baujat, Choquet, Bouée, et al. (7), utvrdili incidenciju od 1 na 1.340.000 stanovnika. Moguće da ova diskrepanca u znamenkama ukazuje na neispravno postavljene dijagnoze kod dijela oboljelih.

Ispravno postavljena dijagnoza osnovni je princip medicinske skrbi od antičkih vremena. Pogrešno ili odgođeno postavljanje dijagnoze, kao i upotreba neadekvatnih modula liječenja i medicinskih zahvata, može dovesti do nastajanja odnosno pogoršanja morbiditeta ili čak do smrti.

Iako se FOP ne može izliječiti, od iznimne je važnosti pravodobno postavljanje dijagnoze, kako bi se mogle poduzeti preventivne mjere te kako bi se izbjegli precipitirajući čimbenici koji dovode do ubrzanja progresije bolesti. (1) Trauma mekog tkiva uslijed intramuskularnih injekcija, mandibularnih blokova tijekom stomatoloških zahvata, tupa trauma mišića zbog pada ili udarca, kirurško uklanjanje heterotopne kosti i virusne infekcije poput gripe mogu dovesti do nastanka bolnih lezija odnosno žarišta heterotopne osifikacije. (5,8)



Uzmemo li u obzir činjenicu da se kongenitalna malformacija nožnih palčeva može pronaći kod gotovo svih oboljelih od FOP-a od rođenja, te da je taj nalaz dovoljan za postavljanje kliničke dijagnoze, možemo zaključiti da je postaviti tu dijagnozu relativno lako, te da se može učiniti i prije pojave heterotopne osifikacije. (2,5,9,10) Unatoč tome, kod skoro 90% pacijenata pogrešno se postavlja dijagnoza. Stanja koja se najčešće zamijene za FOP su agresivna juvenilna fibromatoza (AJF), limfedem i sarkom mekog tkiva. (1)

U istraživanju provedenom među pacijentima s FOP-om, Kitterman, Kantanie, Rocke et al. (9) pronašli su da je u svega 6% pacijenata dijagnoza postavljena prije 6 mjeseci starosti, te da je prosječna dob pacijenata u vrijeme postavljanja dijagnoze 5.7 godina, dok je prosječna dob pojave simptoma 2.5 godine starosti. Čekajući točnu dijagnozu, 67% oboljelih podvrgava se nepotrebnim i opasnim dijagnostičkim zahvatima koji dovode do teških, ireverzibilnih posljedica u više od 50% pacijenata. (5,9) Neke od posljedica su gubitak pokretljivosti zglobova nakon kirurških uklanjanja heterotopičnih koštanih lezija, smanjenje pokretljivosti temporomandibularnog zgloba nakon mandibularnog bloka za vrijeme stomatoloških zahvata, pogoršanje postojećih lezija u smislu progresije oticanja i kalcifikacije, gubitak pokretljivosti u kralježnici, te čak amputacije ekstremiteta. (9)

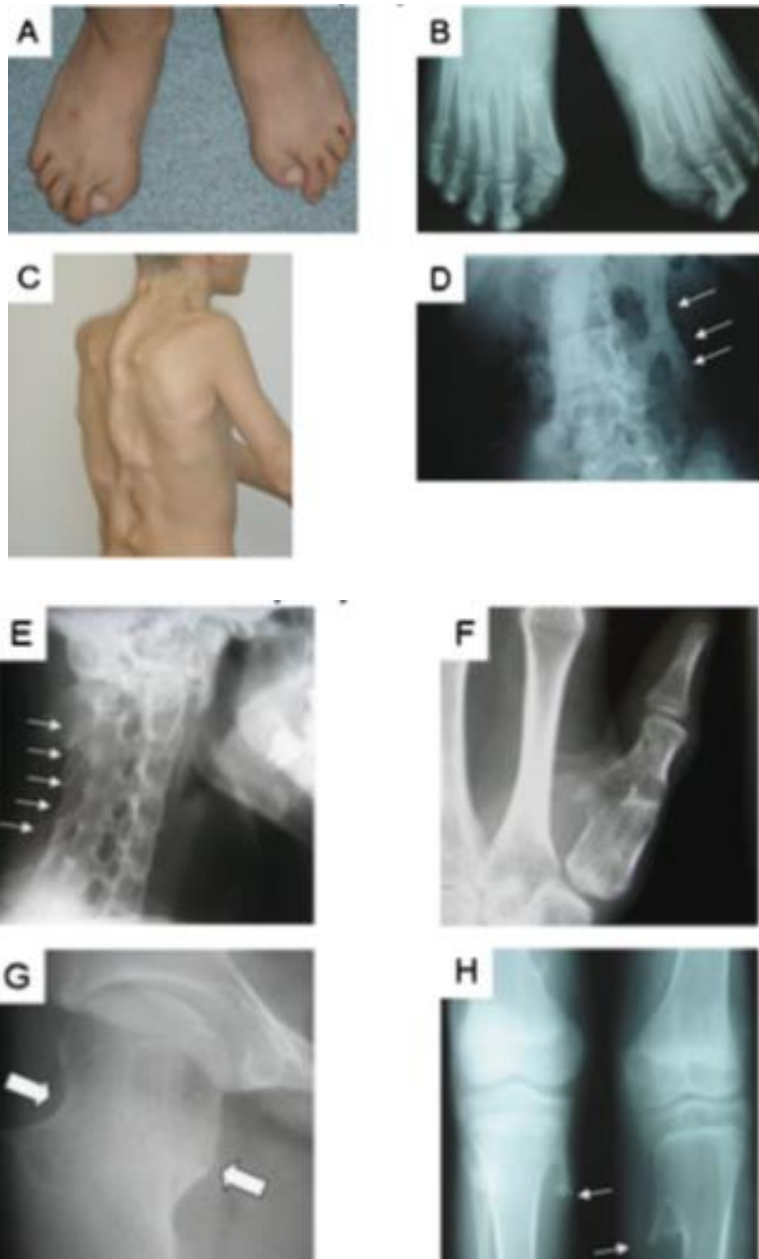
Usljed nastajanja ovakvih malformacija i ograničenja pokretljivosti dolazi do značajnog pada kvalitete života oboljelih od FOP-a. (11,12)

Proučavanjem tri para monozigotnih blizanaca koji boluju od FOP-a, Shore, Feldman, Xu et al. (13) utvrdili su identične kongenitalne malformacije nožnih prstiju, no velike varijacije u progresiji i težini bolesti. Iz toga slijedi mogućnost da genetičke determinante utječu na posljedice bolesti tijekom prenatalnog razvoja, dok okoliš utječe tijekom postnatalne progresije bolesti.

Cilj ovog rada je podići svijest kliničara o povezanosti malformacija nožnih palčeva pri rođenju i FOP-a, kako bi se svim pacijentima uspješno postavila pravodobna dijagnoza.

## 2. KLINIČKA SLIKA

Djeca oboljela od FOP-a pri rođenju doimaju se zdrava, izuzev malformacije nožnih palčeva, koja je uz heterotopnu osifikaciju (HO), karakterističan znak bolesti. Ono što je dužnost svakog kliničara jest prepoznati skraćeni palac u abnormalnom, najčešće u valgus položaju. Takav nalaz tipično nastaje radi kratke prve metatarzalne kosti. Nakon što abnormalne epifize srastu, palac postaje monofalangealan (Slika 1A, B). (14)



Slika 1. Klasični i varijabilni klinički nalazi klasičnog FOP-a. Prema: Kaplan i Xu (2008), (uz dopuštenje John Willey and Sons). Fotografija (A) i radiogram (B) stopala dječaka u dobi od 15 godina. Vidljivi su skraćeni, malformirani monofalangealni palčevi. Fotografija leđa (C) i radiogram lumbalne kralježnice (D) prikazuju heterotopnu kost (D, strelice). Radiografi različitih pacijenata (E-H). Ortotopna fuzija subaksijalnih fasetnih zglobova vratne kralježnice (E, strelice). Kratki, malformirani monofalangealni palac (F). Kratak i širok vrat femura (G, strelice). Osteohondromi na medijalnoj strani proksimalnog dijela tibije (H, strelice).

U 50% pacijenata mogu se primijetiti i skraćeni palčevi šaka, također uzrokovani kratkim prvim metakarpalnim kostima. U sličnom postotku pojavljuje se i klinodaktilija. (2)

Tijekom prvog desetljeća života započinje pojava žarišta, upalnih otekline koja će mišiće, aponeuroze, fascije, ligamente i tetive pretvarati u „drugi kostur“ heterotopne kosti, progresivno imobilizirajući sve zglobove aksijalnog i apendikularnog skeleta (Slika 3). (2) Tortikolis, ukočenost vrata i teško ograničenje pokreta u ramenima i kralježnici koje nastupi do 10. godine, pokazuju predilekciju osifikacije za mišiće vrata i gornje paraspinalne regije. (8,14,15) Većina oboljelih će do kraja trećeg desetljeća biti osuđena na invalidska kolica. (8)

Prvih nekoliko tjedana žarište se može primijetiti kao eritem, otekline, osjećaj topline i bol, te se u tom periodu smatra ranom lezijom. Nakon što se otekline smanji, nastaje intermedijarna lezija, koju karakterizira i smanjeni osjećaj boli, međutim može se primijetiti otvrdnuće tkiva. Par tjedana kasnije oteknuće je nestalo, ostala je bezbolna, tvrda, kasna lezija, koja je zapravo novo mjesto osifikacije, te je vidljiva na rentgenu. (10) Tijekom opisanih promjena može se razviti značajno oteknuće ekstremiteta, te kompresija živaca i limfatičkih struktura. Pacijenti s uznapredovalim FOP-om nogu mogu iskusiti vensku stazu i limfedem. (16)

Žarišta se mogu dogoditi spontano, a mogu biti precipitirana ozljedom mekih tkiva, intramuskularnim injekcijama, biopsijom ili ekscizijom heterotopne kosti, virusnim infekcijama, i injekcijama lokalnog anestetika tijekom stomatoloških zahvata. Osim opisanih postnatalnih

HO, promjene mogu nastati i tijekom embrionalnog razvoja skeleta. (17–19) Dijafragma, jezik, ekstraokularni i laringealni mišići pošteđeni su heterotopne osifikacije, isto kao i srčani i glatki mišići. (4)

HO uvijek slijedi jednak prostorni raspored, pa će kranijalne, aksijalne, dorzalne i proksimalne anatomske lokacije biti zahvaćene s HO prije nego kaudalne, apendikularne, ventralne i distalne. (1,16)

Rocke, Zasloff, Peeper et al. (20) statističkim su metodama potvrdili ovo opaženo pravilo, procjenjujući rizik za zahvaćenost određenih zglobova, odnosno dijelova tijela kroz vrijeme. Također su pokazali da rizik raste s dobi, pa će godišnji rizik za temporomandibularni zglob u dobi od 10 godina starosti iznositi 3%, a u dobi od 35 godina starosti 16%. U istom razdoblju godišnji rizik za koljena povećat će se s 3% na 11%.

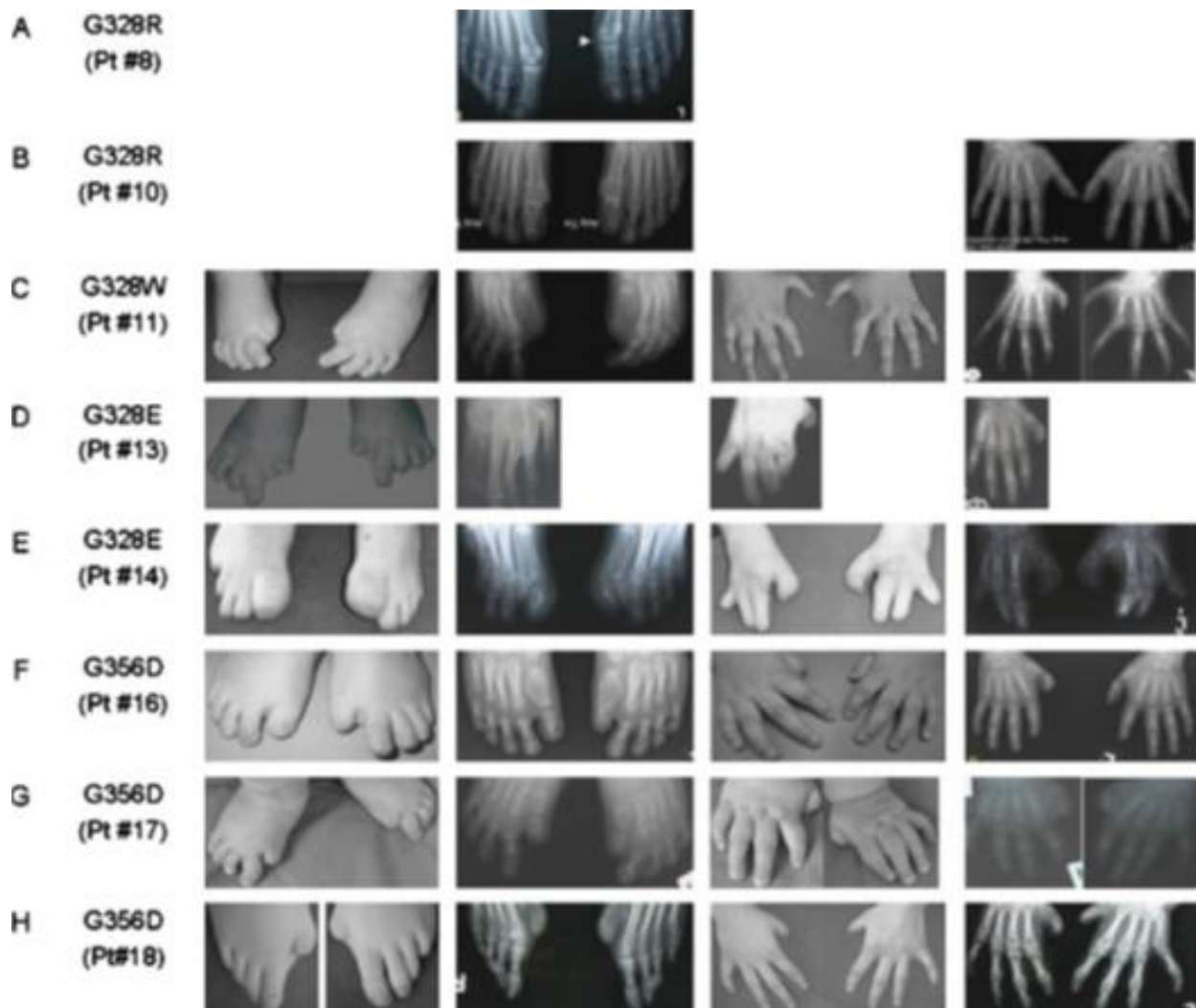
Uz malformacije prstiju i HO, pacijenti oboljeli od FOP-a dijele još zajedničkih karakteristika, čije poznavanje uvelike može doprinijeti prepoznavanju ove bolesti. Valja obratiti pozornost na cervikalnu kralježnicu gdje se mogu pronaći karakteristične anomalije poput velikih stražnjih dijelova kralježaka, uskih i visokih vertebralnih tijela i fuzije fasetnih zglobova između C2 i C7 (Slika 1E). (8,21) Od anomalija na dugim kostima uobičajeno je pronaći kratke i široke vratove femura (Slika 1G), široke metafize i osifikacije hvatišta tetiva. (14) Također su vrlo česti i osteohondromi, benigne, ortotopne koštano-hrskavične lezije koje se najčešće pojavljuju na medijalnoj strani proksimalnog dijela tibije (Slika 1H), te u femoralnim metafizama. (22) U istraživanju provedenom 2015. godine (23) autori su opisali karakterističnu morfologiju osteohondroma na femuru kod većine pacijenata, u obliku roga tih razvojnih anomalija vidljivih na rentgenu.

## **2.1 *Fibrodysplasia ossificans progressiva-plus* i *Fibrodysplasia ossificans progressiva* varijante**

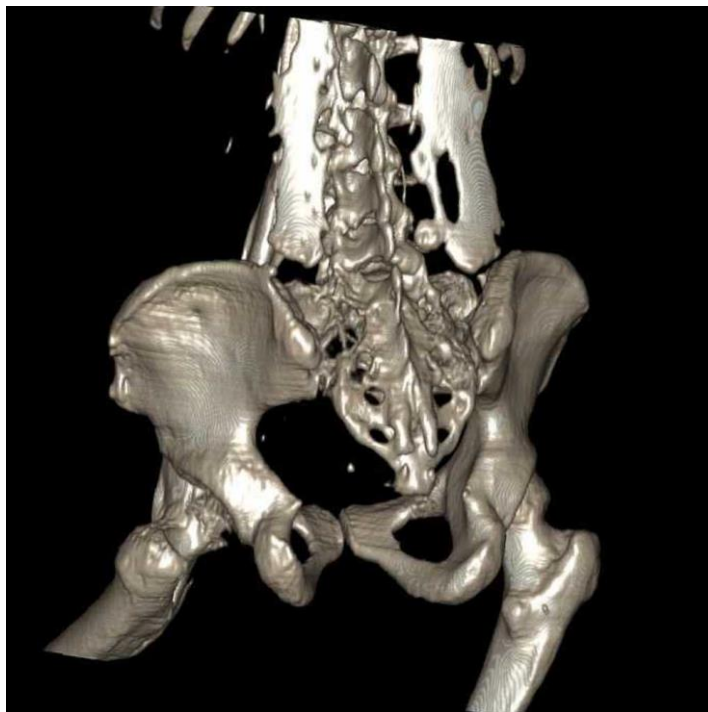
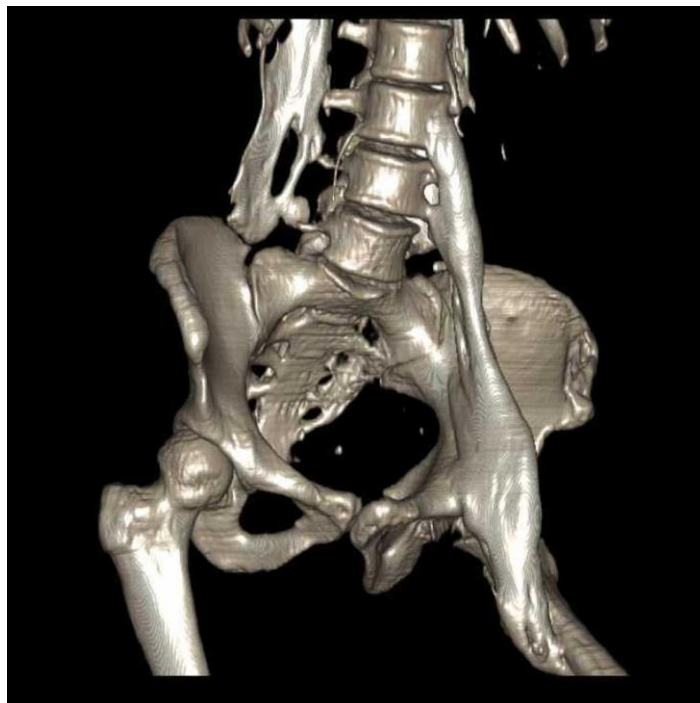
FOP je bolest s vrlo karakterističnim znakovima, no postoje i pacijenti koji imaju neka obilježja neuobičajena za FOP. Takve pacijente svrstavamo u dvije skupine, FOP-plus i FOP varijante.

Pacijenti s FOP-plus oblikom bolesti uz klasične karakteristike za FOP imaju jedno ili više atipičnih obilježja koja nisu karakteristična za tu bolest. Ta obilježja uključuju intraartikularnu sinovijalnu osteohondromatozu kukova, degenerativne bolesti kukova, alopeciju partialis, blaga

kognitivna ograničenja, teške zaostanke u rastu, kataraktu, ablaciju retine, primarnu amenoreju, aplastičnu anemiju, hipospadiju i malformacije cerebralnih kavernoza. Pacijenti s varijantama FOP-a imaju HO, ali pokazuju varijacije u malformacijama prstiju šaka i stopala (Slika 2), npr. palčevi na stopalima su bez osobitosti. (1, 22)



Slika 2. Digitalne malformacije u FOP varijantama. Prema: Kaplan i Xu (2008) (uz dopuštenje John Willey and Sons).



Slika 3. 3D prikaz heterotopne osifikacije kod pacijenta u dobi od 30 godina. *Case courtesy of Dr Abdel-Rahman Abdel-Halim, Radiopaedia.org, rID 41605*

### **3. DIJAGNOSTIKA**

#### **3.1 Radiološke pretrage**

Nakon sumnje na FOP temeljene na kliničkoj slici, idući korak su radiološke pretrage, točnije radiogram. Potrebno je u anteriorno-posteriornoj projekciji uslikati šake, stopala i zdjelicu, te koljena i toraks zajedno s lateralnom projekcijom. Cervikalnu kralježnicu mora se uslikati u lateralnoj projekciji. (8)

Kompjuterizirana tomografija korisna je za praćenje mekotkivnih promjena, kao i za detektiranje abnormalnosti i ranih dokaza osifikacije prije nego što se iste mogu utvrditi radiogramom, što može omogućiti ranije postavljanje dijagnoze i izbjegavanje precipitirajućih faktora. (25)

#### **3.2 Genetičko testiranje**

Za postavljanje dijagnoze FOP-a osnovni su klinička slika i radiogram. (5) Genetičko savjetovanje i testiranje potvrđuje dijagnozu detekcijom mutacije koja dovodi do razvoja bolesti, te se preporučuje nakon postavljene kliničke dijagnoze. (26)

### **4. ETIOLOGIJA I PATOGENEZA**

#### **4.1 Koštani morfogenetski proteini i *Fibrodysplasia ossificans progressiva***

Koštani morfogenetski proteini (BMP) obitelj su ekstracelularnih čimbenika rasta i diferencijacije, s izraženim osteoinduktivnim učincima u kostima ali i u drugim tkivima. Čine jedinstvenu obitelj unutar nadobitelji transformirajućeg čimbenika rasta  $\beta$  (TGF $\beta$ ), te je za njih, kao i za sve ostale molekule unutar skupine, karakteristična pleotropnost prema svim stanicama.

Koštani morfogenetski proteini se vežu i aktiviraju transmembranske komplekse BMP receptora tipa I i II. Istraživanja su pokazala da je u FOP stanicama pretjerano aktivan BMP-4. (27,28) Obje vrste receptora su serin/treonin kinaze, jedini takve vrste poznate čovjeku, no tip I sadrži jukstamembransku regiju bogatu glicinom i serinom, tzv. GS domenu. (29) Receptor tipa I ima veći afinitet za ligande nego tip II, stoga ih on veže, te privlači tip II i s njim tvori heteromernu jedinicu. Uslijed vezanja liganda na receptor tipa I, serini i treonini ove regije bivaju fosforilirani BMP receptorima tipa II, time aktivirajući receptore tipa I koji prenose signal u jezgru putem SMAD i MAPK signalnih puteva i reguliraju transkripciju ciljanih gena. (19,24)

Mutacija aktivinskog receptora tipa 1/aktivinu slična kinaza (ACVR1/ALK2), BMP receptora tipa 1, može se pronaći kod svih oboljelih od klasičnog oblika FOP-a. Radi se o „missense“ heterozigotnoj mutaciji (617G>A;R206H) citoplazmatske regije receptora. (30) Ova ponavljajuća mutacija dovodi do zamjene arginina, amino kiseline 206, histidinom, te do konformacijske promjene receptora koja mijenja njegovu osjetljivost i aktivnost. Kodon 206 nalazi se unutar GS domene ACVR1 koja je ključna za nizvodno signaliziranje. Ona veže FKBP12, inhibitorni protein koji u odsustvu liganda sprječava neinhibiranu konstitutivnu aktivaciju BMP tipa I receptora i regulira njihovu koncentraciju na membrani endocitozom (19), (31)

Uslijed promjene strukture receptora u potpunosti se gubi funkcionalnost FKBP12-ACVR1 kompleksa tj. inhibitorna aktivnost proteina, što dovodi do akumulacije i pretjerane osteoinduktivne aktivnosti ACVR1/ALK2 receptora u FOP stanicama. (30)

Pacijenti s FOP-om svi imaju heterozigotne ACVR1 mutacije, većina FOP-plus pacijenata ima klasičnu 617G>A;R206H „missense“ mutaciju, što upućuje da su atipične karakteristike neovisne od FOP-a. FOP-varijante nastaju uslijed drugih mutacija, no sve se odnose na kodone ACVR1. (19)

Poznato je da dob oca može utjecati na razvoj mutacije. (7, 32)

## 4.2 Uloga aktivina-A

Jedno od važnijih otkrića u istraživanju patofiziologije je da FOP mutiran ACVR1/ALK2 doživljava aktivin-A, svog prirodnog antagonista, kao agonista. U funkciji antagonista Aktivin-A aktivira osteoklaste i smanjuje proliferaciju ostealnog tkiva, dok u FOP-u uzrokuje upravo suprotan učinak, odnosno započinje proces heterotopne osifikacije. Također uzrokuje aktivaciju osteoblasta. (33) Ovo ga čini obligatornim čimbenikom u patofiziologiji nastanka heterotopne osifikacije. (34)

Ova otkrića dodatno su testirana pokusom na *knock-in* miševima. Tijekom pokusa miševima je inducirana *ACVR1[R206H]* ekspresija nakon koje je zabilježena pojava heterotopne osifikacije. HO se također pojavila nakon primjene aktivina-A. BMP blokatori i humano monoklono protutijelo na aktivin-A u potpunosti su prekinuli proces heterotopne osifikacije. (35)



### 4.3 Histopatologija

Prije postavljanja dijagnoze FOP-a, mnogim pacijentima izvode se biopsije lezija, što kod dijela pacijenata dovodi do pogoršanja stanja. S druge strane omogućilo je i stjecanje vrijednih informacija o procesu osifikacije, te je histopatologija lezija FOP-a danas vrlo dobro opisana. Spontano, ili pak inducirano traumom mekog tkiva, dolazi do egzacerbacije lezije u kojoj se kompleksnim procesom osifikacije formira heterotopna kost.

Novonastalo koštano tkivo makroskopski odgovara normotopnom skeletu; pokazuje kortikalnu i trabekularnu organizaciju građe, jasno vidljivu endostealnu granicu koja omeđuje medularni kanal, procese osteoskleroze i osteopenije kao odgovore na smanjeno ili povećano opterećenje, itd. (36)

Proces osifikacije može se opisati kroz 6 stadija, koji su prikazani u Tablica 1.

Za rane lezije FOP-a, stadij 1A, karakteristična je ekstenzivna perivaskularna agregacija limfocita B i T, prije nego što će limfociti T invadirati u stromu mišića. (37) Već u ovom ranom stadiju mastociti su prisutni u perivaskularnom infiltratu u koncentraciji 10 puta većoj nego u normalnom mišiću. (38) U sljedećem, 1B stadiju, limfociti T iz perivaskularnog prostora migriraju u stromu mišića, u kojoj dolazi i do mionekroze, te daljnjeg porasta broja mastocita.

Intenzivna fibroproliferativna reakcija praćena neovaskularizacijom i angiogenezom pronalazi se u lezijama u 1C i 2A stadiju. Ovi rani do intermedijarni stadiji FOP-a mikroskopski su nerazlučivi od agresivne juvenilne fibromatoze. (16) Razlikovati ih možemo imunohistokemijskom analizom monoklinalnim protutijelom na BMP 2 i 4. Fibromatozne stanice FOP-a će promijeniti boju i pokazati prisustvo BMP 2 i 4, dok stanice AJF-a neće. (27)

Lezije stadija 2B karakterizirane su transformacijom fibroproliferativnog tkiva u hrskavicu, koja konačno procesom enhondralne osifikacije dovodi do stvaranja kosti, u stadiju 2C. (16) Završetkom ovog stadija, nestaje rezidualna histološka prisutnost mišića. Kost je u potpunosti zamijenila prethodno postojeći skeletni mišić.

Prisutnost mastocita utvrđena je u svim histološkim stadijima lezija FOP-a, i to u puno većem broju nego u normalnom mišiću, u mišiću koji nije zahvaćen FOP-om ili u bilo kojoj drugoj upalnoj miopatiji. (38) Važnost mastocita leži u njihovom bogatstvu raznim spojevima koji su medijatori u procesima upale, imunskog odgovora, angiogeneze, fibroze tkiva, remodeliranja izvanstaničnog tkiva i popravka tkiva. (37) Njihovom aktivacijom iz citoplazme oslobađa se sadržaj metakromatskih granula, koji uključuje histamin, heparin, faktor rasta fibroblasta (FGF),

endotelni vaskularni faktor rasta (VEGF) i transformirajući čimbenik rasta beta (TGFβ). Ove molekule induciraju nastanak edema, fibroproliferaciju i angiogenezu u okolnom tkivu. (38)

Prema Gannon, Glaser, Caron et al. (38) ozljeda tkiva u FOP pacijenata dovodi do migracije makrofaga, mastocita i limfocita u skeletni mišić normalne građe. Mastociti otpuštaju medijatore koji stimuliraju ciklus upalnog edema, fibroze i angiogeneze koji je potenciran na vodećem rubu progredirajuće lezije FOP-a. Reaktivni fibroblasti mišićnog tkiva proizvode proteine koji dovode do daljnje proliferacije mastocita i samoodržive eskalacije bolesti poznate kao žarište. S vremenom transformirajući čimbenik rasta β, otpušten iz mastocita i progenitornih stanica vezivnog tkiva, ograničava novačenje i migraciju limfocita te tako veličinu i obujam ekspanzirajuće lezije, dok endogena hiperaktivnost ACVR1/ALK2 u srži fibroproliferativne lezije usmjerava leziju prema enhondralnoj osifikaciji .

Važno otkriće za razumijevanje procesa nastanka nove kosti kod pacijenata s FOP-om ostvarili su Medici, Shore, Lounev et al. (39) kada su na koštanim i hrskavičnim stanicama lezija FOP-a otkrili endotelne markere Tie2 i von Willebrandov faktor. Ovime je dokazano endotelno podrijetlo ektopičnih mezenhimalnih stanica koje formiraju ektopičnu kost.

Matične mezenhimalne stanice (MSCs) normalno se nalaze u koštanoj srži i masnom tkivu, te imaju potencijal diferencirati se u osteoblaste, hondrocite i adipocite. (40) *ACVRI/ALK2* mutirane endotelne stanice endotelno-mezenhimalnom tranzicijom (EMT) poprimaju fenotip MSCs-a, te se tijekom razvitka lezije FOP-a akumuliraju u njezinom središtu. U skladu sa svojim potencijalom, ove nove stanice diferenciraju se u hondrocite koji procesom enhondralnog okoštavanja formiraju kost. (39)

Tablica 1. Stadiji lezije FOP-a.

1A	Perivaskularna infiltracija limfocitima
1B	Migracija limfocita u mišić
1C	Fibroproliferativna reakcija, invazija u mišić
2A	Fibroproliferacija uz intenzivnu neovaskularizaciju
2B	Stvaranje hrskavice
2C	Enhondralna osifikacija

#### **4.4 Imunosni sustav i *Fibrodysplasia ossificans progressiva***

Sve je više dokaza koji ukazuju na relevantnu ulogu inflamatorne komponente imunskog sustava u patofiziologiji FOP-a. Prisutnost limfocita i mastocita u ranim lezijama, epizodično pojavljivanje egzacerbacija bolesti pod utjecajem virusnih infekcija i imunizacije, edemi ranih lezija i odgovor na neodloženo liječenje lezija kortikosteroidima, samo su neki od kliničkih karakteristika bolesti koje snažno impliciraju ulogu imunskog sustava, potencijalno i autoinflamatornu pozadinu bolesti. (16, 38, 41, 42)

Imunosni sustav pacijenata s FOP-om pokazuje predispoziciju za pretjeranu aktivaciju, no i proinflamatorno stanje u periodima bolesti obilježenim kliničkim mirovanjem. (23)

Mutacija odgovorna za preaktivnu BMP-4 signalnu kaskadu utječe ne samo na skeletni nego i na imunski sustav, stoga je jedan od istraživačkih izazova utvrditi na koji način. Poznato je da BMP 4 ima ulogu u sazrijevanju imunskog sustava. (42) Vjerojatno utječe na razvoj B i T limfocita. (43) BMP signali također su potrebni za stvaranje timusa. (44) Nadalje, u serumu pacijenata s FOP-om pronađene su povišene vrijednosti raznih proupalnih interleukina (IL-3, IL-7 i IL-8) i prolongirana aktivacija NF- $\kappa$ B. (23)

Jedna studija povezala je pojavu žarišta FOP-a s akutnim respiratornim infektom, tj. virusnim bolestima sličnima gripi. Način na koji virusi, najčešće virus influenze A ili B, uzrokuje žarište nije poznat. Postoje razne hipoteze koje pokušavaju razjasniti taj uzrok, poput mikrotraume koju virus nanosi mišićnim vlaknima ili da virus potiče autoimuni odgovor u skeletnom. (41)

Iz ovog razloga, danas se pacijentima s FOP-om i njihovim bližnjima preporuča cijepljenje protiv gripe. (8)

## **5. LIJEČENJE**

Konačan lijek za ovo teško stanje ne postoji. S druge strane, postoji mnogo literature koja opisuje razna iskustva s više skupina lijekova, koja može pomoći u razumijevanju raznih opcija u pristupu pacijentu s FOP-om. Treba uzeti u obzir da je svaki pacijent različit, te da bi različiti modeli liječenja mogli biti odgovarajući za pojedinog pacijenta.

Naporima istraživanja odnosno otkrivanja lijeka za FOP uvelike su doprinijela otkrića gena FOP-a, patofizioloških mehanizama koji dovode do razvitka kliničke slike, te molekula i receptora uključenih u proces. (13,19,34,35,45,46)

## **5.1 Glukokortikoidi**

Upotreba glukokortikoida u liječenju FOP-a primarno je bazirana na njihovim protuupalnim djelovanjima. (47) S obzirom na poznavanje upalnih procesa uključenih u patofiziologiju FOP-a, odnosno formiranja žarišta i heterotopne osifikacije, primjena glukokortikoida u ranim fazama formacije žarišta opće je prihvaćena. (2,37,39,48)

Anegdotalni opisi unutar FOP zajednice predlažu unutar 24 sata od primjećivanja simptoma žarišta započeti četverodnevnu primjenu glukokortikoida, koja potencijalno dovodi do smanjenja limfocitne infiltracije i edema tipičnih za ranu fazu formiranja žarišta. (3, 49)

Pignolo, Bedford-Gay, Liljeström et al. (50) proveli su istraživanje na 500 pacijenata s FOP-om koristeći upitnike. 75% ispitanika navelo je iskustvo u korištenju prednizona ili njegovog ekvivalenta, koje je u 50% pacijenata dovelo do djelomičnog, a 30.5% do potpunog poboljšanja simptoma vezanih uz žarišta. Također su otkrili da su anatomske lokacije žarišta na koje prednizon ima najbolji učinak leđa, vrat i mandibula. Ispitanici su prijavili potpunu rezoluciju žarišta u samo 11.6% slučajeva, dok ih je 43% iskusilo povratni učinak nakon završetka terapije

Preporučena doza prednizona ili njegovog ekvivalenta je 2 mg/kg/d, primijenjena jedanput dnevno, po mogućnosti ujutro, kako bi utjecaj na hipotalamo-hipofizno-adrenalnu os bio što manji. Ne preporučuje se uzimanje glukokortikoida dulje od 4 dana, kako bi se izbjegle nuspojave. Po isteku 4 dana, može se nastaviti sa simptomatskom terapijom nesteroidnim protuupalnim lijekovima ili blokatorima ciklooksigenaze-2 u kombinaciji s inhibitorom leukotriena. (26,49)

Indikacije za upotrebu glukokortikoida su: rana simptomatska terapija žarišta koja zahvaćaju velike zglobove, mandibulu i submandibularno područje; prevencija žarišta nakon ekstenzivne mekotkivne traume; profilaksa žarišta prije hitnih ili neizbježnih operativnih zahvata. (26,51)

Posebnu pozornost na primjenu glukokortikoida treba obratiti ako pacijent proživljava oteknuće submandibularnog područja. Ovo stanje može životno ugroziti pacijente s FOP-om, te su

potrebne posebne mjere predostrožnosti, poput nadziranja dišnog puta, prevencije aspiracije, te produljenu primjenu kortikosteroida. (26)

## **5.2 Nesteroidni protuupalni lijekovi i inhibitori ciklooksigenaze 2**

Selektivni inhibitori ciklooksigenaze 2 (COX-2) i nesteroidni protuupalni lijekovi (NSAID) svoju upotrebu u liječenju FOP-a stekli su snažnim protuupalnim djelovanjem. (47)

Inflamatorni prostaglandini, kao i BMP-ovi, važni su kostimulatorni faktori u inicijaciji procesa heterotopne osifikacije. (19,49,52) Iz ovog razloga njihovi inhibitori, odnosno selektivni COX-2 inhibitori, koriste se u terapiji FOP-a da bi smanjili protuupalno djelovanje, te simptome vezane uz pojavu žarišta. (49) Selektivni COX-2 inhibitori pokazuju prednost pred neselektivnim COX-1 i COX-2 inhibitorima zahvaljujući manjem riziku za gastrointestinalne nuspojave, no COX-2 inhibitori mogu biti kontraindicirani kod pacijenata s kardiovaskularnim i cerebrovaskularnim oboljenjima. (53)

Također se koriste i ostali NSAID-i, koji neselektivno inhibiraju COX-1 i COX-2, uz posebne preventivne mjere da bi se spriječile gastrointestinalne nuspojave. (26)

Upute za upotrebu NSAID-a i COX-2 inhibitora navedene su u Tablica 2.

## **5.3 Stabilizatori mastocita**

Razvitak žarišta FOP-a može biti vrlo dramatičan, te se u periodu od nekoliko sati može proširiti i zahvatiti značajno područje tkiva. (48) Već sama priroda stanja ukazuje na snažan utjecaj upalnih medijatora u razvitku lezije odnosno heterotopne kosti, stoga je u liječenju FOP-a terapija usmjerena na inhibiciju upalnih procesa opravdana.

Mastociti se mogu pronaći u svim stadijima razvoja lezije, te imaju središnju ulogu u patofiziologiji žarišta. Njihovom aktivacijom iz citoplazme se oslobađa sadržaj metakromatskih granula, odnosno molekule koje induciraju nastanak edema, fibroproliferaciju i angiogenezu u okolnom tkivu. (38) *In vivo* pokusi pokazali su da se deplecijom mastocita kod *knock-in* miševa volumen heterotopne osifikacije smanji za otprilike 50%. (54) Osim stabilizatora mastocita, inhibitori leukotriena, antihistaminici, NSAID-i i COX-2 inhibitori reduciraju broj aktivnih mastocita, makrofaga i limfocita, te njihovih upalnih medijatora. (26)

Inhibicija degranulacije i redukcija broja mastocita može se postići primjenom kromolina. (55)

Upute za primjenu spomenutih lijekova navedene su u Tablica 2.

## 5.4 Bisfosfonati

Bisfosfonati su stabilni analozi prirodnih pirofosfata. Svojom antiosteoklastičnom aktivnošću smanjuju životni vijek osteoklasta, te time inhibiraju započinjanje novih ciklusa remodeliranja kosti, odnosno sekundarno stvaranje kosti. (47,56)

Bisfosfonati se koriste u raznim koštanim bolestima u kojima resorpcija kostiju nadmašuje njezinu formaciju, poput osteoporoze, Pagetove bolesti, te *osteogenesis imperfecta* (57)

Prvi bisfosfonat korišten u kliničkom radu bio je etidronat. (58) Rogers i Geho (59) ispitivali su učinkovitost liječenja etidronatom u 42 pacijenta. 10 izjavilo je kako smatraju da im je terapija pomogla, zaustavljanjem napretka postojećih lezija, sprječavanjem formiranja novih, ili sprječavanjem kalcifikacije lezija. 5 pacijenata izjavilo je kako ne zna je li terapija pomogla, dok je preostalih 27 prijavilo izostanak učinka terapije.

Brantus i Meunier (60) također su evaluirali učinkovitost etidronata proučavajući žarišta u 7 pacijenata. Iako su pozitivni učinci zabilježeni, etidronat je također uzrokovao osteomalaciju. Danas se ne koristi rutinski u liječenju FOP-a. (26)

Kaplan (26) kao osobnu opservaciju navodi empirijsko korištenje pamidronata, bisfosfonata nove generacije, u FOP zajednici unazad 15 godina. Otprilike tri četvrtine pacijenata prijavljuje poboljšanje simptoma i znakova žarišta, dok ostatak nije opazio nikakav pozitivan učinak.

Upute za primjenu spomenutih lijekova navedene su u Tablica 2.

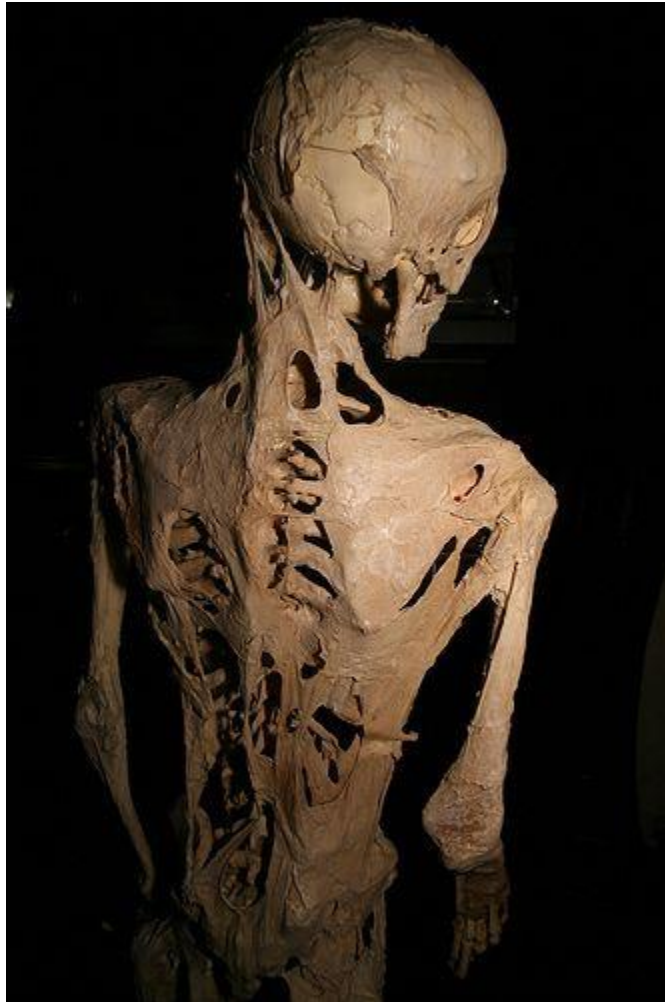
## 5.5 Palovaroten

Palovaroten pripada skupini agonista receptora retinoidne kiseline  $\gamma$  ( $RAR\gamma$ ), koji inhibiraju pojačanu aktivaciju ACVR1/ALK2 receptora te time suprimiraju formiranje heterotopne kosti. (61)

Potencijalnu učinkovitost palovarotena u liječenju FOP-a otkrili su Chakkalakal, Uchibe, Convente et al. (62) U svom istraživanju provedenom na *knock-in* miševima dokazali su da palovaroten prevenira spontanu HO, održava pokretljivost zglobova, udova i tijela, te podržava rast dugih kostiju i funkciju njihovih ploča rasta.

U analizi kliničkih podataka prikupljenih tijekom drugog stadija kliničkog ispitivanja palovarotena, Kaplan, Hsiao, Baujat et al. (63) pronašli su značajnu redukciju volumena osifikacije (>70%) žarišta liječenog palovarotenom u usporedbi s neliječenim žarištima.

Palovaroten je trenutno u trećem stadiju kliničkog ispitivanja, s nadom da je to dugo iščekivani lijek za ovu tešku bolest koji bi mogao promijeniti tijek bolesti i živote oboljelih, koji su do sada bili osuđeni na život u „zatvoru od kosti“ (Slika 4).



Slika 4. Fotografija kostura pacijenta oboljelog od FOP-a. (64)

## 5.6 Radioterapija

Učinkovitost radioterapije kao profilaktičke mjere protiv heterotopne osifikacije uslijed trauma dobro je poznata. (65) Također je opisano da radioterapija primijenjena perioperativno smanjuje

rizik od HO nakon zahvata postavljanja endoproteze kuka. (66) U kontekstu FOP-a, anegdotalnog dokaza o učinkovitosti radioterapije na proces heterotopne osifikacije je malo.

Soldić, Murgić, Radić et al. (65) opisali su liječenje pacijentice s FOP-om u trajanju od 10 godina, tijekom kojih je više puta primjenjivana radioterapija. Navode da je liječenje dovelo do olakšanja simptoma u akutnoj fazi nastanka žarišta, usporavanja progresije bolesti i očuvanja pokretljivosti u ramenu i oba koljena.

Smith, Athanasou i Vipond (14) u prikazu 28 pacijenata opisuju dva pacijenta liječena radioterapijom, kod kojih nije bilo dokaza o promjeni progresije bolesti.

Glaser i Kaplan (49) navode da je liječenje FOP-a radioterapijom kontraindicirano.

## **6. POSEBNA MEDICINSKA RAZMATRANJA**

### **6.1 Imunizacija**

S obzirom na to da su intramuskularne injekcije prepoznate kao precipitirajući faktor za nastanak žarišta, cijepljenje predstavlja izazov u pacijenata s FOP-om. (14,16) Pacijenti su izloženi zaraznim bolestima kao i ostatak populacije, te se općenite preporuke za cijepljenje odnose i na njih, no nužno ih je prilagoditi kako bi se izbjegle negativne posljedice za pacijentovo zdravlje. Pignolo, Bedford-Gay, Liljesthröm et al. (50) na uzorku od 500 pacijenata utvrdili su da je 25% pacijenata koji su primili intramuskularnu injekciju prijavilo pojavu žarištu na mjestu uboda odmah nakon imunizacije, od čega se kod 84% razvila HO.

Lanchoney, Cohen, Rocke et al. (67) utvrdili su značajan rizik od HO uslijed intramuskularne primjene cjepiva difterija-tetanus-pertusis (Di-Te-Per). U 27% pacijenata žarišta su se pojavila na mjestu uboda unutar 6 sati od cijepljenja, a nova kost formirala se na istom mjestu kod svih pacijenata unutar 6 tjedana. Nitko od ispitivanih pacijenata nije prijavio žarište ni HO nakon supkutane imunizacije cjepivom ospice-zaušnjaci-rubeola (Mo-Pa-Ru) .

*The International Clinical Council on FOP (ICC)* (26) ne preporučuje cijepljenje protiv difterije ni jednim načinom primjene, preporučuje izbjegavanje primjene živih ili atenuiranih virusnih cjepiva, te cjepiva konjugiranih s komponentama difterije ili tetanusa. Prema ICC-u, kada se primjenjuju supkutano sigurna su cjepiva Mo-Pa-Ru, inaktivirano cjepivo protiv dječje paralize, cjepivo protiv *Streptococcus pneumoniae*, dok se cjepiva protiv hepatitisa A i B smatraju vjerojatno sigurnima za supkutanu primjenu.



U razmatranju imunizacije pacijenta s FOP-om, važno je odvojiti moguće prednosti odnosno rizike cijepljenja, s obzirom na pacijentovo stanje i okolinu.

## **6.2 Nefrolitijaza**

Postoje mnoge kliničke opservacije nefrolitijaze među pacijentima s FOP-om, no donedavno nije bila poznata njezina prevalencija kao ni rizični faktori. Iz tog razloga Gupta, Delai, Glaser et al. (68) provode istraživanje kako bi rasvijetlili ovo pitanje. Pronašli su trostruko veću prevalenciju nefrolitijaze u usporedbi s općom populacijom. Za ovako neuobičajeno visoku prevalenciju mogla bi biti odgovorna kronična imobilizacija tijekom koje je povećan metabolizam kostiju, ili mutacija u *ACVRI/ALK2* koja nepoznatim mehanizmom utječe na nastanak nefrolitijaze.

Od faktora koji povećavaju rizik razvitka nefrolitijaze identificirana je prehrana siromašnim vlaknima, te povijest urinarnih infekcija.

## **6.3 Oštećenje sluha**

S obzirom da je oštećenje sluha prisutno u otprilike 50% pacijenata, možemo reći da je to često obilježje FOP-a. (8) Prvi znakovi gubitka sluha uobičajeno se pojavljuju u djetinjstvu ili adolescenciji, razvijaju se tijekom nekoliko tjedana ili mjeseci, i sporo ili nikako ne progradiraju. (2) Obično se radi o oštećenju konduktivne prirode koje nalikuje onom vidljivom u pacijenata s otosklerozom, no kod nekih pacijenata opisana je i neurološka priroda stanja. (69) Radi se o osifikaciji srednjeg uha koja, ako zahvati mišić stapedius, dovodi do konduktivne gluhoće. (70)

U brizi i skrbi o pacijentima s ovom dijagnozom važno je obratiti pozornost na potencijalna oštećenja sluha. Naime, anegdotalno su prijavljeni slučajevi djece s FOP-om koja imaju poteškoće u učenju. Moguće je da se zapravo radi o neprepoznom poremećaju sluha. Svoj djeci s postavljenom dijagnozom FOP-a potrebno je izvoditi audiološku evaluaciju svake dvije godine, ili čim se primjeti poteškoća sa sluhom. Jednako vrijedi i za odrasle, kojima je evaluaciju potrebno činiti svake godine. (69)

Upotrebom slušnog aparata smanjuje se mogućnost pojave razvojnih poteškoća i poteškoća u učenju, jer omogućuje djeci kvalitetno uključivanje u nastavu, bolju socijalizaciju i uključivanje u zajednicu.

Operativni zahvat kakav se izvodi u svrhu liječenja gubitka sluha uzrokovano otosklerozom kontraindiciran je kod pacijenata s FOP-om, budući da može dovesti do heterotopne osifikacije kao odgovor na traumu. (69)

#### **6.4 Sindrom torakalne insuficijencije / Kardiopulmonalne komplikacije**

Sindrom torakalne insuficijencije (TIS) je nesposobnost toraksa da podupire normalnu respiraciju i rast pluća. (71) Upravo je kardiorespiratorni arrest zbog TIS-a najčešći uzrok smrti među pacijentima s FOP-om, u čak 54% slučajeva, a slijedi ga pneumonija u 15% slučajeva. (72) Faktori koji doprinose razvitku ovog stanja su kostovertebralne malformacije s ortotopičnom ankilozom kostovertebralnih zglobova, osifikacija interkostalnih i paravertebralnih mišića i aponeuroza, te progresivni spinalni deformiteti u smislu kifoskolioze ili torakalne lordoze. (8,72)

Connor et al. (73) istraživali su pulmonalnu funkciju kod 21 pacijenta s FOP-om. Spirometrija je kod svih pacijenata pokazala prisutne restriktivne smetnje ventilacije uzrokovane rigidnim torakalnim zidom, te je primijećeno oslanjanje na dijafragmalni mišić za disanje. Restrikcija se pokazala neovisna o spolu, dobi, trajanju bolesti i ostalim oštećenjima uzrokovanim FOP-om. Nije primijećena progresija u kronično respiratorno zatajenje.

U drugom istraživanju, Kussmaul, Esmail, Sagar et al. (74) pronašli su elektrokardiogramski dokaz rane disfunkcije desnog ventrikula kod pacijenata s uznapredovalim FOP-om. Također su utvrdili ovisnost o dijafragmalnom disanju, što potvrđuje nalaz izuzetno smanjenih plućnih volumena i ograničene ekspanzije toraksa.

Pneumonija i desnostrano srčano zatajenje najveća su životna prijetnja pacijentima s FOP-om koja proizlazi iz TIS-a. (8)

Neprestana briga i pozornost moraju biti usmjerene prema prevenciji i terapiji respiratornih infekcija, što uključuje razne mjere poput fizioterapije prsnog koša, rane antimikrobne terapije respiratornih infekcija, te imunizacije protiv pneumokoka i virusa influence, primijenjene supkutano. (75) Kirurški zahvati gornjeg abdomena trebali bi se izbjegavati, što vrijedi za sve kirurške zahvate u pacijenata s FOP-om, no u ovom slučaju dodatan razlog je što zbog same lokalizacije interferiraju s dijafragmalnim disanjem. (26)

Studije spavanja za utvrđivanje apneje mogle bi biti korisne, isto kao i primjena uređaja za ventilaciju pozitivnim tlakom. (8)

## 6.5 Prevencija trauma

Prevencija traume mekih tkiva i oštećenja poprečno-prugastog mišićja imperativ je brige o FOP pacijentu. Svaka trauma može dovesti do egzacerbacije bolesti, nastanka žarišta i moguće heterotopne osifikacije na mjestu ozljede. (49) U potpunosti treba izbjegavati intramuskularne injekcije, biopsije lezije FOP-a, padove, te pristupiti nužnim stomatološkim zahvatima s posebnim oprezom. Za vrijeme zahvata, moraju se izbjegavati intramuskularne injekcije lokalnog anestetika i veliki pokreti temporomandibularnog zgloba. (15)

Mnogi zglobovi u tijelu pacijenata s FOP-om mogu biti ograničenih pokreta, a mišići smanjene funkcije. Pacijenti su slabije ravnoteže, a uslijed pada pacijentima može biti i nemoguće dočekati se gornjim ekstremitetima da bi ublažili pad. Iz ovog razloga padovi predstavljaju veći rizik nego zdravoj populaciji, pa će se posljedice pada, poput ozljede glave, vrata i leđa, gubitak svijesti i kontuzije mozga, češće vidati u pacijenata s FOP-om, nego kod onih bez. (26)

Trebale bi se poduzeti mjere za prevenciju pada u smislu stabilizacije hoda pomoću pomagala, prilagodbe okoline pacijenta, prilagodbe aktivnosti. (26)

U slučaju traume, potrebno je odmah reagirati te započeti terapiju prednizonom. Upute su navedene u Tablica 2.

Tablica 2. Upute za upotrebu lijekova. Prema Kaplan, Al Mukaddam, Baujat et al. (26)

NAZIV LIJEKA	SKUPINA	NAČIN PRIMJENE	MOGUĆE NUSPOJAVE
<b>PREDNIZON</b>	Kortikosteroid	2 mg/kg/d, ujutro, <i>per os</i> (PO) x 4 dana Za prevenciju HO nakon traume: 1-2 mg/kg/d, <i>per os</i>	Avaskularna nekroza glave femura, katarakta, osteoporozna, kronična ovisnost, Cushingova bolest, imunosna

		x 3-4 dana	supresija, adrenalna supresija, zastoj u rastu, akne, peptički ulkus, hipertenzija, glaukom, dobitak na TT, hematomi, poremećaji sna i raspoloženja.
<b>IBUPROFEN</b>	Nesteroidni protuupalni lijek; neselektivni COX-1 i COX-2 inhibitor	Djeca: 4-10 mg/kg <i>per os</i> svakih 6 sati, po potrebi Odrasli: 200-800 mg <i>per os</i> svakih 6 sati, po potrebi	Gastrointestinalna krvarenja, poremećaj funkcije bubrega.
<b>INDOMETACIN</b>	Nesteroidni protuupalni lijek; neselektivni COX-1 i COX-2 inhibitor	Djeca: 2-4 mg/kg/d <i>per os</i> ; ili 150-200 mg/d <i>per os</i> (odabrati manju dozu), podijeliti na 3 doze Odrasli: 50 mg <i>per os</i> ili 75 mg s produljenim otpuštanjem, <i>per os</i> , 2xdan	Gastrointestinalna krvarenja, poremećaj funkcije bubrega.
<b>CELEKOKSIB</b>	Selektivni COX-2 inhibitor	Djeca i odrasli: 100-200 mg <i>per os</i> , 2xdan	Gastrointestinalna krvarenja, poremećaj funkcije bubrega. Povećava kardiovaskularni i cerebrovaskularni rizik. Zabranjeno uzimati pacijentima s alergijom na sulfonamide ili s

			astmom osjetljivom na aspirin.
<b>PIROKSIKAM</b>	Nesteroidni protuupalni lijek; neselektivni COX-1 i COX-2 inhibitor	Odrasli: 20 mg <i>per os</i> , 1xdan	Gastrointestinalna krvarenja, poremećaj funkcije bubrega.
<b>MONTELUKAST</b>	Antagonist leukotrienskih D4 receptora	Djeca (2-5 god.): 4 mg <i>per os</i> prije spavanja Djeca (6-14 god.): 5 mg <i>per os</i> prije spavanja Odrasli: 10 mg <i>per os</i> prije spavanja	Rijetko. Angioedem, glavobolja, simptomi nalik gripi, abdominalni bolovi, omaglica, moguća povezanost s promjenom raspoloženja i ponašanja, suicidalnim mislima i ponašanjem i suicidom.
<b>KROMOLIN</b>	Stabilizator mastocita	Djeca (0-2god.): 20 mg/kg/d <i>per os</i> , podijeljeno u 4 doze Djeca (2-12 god.): 100 mg <i>per os</i> , podijeljeno u 4 doze Odrasli: 200 mg <i>per os</i> , podijeljeno u 4 doze	Iznimno rijetko. Iritacija grla, suhoća grla, kašalj, gorak okus u ustima
<b>PAMIDRONAT</b>	Aminobisfosfonat	Djeca (2-3 god.): 0.75 mg/kg/d, spora infuzija, 3 dana. Djeca (>3) i odrasli: 1 mg/kg/dan, 3 dana	Akutno (18-24 sata): vrućica, malaksalost, mialgije. Djeca: osteopetroza i frakture femura,

		<p>Prvog dana primjena pola doze, u slučaju povišene tjelesne temperature dati acetaminofen</p> <p>Ciklus ne ponoviti više od 4 puta godišnje.</p> <p>Uzimati sa suplementima kalcija i vitamina D</p>	<p>osteonekroza mandibule.</p> <p>Zabranjeno uzimati pacijentima s hipokalcemijom.</p>
<b>ZOLEDRONAT</b>	Aminobisfosfonat	<p>Odrasli: 5 mg u sporij infuziji, tijekom 30 minuta.</p> <p>Uzimati sa suplementima kalcija i vitamina D</p> <p>Zabranjeno primjenjivati kod djece</p>	<p>Akutno (18-24 sata): vrućica, malaksalost, mijalgije.</p> <p>Djeca: osteopetroza i frakture femura, osteonekroza mandibule.</p> <p>Zabranjeno uzimati pacijentima s hipokalcemijom.</p>
<b>IMATINIB</b>	Selektivni inhibitor tirozin kinaze	<p>Djeca: 340 mg/m<sup>2</sup>/d <i>per os</i>, 1xdan, maksimalna dnevna doza 600 mg/d</p> <p>Odrasli: 400 mg <i>per os</i>, 1xdan, maksimalna doza 600-800 mg</p> <p>Propisati u dogovoru s onkologom ili reumatologom</p>	<p>Supresija koštane srži (anemija, neutropenija, trombocitopenija), edemi, dobivanje na tjelesnoj težini, povraćanje, mučnina, hepatotoksičnost, pad bubrežne funkcije.</p>

## **7. ZAHVALE**

Zahvaljujem svom mentoru prof. dr. sc. Tomislavu Đapiću na lijepoj suradnji i pomoći pri izradi ovog diplomskog rada.

Zahvaljujem svojoj obitelji i prijateljima na bezuvjetnoj podršci tijekom studija, i Luki na strpljenju i podršci u pisanju diplomskog rada.

Posebno hvala Dariji i Innu.

## 8. REFERENCE

1. Pignolo RJ, Shore EM, Kaplan FS. Fibrodysplasia ossificans progressiva: Clinical and genetic aspects. Sv. 6, Orphanet Journal of Rare Diseases. 2011.
2. Kaplan FS, Glaser DL, Shore EM, G.K.Deirmengian, Gupta R, Delai P, i ostali. The phenotype of fibrodysplasia ossificans progressiva [Internet]. Sv. 3, Clinical Reviews in Bone and Mineral Metabolism. 2005. str. 183–8. Dostupno na: <http://ovidsp.ovid.com/ovidweb.cgi?T=JS&PAGE=reference&D=emed10&NEWS=N&AN=41400332>
3. Baidoo RO, Dayie MS. Fibrodysplasia ossificans progressiva: Case report. J Postgrad Med Inst [Internet]. 2018. [citirano 30. travanj 2019.];32(4):407–11. Dostupno na: <https://www.ncbi.nlm.nih.gov/pmc/articles/PMC5443673/pdf/GMJ5004-0248.pdf>
4. Illingworth RS. Myositis Ossificans Progressiva (Munchmeyer's Disease) Brief review with report of two cases treated with corticosteroids and observed for 16 years Myositis ossificans progressiva (Miinchmeyer's disease): a brief review with report of two cases treated with corticosteroids and observed for 16 years. Arch Dis Child [Internet]. 1971. [citirano 30. travanj 2019.];46:264. Dostupno na: <http://adc.bmj.com/>
5. Kaplan FS, Xu M, Glaser DL, Collins F, Connor M, Kitterman J, i ostali. Early Diagnosis of Fibrodysplasia Ossificans Progressiva. 2008. [citirano 28. travanj 2019.]; Dostupno na: <https://www.ncbi.nlm.nih.gov/pmc/articles/PMC3502043/pdf/nihms417228.pdf>
6. Connor JM, Skirton H, Lunt PW. A three generation family with fibrodysplasia ossificans progressiva. I Med Genet [Internet]. 1993. [citirano 02. svibanj 2019.];30:687–9. Dostupno na: <http://jmg.bmj.com/>
7. Baujat G, Choquet R, Bouée S, Jeanbat V, Courouve L, Ruel A, i ostali. Prevalence of fibrodysplasia ossificans progressiva (FOP) in France: an estimate based on a record linkage of two national databases. [citirano 02. svibanj 2019.]; Dostupno na: <http://apps.who>.
8. Kaplan FS. THE MEDICAL MANAGEMENT OF FIBRODYSPLASIA OSSIFICANS PROGRESSIVA: CURRENT TREATMENT CONSIDERATIONS. U: The International



- Clinical Consortium on Fibrodysplasia Ossificans Progressiva. 2011. str. 1–100.
9. Kitterman JA. Iatrogenic Harm Caused by Diagnostic Errors in Fibrodysplasia Ossificans Progressiva. Sv. 116, Pediatrics. 2005. str. e654–61.
  10. Al Kaissi A, Kenis V, Ben Ghachem M, Hofstaetter J, Grill F, Ganger R, i ostali. The Diversity of the Clinical Phenotypes in Patients With Fibrodysplasia Ossificans Progressiva. Sv. 8, Journal of Clinical Medicine Research. 2016. str. 246–53.
  11. Ortiz-Agapito F, Colmenares-Bonilla D. Quality of life of patients with fibrodysplasia ossificans progressiva. J Child Orthop [Internet]. prosinac 2015. [citirano 15. svibanj 2019.];9(6):489–93. Dostupno na: <http://online.boneandjoint.org.uk/doi/10.1007/s11832-015-0704-6>
  12. Nakahara Y, Kitoh H, Nakashima Y, Toguchida J, Haga N. Longitudinal study of the activities of daily living and quality of life in Japanese patients with fibrodysplasia ossificans progressiva. Disabil Rehabil [Internet]. 13. ožujak 2019. [citirano 06. lipanj 2019.];41(6):699–704. Dostupno na: <https://www.tandfonline.com/doi/full/10.1080/09638288.2017.1405083>
  13. Shore EM, Feldman GJ, Xu M, Kaplan FS. The genetics of fibrodysplasia ossificans progressiva. Sv. 3, Clinical Reviews in Bone and Mineral Metabolism. 2005. str. 201–4.
  14. Smith R, Athanasou NA, Vipond SE. Fibrodysplasia (myositis) ossificans progressiva: clinicopathological features and natural history. QJM [Internet]. 1996. [citirano 08. svibanj 2019.];89(6):445–6. Dostupno na: <https://academic.oup.com/qjmed/article-abstract/89/6/445/1585464>
  15. Connor JM, Evans DA. Fibrodysplasia ossificans progressiva. The clinical features and natural history of 34 patients. [Internet]. Sv. 64, The Journal of bone and joint surgery. British volume. 1982. str. 76–83. Dostupno na: <http://www.ncbi.nlm.nih.gov/pubmed/7068725>
  16. Pignolo RJ, Suda RK, Kaplan FS. The Fibrodysplasia Ossificans Progressiva Lesion. Clin Rev Bone Miner Metab [Internet]. 2005. [citirano 08. svibanj 2019.];3(3–4):195–200. Dostupno na: <http://link.springer.com/10.1385/BMM:3:3-4:195>

17. Solomon D, Wakjira I, Hailu D, Gorfy Y. Fibroplasia Ossificans... Fibroplasia Ossificans Progressiva: A Case Report of a Rare Disease Entity. *J Heal Sci* [Internet]. 2018. [citirano 28. travanj 2019.];28(4):517. Dostupno na: <http://dx.doi.org/10.4314/ejhs.v28i4.17>
18. Mahboubi S, Glaser DL, Shore EM, Kaplan FS. Fibrodysplasia ossificans progressiva. *Pediatr Radiol* [Internet]. 27. travanj 2001. [citirano 30. travanj 2019.];31(5):307–14. Dostupno na: <http://link.springer.com/10.1007/s002470100447>
19. Kaplan FS, Xu M, Seemann P, Connor M, Glaser DL, Carroll L, i ostali. Classic and Atypical FOP Phenotypes are Caused by Mutations in the BMP Type I Receptor ACVR1 NIH Public Access. *Hum Mutat* [Internet]. 2009. [citirano 28. travanj 2019.];30(3):379–90. Dostupno na: <http://www.mekentosj.com/4peaks/>
20. ROCKE DM, ZASLOFF M, PEEPER J, COHEN RB, KAPLAN FS. Age- and Joint-Specific Risk of Initial Heterotopic Ossification in Patients Who Have Fibrodysplasia Ossificans Progressiva. *Sv. NA; Clinical Orthopaedics and Related Research*. 2006. str. 243–248.
21. Schaffer AA, Kaplan FS, Tracy MR, O'Brien ML, Dormans JP, Shore EM, i ostali. Developmental anomalies of the cervical spine in patients with fibrodysplasia ossificans progressiva are distinctly different from those in patients with Klippel-Feil syndrome: Clues from the BMP signaling pathway [Internet]. *Sv. 30, Spine*. 2005 [citirano 30. travanj 2019.]. str. 1379–85. Dostupno na: <https://insights.ovid.com/crossref?an=00007632-200506150-00007>
22. Deirmengian GK, Hebel NM, O'Connell M, Glaser DL, Shore EM, Kaplan FS. Proximal tibial osteochondromas in patients with fibrodysplasia ossificans progressiva. *J Bone Joint Surg Am* [Internet]. veljača 2008. [citirano 12. svibanj 2019.];90(2):366–74. Dostupno na: <http://insights.ovid.com/crossref?an=00004623-200802000-00020>
23. Barruet E, Nakamura MC, Hsiao EC, Barruet E, Morales BM, Cain CJ, i ostali. NF- $\kappa$ B / MAPK activation underlies ACVR1-mediated inflammation in human heterotopic ossification Graphical abstract Find the latest version: NF- $\kappa$ B / MAPK activation underlies ACVR1-mediated inflammation in human heterotopic ossification. *Sv. 3*. 2018.

24. Shore EM, Kaplan FS. Insights from a rare genetic disorder of extra-skeletal bone formation, fibrodysplasia ossificans progressiva (FOP) [Internet]. Sv. 43, Bone. 2008 [citirano 03. svibanj 2019.]. str. 427–33. Dostupno na: <https://linkinghub.elsevier.com/retrieve/pii/S8756328208002780>
25. Reinig JW, Hill SC, Fang M, Marini J, Zasloff MA. Fibrodysplasia ossificans progressiva: CT appearance. Radiology [Internet]. travanj 1986. [citirano 24. svibanj 2019.];159(1):153–7. Dostupno na: <http://pubs.rsna.org/doi/10.1148/radiology.159.1.3952301>
26. Kaplan FS, Al Mukaddam M, Baujat G, Brown M, Cali A, Cho T-J, Crowe C, De Cunto C, Delai P, Diecidue R, Di Rocco M, Eekhoff EMW, Friedman C, Grunwald Z, Haga N, Hsiao E, Keen R, Kitterman J, Levy C, Morhart R, Netelenbos C, Scott C, Shore EM, Zasloff M, Z PR. THE MEDICAL MANAGEMENT OF FIBRODYSPLASIA OSSIFICANS PROGRESSIVA: CURRENT TREATMENT CONSIDERATIONS From The International Clinical Council on FOP (ICC) & Consultants [Internet]. 2019 [citirano 06. lipanj 2019.]. Dostupno na: <https://fopaaustralia.org/wp-content/uploads/2019/03/GUIDELINES-3.8.19-FINAL-1.pdf>
27. Gannon FH, Kaplan FS, Olmsted E, Finkel GC, Zasloff MA, Shore E. Bone morphogenetic protein 2/4 in early fibromatous lesions of fibrodysplasia ossificans progressiva. Hum Pathol [Internet]. 01. ožujak 1997. [citirano 08. svibanj 2019.];28(3):339–43. Dostupno na: <https://www.sciencedirect.com/science/article/pii/S0046817797901337>
28. Bouvard B, Masson C, Legrand E, Audran M. Fibrodysplasia ossificans progressiva. A case report and focus on the BMP signaling pathway. Morphologie. 2016.;100(331):250–5.
29. Salazar VS, Gamer LW, Rosen V. BMP signalling in skeletal development, disease and repair. Nat Rev Endocrinol [Internet]. 19. travanj 2016. [citirano 04. svibanj 2019.];12(4):203–21. Dostupno na: <http://www.nature.com/articles/nrendo.2016.12>
30. Shore EM, Xu M, Feldman GJ, Fenstermacher DA, Brown MA, Kaplan FS. A recurrent mutation in the BMP type I receptor ACVR1 causes inherited and sporadic fibrodysplasia

- ossificans progressiva. *Nat Genet* [Internet]. 23. svibanj 2006. [citirano 04. svibanj 2019.];38(5):525–7. Dostupno na: <http://www.nature.com/articles/ng1783>
31. Yamaguchi T. FKBP12 functions as an adaptor of the Smad7-Smurfl complex on activin type I receptor. *J Mol Endocrinol* [Internet]. 01. lipanj 2006. [citirano 07. svibanj 2019.];36(3):569–79. Dostupno na: <https://jme.bioscientifica.com/doi/10.1677/jme.1.01966>
  32. Rogers JG, Chase GA, Proctor G, 2investigator H. Paternal age effect in fibrodysplasia ossificans progressiva. *J Med Genet* [Internet]. 1979. [citirano 03. svibanj 2019.];16:147–8. Dostupno na: <http://jmg.bmj.com/>
  33. Schoenmaker T, Wouters F, Micha D, Forouzanfar T, Netelenbos C, Eekhoff EMW, i ostali. The effect of Activin-A on periodontal ligament fibroblasts-mediated osteoclast formation in healthy donors and in patients with fibrodysplasia ossificans progressiva. *J Cell Physiol* [Internet]. 11. srpanj 2019. [citirano 06. lipanj 2019.];234(7):10238–47. Dostupno na: <https://onlinelibrary.wiley.com/doi/abs/10.1002/jcp.27693>
  34. Alessi Wolken DM, Idone V, Hatsell SJ, Yu PB, Economides AN. The obligatory role of Activin A in the formation of heterotopic bone in Fibrodysplasia Ossificans Progressiva. *Sv. 109, Bone*. 2018. str. 210–7.
  35. Hatsell SJ, Idone V, Wolken DMA, Huang L, Kim HJ, Wang L, i ostali. ACVR1R206H receptor mutation causes fibrodysplasia ossificans progressiva by imparting responsiveness to activin A. *Sci Transl Med* [Internet]. 02. rujan 2015. [citirano 06. lipanj 2019.];7(303):303ra137-303ra137. Dostupno na: <http://stm.sciencemag.org/lookup/doi/10.1126/scitranslmed.aac4358>
  36. Uaplun FS, Strear CM, Zasloff MA. Radiographic and Scintigraphic Features of Modeling and Remodeling in the Heterotopic Skeleton of Patients Who Have Fibrodysplasia Ossificans Progressiva. *Clin Orthop Relat Res*. 2006.;NA;(304):238??247.
  37. Gannon FH, Valentine BA, Shore EM, Zasloff MA, Kaplan FS. Acute lymphocytic infiltration in an extremely early lesion of fibrodysplasia ossificans progressiva. [Internet]. *Clinical orthopaedics and related research*. 1998. str. 19–25. Dostupno na:

<http://www.ncbi.nlm.nih.gov/pubmed/9577406>

38. Gannon FH, Glaser D, Caron R, Thompson LDR, Shore EM, Kaplan FS. Mast cell involvement in fibrodysplasia ossificans progressiva. *Hum Pathol* [Internet]. 2001. [citirano 08. svibanj 2019.];32(8):842–8. Dostupno na: <http://citeseerx.ist.psu.edu/viewdoc/download?doi=10.1.1.492.6282&rep=rep1&type=pdf>
39. Medici D, Shore EM, Lounev VY, Kaplan FS, Kalluri R, Olsen BR. Conversion of vascular endothelial cells into multipotent stem-like cells. *Nat Med* [Internet]. 21. prosinac 2010. [citirano 08. svibanj 2019.];16(12):1400–8. Dostupno na: <http://www.nature.com/articles/nm.2252>
40. Horwitz EM. Building bone from blood vessels. *Nat Med* [Internet]. 01. prosinac 2010. [citirano 09. svibanj 2019.];16(12):1373–4. Dostupno na: <http://www.nature.com/articles/nm1210-1373>
41. Scarlett RF, Rocke DM, Kantanie S, Patel JB, Shore EM, Kaplan FS. Influenza-like viral illnesses and flare-ups of fibrodysplasia ossificans progressiva. *Clin Orthop Relat Res*. 2004.;(423):275–9.
42. Kaplan FS, Shore EM, Gupta R, Billings PC, Glaser DL, Pignolo RJ, i ostali. Immunological Features of Fibrodysplasia Ossificans Progressiva and the Dysregulated BMP4 Pathway. *Clin Rev Bone Miner Metab* [Internet]. 2005. [citirano 09. svibanj 2019.];3(3–4):189–94. Dostupno na: <http://link.springer.com/10.1385/BMM:3:3-4:189>
43. Ahn J, Feldman G, Terry L, Shore EM, Kaplan FS. Exoneration of NF- $\kappa$ B dysregulation in fibrodysplasia ossificans progressiva. *Clin Orthop Relat Res* [Internet]. siječanj 2003. [citirano 09. svibanj 2019.];406(406):205–13. Dostupno na: <https://insights.ovid.com/crossref?an=00003086-200301000-00030>
44. Bhardwaj G, Murdoch B, Wu D, Baker DP, Williams KP, Chadwick K, i ostali. Sonic hedgehog induces the proliferation of primitive human hematopoietic cells via BMP regulation. *Nat Immunol* [Internet]. veljača 2001. [citirano 09. svibanj 2019.];2(2):172–80. Dostupno na: [http://www.nature.com/articles/ni0201\\_172](http://www.nature.com/articles/ni0201_172)
45. Hino K, Ikeya M, Horigome K, Matsumoto Y, Ebise H, Nishio M, i ostali. Neofunction of

- ACVR1 in fibrodysplasia ossificans progressiva. *Proc Natl Acad Sci.* 2015.;112(50):15438–43.
46. Kaplan F. Hope for escape from a prison of bone: Cellular and molecular targets for fibrodysplasia ossificans progressiva. *Hamdan Med J* [Internet]. 2018. [citirano 26. svibanj 2019.];11(4):144. Dostupno na: <http://www.hamdanjournal.org/text.asp?2018/11/4/144/245133>
  47. Katzung B, Masters S, Trevor A. *Basic and Clinical Pharmacology*. 2011.
  48. Kaplan FS, Tabas JA, Gannon FH, Finkel G, Hahn G V, Zasloff MA. The histopathology of fibrodysplasia ossificans progressiva. An endochondral process. *J Bone Joint Surg Am* [Internet]. veljača 1993. [citirano 08. svibanj 2019.];75(2):220–30. Dostupno na: <http://www.ncbi.nlm.nih.gov/pubmed/7678595>
  49. Glaser DL, Kaplan FS. Treatment considerations for the management of fibrodysplasia ossificans progressiva. *Clin Rev Bone Miner Metab* [Internet]. 2005. [citirano 15. svibanj 2019.];3(3–4):243–50. Dostupno na: <https://link.springer.com/content/pdf/10.1385%2FBMM%3A3%3A3-4%3A243.pdf>
  50. Pignolo RJ, Bedford-Gay C, Liljeström M, Durbin-Johnson BP, Shore EM, Rocke DM, i ostali. The Natural History of Flare-Ups in Fibrodysplasia Ossificans Progressiva (FOP): A Comprehensive Global Assessment. *J Bone Miner Res.* 2016.;31(3):650–6.
  51. Seok Y, Cho S, Lee E. Surgical treatment combined with NSAIDs in fibrodysplasia ossificans progressiva. *Ann Thorac Cardiovasc Surg* [Internet]. 2012. [citirano 06. lipanj 2019.];18(1):61–3. Dostupno na: <http://www.ncbi.nlm.nih.gov/pubmed/21959193>
  52. Harada S-I, Balena R, Rodan GA, Rodan SB. The Role of Prostaglandins in Bone Formation. *Connect Tissue Res* [Internet]. 07. siječanj 1995. [citirano 07. lipanj 2019.];31(4):279–82. Dostupno na: <http://www.tandfonline.com/doi/full/10.3109/03008209509010823>
  53. White WB, Faich G, Borer JS, Makuch RW. Cardiovascular thrombotic events in arthritis trials of the cyclooxygenase-2 inhibitor celecoxib. *ACC Curr J Rev* [Internet]. studeni 2003. [citirano 07. lipanj 2019.];12(6):14–5. Dostupno na:

<https://linkinghub.elsevier.com/retrieve/pii/S1062145803005105>

54. Convente MR, Chakkalakal SA, Yang E, Caron RJ, Zhang D, Kambayashi T, i ostali. Depletion of Mast Cells and Macrophages Impairs Heterotopic Ossification in an *Acvr1<sup>R206H</sup>* Mouse Model of Fibrodysplasia Ossificans Progressiva. *J Bone Miner Res* [Internet]. veljača 2018. [citirano 07. lipanj 2019.];33(2):269–82. Dostupno na: <http://doi.wiley.com/10.1002/jbmr.3304>
55. Brennan TA, Lindborg CM, Bergbauer CR, Wang H, Kaplan FS, Pignolo RJ. Mast cell inhibition as a therapeutic approach in fibrodysplasia ossificans progressiva (FOP). *Bone* [Internet]. travanj 2018. [citirano 07. lipanj 2019.];109:259–66. Dostupno na: <https://linkinghub.elsevier.com/retrieve/pii/S8756328217303198>
56. Kochar IS, Sethi A, Ramachandran S. Feasibility of bisphosphonate therapy in an Indian pediatric patient of fibrodysplasia ossificans progressiva. *Int J Appl basic Med Res* [Internet]. 2019. [citirano 07. lipanj 2019.];9(2):118–20. Dostupno na: <http://www.ncbi.nlm.nih.gov/pubmed/31041177>
57. Schuetz P, Mueller B, Christ-Crain M, Dick W, Haas H. Amino-bisphosphonates in heterotopic ossification: first experience in five consecutive cases. *Spinal Cord* [Internet]. 03. listopad 2005. [citirano 08. lipanj 2019.];43(10):604–10. Dostupno na: <http://www.nature.com/articles/3101761>
58. Cullen N, Perera J. Heterotopic Ossification. *J Head Trauma Rehabil* [Internet]. siječanj 2009. [citirano 08. lipanj 2019.];24(1):69–71. Dostupno na: <https://insights.ovid.com/crossref?an=00001199-200901000-00010>
59. Geho WB. Fibrodysplasia ossificans progressiva. A survey of forty-two cases [Internet]. Article in *The Journal of Bone and Joint Surgery*. 1979 [citirano 08. lipanj 2019.]. Dostupno na: <https://www.researchgate.net/publication/23022429>
60. Brantus J-F, Meunier PJ. Effects of Intravenous Etidronate and Oral Corticosteroids in Fibrodysplasia Ossificans Progressiva. *Clin Orthop Relat Res* [Internet]. siječanj 1998. [citirano 08. lipanj 2019.];346:117–120. Dostupno na: <https://insights.ovid.com/crossref?an=00003086-199801000-00017>

61. Semler O, Rehberg M, Mehdiani N, Jackels M, Hoyer-Kuhn H. Current and Emerging Therapeutic Options for the Management of Rare Skeletal Diseases [Internet]. *Pediatric Drugs*. 2019 [citirano 02. svibanj 2019.]. Dostupno na: <http://link.springer.com/10.1007/s40272-019-00330-0>
62. Chakkalakal SA, Uchibe K, Convente MR, Zhang D, Economides AN, Kaplan FS, i ostali. Palovarotene Inhibits Heterotopic Ossification and Maintains Limb Mobility and Growth in Mice With the Human *ACVR1<sup>R206H</sup>* Fibrodysplasia Ossificans Progressiva (FOP) Mutation. *J Bone Miner Res* [Internet]. 12. rujana 2016. [citirano 09. lipanj 2019.];31(9):1666–75. Dostupno na: <https://onlinelibrary.wiley.com/doi/abs/10.1002/jbmr.2820>
63. Kaplan FS, Hsiao EC, Keen R, Cunto C De, Rocco M Di, Brown MA, i ostali. Palovarotene Reduces New Heterotopic Ossification in Fibrodysplasia Ossificans Progressiva. Sv. i. 2018.
64. No Title [Internet]. Dostupno na: [https://en.wikipedia.org/wiki/Fibrodysplasia\\_ossificans\\_progressiva](https://en.wikipedia.org/wiki/Fibrodysplasia_ossificans_progressiva)
65. Soldic Z, Murgic J, Radie J, Dabelic N, Jazvic M, Brozic JM, i ostali. Radiation Therapy in Treatment of Fibrodysplasia Ossificans Progressiva: A Case Report and Review of the Literature. 2011.;35(2):611–4.
66. Andreu Martínez FJ, Martínez Mateu JM, Tormo Ferrero V. The role of radiotherapy for prevention of heterotopic ossification after major hip surgery. *Clin Transl Oncol* [Internet]. siječanj 2007. [citirano 07. lipanj 2019.];9(1):28–31. Dostupno na: <http://link.springer.com/10.1007/s12094-007-0006-7>
67. Lanchoney TF, Cohen RB, Rocke DM, Zasloff MA, Kaplan FS. Permanent heterotopic ossification at the injection site after diphtheria-tetanus-pertussis immunizations in children who have fibrodysplasia ossificans progressiva. Sv. 126, *The Journal of Pediatrics*. 1995. str. 762–4.
68. Gupta RR, Delai PLR, Glaser DL, Rocke DM, Al Mukaddam M, Pignolo RJ, i ostali. Prevalence and risk factors for kidney stones in fibrodysplasia ossificans progressiva.



- Bone. 2018.;109:120–3.
69. C.E. L, A.T. L, H.B. J, F.S. K. Conductive hearing loss in individuals with fibrodysplasia ossificans progressiva. *Am J Audiol* [Internet]. 1999.;8(1):29–33. Dostupno na: <http://www.embase.com/search/results?subaction=viewrecord&from=export&id=L129466422%5Cnhttp://sfx.library.uu.nl/utrecht?sid=EMBASE&issn=10590889&id=doi:&atitle=Conductive+hearing+loss+in+individuals+with+fibrodysplasia+ossificans+progressiva.&stitle=Am+J+>
  70. Ludman H, Hamilton EBD, Eade AWT. Deafness in Myositis Ossificans Progressiva. *J Laryngol Otol* [Internet]. 29. siječanj 1968. [citirano 16. svibanj 2019.];82(01):57–63. Dostupno na: [http://www.journals.cambridge.org/abstract\\_S0022215100068481](http://www.journals.cambridge.org/abstract_S0022215100068481)
  71. Song J, Udupa JK, Tong Y, Xiao L, Wu C, McDonough J, i ostali. Architectural Analysis on Dynamic MRI to Study Thoracic Insufficiency Syndrome. *Proc SPIE--the Int Soc Opt Eng* [Internet]. veljača 2018. [citirano 17. svibanj 2019.];10576. Dostupno na: <http://www.ncbi.nlm.nih.gov/pubmed/30899131>
  72. Kaplan FS, Zasloff MA, Kitterman JA, Shore EM, Hong CC, Rocke DM. Early Mortality and Cardiorespiratory Failure in Patients with Fibrodysplasia Ossificans Progressiva. [citirano 28. travanj 2019.]; Dostupno na: <https://www.ncbi.nlm.nih.gov/pmc/articles/PMC2827822/pdf/JOBOJOS9230686.pdf>
  73. Connor JM, Evans CC, Evans DAP. Cardiopulmonary function in fibrodysplasia ossificans progressiva. *Sv. 36, Thorax*. 1981. str. 419–23.
  74. Kussmaul WG, Esmail AN, Sagar Y, Ross J, Gregory S, Kaplan FS. Pulmonary and Cardiac Function in Advanced Fibrodysplasia Ossificans Progressiva. *Clin Orthop Relat Res*. 2003.;346:104–109.
  75. Kaplan FS, Glaser DL. Thoracic Insufficiency Syndrome in Patients With Fibrodysplasia Ossificans Progressiva. *Clin Rev Bone Miner Metab* [Internet]. 2005. [citirano 17. svibanj 2019.];3(3–4):213–6. Dostupno na: <http://link.springer.com/10.1385/BMM:3:3-4:213>

## 9. ŽIVOTOPIS

Rođena sam 09.09.1992. godine u Zagrebu, gdje sam pohađala Osnovu školu Jure Kaštelana od 1999. do 2007. godine, te II. gimnaziju od 2007. do 2011. godine. Tijekom školovanja bavila sam se likovnom i dramskom umjetnošću, jedrenjem i plivanjem. Medicinski fakultet Sveučilišta u Zagrebu upisala sam akademske godine 2011./2012. te sam trenutno redovna studentica 6. godine studija. Na katedri za Histologiju obavljala sam ulogu demonstratora u akademskoj godini 2015./2016. Tijekom studija bila sam članica vodstva Međunarodne udruge studenata medicine Hrvatska (CroMSIC), na čijim skupštinama sam sudjelovala u Zagrebu i Splitu, te na generalnim skupštinama krovne organizacije IFMSA (International Federation of Medical Students' Associations) na Malti 2016. godine i u Crnoj Gori 2017. godine. Kao pasivni sudionik 2015. godine sam prisustvovala međunarodnom kongresu „Global Students' Conference of Biomedical Sciences“ u Beogradu, te kao aktivni na međunarodnom studentskom kongresu SaMED u Sarajevu 2016. godine. U kolovozu 2017. godine provela sam mjesec dana u Španjolskoj u Malagi, gdje sam sudjelovala u studentskoj razmjeni u sklopu koje sam pohađala praksu u bolnici na Odjelu za radiologiju. 2018. godine praksu sam odrađivala i u Bolnici za hitnu pedijatriju u Limi, u Peruu. Od 2017. godine članica sam radne skupine projekta Hrvatskog zavoda za javno zdravstvo „Živjeti zdravo“, Element 1 Zdravstveno obrazovanje, podelement Spolno i reproduktivno zdravlje.