

# Povezanost debljine lamele s vidnom oštrinom nakon stražnje slojevite transplantacije rožnice

---

Meter, Ana

Doctoral thesis / Disertacija

2020

Degree Grantor / Ustanova koja je dodijelila akademski / stručni stupanj: **University of Zagreb, School of Medicine / Sveučilište u Zagrebu, Medicinski fakultet**

Permanent link / Trajna poveznica: <https://um.nsk.hr/um:nbn:hr:105:207135>

Rights / Prava: [In copyright](#) / [Zaštićeno autorskim pravom.](#)

Download date / Datum preuzimanja: **2025-02-13**



Repository / Repozitorij:

[Dr Med - University of Zagreb School of Medicine Digital Repository](#)



**SVEUČILIŠTE U ZAGREBU  
MEDICINSKI FAKULTET**

**Ana Meter**

**Povezanost debljine lamele s vidnom  
oštrinom nakon stražnje slojevite  
transplantacije rožnice**

**DISERTACIJA**



**Zagreb, 2020.**

**SVEUČILIŠTE U ZAGREBU  
MEDICINSKI FAKULTET**

**Ana Meter**

**Povezanost debljine lamele s vidnom  
oštrinom nakon stražnje slojevite  
transplantacije rožnice**

**DISERTACIJA**

**Zagreb, 2020.**

Disertacija je izrađena u Klinici za očne bolesti Medicinskog fakulteta  
Sveučilišta u Zagrebu, Kliničkog bolničkog centra Zagreb

Voditelj rada: doc. dr. sc. Tomislav Kuzman

Zahvaljujem svom mentoru doc. dr. sc. Tomislavu Kuzmanu na velikoj pomoći u izradi disertacije. Također zahvaljujem osoblju na Odjelu za prednji segment oka Kliničkog bolničkog centra Zagreb i osoblju Banke očnog tkiva na Kliničkom zavodu za transfuzijsku medicinu i transplantacijsku biologiju na svesrdnoj pomoći u prikupljanju podataka za izradu disertacije.

## SADRŽAJ

1. UVOD I SVRHA RADA	
1.1. Anatomija i fiziologija rožnice.....	1
1.2. Bolesti endotela rožnice.....	6
1.3. Metode i razvoj transplantacijske kirurgije rožnice.....	9
1.4. Stražnja slojevita transplantacija rožnice i utjecaj na vidnu oštrinu.....	14
2. HIPOTEZA ISTRAŽIVANJA.....	25
3. CILJEVI ISTRAŽIVANJA.....	26
4. MATERIJALI I METODE ISTRAŽIVANJA	
4.1. Opis postupaka općeg oftalmološkog pregleda.....	27
4.2. Postupak pripreme donorskog tkiva rožnice.....	33
4.3. Opis operativnog zahvata stražnje slojevite transplantacije rožnice.....	38
4.4. Metoda mjerenja lamele.....	41
4.5. Plan istraživanja.....	43
4.6. Statistička obrada.....	45
4.7. Etički aspekt istraživanja.....	45
5. REZULTATI	
5.1. Epidemiološki podaci ispitanika u istraživanju.....	47
5.2. Debljina lamele rožnice i vidna oštrina.....	48
5.3. Preoperativna i postoperativna debljina lamele rožnice.....	54
6. RASPRAVA	
6.1. Utjecaj debljine lamele na postoperativnu vidnu oštrinu.....	56
6.2. Postoperativno smanjivanje debljine lamele.....	61
7. ZAKLJUČCI.....	65
8. SAŽETAK.....	67

9. SUMMARY.....	69
10. POPIS LITERATURE.....	71
11. ŽIVOTOPIS.....	82

## Popis kratica i oznaka

ACAID – Prednjom sobicom uzrokovana imunološka devijacija (prema engl. Anterior chamber associated immune deviation)

A-OCT – prednja okularna koherentna tomografija (prema engl. anterior ocular coherence tomography)

BCVA – najbolje korigirana vidna oštrina (prema engl. best corrected visual acuity)

DALK – duboka prednja slojevita keratoplastika (prema engl. deep anterior lamellar keratoplasty)

DMEK – Descemet membranska endotelna keratoplastika (prema engl. Descemet membrane endothelial keratoplasty)

DSAEK – Stražnja slojevita Descemetova automatizirana endotelna keratoplastika (prema engl. Descemet stripping automated endothelial keratoplasty)

FCD – Fuchsova distrofija rožnice (prema engl. Fuchs corneal dystrophy)

HOA – Aberacije višeg reda (prema engl. Higher order aberrations)

IOL – Intraokularna leća (prema engl. Intraocular lens)

IOP – intraokularni tlak (prema engl. intraocular pressure)

OCT – okularna koherentna tomografija (prema engl. ocular coherence tomography)

PBK – pseudofakna bulozna keratopatija (prema engl. pseudophakic bullous keratopathy)

PK – Penetrantna keratoplastika (prema engl. penetrating keratoplasty)

UT DSAEK – Ultra tanka stražnja slojevita automatizirana endotelna keratoplastika  
(prema engl. Ultrathin Descemet stripping automated endothelial keratoplasty)

VA – vidna oštrina (prema engl. visual acuity)

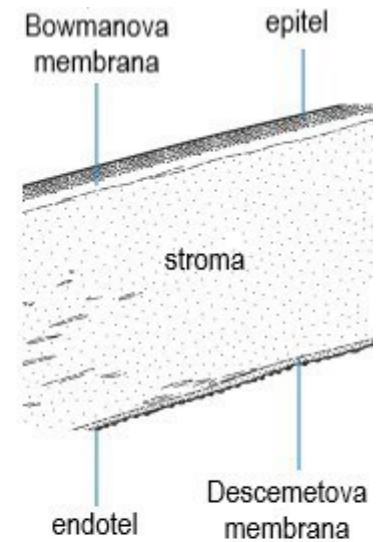



## 1. UVOD I SVRHA RADA

### 1.1. Anatomija i fiziologija rožnice

Oko je parni osjetni organ vida. Anatomski se razlikuju vanjski sloj koji odgovara tvrdoj ovojnici, srednji sloj te unutrašnji sloj od živčanog tkiva. *Tunica fibrosa oculi* čvrsta je vezivna ovojnica koja oku daje oblik i formu. Čine je prozirna rožnica i neprozirna bjeloočnica (1,2).

Rožnica je zajedno sa suznim filmom neophodna kako bi se osigurala odgovarajuća prednja površina loma zraka svjetlosti i kako bi se oko zaštitilo od infekcija i oštećenja dubljih dijelova. Prosječni horizontalni promjer rožnice kod odrasle osobe je 11,5-12 mm i oko 1,0 mm je veći od vertikalnog promjera. Prednja refrakcijska snaga rožnice iznosi oko 43 dioptrije (1,3). Anatomski je rožnica građena od pet slojeva. Vanjski sloj rožnice čini epitel, ispod epitela je smještena Bowmanova membrana, zatim slijedi sloj strome, na stromu se nastavlja Descemetova membrana i posljednji je sloj endotelnih stanica (slika 1). Centralna debljina rožnice je oko 550  $\mu\text{m}$ , a periferna oko 650  $\mu\text{m}$ .



Slika 1. Histološki presjek rožnice sa shematski prikazanim slojevima

Epitelni sloj rožnice se sastoji od nekeratiniziranog, nesekretornog, slojevitog pločastog epitela, debljine 4 do 6 staničnih slojeva što odgovara debljini od 40 do 50  $\mu\text{m}$ . Epitel je prekriven suznim filmom debljine 7  $\mu\text{m}$ , koji je optički važan za mikroarhitekturu prednje epitelne površine (4). Epitelne stanice rožnice neprestano se regeneriraju prolazeći involuciju, apoptozu i deskvamaciju. Potpuna obnova epitelnih stanica rožnice odvija se u razdoblju od 7 do 10 dana, pritom dublje smještene stanice epitela zamjenjuju površinske (5). Sloj bazalnih stanica sastavljen je od jednog sloja epitelnih stanica visokih 20  $\mu\text{m}$ , koje su sposobne za mitozu. Nakon oštećenja bazalne membrane, potrebno je oko 6 tjedana za regeneraciju i cijeljenje oštećenja. Epitelne limbalne matične stanice su nediferencirane pluripotentne stanice koje služe kao važan izvor novog epitela rožnice. Lokalizirane su u limbalnom bazalnom epitelu koji se nalazi na periferiji rožnice pri prijelazu na

bjeloočnicu. One migriraju u središnji dio rožnice, te se diferenciraju i obnavljaju bazalne stanice (6,7).

Bowmanova membrana sastoji se od sloja kolagenih vlakana debljine 14 do 18  $\mu\text{m}$ . U slučaju oštećenja, nema regenerativnog potencijala te zacjeljuje ožiljkom.

Stroma rožnice pruža važan strukturni integritet i obuhvaća otprilike 85% debljine rožnice. Stroma se razlikuje od ostalih kolagenih struktura svojom prozirnošću i biomehaničkim svojstvima. Ova funkcionalna svojstva proizlaze iz precizne organizacije stromalnih vlakana i izvanstaničnog matriksa (8). Vlakna su paralelna unutar svake lamele i raspoređena pod kutom u odnosu na vlakna u susjednim lamelama (9). Ova mreža smanjuje rasipanje svjetla prema naprijed i doprinosi mehaničkoj čvrstoći rožnice. Periferna stroma je deblja od središnje strome. Fibrile stromalnog kolagena, koje daju glavnu vlačnu čvrstoću rožnici, sastavljene su uglavnom od kolagena tipa I, ali zahtijevaju heterodimerni kompleks s kolagenom tipa V za dobivanje njihovog jedinstvenog i uskog promjera. Okružene su specijaliziranim proteoglikanima i keratocitima. Osjetni živci su izvedeni iz nazocilijarne grane prve oftalmičke grane trigeminalnog živca. U površinskom dijelu rožnice živci ulaze u stromu radijalno u debelim snopovima formirajući pleksiformne oblike, koji na kraju perforiraju Bowmanovu membranu kako bi osigurali bogati pleksus ispod bazalnog epitelno sloja. Oštećenja strome zacjeljuju fibrozom uz stvaranje ožiljka (10,11).

U ranoj embriogenezi posteriorna ploha rožnice obrubljena je neuralnim grebenom odnosno monoslojem uredno raspoređenih kockastih stanica. Neposredno ispred spljoštenog sloja nalazi se diskontinuirani, homogeni acelularni sloj, koji s vremenom postaje Descemetova membrana. Ima debljinu oko 3  $\mu\text{m}$  pri rođenju, a u odrasloj dobi oko 10  $\mu\text{m}$ , kontinuirana je i ujednačena, a spaja se periferno s trabekulumom (12,13). Mjesto spajanja je poznato kao Schwalbeova linija i gonioskopski je orijentir koji definira kraj Descemetove membrane i početak trabekularne mreže.

Endotel rožnice je monosloj, koji izgleda kao mozaik sličan saću kada se gleda sa stražnje strane. Pojedinačne stanice se tijekom vremena stabiliziraju na oko 4  $\mu\text{m}$  debljine u odrasloj dobi. Susjedne stanice dijele velike lateralne interdigitacije i posjeduju uske spojeve duž svojih bočnih granica. Bočne membrane sadrže visoku gustoću pumpi  $\text{Na}^+/\text{K}^+$  ATP-aze (14). Bazalna površina endotela sadrži brojne hemidezmosome koji potiču prijanjanje na Descemetovu membranu. Endotelne stanice kontinuirano sintetiziraju Descemetovu membranu tijekom cijelog života. Gustoća i topografija endotelnih stanica također se mijenjaju tijekom života. Od drugog do osmog desetljeća života, gustoća stanica opada s otprilike 3000 do 4000 stanica po  $\text{mm}^2$  na oko 2600 stanica po  $\text{mm}^2$ , a postotak heksagonalnih stanica opada s početnih 75% na otprilike 60%. Gustoća središnjih endotelnih stanica u normalnim rožnicama se smanjuje s prosječnom stopom od 0,6% godišnje (15). Endotelnom aktivnošću, stroma se održava u deturgescentnom stanju sa 78% sadržaja vode, i na taj način se održava prozirnost rožnice (16). Izlazak tekućine iz strome rožnice pasivno slijedi razliku osmotskog gradijenta iz relativno hipoosmotske strome prema relativno hipertoničnoj očnoj vodici u prednjoj očnoj sobici. Ovo

pasivno kretanje niz osmotski gradijent ne zahtijeva energiju. Procesi koji zahtijevaju energiju su intracelularni i membranski povezani sustavi prijenosa iona koji generiraju osmotski gradijent. Dva najvažnija sustava prijenosa iona su mjesta vezana na membranu  $\text{Na}^+/\text{K}^+$  ATP-aze i unutarstanični put ugljične anhidraze. Aktivnost u oba ova puta uzrokuje izlazak tekućine iz strome prema očnoj vodici. Pregradni dio endotela je jedinstven, po tome što je propusan do određenog stupnja, što omogućuje protok iona potreban za uspostavljanje osmotskog gradijenta (12,16,17). Smatra se da ne postoji mitotski potencijal endotela. Iako točan minimalni broj stanica po  $\text{mm}^2$  potreban za održavanje deturgescencije rožnice nije poznat, rožnica s brojem stanica ispod 500 po  $\text{mm}^2$  može biti izložena riziku od razvoja edema rožnice. Morfologija endotelnih stanica u smislu veličine i oblika također korelira s funkcijom aktivne osmotske pumpe. Povećanje veličine stanica koje se naziva polimegatzizam i povećanje varijacije oblika stanica pod nazivom pleomorfizam koreliraju sa smanjenom sposobnošću endotelnih stanica da održavaju rožnicu prozirnou i bez edema (18,19). Oštećenje endotela uz gubitak stanica moguće je zbog mnogih uzroka. Blagi stres na stanice može rezultirati promjenom veličine i oblika stanica, dok veći stres može rezultirati gubitkom stanica kao i nepovratnim promjenama endotelnog citoskeleta. Izvori stresa mogu biti metabolički kao hipoksija ili hiperglikemija i toksični od lijekova ili njihovih konzervansa. Ozljede endotela također su često posljedica vanjske traume ili intraokularnih operativnih zahvata. Tkivna manipulacija, protok tekućine u prednjoj očnoj sobici i intrakameralna farmakološka sredstva uvedena tijekom operacije prednjeg segmenta oka mogu uzrokovati oštećenje endotela (20–22).

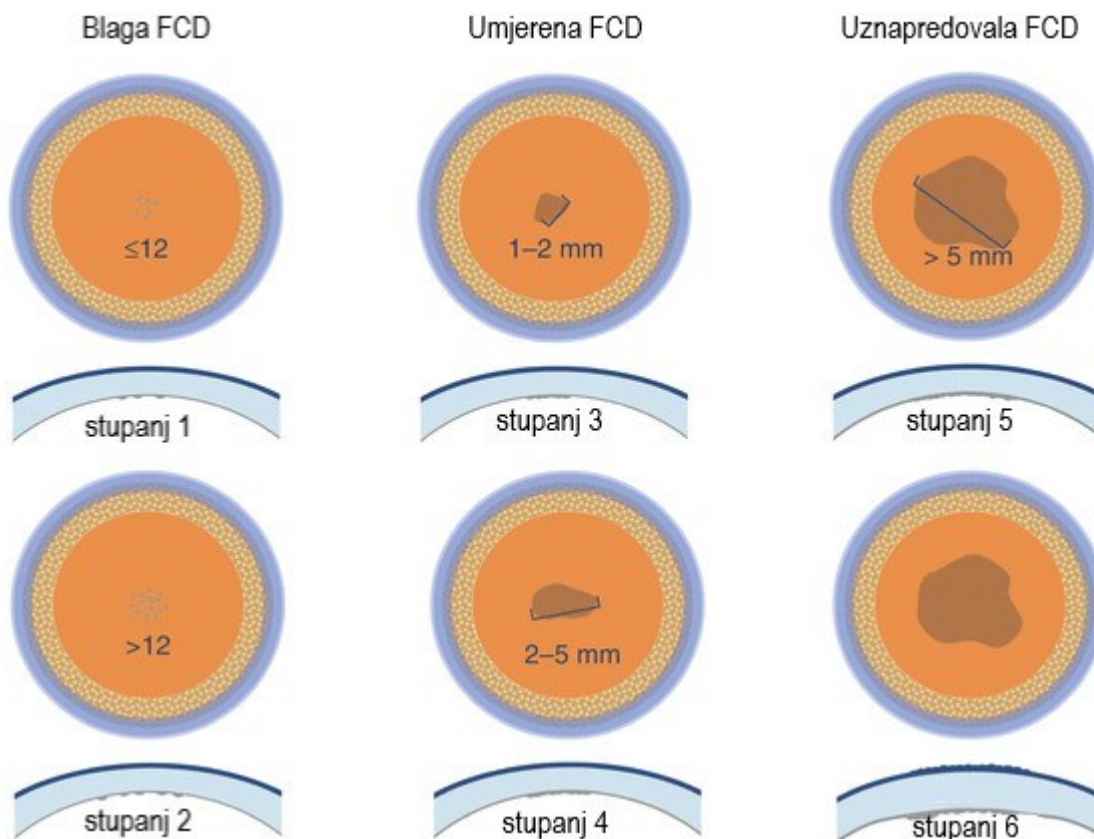
## 1.2. Bolesti endotela rožnice

Bolesti rožnice mogu se podijeliti na infektivne bolesti kao što su bakterijski, gljivični, parazitarne i virusni keratitisi i neinfektivni keratitisi. Zatim postoje bolesti strukture rožničnoga tkiva u obliku keratokonusa i ostalih ektazija rožnice. Posljednja skupina su mnogobrojne degeneracije i distrofije rožnice. Također su nezaobilazna i jatrogena oštećenja rožnice kao što su kirurški i nekirurški inducirane traume (1,2,23). Sva navedena stanja mogu uzrokovati smanjivanje transparentnosti rožnice i gubitak vidne oštine određenog stupnja. U mnogim slučajevima nije moguće konzervativnim liječenjem postići ponovnu prozirnost rožnice te jedino rješenje preostaje operativni zahvat transplantacije rožnice.

Ovo istraživanje obrađivati će bolesnike koji imaju bolest endotela. Dvije najčešće bolesti endotela su Fuchsova distrofija rožnice i jatrogeno izazvano oštećenje endotela rožnice pod nazivom pseudofakna bulozna keratopatija (24).

Fuchsova distrofija rožnice je progresivna, nasljedna bolest rožnice, koju je prvi opisao austrijski oftalmolog Ernst Fuchs 1910. godine. Prvi je izvijestio o 13 slučajeva središnjeg zamućenja rožnice, uz gubitak osjeta i stvaranje epitelnih bula, koje je nazvao "dystrophia epithelialis corneae". Bolest je karakterizirana kasnim početkom, sporim napredovanjem, izrazito smanjenom oštinom vida ujutro, nedostatkom upale, difuznom neprozirnošću rožnice intenzivnijom u centralnom dijelu uz stvaranje površinskih epitelnih vezikula (25,26) (slika 2). Kao sinonim za Fuchsovu distrofiju često se u kliničkoj praksi koristi pojam "cornea guttata", kojeg je Vogt prvi put

upotrijebio za opisivanje izgleda oboljele rožnice. Izraz ima svoje podrijetlo u izgledu zahvaćenog endotela u obliku kapljica i izvedenica je iz latinskog jezika jednina naziva "gutta" (množina, guttae) koji je latinska imenica za kapljicu, dok je guttata pridjev koji opisuje rožnicu (26).



Slika 2. Prikaz stupnjevanja promjena rožnice kod Fuchsove distrofije (FCD – engl. Fuchs corneal dystrophy) prema modificiranoj Krachmerovoj skali.

Promjene u strukturi Descemetove membrane i povećana osjetljivost na oksidativna oštećenja doprinose smanjenoj gustoći endotelnih stanica i slabljenju

funkcije aktivne ionske pumpe. Genetska istraživanja otkrila su višestruke kromosomske lokuse povezane s uobičajenom Fuchsovom distrofijom i nasljeđivanjem dva odvojena genotipa za koje se pokazalo da rezultiraju ranijim početkom bolesti (27). Preventivne mjere tek treba utvrditi, ali pušenje povećava rizik od razvoja bolesti (28). Konzervativno liječenje ograničeno je na smanjenje simptoma edema, ali definitivno liječenje zahtijeva operaciju. Stražnje slojevite endotelne transplantacijske metode nude nove alternative penetrantnoj keratoplastici pune debljine (29).

Druga velika skupina bolesti endotela rožnice naziva se bulozna keratopatija. Glavni uzrok bulozne keratopatije je gubitak endotelne stanice zbog kirurške traume, posebno prilikom operacije katarakte. Lokalizirano povećanje temperature povezano sa ultrazvučnom sondom tijekom fakoemulzifikacije može dovesti do toplinskog oštećenja endotela rožnice. Oštećenje endotela također može biti uzrokovano visokim protokom tekućine prilikom operacije katarakte. Nadalje turbulentni i slabo kontrolirani protok lećnih masa u prednjoj očnoj sobici prilikom njihove aspiracije može uzrokovati oštećenje endotelne stanice (30,31). Dulje vrijeme operacije uz povećani rasap ultrazvučne energije iz sonde prilikom koje se nekontrolirano oslobađa veća količina toplinske energije uz povećanu proizvodnju slobodnih radikala također utječe na oštećenje endotela rožnice (30,31). Dekompenzacija endotela rožnice dovodi do prekomjerne hidratacije rožnice, nastaje edem rožnice, a u uznapredovalom stadiju bulozna keratopatija. Bolest može biti asimptomatska u ranoj fazi. Kako napreduje edem rožnice, dolazi do zamagljenog vida uzrokovanog nabiranjem Descemetove membrane i povećanjem debljine strome. Nakupljanjem tekućine u daljnjem stadiju bolesti dolazi do formiranja bula ispunjenih tekućinom



ispod epitela rožnice. Pucanjem bula nastaje oštećenje epitela i pojava nelagode, pa čak i jake boli uz daljnje smanjivanje vidne oštine. Dugotrajni edem rožnice također uzrokuje dodatne komplikacije kao što je vaskularizacija rožnice, sklonost infekcijama i stvaranje ožiljkastog tkiva (31,32). Bulozna keratopatija može se pojaviti u oko 1% do 2% bolesnika koji se podvrgavaju operaciji katarakte, što je oko dva do četiri milijuna pacijenata širom svijeta (33). Naziv pseudofakna bulozna keratopatija povezan je sa pseudofakijom. Pseudofakija (grčki: pseudo - lažan i phakos - leća) označava prisutnost umjetne leće u oku. Naime, tijekom zahvata operacije katarakte na mjesto odstranjene prirodne zamućene leće ugrađuje se umjetna prozirna intraokularna leća (IOL - engl. Intraocular Lens). U kliničkoj praksi naziv pseudofakna bulozna keratopatija označava pojam jatrogenog oštećenja stanica koje je nastalo prilikom operacije katarakte, a da u podlozi nije bilo neke druge bolesti endotela. Bulozna keratopatija u širem smislu može nastati kao posljedica oštećenja endotela operacijom katarakte, ali i kao završni stadij dekompenzacije endotela kod Fuchsove distrofije rožnice.

### 1.3. Metode i razvoj transplantacijske kirurgije rožnice

Transplantacija rožnice je zahvat kojim se bolesnikova zamućena rožnica zamjenjuje bistrom donorskom rožnicom. Sustavne bolesti kao što su malignost i kardiovaskularne bolesti diskvalificiraju donore srca, bubrega, jetre ili pluća, ali ih ne diskvalificiraju u doniranju rožnica. Važno je naglasiti da nije potreban proces podudaranja između davatelja i primatelja. U bolesnika koji su podvrgnuti

keratoplastici kod Fuchsove endotelne distrofije rožnice ili pseudofakne bulozne keratopatije, ABO krvna grupa, Rh faktor i nekompatibilnost kombiniranih antigena nisu povećali rizik od neuspjeha presađivanja. Ekspresija ABO antigena nije ravnomjerna u svim slojevima rožnice. Dodatno, kompatibilnost humanog leukocitnog antigena koje je istraživano u studiji transplantacije rožnica nije pokazalo nikakvu korist u pogledu odbacivanja transplantata (34). Serološko podudaranje nije potrebno za uspješnu transplantaciju rožnice zbog imunološkog privilegija koji je karakterističan za tkivo rožnice. Privilegij imunosti rožnice reguliran je s tri mehanizma za regulaciju imuniteta (35). Prvo, postoji aferentna blokada imunološkog odgovora na strano tkivo. Avaskularna priroda rožnice sprječava da aloantigeni iz transplantiranog tkiva dosegnu limfne čvorove domaćina. Izostanak antigen-prezentirajućih stanica, MHC-II i B7 pomažu u ovoj aferentnoj blokadi. Drugo, donorsko rožnično tkivo može suprimirati Th1 limfocitni odgovor tkiva domaćina. Supresija i regulacija je posredovana imunosupresivnim citokinima i peptidima koji su prisutni u očnoj vodici, od kojih je glavni FasL ligand. Ovaj izostanak imunološkog odgovora na strano tkivo naziva se ACAID (engl. ACAID - anterior chamber associated immune deviation) (36–38). Konačno, postoji eferentna blokada imunološkog odgovora na tkivo rožnice donora. FasL, isti protein koji suprimira Th1 odgovor, također je uključen u inhibiciju eferentne blokade. Poremećaj u bilo kojem od tri mehanizma koji pomažu stvoriti imunološki privilegirani okoliš može rezultirati imunološkim odbacivanjem tkiva rožnice (39,40).

Prvu uspješnu transplantaciju rožnice izvršio je 1905. godine Eduard Zirm (41). To je još uvijek najčešći tip transplantacije u ljudi (33). Nakon Zirmove prekretnice 1905. godine, samo je nekoliko poboljšanja učinjeno u idućih 100 godina, uključujući

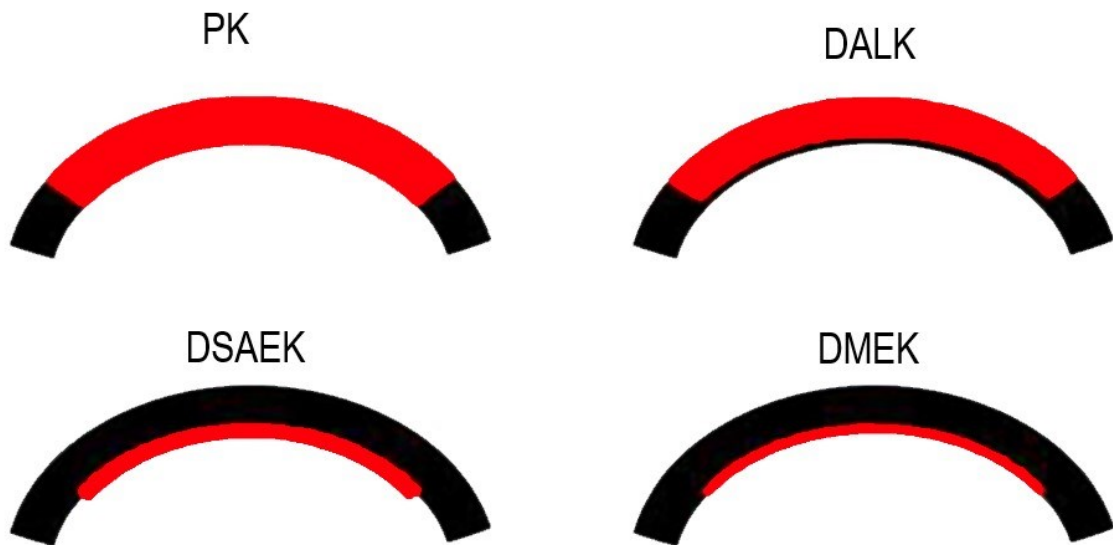
mikroskope, šavove, antibiotike i kortikosteroide, ali nije bilo mnogo promjena u korištenim kirurškim tehnikama (42). Glavne indikacije za transplantaciju rožnice su bolesti rožnice koje zahvaćaju punu debljinu rožnice kao što je keratokonus, ožiljci, distrofije i degeneracije rožnice. Hitna terapijska keratoplastika pune debljine indicirana je u stanjima prijeteće ili perforirane rožnice kao posljedice infektivnih ili neinfektivnih oštećenja kao što su ulkusi ili ozljede. Penetrantna keratoplastika (engl. PK – Penetrating keratoplasty) je standardna tehnika keratoplastike od 1950-ih godina. Nakon transplantacije rožnice pune debljine slijedi višemjesečni oporavak, dugotrajna rehabilitacija vidne oštine, visoki postoperativni astigmatizam, te osjetljivost operiranog oka na traumu (43).

Razvojem transplantacijske kirurgije rožnice danas je moguće transplantirati rožnicu pune debljine sa svim slojevima, ali isto tako i unutarnji ili vanjski sloj rožnice. Slojevita transplantacija rožnice naziva se često i lamelarnom keratoplastikom. Kod prednje lamelarne keratoplastike transplantira se epitel, Bowmanova membrana i prednji sloj strome određene debljine, a kod stražnje lamelarne keratoplastike transplantira se unutarnji sloj rožnice, dakle endotel, Descemetova membrana i tanki sloj strome, a stroma i epitel primatelja ostaju netaknuti (slika 3).

Slojevite transplantacije rožnice djelomično su zamijenile transplantaciju pune debljine. Prednja duboka slojevita transplantacija (engl. DALK - deep anterior lamellar keratoplasty) je transplantacija rožnice djelomične debljine koja uključuje samo donorsku stromu, ostavljajući primateljevu Descemetovu membranu i endotel. Međutim PK je do danas ostala u prednosti pred DALK keratoplastikom zbog

izuzetno složene i zahtjevne operativne tehnike i relativno lošijim konačnim rezultatima vidne oštine prvenstveno zbog nepravilnosti disektiranih površina i ožiljcima u tkivnom sučelju. Nedavna poboljšanja u kirurškim instrumentima i uvođenje novih tehnika maksimalne dubine disekcije rožnice kao i smanjeni rizik od imunološkog odbacivanja u usporedbi s PK, ponovno su zainteresirali kirurge prednjeg segmenta oka za navedenu tehniku. Postupak nudi prednosti u odnosu na PK zbog smanjenog rizika od postoperativnog imunološkog odbacivanja transplantata (44).

Za razliku od prednje slojevite transplantacije rožnice koja još uvijek nije nadmašila transplantaciju pune debljine rožnice, stražnja slojevita transplantacija rožnice je postala više korištena od PK kod bolesti endotela rožnice (44). Razvijene su nove tehnike stražnje lamelarne keratoplastike. Te tehnike uključuju stražnju slojevitu automatiziranu endotelnu keratoplastiku (engl. DSAEK - Descemet's stripping automated endothelial keratoplasty) i Descemet membransku endotelnu keratoplastiku (engl. DMEK – Descemet's membrane endothelial keratoplasty). U usporedbi s PK, DSAEK osigurava stabilniju rožnicu i manji postoperativni astigmatizam s boljom vidnom oštrinom, manjim gubitkom endotelnih stanica i nižom stopom odbacivanja transplantata u postoperativnom tijeku (29,42,45). Također je manja postoperativna iritacija oka i nešto je jednostavnija i sigurnija sama tehnika operativnog zahvata. Trenutno, endotelna keratoplastika se može koristiti za liječenje bilo kojeg uzroka endotelne disfunkcije rožnice, uključujući Fuchsovu distrofiju, pseudofaknu buloznu keratopatiju ili neuspješnu penetrantnu keratoplastiku. PK se još uvijek može indicirati u bolesnika sa jakim edemom rožnice i dubokim stromalnim ožiljcima jer tada nije moguće tehnički sigurno izvesti endotelnu keratoplastiku.



Slika 3. Vrste transplantacije rožnice: PK – engl. Penetrating keratoplasty (hrv. penetrantna keratoplastika pune debljine), DALK – engl. Deep anterior lamellar keratoplasty (hrv. prednja duboka lamelarna keratoplastika), DSAEK – engl. Descemet's stripping automated endothelial keratoplasty (hrv. stražnja slojevita Descemetova automatizirana endotelna keratoplastika), DMEK – engl. Descemet's membrane endothelial keratoplasty (hrv. Descemet membranska endotelna keratoplastika). Crnom bojom je prikazana primateljeva rožnica, a crvenom bojom donorsko rožnično tkivo.

#### 1.4. Stražnja slojevita transplantacija rožnice i utjecaj na vidnu oštrinu

Trenutno su najčešći postupci izvođenja endotelne keratoplastike DMEK i DSAEK (45,46). DSAEK su 2006. godine prezentirali Price i Gorovoy te je navedeni zahvat ubrzo postao najčešće korištena tehnika za zamjenu endotela rožnice (47,48). DSAEK transplantacija rožnice je nova metoda u Hrvatskoj koja se izvodi u javnozdravstvenim ustanovama od 2015. godine.

Kako bi uopće mogli učiniti DSAEK transplantaciju rožnice potrebno je pripremiti donorsku rožničnu lamelu. Pripremu donorske rožnične lamele za standardnu DSAEK operaciju može napraviti sam kirurg u operacijskoj dvorani tijekom operacije, ili se dostavlja transplantacijskom centru kao već obrađena od strane educiranog osoblja očne banke. Za pripremu lamele donora potreban je automatski mikrokeratom kojim se može isjeći lamela odgovarajuće debljine. Debljina lamele kod konvencionalne DSAEK operacije je iznad 100  $\mu\text{m}$ . Postoji i ultrathin DSAEK (engl. UT DSAEK - Ultrathin Descemet stripping automated endothelial keratoplasty) operacija kod koje su lamele tanje od 100  $\mu\text{m}$ . Priprema DSAEK lamelarnog donorskog transplantata odnosno odgovarajuće lamele obično se izvodi u očnim bankama. Za kontroliranu pripremu lamele u očnim bankama koristi se automatizirani mikrokeratom jer se priprema lamele ručnim mikrokeratomom u operacijskoj dvorani pokazala kao relativno teška i dugotrajna procedura koju su kirurzi uglavnom prepustili očnim bankama (48).

Do danas postoje kontroverzni rezultati vezani uz korelaciju između debljine lamelarnih graftova i konačne vidne oštine. Neke studije upućuju na to da tanji postoperativni graftovi mogu dovesti do bolje vidne oštine (49–52). Međutim, druge studije nisu otkrile korelaciju s postoperativnom debljinom presatka i vidnom oštrinom (53–56). U pokušaju postizanja boljih ishoda vida, uz postizanje istih niskih stopa postoperativnih komplikacija konvencionalne DSAEK kirurgije, neki kirurzi počeli su koristiti tanje DSAEK transplantate, tražeći da očne banke proizvode sve tanje tkivo za njihovu upotrebu. Priprema sve tanjih i tanjih lamela povećava rizik za oštećenje tkiva i gubitak tkiva za očne banke. Daljnji napredak u pripremanju lamela za DSAEK je išao u smjeru sve tanjih lamela tako da se danas opisuju nanotanke (NT - engl. nanothin) lamele tanje od  $\leq 50 \mu\text{m}$ , zatim ultratanke (UT - engl. ultrathin) lamele tanje od  $\leq 100 \mu\text{m}$  i konvencionalne lamele deblje od  $\geq 100 \mu\text{m}$  (57). Posebni zahtjevi kirurga prema očnim bankama za pripremu ultratankih lamela kao posljedicu imaju povećan rizik od oštećenja i gubitka tkiva kod obrade presatka, logistike i distribucije, te povećane troškove vezane uz obradu tkiva (52).

Tijekom razvoja DSAEK metode došlo je do promjene u definiciji podtipova metode ovisno o debljini lamele. Prethodno definirani ultratanki DSAEK bile su lamele tanje od  $130 \mu\text{m}$ , a danas su to lamele tanje od  $100 \mu\text{m}$  (50,52,57). Ove definicije prihvaćene se prema dogovoru kirurga i nisu strogo definirane, što potvrđuje Chamberlainova studija u kojoj 56% iskusnih kirurga definira lamelarnu debljinu ispod  $100 \mu\text{m}$  kao ultratanku, a više od  $100 \mu\text{m}$  kao konvencionalnu DSAEK metodu (58). Interes našeg istraživanja posvetili smo konvencionalnom DSAEK-u jer je to najčešće korištena metoda endotelne keratoplastike u svijetu i izvodi se u Hrvatskoj uz pripremu lamela u očnoj banci Kliničkog bolničkog centra Zagreb.

U prvom dijelu našega istraživanja pokušat ćemo odgovoriti na pitanje rezultiraju li tanje lamele kod konvencionalnog DSAEK-a boljom vidnom oštrinom. Analizirajući do sada poznatu literaturu uočili smo kontradiktorne podatke koji su prikazani u tablici 1.

Proučavajući literaturu naišli smo na kontradiktorne podatke utječe li debljina lamele kod DSAEK-a na vidnu oštrinu. Tako Pogorelov i suradnici zaključuju da tanje lamele mjerene 6 mjeseci nakon operacije OCT-om imaju bolju vidnu oštrinu. Nedostatak navedenog istraživanja je mali broj bolesnika. Također se primjećuje izrazita deturgescencija donorskih graftova nakon operacije (51).

Maier i suradnici na svom retrospektivnom istraživanju provedenom na 65 očiju zaključili su da postoji povezanost između debljine lamele i to na granici od 120  $\mu\text{m}$ . Debljina lamela rožnice manja od 120  $\mu\text{m}$  korelira s boljom vidnom oštrinom nego u slučaju lamela debljih od 120  $\mu\text{m}$ . Također zaključuju da unatoč većim poteškoćama u tehnici transplantacije rožnice u slučajevima tankih lamela nije bilo povećanog oštećenja endotela donorske rožnice. Stoga smatraju da je DSAEK s debljinom lamele rožnice manjom od 120  $\mu\text{m}$  zanimljiva terapijska alternativa DMEK-u (52).



Autor	N	Metoda mjerenja lamele	Preop. debljina lamele ( $\mu\text{m}$ )	Postop. debljina lamele ( $\mu\text{m}$ )	Utjecaj debljine lamele na vidnu oštrinu
Pogorelov(51)	15	OCT	191	100	Da
Maier(52)	65	A-OCT	169	153	Da
Neff(50)	33	A-OCT		131	Da
Dickmann(49)	79	A-OCT		97	Da
Busin(59)	279	A-OCT		78	Da
Dekaris(60)	20	A-OCT		194	Da
Roberts(61)	130	Pahimetrija A-OCT	95	90	Da
Cleynenbreugel (62)	37	Pahimetrija	175		Ne
Woodward(63)	64	A-OCT	199	165	Ne
Terry(64)	418	Pahimetrija A-OCT	162		Ne
Phillips(65)	144	Pahimetrija A-OCT		145	Ne
Ivarsen(66)	125	A-OCT		149 (n=11) 183 (n=19)	Ne

Tablica 1. Prikazani su rezultati studija po autorima uz navedni broj ispitanika, metodu mjerenja debljine lamele (engl. A-OCT – anterior ocular coherent tomography), debljinu lamele preoperativno i postoperativno i utjecaj debljine lamele na vidnu oštrinu.

Neff i suradnici su u svom istraživanju željeli procijeniti ishode vidne oštine nakon DSAEK endotelne keratoplastike i opisati odnos prema postoperativnoj debljini lamele, mjerenom optičkom koherentnom tomografijom prednjeg segmenta (A-OCT). Ova retrospektivna studija obuhvatila je 33 oka. Na temelju centralne debljine lamelarnog grafta svih bolesnika, oči su podijeljene u dvije skupine: tanke lamele ispod 131  $\mu\text{m}$  i deblje lamele iznad 131  $\mu\text{m}$ . Zaključuju da tanje lamele nakon DSAEK-a rezultiraju boljom vidnom oštrinom (50). Eventualna mana navedenom istraživanju je relativno mali broj ispitanika.

Dickmann i suradnici su na 79 očiju istraživali utjecaj debljine i asimetrije lamele na vidnu oštrinu i na optičke aberacije višeg reda (engl. HOA - higher order aberrations). Zaključuju da nakon DSAEK-a, vidna oštrina pokazuje značajnu korelaciju s debljinom lamele u bolesnika bez komorbiditeta koji ograničavaju vid. Taj je odnos najjači u bolesnika s pseudofaknom buloznom keratopatijom. Debljina lamele također je u korelaciji sa njezinom asimetrijom. Zaključuju da njihovi rezultati mogu pomoći kirurzima u odabiru DSAEK debljine i oblika presatka, osobito u očima bez komorbiditeta koji ograničavaju vid. Na kraju također upozoravaju da su potrebna daljnja randomizirana ispitivanja kako bi se istražio odnos između debljine presatka i vidne oštine nakon DSAEK-a (49). Navedeno istraživanje je u prosjeku obradilo lamele koje su na granici između konvencionalnog i ultrathin DSAEK-a. Priprema lamele za UT-DSAEK razlikuje se od konvencionalnog DSAEK-a, što uključuje tehniku mikrokeratoma s dvostrukim rezom, tehniku femtosekundnog lasera i tehniku mikrokeratoma s jednim rezom pod visokim tlakom (67).

Busin i autori su procjenjivali ishode vidne oštine i stope preživljavanja transplantata nakon ultrathin DSAEK procedure primjenom tehnike dvostrukog reza lamele uz pomoć mikrokeratoma. Iako je u istraživanje bilo uključeno 278 očiju, vidna oština je sa sigurnošću mogla biti određena kod 108 očiju zbog ostalih komorbiditeta. Rezultati vidne oštine nakon UT-DSAEK-a usporedivi su s DMEK operacijom i bolji od onih nakon konvencionalne DSAEK operacije. Međutim, za razliku od DMEK keratoplastike, priprema i davanje donorskog tkiva nisu ni teški ni dugotrajni. Komplikacije UT-DSAEK-a ne razlikuju se bitno od onih zabilježenih kod standardnog DSAEK-a, ali su mnogo rjeđe od onih zabilježenih nakon DMEK-a (59). Navedno istraživanje je zanimljivo jer pokazuje da je vidna oština bolja nakon primjene tankih lamela. Iako se ovdje radi o istraživanju vezanom za ultratanke lamele pripremane posebnom tehnikom dvostrukog reza koja se trenutno ne izvodi u našoj očnoj banci, izdvojili smo ga jer pretpostavljamo da i kod konvencionalnog DSAEK-a tanje lamele mogu rezultirati boljom vidnom oštrinom.

Dekaris i suradnici su istraživali utjecaj debljine lamele na oporavak vidne oštine nakon DSAEK-a i usporedili rezultate s penetratnom keratoplastikom. U studiju je bilo uključeno 20 očiju s pseudofaknom buloznom keratopatijom (PBK). Debljina grafta mjerena je prednjim OCT-om. Oči su podijeljene u skupine na temelju postoperativne debljine lamele jedan dan nakon operacije na standardnu debljinu manju od 180  $\mu\text{m}$ , srednju debljinu od 180 do 250  $\mu\text{m}$  i debelu iznad 250  $\mu\text{m}$ . Srednja poslijeoperacijska debljina grafta bila je 194  $\mu\text{m}$ . Oči s lamelarnim graftovima tanjim od 180  $\mu\text{m}$  pokazale su bolju postoperativnu vidnu oštinu i brži oporavak funkcije vida u odnosu na srednje debele i debele graftove. Zaključuje se da lamele debljine ispod 180  $\mu\text{m}$  nakon DSAEK-a osiguravaju bolji i brži vidni oporavak od debljih

transplantata (60). Navedena studija pokazuje povezanost tanjih lamela s boljom vidnom oštrinom. Međutim, osim malog broja ispitanika, dostupni su jedino podaci o debljini lamela prvog postoperativnog dana što svakako nije dovoljno precizno. Općenito su u navedenom istraživanju lamele veće debljine koja je vjerojatno manja 6 mjeseci nakon postoperativne deturgescencije.

Roberts i suradnici su razvili posebnu tehniku za pripremu ultratankih lamela metodom dehidracije donorskog tkiva. Radi se o prospektivnom istraživanju ultratankih lamela na skupini od 130 očiju bolesnika koje su nakon 12 mjeseci postoperativno imale debljinu od 90  $\mu\text{m}$  i spadaju u ultratanki DSAEK. I oni zaključuju kako se tanjim lamelama postiže bolja vidna oštrina koja se približava rezultatima DMEK transplantacije (61).

Prethodno navedena istraživanja pokazuju da se bolje vidne oštrine ostvaruju kod tanjih lamela bez obzira radi li se o ultratankom ili konvencionalnom DSAEK-u. Postoje određena ograničenja u smislu maloga broja ispitanika ili potrebe posebnih tehnika za pripremu lamela. Naša misao vodilja je bila da pokušamo u našim uvjetima istražiti vrijedi li hipoteza da tanje lamele rezultiraju boljom vidnom oštrinom u skupini bolesnika koje ćemo prospektivno odabrati, a koji nemaju dodatne komorbiditete kako bismo imali što točnije i preciznije rezultate. Također ćemo sada prikazati i rezultate istraživanja koja pokazuju da debljina lamele nije povezana sa vidnom oštrinom (tablica 1).

Cleynenbreugel i suradnici su u svom istraživanju pokušali odrediti korelaciju između intraoperativne debljine lamele donora kod DSAEK-a i vidne oštrine i broja endotelnih stanica 6 mjeseci nakon operacije. U ovu prospektivnu seriju slučajeva bilo je uključeno je 37 očiju bolesnika. Intraoperativna debljina lamele mjerena je ultrazvučnom pahimetrijom. Zaključuju da debljina lamele nema izravan učinak na vidnu oštrinu ili broj endotelnih stanica. Predlažu da se poveća oprez prilikom kirurškog zahvata kako bi trauma same donorske lamele bila što manja, te smatraju da je to važnije od same debljine lamele (62). Navedeno istraživanje ima relativno mali broj bolesnika, te se uspoređuje intraoperativna debljina lamele sa vidnom oštrinom nakon 6 mjeseci. Smatramo da bi puno preciznije mjerenje bilo da se lamela mjerila isto kada i vidna oštrina, posebno ako je poznata činjenica da se debljina lamele smanjuje u postoperativnom razdoblju (68,69).

Autor Woodward i suradnici procjenjivali su odnos debljine grafta s oštrinom vida u bolesnika koji su podvrgnuti automatiziranoj endotelnoj keratoplastici DSAEK. Izvršen je retrospektivni pregled svih pacijenata DSAEK-a koji su imali snimanje optičke koherentne tomografije prednjeg segmenta. U istraživanje je bilo uključeno 64 oka. Srednja preoperativna debljina lamele je bila 199  $\mu\text{m}$ , a postoperativna 165  $\mu\text{m}$ . Postojala je loša korelacija najbolje korigirane vidne oštrine na završnom posjetu s preoperativnom ili s postoperativnom debljinom lamele (63). Rezultate navedenog istraživanja treba promatrati u svjetlu nešto debljih lamela nego uobičajeno i sa velikim postoperativnim rasponom od 88 pa čak do 335  $\mu\text{m}$ . Također autori navode da su od očne banke tražili da lamele budu debljine ispod 250  $\mu\text{m}$ , što je vjerojatno rezultiralo nešto debljim lamelama nego obično. Možda je to razlog zašto nisu pronašli korelaciju sa vidnom oštrinom.

Terry i autori su izradili veliku retrospektivnu studiju na 418 očiju bolesnika kojima je izvršena DSAEK transplantacija sa svrhom utvrđivanja je li preoperativna debljina donorske lamele povezana s postoperativnom oštrinom vida. U obradi rezultata bolesnici su podijeljeni na decile na temelju debljine lamele i vidne oštrine. Srednja vrijednost debljine lamele bila je 162  $\mu\text{m}$ . U obradi rezultata navode da su bolesnici s najtanjim lamelama s rasponom od 80 do 124  $\mu\text{m}$  imali bolju vidnu oštrinu, ali zaključuju da u velikoj skupini lamela debljine između 100 do 200  $\mu\text{m}$  debljina donorske lamele ima slabu povezanost s vidnom oštrinom (64). Navedeno istraživanje ima nekoliko potencijalnih nedostataka. Mjerene su preoperativne debljine lamela što ne odgovara postoperativnoj debljini, a u obradi rezultata autori dobivaju bolje vidne rezultate kod tankih lamela. Prosječne lamele su relativno velike debljine tako da je teško izvesti definitivni zaključak da vidna oštrina nema veze s debljinom lamela. Analizirajući rezultate navedenog istraživanja stječe se dojam da se može očekivati bolja vidna oštrina kod tankih lamela, a da nakon određene debljine lamele više nemaju izravnu povezanost sa vidnom oštrinom. No postavlja se pitanje koja je to debljina jer raspon između 100 i 200  $\mu\text{m}$  je ipak prevelik.

Phillips i suradnici su procjenjivali utjecaj preoperativne debljine grafta na konačnu vidnu oštrinu i brzinu oporavka vida nakon automatizirane endotelne keratoplastike (DSAEK). Između ostalog rezultati vidne oštrine su uspoređeni između dvije različite skupine definirane kao tanke lamele ispod 125  $\mu\text{m}$  i deblje definirane iznad 165  $\mu\text{m}$ . U istraživanje je uključeno 144 oka i nisu pronađene korelacije između debljine lamele i vidne oštrine, kao niti korelacija između skupina tanjih i debljih lamela (65). Potencijalni nedostatak ove studije je usporedba preoperativne debljine lamele, a ne postoperativne.

Ivarsen i suradnici su istraživali utjecaj rasapa svjetlosti i ukupne debljine rožnice primatelja na vidni ishod nakon DSAEK-a. Iako je studijom obuhvaćeno 125 očiju od 93 bolesnika samo su za mali broj bolesnika prikazani podaci debljina lamela mjerenih A-OCT-om nakon 6 mjeseci (n=11) i tri godine (n=19). Studija sugerira da su promjene ukupne debljine primateljeve rožnice i rožnična denzitometrija važni za vidnu oštrinu, a ne nalaze povezanost sa debljinom same lamele (66). Ova zanimljiva studija pokazala je da ukupna debljina rožnice ima utjecaja na vidnu oštrinu iako je ne povezuje izravno sa debljinom same donorske lamele. Nažalost potpuni podaci o debljini lamele su obrađeni za mali broj bolesnika. Ova studija se više fokusirala na denzitometriju rožnice nakon transplantacije te autori smatraju da su promjene u samoj strukturi rožnice i potencijalni neželjeni rasap svjetla koji se javlja na sučelju donorskog grafta i primateljeve rožnice važniji za završnu kvalitetu vida nego sama debljina lamele.

Iz svega navedenoga vidimo da ima prostora za istraživanje utjecaja debljine lamele na vidnu oštrinu. Prije svega želimo utvrditi kako debljina lamele utječe na vidnu oštrinu u našim uvjetima kod konvencionalne DSAEK metode. Također smatramo da treba usporediti završnu vidnu oštrinu i završnu debljinu lamele, što će nam dati bolje rezultate nego usporedba preoperativne debljine lamele sa postoperativnom vidnom oštrinom. Smatramo da u prospektivnu studiju treba uključiti bolesnike bez dodatnih komorbiditeta koji bi mogli narušiti vidnu oštrinu. Sva mjerenja treba izvršiti preciznom metodom prednjeg OCT-a (70–72). Također ćemo pokušati utvrditi korelaciju između preoperativne debljine lamela izmjerene u očnoj

banci i konačne postoperativne debljine lamela. Kriteriji uključivanja bili su lamele koje zadovoljavaju definiciju konvencionalnog DSAEK-a. Pitanje koje se nameće je kada se mjeri lamela. Prvo mjerenje se provodi u očnoj banci tijekom pripreme lamele i ovi podaci su dostupni kirurzima prije operacije. Lamele u banci tkiva obično se mjere ultrazvučnom pahimetrijskom metodom koja je zlatni standard za mjerenje debljine rožnice. No, mnogi kirurzi mjere debljinu lamele nakon transplantacije. Uređaj za okularnu koherentnu tomografiju (OCT) može mjeriti debljinu rožnice i lamele s iznimnom preciznošću i obično se koristi za postoperativno mjerenje rožnice (70–72). Za neke autore konačna debljina lamela stabilizira se četiri mjeseca nakon operacije, a većina autora mjerenja nakon šest mjeseci smatra konačnim (51,56). Nekoliko autora je utvrdilo da debljina lamela izmjerena u očnoj banci prije operacije i nakon operacije ne odgovara. Prepoznato je da nakon rezanja lamele i transplantacije dolazi do deturgescencije lamele i one postaju tanje (68,69).

U dosadašnjim istraživanjima nismo pronašli prospektivnu studiju sa jasno definiranim kriterijima uključenja u smislu definicije konvencionalne DSAEK ili ultrathin DSAEK metode te su rezultati uglavnom izmiješani. Također su se u većini radova za mjerenje debljine lamela upotrebljavale različite metode mjerenja uglavnom dijelom ultrazvučnom pahimetrijom prije operacije i prednjim OCT-om nakon operacije. Tako dobivene rezultate teško je sustavno uspoređivati. Vrijednost ovog istraživanja će biti prospektivnost, jasni kriteriji uključenja u smislu konvencionalne DSAEK metode i ista metoda mjerenja lamele radi što bolje usporedivosti rezultata.



## 2. HIPOTEZA ISTRAŽIVANJA

Hipoteza našeg istraživanja je da će kod konvencionalne stražnje slojevite transplantacije rožnice (DSAEK) manja debljina lamele rezultirati boljom vidnom oštrinom.

### 3. CILJEVI ISTRAŽIVANJA

Opći cilj istraživanja je pokazati korelaciju postoperativne debljine lamele kod konvencionalne DSAEK transplantacije rožnice i najbolje korigirane vidne oštine. Specifični ciljevi istraživanja su izvršiti preoperativno mjerenje lamele za stražnju slojevitú transplantaciju rožnice u očnoj banci KBC Zagreb metodom ultrazvučne pahimetrije, zatim izvršiti mjerenje najbolje korigirane vidne oštine 6 mjeseci nakon stražnje slojevite transplantacije rožnice i tada izvršiti mjerenje debljine lamele prednjim OCT. Nadalje cilj je usporediti najbolje korigiranu vidnu oštinu s debljinom lamele mjerenu prednjim OCT-om 6 mjeseci nakon operacije i usporediti preoperativnu debljinu lamele mjerenu u očnoj banci KBC Zagreb metodom ultrazvučne pahimetrije s debljinom lamele mjerenom prednjim OCT-om nakon 6 mjeseci, te pronaći eventualnu korelaciju.

Doprinos našeg istraživanja je u tome što se provodi prospektivno istraživanje, a dosadašnja istraživanja su uglavnom bila retrospektivna, jasno su definirani kriteriji uključenja konvencionalne DSAEK metode transplantacije rožnice, za razliku od dosadašnjih istraživanja kod kojih dolazi do preklapanja različitih metoda. Očekujemo da ćemo odgovoriti na pitanje koja debljina lamele bi bila idealna u smislu postizanja što bolje vidne oštine, a kako bi izbjegli potencijalne probleme gubitka tkiva prilikom manipulacije kod pripreme lamele ili kod operativnog zahvata, a koji se mogu pojaviti kod vrlo tankih lamela. Lamele veće debljine lakše je i sigurnije pripremiti u očnoj banci i također je lakše s njima manipulirati prilikom operativnog zahvata, međutim postavlja se pitanje daju li one istu vidnu oštinu kao i tanje lamele.

## 4. MATERIJALI I METODE ISTRAŽIVANJA

### 4.1. Opis postupaka općeg oftalmološkog pregleda

Opći oftalmološki pregled se sastoji od uzimanja anamneze, ispitivanja vidne oštine, pregleda oka pod biomikroskopom, mjerenja očnog tlaka i pregledavanja očne pozadine. Kod uzimanja anamneze treba obratiti pozornost na specifične tegobe povezane s patologijom oka, u smislu duljine i trajanja tegoba. U našem istraživanju je zastupljena skupina bolesnika koji imaju zamućenje rožnice određenog stupnja koje je nastalo uslijed bolesti Fuchsove distrofije rožnice ili zbog oštećenja rožnice nakon operativnog zahvata ultrazvučnog odstranjenja katarakte. Bolesnicima je više puta učinjen kompletni oftalmološki pregled prije operacije, zatim za vrijeme hospitalizacije i nakon operacije, a posebna pozornost je posvećena završnom pregledu nakon 6 mjeseci kada su izvršena i mjerenja debljine lamele.

Ispitivanje vidne oštine vrši se na standardiziranim tablicama. Ispituje se vizus naturalis koji je subjektivna nekorrigirana centralna vidna oština. Dogovorno, normalna vidna oština je sposobnost razlikovanja dva detalja na daljini od 6 metara. Za ispitivanje centralne vidne oštine na daljinu još uvijek se najčešće koriste Snellenove tablice. Snellenova tablica se sastoji od više redova slova ili brojeva koji se nazivaju optotipi.

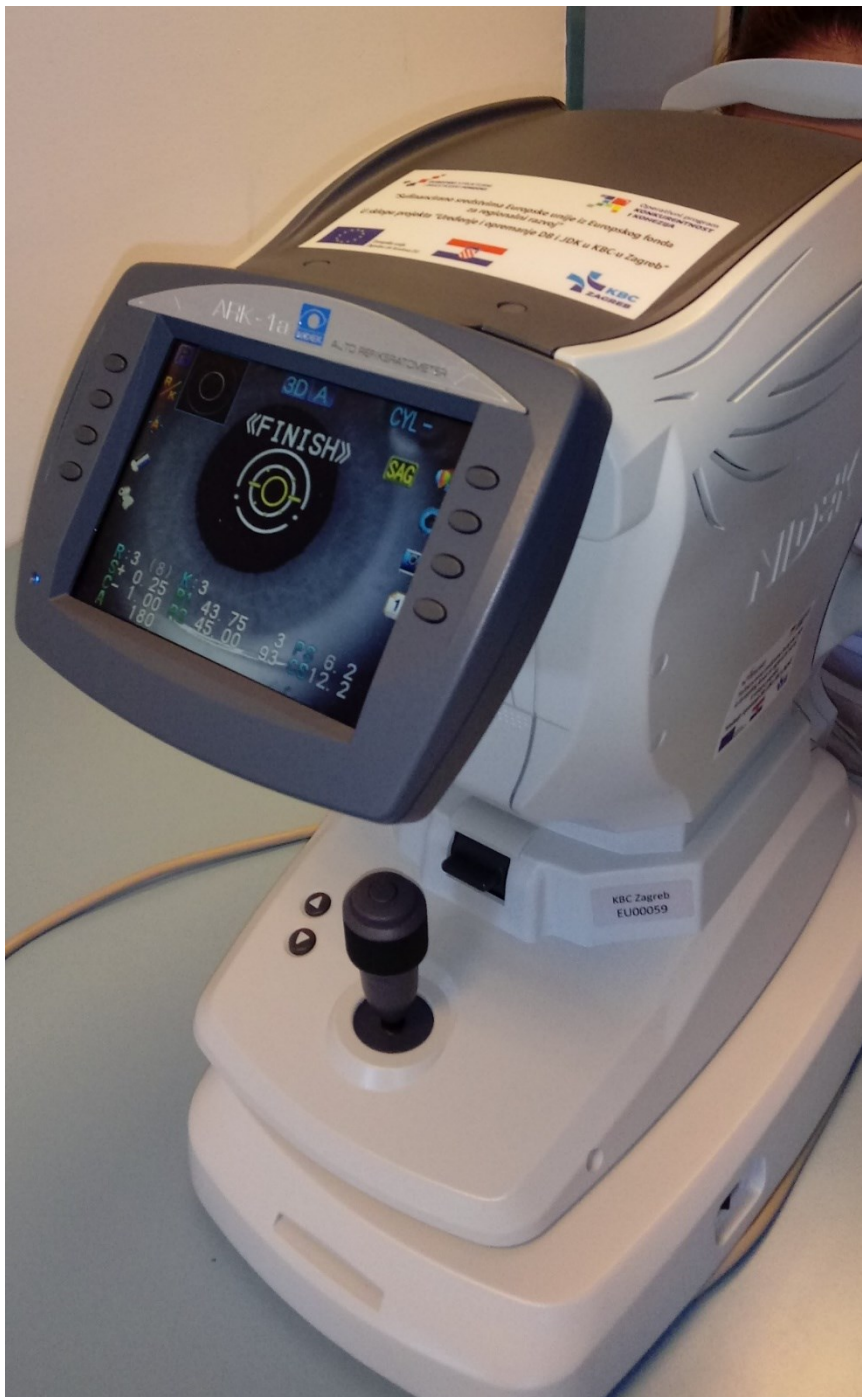Decimalna vrijednost	Snellen izražen u metrima	Snellen izražen u stopama	LogMAR
0,1	6/60	20/200	1,00
0,125	6/48	20/160	0,90
0,16	6/38	20/125	0,80
0,20	6/30	20/100	0,70
0,25	6/24	20/80	0,60
0,32	6/19	20/63	0,50
0,40	6/15	20/50	0,40
0,50	6/12	20/40	0,30
0,63	6/9,5	20/32	0,20
0,80	6/7,5	20/25	0,10
1,00	6/6	20/20	0,00
1,25	6/4,8	20/16	-0,10
1,60	6/3,8	20/12,5	-0,20
2,00	6/3	20/10	-0,30

Tablica 2. Konverzijska tablica prikazuje usporedne vrijednosti kojima se izražava vrijednost centralne vidne oštine.

U svakom redu zapis je udaljenosti u metrima na kojoj veličina optotipa zatvara kut na mrežnici od jedne kutne minute, a različita veličina optotipa prikazuje brojkom izračunate vrijednosti vidne oštrine. Danas se vrijednosti vidne oštrine preračunavaju u decimalne iznose bez obzira ispituje li se vidna oštrina na Snellenovim tablicama, LogMAR tablicama ili nekim modificiranim tablicama prikazanim na LCD ekranima. Tako prikazana vidna oštrina koja je označena vrijednošću 1,0 iznosi 100% centralne vidne oštrine, 0,5 iznosi 50% vidne oštrine, 0,1% iznosi 10% vidne oštrine. U tablici 2. prikazan je usporedni sustav označavanja vidne oštrine prema različitim tablicama za ispitivanje. U kliničkoj praksi najčešće se upotrebljava Snellenov ili decimalni sustav, dok u istraživačke svrhe je vrlo često u upotrebi LogMAR tablica. Ispitivanje najbolje korigirane vidne oštrine (engl. BCVA – best corrected visual acuity) izvodi se pomoću korekcije sa naočalnim stakalcima i probnim okvirom. Svim ispitanicima koji sudjeluju u istraživanju će se provjeriti najbolje korigirana vidna oštrina prije i poslije operacije.


Za lakše određivanje vidne oštrine koristiti će se automatski refraktometar (Nidek Auto Refractometer ARK 1a, Nidek CO. LTD. Japan) (slika 4). Auto refraktometar funkcionira tako da osvijetli oko zrakama svjetlosti, a zatim mjeri kako se njihov oblik mijenja nakon reflektiranja od stražnjeg dijela oka. Pacijentu se prikazuje slika koja se pomiče u i izvan fokusa. Proces je automatiziran i vrši se više puta kako bi se precizno odredilo kada je oko pravilno fokusirano. Većina autorefraktometara izračunava korekciju vida koju pacijent treba pomoću senzora koji detektiraju refleksije od stožca infracrvenog svjetla. Ove refleksije koriste se za određivanje veličine i oblika prstena u mrežnici koji se nalazi u stražnjem dijelu oka. Mjerenjem ove zone, autorefraktometar može odrediti kada pacijentovo oko pravilno fokusira

sliku. Instrument mijenja svoje uvećanje dok slika ne dođe u fokus. Proces se ponavlja u najmanje tri meridijana u oku, a autorefraktometar izračunava refrakciju oka, sfere, cilindra i osi.



Slika 4. Za lakše određivanje vidne oštine koristi se automatski refraktometar (Nidek Auto Refractometer ARK 1a, Nidek CO. LTD. Japan).

Pregled oka izvršiti će se na biomikroskopu (Haag–Streit BM 900, Haag-Streit Holding, Köniz, Švicarska). Procjepna svjetiljka je instrument koji se sastoji od izvora jakog svjetla visokog intenziteta koji se može fokusirati na pojedine strukture oka a montirana je na biomikroskop. Svjetiljka olakšava pregled prednjeg segmenta i stražnjeg segmenta ljudskog oka, koji uključuje vjeđe, bjeloočnicu, konjunktivu, šarenicu, leću i rožnicu. Pregled binokularno pruža detaljan stereoskopski pogled na strukture očiju, omogućujući precizan pregled pod povećanjem anatomskih struktura oka (Slika 5). Na biomikroskop je također instaliran i uređaj za mjerenje intraokularnog tlaka. Goldmannova aplanacijska tonometrija se smatra zlatnim standardom mjerenja intraokularnog tlaka. Posebna dezinficirana prizma postavljena je na glavu tonometra, a zatim se prislanja na rožnicu. Ispitivač koristi plavo svjetlo kako bi uočio dva zelena polukruga. Sila koja se primjenjuje na glavu tonometra se tada podešava pomoću brojčanika spojenog na promjenjivu oprugu dok se unutarnji rubovi zelenih polukružnica ne poklope. Kada je površina rožnice aplanirana prizmom izjednačava se sila tlaka prizme i intraokularnog tlaka koji je prikazan u mm stupca žive (Slika 5). Za pregled pozadine oka koristi se bezkontaktna leća i okulari biomiskoskopa. Navedeni sustav u kombinaciji s rožnicom prikazuje obrnutu sliku s širim vidnim poljem. Bikonveksne indirektne leće koje se koriste sa procjepnom svjetiljkom ne dodiruju rožnicu, pa lokalna anestezija nije potrebna. Općenito, koristi se leća velike dioptrijske snage od 90 DPT (Volk optical 90D, Volk optical Inc., USA).



Slika 5. Pregled oka vrši se na biomikroskopu s procjepnom svjetiljkom i Goldmannovom aplanacijskom tonometrijom (Haag–Streit BM 900, Haag-Streit Holding, Köniz, Švicarska).



#### 4.2. Postupak pripreme donorskog tkiva rožnice

Očna banka prikuplja rožnice sa donora u roku od 24 sata nakon smrti.

Eksplantaciju tkiva provodi educirano medicinsko osoblje. Prije samog postupka eksplantacije traži se pristanak skrbnika odnosno obitelji iako to zakon striktno ne zahtjeva. Provjerava se zdravstveni karton bolesnika i kontraindikacije za donaciju (Tablica 3).

Eksplantira se očna jabučica ili korneoskleralni prsten pomoću aseptičnog kirurškog postupka. Eksplantirano tkivo se u transportnom mediju doprema u očnu banku u kojoj se dalje obrađuje u smislu kvalitete za presađivanje. Osoblje očne banke obavlja pregled eksplantiranih rožnica pod posebno dizajniranim biomikroskopom zbog mogućih oštećenja tkiva, ožiljaka, prozirnosti i kvalitete endotela. Da bi transplantacija rožnice bila uspješna, endotel mora ispravno funkcionirati. Iako trenutno ne postoje testovi koji bi mogli ocjenjivati tkivo na temelju funkcionalne sposobnosti, u tijeku su napori za razvoj takvih ispitivanja. Spekularna mikroskopija kvantificira veličinu i oblik endotelnih stanica rožnice. Zdravi endotel rožnice ima visok postotak heksagonalnih stanica karakteristične veličine. Visoki stupnjevi varijacija u veličini stanica (polimorfizam) ili u obliku stanica (pleomorfizam) nisu poželjni za donorsko tkivo. Za svaki transplantat minimalna gustoća endotelnih stanica je 2000 stanica po  $\text{mm}^2$ .

<p>Bolesti koje se mogu prenesti transplantiranom rožnicom</p> <ul style="list-style-type: none"> <li>• Bjesnoća</li> <li>• Hepatitis B</li> <li>• Creutzfeldt-Jakobova bolest</li> <li>• Retinoblastom</li> <li>• Bakterijski/Gljivični keratitis</li> <li>• Bakterijski/Gljivični endoftalmitis</li> </ul>
<p>Bolesti za koje postoji rizik od prijenosa transplantiranom rožnicom</p> <ul style="list-style-type: none"> <li>• HIV</li> <li>• Herpes Simplex Virus</li> <li>• Prionska bolest</li> </ul>
<p>Ostale bolesti kontraindicirane za donorsko tkivo</p> <ul style="list-style-type: none"> <li>• Hepatitis C</li> <li>• Humani T-Stanični limfotrofični virus</li> <li>• Okularni adenokarcinom</li> <li>• Maligni tumori prednjeg segmenta oka</li> <li>• Rey sindrom</li> <li>• Subakutni sklerozirajući panencefalitis</li> <li>• Progresivna multifokalna leukoencefalopatija</li> <li>• Leukemije</li> <li>• Aktivni diseminirajući limfomi</li> <li>• Aktivni infektivni endokarditis</li> <li>• Aktivna septikemija</li> <li>• Demencija nepoznatog uzroka</li> <li>• Down sindrom</li> <li>• Kongenitalna rubela</li> <li>• Prijašnje operacije na rožnici</li> <li>• Prijašnje intraokularne operacije</li> </ul>

Tablica 3. Kontraindikacije za odabir donorskog rožničnog tkiva.

Rožnice se u očnoj banci pohranjuju u mediju za hipotermičku pohranu i mediju za kulturu tkiva. Rožnice se mogu pripremiti za lamelarnu keratoplastiku nakon pohrane u obje vrste medija. Prilikom pohrane u mediju za hipotermičku pohranu rožnica se čuva u hladnjaku na temperaturi od 4°C maksimalno 7 dana. Rožnica se priprema za lamelarnu keratoplastiku u što kraćem roku prije planirane operacije. Prilikom pohrane u mediju za kulturu tkiva rožnica se čuva u inkubatoru na temperaturi od 31°C maksimalno 28 dana. Tijekom pohrane u kulturi tkiva, medij se mikrobiološki kontrolira te se na završetku pohrane procjenjuje vijabilnost i morfologija endotelnih stanica.

Rožnica tijekom pohrane u kulturi tkiva udvostruči svoju debljinu. Kako bi se vratila na fiziološku debljinu, mora se pohraniti u transportni medij koji sadrži dekstran, najmanje 24 h prije transplantacije ili pripreme rožnice za lamelarnu keratoplastiku. Rožnica se priprema za lamelarnu keratoplastiku u što kraćem roku prije planirane operacije.


Obzirom na kratak rok valjanosti rožnice u transportnom mediju od 4 dana, rožnica se u transportni medij prebacuje tek kada je dodijeljena pacijentu. U transportnom mediju se čuva do uzimanja treće mikrobiološke kontrole u inkubatoru na temperaturi 31°C. Nakon uzimanja mikrobiološke kontrole, nastavlja se čuvati u termostatu na 22°C do izdavanja.

Postupak pripreme rožnice za lamelarnu keratoplastiku izvode za to posebno educirani djelatnici banke očnog tkiva koristeći automatski mikrokeratom (Gebauer

Slc Original, Neuhausen, Njemačka) (Slika 6). Rožnica se postavlja na umjetnu prednju očnu komoricu ispunjenu medijem za pohranu rožnice, kako bi se prilikom rezanja očuvala vijabilnost endotelnih stanica. Odgovarajući tlak unutar komorice uspostavlja se pomoću sistema za infuziju ispunjenog sterilnim fosfatnim puferom.

Nakon postavljanja rožnice na umjetnu prednju očnu komoricu, epitel rožnice se odstrani kako bi rez bio što pravilniji. Potom se odredi debljina rožnice pomoću ultrazvučnog pahimetra (Pachette 4 DGH555B, DGH Technology, Exton, USA). Izvode se najmanje 3 mjerenja centralno te se izračuna srednja vrijednost. Izvrši se aplanacija kojom se odredi promjer lamele (ovisno o rožnici 9 do 10 mm) te ostale pripremne radnje za rezanje. S obzirom da je rožnica sklona dehidraciji, potrebno je ponovno provjeriti debljinu rožnice te odabrati odgovarajuću veličinu noža. Nož se odabire sukladno izmjerenoj debljini rožnice i ciljanoj debljini lamele, koju određuje liječnik koji transplantira tkivo. Treba uzeti u obzir dozvoljenu varijaciju noža, koja je 30 µm. Nakon izvođenja propisanih radnji, rožnica se izreže. Odmah nakon rezanja, debljina lamele se odredi pomoću pahimetra. Izvrše se najmanje tri mjerenja te se određuje srednja vrijednost. Promjer lamele odredi se mjerenjem promjera izrezane kape pomoću sterilnog ravnala ili kalipera. Prema specifičnim zahtjevima oftalmologa, izrezana rožnica se označava sterilnim crtačem za tkivo. S obzirom da tinta iz crtača može biti toksična za endotel rožnice, poželjno je ne stavljati oznake izravno na stromu, već označiti rubove reza na punoj debljini rožnice. Izrezana kapa se postavlja na lamelu, pazeći na ispravnu orijentaciju. Rožnica se pažljivo ukloni s umjetne prednje očne komorice te pohrani u komoricu za pohranu rožnice, prethodno ispunjenu odgovarajućim medijem. Za hipotermičku pohranu koristi se medij proizvođača Eurobio CorneaCold, za kulturu tkiva Cornea Max, a za transport

Cornea Jet. Tako pripremljena rožnica doprema se u operacijsku dvoranu za transplantaciju.



Slika 6. Za pripremu lamele koristi se automatski mikrokeratom Gebauer SLC

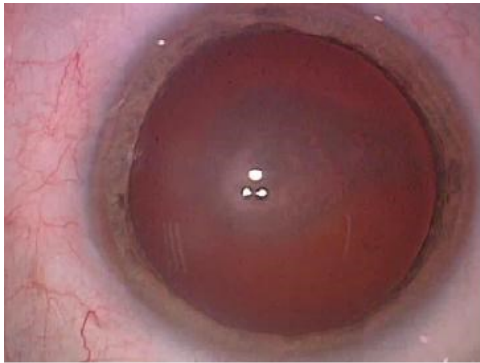
Original, Neuhausen, Njemačka

#### 4.3. Opis operativnog zahvata stražnje slojevite transplantacije rožnice

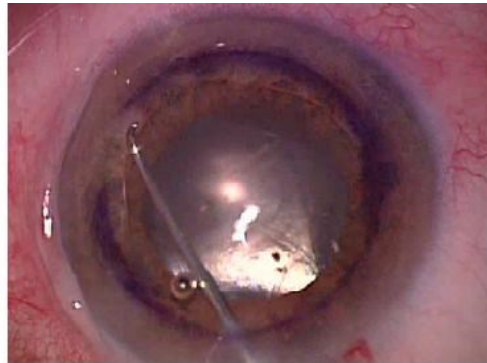Operacija se vrši u sterilnim uvjetima u operacijskoj dvorani. Za operacije prednjeg segmenta oka koristi se mikroskop. Bolesnici za transplantaciju rožnice su uglavnom u općoj anesteziji kako bi se minimalizirao utjecaj nemira i naprezanja bolesnika na operativni ishod. Stražnju slojevitú transplantaciju rožnice moguće je učiniti i u lokalno potenciranoj anesteziji ili aplikacijom retrobulbarnog bloka. U našem istraživanju većina bolesnika je operirana u općoj anesteziji.

Nakon pripreme bolesnika i uvođenja u anesteziju, opere se koža vjeđa i konjunktive sa otopinom joda. Na oko se zalijepi sterilna folija, razreže na mjestu vjeđnog rasporka i postavi se držač vjeđa. Na oku se flomasterom pomoću markera označi centralni krug dijametra od 8 mm kako bi se u tom području izvršilo ljuštenje Descemetove membrane. U oko se ulazi kroz paracentezu veličine do 1 mm i uvede se instrument za ljuštenje Descemetove membrane. Ljuštenje se vrši reverznom Sinsky kukicom. Ljuštenje Descemetove membrane može se izvršiti s pomoću instilacije mjehurića zraka ili viskoelastičnog sredstva u prednju očnu sobicu radi bolje vizualizacije (slika 7).

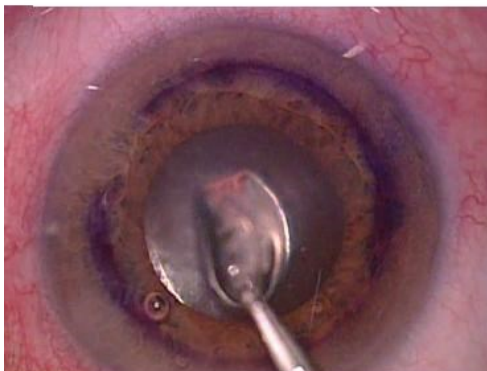Nakon odljuštenja Descemetove membrane u oko se uvede kanila spojena na kontinuiranu infuziju koja održava prednju sobicu stabilnom. Sljedeći korak je formiranje perifernog otvora na šarenici odnosno iridotomije pomoću vitreoretinalnih škara. Ovaj otvor omogućava alternativni tijek očne vodice kroz otvor u šarenici iz stražnje u prednju sobicu i na taj način sprečava razvoj blok glaukoma u ranom postoperativnom razdoblju.



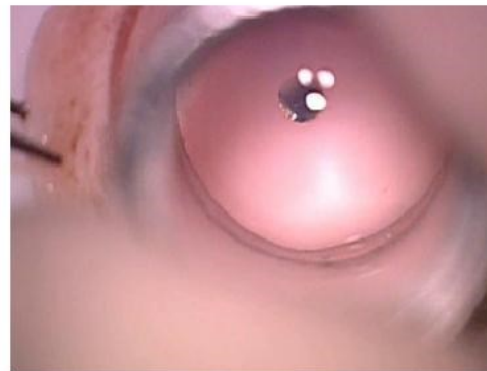Fuchsova distrofija - zamućena rožnica



Ljuštenje Descemetove membrane



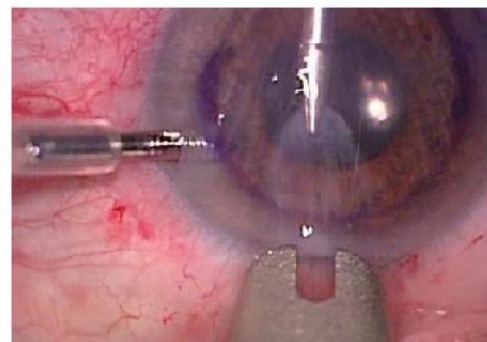
Prikaz odljuštene Descemetove membrane



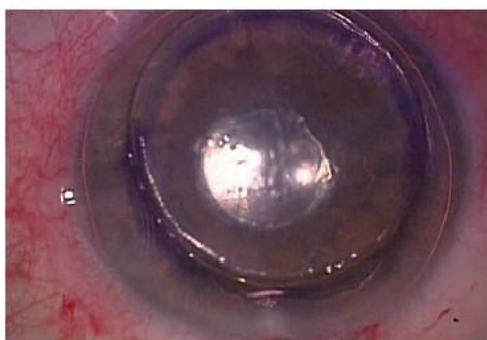
Isjecanje lamele kružnim trepanskim nožem



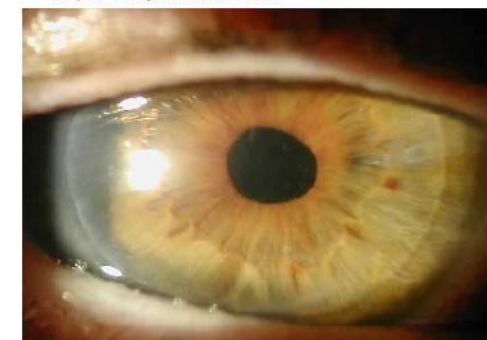Lamela postavljena u Businov glider



Implantacija lamele u oko



Lamela fiksirana mjehurićem zraka



Prozirna rožnica nakon transplantacije

Slika. 7. DSAEK postupak prikazan po koracima operacije

Sljedeći korak je priprema lamele za implantaciju u oko. Rožnica pripremljena u očnoj banci izvadi se iz posudice i postavi pod kontrolom mikroskopa na držač za okrugli trepanski nož. Prije isjecanja lamele odstrani se površinska kapa strome. Lamela se isječe sa okruglim trepanskim nožem dijametra 8 mm (slika 7).

Lamela se zatim postavlja u glider po Businu kojim se ulazi u prethodno učinjeni stepenasti rez na rožnici od 2,75-3,00 mm. Lamela se pozicionira centralno na mjesto odljuštenog Descemeta i fiksira sa mjehurom zraka (slika 7). Po potrebi se ulazni rez može dodatno stabilizirati postavljanjem rožničnog šava sa nesresorptivnim 10-0 koncem. Na kraju operacije se intrakameralno aplicira antibiotik cefuroksim zbog prevencije postoperativne upale.


Bolesnik nastoji sljedećih 12 sati ležati na leđima kako bi mjehurić zraka što bolje učvrstio lamelu. Nakon operacije bolesnik može prespavati jednu ili više noći u bolnici ovisno o individualnim okolnostima. U postoperativnom razdoblju koriste se kapi za oči u obliku kombinacije kortikosteroida i antibiotika radi sprečavanja razvoja upale i smanjivanja iritacije oka. Nakon nekoliko dana mogu se koristiti samo kortikosteroidne kapi uz kontrolu intraokularnog tlaka i po potrebi propisivanje antiglaukomske kapi. Kortikosteroidna terapija kapima se koristi od 6 do 12 mjeseci.



#### 4.4. Metoda mjerenja lamele

Pahimetrija rožnice je metoda mjerenja debljine rožnice. Pahimeter je medicinski uređaj koji se koristi za mjerenje debljine rožnice oka. Postoje ultrazvučni i optički pahimetri. Kontaktni pahimetri su ultrazvučni uređaji i neki optički kao konfokalna mikroskopija. Nekontaktni pahimetri su optička biometrija s jednom ili dvije Scheimpflug kamere, te optička koherentna tomografija. Ultrazvučna pahimetrija je kontaktna metoda kod koje se ultrazvučnom sondom mjeri debljina lamele u očnoj banci KBC Zagreb.

Optička koherentna tomografija (OCT) je slikovna metoda visoke rezolucije koja je u početku razvijena za snimanje mrežnice. Snimanje OCT (A-OCT) na prednjem segmentu oka prvi je 1994. godine opisao Izatt i suradnici koristeći istu valnu duljinu svjetlosti kao OCT retine, odnosno 830 nm. Ta valna duljina je suboptimalna za prikazivanje kuta zbog ograničene penetracije kroz raspršujuće tkivo kao što je bjeloočnica. OCT snimanje prednjeg segmenta s dužom valnom duljinom od 1310nm razvijeno je kasnije i imalo je prednosti boljeg prodiranja kroz bjeloočnicu kao i snimanje u stvarnom vremenu 8 sličica u sekundi. Uređaj koji je korišten za snimanje u našem istraživanju je Visante A-OCT (Carl Zeiss Meditec, Jena, Germany)(Slika 8.).



Slika 8. Uređaj za mjerenje debljine lamele, okularni tomograf za prednji segment (engl. A-OCT – anterior segment ocular tomography) Visante A-OCT (Carl Zeiss Meditec, Jena, Germany).

Metoda je potpuno bezbolna za ispitanika, brza i jednostavna za kliničku primjenu. U našem istraživanju smo mjerili debljinu lamele 6 mjeseci nakon DSAEK-a. Primjeri mjerenja rožnice prikazani su na slici 9. Svako mjerenje je izvršeno 5 puta na centralnom dijelu rožnice te su određene srednje vrijednosti.

## Image Analysis Report

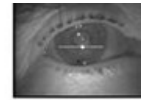


Patient name:

Date of birth: 4/12/1933  
Patient ID: CZMI1713240835

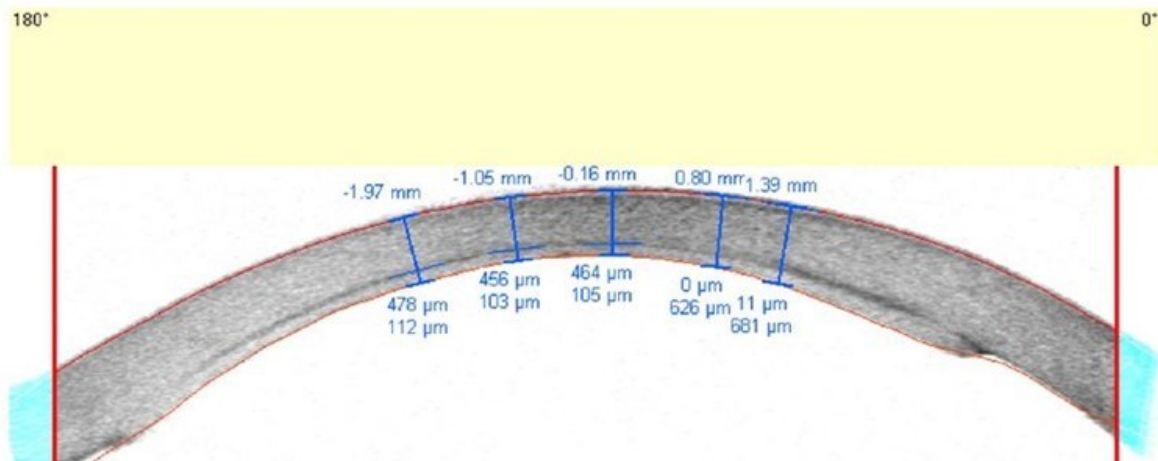
Exam date: 1/23/2017 1:30:42 PM

Rx: Sphere: 0.0  
Cylinder: 0.0  
Axis: 0.0  
Fixation Angle: 0.0  
Polarization: 0.0  
Orientation: 0.0



**OD**  
**Visante™ OCT**  
ANTERIOR SEGMENT IMAGING

Protocol: Cornea PostOp  
Scan: Enhanced High Res. Corneal



Slika 9. Prikaz ispisa nalaza prednjeg OCT-a, vidljiv je presjek rožnice i donorske lamele uz naznačene vrijednosti debljina izražene u  $\mu\text{m}$ .

### 4.5. Plan istraživanja

Istraživanje je prospektivna studija, provedeno je na Klinici za očne bolesti KBC Zagreb, uz prethodno odobrenje etičkog povjerenstva KBC Zagreb.

U istraživanje je uključeno 55 očiju bolesnika koji imaju specifičnu bolest zamućenja rožnice (Fuchsova distrofija ili pseudofakna bulozna keratopatija) i kojima je učinjen operativni zahvat stražnje slojevite transplantacije rožnice, konvencionalni DSAEK postupak sa završnom debljinom lamele iznad  $100\mu\text{m}$ .

Iz istraživanja su isključeni bolesnici s drugim očnim bolestima koje mogu utjecati na vidnu oštrinu, kao što su degeneracija makule, edem makule, dijabetička retinopatija, oštećenje vidnog živca ili glaukom.

Svi bolesnici uključeni u istraživanje potpisali su informirani pristanak koji je odobren od strane tijela Medicinskog fakulteta Sveučilišta u Zagrebu i etičkog povjerenstva KBC Zagreb.

Prikupljeni su podaci dobiveni rutinskim kompletnim oftalmološkim pregledom bolesnika tijekom hospitalizacije prije samog operativnog zahvata i 6 mjeseci nakon operacije. Podaci uključuju sljedeće: najbolje korigiranu vidnu oštrinu, mjerenje intraokularnog tlaka aplanacijskom tonometrijom po Goldmannu, pregled prednjeg segmenta oka na procjepnoj svjetiljci, pregled očne pozadine indirektnom oftalmoskopijom, te podaci o debljini lamele mjereni prednjim OCT uređajem.

Zabilježeni su također demografski i klinički podaci o bolesnicima, kao što su dob, spol te postojeće bolesti.

Iz očne banke KBC Zagreb su prikupljeni podaci o preoperativnoj debljini lamele mjereni ultrazvučnom pahimetrijom.

#### 4.6. Statistička obrada

Statistička analiza je provedena pomoću IBM SPSS Statistics. Obrađena je povezanost varijabli najbolje korigirane vidne oštine i debljine lamele prije i nakon operacije. Zatim su ispitanici podijeljeni u dvije skupine prema medijanu debljine lamele, tako da jednu skupinu čine svi ispitanici do medijana debljine, a drugu skupinu svi iznad medijana debljine lamele. Tako podijeljene dvije skupine testirane su t-testom za nezavisne skupine te je provjerena razlika između najbolje korigirane vidne oštine ispitanika sa tanjim lamelama od ispitanika sa debljim lamelama. Prema vrijednostima korelacijskog koeficijenta za stupanj statistički značajne vrijednosti od  $p < 0,05$  za blagu do umjerenu povezanost bilo je dovoljno 40 očiju bolesnika te naša skupina od 55 očiju premašuje zadani kriterij. Također je testirana razlika u prosječnim vrijednostima vidne oštine prije i poslije operacije na temelju t-testa za sparane uzorke.

Statistički značajna razlika smatra se  $p < 0,05$ .

#### 4.7. Etički aspekt istraživanja

Opisanim istraživanjem osigurano je poštivanje temeljnih etičkih i bioetičkih principa, osobnog integriteta (autonomnosti), pravednosti, dobročinstvu i neškodljivosti u skladu s Nürnberškim kodeksom i revizijom Helsinške deklaracije. Uobičajeni medicinski podaci prikupljeni su u skladu s etičkim i bioetičkim principima te je osigurana privatnost ispitanika uključenih u istraživanje i zaštita tajnosti

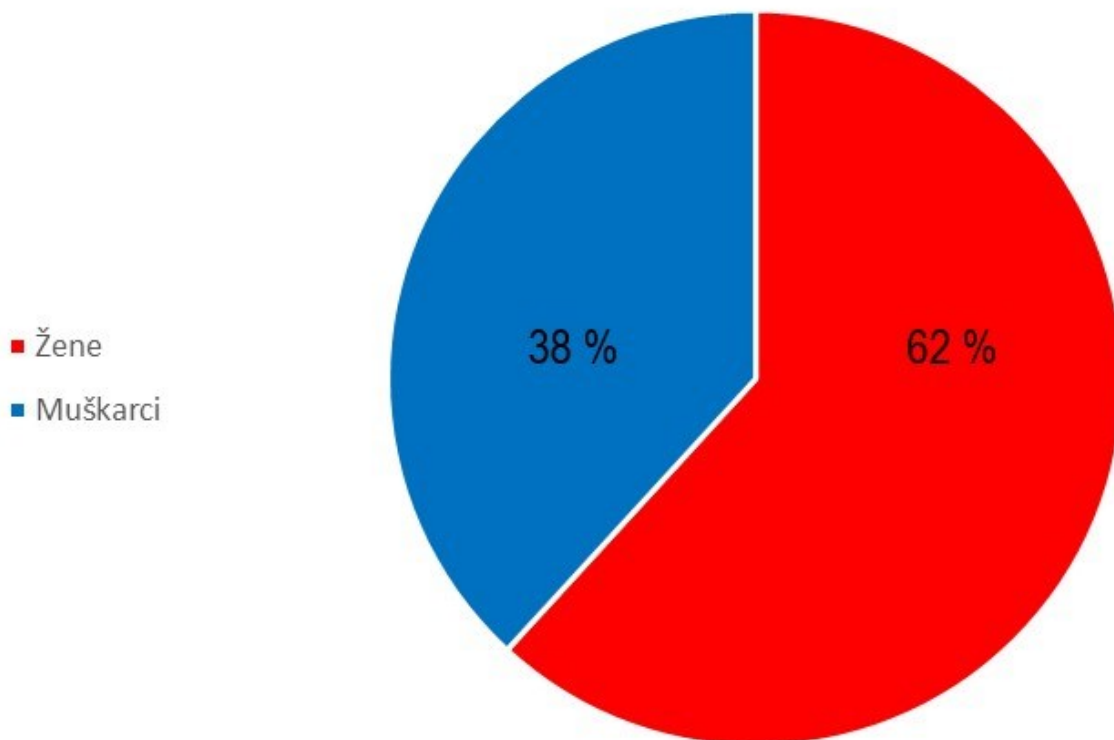
podataka.

Svi bolesnici potpisali su detaljan informirani pristanak za istraživanje odobren od etičkog povjerenstva Kliničkog bolničkog centra Zagreb i etičkog povjerenstva Medicinskog fakulteta Sveučilišta u Zagrebu.

## 5. REZULTATI

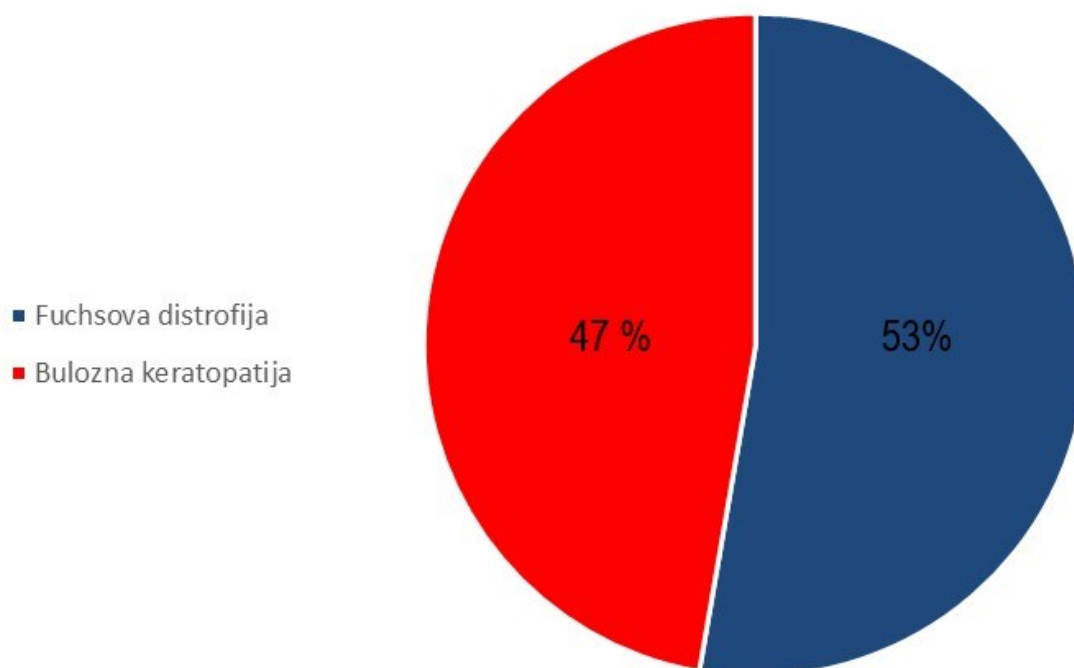
### 5.1. Epidemiološki podaci ispitanika u istraživanju

U istraživanje je uključeno 55 ispitanika, prosječne dobi  $70,9 \pm 9,4$  godina, pri čemu se raspon godina kretao od 48 do 87. Nadalje, žene su činile većinu uzorka (N=34, odnosno 61,8%), dok su muškarci činili preostali dio uzorka (N=21, odnosno 38,2%) (Slika 10.).



Slika 10. Slikovni prikaz podjele prema spolu u istraživanju prikazan u postotku, ženski spol (N=34) crvena boja, muški spol (N=21) plava boja.

U istraživanje je uključeno 55 bolesnika kojima je izvršena stražnja slojevita transplantacija rožnice zbog zamućenja rožnice uzrokovanog Fuchsovom distrofijom (N=29) i buloznom keratopatijom (N=26) (Slika 11.).



Slika 11. Slikovni prikaz podjele prema bolestima rožnice u istraživanju prikazan u postotku, bulozna keratopatija (N=26) crvena boja, Fuchsova distrofija rožnice (N=29) plava boja.

## 5.2. Debljine lamele rožnice i vidna oštrina

Obrađena je usporedba najbolje korigirane vidne oštrine prije operacije i šest mjeseci poslije operacije. U tablici 4. prikazani su podaci deskriptivne statistike (aritmetička sredina i pripadajuća standardna devijacija, medijan te totalni raspon od



najmanje do najveće ostvarene vrijednosti) za varijable vidne oštrine i debljine lamele prije i poslije operacije. Uočava se kako je vidna oštrina prije operacije iznosila u prosjeku  $M = 0,15$  dok je nakon operacije prosječno iznosila  $M = 0,57$ . Nadalje, preoperativna vidna oštrina kretala se od minimalnih 0,1 do maksimalnih 0,6 dok je postoperativno bila u rasponu između 0,1 do 0,85. Debljina lamele prije operacije kod naših ispitanika kretala se od najmanje 100  $\mu\text{m}$  do najviše 198  $\mu\text{m}$ , pri čemu je u prosjeku iznosila  $M = 142,16 \mu\text{m}$  (medijan vrijednost je bila nešto niži,  $C = 140 \mu\text{m}$ ). Postoperativna debljina lamele prosječno je bila niža ( $M = 123,93 \mu\text{m}$   $C = 124 \mu\text{m}$ ) te se raspon vrijednosti kretao od 100  $\mu\text{m}$  do 187  $\mu\text{m}$ .

		M (sd)	C	TR (min, max)
Vidna oštrina	Prije operacije	0,15 (0,107)	0,10	0,50 (0,10, 0,60)
	Poslije operacije	0,57 (0,202)	0,60	0,75 (0,10, 0,85)
Lamela ( $\mu\text{m}$ )	Prije operacije	142,16 (27,193)	140	98 (100, 198)
	Poslije operacije	123,93 (20,288)	124	87 (100, 187)

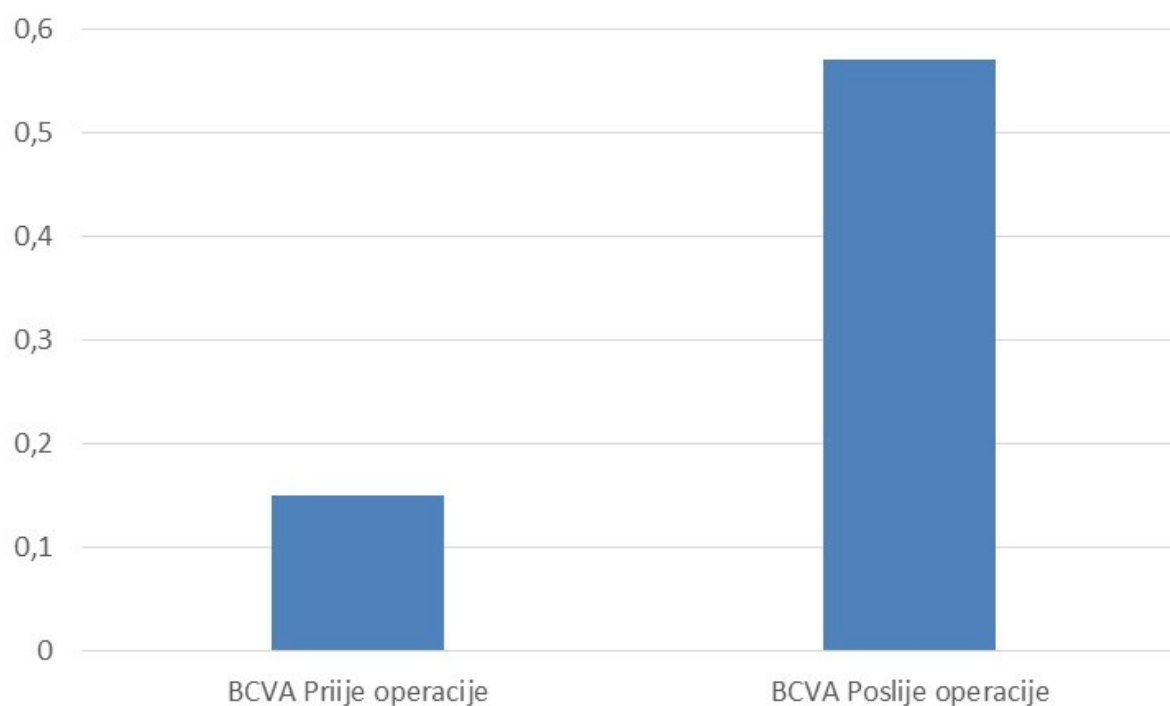
Tablica 4. Deskriptivni podaci za vidnu oštrinu i debljinu lamele prije i poslije operacije

Kako bismo ispitali postoje li statistički značajne razlike u prosječnim vrijednostima vidne oštrine prije i poslije operacije, proveli smo t-test za uparene uzorke. Kao što je vidljivo iz tablice 5, prosječna vrijednost vidne oštrine prije operacije iznosila je  $M=0,15$ , dok je nakon operacije iznosila  $M=0,57$ . Spomenuta razlika pokazala se statistički značajnom na razini 1% (slika 12).

		M (sd)	t
Vizus	Prije operacije	0,15 (0,107)	-16,930**
	Poslije operacije	0,57 (0,202)	

\* $p < 0,05$ ; \*\* $p < 0,01$

Tablica 5. T-test za razlike u vidnoj oštadini prije i poslije operacije



Slika 12. Prikaz najbolje korigirane vidne oštine (BCVA) u decimalnim vrijednostima prije operacije (0,15), i nakon operacije (0,57), statistički značajna vrijednost iznosi  $p < 0,01$ .

Određivanjem korelacije vidne oštine i debljine lamele prije i poslije operacije u tablici 6. prikazane su povezanosti varijabli vidne oštine i debljine lamele prije i poslije operacije. Primjećuje se kako je pronađena statistički značajna umjerena pozitivna povezanost vidne oštine prije i poslije operacije ( $r = 0,416$ ,  $p < 0,01$ ) na način da što je vidna oštrina prije operacije bila veća, to je i nakon operacije bila veća i obrnuto. Nadalje, dobivena je statistički značajna negativna povezanost vidne oštine i debljine lamele nakon operacije ( $r = -0,322$ ,  $p < 0,05$ ). Drugim riječima, što je lamela bila deblja, to je vidna oštrina bila niža; i obrnuto. Debljina lamele prije i nakon operacije također je statistički značajno pozitivno korelirala ( $r = 0,418$ ,  $p < 0,01$ ), odnosno, što je debljina lamele prije operacije bila veća, to je bila veća i postoperativno.

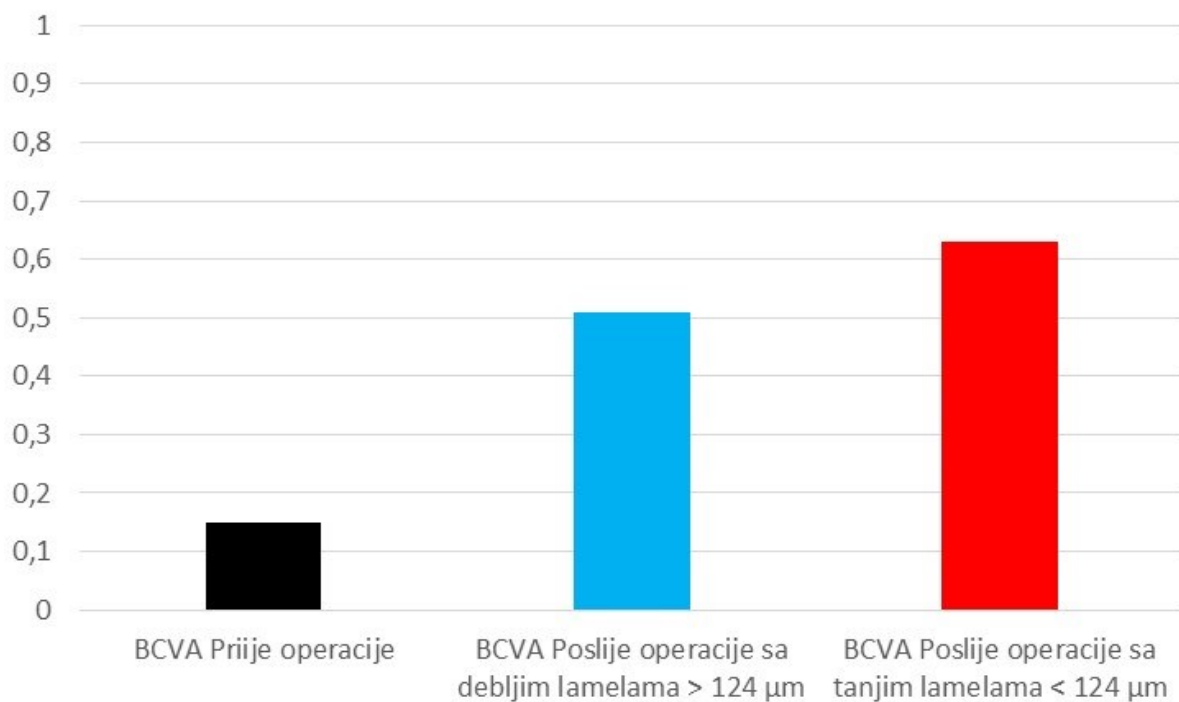
	BCVA preop.	BCVA postop.	Lamela preop.	Lamela postop.
BCVA preop.	1	0,416**	-0,184	-0,045
BCVA postop.		1	-0,023	-0,322*
Lamela preop.			1	0,418**
Lamela postop.				1

\* $p < 0,05$ ; \*\* $p < 0,01$

Tablica 6. Korelacije najbolje korigirane vidne oštine (BCVA) i debljine lamele prije i poslije operacije.

S obzirom na dobivenu značajnu negativnu korelaciju vidne oštine i debljine lamele nakon operacije, ispitanike smo podijelili u dvije skupine prema medijanu lamele kako bismo provjerili razlikuju li se u vidnoj oštini statistički značajno ispitanici čija je lamela iznosila do  $C = 124 \mu\text{m}$  od ispitanika čije su vrijednosti lamele bile iznad toga. Drugim riječima, ispitanike smo podijelili u dvije skupine prema centralnoj vrijednosti ( $C$ ) te ćemo ih promatrati kao jednu skupinu od 50% ispitanika ispod i drugu skupinu od 50% ispitanika iznad centralne vrijednosti.

Centralna vrijednost lamele nakon operacije iznosila je  $C = 124 \mu\text{m}$  te u tablici 7 možemo vidjeti kako je 28 ispitanika u našem uzorku (50,9%) imalo debljinu lamele  $124 \mu\text{m}$  ili manje, dok je kod preostalih  $N = 27$  ispitanika ta lamela iznosila preko  $124 \mu\text{m}$ . Uočavamo kako je dobivena statistički značajna razlika u prosječnim vrijednostima vidne oštine kod ovih dviju skupina ( $t = 2,390$ ,  $p < 0,01$ ) na način da su ispitanici u skupini sa nižim vrijednostima lamele imali u prosjeku više vrijednosti na vidnoj oštini. Konkretno, veću vidnu oštrinu ( $M = 0,63$ ) imali su ispitanici čija je debljina lamele bila ispod centralne vrijednosti, odnosno, koja je iznosila  $124 \mu\text{m}$  ili manje. Nasuprot tome, statistički značajno lošiju vidnu oštrinu postigli su ispitanici u drugoj skupini ( $M = 0,51$ ) čije su lamele bile iznad centralne vrijednosti, odnosno, iznad  $124 \mu\text{m}$  (slika 13).



Slika 13. Prikaz najbolje korigirane vidne oštine (BCVA) u decimalnim vrijednostima prije operacije 0,15 (crna boja), i nakon operacije sa debljim lamelama 0,51 (plava boja) i tanjim lamelama 0,63 (crvena boja), statistički značajna vrijednost iznosi  $p < 0,05$ .

	Debljina lamele			
	(µm)	N	M (sd)	t
Vidna oštrina	≤ 124	28 (50,9%)	0,63 (0,162)	2,390*
	> 124	27 (49,1%)	0,51 (0,221)	

\* $p < 0,05$ ; \*\* $p < 0,01$

Tablica 7. T-test za razlike u debljini lamele dviju skupina određenih prema centralnoj vrijednosti ( $C = 124 \mu\text{m}$ ).

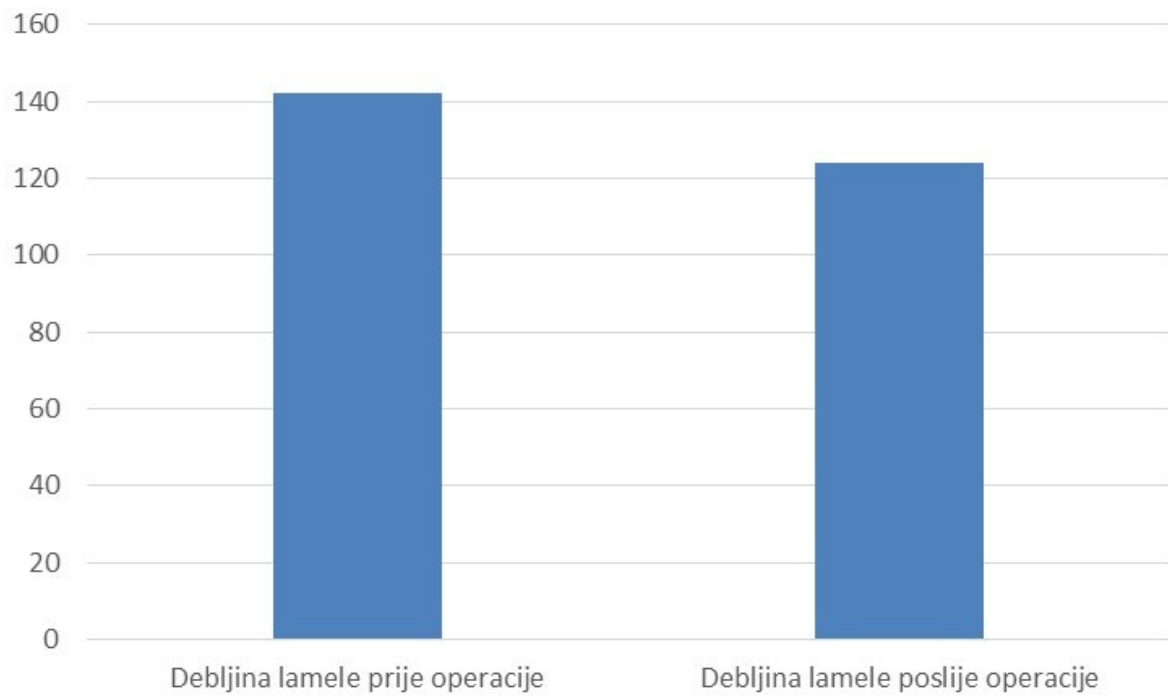
### 5.3. Preoperativna i postoperativna debljina lamele rožnice

Usporedili smo preoperativnu debljinu donorske lamele mjerenu u očnoj banci metodom ultrazvučne pahimetrije i postoperativnu debljinu lamele šest mjeseci nakon operacije metodom prednjeg OCT-a. Tablica 8, prikazuje prosječne vrijednosti lamele izmjerene prije i poslije operacije. Na temelju tablice može se uočiti kako je dobivena statistički značajna razlika u debljini lamele prije i poslije operacije ( $t = 5,148$ ,  $p < 0,01$ ) na način da su vrijednosti prije operacije bile statistički značajno veće ( $M = 142,16 \mu\text{m}$ ) u usporedbi sa debljinom nakon operacije ( $M = 123,93 \mu\text{m}$ ) (Slika 14).

		M (sd)	t
Debljina lamele ( $\mu\text{m}$ )	Prije operacije	142,16 (27,193)	5,148**
	Poslije operacije	123,93 (20,288)	

\* $p < 0.05$ ; \*\* $p < 0.01$

Tablica 8. T-test za razlike u debljini lamele prije i poslije operacije.



Slika 14. Prikaz debljine lamele preoperativno ( $142,16 \pm 27,193 \mu\text{m}$ ) i postoperativno ( $123,93 \pm 20,288 \mu\text{m}$ ), statistički značajna vrijednost iznosi  $p < 0,01$ .

## 6. RASPRAVA

### 6.1. Utjecaj debljine lamele na postoperativnu vidnu oštrinu

Rezultati našeg istraživanja pokazuju da kod konvencionalne stražnje slojevite transplantacije rožnice debljina lamele ima korelaciju sa najboljom korigiranom vidnom oštrinom u smislu da tanje lamele rezultiraju boljom vidnom oštrinom. Stražnja slojevita transplantacija rožnice postala je češće korištena metoda od transplantacije pune debljine rožnice kod bolesti endotela rožnice, tako da se svi čimbenici vezani uz poboljšanje vidne oštrine intenzivno istražuju (73,74). Odluku kojoj vrsti transplantacije pristupiti, kirurgu olakšava činjenica da DSAEK transplantacija za razliku od PK osigurava brži oporavak, manju postoperativnu iritaciju oka, manju postoperativnu refrakcijsku grešku, bolju vidnu oštrinu i manje invazivan operativni zahvat za oko (75). Usavršavanjem tehnike stražnje slojevite transplantacije rožnice definirana je i metoda transplantacije Descemetove membrane tzv DMEK (engl. Descemet membrane endothelial keratoplasty) (Slika 3). Kod DMEK-a se transplantira samo Descemetova membrana sa endotelom bez priležeće strome. DMEK daje superiornije rezultate postoperativne vidne oštrine u odnosu na DSAEK ili PK (45,76). Stjecanjem iskustva postalo je jasno da tanki dio strome koji se transplantira kod DSAEK-a utječe na slabiju završnu oštrinu vida u odnosu na DMEK. Za razliku od DSAEK-a, DMEK iako bolja metoda u smislu završne vidne oštrine nije još u širokoj upotrebi zbog dugačke krivulje učenja i složenosti operativne tehnike (45,77,78). Kako je DSAEK postao metoda izbora za liječenje endotelnih bolesti većine kirurga, pokušavali su smanjiti debljinu lamele i



tako se približiti što tanjim lamelama kako bi sustigli rezultate vidne oštine koji se postižu kod DMEK-a. Tako su se razvile mnoge metode kojima se na nestandardan način pripremaju izuzetno tanke lamele, ali koje još uvijek nisu ušle u širu primjenu. Daljnji napredak u pripremanju lamela za DSAEK je išao u smjeru sve tanjih lamela tako da se danas opisuju nanotanke (NT - engl. nanothin) lamele tanje od  $\leq 50 \mu\text{m}$ , zatim ultratanke (UT - engl. ultrathin) lamele tanje od  $\leq 100 \mu\text{m}$  i konvencionalne lamele deblje od  $\geq 100 \mu\text{m}$  (57). Priprema ultratankih lamela, osim što zahtijeva posebne tehnike, ima povećani rizik od gubitka tkiva kod obrade, logistike i distribucije tkiva uz povećane troškove vezane za obradu tkiva (52). Naše istraživanje bavilo se lamelama koje definiraju konvencionalnu DSAEK metodu koju provodi većina očnih banaka u svijetu pa tako i u Hrvatskoj. No i konvencionalno pripremljene lamele mogu varirati u svojoj debljini od  $100 \mu\text{m}$  pa sve do  $250 \mu\text{m}$ . Tako veliki raspon pripreme lamela potaknuo nas je da provedemo ovo istraživanje. Iako je puno sigurnije za osoblje očne banke isjeći deblju lamelu jer je mogućnost oštećenja transplantata manja i iako je kirurgu kod operativnog zahvata lakše manipulirati s debelom lamelom, postavlja se pitanje daju li debele lamele istu vidnu oštrinu kao i tanke.

Proučavajući literaturu naišli smo na više istraživača koji su pokušali dati odgovor na to pitanje (tablica 1). Obradom naših rezultata dolazimo do zaključka kako kod konvencionalnog DSAEK-a treba težiti lamelama tanjim od  $124 \mu\text{m}$  zato što se tada postiže bolja vidna oština, a smatramo da ta debljina ne ugrožava potencijalni gubitak tkiva kod pripreme u očnoj banci, a isto tako je i dalje dovoljna debljina za sigurnu manipulaciju tijekom operativnog zahvata (Slika 13). Uspješnost samog operativnog zahvata stražnje slojevite transplantacije rožnice vidi se u poboljšanju

vidne oštine prema Snellenovim tablicama sa prosječno 0,15 prije operacije na 0,57 poslije operacije, odnosno sa 15% vidne oštine na 57% vidne oštine (tablica 7, slika 12). S time da su bolesnici sa tanjim lamelama ispod 124  $\mu\text{m}$  postigli vidnu oštrinu od 0,63 odnosno 63% a oni sa lamelom debljom od 124  $\mu\text{m}$  vidnu oštrinu od 0,51 odnosno 51% (Slika 13). Prosječna postoperativna vidna oštrina nakon DSAEK-a kod sličnih istraživanja uglavnom se kretala 0,45 do 0,2 logMAR (0,35 do 0,7), što pokazuje da su naši rezultati uspješnosti samoga zahvata slični kao i kod ostalih operatera (79).

Ako uspoređujemo naš rezultat sa drugim istraživačima koji podržavaju tezu da su tanje lamele bolje za vidnu oštrinu, onda kod Pogorelova dolazimo do sličnog zaključka iako je to istraživanje obuhvatilo samo 15 ispitanika. Također se primjećuje izrazita deturgescencija donorskih graftova nakon operacije što ćemo komentirati u drugom dijelu naše rasprave (51). Gotovo identične rezultate našem istraživanju su dobili Maier i suradnici, iako je ono bilo retrospektivno. Istraživanje provedeno na 65 očiju pokazalo je da debljina lamele manja od 120  $\mu\text{m}$  korelira s boljom vidnom oštrinom (52). Neff i suradnici su također dobili slične rezultate u svojoj retrospektivnoj studiji na 33 oka, te zaključili da lamele ispod 131  $\mu\text{m}$  rezultiraju boljom vidnom oštrinom (50). Dekaris i suradnici su proveli slično istraživanje našem i zaključili u studiji na 20 ispitanika da lamele tanje od 180  $\mu\text{m}$  osiguravaju bolji i brži vidni oporavak od debljih transplantata (60). Međutim lamele su mjerene prvog postoperativnog dana i nije uzeta u obzir postoperativna deturgescencija.

Postoji puno istraživanja koja pokazuju da tanje lamele daju bolju vidnu oštrinu, ali se fokusiraju na ultratanke lamele tako da podržavaju našu tezu ali kod različite operativne tehnike. Tako Busin kod 108 očiju zaključuje da je vidna oštrina nakon UT-DSAEK-a usporediva s onom nakon DMEK-a i bolja od konvencionalnog DSAEK-a (59). Navedno istraživanje je zanimljivo jer pokazuje da je vidna oštrina bolja nakon primjene tankih lamela. Iako se ovdje radi o istraživanju vezanom za ultratanke lamele pripremane posebnom tehnikom dvostrukog reza lamele koja se trenutno ne izvodi u našoj očnoj banci. Slično istraživanje proveli su Roberts i suradnici koji su razvili posebnu tehniku pripreme ultratankih lamela metodom dehidracije donorskog tkiva. Prospektivnim istraživanjem ultratankih lamela na skupini od 130 očiju zaključuju kako se tanjim lamelama postiže bolja vidna oštrina koja se približava rezultatima DMEK transplantacije (61). Prethodno navedena istraživanja pokazuju da se bolje vidne oštrine ostvaruju kod tanjih lamela bez obzira radi li se o ultratankom ili konvencionalnom DSAEK-u.

Druga skupina istraživača čije zaključke nismo mogli potvrditi su Cleynebreugel i suradnici koji su na 37 očiju mjerili debljinu lamele ultrazvučnom pahimetrijom intraoperativno i zaključili da debljina lamele nema izravan učinak na vidnu oštrinu ili broj endotelnih stanica (62). Navedeno istraživanje ne uzima u obzir postoperativnu deturgescenciju lamele (68,69). Woodward i suradnici izvršili su retrospektivni pregled na 64 oka i zaključili da postoji loša korelacija najbolje korigirane vidne oštrine na završnom posjetu s preoperativnom ili s postoperativnom debljinom lamele (63). Moguće razloge za takav zaključak nalazimo u velikom postoperativnim rasponu lamela od 88 pa čak do 335  $\mu\text{m}$ . Terry i autori su izradili retrospektivnu studiju na 418 očiju te su dobili slične rezultate kao i naša studija za

skupinu lamela s rasponom od 80 do 124  $\mu\text{m}$  koje su imale bolju vidnu oštrinu, međutim na kraju zaključuju da u velikoj skupini lamela debljine između 100 do 200  $\mu\text{m}$  debljina donorske lamele ima slabu povezanost s vidnom oštrinom (64).

Navedeno istraživanje ima nedostatak mjerenja samo preoperativne debljine ne uzimajući u obzir deturgescenciju. Istraživanje koje su proveli Phillips i suradnici na 144 oka nije pronašlo korelacije između debljine lamele i vidne oštrine, kao niti korelaciju između skupina tanjih i debljih lamela (65). Ponovo je nedostatak mjerenje samo preoperativne debljine lamele.

Iz navedenog se može zaključiti da postoje studije koje potvrđuju naše istraživanje, dok one koje zaključuju suprotno uglavnom imaju nedostatak u smislu usporedbe preoperativne debljine lamele sa postoperativnom vidnom oštrinom.

Ostali istraživači se fokusiraju na druge čimbenike koji bi mogli utjecati na vidnu oštrinu kod DSAEK-a. Tako su Ivarsen i suradnici su istraživali utjecaj rasapa svjetlosti i ukupne debljine rožnice primatelja na vidni ishod nakon DSAEK-a. Ova studija se više fokusirala na denzitometriju rožnice nakon transplantacije te autori smatraju da su promjene u samoj strukturi rožnice i potencijalni neželjeni rasap svjetla koji se javlja na sučelju donorskog grafta i primateljeve rožnice važniji za završnu kvalitetu vida nego sama debljina lamele (66). Khakshour i suradnici su na skupini od 16 očiju zaključili kako postoji značajna korelacija između refleksije sučelja lamele i primateljeve rožnice i vidne oštrine, s naglaskom da su aberacije rožnice višeg reda (HOA - engl. Higher order aberrations) prednje plohe rožnice važnije od HOA stražnje plohe rožnice (80). Graffi i suradnici procjenjivali su odnos između

debljine i pravilnosti grafta i vidne oštine na 89 očiju i zaključili da su DSAEK graftovi koji su tanji od 100  $\mu\text{m}$  ujedno i pravilniji od onih debljih, te da kod Fuchsove endotelne distrofije tanji graftovi daju bolju vidnu oštrinu (81).

Smatramo da su potrebna daljnja istraživanja kako debljine lamela, tako i njihove arhitekture i sučelja s primateljevom rožnicom kako bismo došli do krajnjeg zaključka koje kvalitete lamela rezultiraju najboljom vidnom oštrinom.

## 6.2. Postoperativno smanjivanje debljine lamele

Ako se ponovo vratimo na rezultate našeg istraživanja koji kažu da kod konvencionalnog DSAEK-a treba težiti lamelama tanjim od 124  $\mu\text{m}$  zbog bolje vidne oštine, moramo znati da je to postoperativna debljina lamele 6 mjeseci nakon operacije. U trenutku naručivanja tkiva iz očne banke možemo zatražiti određenu debljinu lamele. Ovisno o traženoj debljini osoblje u očnoj banci će upotrijebiti odgovarajuću debljinu mikrokeratomskog noža. Međutim debljina lamele preoperativno u očnoj banci i 6 mjeseci postoperativno nije ista. Kako bismo utvrdili stupanj deturgescencije odnosno stanjivanja lamele poslije operacije usporedili smo podatke o debljini lamela prije operacije i 6 mjeseci poslije operacije. Debljina lamele prije kirurškog zahvata izmjerena ultrazvučnom pahimetrijom kretala se od 110 do 198  $\mu\text{m}$  s prosjekom od  $142,16 \pm 27,193 \mu\text{m}$ . Debljina lamele šest mjeseci nakon kirurškog zahvata izmjerena prednjim OCT-om kretala se od 100 do 187  $\mu\text{m}$  s prosjekom od  $123,93 \pm 20,288 \mu\text{m}$ . Kada je provedena statistička analiza prosječnih vrijednosti izmjerenih prije i poslije operacije, može se vidjeti da je statistički značajna

razlika u debljini lamela prije i nakon operacije ( $t = 5,148$ ,  $p < 0,01$ ) dobivena tako da su ispitanici imali statistički značajno veću debljinu lamele prije operacije ( $M = 142$ ) u usporedbi s debljinom nakon operacije ( $M = 124$ ). Deturgescencija ili stanjivanje lamele šest mjeseci nakon konvencionalne operacije DSAEK bila je u prosjeku 12% (tablica 8, slika 13).

Kada uspoređujemo naše podatke sa podacima iz literature koji su prikazani u tablici 9, zamjećujemo kod svih određeni stupanj deturgescencije graftova.

Autor	Debljina lamela ( $\mu\text{m}$ ) preop. /metoda mjerjenja	Debljina lamela ( $\mu\text{m}$ ) postop. /metoda mjerjenja	Razlika u debljini lamela ( $\mu\text{m}$ ) preop. i postop.	Prosječna deturgescencija nakon operacije (%)
DiPascuale(54)	243 / A-OCT	148 / A-OCT	95	39
Woodward(63)	199 / UZV pahimetrija	165 / A-OCT	34	17
Tang(69)	189 / A-OCT	148* / A-OCT	41	22
Romano(68)	83 / A-OCT	70** / A-OCT	13	15
Meter(82)	142 / UZV pahimetrija	124 / A-OCT	18	12

Tablica 9. Debljina lamele ( $\mu\text{m}$ ) prije i poslije operacije prema istraživanjima različitih autora (\*4 sata nakon rezanja; \*\*3 mjeseca postoperativno).

Deturgescencija i stanjivanje rožnice počinje odmah nakon rezanja, što je prikazano u radu Tang i suradnika (Tablica 9). Pokazali su da DSAEK graftovi postaju tanji 4 sata nakon rezanja mikrokeratomom sa 189  $\mu\text{m}$  na 148  $\mu\text{m}$ . Sugeriraju da se debljina DSAEK grafta treba mjeriti 1,5 do 3 sata nakon rezanja mikrokeratomom (69). Postoje brojne tehnike rezanja tkiva, uklanjanja epitela ili upotrebe različitih medija koji mogu utjecati na debljinu tkiva. Di Pascuale je u svojoj studiji izvijestio da se srednja debljina grafta smanjila s 243  $\mu\text{m}$  prvog postoperativnog dana na 148  $\mu\text{m}$  pri posljednjem posjetu, stabilizirajući se približno šest mjeseci nakon operacije. Stanjivanje u toj studiji bilo je 39% (54). Kod tanjih graftova kao u studiji Romana i suradnika gdje se debljina lamele sa 83  $\mu\text{m}$  nakon rezanja, smanjila na 70  $\mu\text{m}$ , 3 mjeseca poslije operacije. Prosječnim stanjivanjem u toj studiji je iznosilo 15% (68). U studiji koju su proveli Woodward i suradnici prikazana debljina bila je od 199  $\mu\text{m}$  preoperativno do 165  $\mu\text{m}$  nakon operacije s prosječnim stanjivanjem od 17% (63). Navedene studije pokazuju da deblji graftovi više deturgesciraju nego tanji graftovi. Rezultati našeg istraživanja pokazali su prosječno stanjivanje od 12%. To je malo niže od drugih studija i može se objasniti različitim metodama mjerenja s preoperativnom ultrazvučnom pahimetrijom i preciznijim prednjim OCT postoperativno. Sličnu studiju proveli su Woodward i suradnici na 64 oka i s istim mjernim metodama, te su naši rezultati koherentni s tom skupinom (63).

Ostali podaci koje smo dobili iz rezultata sukladni su podacima uobičajenima iz literature i sličnih istraživanja, a koji se odnose na spol i dob bolesnika, te bolesti endotela po skupinama bolesnika. U našem istraživanju bolesnici koji imaju Fuchsovu distrofiju endotela zastupljeni su u 53% slučajeva, a oni koji imaju buloznu

keratopatiju u 47% slučajeva. Sličnu podjelu po bolestima ima i istraživanje Cleynenbreugela na 37 ispitanika gdje 54% bolesnika ima Fuchsovu distrofiju, 43% buloznu keratopatiju i 3% ostale bolesti rožnice (62).

Uzimajući u obzir rezultate našega istraživanja zaključujemo kako kod konvencionalnog DSAEK-a treba težiti transplantiranju donorskih lamela koje će nakon razdoblja deturgescencije u oku biti tanje od 124  $\mu\text{m}$ , jer će se na taj način postići bolja postoperativna vidna oštrina. Prilikom naručivanja tkiva iz očne banke treba uzeti u obzir i 12% stanjivanje debljine lamele zbog deturgescencije, te sukladno tome tražiti pripremu lamela tanjih od 142  $\mu\text{m}$ . Na taj način bismo minimalizirali gubitak tkiva za očnu banku, imali bi manje problema prilikom operativnog zahvata, dok bi završna oštrina vida kod transplantiranih bolesnika bila zadovoljavajuća.



## 7. ZAKLJUČCI

1. Potvrdili smo hipotezu da će kod konvencionalne stražnje slojevite transplantacije rožnice (DSAEK) manja debljina lamele rezultirati boljom vidnom oštrinom.
2. Kao opći cilj istraživanja pokazali smo da postoji korelacija između postoperativne debljine lamele kod konvencionalne DSAEK transplantacije rožnice i najbolje korigirane vidne oštrine.
3. Kod konvencionalnog DSAEK-a treba težiti transplantiranju donorskih lamela koje će nakon razdoblja deturgescencije u oku biti tanje od 124  $\mu\text{m}$  jer će se na taj način postići bolja postoperativna vidna oštrina.
4. Nakon pripreme lamele u očnoj banci preoperativna debljina se smanjuje deturgescencijom u sljedećih šest mjeseci za 12% od početne debljine što treba uzeti u obzir prilikom naručivanja tkiva za stražnju slojevitú transplantaciju rožnice.
5. Ako uzmemo u obzir gore navedene činjenice deturgescencije i debljine lamele koja osigurava dobru vidnu oštrinu, onda zahtjev prema očnoj banci treba biti isporučivanje lamela tanjih od 142  $\mu\text{m}$  prije operacije. Sa takvim

zahtjevom minimalizirati će se gubitak tkiva za očnu banku a i kirurzi će imati manje problema prilikom operativnog zahvata, dok će završna oštrina vida kod bolesnika biti zadovoljavajuća.

## 8. SAŽETAK

Transplantacija rožnice je operativni zahvat kojim se bolesnikova zamućena rožnica zamjenjuje bistrom donorskom rožnicom. Razvojem transplantacijske kirurgije rožnice danas je moguće transplantirati unutarnji ili vanjski sloj rožnice. Kod stražnje slojevite transplantacije rožnice (DSAEK - prema engl. Descemet Stripping Automated Endothelial Keratoplasty) transplantira se endotel, Descemetova membrana i tanki dio strome. U literaturi postoje kontradiktorni podaci kako debljina donorske lamele utječe na vidnu oštrinu. Tako neka istraživanja tvrde da se bolja vidna oštrina postiže s tanjim lamelama dok druga ne pokazuju tu korelaciju.

U prospektivno istraživanje smo uključili 55 očiju bolesnika prosječne dobi  $70,9 \pm 9,4$  godina, kojima je učinjena konvencionalna DSAEK transplantacija rožnice i koji nemaju ostale komorbiditete koji bi mogli utjecati na vidnu oštrinu. Prikupljeni su epidemiološki podaci, debljina lamele prije operacije mjerena u očnoj banci, vidna oštrina prije operacije te debljina lamele i vidna oštrina 6 mjeseci nakon operacije, mjerena prednjom koherentnom očnom tomografijom (prema engl. Anterior Ocular Coherent Tomography).

Rezultati pokazuju da je vidna oštrina prije operacije iznosila prosječno 0,15 dok je nakon operacije iznosila prosječno 0,57. Prosječna postoperativna debljina lamele je iznosila 142,16  $\mu\text{m}$ . Pronađena je korelacija između debljine lamele i vidne oštrine te su bolju vidnu oštrinu 0,63 imali ispitanici čija je debljina lamele bila ispod 124  $\mu\text{m}$ , dok su statistički značajno lošiju vidnu oštrinu 0,51 postigli ispitanici čije su lamele

bile deblje od 124  $\mu\text{m}$ . Šest mjeseci nakon operacije debljina lamele se deturgescencijom prosječno smanjila za 12% od početne debljine.

Uzimajući u obzir rezultate našega istraživanja zaključujemo kako kod konvencionalnog DSAEK-a treba težiti transplantiranju donorskih lamela koje će nakon razdoblja deturgescencije u oku biti tanje od 124  $\mu\text{m}$ , jer će se na taj način postići bolja postoperativna vidna oštrina. Prilikom naručivanja tkiva iz očne banke treba uzeti u obzir i 12% stanjivanje debljine lamele zbog deturgescencije, te sukladno tome tražiti pripremu lamela tanjih od 142  $\mu\text{m}$ . Na taj način bismo minimalizirali gubitak tkiva za očnu banku, imali bi manje problema prilikom operativnog zahvata, dok bi završna oštrina vida kod transplantiranih bolesnika bila zadovoljavajuća.

## 9. SUMMARY

Correlation of lamella thickness on visual acuity after Descemet's stripping automated endothelial keratoplasty

Ana Meter, 2019.

Descemet's Stripping Automated Endothelial Keratoplasty (DSAEK) is corneal transplantation procedure where the patient's inner dysfunctional layer is replaced. There are contradictory data in the literature about the correlation between lamellar thickness and the visual acuity.

Study included 55 eyes after conventional DSAEK and no other comorbidities that could affect visual acuity. Data about lamellar thickness and visual acuity were measured before and 6 months after surgery.

The results show that visual acuity before surgery was 0,15 on average and after surgery 0,57. Average postoperative lamella thickness was 142,16  $\mu\text{m}$ . Better visual acuity of 0,63 was achieved with lamellas thinner than 124  $\mu\text{m}$ , while statistically significantly lower visual acuity was 0,51 for lamellas thicker than 124  $\mu\text{m}$ . Postoperative deturgescence of lamellas 6 months after surgery was 12% from initial thickness.

The goal after conventional DSAEK is to have postoperative lamellas thinner than 124  $\mu\text{m}$  in the eye, as this will result in better postoperative visual acuity. In order to achieve this requirement, the request for the eye bank should be lamellas thinner than 142  $\mu\text{m}$  before the surgery. This will minimize tissue loss for eye banks and the surgeons will have fewer problems during surgery, while obtaining good final visual acuity.

## 10. POPIS LITERATURE

1. Kanski JJ. Clinical ophthalmology. A systematic approach. 8. izd. Sydney: Butterworth-Heinemann; 2016.
2. Ophthalmology AA of. 2014-2015 Basic and Clinical Science Course (BSSC) Section 2 : Fundamentals and Principles of Ophthalmology. Am Acad Ophthalmol. 2014;
3. American Academy of Ophthalmology. Basic and Clinical Science Course 2016-2017. External Disease and Cornea. 2017.
4. Gipson IK, Yankauckas M, Spurr-Michaud SJ, Tisdale AS, Rinehart W. Characteristics of a glycoprotein in the ocular surface glycocalyx. Invest Ophthalmol Vis Sci. 1992;33(1):218–27.
5. Hanna C, Bicknell DS, O'brien JE. Cell turnover in the adult human eye. Arch Ophthalmol (Chicago, Ill 1960). 1961;65:695–8.
6. Gipson IK, Friend J, Spurr SJ. Transplant of corneal epithelium to rabbit corneal wounds in vivo. Invest Ophthalmol Vis Sci. 1985;26(4):425–33.
7. Wiley L, SundarRaj N, Sun TT, Thoft RA. Regional heterogeneity in human corneal and limbal epithelia: an immunohistochemical evaluation. Invest Ophthalmol Vis Sci. 1991;32(3):594–602.
8. Boote C, Dennis S, Newton RH, Puri H, Meek KM. Collagen fibrils appear more closely packed in the prepupillary cornea: optical and biomechanical implications. Invest Ophthalmol Vis Sci. 2003;44(7):2941–8.

9. Meek KM, Boote C. The organization of collagen in the corneal stroma. *Exp Eye Res.* 2004;78(3):503–12.
10. Fini ME, Stramer BM. How the cornea heals: cornea-specific repair mechanisms affecting surgical outcomes. *Cornea.* 2005;24(8 Suppl):S2–11.
11. Birk DE. Type V collagen: heterotypic type I/V collagen interactions in the regulation of fibril assembly. *Micron.* 2001;32(3):223–37.
12. Watsky MA, McDermott ML, Edelhauser HF. In vitro corneal endothelial permeability in rabbit and human: the effects of age, cataract surgery and diabetes. *Exp Eye Res.* 1989;49(5):751–67.
13. Beebe DC, Coats JM. The lens organizes the anterior segment: specification of neural crest cell differentiation in the avian eye. *Dev Biol.* 2000;220(2):424–31.
14. Stiemke MM, Edelhauser HF, Geroski DH. The developing corneal endothelium: correlation of morphology, hydration and Na/K ATPase pump site density. *Curr Eye Res.* 1991;10(2):145–56.
15. Bourne WM, Nelson LR, Hodge DO. Central corneal endothelial cell changes over a ten-year period. *Invest Ophthalmol Vis Sci.* 1997;38(3):779–82.
16. Geroski DH, Matsuda M, Yee RW, Edelhauser HF. Pump function of the human corneal endothelium. Effects of age and cornea guttata. *Ophthalmology.* 1985;92(6):759–63.
17. Watsky MA, McCartney MD, McLaughlin BJ, Edelhauser HF. Corneal endothelial junctions and the effect of ouabain. *Invest Ophthalmol Vis Sci.* 1990;31(5):933–41.
18. McMahon TT, Polse KA, McNamara N, Viana MA. Recovery from induced



- corneal edema and endothelial morphology after long-term PMMA contact lens wear. *Optom Vis Sci.* 1996;73(3):184–8.
19. Polse KA, Brand RJ, Cohen SR, Guillon M. Hypoxic effects on corneal morphology and function. *Invest Ophthalmol Vis Sci.* 1990;31(8):1542–54.
  20. Hyndiuk RA, Schultz RO. Overview of the corneal toxicity of surgical solutions and drugs: and clinical concepts in corneal edema. *Lens Eye Toxic Res.* 1992;9(3–4):331–50.
  21. McDermott ML, Edelhauser HF, Hack HM, Langston RH. Ophthalmic irrigants: a current review and update. *Ophthalmic Surg.* 1988;19(10):724–33.
  22. Schultz RO, Glasser DB, Matsuda M, Yee RW, Edelhauser HF. Response of the corneal endothelium to cataract surgery. *Arch Ophthalmol (Chicago, Ill 1960).* 1986;104(8):1164–9.
  23. Yanoff M. *Advances in Ophthalmology and Optometry.* Adv Ophthalmol Optom. 2018;
  24. Wacker K, Reinhard T, Maier P. Pathogenese, Diagnose und Klinik der Fuchs-Endotheldystrophie. *Der Ophthalmol.* 2019;116(3):221–7.
  25. Wacker K, McLaren JW, Kane KM, Patel S V. Corneal Optical Changes Associated with Induced Edema in Fuchs Endothelial Corneal Dystrophy. *Cornea.* 2018;37(3):313–7.
  26. Eghrari AO, Gottsch JD. Fuchs' corneal dystrophy. *Expert Rev Ophthalmol.* 2010;5(2):147–59.
  27. Baratz KH, Tosakulwong N, Ryu E, Brown WL, Branham K, Chen W, et al. E2-2 protein and Fuchs's corneal dystrophy. *N Engl J Med.* 2010;363(11):1016–

- 24.
28. Zhang X, Igo RP, Fondran J, Mootha VV, Oliva M, Hammersmith K, i sur. Association of Smoking and Other Risk Factors With Fuchs' Endothelial Corneal Dystrophy Severity and Corneal Thickness. *Investig Ophthalmology Vis Sci*. 2013;54(8):5829.
29. van Rooij J, Lucas EH, Geerards AJ, Remeijer L, Wubbels R. Corneal transplantation for Fuchs' endothelial dystrophy: A comparison of three surgical techniques concerning 10 year graft survival and visual function. Jhanji V, editor. *PLoS One*. 2018;13(10):e0203993.
30. Pricopie S, Istrate S, Voinea L, Leasu C, Paun V, Radu C. Pseudophakic bullous keratopathy. *Rom J Ophthalmol*. 2017;61(2):90–4.
31. Feizi S. Corneal endothelial cell dysfunction: etiologies and management. *Ther Adv Ophthalmol*. 2018;10:2515841418815802.
32. Luchs JI, Cohen EJ, Rapuano CJ, Laibson PR. Ulcerative keratitis in bullous keratopathy. *Ophthalmology*. 1997;104(5):816–22.
33. Gain P, Jullienne R, He Z, Aldossary M, Acquart S, Cognasse F, i sur. Global Survey of Corneal Transplantation and Eye Banking. *JAMA Ophthalmol*. 2016;134(2):167.
34. The collaborative corneal transplantation studies (CCTS). Effectiveness of histocompatibility matching in high-risk corneal transplantation. The Collaborative Corneal Transplantation Studies Research Group. *Arch Ophthalmol (Chicago, Ill 1960)*. 1992;110(10):1392–403.
35. Niederkorn JY. The immune privilege of corneal grafts. *J Leukoc Biol*.

2003;74(2):167–71.

36. Keino H, Horie S, Sugita S. Immune Privilege and Eye-Derived T-Regulatory Cells. *J Immunol Res.* 2018;2018:1–12.
37. Hos D, Schaub F, Cursiefen C. Does anterior chamber-associated immune deviation (ACAID) play a role in posterior lamellar keratoplasty? Case report of a splenectomized patient. *BMC Ophthalmol.* 2019;19(1):100.
38. Hori J, Yamaguchi T, Keino H, Hamrah P, Maruyama K. Immune privilege in corneal transplantation. *Prog Retin Eye Res.* 2019; <https://linkinghub.elsevier.com/retrieve/pii/S1350946219300011>
39. Gregory-Ksander M, Perez VL, Marshak-Rothstein A, Ksander BR. Soluble Fas ligand blocks destructive corneal inflammation in mouse models of corneal epithelial debridement and LPS induced keratitis. *Exp Eye Res.* 2019;179:47–54.
40. Sano Y, Sotozono C. Role of Fas ligand in ocular tissue. *Cornea.* 2002;21(2 Suppl 1):S30-2.
41. Zirm E. Eine erfolgreiche totale Keratoplastik. *Albr von Græfe's Arch für Ophthalmol.* 1906;64(3):580–93.
42. Röck T, Landenberger J, Bramkamp M, Bartz-Schmidt KU, Röck D. The Evolution of Corneal Transplantation. *Ann Transplant.* 2017;22:749–54.
43. Claesson M. Visual outcome in corneal grafts: a preliminary analysis of the Swedish Corneal Transplant Register. *Br J Ophthalmol.* 2002;86(2):174–80.
44. Nanavaty MA, Vijjan KS, Yvon C. Deep anterior lamellar keratoplasty: A surgeon's guide. *J Curr Ophthalmol.* 2018;30(4):297–310.

45. Woo JHH, Ang M, Htoon HMM, Tan DTT. Descemet Membrane Endothelial Keratoplasty versus Descemet Stripping Automated Endothelial Keratoplasty and Penetrating Keratoplasty. *Am J Ophthalmol.* 2019; <https://linkinghub.elsevier.com/retrieve/pii/S000293941930279X>
46. Melles GRJ. Posterior lamellar keratoplasty: DLEK to DSEK to DMEK. *Cornea.* 2006;25(8):879–81.
47. Maghsoudlou P, Patel BC, Khanam TB, Akhondi H. Cornea Transplantation. *StatPearls.* 2019; <http://www.ncbi.nlm.nih.gov/pubmed/30969512>
48. Price FW, Price MO. Evolution of Endothelial Keratoplasty. *Cornea.* 2013;32:S28–32.
49. Dickman MM, Cheng YYY, Berendschot TTJM, van den Biggelaar FJHM, Nuijts RMMA. Effects of graft thickness and asymmetry on visual gain and aberrations after descemet stripping automated endothelial keratoplasty. *JAMA Ophthalmol.* 2013;131(6):737–44.
50. Neff KD, Biber JM, Holland EJ. Comparison of Central Corneal Graft Thickness to Visual Acuity Outcomes in Endothelial Keratoplasty. *Cornea.* 2011;30(4):388–91.
51. Pogorelov P, Cursiefen C, Bachmann BO, Kruse FE. Changes in donor corneal lenticule thickness after Descemet's stripping automated endothelial keratoplasty (DSAEK) with organ-cultured corneas. *Br J Ophthalmol.* 2009;93(6):825–9.
52. Maier A-KB, Gundlach E, Klamann MKJ, Gonnermann J, Bertelmann E, Jousen AM, i sur. Einfluss der Spenderlamellendicke auf die Sehschärfe nach

- „Descemet’s stripping automated endothelial keratoplasty“ (DSAEK). *Der Ophthalmol.* 2014;111(2):128–34.
53. Nieuwendaal CP, van Velthoven MEJ, Biallostowski C, van der Meulen IJE, Lapid-Gortzak R, Melles GRJ, i sur. Thickness Measurements of Donor Posterior Disks After Descemet Stripping Endothelial Keratoplasty With Anterior Segment Optical Coherence Tomography. *Cornea.* 2009;28(3):298–303.
54. Di Pascuale MA, Prasher P, Schlecte C, Arey M, Bowman RW, Cavanagh HD, i sur. Corneal Deturgescence after Descemet Stripping Automated Endothelial Keratoplasty Evaluated by Visante Anterior Segment Optical Coherence Tomography. *Am J Ophthalmol.* 2009;148(1):32-37.
55. Ahmed KA, McLaren JW, Baratz KH, Maguire LJ, Kittleson KM, Patel S V. Host and Graft Thickness after Descemet Stripping Endothelial Keratoplasty for Fuchs Endothelial Dystrophy. *Am J Ophthalmol.* 2010;150(4):490-497.
56. Shinton AJ, Tsatsos M, Konstantopoulos A, Goverdhan S, Elsahn AF, Anderson DF, i sur. Impact of graft thickness on visual acuity after Descemet’s stripping endothelial keratoplasty. *Br J Ophthalmol.* 2012;96(2):246–9.
57. Cheung AY, Hou JH, Bedard P, Grimes V, Buckman N, Eslani M, i sur. Technique for Preparing Ultrathin and Nanothin Descemet Stripping Automated Endothelial Keratoplasty Tissue. *Cornea.* 2018;37(5):661–6.
58. Chamberlain W, Austin A, Terry M, Jeng BH, Rose-Nussbaumer J. Survey of Experts on Current Endothelial Keratoplasty Techniques. *J Clin Exp Ophthalmol.* 2016;7(5).

59. Busin M, Madi S, Santorum P, Scordia V, Beltz J. Ultrathin descemet's stripping automated endothelial keratoplasty with the microkeratome double-pass technique: two-year outcomes. *Ophthalmology*. 2013;120(6):1186–94.
60. Dekaris Iva, Pauk Maja, Drača Nataša, Pašalić Adis GN. Descemet Stripping Automated Endothelial Keratoplasty – Is a Thinner Donor Lamella the Better Choice? *J Transpl Technol Res*. 2012;2(4):1–5.
61. Roberts HW, Mukherjee A, Aichner H, Rajan MS. Visual Outcomes and Graft Thickness in Microthin DSAEK--One-Year Results. *Cornea*. 2015;34(11):1345–50.
62. Van Cleynenbreugel H, Remeijer L, Hillenaar T. Descemet Stripping Automated Endothelial Keratoplasty: Effect of Intraoperative Lenticule Thickness on Visual Outcome and Endothelial Cell Density. *Cornea*. 2011;30(11):1195–200.
63. Woodward MA, Raoof-Daneshvar D, Mian S, Shtein RM. Relationship of Visual Acuity and Lamellar Thickness in Descemet Stripping Automated Endothelial Keratoplasty. *Cornea*. 2013;32(5):e69–73.
64. Terry MA, Straiko MD, Goshe JM, Li JY, Davis-Boozer D. Descemet's Stripping Automated Endothelial Keratoplasty: The Tenuous Relationship between Donor Thickness and Postoperative Vision. *Ophthalmology*. 2012;119(10):1988–96.
65. Phillips PM, Phillips LJ, Maloney CM. Preoperative Graft Thickness Measurements Do Not Influence Final BSCVA or Speed of Vision Recovery After Descemet Stripping Automated Endothelial Keratoplasty. *Cornea*. 2013;32(11):1423–7.

66. Ivarsen A, Hjortdal J. Recipient corneal thickness and visual outcome after Descemet's stripping automated endothelial keratoplasty. *Br J Ophthalmol.* 2014;98(1):30–4.
67. Shtein RM, Titus MS, Woodward MA. Tissue Processing for Ultra-Thin Descemet Stripping Automated Endothelial Keratoplasty. *Int J Eye Bank.* 2014;2(1):1–5.
68. Romano V, Steger B, Myneni J, Batterbury M, Willoughby CE, Kaye SB. Preparation of ultrathin grafts for Descemet-stripping endothelial keratoplasty with a single microkeratome pass. *J Cataract Refract Surg.* 2017;43(1):12–5.
69. Tang M, Stoeger C, Galloway J, Holiman J, Bald MR, Huang D. Evaluating DSAEK graft deturgescence in preservation medium after microkeratome cut with optical coherence tomography. *Cornea.* 2013;32(6):847–50.
70. Izatt JA, Hee MR, Swanson EA, Lin CP, Huang D, Schuman JS, et al. Micrometer-scale resolution imaging of the anterior eye in vivo with optical coherence tomography. *Arch Ophthalmol (Chicago, Ill 1960).* 1994;112(12):1584–9.
71. Lim LS, Aung HT, Aung T, Tan DTH. Corneal Imaging with Anterior Segment Optical Coherence Tomography for Lamellar Keratoplasty Procedures. *Am J Ophthalmol.* 2008;145(1):81–90.
72. Wongchaisuwat N, Metheetrairut A, Chonpimai P, Nujoi W, Prabhasawat P. Comparison of central corneal thickness measurements in corneal edema using ultrasound pachymetry, Visante anterior-segment optical coherence tomography, Cirrus optical coherence tomography, and Pentacam Scheimpflug camera tomography. *Clin Ophthalmol.* 2018;Volume 12:1865–73.

73. Park CY, Lee JK, Gore PK, Lim C-Y, Chuck RS. Keratoplasty in the United States: A 10-Year Review from 2005 through 2014. *Ophthalmology*. 2015;122(12):2432–42.
74. Dickman MM, Peeters JMPWU, van den Biggelaar FJHM, Ambergen TAW, van Dongen MCJM, Kruit PJ, i sur. Changing Practice Patterns and Long-term Outcomes of Endothelial Versus Penetrating Keratoplasty: A Prospective Dutch Registry Study. *Am J Ophthalmol*. 2016;170:133–42.
75. Kim SE, Lim SA, Byun Y-S, Joo C-K. Comparison of Long-term Clinical Outcomes between Descemet's Stripping Automated Endothelial Keratoplasty and Penetrating Keratoplasty in Patients with Bullous Keratopathy. *Korean J Ophthalmol*. 2016;30(6):443.
76. Heinzelmann S, Böhringer D, Eberwein P, Reinhard T, Maier P. Outcomes of Descemet membrane endothelial keratoplasty, Descemet stripping automated endothelial keratoplasty and penetrating keratoplasty from a single centre study. *Graefe's Arch Clin Exp Ophthalmol*. 2016;254(3):515–22.
77. Pereira NC, Gomes JÁP, Moriyama AS, Chaves LF, Forseto A dos S. Descemet Membrane Endothelial Keratoplasty Outcomes During the Initial Learning Curve of Cornea Fellows. *Cornea*. 2019;38(7):806–11.
78. Singh SK, Sitaula S. Visual Outcome of Descemet Membrane Endothelial Keratoplasty during the Learning Curve in Initial Fifty Cases. *J Ophthalmol*. 2019:1–7.
79. Singh A, Zarei-Ghanavati M, Avadhanam V, Liu C. Systematic Review and Meta-Analysis of Clinical Outcomes of Descemet Membrane Endothelial Keratoplasty Versus Descemet Stripping Endothelial Keratoplasty/Descemet



- Stripping Automated Endothelial Keratoplasty. *Cornea*. 2017;36(11):1437–43.
80. Khakshour H, Nikandish M, Salehi M, Ghooshkhanehei H, Vejdani A. Evaluation of interface reflectivity and corneal aberrations following Descemet's stripping automated endothelial keratoplasty. *Oman J Ophthalmol*. 2019;12(2):108.
81. Graffi S, Leon P, Mimouni M, Nahum Y, Spina R, Mattioli L, et al. Anterior Segment Optical Coherence Tomography of Post-Descemet Stripping Automated Endothelial Keratoplasty Eyes to Evaluate Graft Morphology and Its Association With Visual Outcome. *Cornea*. 2018;37(9):1087–92.
82. Meter A, Kuzman T, Kalauz M, Škegro I, Masnec S, Pavan J. Postoperative Thinning of Lamellar Donor Graft After Conventional Descemet's Stripping Automated Endothelial Keratoplasty. *Acta Clin Croat*. 2018;57(4):653–7.

## 11. ŽIVOTOPIS

Rođena sam 25. listopada 1985. godine u Splitu. Osnovnu školu i matematičku gimnaziju završila sam u Imotskom. Diplomirala sam 2012. godine na Medicinskom fakultetu Sveučilišta u Zagrebu. Završila sam stručni poslijediplomski studij iz oftalmologije i optometrije 2017. godine, te položila specijalistički ispit iz oftalmologije i optometrije 2019. godine. Zaposlena sam kao specijalist oftalmolog na Zavodu za očne bolesti Kliničke bolnice Dubrava u Zagrebu. Poslijediplomski doktorski studij iz područja biomedicine i zdravstva završila sam 2019. godine. Autor ili koautor sam 3 međunarodno indeksirana znanstvena rada, a od toga 2 objavljenih u znanstvenim časopisima koji su zastupljeni u Current Contents bazi i 10 kongresnih sažetaka. Dobitnica sam nagrade za najbolji rad mladih oftalmologa povodom Dana sjećanja na prof. dr. sc. Krešimira Čupaka za rad pod naslovom: Primjena etilendiamintetraoctene kiseline (EDTA) u liječenju kalcificirane band keratopatije. Završila sam više poslijediplomskih tečajeva stalnog medicinskog usavršavanja I. kategorije. Tečno govorim i pišem na engleskom i njemačkom jeziku.