

Postupnik kirurškog liječenja okludiranih vaskularnih premosnica

Petračić, Ivan

Master's thesis / Diplomski rad

2014

Degree Grantor / Ustanova koja je dodijelila akademski / stručni stupanj: **University of Zagreb, School of Medicine / Sveučilište u Zagrebu, Medicinski fakultet**

Permanent link / Trajna poveznica: <https://um.nsk.hr/um:nbn:hr:105:013991>

Rights / Prava: [In copyright](#) / [Zaštićeno autorskim pravom.](#)

Download date / Datum preuzimanja: **2024-07-30**



Repository / Repozitorij:

[Dr Med - University of Zagreb School of Medicine Digital Repository](#)



MEDICINSKI FAKULTET SVEUČILIŠTA U ZAGREBU

IVAN PETRAČIĆ

**POSTUPNIK KIRURŠKOG LIJEČENJA
OKLUDIRANIH VASKULARNIH
PREMOSNICA**

DIPLOMSKI RAD



ZAGREB, 2014.

Ovaj diplomski rad izrađen je u Zavodu za vaskularnu kirurgiju, Klinike za kirurgiju KBC Zagreb pod vodstvom **prof. dr. sc. Mladena Petrunića** i predan je na ocjenu u akademskoj godini 2013./2014.

Sadržaj

Sadržaj.....	I
I. SAŽETAK.....	II
II. SUMMARY	III
III. UVOD.....	1
1. Aortoilijačna okluzivna bolest.....	1
2. Aortofemoralna premosnica	4
3. Čimbenici rizika za okluziju premosnice	8
4. Prevencija tromboze premosnica	10
5. Liječenje stenozne premosnice („failing graft“).....	11
6. Liječenje okludiranih premosnica.....	12
7. Budućnost vaskularnih premosnica	13
IV. HIPOTEZA.....	15
V. CILJEVI RADA	16
VI. ISPITANICI I METODE	17
VII. REZULTATI.....	18
VIII. RASPRAVA.....	25
IX. ZAKLJUČAK.....	28
X. ZAHVALE	29
XI. Literatura	30
XII. ŽIVOTOPIS	38

I. SAŽETAK

POSTUPNIK KIRURŠKOG LIJEČENJA OKLUDIRANIH VASKULARNIH PREMOSNICA

Ivan Petračić

Cilj. Analizirati osobitosti bolesnika s okluzijama nakon aortofemoralnih premosnica, način liječenja okluzija nakon aortofemoralnih premosnica i njihovu povezanost s rezultatima liječenja, te utvrditi optimalnu strategiju liječenja okluzija aortofemoralnih premosnica.

Ispitanici i metode. Retrospektivna analiza povijesti bolesti bolesnika operiranih od siječnja 1998. do kraja 2012. godine u Zavodu za vaskularnu kirurgiju Klinike za kirurgiju KBC Zagreb.

Rezultati. U Zavodu za vaskularnu kirurgiju je od siječnja 1998. do kraja 2012. godine zbog aortoilijačne okluzivne bolesti operirano 286 bolesnika aortobifemoralnom premosnicom. U promatranom razdoblju zabilježene su 54 aortofemoralne okluzije (18,9%) u operiranih bolesnika (40 muškaraca i 14 žena). Prosječna životna dob bolesnika bila je 67,09 godina. Okluzije premosnica su u 18 bolesnika liječene trombektomijom i distalnom premosnicom, u 8 bolesnika femorofemoralnom premosnicom, a u 11 bolesnika trombektomijom i profundoplastikom. U 5 bolesnika je bila učinjena parcijalna resekcija premosnice i rekonstrukcija interpozitumom, u 5 je zamijenjena premosnica, a 3 bolesnika su bila liječena konzervativno. Kod sva 3 bolesnika liječena konzervativno naposljetku je bila učinjena amputacija.

Zaključak. Postotak uspješno spašenih ekstremiteta i nizak mortalitet postupaka govore u prilog opetovanih revaskularizacijskih postupaka u pacijenata s okluzijama aortobifemoralnih premosnica.

KLJUČNE RIJEČI: okluzija, aortofemoralne premosnice, kirurško liječenje, čimbenici rizika.

II. SUMMARY

STRATEGY OF SURGICAL TREATMENT OF VASCULAR BYPASS OCCLUSION

Ivan Petračić

Aim. To analyze the characteristics of patients with occlusions after aortofemoral bypass grafts as well as surgical treatment options and their correlation with the results.

Methods. A retrospective analysis of the medical histories of patients operated from January 1998th to the end of 2012. The analysis was conducted at the Department of Vascular Surgery, University Hospital Center Zagreb.

Results. Aortobifemoral bypasses were performed in 286 patients for aortoiliac occlusive disease at the Department of Vascular Surgery from January 1998 to the end of 2012. 54 aortofemoral graft occlusions (18.9%) were noted in treated patients (40 male and 14 female) during the monitored period. Average age of patients was 67.09 years. In 18 patients bypass occlusion was treated with thrombectomy and distal bypass, 8 patients were treated by femorofemoral bypass, and 11 patients with thrombectomy and profundoplasty. Partial graft resection and reconstruction with interpositum was performed in 5 patients. Bypass had to be replaced in 5 patients, and 3 patients were treated conservatively. All 3 patients who were treated conservatively, were subsequently amputated.

Conclusion. Limb salvage rate and low mortality of the procedure support the concept of repeated revascularizations in patients with aortobifemoral graft occlusions.

KEY WORDS: occlusion, aortofemoral bypass, surgical treatment, risk factors.

III. UVOD

1. Aortoilijačna okluzivna bolest

Infrarenalna abdominalna aorta i ilijačne arterije su najčešća mjesta obliteracije kod bolesnika sa simptomatskom okluzivnom bolešću donjih ekstremiteta (DeBakey et al., 1985). Aterosklerotska suženja ili okluzije tih žila, najčešće smještene na račvištima, javljaju se u različitim stupnjevima kod većine bolesnika s arterijskom insuficijencijom donjih ekstremiteta i često zahtijevaju kiruršku revaskularizaciju. Aortoilijačna okluzivna bolest je često praćena infraingvinalnom arterijskom okluzivnom bolesti, jer je ateroskleroza generalizirani proces. Unatoč svojoj generaliziranoj prirodi, bolest je najčešće segmentalne distribucije i time je prikladna za učinkovito kirurško liječenje. Čak i kod bolesnika s nekoliko zahvaćenih segmenata arterijskog stabla, uspješan ispravak hemodinamskog oštećenja u aortoilijačnom dotoku često osigurava zadovoljavajuće povlačenje ishemijskih simptoma. Osim toga, oprezna procjena adekvatnosti arterijskog priljeva važna je i kod bolesnika čiji se primarni problem nalazi u femoropoplitealnom ili tibijalnom odljevnom segmentu ako se revaskularizacijom žele ostvariti dobri i dugotrajni rezultati.

Od uvođenja početnih rekonstruktivnih metoda trombendarerektomije i zamjene homograftovima u kasnim 1940-im i ranim 1950-im godinama, veliki napredak postignut je u kirurškom liječenju aortoilijačne okluzivne bolesti. Trenutno postoje različite metode za točnu procjenu stupnja i fiziološke težine bolesti. Osim toga, poboljšanja u procjeni operacijskog rizika pomogla su u donošenju odluke o optimalnom liječenju pojedinih bolesnika. Napredak u izradi novih materijala za umjetne transplantate, napredak u kirurškoj tehnici, intraoperativni tretman i postoperativna skrb pridonijeli su znatnom smanjenju perioperacijskog morbiditeta i mortaliteta te dugoročne rezultate učinili puno boljima. Indikacije za operaciju postale su prilično dobro prihvaćene i standardizirane. Razni operativni pristupi i metode revaskularizacije dostupni su za korištenje u različitim kliničkim okolnostima. Uz pravilan odabir bolesnika i brižljivo izveden odgovarajući operativni postupak može se očekivati povoljan ishod s niskim rizikom za pacijenta, što kirurško liječenje aortoilijačne okluzivne bolesti danas čini jednim od najuspješnijih područja vaskularne kirurgije.

Najčešća kasna komplikacija operacije okluzivne bolesti aorte premosnicama jest tromboza grafta (eng. graft – presadak, transplantat, kalem) (Brewster DC, 1994). Iako točna učestalost

kasnih okluzija grafta varira od izvješća do izvješća, okluzija se može očekivati u 5% do 10% bolesnika unutar prvih 5 godina nakon operacije, a u 15% do 30% bolesnika promatranih 10 ili više godina od operacijskog zahvata (Brewster DC, 1987; Brewster DC, 1989; Nevelsteen A, 1991). Prosječni vremenski interval od izvornog umetanja grafta do okluzije je 33,8 mjeseci (Brewster DC, 1987).

Kod aortofemoralne prenosnice, okluzija najčešće zahvaća jedan krak, dok kontralateralni obično zadržava prohodnost. Posljedična ishemija donjeg ekstremiteta često je teže kliničke slike nego što je bila pred sam primarni zahvat i nerijetko je potrebna hitna ponovna operacija kako bi se ekstremitet spasio. Iako za kasni neuspjeh prenosnica mogu biti odgovorni tromboza anastomotske aneurizme, kompresija zbog fibroznog ožiljavanja, dilatacija ili propadanje same prenosnice, stanja hiperkoagulabilnosti ili sindromi povezani s insuficijencijom srca, većina kasnih neuspjeha prenosnice događa se zbog recidiva okluzivne bolesti koja se obično pojavi na samoj anastomozi ili odmah iza distalne anastomoze. Čest razlog za izvođenje aortoilijačne endarterektomije ili postavljanja aortoilijačne prenosnice je progresivna okluzivna bolest vanjske ilijačne arterije (Baird RJ et al. 1977; Crawford ES, 1977). Najčešći uzrok okluzije aortofemoralne prenosnice su okluzivne lezije koje interferiraju s protokom u dubokoj femoralnoj arteriji, jer većina bolesnika koji se podvrgavaju aortofemoralnom premošćivanju imaju otprije postojeće kronične okluzije površinske femoralne arterije (Malone JM, 1978; Brewster DC, 1987; Brewster DC, 1989; Nevelsteen A, 1991; Bernhard VM et al., 1977). Recidiv bolesti koji ugrožava proksimalnu aortalnu anastomozu uglavnom vodi do propadanja cijele rekonstrukcije i obično se događa jer proksimalna anastomoza nije bila postavljena dovoljno kranijalno u infrarenalnoj aorti (Robbs JV, Wylie EJ, 1981). Neuspjeh prenosnice, posebno onaj koji nastaje zbog rekurirajuće ili progredirajuće okluzivne bolesti priljevnog ili odljevnih krakova prenosnice, puno će se vjerojatnije dogoditi kod bolesnika koji su u trenutku operacije imali čimbenika rizika za aterosklerozu, a pogotovo kod onih koji nakon operacije nastave s pušenjem cigareta (Nevelsteen A, 1991; Wray R & DePalma RG & Hunay CH, 1971; Greenhalgh RM et al., 1981; Robicsek F et al., 1975; Provan JL et al., 1987; Myers KA, 1978). Ovu je činjenicu potrebno ponavljano naglašavati pacijentima.

Ponovna operacija zbog okluzije cijele primarne rekonstrukcije gotovo uvijek zahtijeva novu aortofemoralnu prenosnicu, ako je bolesnik prikladan kandidat za to (Crawford ES, 1977). Aksilobifemoralna prenosnica dolazi u obzir kod bolesnika kod kojih je jako rizično izvoditi

ponavljano ugrađivanje aortobifemoralne prenosnice. Ako različiti tehnički problemi sugeriraju da je izravna ponovna operacija na infrarenalnoj aorti nesmotrena ili preopasna, supracelijačna aorta, silazna torakalna aorta ili čak uzlazna torakalna aorta mogu ponekad biti korištene kao mjesto proksimalne anastomoze u ponovnim operacijama prenosnica. (Criado E, 1992; McCarthy WJ et al., 1993; Baird RJ et al., 1986; Canepa CS, 1987).

Kod unilateralnog zatajenja kraka aortoilijačnog grafta, uglavnom se izvodi direktna ponovna operacija, često kroz retroperitonealni pristup, s produžetkom prenosnice do femoralnog nivoa. Alternativno, može se izvesti femorofemoralno transpubično premoštenje ako je kontralateralni iliofemoralni sustav široko prohodan (Nolan KD, 1992).

Kod jednostranih okluzija kraka aortobifemoralnog grafta, priljev se često može vratiti samom trombektomijom korištenjem embolektomijskog balon-katetera (Brewster DC, 1987; Bernhard VM et al., 1977). Često je potrebno koristiti trombendarterektomijski „*stripper*“ za dovršetak ekstrakcije adherentnog fibrino-trombotičkog ugruška (Bernhard VM et al., 1977; Ernst CB & Daugherty ME, 1978). Modifikacija standardnog Fogarty balon-katetera poznata kao *trombektomijski kateter* se također može koristiti za uklanjanje takvih adherentnih ugrušaka (Brewster DC, 1995). Nakon što je priljev ponovno uspostavljen, pristupa se revaskularizaciji arterije profunde femoris pomoću profundoplastike različitog opsega ili produljenju grafta do distalnijih dijelova arterije profunde femoris da bi se osigurao pouzdani odljev u duboku bedrenu arteriju (Malone JM, 1978; Brewster DC, 1987; Bernhard VM et al., 1977).

U slučajevima u kojima je arterija profunda femoris premala ili je u velikoj mjeri pogođena bolešću, može biti potreban dodatak u smislu femoropoplitealne ili femorotibijalne prenosnice, kako bi se osigurao adekvatan odljev te održala prohodnost u reoperiranom kraku aortofemoralnog transplantata. Iako se na ovu odluku često teško odlučuje, mnogi iskusni vaskularni kirurzi zagovaraju je kao dobro rješenje (Sterpetti AV et al., 1988; Charlesworth D, 1986).

U situacijama u kojima je okluzija kraka transplantata duže trajala i trombektomija nije uspješna, femorofemoralni „*crossover*“ iz prohodnog kontralateralnog kraka transplantata općenito je najkorisnija alternativa za ponovno uspostavljanje priljeva (Brenner BJ, 1993; Dick LS, 1980; Kalman PG et al., 1987). Izravna „*re-do*“ aortalna operacija za jednostranu okluziju kraka aortofemoralnog transplantata uz zamjenu transplantata (cijelog ili samo okludiranog

kraka), općenito je nepotrebna jer su proksimalni uzroci rijetko odgovorni za jednostrane neuspjehe graftova, a i alternativne metode revaskularizacije zahvaćenog ekstremiteta obično su uspješne (Bernhard VM et al., 1977; Brewster DC, 1989; Brewster DC et al, 1987). Iako su takve reoperacije često teške i mogu zahtijevati veliku vještinu i domišljatost čak i najiskusnijih vaskularnih kirurga, dugoročni rezultati pokazuju da se prikladna reoperacija uistinu isplati, sa zadovoljavajućim produženjem trajanja prohodnosti transplantata te je povezana s visokom stopom spašavanja ekstremiteta (Brewster DC et al., 1987; Szilagyi DE, 1987).

2. Aortofemoralna prenosnica

Tijekom protekla tri desetljeća, umetanje protetskih presadaka u abdominalnu aortu (od neposredno ispod bubrežnih arterija do femoralnih arterija u preponama) postala je standardna metoda izravnog kirurškog liječenja za aortoilijačnu okluzivnu bolest, koju koristi većina vaskularnih kirurga u više od 90% takvih bolesnika. Aortofemoralni graftovi su danas najdjelotvorniji i najtrajniji angiokirurški rekonstrukcijski postupak (Brewster DC, 1978; Moore WS, 1968; Brewster DC, 1997).

Proksimalna anastomoza aorte može biti izvedena bilo terminoterminalno ili terminolateralno. Terminoterminalna anastomoza jasno je indicirana u bolesnika s pridruženom aneurizmatском bolešću ili potpunom okluzijom aorte koja se proteže do bubrežnih arterija. Mnogi vaskularni kirurzi je rado koriste i u drugim situacijama, iz nekoliko razloga:

1. Hemodinamski je povoljnija od terminolateralne anastomoze, uz manje turbulencija i bolje osobine protoka. Ti razlozi doveli su do znatno bolje dugoročne prohodnosti transplantata učinjenih s proksimalnom terminoterminalnom anastomozom u nekim kliničkim studijama (Brewster DC, 1978; Darling RC et al., 1979), iako nitko nije proveo prospektivna randomizirana istraživanja. Druge studije, međutim, nisu pokazale nikakvu značajnu razliku u kasnoj prohodnosti između terminoterminalno i terminolateralno izvedenih anastomoza (Dunn DA et al., 1982; Melliore D et al., 1990).
2. Primjena djelomično okludirajuće tangencijalne stezaljke za konstrukciju terminolateralnih anastomoza nosi veći rizik za odvajanje intraaortalnog tromba ili komadića tkiva koji onda mogu biti nepovratno odnešeni krvnom strujom u cirkulaciju zdjelice ili donjih ekstremiteta.
3. Resekcija malog segmenta aorte domaćina i korištenje kratkog tijela bifurkacijskog protetskog presatka kod terminoterminalnih anastomoza omogućuje da se proteza stavi

izravno u područje reseciranog segmenta aorte što uvelike olakšava naknadno pokrivanje tkivom i reperitonealizaciju te potencijalno smanjuje učestalost formiranja aortoenteričkih fistula u narednim godinama (Brewster DC, 1978; Darling RC et al., 1979; Dunn DA et al., 1982).

Terminolateralne anastomoze pokazuju potencijalnu prednost u određenim anatomskim varijacijama bolesti. Na primjer, ako velika aberantna renalna arterija izlazi iz donjih dijelova trbušne aorte ili ilijačne arterije, ili ako kirurg želi izbjeći žrtvovanje donje mezenterijalne arterije, terminolateralnom će anastomozom unaprijed omogućiti očuvanje takvih žila. Alternativno, one mogu biti sačuvane reimplantacijom u tijelo presatka ako se ipak preferira terminoterminalna anastomoza.

Najvažnije, terminoterminalne anastomoze preporučuju se ako se okluzivni proces nalazi dominantno u vanjskim ilijačnim žilama. U takvim slučajevima, prekid infrarenalne aorte za terminoterminalni bypass do razine femoralnih arterija jako devaskularizira zdjelichnu regiju, jer se ne može očekivati retrogradni protok prema gore kroz ilijačne arterije. To može povećati učestalost impotencije u muškaraca (Queral LA, 1979; Flanigan DP et al., 1982).

Takve hemodinamske posljedice mogu također povećati učestalost postoperativne ishemije debelog crijeva, tešku ishemiju mišića glutealne regije, ili čak sekundarne paraplegije poslijedično ishemiji leđne moždine (Picone AL et al., 1986; Gloviczki P et al., 1991). Neugodne klaudikacije u kuku mogu također nastaviti mučiti pacijenta, unatoč prisutnosti odličnih femoralnih i distalnih pulzacija. Na kraju, ako se okluzija grafta na ekstremitetu pojavi u kasnijim godinama, rezultat može biti posebno teška ishemija i dovesti do poteškoća s cijeljenjem čak i eventualnih natkoljениčnih amputacija. Iz tih razloga, kirurg se može radije odlučiti za korištenje proksimalne terminolateralne anastomoze u opisanim anatomskim okolnostima.

Iz navedenog, može se zaključiti da je ovo područje još uvijek kontroverzno, te se među brojnim iskusnim vaskularnim kirurzima mogu naći i zagovornici obiju metoda (Brewster DC, 1997). Bez obzira na način proksimalne anastomoze, načelo stavljanja proksimalnog pripoja anastomoze visoko u infrarenalnu trbušnu aortu, u područje relativno blizu bubrežnih arterija, gotovo uvijek smanjuje učestalost kasnijih okluzija grafta.

Iako distalni pripoj anastomoze aortalnog transplantata može ponekad biti ostvaren na nivou vanjske ilijačne arterije u zdjelici, gotovo uvijek je poželjno da se transplantat produži do femoralne razine, gdje je preglednost općenito bolja i anastomoza tehnički lakše izvediva. Uz raspoloživost kirurga, obje femoralne anastomoze mogu često biti učinjene istodobno. Ono što je najvažnije, anastomoza na femoralnoj razini pruža kirurgu priliku da osigura adekvatan

odljev u arteriju profundu femoris. Iskustvo je jasno pokazalo povećanu stopu kasnijih neuspjeha aortoilijačnih graftova, s većom učestalošću kasnijih operacija distalno od primarne operacije kao posljedica progresije bolesti na sam anastomotski spoj ili malo distalnije od njega (Baird RJ, 1977; Crawford ES, 1977).

Atraumatskom kirurškom tehnikom, pravilnom pripremom kože, sterilnim pokrivanjem te ograničenim trajanjem antibiotske profilakse, može se prevenirati veća učestalost infekcija kod anastomoza u preponama (Perdue GD, 1971; Moore WS, 1968; Brewster DC, 1978). Uspostava adekvatnog odljeva krvi iz grafta na razini femoralnih anastomoza (obično preko arterije profunde femoris kod bolesnika s bolešću ili okluzijom površinske femoralne arterije) pokazala se značajnom u ranim i kasnim rezultatima (Morris GC et al., 1961; Bernhard VM 1976). Stoga je imperativ da se bilo kakva lezija koja bi mogla ugroziti protok kroz arteriju profundu femoris pažljivo evaluira i ispravi tijekom kreiranja distalnih anastomoza. Preoperacijskom arteriografijom treba vizualizirati ušće a. profunde femoris. To se obično postiže kosim prikazima prepone.

Na operaciji, kirurg mora tražiti moguću stenozu ishodišta a. profunde palpiranjem, nježnim prolaskom vaskularnih sondi ili izravnom inspekcijom. Ako postoji bilo kakva stenozna ishodišta a. profunde femoris, ona treba biti ispravljena endarterektomijom ili tehnikama plastike zakrpom (eng. „patch“).

Neki autori su skloni produljenju arteriotomije niz a. profundu femoris iza ishodišta stenozne, s naknadnim anastomoziranjem zakošenog kraka grafta, kao kod plastike zakrpom. Time se postiže hemodinamska korekcija te ima prednost u većini slučajeva pred endarterektomijom za koju se vjeruje da može dovesti do veće učestalosti formiranja kasnih aneurizama.

Endarterektomija a. profunde femoris je potrebna ako je arterija jako oštećena. Neki autori daju prednost upotrebi autogene arterijske zakrpe ili zakrpe od vene saphene za odvojenu profundoplastiku i naknadnom anastomoziranju proteze na zajedničku femoralnu arteriju. U svakom slučaju, imperativ je da kirurg koristi preciznu tehniku anastomoziranja kako bi se osigurao adekvatan odljev u a. profundu femoris. Neki autori su sugerirali da postojanje okluzije površinske bedrene arterije samo po sebi uzrokuje "funkcionalnu" stenozu a. profunde femoris, čak i bez ikakve stvarne okluzivne bolesti u a. profundi femoris (Berguer R, 1975). Većina dokaza ipak govori protiv toga, međutim, i "rutinske" profundoplastike u svih bolesnika s okluzijom površinske femoralne arterije ne poboljšavaju hemodinamske rezultate niti kasnu prohodnost transplantata osim ako je prisutna i korigirana okluzivna bolest a. profunde femoris (Rutherford RB, 1986; Brewster DC, 1997).

Upotreba graftova odgovarajuće veličine jako je važna (Robbs JV & Wylie EJ, 1981; Sanders RJ et al., 1980). Ranije su mnogi kirurzi koristili prevelike transplantate u odnosu na veličinu odljevnog dijela žile, s tendencijom ubrzanja protoka u graftovima ekstremiteta i taloženja prekomjernih slojeva pseudointime u protezu. To je često uzrokovalo fragmentaciju intime i njezino odljepljivanje, što bi dovodilo do okluzije jednog ili oba kraka grafta. Za okluzivnu bolest se najčešće koristi bifurkacijski graft dimenzija 16 x 8 mm, a kada je to prikladno, bez oklijevanja treba koristiti protezu dimenzija 14 x 7 mm ili čak i manju (kao što je slučaj u žena s malim promjerom arterija).

Promjer krakova aortobifemoralnih graftova se mora prilagoditi promjeru femoralnih arterija bolesnika s okluzivnom bolešću ili, točnije, promjeru a. profunde femoris, koja je često jedini ostatni odljevni dio. Osim toga, danas je poznato da mnogi dakronski protetski transplantati imaju tendenciju rastezanja za 10% do 20% kad se podvrgnu arterijskom tlaku (Nunn DB et al., 1990). To se može kompenzirati odabirom manje veličine presatka. Većina kirurga i dalje koristiti standardne dakronske proteze za izravnu rekonstrukciju aorte.

Pleteni dakronski graftovi su „mekani“ i laki za rukovanje, ali se moraju „predzgrušati“ (*eng. preclotting* - puštanje krvi pacijenta kroz lumen pletene vaskularne proteze prije implantacije, čime se postiže nepropusnost grafta taloženjem fibrina i trombocita u pore umjetnog materijala) i skloni su dilataciji. Tvrde, tkane dakronske transplantate niske poroznosti se tradicionalno smatralo manje pogodnima za aortobifemoralnu rekonstrukciju, zbog potrebe provlačenja krakova grafta ispod ingvinalnog ligamenta, ali mnogi moderni tkani graftovi imaju dobru fleksibilnost i mogućnost šivanja. U posljednjih nekoliko godina sve češće se koriste transplantati s različitim biološkim premazima (kolagen, albumin, želatina, itd.). Atraktivna značajka takvih transplantata je njihova niska poroznost zbog čega nema potrebe za "preclotting-om".

Slično njima, aortalni politetrafluoroetilenski (PTFE) bifurkacijski transplantati su nepropusni te su poboljšana njihova svojstva u pogledu rukovanja. Neki istraživači smatraju da PTFE transplantati imaju i druge moguće prednosti, kao što su otpornost na infekcije, manje prianjanje trombocita i jednostavnost trombektomija (Burke PM, 1987; Cintora I, 1988). Moglo bi se zaključiti da trenutno nema ni jednog „velikokalibarskog“ protetskog transplantata koji je jasno superioran nad drugima i da je dugoročna prohodnost više uže povezana s pravilnom tehnikom implantacije te kontrolom čimbenika rizika i napredovanja bolesti.

3. Čimbenici rizika za okluziju prenosnice

Tromboza prenosnica se obično javlja akutno, ali se povremeno može prezentirati postupnim pojačanjem ishemijskih tegoba, u rasponu od blagih klaudikacija do kritične ishemije, a ponekad može biti i asimptomatska. Istovremene distalne embolizacije povremeno uzrokuju ishemiju prstiju nogu (sindrom plavog palca ili gangrenu). Tromboza prenosnice s gubitkom protoka zbog distalne embolizacije povezana je s visokim rizikom od gubitka uda. Dok je tromboza prenosnice u prvih 6 tjedana uglavnom nastala zbog tehničke pogreške ili lošeg protoka, većina kasnih začepjenja rezultat je hiperplazije intime unutar prenosnice, ili progresije distalne ateroskleroze. Stenoze prenosnica su obično asimptomatske i pojavljuju se u 20 – 30 % infraingvinalnih venskih graftova, uglavnom u prvoj godini (Mills JL et al., 1995; Mofidi R et al., 2007). Stenoze veće od 70% (s brzinom manjom od 3 m/s ili omjerom brzina većim od 3,0) ugrožavaju protok i često završavaju okluzijom ako se ne liječe. (Mills JL et al., 2001).

(1) Lokalni čimbenici

Najvažniji lokalni čimbenici koji utječu na eventualnu okluziju grafta su kvaliteta priljeva, odljeva, te sama provodljivost grafta.

Prohodnost prenosnica je bolja kod supraingvinalnih nego kod infraingvinalnih, a okluzije su češće u femorotibijalnih nego u femoropoplitealnih graftova (Norgren L et al., 2007). Prohodnost infraingvinalnih prenosnica koje su učinjene autolognom venom bolja je nego kod dakronskih ili politetrafluoroetilenskih (PTFE) ili onih kod kojih je korištena umbilikalna vena (Pereira CE et al., 2006). Nije uočena petogodišnja razlika u prohodnosti između dakronskih i PTFE graftova korištenih za femoropoplitealno premoštenje (Takagi H et al., 2010). Međutim, nedavno objavljeno multicentrično randomizirano istraživanje, provedeno u skandinavskim zemljama pokazalo je da je kod primjene heparinom vezanog *PTFE* grafta značajno smanjen ukupni rizik od primarnog neuspjeha premoštenja za 37%. Smanjenje rizika kod femoropoplitealnih premoštenja i u slučajevima s kritičnom ishemijom dosegalo je i do 50%. (Lindholt JS et al., 2011).

Što se tiče tehnike, rezultati *obrnutih* i *in situ* venskih transpantacija su jednaki (Moody AP, 1992; Wengerter KR et al., 1991). U meta-analizama dugoročne primarne i sekundarne prohodnosti i očuvanja stopala nakon popliteo-distalne prenosnice pokazalo se da su obrnuti venski graftovi superiorniji (Albers M et al., 2006).

Kao graftovi, vene ruku su slične veni sapheni magni pod uvjetom da su angioskopski otkriveni nedostaci ispravljani (Gibbons CP, 2003). Mapiranje prijeoperacijskim ultrazvukom važno je za prepoznavanje najboljeg dostupnog autogenog presatka (Vauclair F et al., 2012). Nedavno objavljena retrospektivna studija infraingvinalnih premosnica kod kritične ishemije ekstremiteta (CLI), koja je uspoređivala korištenje vena ruke i protetske transplantate, otkrila je da su vene ruku, čak i kad su spajane, bolje infraingvinalne premosnice od protetskih transplantata u smislu srednjoročne primarne prohodnosti, sekundarne prohodnosti i u smislu spašavanja noge u kritičnim ishemijama (Arvela E et al., 2010).

Nedavno objavljen *Cochrane Review* jasno je pokazao da su autologne vene, u smislu primarne prohodnosti, bolje u odnosu na sintetičke materijale za natkoljениčne premosnice. Na dulji rok (5 godina), dakronskim se premosnicama daje mala prednost u odnosu na PTFE u natkoljениčnim premosnicama. PTFE premosnice s venskom manžetom poboljšale su primarnu prohodnost u odnosu na PTFE bez manžete u potkoljениčnim premosnicama. (Twine CP & McLain AD, 2010).

Rizici za post-ishemijske komplikacije i potreba za hitnom revaskularizacijom ekstremiteta veći su kod začepljenja protetskog transplantata u odnosu na venske transplantate. To je zato što se tromba u protetskim transplantatima proteže u distalnije dijelove nativne arterije. Venske manžete na distalnom spoju anastomoze mogu smanjiti rizik od odljevnog oštećenja nakon tromboze PTFE transplantata (Jackson MR et al., 2000).

Dok većina istraživanja pokazuju jasnu prednost za venske transplantate, nizozemska BOA studija utvrdila je da nema razlike između venskog i protetskog transplantata kad se promatra opasnost od amputacije nakon okluzije infraingvinalnih premosnica (Smeets L et al., 2005).

Kvaliteta i broj kolateralnih krvnih žila može potencijalno ukazati na otkrivanje bolesnika s visokim rizikom za loš početni ishod infraingvinalnih bypass-rekonstrukcija (Seeger JM et al., 1999; Ulus AT et al., 2001). Premosnice koje se rade kod gangrenoznih stanja su pod većim rizikom od okluzije nego one koje se izvode kod drugih indikacija, što je vjerojatno povezano s oskudnijom kolateralnom opskrbom ishemičnog područja (Nasr MK et al., 2003).

(2) Opći čimbenici

Nastavak pušenja nakon premosnice donjih udova rezultira barem trostruko povećanim rizikom od neuspjeha transplantata (Willigendael EM et al., 2005). Dijabetes i zatajenje

bubrega kompromitiraju preživljavanje pacijenta, ali ne i prohodnost transplantata (Albers M et al., 2001; Wolfle KD et al., 2003).

Povišeni fibrinogen, hiperlipidemija, trombofilija (npr. protein C, protein S ili antitrombin III) i povećana agregacija trombocita predisponiraju trombozu transplantata (Cheshire NJ et al., 1996). Uloga mutacije faktora V (Leiden) je sporna (Aleksic M et al., 2005; Sampram ES, 2001).

Crna rasa i ženski spol su čimbenici rizika za nepovoljne ishode nakon ugradnje venske premosnice zbog spašavanja ekstremiteta. Neuspjeh transplantata i gubitak ekstremiteta su češći u pripadnika crne rase. Kao skupina posebno visokog rizika ističu se žene crne rase. (Nguyen LL et al 2009). Hormonska nadomjesna terapija potencira ovaj povećani rizik (Timaran CH et al., 2000).

4. Prevencija tromboze premosnica

Antitrombocitna terapija acetilsalicilnom kiselinom ima povoljan učinak na prohodnost perifernih premosnica, ali se čini da ima manji utjecaj na prohodnost venskog transplantata u usporedbi s umjetnim transplantatima (Brown J et al., 2008). Nizozemsko BOA istraživanje je pokazalo da je acetilsalicilna kiselina učinkovitija za prevenciju tromboze infraingvinalnih protetskih transplantata, dok je varfarin bolji za venske transplantate (Dutch BOA trial, 2000). Ne postoji, međutim, indikacija za rutinsku varfarinizaciju.

U CASPAR istraživanju kombinacija klopidogrela i acetilsalicilne kiseline nije popravila ishod bolesti perifernih arterija (PAD) u bolesnika kojima je bila potrebna infragenikularna premosnica. Analiza podskupina otkrila je da klopidogrel u kombinaciji s acetilsalicilnom kiselinom koristi bolesnicima s protetskim transplantatima bez značajnog povećanja rizika za krvarenje (Belch JJ et al., 2010).

Nadziranje supraingvinalnih premosnica nije isplativo i nudi relativno malu kliničku korist. Okluzije su daleko češće nakon infraingvinalnih premosnica. Budući da većina okluzija nastaje unutar 2 godine od implantacije, bolesnike treba pažljivo pratiti u tom vremenskom razdoblju. To uključuje anamnezu, klinički pregled i Dopplerska mjerenja tlaka. Dodatna ultrazvučna *duplex* snimanja nisu učinkovita nakon ugradnje protetskih premosnica.

Rezultati dijela studija svjedoče u korist ultrazvučnog *duplex* nadzora prohodnosti grafta (Golledge J et al., 1996). U nedavnom velikom randomiziranom ispitivanju, intenzivni nadzor kolor-doplerom nije pokazao nikakvu dodatnu korist u smislu spašavanja ekstremiteta za bolesnike podvrgnute operacijama femoropoplitealnih ili femorokruralnih venskih premosnica (Davies AH et al., 2005).

5. Liječenje stenoze premosnica („failing graft“)

Simptomatske stenoze transplantata treba liječiti angioplastikom ili kirurškom revizijom, dok je liječenje asimptomatskih stenoza kontroverzno. Otvorena kirurška revizija infraingvinalnih venskih transplantata daje povećanu slobodu kod daljnjih reintervencija ili eventualnih većih amputacija. Međutim, rani rezultati endovaskularnih postupaka su slični, osobito za neokludirane transplantate. Endovaskularne revizije zahtijevaju veći broj reintervencija i očituju se višim stopama neuspjeha od angiokirurški revizija (Berceli SA et al., 2007). Kirurška revizija je dugoročno bolje rješenje, ali se endovaskularni pristup preferira, jer se postiže prihvatljiva kratkoročna prohodnost uz nisku stopu komplikacija, osobito za kasne stenoze transplantata (>3 mjeseca), za kratke stenoze (<2 cm) i za pojedinačne stenoze (Carlson GA et al., 2004).

Stenoze kratkih segmenata transplantata obično dobro reagiraju na angioplastiku s visokim tlakovima napuhavanja manžeta (do 2020 kPa). Neki autori zagovaraju manžete koje imaju mogućnost rezanja, ali one nude malu korist uz povećanu učestalost komplikacija (Garvin R, 2007; Schneider PA, 2008). Stentovi se koriste samo selektivno (Duda SH et al., 2006).

Dake i suradnici su u randomiziranom kliničkom istraživanju pokazali da je ugradnja nitinolskih stentova bez polimera obloženih paklitakselom u bolesnika s lezijama umjerene duljine u površinskim femoralnim arterijama i proksimalnim dijelovima poplitealne arterije povezana s boljom dvanaestomjesečnom prohodnošću u odnosu na perkutanu angioplastiku (PTA) i goli metalni stent (Dake MD et al., 2011).

Stenoza duljih dijelova transplantata najbolje se liječi otvorenom operacijom i korištenjem kontralateralne vene safene magne ili površinske bedrene vene (Gibbons CP, 2003). Tibijalne ili distalne poplitealne stenoze anastomoza, koje se ne mogu riješiti angioplastikom, najbolje se liječe „preskačućim“ transplantatima na novu kolateralnu krvnu žilu kako bi se izbjegao ožiljak ili adherentne tibijalne vene.

6. Liječenje okludiranih premosnica

Ako okluzija grafta ne uzrokuje teške klaudikacije, poželjan je konzervativni pristup. Akutna nepotpuna ishemijska okluzija omogućuje da se napravi tromboliza ili elektivni kirurški zahvat, ali ekstremitet s teškim neurološkim deficitom zahtijeva hitnu revaskularizaciju u roku od nekoliko sati.

(1) Uloga trombolize

Selektivna, kateterom usmjerena tromboliza može biti vrijedan alat za vitalan ekstremitet unutar 14 dana od okluzije premosnice pod uvjetom da će bolesnik biti podvrgnut operaciji u roku od 3 mjeseca (Comerota AJ et al., 1996).

Iako se ne primjenjuje za supraingvinalne graftove, tromboliza se još uvijek često koristi za okluzije infraingvinalnih graftova. Liza tromba omogućuje identifikaciju i istovremeno endovaskularno liječenje osnovnog uzroka tromboze, čime se može izbjeći opetovana angiokirurška operacija. Odljevna krvna žila također može biti očišćena učinkovitije nego kod otvorene operacije. Perkutana mehanička trombektomija može skratiti trajanje postupka (Braithwaite BD et al., 1997; Muller-Hulsbeck S, 2006). Ako tromboliza ne uspije ili se otkrije problem koji nije pogodan za endovaskularno liječenje, tada se otvoreni zahvat može učiniti s jasnim poznavanjem uzroka problema i stvarnog stanja u transplantatu. Iako tromboliza ima visoku početnu stopu uspjeha, ima i kontraindikacije, kao i komplikacije (krvarenje), a dugoročna prohodnost je slabija nego nakon angiokirurškog zahvata (Aburahma A.F et al., 2002). Neki autori zato predlažu da se tromboliza primjenjuje samo za stanja s opsežnim trombozama odljevničkih žila (Tiek J et al., 2009).

(2) Tromboze supraingvinalnih premosnica

Jednostrana tromboza kraka aortobifemoralne premosnice se često može trombektomirati kroz preponu, i to čak mjesecima nakon okluzije. Trombektomija se izvodi Fogartyjevim embolektomijskim kateterom, trombektomijskim kateterom ili prstenastim (*eng. ring*) „*striperom*“. Tijekom tih manevara, kontralateralna prepona mora biti komprimirana da se izbjegne potencijalna embolizacija. Uzrok tromboze je najčešće stenoza na distalnom dijelu anastomoze, koja bi trebala biti popravljena produljenjem grafta do u arteriju profundu femoris. Trombektomija grafta bedrenim pristupom obično nije moguća u slučaju bilateralne okluzije grafta jer je u tom slučaju vjerojatnije da je problem uzrokovan slabijim priljevom.

Ovdje graft treba zamijeniti in situ ili pomoću ekstraanatomskog bypassa (aksilobifemoralni bypass).

Glavni uzrok okluzije aksilofemoralnih graftova je stenoza anastomoze ili stenoza priljevne krvne žile (Ricco JB & Probst H, 2008). Trombektomija može biti izvedena kroz preponu, ali najčešće je potreban rez uz presadak. Temeljni uzrok okluzije također treba riješiti. Novi presadak u tkivo bez ožiljka je najbolje rješenje u slučajevima dugotrajnije tromboze ili kada trombektomija nije dovoljna. Za okludirani femorofemoralni graft vrijede ista načela.

(3) Tromboze infraingvinalnih premosnica

U slučajevima kronične okluzije, odluku o revaskularizaciji treba donijeti s obzirom na anamnezu, klinički pregled i rezultate pretraga (Doppler, duplex ultrazvuk, angiografija).

U bolesnika s akutnom ishemijom treba donijeti brzu odluku u korist trombolize ili otvorene operacije. Protetske transplantate se obično može trombektimirati pristupom kroz preonu ako okluzija traje kraće od tjedan dana. Stenoze anastomoza se moraju se ispraviti, a priljevna i odljevna žila moraju biti provjerene pomoću perioperacijske angiografije. Ako je potrebno, na odljevne žile se može selektivno pristupiti potkoljenskim pristupom, a intraoperacijska tromboliza može biti dodatak kirurškom liječenju u odabranim slučajevima (Comerota AJ & Sidhu R, 2009).

Venske transplantate je obično teže trombektimirati. Ovdje može biti pametno staviti novi graft, kao što je to slučaj u protetskih transplantata gdje trombektomija nije dovoljna. Ako je moguće, treba koristiti venski graft. Nakon trombektomije kod akutne ishemije treba razmotriti fasciotomiju radi smanjenja tlaka u mišićnim odjeljcima i poboljšanja distalne perfuzije, pogotovo ako je prije operacije bila prisutna oteklina ili palpatorna bolna osjetljivost ekstremiteta (Gawenda M et al., 1992; Jensen SL & Sandermann J, 1997).

7. Budućnost vaskularnih premosnica

Danas se sve više nade polaže u tehnologiju ekstracelularnog matriksa, koja se rutinski koristi rutinski u kardijalnoj kirurgiji Sjedinjenih Američkih Država (Wylers von Ballmoos et al., 2013; Chalajour et al., 2012; Quarti et al., 2011). Ekstracelularni matriks (ECM) je prirodni „skelet“ koji okružuje stanice u gotovo svim tkivima. Ima dvije funkcije: prva je pasivna i očituje se kroz strukturnu potporu priležećim stanicama po kojoj one migriraju u odgovoru na

podražaje drugih stanica. Istraživanja su pokazala da, osim pasivne, ECM ima i aktivnu ulogu koja se sastoji od regulacije stanične adhezije, diferencijacije, diobe i migracije. U kirurgiji se koristi ECM dobiven od submukoze stijenke tankog crijeva svinje. Ugradnjom na mjesto oštećenog tkiva, ECM tvori privremeni skelet koji u interakciji s okolnim tkivom, omogućuje bolesnikovim vlastitim stanicama da se organiziraju i poprave oštećeno tkivo, a remodeliranjem ostavljaju za sobom organizirano i zdravo tkivo. Budući da se s vremenom zbog remodeliranja ekstracelularni matriks postupno zamjenjuje vlastitim tkivom pacijenta, za sobom ne ostavlja strani materijal, što predstavlja veliku prednost u odnosu na klasične graftove, budući da ta njegova osobina sa sobom nosi puno slabiju imunološku reakciju primatelja, a samim tim i manje postoperativnih komplikacija.

IV. HIPOTEZA

Hipoteza studije je da će se retrospektivnom analizom pronaći značajna povezanost između tipa učinjene aortofemoralne rekonstrukcije i primarne okluzije, te između načina liječenja primarne okluzije i reokluzije aortofemoralnih graftova.

V. CILJEVI RADA

Cilj rada je pronaći optimalnu strategiju liječenja bolesnika s okluzijom aortofemoralnih premosnica.

VI. ISPITANICI I METODE

Ovo retrospektivno istraživanje provedeno je u Zavodu za vaskularnu kirurgiju Klinike za kirurgiju Kliničkog bolničkog centra „Zagreb“ i Medicinskog fakulteta Sveučilišta u Zagrebu. U istraživanje su uključeni bolesnici koji su razvili okluziju aortofemoralne prenosnice ugrađene zbog aortoilijačne okluzivne bolesti, u razdoblju od siječnja 1998. do kraja 2012. godine. Nakon što su iz operacijskih protokola izdvojeni svi bolesnici koji su u operacijskoj dijagnozi imali navedenu okluziju, pristupili smo pretraživanju povijesti bolesti pronađenih u bolničkoj arhivi KBC-a.

Analizirane su varijable: spol bolesnika, tip učinjene aortobifemoralne prenosnice, način liječenja primarne okluzije, te način liječenja reokluzije grafta nakon učinjene aortofemoralne rekonstrukcije.

Kategorijske varijable su prikazane tablicama kontingencija, a signifikantnost razlika između skupina je provjerena hi-kvadrat testom.

VII. REZULTATI

Istraživanje koje je provedeno u Zavodu za vaskularnu kirurgiju obuhvatilo je pacijente kod kojih je ugrađena aortofemoralna premosnica zbog aortoilijačne okluzivne bolesti od siječnja 1998. do kraja 2012. godine. Prema operacijskim protokolima operirano je 286 bolesnika (Tablica 1). U promatranom razdoblju zabilježene su 54 aortofemoralne okluzije (18,9%) u operiranih bolesnika (40 muškaraca i 14 žena). Nije nađena statistička značajna razlika u učestalosti okluzija između muškaraca i žena (hi-kvadrat test, $P > 0,05$). Prosječna životna dob bolesnika bila je 67,09 godina.

Tablica 1 – ukupan broj učinjenih aortofemoralnih graftova i okluzija od 1998. do 2012. godine.

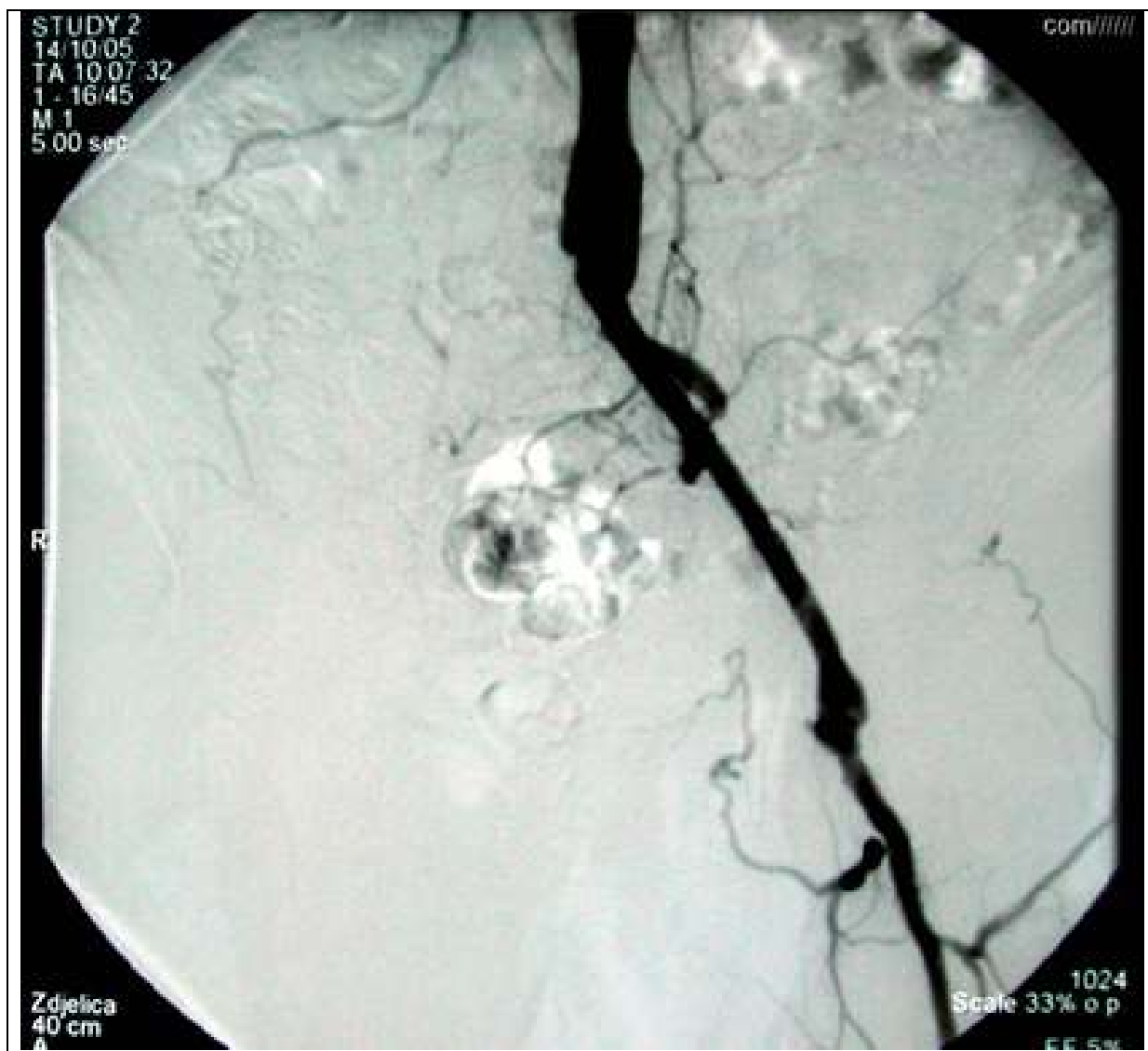1998. – 2012.		Muškaraca	Žena	Ukupno
Aortofemoralnih graftova		237	49	286
Okluzija	N	40	14	54
	%	16,9	28,6	18,9

U 191 od 286 bolesnika je bila učinjena aortobifemoralna premosnica, u 61 bolesnika aortobiprofundalna, a u njih 34 aortobifemoralna i distalna premosnica (Tablica 2). U skupini s aortobifemoralnom premosnicom, okluziju je razvilo njih 40 (20,9%). U skupini s aortobiprofundalnom premosnicom, okluziju je razvilo njih 8 (13,1%), dok je u trećoj skupini bilo 6 okluzija (17,6) u promatranom razdoblju. Tip premosnice nije bio statistički značajno povezan s učestalošću okluzija (hi-kvadrat test, $P > 0.05$).

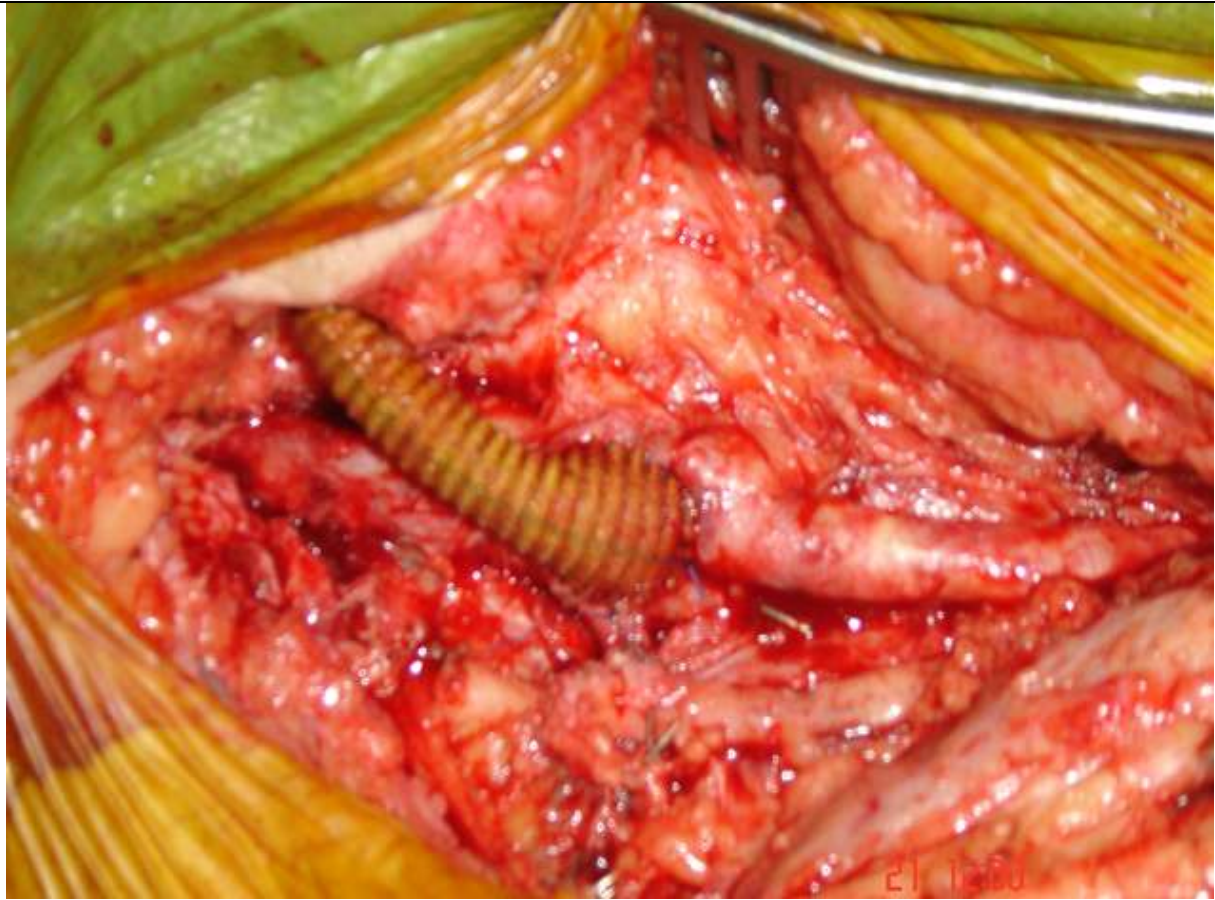
Tablica 2 – učestalost okluzija prema tipu učinjene aortofemoralne premosnice.

Bypass	Pacijenti (n)	Okluzije (n)	%
Aortobifemoralni	191	40	20,9
Aortobiprofundalni	61	8	13,1
Aortobifemoralni + distalni	34	6	17,6

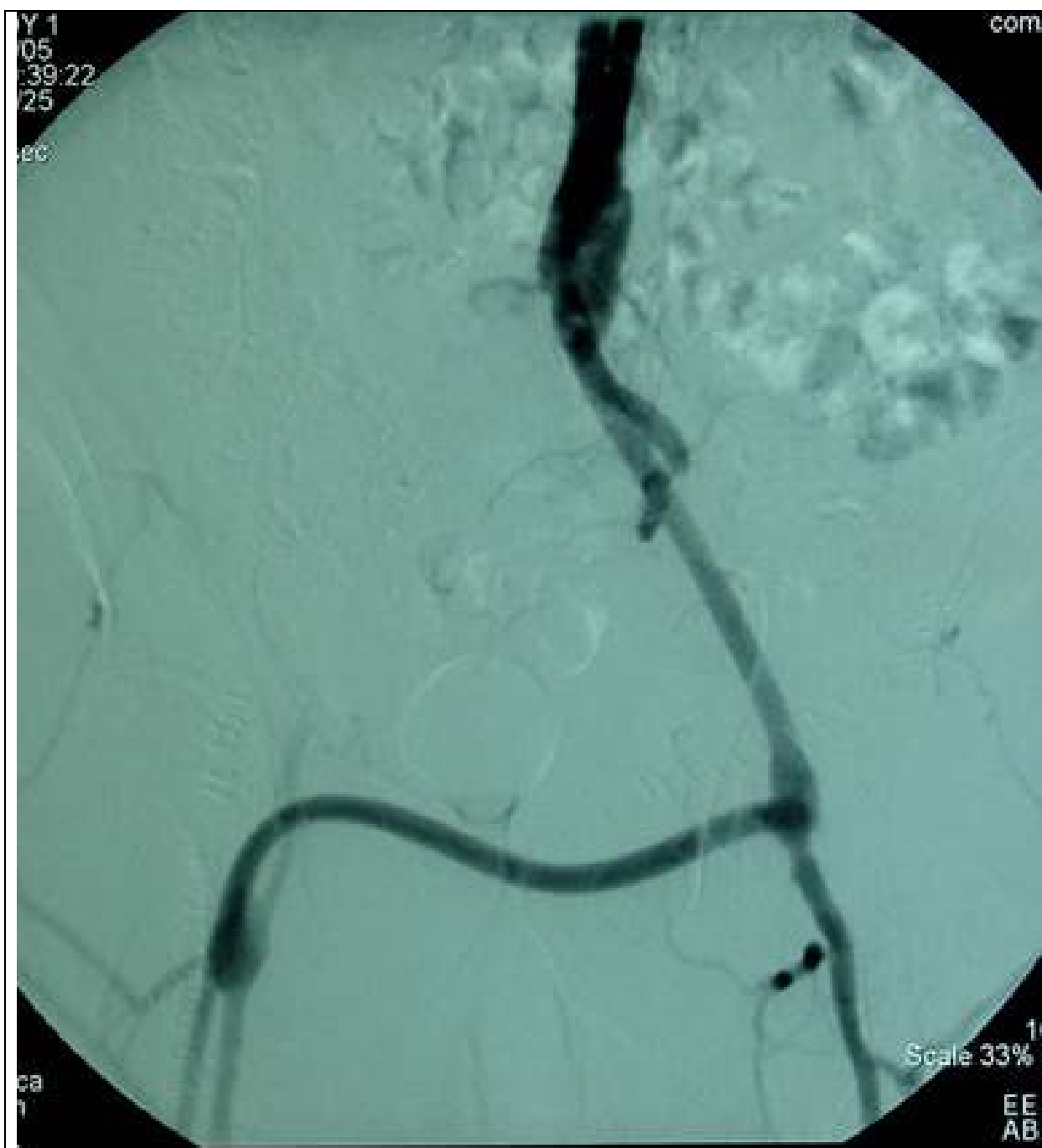Okluzije premosnica su u 18 bolesnika liječene trombektomijom i distalnom premosnicom, u 8 bolesnika femorofemoralnom premosnicom (*Slike 1-3*), a u 11 bolesnika trombektomijom i profundoplastikom. U 5 bolesnika je bila učinjena parcijalna resekcija premosnice i rekonstrukcija interpozitumom, u 5 je zamijenjena premosnica. Subklavio-profundalno premoštenje učinjeno je u 2 bolesnika, a u 2 bolesnika je bila učinjena primarna amputacija bez pokušaja revaskularizacije. Kod sva tri bolesnika koja su bila liječena konzervativno, naposljetku je bila učinjena amputacija (100%), a jedan je i preminuo (33,3%). U skupini kirurški liječenih bolesnika, amputacija je bila učinjena samo kod jednoga (2,0%) i samo jedan je umro (2,0%).



Slika 1 – Nalaz digitalne suptrakcijske angiografije u bolesnika s okluzijom desnog kraka aortobifemoralne prenosnice.



Slika 2 - Anastomoza ekstraanatomske femorofemoralne prenosnice.



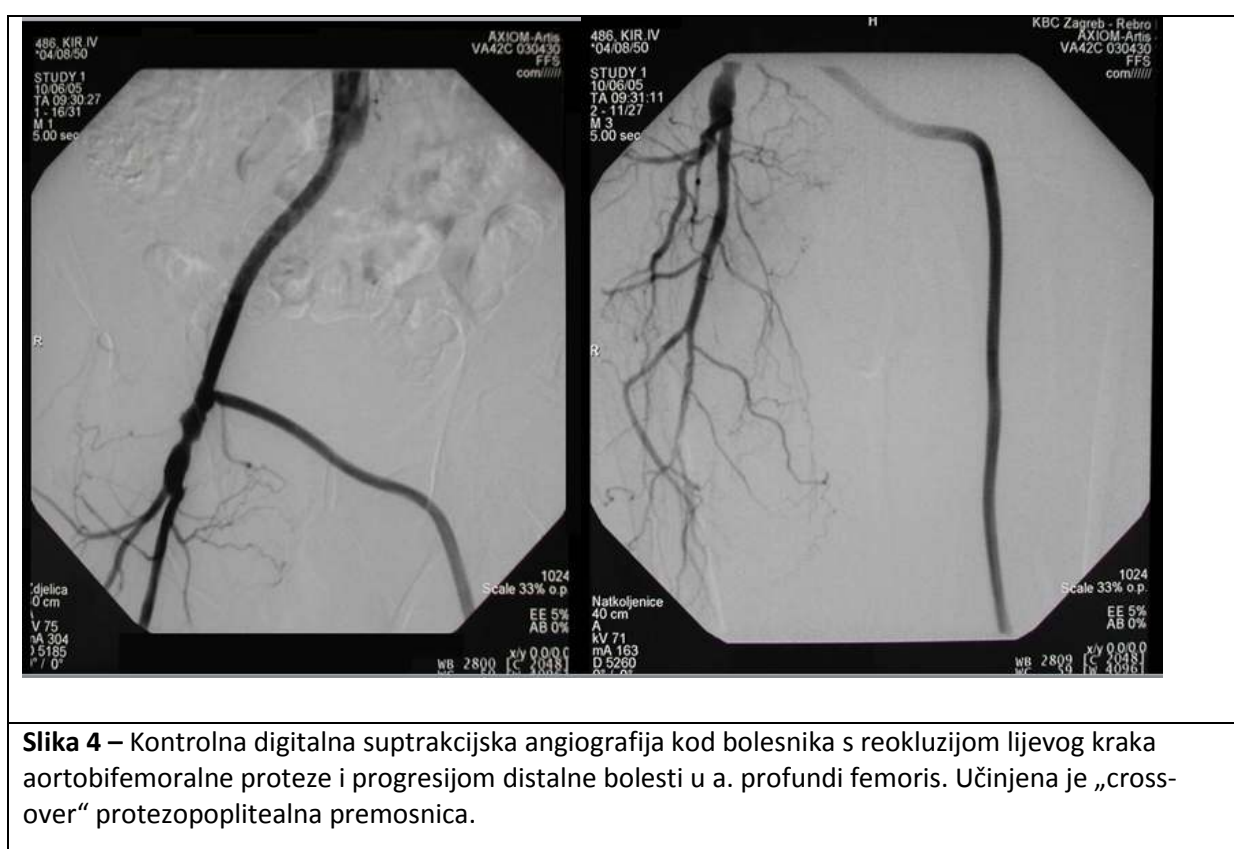
Slika 3 – Rezultat rekonstrukcije provjeren digitalnom suptraksijskom angiografijom.

U skupini bolesnika koji su bili kirurški liječeni zbog okluzije aortofemoralne prenosnice, njih 11 je razvilo ponovnu okluziju (22%). Dobni raspon u bolesnika s reokluzijom je bio 48-57 godina, u usporedbi s bolesnicima bez reokluzije kod kojih je dobni raspon bio 40-75 godina.

Tablica 3 – Operacije koje su prethodile reokluzijama aortofemoralnih graftova.

Operacije koje su prethodile reokluzijama aortofemoralnih graftova	Pacijenti (n)
Profundoplastika	6
Femoro-distalni by-pass	2
Djelomična resekcija grafta i interpozitum	1
Subklavio-femoralni by-pass	1
Femorofemoralni by-pass	1

Od jedanaest bolesnika koji su razvili reokluzije, primarna okluzija je prethodno kod šest bolesnika bila liječena profundoplastikom, kod dva trombektomijom i distalnom prenosnicom, a kod ostalih djelomičnom resekcijom grafta i rekonstrukcijom interpozitumom, subklavio-femoralnom prenosnicom, te femorofemoralnom prenosnicom. Reokluzija je u pet bolesnika bila liječena „*crossover*“ protezopoplitealnom prenosnicom (Slika 4), u dva trombektomijom i distalnom prenosnicom, a u četiri bolesnika zamjenom prenosnice. U promatranom razdoblju nije bilo novih re-reokluzija prenosnica niti mortaliteta.



Slika 4 – Kontrolna digitalna suptraksijska angiografija kod bolesnika s rekluzijom lijevog kraka aortobifemoralne proteze i progresijom distalne bolesti u a. profundi femoris. Učinjena je „cross-over“ protezopoplitealna premosnica.

VIII. RASPRAVA

Još je DeBakey 1985. godine ustvrdio da su infrarenalna abdominalna aorta i ilijačne arterije među najčešćim mjestima kronične obliterirajuće ateroskleroze kod bolesnika sa simptomatskom okluzivnom bolešću donjih ekstremiteta. Primjena novih materijala za umjetne transplantate, napredak u kirurškoj tehnici, intraoperativni tretman i postoperativna skrb pridonijeli su znatnom smanjenju perioperacijskog morbiditeta i mortaliteta te dugoročne rezultate u prohodnosti graftova učinili puno boljima. No, postoje brojni čimbenici rizika vezani uz stil života bolesnika, operacijsku tehniku, komorbiditet, postoperativnu skrb, na koje treba obratiti pažnju da bi se rizik okluzije sveo na minimum.

Najčešća kasna komplikacija operacije okluzivne bolesti aorte jest tromboza grafta (Brewster DC, 1994). U našem istraživanju, u promatranom razdoblju, od 286 učinjenih rekonstrukcijskih zahvata, evidentirane su 54 okluzije, što iznosi 18,9%. Iako točna učestalost kasnih okluzija graftova varira od izvješća do izvješća, okluzija se može očekivati u 5% do 10% bolesnika unutar prvih 5 godina nakon operacije, a u 15% do 30% bolesnika promatranih 10 ili više godina od operacijskog zahvata (Brewster DC, 1987; Brewster DC, 1989; Nevelsteen A, 1991). Kako svoje bolesnike nismo uspoređivali u smislu petogodišnje, odnosno desetogodišnje prohodnosti presadaka, ne možemo izravno uspoređivati ova dva rezultata ali ipak možemo reći da je naših 18,9% u okvirima rezultata koje iznosi literatura.

U istraživanju koje je proveo Tangelder i suradnici 2000. godine i koje je trebalo identificirati moguće faktore rizika za okluziju infraingvinalnih prenosnica, pokazalo se da su kod svih bolesnika koji bili uključeni u istraživanje neovisni čimbenici rizika bili: ženski spol, stanje kritične ishemije, femorokruralna prenosnica i graft od ne-venskog materijala. Glavni čimbenik rizika bila je prenosnica od ne-venskog materijala. Iz tog razloga, autori preporučuju korištenje venskih prenosnica kad god je to moguće.

Pregledom literature i analizom rezultata sličnih istraživanja, može se zaključiti da postoje i drugi čimbenici rizika za okluziju prenosnica, koji se opetovano pronalaze u literaturi. Neki od njih su:

- prenosnice od sintetskog materijala
- ženski spol

- generalizirana ateroskleroza
- stanja hiperkoagulabilnosti
- nastavak pušenja cigareta nakon operacije
- hiperlipidemija
- trombofilija
- hipertenzija
- infraingvinalna premosnica
- stanje kritične ishemije ekstremiteta
- loša tehnika anastomoziranja
- terminolateralne anastomoze

U svjetskoj literaturi nalazi se da su crna rasa i ženski spol čimbenici rizika za nepovoljne ishode nakon operacije venskog bypassa zbog spašavanja ekstremiteta. Kao skupina posebno visokog rizika ističu se žene crne rase (Nguyen LL et al 2009). U našem istraživanju također se pokazalo da se okluzije nešto učestalije događaju u ženskog spola, iako nije nađena statistički značajna povezanost. Od 49 žena uključenih u istraživanje, njih 14 je razvilo okluziju, što iznosi 28,6%, za razliku od 16,9% muškaraca. Hormonska nadomjesna terapija potencira ovaj povećani rizik (Timaran CH et al., 2000).

Bolesnici koji su u trenutku operacije imali čimbenike rizika za aterosklozu su znatno rizičniji za neuspjeh premosnice, posebno onaj koji se događa zbog rekurirajuće ili progredirajuće okluzivne bolesti priljevnog ili odljevnih krakova premosnice (Nevelsteen A, 1991; Wray R & DePalma RG & Hunay CH, 1971; Greenhalgh RM et al., 1981; Robicsek F et al., 1975; Provan JL et al., 1987; Myers KA, 1978).

Upotreba graftova odgovarajuće veličine jako je važna (Robbs JV & Wylie EJ, 1981; Sanders RJ et al., 1980). Ranije su mnogi kirurzi koristili prevelike transplantate u odnosu na veličinu odljevnog dijela žile s tendencijom ubrzanja usporenog protoka u graftovima ekstremiteta i taloženja prekomjernih slojeva pseudointime u protezu. To je, pak, često imalo sklonost prema kasnijoj fragmentaciji intime i njezinom odljepljivanju što bi dovelo do okluzije jednog ili oba kraka grafta. Za okluzivnu bolest najčešće se koristi bifurkacijski graft dimenzija 16 x 8mm, a kada je to prikladno, bez oklijevanja treba koristiti protezu dimenzija 14 x 7 mm ili čak manju. Naši bolesnici su bili operirani u skladu s tim preporukama.

Zbog premalog broja pacijenata koji su dobili venski transplantat (v. saphena magna) ne možemo uspoređivati ishode na temelju te varijable, no s druge strane, vrsta premosnice se uopće nije pokazala kao statistički značajan prediktor okluzije. Svjetska literatura govori da je prohodnost infraingvinalnih premosnica koje su učinjene autolognom venom bolja nego kod dakronskih ili politetrafluoroetilenskih (PTFE) ili onih kod kojih je korištena umbilikalna vena (Pereira CE et al., 2006). Nedavno objavljeno multicentrično randomizirano istraživanje provedeno u skandinavskim zemljama pokazalo je da je heparin-vezani PTFE graft značajno smanjio ukupni rizik od primarnog neuspjeha premoštenja za 37%.

Willigendael je 2005. godine pokazao da nastavak pušenja nakon premosnice donjih udova rezultira barem trostruko povećanim rizikom od neuspjeha transplantata (Willigendael EM et al., 2005). Zanimljivo je da dijabetes i zatajenje bubrega kompromitiraju preživljavanje pacijenta, ali ne i prohodnost transplantata što je utvrđeno istraživanjima još iz 2001. i 2003. (Albers M et al., 2001; Wolfle KD et al., 2003). Prema rezultatima Cheshirea iz 1996. godine, povišeni fibrinogen, hiperlipidemija, trombofilija i povećana agregacija trombocita predisponiraju za trombozu transplantata. (Cheshire NJ et al., 1996). U ovom istraživanju smo, zbog insuficijentnosti raspoložive dokumentacije, prije svega istraživali utjecaj kirurške tehnike, odnosno odabira metode liječenja na učestalost okluzija i reokluzija premosnica, te se pokazalo da su najčešće reokluzije bile kod bolesnika kod kojih je primarna okluzija kraka aortofemoralne premosnice bila liječena profundoplastikom.

IX. ZAKLJUČAK

Rezultati ovog istraživanja pokazuju da tip aortofemoralne prenosnice nema statistički značajan utjecaj na pojavu okluzije iako je aortobifemoralni bypass bio najpodložniji okluziji, u usporedbi s aortobiprofundalnim, te aortobifemoralnim s distalnom prenosnicom. Također se pokazalo da je učestalost okluzija bila relativno veća kod bolesnika ženskog spola, iako nije dokazana statistički značajna razlika.

Postotak uspješno spašenih ekstremiteta i nizak mortalitet koji prati ove rekonstruktivne zahvate govore u prilog ponavljanih revaskularizacijskih postupaka u pacijenata s okluzijama aortobifemoralnih prenosnica nasuprot konzervativnom liječenju.

Potrebna su daljnja istraživanja za otkrivanje drugih potencijalno relevantnih čimbenika koji utječu na okluzije aortofemoralnih prenosnica.

X. ZAHVALE

Veliko mi je zadovoljstvo, na kraju pisanja ovog diplomskog rada, zahvaliti se svojem mentoru prof.dr.sc. Mladenu Petrunicu na iskazanom povjerenju koje mi je dano pri izradi ovog istraživačkog rada, kao i na svim savjetima i prijedlozima. Velik dio zahvala ide i dr.sc. Tomislavu Meštoviću bez čijih nebrojenih savjeta, statističke obrade podataka, korekcija i strpljivog objašnjavanja istraživane problematike ovaj rad nikad ne bi bio završen. Zahvaljujem se svim kolegama, svojoj obitelji i prijateljima na razumijevanju i potpori koju su mi pružali kroz cijeli moj studij.

U Zagrebu, svibanj 2014.

Ivan Petračić

XI. Literatura

1. Aburahma A.F., Hopkins E.S., Wulu J.T. Jr, et al.: Lysis/balloon angioplasty versus thrombectomy / open patch angioplasty of failed femoropopliteal polytetrafluoroethylene bypass grafts. *J Vasc Surg.* 35:307-315 2002
2. Albers M., Romiti M., Braganca Pereira C.A., et al.: A meta-analysis of infrainguinal arterial reconstruction in patients with end-stage renal disease. *Eur J Vasc Endovasc Surg.* 22:294-300 2001
3. Albers M., Romiti M., Brochado-Neto F.C., et al.: Meta-analysis of popliteal-to-distal vein bypass grafts for critical ischemia. *J Vasc Surg.* 43:498-503 2006
4. Aleksic M., Jahn P., Heckenkamp J., et al.: Comparison of the prevalence of APC-resistance in vascular patients and in a normal population cohort in Western Germany. *Eur J Vasc Endovasc Surg.* 30:160-163 2005
5. Arvela E., Soderstrom M., Alback A., et al.: Arm vein conduit vs prosthetic graft in infrainguinal revascularization for critical leg ischemia. *J Vasc Surg.* 52:616-623 2010
6. Baird RJ, Feldman P, Miles JT, et al: Subsequent downstream repair after aorta-iliac and aorta-femoral bypass operations. *Surgery* 82:785, 1977.
7. Baird RJ, Ropchan GV, Oates TK, et al: Ascending aorta to bifemoral bypass—a ventral aorta. *J Vasc Surg* 3:405, 1986.
8. Belch J.J., Dormandy J., Biasi G.M., et al.: Results of the randomized, placebo-controlled clopidogrel and acetylsalicylic acid in bypass surgery for peripheral arterial disease (CASPAR) trial. *J Vasc Surg.* 52:825-833 2010
9. Berceci S.A., Hevelone N.D., Lipsitz S.R., et al.: Surgical and endovascular revision of infrainguinal vein bypass grafts: analysis of midterm outcomes from the PREVENT III trial. *J Vasc Surg.* 46:1173-1179 2007
10. Berguer R, Higgins RE, Colton LT. Geometry, blood flow, and reconstruction of the deep femoral artery; *Am J Surg* 1975;130:68.
11. Bernhard VM, Ray LI, Militello JP. The role of angioplasty of the profunda femoris artery in revascularization of the ischemic limb. *Surg Gynecol Obstet* 1976-142:840.
12. Bernhard VM, Ray LI, Towne JB: The reoperation of choice for aortofemoral graft occlusion. *Surgery* 82:867, 1977.
13. Braithwaite B.D., Buckenham T.M., Galland R.B., et al.: Prospective randomized trial of high-dose bolus versus low-dose tissue plasminogen activator infusion in the

- management of acute limb ischaemia. Thrombolysis Study Group. *Br J Surg.* 84:646-650 1997
14. Brener BJ, Brief DK, Alpert J, et al: Femorofemoral bypass: A twenty-five year experience. In Yao JST, Pearce WH (eds): *Long-Term Results in Vascular Surgery.* Norwalk, CT, Appleton & Lange, 1993, pp 385–393.
 15. Brewster DC, Darling RC. Optimal methods of aortoiliac reconstruction. *Surgery* 1978;84:739.
 16. Brewster DC, Meier GH, Darling RC, et al: Reoperation for aortofemoral graft limb occlusion: Optimal methods and long term results. *J Vasc Surg* 5:363, 1987.
 17. Brewster DC. Current controversies in the management of aortoiliac occlusive disease. *J Vase Surg* 1997; 25:365.
 18. Brewster DC: Aortic graft limb occlusion. In Ernst CB, Stanley JC (eds): *Current Therapy in Vascular Surgery*, 3rd ed. St. Louis, Mosby-Year Book, 1995, pp 419–426.
 19. Brewster DC: Complications of aortic and lower extremity procedures. In Strandness DE Jr, van Breda A (eds): *Vascular Diseases: Surgical and Interventional Therapy.* New York, Churchill Livingstone, 1994, pp 1151–1177.
 20. Brewster DC: Surgery of late aortic graft occlusion. In Bergan JJ, Yao JST (eds): *Aortic Surgery.* Philadelphia, WB Saunders, 1989, pp 519–538.
 21. Brown J., Lethaby A., Maxwell H., et al.: Antiplatelet agents for preventing thrombosis after peripheral arterial bypass surgery. *Cochrane Database Syst Rev.* 2008
 22. Burke PM, Herrmann JB, Cutler BS. Optimal grafting methods for the small abdominal aorta. *J Cardiovasc Surg* 1987;28:420.
 23. Canepa CS, Schubart PJ, Taylor LM Jr, Porter JM: Supraceliac aortofemoral bypass. *Surgery* 101:323, 1987.
 24. Carlson G.A., Hoballah J.J., Sharp W.J., et al.: Balloon angioplasty as a treatment of failing infrainguinal autologous vein bypass grafts. *J Vasc Surg.* 39:421-426 2004
 25. Charlesworth D: The occluded aortic and aortofemoral graft. In Bergan JJ, Yao JST (eds): *Reoperative Arterial Surgery.* Orlando, Grune & Stratton, 1986, pp 271–278.
 26. Cheshire N.J., Wolfe J.H., Barradas M.A., et al.: Smoking and plasma fibrinogen, lipoprotein (a) and serotonin are markers for postoperative infrainguinal graft stenosis. *Eur J Vasc Endovasc Surg.* 11:479-486 1996
 27. Cintora I, Pearce DE, Cannon JA. A clinical survey of aortobifemoral bypass using two inherently different graft types. *Ann Surg* 1988;208:625.

28. Comerota A.J., Sidhu R.: Can intraoperative thrombolytic therapy assist with the management of acute limb ischemia?. *Semin Vasc Surg.* 22:47-51 2009
29. Comerota A.J., Weaver F.A., Hosking J.D., et al.: Results of a prospective, randomized trial of surgery versus thrombolysis for occluded lower extremity bypass grafts. *Am J Surg.* 172:105-112 1996
30. Crawford ES, Manning LG, Kelly TE. "Redo" surgery after operations for aneurysm and occlusion of the abdominal aorta. *Surgery* 1977;81:41.
31. Criado E, Johnson G Jr, Burnham SJ, et al: Descending thoracic aorta-to-iliofemoral artery bypass as an alternative to aortoiliac reconstruction. *J Vasc Surg* 15:550, 1992.
32. Dake M.D., Ansel G.M., Jaff M.R., et al.: Paclitaxel-eluting stents show superiority to balloon angioplasty and bare metal stents in femoropopliteal disease: twelve-month Zilver PTX randomized study results. *Circ Cardiovasc Interv.* 4:495-504 2011
33. Darling RC, Brewster DC, et al. Aorto-iliac reconstruction. *Surg Clin North Am* 1979;59:565.
34. Davies A.H., Hawdon A.J., Sydes M.R., et al.: Is duplex surveillance of value after leg vein bypass grafting? Principal results of the Vein Graft Surveillance Randomised Trial (VGST). *Circulation.* 112:1985-1991 2005
35. DeBakey ME, Lawrie GM, Glaeser DH: Patterns of atherosclerosis and their surgical significance. *Ann Surg* 201:115, 1985.
36. Dick LS, Brief DK, Alpert J, et al: A twelve-year experience with femorofemoral crossover grafts. *Arch Surg* 115:1359, 1980
37. Duda S.H., Bosiers M., Lammer J., et al.: Drug-eluting and bare nitinol stents for the treatment of atherosclerotic lesions in the superficial femoral artery: long-term results from the SIROCCO trial. *J Endovasc Ther.* 13:701-710 2006
38. Dunn DA, Downs AR, Lye CR. Aortoiliac reconstruction for occlusive disease: comparison of end-to-end and end-to-side proximal anastomoses. *Can J Surg* 1982;25:382.
39. Dutch BOA trial: Efficacy of oral anticoagulants compared with aspirin after infrainguinal bypass surgery (the Dutch Bypass Oral Anticoagulants or Aspirin Study): a randomised trial. *Lancet.* 355:346-351 2000
40. Ernst CB, Daugherty ME: Removal of a thrombotic plug from an occluded limb of an aortofemoral graft. *Arch Surg* 113:301, 1978
41. Ernst CB. Prevention of intestinal ischemia following abdominal aortic reconstruction. *Surgery* 1983;93:

42. Flanigan DP, Schuler JJ, et al. Elimination of iatrogenic impotence and improvement of sexual function after aortoiliac revascularization. *Arch Surg* 1982;! 17:544.
43. Garvin R., Reifsnyder T.: Cutting balloon angioplasty of autogenous infrainguinal bypasses: short-term safety and efficacy. *J Vasc Surg.* 46:724-730 2007
44. Gawenda M., Prokop A., Walter M., et al.: The compartment syndrome with special reference to vascular surgery aspects. A patient sample of the Cologne University Clinic 1981 to 1991. *Zentralbl Chir.* 117:432-438 1992
45. Gibbons C.P., Osman H.Y., Shiralkar S.: The use of alternative sources of autologous vein for infrainguinal bypass. *Eur J Vasc Endovasc Surg.* 25:93-94 2003
46. Gloviczki P, Cross SA, et al. Ischemic injury to the spinal cord or lumbosacral plexus after aorto-iliac reconstruction. *Am J Surg* 1991;162:131.
47. Golledge J., Beattie D.K., Greenhalgh R.M., et al.: Have the results of infrainguinal bypass improved with the widespread utilisation of postoperative surveillance?. *Eur J Vasc Endovasc Surg.* 11:388-392 1996
48. Greenhalgh RM, Laing SP, Cole PV, et al: Smoking and arterial reconstruction. *Br J Surg* 68:605, 1981.
49. <http://www.cormatrix.com/ECMTechnologyOverview-5>
50. Jackson M.R., Belott T.P., Dickason T., et al.: The consequences of a failed femoropopliteal bypass grafting: comparison of saphenous vein and PTFE grafts. *J Vasc Surg.* 32:498-505 2000
51. Jensen S.L., Sandermann J.: Compartment syndrome and fasciotomy in vascular surgery. A review of 57 cases. *Eur J Vasc Endovasc Surg.* 13:48-53 1997
52. Kalman PG, Hosang M, Johnston KW, et al: The current role for femorofemoral bypass. *J Vasc Surg* 6:71, 1987.
53. Lindholt J.S., Gottschalksen B., Johannesen N., et al.: The Scandinavian Propaten® trial – 1-year patency of PTFE vascular prostheses with heparin-bonded luminal surfaces compared to ordinary pure PTFE vascular prostheses – a randomised clinical controlled multi-centre trial. *Eur J Vasc Endovasc Surg.* 41:668-673 2011
54. Malone JM, Goldstone J, Moore WS: Autogenous profundaplasty: The key to long-term patency in secondary repair of aortofemoral graft occlusion. *Ann Surg* 188:817, 1978.
55. Malone JM, Moore WS, Goldstone J. The natural history of bilateral aortofemoral bypass grafts for ischemia of the lower extremities. *Arch Surg* 1975;! 10:1300.

56. McCarthy WJ, Mesh CL, McMillan WD, et al: Descending thoracic aorta-to-femoral artery bypass: Ten years' experience with a durable procedure. *J Vasc Surg* 17:336, 1993.
57. Mellièrè D, Labastie J, et al. Proximal anastomosis in aortobifemoral bypass: end-to-end or end-to-side. *J CardiovascSurg!* 990;31:77.
58. Mills J.L. Sr., Wixon C.L., James D.C., et al.: The natural history of intermediate and critical vein graft stenosis: recommendations for continued surveillance or repair. *J Vasc Surg.* 33:273-280 2001
59. Mills J.L., Bandyk D.F., Gahtan V., et al.: The origin of infrainguinal vein graft stenosis: a prospective study based on duplex surveillance. *J Vasc Surg.* 21:16-25 1995
60. Mofidi R., Kelman J., Berry O., et al.: Significance of the early postoperative duplex result in infrainguinal vein bypass surveillance. *Eur J Vasc Endovasc Surg.* 34:327-332 2007
61. Moody A.P., Edwards P.R., Harris P.L.: In situ versus reversed femoropopliteal vein grafts: long-term follow-up of a prospective, randomized trial. *Br J Surg.* 79:750-752 1992
62. Moore WS, Cafferata HT, et al. In defense of grafts across the inguinal ligament. *Ann Surg* 1968;168:207.
63. Morris GC, Edwards W, et al. Surgical importance of profunda femoris artery: analysis of 102 cases with combined aortoiliac and femoropopliteal occlusive disease
64. Mulcare RJ, Royster TS, et al. Long-term results of operative therapy for aortoiliac disease. *Arch Surg* 1978;113:601.
65. Muller-Hulsbeck S., Order B.M., Jahnke T.: Interventions in infrainguinal bypass grafts. *Cardiovasc Intervent Radiol.* 29:17-28 2006
66. Myers KA, King BB, Scott DF, et al: Effect of smoking on the late patency of arterial reconstructions in the legs. *Br J Surg* 65:267, 1978.
67. Nasr M.K., McCarthy R.J., Budd J.S., et al.: Infrainguinal bypass graft patency and limb salvage rates in critical limb ischemia: influence of the mode of presentation. *Ann Vasc Surg.* 17:192-197 2003
68. Nevelsteen A, Suy R: Graft occlusion following aortofemoral Dacron bypass. *Ann Vasc Surg* 5:32, 1991.
69. Nevelsteen A, Wouters L, Suy R. Aortofemoral Dacron reconstruction for aorto-iliac occlusive disease: a 25-year survey. *Eur J Vase Surg* 1991-5:179.

70. Nguyen L.L., Hevelone N., Rogers S.O., et al.: Disparity in outcomes of surgical revascularization for limb salvage: race and gender are synergistic determinants of vein graft failure and limb loss. *Circulation*. 119:123-130 2009
71. Nolan KD, Benjamin ME, Murphy TJ, et al: Femorofemoral bypass for aortofemoral graft limb occlusion: A ten-year experience. *J Vasc Surg* 19:851, 1994.
72. Norgren L., Hiatt W.R., Dormandy J.A., et al.: Inter-Society Consensus for the Management of Peripheral Arterial Disease (TASC II). *Eur J Vasc Endovasc Surg*. 33 (Suppl. 1):S1-75 2007
73. Nunn DB, Carter MM, et al. Postoperative dilation of knitted Dacron aortic bifurcation graft. *J Vase Surg* 1990;12:291.
74. Perdue GD, Long WD, Smith RB III. Perspective concerning aortofemoral arterial reconstruction. *Ann Surg* 1971,173:940.
75. Pereira C.E., Albers M., Romiti M., et al.: Meta-analysis of femoropopliteal bypass grafts for lower extremity arterial insufficiency. *J Vasc Surg*. 44:510-517 2006
76. Picone AL, Green RM, et al. Spinal cord ischemia following operations on the abdominal aorta. *J Vase Surg* 1986;3:94.
77. Pierce GE, Turrentine M, et al. Evaluation of end-to-side v. end-to-end proximal anastomosis in aortobifemoral bypass. *Arch Surg* 1982;! 17:1580.
78. Provan JL, Sojka SG, Murnaghan JJ, et al: The effect of cigarette smoking on the long-term success rates of aortofemoral and femoropopliteal reconstructions. *Surg Gynecol Obstet* 165:49, 1987.
79. Queral LA, Whitehouse WM Jr, et al. Pelvic hemodynamics after aortoiliac reconstruction. *Surgery* 1979;86:799.
80. Ricco J.B., Probst H.: Long-term results of a multicenter randomized study on direct versus crossover bypass for unilateral iliac artery occlusive disease. *J Vasc Surg*. 47:45-54 2008
81. Robbs JV, Wylie EJ: Factors contributing to recurrent limb ischemia following bypass surgery for aortoiliac occlusive disease and their management. *Arch Surg* 193:346, 1981.
82. Robicsek F, Daugherty HK, Mullen DC, et al: The effect of continued cigarette smoking on the patency of synthetic vascular grafts in Leriche syndrome. *J Thorac Cardiovasc Surg* 70:107, 1975.
83. Rutherford RB, Jones DN, et al. Serial hemodynamic assessment of aortobifemoral bypass. *J Vase Surg* 1986; 4:428.

84. Sampram E.S., Lindblad B.: The impact of factor V mutation on the risk for occlusion in patients undergoing peripheral vascular reconstructions. *Eur J Vasc Endovasc Surg.* 22:134-138 2001
85. Sanders RJ, Kempczinski RF, et al. The significance of graft diameter. *Surgery* 1980;88:856.
86. Schneider P.A., Caps M.T., Nelken N.: Infrainguinal vein graft stenosis: cutting balloon angioplasty as the first-line treatment of choice. *J Vasc Surg.* 47:960-966 2008
87. Seeger J.M., Pretus H.A., Carlton L.C., et al.: Potential predictors of outcome in patients with tissue loss who undergo infrainguinal vein bypass grafting. *J Vasc Surg.* 30:427-435 1999
88. Smeets L., Ho G.H., Tangelder M.J., et al.: Outcome after occlusion of infrainguinal bypasses in the Dutch BOA Study: comparison of amputation rate in venous and prosthetic grafts. *Eur J Vasc Endovasc Surg.* 30:604-609 2005
89. Sterpetti AV, Feldhaus RJ, Schultz RD: Combined aortofemoral and extended deep femoral artery reconstruction. *Arch Surg* 123:1269, 1988
90. Szilagyi DE, Hageman JH, Smith RF, et al: A thirty-year survey of the reconstructive surgical treatment of aortoiliac occlusive disease. *J Vasc Surg* 3:421, 1986.
91. Takagi H., Goto S.N., Matsui M., et al.: A contemporary meta-analysis of Dacron versus polytetrafluoroethylene grafts for femoropopliteal bypass grafting. *J Vasc Surg.* 52:232-236 2010
92. Tiek J., Fourneau I., Daenens K., et al.: The role of thrombolysis in acute infrainguinal bypass occlusion: a prospective nonrandomized controlled study. *Ann Vasc Surg.* 23:179-185 2009
93. Timaran C.H., Stevens S.L., Grandas O.H., et al.: Influence of hormone replacement therapy on graft patency after femoropopliteal bypass grafting. *J Vasc Surg.* 32:506-518 2000
treated by revascularization of deep femoral artery. *Arch Surg* 1961;82:32.
94. Twine C.P., McLain A.D.: Graft type for femoro-popliteal bypass surgery. *Cochrane Database Syst Rev.* 2010
95. Ulus A.T., Ljungman C., Almgren B., et al.: The influence of distal runoff on patency of infrainguinal vein bypass grafts. *Vasc Surg.* 35:31-35 2001
96. Vauclair F., Haller C., Marques-Vidal P., et al.: Infrainguinal bypass for peripheral arterial occlusive disease: when arms save legs. *Eur J Vasc Endovasc Surg.* 43 (1):48-53 2012

97. Wengerter K.R., Veith F.J., Gupta S.K., et al.: Prospective randomized multicenter comparison of in situ and reversed vein infrapopliteal bypasses. *J Vasc Surg.* 13:189-199 1991
98. Willigendael E.M., Teijink J.A., Bartelink M.L., et al.: Smoking and the patency of lower extremity bypass grafts: a meta-analysis. *J Vasc Surg.* 42:67-74 2005
99. Wolfle K.D., Bruijnen H., Loeprecht H., et al.: Graft patency and clinical outcome of femorodistal arterial reconstruction in diabetic and non-diabetic patients: results of a multicentre comparative analysis. *Eur J Vasc Endovasc Surg.* 25:229-234 2003
100. Wray R, DePalma RG, Hunay CH: Late occlusion of aortofemoral bypass grafts: Influence of cigarette smoking. *Surgery* 70:969, 1971.

XII. ŽIVOTOPIS

Rođen sam 09. svibnja 1988. godine u Zagrebu. Osnovnu školu pohađao sam u rodnom selu Rakitovcu i Vukovini. Prirodoslovno-matematičku gimnaziju u Velikoj Gorici upisao sam 2003. godine, a maturirao 2007. Sudjelovao sam na brojnim srednjoškolskim natjecanjima od kojih bih posebno istaknuo Državno natjecanje iz astronomije 2007. godine. Medicinski fakultet Sveučilišta u Zagrebu upisao sam 2008. godine. Od grana medicine, posebno bih istaknuo interes za kirurgijom.