

Kirurško liječenje odstojećih uški

Zadavec, Tamara

Master's thesis / Diplomski rad

2014

Degree Grantor / Ustanova koja je dodijelila akademski / stručni stupanj: **University of Zagreb, School of Medicine / Sveučilište u Zagrebu, Medicinski fakultet**

Permanent link / Trajna poveznica: <https://um.nsk.hr/um:nbn:hr:105:558556>

Rights / Prava: [In copyright](#)/[Zaštićeno autorskim pravom.](#)

Download date / Datum preuzimanja: **2024-11-10**



Repository / Repozitorij:

[Dr Med - University of Zagreb School of Medicine Digital Repository](#)



**SVEUČILIŠTE U ZAGREBU
MEDICINSKI FAKULTET**

Tamara Zdravec

Kirurško liječenje odstojećih uški

DIPLOMSKI RAD



Zagreb, 2014.

**SVEUČILIŠTE U ZAGREBU
MEDICINSKI FAKULTET**

Tamara Zdravec

Kirurško liječenje odstojećih uški

DIPLOMSKI RAD

Zagreb, 2014.

Ovaj diplomski rad izrađen je na Klinici za bolesti uha, nosa i grla u sklopu Kliničkog bolničkog centra Zagreb, pod vodstvom prof.dr.sc. Srećka Branice, i predan je na ocjenu u akademskoj godini 2013/2014.

1. Sažetak

Kirurško liječenje odstojećih uški

Tamara Zadravec

Normalna ušna školjka ima prepoznatljivu konfiguraciju udubina i izbočina. Iako su moguće brojne varijacije, značajne devijacije od „normale“ su odmah uočljive. Upravo iz tog razloga odstojeće uške su čest razlog zabrinutosti pacijenata. Ispravljanje odstojećih uški zahtijeva pažljivu analizu anatomije uške kako bi se utvrdio točan uzrok. To će omogućiti prikladnu preoperativnu pripremu i odabir ispravne metode otoplastike. Pri odabiru najprikladnije tehnike među mnogim ponuđenima, operater treba izabrati onu pomoću koje će postići prirodan izgled. U pravilu, daje se prednost repoziciji nad resekcijom hrskavice. Uške se zbog iznimne elastičnosti hrskavice postoperativno uvijek u manjoj mjeri vrate prema početnom položaju. Stoga se prilikom operacije radi manja hiperkorekcija položaja, tj. korigira se više od željenog položaja. Cilj operacije je ne samo pozicionirati ušku u odgovarajućem položaju u odnosu na lubanju, nego i formirati normalne anatomske strukture uške.

Krajem 19. i tijekom 20. stoljeća, opisani su brojni postupci kirurškog ispravljanja odstojećih uški. Začeci otoplastike sežu u davnu 1845. godinu. Upravo široka paleta mogućnosti otežava kirurgu odabir ispravne tehnike koja najbolje odgovara pojedinom pacijentu.

U većini slučajeva, pojava odstojećih uški nije značajno povezana s drugim anatomskim ili fiziološkim abnormalnostima. Međutim, društvene i psihološke manifestacije ostavljaju trag na većini pacijenata, što objašnjava velik broj kirurških tehnika koje su prezentirane u literaturi tijekom posljednja dva stoljeća.

U ovom diplomskom radu dan je pregled kroz povijest otoplastike odstojećih uški i opisana su neka od otkrića u postupku. Nadalje, prikazane su ključne mjere koje treba imati na umu u preoperativnom i intraoperacijskom tijeku. Također su detaljnije opisane neke od najčešćih metoda za ispravljanje odstojećih uški, kao i postoperativni postupci i zajedničke komplikacije koje mogu nastupiti nakon operacije.

Ključne riječi: ispravljanje odstojećih uški, anatomija uške, začeci otoplastike

2. Summary

Surgical treatment of prominent ears

Tamara Zadavec

The normal auricle has a well-recognized configuration of depressions and projections. Although there are many variations, significant deviations from "normal" are immediately evident. Because of that reason, prominent ears are a relatively frequent cause of patient concern. Correction of the outstanding ear requires a careful anatomic analysis to determine the precise cause. That will allow appropriate preoperative planning and selection of the appropriate technique. In selecting appropriate techniques from the many that are described in the literature, the surgeon's priority must be the achievement of a natural-looking improvement. In general, techniques that reposition rather than resect cartilage are preferred. The auricles regularly, due to exceptional elasticity of cartilage, postoperatively partially return to the starting position. Therefore, during operation a smaller hypercorrection is made, which means the auricles are placed tighter than the finally desired position. The aim of the operation is not only to position the auricle in a proper position towards the skull, but also to form normal anatomical structures of the auricle.

In the late 19th and throughout the 20th century, numerous surgical procedures have been described for the correction of protruding ears. Otoplasty origins date back to ancient 1845. Precisely that wide range of options makes it difficult for the surgeon to select the correct technique that suits best for individual patients. In most cases, the appearance of protruding ears is not significantly associated with other anatomical or physiological abnormalities. However, social and psychological manifestations leave their mark on most patients, which explains the large number of surgical techniques that have been presented in literature over the last two centuries.

This paper gives an overview through the history of otoplasty of protruding ears is given as well as significant discoveries in that field. Furthermore, key measures that should be kept in mind in the preoperative and intraoperative course are presented. Also, the most common methods for correcting protruding ears are described in detail, as well as postoperative procedures and common complications that can occur after surgery.

Key words: correction of the outstanding ear, anatomy of the auricle, otoplasty origins

1. Sažetak	
2. Summary	
3. Uvod.....	1
4. Embriologija vanjskog uha.....	1
5. Anatomija vanjskog uha.....	2
6. Histologija tkiva uške.....	4
7. Minor anomalije.....	5
8. Preoperativna priprema.....	6
9. Povijest otoplastike.....	8
10. Otoplastika odstojećih uški.....	9
11. Nekirurške tehnike.....	10
12. Kirurške tehnike.....	10
12.1. Tehnike oblikovanja hrskavice.....	10
12.1.1. Mustarde tehnika.....	10
12.1.2. Furnas tehnika.....	12
12.2. Tehnike ekscizije hrskavice.....	13
12.2.1. Stenström tehnika.....	13
12.2.2. Converse tehnika.....	14
13. Anesteziološka komponenta kirurškog zahvata.....	15

14. Postoperativni tijek i komplikacije.....	16
14.1. Rane postoperativne komplikacije.....	17
14.2. Kasne postoperativne komplikacije.....	17
15. Zaključak.....	18
16. Zahvale.....	19
17. Popis literature.....	20
18. Životopis.....	21

3. Uvod

Protrudirajuće ili odstojeće uške (lat. *otopostasis*) predstavljaju jednu od najblažih prirodnih ili stečenih malformacija ušiju. Podjednako su prisutne u oba spola, a mogu biti i nasljedne, jednostrane (lat. *otopostasis unilateralis*) ili obostrane (lat. *otopostasis bilateralis*) te ovisno o intenzitetu simetrične ili asimetrične. O odstojećoj ušci govorimo kada kut između kosti mastoida i stražnje površine uške iznosi više od 30°. To je najčešće posljedica nerazvijenog nabora antiheliksa, kao i prejako razvijenog kavuma ušne školjke.

Deformacija je prisutna ubrzo nakon rođenja, a sazrijevanjem i otvrdnućem hrskavice poprima konačan oblik u prvim godinama života. Odstojeće uške isključivo su estetski problem i ne predstavljaju nikakvu funkcionalnu smetnju za razvoj sluha. Djeca zbog toga mogu biti izložena izrugivanju, podsmjehu i posljedično gube samopouzdanje, povlače se u sebe i izbjegavaju okolinu.

Kirurško liječenje odstojećih uški je grana otoplastike koja pomoću estetskog kirurškog zahvata uspješno i trajno korigira odstojeće uške. Taj zahvat možemo svrstati u red minimalnih operacija maksimalnog učinka, jer minimalnom traumom u lokalnoj anesteziji uspijevamo dobiti snažnu i impresivnu promjenu izgleda.

4. Embriologija vanjskog uha

Uška se razvija od šest ušnih kvržica (*Hissove kvržice*) nastalih proliferacijom mezenhima na dorzalnim krajevima prvog i drugog ždrijelnog luka (po tri na svakome), koji okružuju prvu ždrijelnu brazdu. Te se kvržice oko ulaza u vanjski zvukovod kasnije spoje i oblikuju definitivnu ušku. Spajanje ušnih kvržica dosta je složeno, pa su zato anomalije uške česte. Vanjsko je uho na početku smješteno u donjem dijelu vrata, ali se razvojem donje čeljusti uspinje po lateralnoj strani glave do razine očiju. Razvoj uške postaje vidljiv već u embrija starog 39 dana, oblikovanje i sazrijevanje hrskavice nastupa u 7. tjednu gestacije, fuzija ušnih kvržica u 12. tjednu gestacije, a uška dobiva prepoznatljiv oblik u 20. tjednu gestacije.

5. Anatomija vanjskog uha

Vanjsko uho, *auris externa*, sastoji se od ovalne uške, *auricula*, koja sabire zvučne valove, i vanjskog zvukovoda, *meatus acusticus externus*, koji provodi zvuk do bubnjića, *membrana tympanica*.

Auricula (slika 1) je vidljivi, školjkasti dio vanjskog uha. S lubanjom je spaja koža, vanjski slušni hodnik, ligamenti i mišići. Oblik uški daje elastična hrskavica, *cartilago auriculae*, koju s objiju strana prekriva uz nju čvrsto prirasla tanka koža.

Hrskavicu za okolno tkivo učvršćuju tri sveze: *lig. auriculare anterius, superius et posterius*. *Lig. auriculare anterius* sveza je između spine heliksa i korijena zigomatičnog nastavka sljepoočne kosti. *Lig. auriculare posterius* jest sveza između eminentia conchae i mastoidnog nastavka. *Lig. auriculare superius* sveza je između spine heliksa i gornjeg vanjskog kraja koštanog dijela vanjskoga zvukovoda.

Ušna hrskavica duž ruba uške radi vanjski polukružni nabor, *helix*, koji sprijeda započinje krakom *crus helicis*. Na prednjoj strani *crus helicis* hrskavično je izbočenje, *spina helicis*. Straga i dolje heliks završava repom, *cauda helicis*. Usporedno s heliksom, s njegove medijalne strane, izbočuje se *antihelix*. On se na gornjem kraju dijeli na dva kraka, *crura antihelici*, koja omeđuju trokutastu udubinu, *fossa triangularis*. Brazda između heliksa i antiheliksa zove se *scapha*. Antiheliks omeđuje školjkastu udubinu, *concha auriculae*, zbog koje se uška naziva i ušnom školjkom. *Crus helicis* dijeli udubinu u dva dijela, gornji manji, *cymba conchae*, i donji veći, *cavum conchae*. *Cavum conchae* se suzuje i oblikuje urez, *incisura intertragica*. Incizuru naprijed omeđuje vrlo izražena izbočina *tragus*, a straga manja izbočina *antitragus*. Između tragusa i prednjega kraja heliksa nalazi se *incisura anterior auris*. Medijalni kraj hrskavice uške tubularnog je oblika i gradi hrskavični dio vanjskoga zvukovoda. Na donjem kraju uške visi ušna resica, *lobulus auriculae*, podvostručenje kože karakteristično za uho čovjeka.

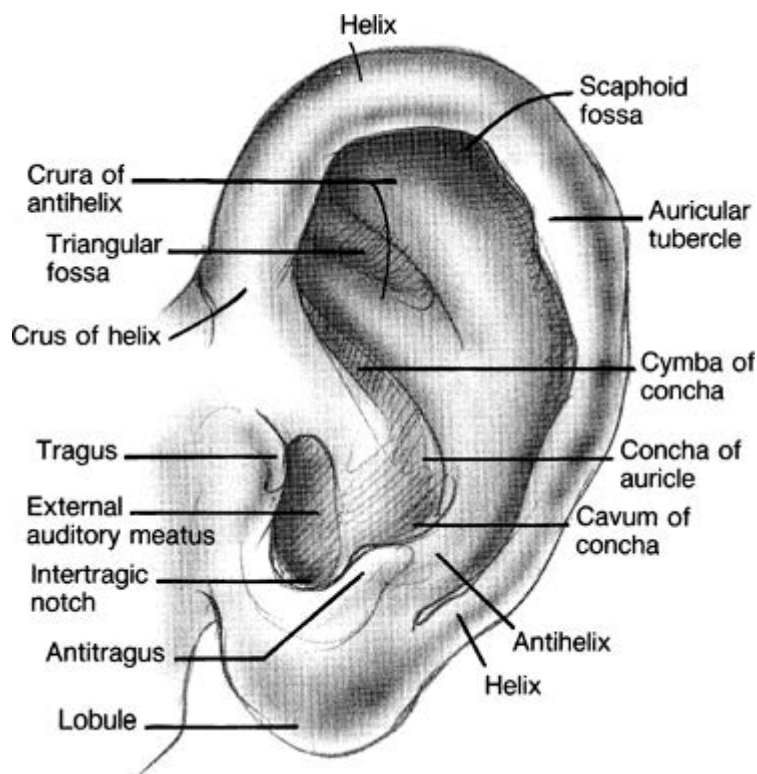
Mišići pridruženi uški, *mm. auricularii*, rudimentarni su ostatak sfinktera ušnog otvora. Ubrajaju se u mimične mišiće. Sve mišiće uške inervira *n. facialis*. U vanjsku skupinu aurikularnih mišića ubrajaju se *m. auricularis anterior, superior et posterior*. Mišići same uške su *m. helicis major, m. helicis minor, m. tragicus* i *m. antitragicus*. Na mastoidnoj strani uške nalaze se *m. obliquus auriculae* i *m. transversus auriculae*. U nekih su ljudi razvijeni *m.*

pyramidalis auriculae i *m. incisurae terminalis*. *M. helicus major* pruža se od spine heliksa do gornjega prednjeg dijela heliksa. *M. helicus minor* prekriva prednju stranu kraka heliksa. *M. tragicus* prekriva prednju vanjsku stranu tragusa. *M. antitragicus* pruža se između prednje strane antitragusa i repa heliksa. *M. pyramidalis auriculae* pruža se između spine heliksa i prednje vanjske strane tragusa, te se može smatrati također i dijelom *m. tragicus*. *M. transversus auriculae* nalazi se na medijalnoj strani uške, između skafoidne i konhalne eminencije. *M. obliquus auriculae* također se nalazi na medijalnoj strani uške, između konhalne i triangularne eminencije. U životinja svi ti mišići sudjeluju pri aktivnim kretanjama uški. U čovjeka su zakržljali, pa ne može micati uškama, osim iznimno (tada se uška zapravo pomiče zajedno s epikranijalnim mišićem).

Uška ne priliježe potpuno uz glavu, nego s temporomastoidnom regijom zatvara tzv. cefaloaurikularni kut. Ako je taj kut veći od 30° , govori se o klempavim ušima (otapostasis).

Krvne žile uške ogranci su stražnje aurikularne arterije, *a. auricularis posterior*, i površinske sljepoočne arterije, *a. temporalis superficialis*, koje su obje ogranci vanjske karotidne arterije, *a. carotis externa*. Osjetna inervacija uške dolazi od dvaju živaca: *n. auricularis magnus*, ogranak cervikalnog spleta koji inervira prednju stijenku i lateralnu stijenku uške ispod vanjskog slušnog hodnika, te *n. auriculotemporalis* (V3) koji opskrbljuje kožu iznad vanjskog slušnog hodnika. Motorna inervacija uške dolazi od *rr. temporales* za mišiće prednje strane uške te *n. auricularis posterior* za mišiće stražnje strane uške, oboje ogranci *n. facialis*.

Limfa prednje stijenke gornjeg dijela uške slijeva se u parotidne limfne čvorove, *nodi lymphoidei parotidei superficiales*, koji leže ispred tragusa. Limfa iz stražnje stijenke gornjeg dijela uške slijeva se u mastoidne limfne čvorove, *nodi lymphoidei mastoidei*, a iz ostalog dijela uške, uključujući i resicu, u površinske vratne limfne čvorove, *nodi lymphoidei cervicales laterales (superficiales)*.



Slika 1: Anatomija uške (preuzeto iz: Snow J.B., Wackym P.A.: Ballenger's otorhinolaryngology head and neck surgery, McGraw-Hill Medical 2009;17:828-841)

6. Histologija tkiva uške

Hrskavica je poseban oblik vezivnog tkiva s čvrstom međustaničnom tvari, koja hrskavici daje elastičnost i omogućuje joj da odolijeva mehaničkim opterećenjima bez trajnog poremećaja oblika. Hrskavica se sastoji od stanica hondrocita i obilne međustanične tvari (izvanstanični matriks). Hondrociti sintetiziraju i izlučuju međustaničnu tvar. Najvažnije makromolekule prisutne u međustaničnoj tvari svih hrskavica jesu: kolagen, hijaluronska kiselina, proteoglikani i male količine drugih glikoproteina. Kao posljedica različitih funkcionalnih potreba, razvile su se tri vrste hrskavičnog tkiva, hijalina, elastična i vezivna, od kojih svaka ima drukčiji sastav međustanične tvari. Savitljiva i rastezljiva elastična hrskavica u međustaničnoj tvari sadrži kolagen tipa II i gustu mrežu tankih elastičnih vlakana. Upravo elastična hrskavica gradi ušku, stijenku vanjskog zvukovoda, Eustachijevu cijev, epiglotis i male hrskavice grkljana. Svježa elastična hrskavica žućkaste je boje zbog

prisutnosti elastina u elastičnim vlaknima. Sve tri vrste hrskavice su avaskularne i hrane se ili difuzijom hranjivih tvari iz kapilara perihondrija, ovojnice građene od gustog vezivnog tkiva, ili iz sinovijske tekućine zglobnih šupljina u slučaju hijaline hrskavice. Hrkavično tkivo također nema ni limfnih žila ni živaca.

7. Minor anomalije

Pojava odstojećih uški pripada u skupinu tzv. minor anomalija. Minor anomalije nemaju većeg kliničkog značenja (osim estetskog), no imaju iznimnu dijagnostičku i prediktivnu vrijednost te su gotovo uvijek ključ rješavanja diferencijalne dijagnostike. Minor anomalije su često prisutne u normalnoj populaciji i zapravo su fizičke varijante koje se na temelju frekvencije javljanja u općoj populaciji mogu podijeliti na minor anomalije i normalne varijante. Normalna varijanta prisutna je u više od 4 %, a minor anomalija u manje od 4 % normalne populacije. Najčešće se nalaze u području složeno građenih i izrazito varijabilnih dijelova tijela, kao što su lice i distalni dijelovi ekstremiteta. Minor anomalije češće se nalaze u prematurusa i djece s intrauterinim zastojem u rastu. Izolirane minor anomalije javljaju se u 15 % novorođenčadi.

Minor anomalije dijagnostička su pomoć u rješavanju mnogih genetičkih sindroma zbog njihove velike učestalosti. Tipičan izgled lica, kao i činjenica da su minor anomalije u mnogih genetičkih poremećaja posebno česte u području glave i vrata, obično zauzimaju većinu dijagnostičkih obilježja. Primjerice u Down sindromu minor anomalije čine 79 % svih malformacija koje se mogu zamijetiti fizikalnim pregledom. Minor anomalije čine i 40 – 50 % svih anomalija u Edwards sindromu kao i 73 % svih anomalija u Turner sindromu. Vrlo često nakon operativnih zahvata za korekciju minor anomalija lice gubi svoj specifičan izgled i dijagnoza sindroma ponekad se više ne može postaviti na temelju vanjske dismorfije. Izolirane minor anomalije često su obiteljska pojava i javljaju se u nizu generacija te je stoga u kliničkoj obradi indicirano napraviti fizikalni pregled najbližih srodnika kako bi se utvrdila prisutnost iste anomalije.

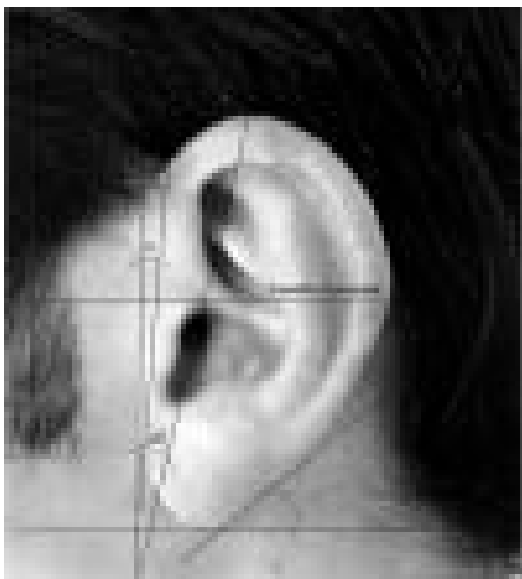
Velika važnost minor anomalija leži u činjenici da u 90 % sve novorođene djece koja imaju 3 ili više minor anomalija postoji i major anomalija, pa tako zapravo minor anomalije upućuju na moguću prisutnost major anomalija. Rizik pojave major anomalija povećava se s

brojem minor anomalija. Prisutnost dviju minor anomalija bez major anomalije je rijetkost (20 %), a tri minor anomalije bez major anomalije javljaju se samo u 10 % slučajeva. Svako novorođenče sa 3 ili više minor anomalija mora biti klinički obrađeno i moraju se tražiti major anomalije kao što su srčane, bubrežne ili anomalije kralježnice.

8. Preoperativna priprema

Najčešći uzroci pojave odstojećih uški uključuju nerazvijeni antiheliks ili povećanu školjku uške, *concha auriculae*. Ove abnormalnosti mogu se bolje procijeniti mjerenjem odstupanja od mjera normalnih uški. Do odrasle dobi, uška dosegne dimenzije ~5.5 do 6.5 cm u duljinu. Dijete dostigne 85% te duljine u dobi od 4 do 6 godina, što je u korelaciji s dobi prikladnom za početak kirurškog planiranja. Tada djeca još nisu izvrgnuta vrlo vjerojatnom ruganju vršnjaka u školi i pravovremena korekcija uški može ih sačuvati od psihičkih trauma i kompleksa manje vrijednosti. Općenito, adolescenti i mlade osobe najčešće se podvrgavaju otoplastici. Širina uške je obično 50 do 60% njezine duljine. U nekim slučajevima, ove dimenzije mogu biti važne prilikom procjene simetrije uški nakon otoplastike.

Pri evaluaciji uške iz profila, pozornost treba usmjeriti na postavljanje pacijenta u Frankfurtovu horizontalnu ravninu. To je linija paralelna s podom koja prolazi kroz donju orbitalnu pukotinu i presijeca vrh tragusa. Iz te perspektive, neke jednostavne estetske značajke mogu biti uočene (slika 2). Najprije, najviša točka heliksa trebala bi biti u istoj razini kao i lateralno čelo. Zatim, vertikalna os uške treba biti nagnuta 20 stupnjeva posteriorno, što je u nekim slučajevima slično nagibu dorzuma nosa. Kao što je ranije spomenuto, vertikalna os uške iznosi ~55 do 60 mm, a širina obično 55% dužine.



Slika 2: Bočni pogled. Uobičajene mjere uške u odnosu na Frankfurtovu horizontalnu ravninu. (preuzeto iz: Brenda E, Marques A, Pereira M D, Zantut P E.: Otoplasty and its origins for the correction of prominent ears. J Craniomaxillofac Surg. 1995;23(2):99–104)

Normalno, uške strše 20 do 30 stupnjeva od lubanje. Pri ocjeni položaja uški, jedan od najboljih objektivnih alata je udaljenost heliksa od vlasišta. Najviša točka heliksa je obično 1,0 do 1,2 cm udaljena od tjemena, dok se na srednjem dijelu heliksa ta udaljenost obično povećava na 1,6 do 1,8 cm. U razini ušne resice, udaljenost od mastoidnog područja raste na 2,0 do 2,2 cm.

Uoči operativnog zahvata potrebno je sistematično fotografirati pacijenta (frontalno, iz profila i straga) te pohraniti te snimke u njegov medicinski karton. Također je potrebno dobiti potpisani informirani pristanak od strane pacijenta ili od strane njegovih roditelja/skrbnika ukoliko je pacijent maloljetan.

9. Povijest otoplastike

U svjetskoj literaturi postoji više od 100 prijavljenih postupaka koji pokušavaju opisati jedinstven kirurški pristup korekcije odstojećih uški. Prvo izvješće o iskušanoj tehnici potječe iz 1845. godine, kada je njemački kirurg Johann Friedrich Dieffenbach opisao resekciju retroaurikularne kože i fiksaciju ušne školjke na mastoidu kako bi ispravio posttraumatsku prominenciju uške. Francuz Hippolyte Morestin je izvijestio o sličnom pristupu 1903. godine. Problem u ovoj tehnici uključivao je činjenicu da je resekcija isključivo postaurikularne kože ispravila samo cefaloaurikularni kut. Osim toga, recidivi deformacije bili su učestali jer ova tehnika nije svladavala sile hrskavice koje sudjeluju u oblikovanju odstojećih uški. 1881. godine, Ely je pojačao ovaj postupak uključivši eksciziju ušne školjke i trokutaste udubine kao međukorak prethodno opisanom kirurškoj tehnici.

1910. godine, Luckett je usmjerio usavršavanje postojeće tehnike prema obnovi putanje antiheliksa i širenju conchoscaphalnog kuta. U svom postupku, dodao je eksciziju stražnje strane kože i hrskavice uzduž predložene putanje antiheliksa, nakon čega je slijedilo zatvaranje šavovima. Nedostatak ove tehnike bio je oštar rub antiheliksa kao postoperativni rezultat ekscizije pune debljine hrskavice. Ovaj nedostatak je riješen 1952. godine, kada je Becker modificirao rekonstrukciju antiheliksa pomoću tehnike cijevi. U njegovom postupku, incizija hrskavice i tehnika šivanja su formirali hrskavičnu cijev za pojačanje antiheliksa. Slična izvješća zabilježena su od strane Conversea 1955. i Tanzera 1962. godine.

Do 1963. godine, usavršena je sve popularnija Mustarde tehnika kako bi cijev antiheliksa formirana pomoću neresorptivnih šavova između ušne školjke i mastoida omogućila korekciju odstojećih uški bez ekscizije hrskavice. 1968. godine, Furnas je uveo postupak u kojem se retroaurikularna meka tkiva, uključujući i stražnji aurikularni mišić i svezu, reseciraju i pričvršćuju conchomastoidnim šavovima. Ova tehnika također je široko popularizirana u literaturi kao način stabilizacije cefaloaurikularnog kuta.

Omekšavanje hrskavice sprijeda je noviji pristup koji se koristi u korekciji odstojećih uški. To se može postići u perihondralnom području antiheliksa abrazijom (destrukcijom). Prednji pristupi ne smiju biti kombinirani sa stražnjim tehnikama jer to može dovesti do opsežnog prekida cirkulacije krvi na obje strane uške i posljedične nekroze.

10. Otoplastika odstojećih uški

Svakom pacijentu se pristupa strogo individualno, kako kod pregleda, tako i kod samog zahvata. S obzirom na veliki broj varijacija deformacije uški, razvile su se i brojne kirurške tehnike. Široka lepeza tehnika, zajedno sa širokim spektrom projekcija uški, omogućuju kirurgu brojne opcije. Ne postoji univerzalna tehnika za rješavanje svih ili većine deformacija uški. Stoga je važno ne samo pristupiti korekciji uški pomoću objektivnih algoritama, već i obratiti pozornost na zahtjeve pacijenata. Većina rezultata u konačnici su suđeni od strane pacijenata i njihovih bližnjih. Dakle, realne ciljeve i očekivanja treba unaprijed utvrditi.

McDowellovi ciljevi otoplastike daju nekoliko savjeta koje treba imati na umu i prije i za vrijeme kirurške korekcije:

1. Naglasak treba staviti na korekciju gornje trećine odstojeće uške.
2. Prilikom pogleda na pacijenta frontalno, antiheliks ne bi trebao biti vidljiv ispred heliksa barem u donje dvije trećine uške.
3. Antiheliks treba imati glatku i kontinuiranu konturu, a ne lomljenu ili oštru (kao što se može dogoditi prilikom primjene Luckettove tehnike).
4. Postaurikularni žlijeb ne bi trebao biti izobličen ili značajno smanjen veličinom.
5. Svaki dio heliksa bi trebao biti na odgovarajućoj udaljenosti od kože mastoida. To iznosi između 10 i 12 mm u gornjoj trećini, 16 do 18 mm u srednjoj trećini te 20 do 22 mm u donjoj trećini uške. Sami aurikulomastoidni kut treba iznositi između 15 i 25 stupnjeva.
6. Simetrija oblika i protruzije uški ne bi trebala odstupati više od 3 mm.
7. Površina i rubovi reljefa uške bi trebali biti glatki i zaobljeni.

11. Nekirurške tehnike

Zbog mogućih komplikacija otoplastike, važno je imati na umu i nekirurške tehnike. Posljednjih nekoliko godina, imobilizacija se pokazala učinkovitom alternativnom metodom ukoliko je primjenjena unutar prvih 96 sati postpartalno. Međutim, unatoč ovom optimalnom vremenskom periodu, prvih nekoliko tjedana života još uvijek može poštedjeti novorođenče od operativnog zahvata u budućnosti. Ovaj vremenski okvir u korelaciji je s brzinom očvrnuća hrskavice postpartalno budući da se snižuje razina majčinih estrogena u organizmu novorođenčeta. Razina majčinih estrogena najviša je tijekom prva 3 dana postpartalno i smanjuje se na normalne vrijednosti do 6. tjedna starosti dojenčeta. Za optimalnu korekciju, koštani vosak je pouzdan materijal koji se obično koristi za oblikovanje i imobilizaciju uške. Takav oblik korekcije odstojećih uški treba se primjenjivati tijekom otprilike 2 tjedna.

12. Kirurške tehnike

12.1. Tehnike oblikovanja hrskavice

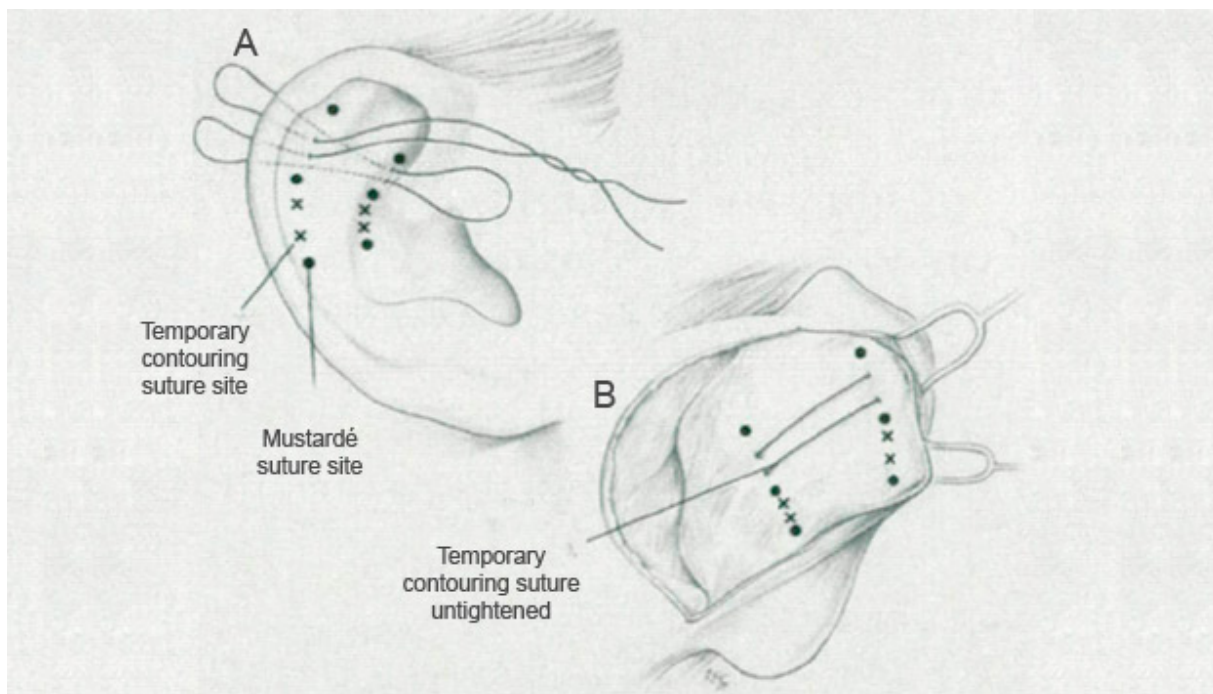
Kad god je moguće, treba dati prednost tehnikama oblikovanja hrskavice pred tehnikama ekscizije hrskavice. Pod pojmom oblikovanja hrskavice podrazumijeva se modeliranje hrskavičnih struktura uški i postavljanje u ispravan položaj koristeći isključivo šavove, bez potrebe za ekscizijom hrskavice. Takve tehnike opisali su Mustarde i Furnas.

12.1.1. Mustarde tehnika

Jedan od najpopularnijih pristupa ispravljanju odstojećih uški je Mustarde tehnika, prvi put opisana 1963. godine (slika 3). Prednost ove metode krije se u činjenici da omogućava oblikovanje antiheliksa uz poštedu hrskavice. Pogodna je za primjenu u pacijenata s tankom i mekanom hrskavicom, što ju uglavnom ograničava na djecu u dobi do 10 godina. Također, ograničenje ove metode predstavlja činjenica da je njome moguće ispraviti prominenciju jedino gornje trećine uške. Postupak se sastoji od postavljanja šavova duž pune debljine hrskavice s polazištem straga skroz prema prednjem perihondriju do potkožnog tkiva sprijeda. Prije zahvata, preporuča se planirati željenu lokaciju svakog šava. Postavljaju se tri do četiri šava međusobno udaljena 4 do 6 mm. Neki problemi vezani uz Mustarde tehniku jesu nepravilno postavljanje šavova što dovodi do izloženosti šavova eroziji

kroz postaurikularnu kožu. Također je važno imati na umu da se Mustarde tehnika bavi uglavnom gornjom trećinom uške. Stoga sama Mustarde tehnika često nije dovoljna u većini kirurških zahvata otoplastike, već ju je potrebno upotpuniti nekom od tehnika koje omogućuju ispravak ušne školjke.

Zahvat započinje incizijom retroaurikularne kože na udaljenosti 8-10 mm od nabora heliksa i paralelno s njime. Koža koja prekriva hrskavicu se prebaci kaudalno prema mastoidu i kranijalno prema heliksu. Kako bi se izbjeglo postoperativno nabiranje kože, mobilizacija kože ne bi smjela prelaziti heliks. Perihondrij, koji osigurava adekvatnu nutriciju hrskavice, i sama hrskavica uške ostaju intaktni prilikom incizije kože. Novi nabor antiheliksa se fiksira iglama s ventralne strane uške i označi plavom otopinom metilena s dorzalne strane uške ukoliko je to potrebno. Potom se neresorptivni šavovi jakosti 4.0 postavljaju na obilježenim mjestima, koristeći retroaurikularni pristup kroz perihondrij i hrskavicu bez dopiranja do ventralne površine uške. Čvorovi šavova mogu biti evertirani prema unutrašnjosti kako bi se izbjegla njihova ekstruzija u ranom postoperativnom razdoblju. Pri kraju se može učiniti ekscizija viška kože. Ipak, pri tome treba imati na umu porast tenzije kože što povećava opasnost formiranja keloida postoperativno.

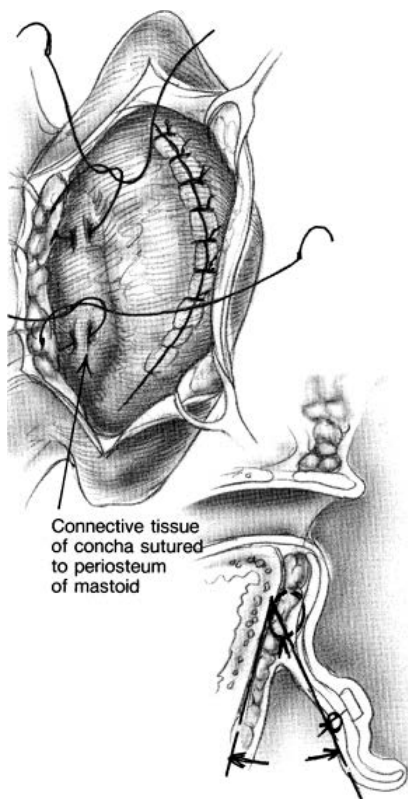


Slika 3: Mustarde tehnika

(preuzeto iz: <http://www.hilgerfacialplastic.com/publications/otoplasty-technique.html>)

12.1.2. Furnas tehnika

Ova tehnika je zlatni standard u pacijenata s prekomjerno razvijenom odnosno dubokom ušnom školjkom i pravilno oblikovanim antiheliksom. Također se može primijeniti u kombinaciji s drugim tehnikama, primjerice Mustardeovom tehnikom, ukoliko antiheliks nije pravilno razvijen. Rezultat ovog postupka biti će trajna retrakcija uške što je omogućeno postavljanjem šavova koji povezuju stražnju površinu uške s fascijom mastoidne regije. Jednom kada su područja obilježena, tri do četiri neresorptivna šava mogu biti postavljena kako bi ušna školjka došla u željeni položaj u odnosu na mastoid. Važno je šavovima obuhvatiti i prednji i stražnji perihondrij bez prodora u kožu prednje stijenke uške (slika 4). Na strani mastoidne regije treba voditi računa da se mastoidna fascija obuhvati u potpunosti kako bi se smanjila mogućnost probijanja šavova kroz tkivo i time narušavanja željenog položaja ušne školjke u odnosu na mastoid. Postavljanje šavova više straga na mastoidnoj regiji također će spriječiti sužavanje vanjskog slušnog hodnika.



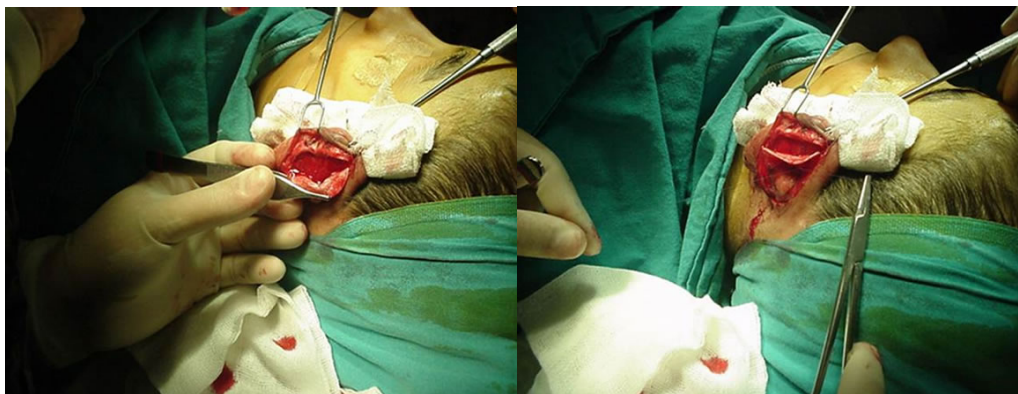
Slika 4: Aksijalni pogled - Furnas tehnika (preuzeto iz: Furnas DW.: Correction of prominent ears by conchamastoid sutures. Plast Reconstr Surg 1968;42:189-93)

12.2. Tehnike ekscizije hrskavice

Tehnike ekscizije hrskavice obično su rezervirane za iskusnije kirurge zbog njihove povećane složenosti. Ove tehnike uključuju izrezivanje hrskavice iz ušne školjke. Dvije varijante tehnika iz ove skupine opisali su Converse i Farrior. Converseova tehnika uključuje eksciziju otoka hrskavice ispred hrskavice koju namjeravamo ostaviti netaknutu. Taj hrskavični otok u obliku cijevi tada oblikuje antiheliks. Ova tehnika je korisna za otoplastiku izraženijih slučajeva odstojećih uški te odraslih osoba s tvrdom hrskavicom. Farriorova tehnika također je zahtjevna, a uključuje inciziju kroz polovinu debljine hrskavice. Nakon toga slijedi uklanjanje uzdužnih klinova na razini gornjeg kraka i budućeg antiheliksa. U usporedbi s Converseovom tehnikom, Farriorova metoda daje za rezultat blaži pregib antiheliksa.

12.2.1. Stenström tehnika

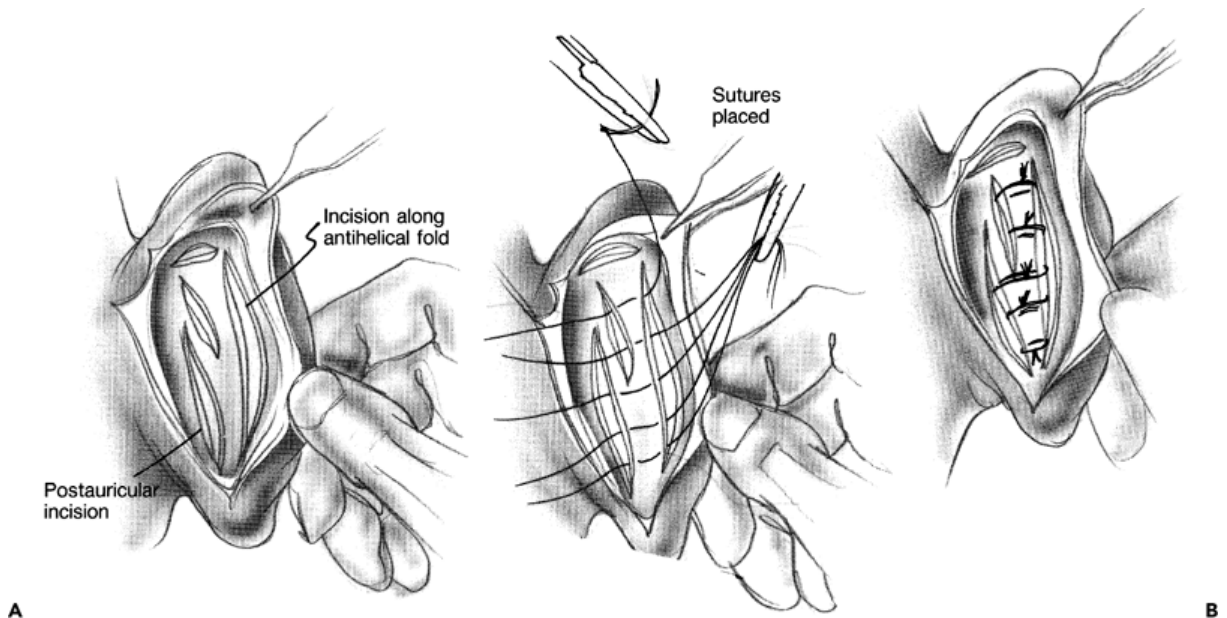
Gibsonovo i Davisovo istraživanje provedeno 1958. godine kojime su njih dvojica željeli pronaći rješenje za oštećenja okolnih organa izazvana savijanjem rebrenih hrskavica pokazalo je da unilateralna incizija hrskavice uvrće tu istu hrskavicu suprotno od strane s koje je zarezana to jest prema intaktnoj strani. To saznanje poznato pod nazivom „Gibsonov efekt“ iskoristili su Stenström, Chongchet i Crikelair 1963. godine zarezujući hrskavicu na različitim mjestima kako bi formirali nabor antiheliksa. Stenström je ograničio disekciju na područje neposredno ispod perihondrija te oblikovao antiheliks pomoću instrumenta za rašpanje. Chongchet je koristio stražnji pristup radeći istovremeno inciziju i hrskavice i perihondrija (slika 5). Nedostatak ove tehnike jest da je teško postići simetriju u odnosu na suprotnu ušku.



Slika 5: Intraoperativni pogled tijekom primjene Chongchet tehnike

12.2.2. Converse tehnika

Converseova tehnika oblikuje antiheliks koristeći kombinaciju incizije i postavljanja neresorptivnih šavova. Često se upotrebljava za korekciju odstojećih uški u pacijenata s krutom hrskavicom. Incizije hrskavice smještaju se paralelno s heliksom i bazom antiheliksa koji želimo formirati koristeći retroaurikularni pristup (slika 6). Budući da ova tehnika podrazumijeva potpuno presijecanje hrskavice duž čitave njezine debljine (tzv. transekciju), postoji rizik stvaranja oštih rubova oko antiheliksno g nabora uške. To se može izbjeći modifikacijom Converseove metode to jest ostavljanjem ventralnog perihondrija netaknutim. Fiksacija novoformiranog nabora antiheliksa postigne se postavljanjem neresorptivnih šavova. Neprikladno postavljanje šavova ili njihovo pretjerano natezanje može uzrokovati tzv. skriveni heliks.



Slika 6: Converse tehnika otoplastike. A – paralelne retroaurikularne incizije uzduž nabora antiheliksa. B – postavljanje šavova.

13. Anesteziološka komponenta kirurškog zahvata

Za otoplastiku kao oblik elektivnog operacijskog zahvata i dijete i roditelji/skrbnici trebaju biti pripremljeni te obaviješteni o svim postupcima i eventualno mogućim komplikacijama u perioperacijskom razdoblju. To se može ostvariti tiskanim materijalom pojednostavljenog anesteziološkog postupka i navođenjem mogućnosti kontrole poslijeoperacijske boli. Izbor ovisi o dobi djeteta i njegovoj intelektualnoj sposobnosti. Svu djecu moraju prije operacije posjetiti anesteziolozi. Osim kliničkog pregleda i kontrole rezultata zatraženih laboratorijskih pretraga, razgovor s djetetom i roditeljima je najbolji način da se odredi željeni anesteziološki postupak. Kod djece sa simptomima prehlade i povišenom temperaturom veća je učestalost problema sa zračnim putem, poput laringospazma, zadržavanja daha i bronhospazma, te zbog toga elektivni operacijski zahvat treba odgoditi do ozdravljenja. Također, dijete je uoči operacije potrebno izvagati jer je tjelesna masa najjednostavniji orijentir za dozažu lijekova. Što se tiče prijeoperacijskog gladovanja, djeci treba ograničiti unos solidne hrane i mlijeka najmanje 4 sata prije planiranog početka anestezije, a zašćerani čaj i bistri voćni sok smiju konzumirati do 2 sata prije indukcije.

Otoplastika može biti izvedena u lokalnoj i općoj anesteziji. U odraslih treba poticati primjenu lokalne anestezije, osim u slučajevima pretjerano izražene anksioznosti. Također treba uzeti u obzir primjenu sedativne premedikacije. U djece mlađe od 10 godina najčešće je potrebna opća anestezija uz primjenu endotrahealne intubacije, pri čemu se primjereni promjer tubusa određuje pomoću sljedeće formule: $(\text{dob u godinama})/4+4 = \text{promjer tubusa u milimetrima}$. Većoj djeci i adolescentima treba predstaviti anesteziološke mogućnosti i u razgovoru s njima i njihovim roditeljima/skrbnicima procijeniti mogućnost izvedbe otoplastike u lokalnoj anesteziji sukladno stupnju zrelosti pacijenta.

14. Postoperativni tijek i komplikacije

U slučaju primjene lokalne anestezije, otpust iz bolnice moguć je već istoga dana, nekoliko sati postoperativno, ali je idućega dana potrebno doći na kontrolni pregled. Kontrolni pregled sastoji se od inspekcije uški u potrazi za hematomom i/ili infekcijom, dezinfekcije uški te postavljanjem novog sterilnog zavoja. Tim novim zavojem nije potrebno izvršiti toliko snažnu kompresiju kao prethodnog dana. Nakon operativnog zahvata u općoj anesteziji, potrebna je hospitalizacija u trajanju od 24 sata. U oba slučaja, pacijenta treba upozoriti da se javi u hitnu službu ukoliko primjeti oticanje ili jake bolove koji ne reagiraju na propisanu terapiju.

U ranom postoperativnom tijeku, pacijent treba spavati na leđima s blago povišenim uzglavljem. Podlijevi krvi, crvenilo i/ili blage otekline oko uški mogu biti najizraženije 2-4 dana nakon zahvata, a obično traju 2-3 tjedna. U prva dva postoperativna dana može se javiti blago povišena tjelesna temperatura koju nije potrebno liječiti. Neresorptivni šavovi i elastični zavoj uklanjaju se između osmog i desetog postoperativnog dana, a pacijentu se preporučuje nositi elastični steznik preko uški tijekom spavanja narednih mjesec dana. Sportove s loptom i/ili grube fizičke manipulacije s uškama treba izbjegavati najmanje 4 tjedna. Većina pacijenata osjeća privremenu utrnulost ili hipoesteziju u području gornjeg pola uške i retroaurikularne regije koja prolazi za nekoliko mjeseci.

Ukoliko postoperativni tijek teče bez komplikacija, pacijent se naručuje na posljednji kontrolni pregled mjesec dana nakon operativnog zahvata. To je neophodno zbog provjere konstantnosti postignutih rezultata te odsutnosti zakašnjene deformacije.

Postoperativna bol je umjerenog intenziteta. Svaka abnormalno intenzivna bol koju nije moguće suzbiti uz primjenu paracetamola pobuđuje sumnju na razvoj hematoma ili suprainfekcije.

Komplikacije estetskih korekcija uški su rijetke (4-13% slučajeva). Dijelimo ih na rane i kasne. Moguće komplikacije su postoperativna bol rezistentna na analgetike, infekcija, hematom, zategnutost periaurikularne kože, popuštanje neresorptivnih šavova, periaurikularne parestezije i hipersenzitivnost, nekroza kože uške, hipertrofični ožiljci odnosno keloidi te recidiv deformacije uške (2-13% slučajeva), oštar hrskavični reljef i vidljiva asimetrija uški.

Hondritis i nekroza tkiva uške predstavljaju najveći strah za operatera budući da potencijalno narušavaju integritet uški.

14.1. Rane postoperativne komplikacije

Hematom je ozbiljna rana postoperativna komplikacija budući da povlači za sobom rizik razvoja infekcije. Stoga je potrebno što prije zarezati priležeću kožu i evakuirati njegov sadržaj, što se najčešće radi pod općom anestezijom. Obično je praćen jakim bolovima i javlja se u 3% slučajeva, češće ukoliko je bila primjenjena tehnika ekscizije hrskavice. Nakon evakuacije potrebno je postaviti kompresivni zavoj te ga je potrebno svakodnevno zamjenjivati. Također je potrebno uvesti kombiniranu antimikrobnu terapiju penicilina i fluorokinolona s ciljem zaštite od *S.aureus* i *P.aeruginosa*.

Infekcija je također ozbiljna rana postoperativna komplikacija koja može imati za posljedicu velika estetska odstupanja u makroskopskom izgledu uški. Može nastupiti zbog neevakuiranog hematoma, izostanka sterilnosti materijala intraoperativno ili popuštanja šavova. U slučaju popuštanja neresorptivnih šavova dolazi do ekspozicije hrskavice vanjskom svijetu, razvoja lokalizirane infekcije (perihondritisa i hondritisa), prekida opskrbe hrskavice krvlju od strane perihondrija te njene posljedične septične nekroze. U ovom slučaju potrebno je hitno reagirati, uzeti uzorak za mikrobiološku analizu, široko dezinficirati operativno polje, uvesti antimikrobnu terapiju širokog spektra te po potrebi ukloniti nekrotizirajuće tkivo tj. učiniti lokalni debridman.

14.2. Kasne postoperativne komplikacije

Recidiv deformacije uške može nastupiti u prvim tjednima postoperativno, ali i mjesecima nakon otoplastike. Međutim, polovina pacijenata s recidivom prijavi fizičku ozljedu liječniku tijekom postoperativnog perioda. Stoga pridržavanje uputa operatera u postoperativnom razdoblju znatno smanjuje mogućnost nastupa recidiva.

Kako bi se izbjeglo popuštanje neresortivnih šavova tijekom prvog postoperativnog tjedna, intraoperativno posebnu pažnju treba posvetiti postavljanju šavova u jednakim razmacima odnosno ravnomjerno raspoređivanje sila hrskavice. Također se mogu primijeniti tehnike omekšavanja hrskavice.

Formiranje hipertrofičnih ožiljaka izaziva deformaciju jednog dijela ili cijelog ožiljka koji uz prisutnost crvenila, boli i otekline poprima izgled upalom zahvaćenog područja. Takvo stanje upale u pravilu traje 12 do 24 mjeseca od trenutka pojave. Liječenje je nekirurško i sastoji se od subkutanih injekcija antiinflamatornih lijekova čitavom debljinom ožiljka. Te je injekcije potrebno ponoviti 2 do 3 puta u razmaku od 6 do 8 tjedana. Keloidi, za razliku od hipertrofičnih ožiljaka, ne pokazuju sklonost regresiji nakon primjene kortikosteroida i tijekom svog rasta prelaze okvir inicijalnog ožiljka. Učinkovite metode za njihovo povlačenje su terapija pritiskom i kirurška ekscizija. Rizik za pojavu hipertrofičnih ožiljaka i keloida veći je u mladih pacijenata, pacijenata s povećanom sklonosti hipertrofiji u osobnoj anamnezi te Azijcima.

15. Zaključak

Odabir kirurškog zahvata za ispravljanje otopostaze složeniji je proces nego što to na prvi pogled izgleda. Čak i ukoliko je pacijent u rukama iskusnog kirurga, preoperativni razgovor s njime, ciljana anamneza i fizikalni pregled, individualizirano planiranje zahvata te intraoperativne odluke, sve navedene komponente igraju podjednako važnu ulogu za ishod kirurškog zahvata. Važno je uzeti u obzir realna očekivanja pacijenta, kao i činjenicu da čak i kirurg može krajnji rezultat smatrati nezadovoljavajućim. Imajući to na umu, otoplastika odstojećih uški može pacijentu ponuditi značajno estetsko i psihološko olakšanje. U otoplastici leži veliki potencijal razvoja plastične kirurgije, kao malog segmenta plastične kirurgije koji minimalnim zahvatom pruža veliko zadovoljstvo zainteresiranim pacijentima.

16. Zahvale

Zahvaljujem svom mentoru, prof. dr. sc. Srećku Branici na ukazanom povjerenju, pruženoj stručnoj pomoći i ustupljenim materijalima tijekom izrade diplomskog rada.

Od srca zahvaljujem svojoj obitelji na pruženoj potpori tijekom studija.

17. Popis literature

1. Becker O J.: Correction of the protruding deformed ear. *Br J Plast Surg.* 1952;5(3):187-196
2. Bordure P., Robier A., Malard O.: *Chirurgie otologique et otoneurologique.* Masson, Paris, 2005.
3. Brenda E, Marques A, Pereira M D, Zantut P E.: Otoplasty and its origins for the correction of prominent ears. *J Craniomaxillofac Surg.* 1995;23(2):99–104
4. Carneiro J., Junqueira L.C.: *Osnove histologije, udžbenik i atlas, Školska knjiga* 2005.
5. Furnas DW.: Correction of prominent ears by conchamastoid sutures. *Plast Reconstr Surg* 1968;42:189-93
6. Jalšovec D.: *Sustavna i topografska anatomija čovjeka, Školska knjiga* 2005.
7. Janz B A, Cole P, Hollier L H, Jr, Stal S.: Treatment of prominent and constricted ear anomalies. *Plast Reconstr Surg.* 2009;124(1, Suppl):27e–37e
8. Karadža V., Majerić-Kogler V., Perić M., Popović Lj. i suradnici: *Klinička anesteziologija i reanimatologija, Katedra za anesteziologiju i reanimatologiju Sveučilišta u Zagrebu, Zagreb, 2004.*
9. Krmpotić-Nemanić J., Marušić A.: *Anatomija čovjeka, Medicinska naklada* 2001.
10. Lockett W H.: A new operation for prominent ears based on the anatomy of the deformity. *Surg Gynecol Obstet.* 1910;10:635–637
11. Mustarde J C.: The correction of prominent ears using simple mattress sutures. *Br J Plast Surg.* 1963;16:170–178
12. Papel I D.: *Facial Plastic and Reconstructive Surgery.* New York: Thieme; 2009.
13. Pereza N., Ostojić S., Zergollern-Čupak Lj. et al.: *Klinička dismorfologija i razvojne anomalije*
14. Sadler T.W.: *Langmanova medicinska embriologija, Školska knjiga* 2008.
15. Snow J.B., Wackym P.A.: *Ballenger's otorhinolaryngology head and neck surgery, McGraw-Hill Medical* 2009;17:828-841
16. <http://books.google.hr/books?id=OKQ-N3uYQFkC&pg=PA63&lpg=PA63&dq=converse+technique+otoplasty&source=bl&ots=9kkCrrTkGv&sig=9Czg10U2oAmMW6oJUas6OWb8cTg&hl=hr&sa=X&ei=TV6VU6K9L9SO7Qav4YHICw&ved=0CHwQ6AEwDQ#v=onepage&q=converse%20technique%20otoplasty&f=false>
17. <http://www.hilgerfacialplastic.com/publications/otoplasty-technique.html>

18. Životopis

Rođena sam 14. studenog 1988. godine u Zagrebu. Završila sam Osnovnu školu „Tin Ujević“, a 2007. godine sam maturirala dvojezični hrvatsko-francuski program u 18. gimnaziji također u Zagrebu. Nakon mature, provela sam godinu dana u Parizu u Francuskoj pohađajući Sveučilište „Rene Descartes“. Iduće godine sam upisala Medicinski fakultet Sveučilišta u Zagrebu. Aktivno govorim engleski, francuski, njemački i španjolski jezik. Aktivno se služim Microsoft Office paketom.