

Učinak pentadekapeptida BPC 157 na kolateralnu cirkulaciju nakon akutne okluzije abdominalne aorte štakora

Kašnik Kovač, Katarina

Doctoral thesis / Disertacija

2020

Degree Grantor / Ustanova koja je dodijelila akademski / stručni stupanj: **University of Zagreb, School of Medicine / Sveučilište u Zagrebu, Medicinski fakultet**

Permanent link / Trajna poveznica: <https://um.nsk.hr/um:nbn:hr:105:933325>

Rights / Prava: [In copyright](#)/[Zaštićeno autorskim pravom.](#)

Download date / Datum preuzimanja: **2025-01-08**



Repository / Repozitorij:

[Dr Med - University of Zagreb School of Medicine Digital Repository](#)



**SVEUČILIŠTE U ZAGREBU
MEDICINSKI FAKULTET**

Katarina Kašnik Kovač

**Učinak pentadekapeptida BPC 157 na
kolateralnu cirkulaciju nakon akutne
okluzije abdominalne aorte štakora**

DISERTACIJA

Zagreb, 2020.

Disertacija je izrađena na Zavodu za farmakologiju i Zavodu za patologiju Medicinskog fakulteta Sveučilišta u Zagrebu te Zavodu za radiologiju Klinike za tumore Kliničkog bolničkog centra „Sestre milosrdnice“ u Zagrebu.

Voditelji rada: izv. prof. dr. sc. Alenka Boban Blagaić

izv. prof. dr. sc. Ivica Sjekavica

Zahvaljujem svojim mentorima, izv. prof. dr. sc. Alenki Boban Blagaić i izv. prof. dr. sc. Ivici Sjekavici na stručnoj pomoći, savjetima i potpori tijekom izrade ovog rada.

Posebnu zahvalnost upućujem prof. dr. sc. Predragu Sikiriću na ukazanom povjerenju, podršci i nesebičnom trudu prilikom provođenja ovog istraživanja.

Zahvaljujem se svim kolegama i osoblju Zavoda za farmakologiju Medicinskog fakulteta, Zavoda za radiologiju Klinike za tumore i Zavoda za patologiju Kliničke bolnice Merkur, koji su pomogli u izvođenju ovog istraživanja.

Zahvaljujem svojim roditeljima Milici i Ivici na bezuvjetnoj ljubavi, samoodricanju i podršci tijekom cijelog mog obrazovnog puta. Posebna zahvala mojoj sestri Kristini i bratu Karlu na nesebičnoj pomoći i vjeri u moj uspjeh. Veliko hvala mojem suprugu Petru na iznimnom razumijevanju, podršci i ljubavi.

Ovu disertaciju posvećujem svojoj obitelji!

SADRŽAJ

POPIS OZNAKA I KRATICA

1. UVOD	1
1.1. Pentadekapeptid BPC 157	1
1.2. Pregled dosadašnjih istraživanja	3
1.3. Pentadekapeptid BPC 157, krvne žile i angiogeneza	7
1.4. Interakcija pentadekapeptida BPC 157 i NO sustava	9
1.5. Pentadekapeptid BPC 157 i koncept citoprotekcije/adaptivne citoprotekcije i organoprotekcije	12
1.6. Okluzija abdominalne aorte	17
1.7. Kolateralne krvne žile/anastomoze	19
1.8. Vaskularna opskrba gastrointestinalnog sustava štakora i čovjeka	22
1.8.1. Pregled vaskularne opskrbe gastrointestinalnog sustava štakora	23
1.8.2. Pregled vaskularne opskrbe gastrointestinalnog sustava čovjeka	25
1.8.3. Komparativna anatomija kolateralne cirkulacije štakora i čovjeka	28
1.9. Svrha istraživanja	30
2. HIPOTEZA	31
3. CILJEVI ISTRAŽIVANJA	32
3.1. Opći cilj	32
3.2. Specifični ciljevi	32
4. MATERIJALI I METODE	33
4.1. Tvari u istraživanju	33
4.2. Životinje u istraživanju	34
4.3. Metodologija - eksperimentalni protokol	35
4.3.1. Digitalna subtrakcijska angiografija	37

4.3.2.	Procjena brojnosti krvnih žila mikrokamerom	39
4.3.3.	Analiza hodne pruge životinja	40
4.3.4.	Patohistološka analiza	41
4.3.5.	Etička načela	42
4.3.6.	Statistička analiza	43
5.	REZULTATI	44
5.1.	Rezultati digitalne subtrakcijske angiografije, broj kolaterala	44
5.2.	Procjena brojnosti krvnih žila mikrokamerom	59
5.2.1.	Brojnost krvnih žila descendentnog kolona.....	59
5.2.2.	Brojnost krvnih žila uterusa.....	62
5.3.	Analiza hodne pruge životinja	65
5.4.	Patohistološka analiza.....	68
5.4.1.	Patohistološka analiza descendentnog kolona	68
5.4.2.	Patohistološka analiza uterusa	73
5.4.3.	Patohistološka analiza mišića	78
6.	RASPRAVA	80
7.	ZAKLJUČCI	87
8.	SAŽETAK NA HRVATSKOM JEZIKU.....	88
9.	SAŽETAK NA ENGLLESKOM JEZIKU.....	89
10.	POPIS LITERATURE.....	90
11.	ŽIVOTOPIS.....	107

POPIS OZNAKA I KRATICA

AMI lat. *arteria mesenterica inferior*, donja mezenterična arterija

AMS lat. *arteria mesenterica superior*, gornja mezenterična arterija

BPC engl. *body protective compound*

BPC 157 želučani pentadekapeptid BPC 157

cGMP engl. *cyclic guanosine monophosphate*

CTA engl. *computed tomography angiography*, angiografija kompjutoriziranom tomografijom

DGLA engl. *dihomo- γ -linolenic acid*, di homo gama linolenska kiselina

EGF engl. *epidermal growth factor*, epidermalni faktor rasta

EGR engl. *early growth response*

EMG elektromiografija

eNOS engl. *endothelial nitric oxide synthase*

FGF engl. *fibroblast growth factor*, faktor rasta fibroblasta

GI gastrointestinalni

HPLC engl. *high performance liquid chromatography*, visokotlačna likvidna kromatografija

i.p. intraperitonealno

IBD engl. *inflammatory bowel disease*, upalna bolest crijeva

L-NAME engl. *nitro-L-arginine methylester*

LD letalna doza

MDA malondialdehid

mRNA engl. *messenger ribonucleic acid*

NO dušikov (II) oksid, dušikov monoksid

NOS sintetaza dušikovog (II) oksida

PAD engl. *peripheral arterial disease*, periferna arterijska bolest

PCR engl. *polymerase chain reaction*, polimerazna lančana reakcija

PDGF engl. *platelet derived growth factor*, trombocitni faktor rasta

p.o., per os peroralno, na usta

SRF engl. *serum response factor*

TGF- β engl. *transforming growth factor- β* , transformirajući faktor rasta

VCI lat. *vena cava inferior*, donja šuplja vena

VEGF engl. *vascular endothelial growth factor*, vaskularni endotelni faktor rasta

VEGFR2 engl. *vascular endothelial growth factor receptor 2*

MJERNE JEDINICE

g gram

kg kilogram

mg miligram

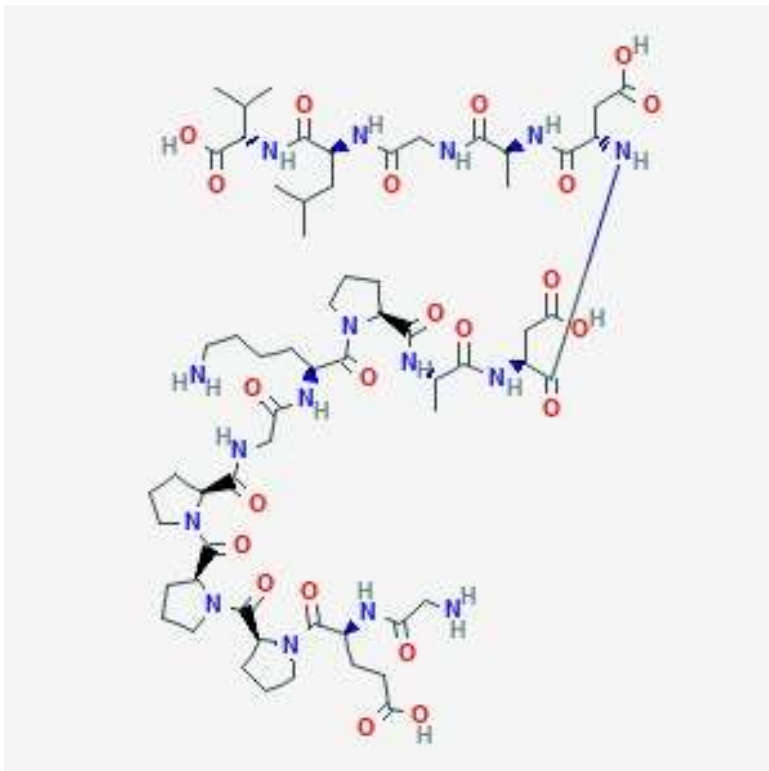
ml mililitar

μ g mikrogram

1. UVOD

1.1. Pentadekapeptid BPC 157

Pentadekapeptid BPC 157 (BPC 157) je dio sekvence proteina BPC (engl. *Body Protective Compound*), koji je prvotno izoliran iz ljudskog želučanog soka. Sačinjen je od slijeda petnaest aminokiselina: Gly-Glu-Pro-Pro-Gly-Lys-Pro-Ala-Asp-Asp-Ala-Gly-Leu-Val (molekularna formula $C_{62}H_{98}N_{16}O_{22}$) (Slika 1.) (1, 2). Pentadekapeptid BPC 157 je stabilni želučani peptid i citoprotektivni medijator, koji pomaže cijeljenju raznih lezija što je ekstenzivno dokazano brojnim istraživanjima na animalnim modelima te u kliničkim istraživanjima upalne bolesti crijeva (PL-10, PLD-116, PL 14736 Pliva, Hrvatska) (1, 3 - 65). Pentadekapeptid BPC 157 je bez toksičnih učinaka i letalna doza (LD1) nije dosegnuta u istraživanjima toksičnosti te je bez zabilježenih nuspojava i sigurnog je terapijskog profila (1).



Slika 1. 2D struktura pentadekapeptida BPC 157 (2)

Djelovanje mu je bez nosača i po tome se bitno razlikuje od ostalih standardnih peptida za čije djelovanje je potreban nosač. U slučaju standardnih peptida vezanih za nosač, učinak se pripisuje kompleksu peptid-nosač, dok kod pentadekapeptida BPC 157 učinak nedvojbeno pripada njemu samom. BPC 157 ima stabilne fizikalno-kemijske osobine u ljudskom želučanom soku. Karakterizira ga stabilnost i postojanost molekule u želučanom soku i vodi u kojoj se ne razgrađuje niti nakon 24 sata. Topljiv je u vodi i u fiziološkoj otopini pri pH 7,0. Imunohistokemijom dokazano je njegovo izvorište u želucu i mozgu (1, 3, 4).

U istraživanjima je korišten sintetski pentadekapeptid BPC 157 proizveden u Diagenu (Ljubljana, Slovenija, GEPPPGKPADDAGLV, relativna molekularna masa (M_r) 1419 Da, PL 14736). Sinteza peptida se odvija postupnom kondenzacijom pomoću Fmoc (fluorenilmetilkloroformat) zaštićenih aminokiselina, počevši s prvom aminokiselinom valinom, vezanom za polimerni nosač (benzhidrilamin *resin*), a kao reagens za vezanje koristi se diizopropilkarbodiimid. Svakim stupnjem kondenzacije jedna protektivna Fmoc grupa zamjeni se piperidinom te se jedna aminokiselina nadoveže, sve do konačne sinteze peptida. Razdvajanje strukture pentadekapeptida se obavlja mješavinom trifluorooctene kiseline, trifluormetan-sulfonske kiseline i anizola u omjeru 2:17:52. Sirova peptidna mješavina se pročisti visokotlačnom tekućinskom kromatografijom (HPLC), stupcu 5 mm i.d., duljine 150 mm, silika RP-18, gradijentom eluiranja s otapalom sačinjenim od 0,1% trifluorooctene kiseline u vodi i acetonitrilu (4, 5). U istraživanjima je korišten peptid 99%-tne čistoće postignute HPLC-om (1-des-Gly peptid kao nečistoća) (6).

Djelovanje pentadekapeptida BPC 157 nije ograničeno isključivo na lokalnu primjenu, već je potvrđen njegov učinak i pri sistemsnoj primjeni, tj. djelovanje je neovisno o načinu primjene (parenteralno, peroralno i lokalno) (1, 6, 7).

1.2. Pregled dosadašnjih istraživanja

U brojnim dosadašnjim istraživanjima (1, 3 – 65) korišteni su razni animalni modeli na kojima je dokazan protektivan učinak pentadekapeptida BPC 157 te se smatra da ovaj peptid ima važnu ulogu u održavanju homeostaze u organizmu i da je novi medijator Robertove citoprotekcije (8, 9). U slučaju djelovanja stresnog događaja na organizam, prema poznatoj Selyeovoj teoriji stresa, ovaj peptid bi mogao imati fiziološko djelovanje kao medijator usmjeren protiv prijetećeg događaja (8). Dokazan je njegov citoprotektivan i organoprotektivan učinak na cijeljenje lezija različitih organskih sustava, a ovdje je izdvojeno nekoliko istraživanja s kratkim prikazom protektivnih učinaka na cijeljenje različitih tkiva.

Protektivan učinak BPC 157 na cijeljenje:

(a) kože

Dokazan je protektivan učinak BPC 157 prilikom lokalne i sistemske primjene kod cijeljenja opekline kože miševa. U usporedbi s netretiranim kontrolama, kod miševa tretiranim s BPC 157 svi parametri cijeljenja opekline su bili bolji tijekom eksperimenta. Tako je uočen manji edem, manji broj upalnih stanica, manje izražena nekroza, povećan broj kapilara uz uznapređovalu formaciju dermalnog retikulina i kolagenskih vlakana te je uočen povećan broj očuvanih folikula (10). Također, BPC 157 je poboljšao cijeljenje opekline i kod miševa koji su sistemski primali kortikosteroide (metilprednisolon) (11).

(b) mišića

BPC 157 ubrzava cijeljenje i ponovnu uspostavu funkcije presječenog mišića kvadricepsa štakora (12). Također, poboljšava cijeljenje ozljede nastale

nagnječenjem mišića - *crush* ozljede u sistemske i lokalnoj primjeni. Dokazano je da mikroskopski, makroskopski (manji hematomi i edem, bez kontraktura nakon ozljede), funkcionalno te na temelju enzimskih aktivnosti (snižava vrijednosti kreatin kinaze, laktat dehidrogenaze i aspartat aminotransferaze) djeluje protektivno kod *crush* ozljede (13). BPC 157 pospješuje cijeljenje mišića i kod sistemske primjene kortikosteroida (14).

(c) tetiva

BPC 157 pospješuje cijeljenje presječene/rupturirane Ahilove tetive štakora i *in vitro* stimulira rast tendocita (15). Također, potiče cijeljenje oštećene Ahilove tetive i kod istodobne primjene kortikosteroida (16).

(d) ligamenata

Dokazan je protektivan učinak BPC 157 na cijeljenje medijalnog kolateralnog ligamenta štakora nakon kirurške transekcije; primijenjen intraperitonealno, peroralno i topički poboljšava cijeljenje kod akutne ligamentarne ozljede (17).

(e) živca

BPC 157 ubrzava cijeljenje nakon traumatske ozljede ishijadičnog živca štakora, potičući bržu regeneraciju aksona, što je pokazano mikroskopski/morfometrijski, klinički i funkcionalno (EMG) u vremenskim intervalima od jedan i dva mjeseca nakon ozljede. Neuroprotekcija BPC 157 je prikazana kao izravni učinak (BPC 157 apliciran lokalno, na mjesto lezije) te kao neizravan učinak (BPC 157 apliciran intraperitonealno i intragastrično) (18).

(f) mozga

Dokazan je neuroprotektivan učinak BPC 157 na moždani parenhim nakon inducirane traumatske ozljede mozga kod miševa (19). U skupini tretiranoj s BPC 157 uočeno je značajno manje oštećenje moždanog parenhima (subarahnoidalna i intraventrikularna hemoragija, edem mozga) s boljim ranim ishodom tijekom 24 sata u usporedbi s kontrolnom skupinom životinja (19).

(e) kosti

Osteogeni učinak BPC 157 kod cijeljenja kosti dokazan je na modelu segmentnog osteoperiostalnog koštanog defekta palčane kosti kod zečeva; primijenjenog lokalno i intramuskularno (20).

(f) gastrointestinalni sustav

Ekstenzivno je prikazan protektivan učinak BPC 157 na cijeljenje raznih lezija gastrointestinalnog sustava u brojnim istraživanjima (3, 4, 7, 21 - 45). Protektivno djeluje na cijeljenje kolokutanih (23), ezofagokutanih (24), gastrokutanih (25), rektovaginalnih (26) i kolovezikalnih (27) fistula te ileoilealnih anastomoza (28). BPC 157 u peroralnoj ili intraperitonealnoj primjeni pokazao se kao učinkovita terapija kod sindroma kratkog crijeva, dokazanom na modelu resekcije tankog crijeva štakora (29). Također, BPC 157 djeluje protektivno kod ishemijskog kolitisa putem aktivacije kolateralne cirkulacije čime se premošćuje defekt okluzije krvne žile (30).

(g) jetre

Hepatoprotektivan učinak pentadekapeptida BPC 157 prikazan je brojnim istraživanjima (3, 7, 21). Istraživanja su pokazala da BPC 157 antagonizira učinke etanola i nastanak akutnih i kroničnih lezija želuca i jetre (3, 21), prevenira portalnu

hipertenziju i lezije jetre kod kronične primjene alkohola (3) te lezije prouzročene uporabom nesteroidnih protuupalnih lijekova kod ispitivanih životinja (22).

Protektivan učinak BPC 157 dokazan je u istraživanju tumorske kaheksije (31), koja uključuje metabolički sindrom uzrokovan malignim tumorom i obuhvaća više od 50% pacijenata u terminalnoj fazi bolesti te se manifestira značajnim gubitkom tjelesne težine povezanom s atrofijom skeletnih mišića i gubitkom masnoće. Uz navedeno, tumorska kaheksija uzrokuje i do 20% smrtnih slučajeva kod oboljelih od malignih bolesti. Stoga, Kang i suradnici predlažu da bi BPC 157 mogao biti učinkovita terapija kod navedenog stanja (31).

(h) krvožilni sustav

BPC 157 normalizira vrijednosti krvnog tlaka (32 - 34) i djeluje antiaritmogeno (32, 34 - 37). BPC 157 sprječava formaciju tromba i otklanja trombozu anastomoze abdominalne aorte (38), sprječava vensku trombozu nakon okluzije donje šuplje vene (39), skraćuje vrijeme prolongiranog krvarenja i trombocitopeniju kod amputacije repa štakora (sa ili bez antikoagulansa) te sprječava učinke posredovane s L-NAME i/ili L-argininom (40).

Uz navedena istraživanja u kojima su ukratko opisani protektivni učinci pentadekapeptida BPC 157, postoje brojna druga istraživanja u kojima je BPC 157 pokazao svoj protektivan učinak (41 – 65).

1.3. Pentadekapeptid BPC 157, krvne žile i angiogeneza

U istraživanju na animalnom modelu anastomoze infrarenalnog segmenta abdominalne aorte, BPC 157 je spriječio stvaranje tromba te je doveo do uklanjanja već formiranog tromba na mjestu kreirane anastomoze i time je spriječio prijetecu ishemijsku donjih ekstremiteta. Zaštitni učinak BPC 157 na cijeljenje anastomoze i formiranje tromba zamijećen je pri sistemske (intraperitonealne i peroralne) i lokalne primjeni, u mikrogramskim i nanogramskim dozama (38).

Na animalnom modelu ligature donje šuplje vene, BPC 157 je antagonizirao ili barem u većoj mjeri uklonio posljedice duboke venske tromboze (sindrom donje šuplje vene). BPC 157 je spriječio vensku trombozu, trombocitopeniju, skratio je vrijeme prolongiranog krvarenja, djelovao na brzu aktivaciju kolateralne cirkulacije, redistribuciju „zarobljenog“ volumena krvi te je stabilizirao kardiovaskularni disbalans - normalizirao vrijednost krvnog tlaka, tj. uklonio vensku hipertenziju i arterijsku hipotenziju te tahikardiju i spriječio nastanak venskih trombova, tj. sve posljedice koje su bile zabilježene u kontrolnoj skupini životinja (39).

Uz antagonizaciju oksidativnog stresa, pokazao je i određenu gensku ekspresiju - EGR, NOS, SRF, VEGFR, AKT1, PLC γ , KRAS, za koje je poznato da su bitni faktori koji moduliraju mnoge procese nakon vaskularne ozljede, kao što su različiti proadhezivni, proupalni i protrombotični geni (39). PCR-om je analizirana genska ekspresija iz tkiva *v. cava inferior*, *v. ovarica dextra* i *v. ovarica sinistra* te je u skupini životinja koje su primile BPC 157 uočeno povećanje ekspresije gena (EGR, NOS, SRF, KRAS) i smanjenje ekspresije (EGR, VEGFR, PLC γ), dok je AKT1 ostao nepromijenjen u svim žilama (39).

Hsieh i suradnici u svom istraživanju prikazali su proangiogeni učinak BPC 157 (65). Proangiogeni učinak BPC 157 prikazali su *in vivo* na modelu ishemije stražnjeg ekstremiteta štakora kirurškom resekcijom *a. femoralis*, što je rezultiralo potpunim gubitkom dotoka krvi u mišiće distalno od mjesta zahvata. U skupini životinja koja je bila tretirana s BPC 157 statistički značajno je ubrzan oporavak protoka krvi, time što je povećana gustoća, tj. brojnost novonastalih krvnih žila te je spriječena prijetuća ishemija stražnjeg ekstremiteta (65).

Općepoznata je uloga vaskularnog endotelnog faktora rasta (VEGF) koji stimulira angiogenezu vezanjem za receptor VEGF 2 (VEGFR2) na endotelnim stanicama. Nakon aktivacije, VEGFR2 se nakuplja na membrani stanice i endocitozom ulazi u citosol zajedno s endosomom (66). Hsieh i suradnici pokazali su da u stanicama koje su bile tretirane s VEGF-om tijekom 30 minuta, dolazi do akumulacije i formacije većeg broja velikih svijetlih klastera koje su zajedno lokalizirane s EEA1+ endosomima (engl. *early endosome antigen 1+*), što ukazuje na povećanu internalizaciju VEGFR2. Također, pokazali su da BPC 157 inducira vrlo sličan obrazac akumulacije i internalizacije VEGFR2 u stanicama što je usporedivo s učinkom VEGF-a. Neposredno nakon aplikacije BPC 157, djelovao je na internalizaciju VEGFR2 i potom na aktivaciju fosforilacije VEGFR2, Akt i eNOS signalnog puta bez potrebe za drugim ligandima (65).

Osim što je proangiogeni učinak BPC 157 povezan s internalizacijom VEGFR2 i aktivacijom VEGFR2-Akt-eNOS signalnog puta, u *in vitro* istraživanju s ljudskim vaskularnim endotelnim stanicama BPC 157 je povećao brojnost mRNA i proteinsku ekspresiju VEGFR2 (65). Radi svega navedenog, smatramo da protektivan učinak BPC 157 na cijeljenje lezija različitih organskih sustava je posljedica njegovog djelovanja na vaskularne endotelne stanice, tj. angiogenezu.

1.4. Interakcija pentadekapeptida BPC 157 i NO sustava

Ranije je otkriveno da vaskularne endotelne stanice mogu stvarati plin NO (dušikov monoksid, dušikov (II) oksid) (67), a potom je dokazano da je NO sintetiziran izravno iz aminokiseline L-arginina (68). Nastanak plina NO u stijenci krvnih žila započinje vezanjem acetilkolina, bradikinina i drugih vazodilatatora na odgovarajuće receptore na membranama endotelnih stanica te putem povećanja unutarstanične koncentracije Ca^{2+} i kalmodulina aktivira se NO-sintetaza (sintetaza dušikovog (II) oksida, NOS) koja pretvara arginin u citrulin i oslobađa NO. NO difundira u glatke mišićne stanice, veže se za guanilil-ciklazu i potiče nastanak cGMP-a (engl. *cyclic guanosine monophosphate*), koji snižava unutarstaničnu koncentraciju Ca^{2+} i tako relaksira glatke mišićne stanice (69). NO djeluje kao inhibitor agregacije trombocita i proliferacije stanica glatkih mišića krvnih žila, što zajedno pridonosi homeostatskom odgovoru na ozljedu (70).

NO sustav predstavlja jedan od najvažnijih sustava s ulogom održavanja homeostaze kod ozljede, kojeg je izvorno opisao Moncada (67, 70). On je objasnio homeostatski odgovor NO sustava na ozljedu, tj. definirao čimbenike koji sudjeluju pri homeostazi, a najbitniji su održavanje integriteta krvnih žila i kontrola trombocita (70). Uloga NO sustava prepoznata je u fiziologiji i patofiziologiji kardiovaskularnog sustava, središnjeg i perifernog živčanog tkiva, imunologiji i upali, dok najnovija istraživanja ukazuju na ključnu ulogu NO sustava u mitohondrijskim signalnim putevima, staničnom odgovoru na hipoksiju te poznatoj ulozi u homeostazi (70 - 72). Događaji uzrokovani NO sustavom u homeostazi okidači su preko kojih mitohondriji moduliraju signalizacijske puteve u indukciji staničnih mehanizama prilagodbe i obrane, no sami učinci NO sustava mogu uzrokovati mitohondrijsku disfunkciju. Tako će prekomjerno

stvaranje NO, kao i njegova inhibicija dovesti do značajnog oštećenja želučane sluznice (70, 73, 74).

Uz poznate ključne spojeve kao što su VEGF, endotelin-1 i ciklooksigenaza-2 (COX-2) (75), koji sudjeluju u interakciji s NO sustavom, tj. posreduju u homeostatskom učinku NO sustava, po svim značajkama u dualnoj homeostatskoj ulozi NO sustava mogao bi sudjelovati medijator kao što je BPC 157 (56). Ako usporedimo čimbenike homeostaze prema Moncadi (održavanje vaskularnog integriteta, kontrola trombocita, homeostatski odgovor NO sustava na ozljedu) (70), BPC 157 u dosadašnjim istraživanjima zadovoljava sve navedene uvjete, a njegov protektivan učinak na NO sustav endotela krvnih žila dokazan je ranijim istraživanjima (4, 8, 56, 57).

Dokazano je da BPC 157 utječe na stvaranje NO, tj. *in vitro* iz homogenata tkiva sluznice želuca štakora, ako se primjeni u istoj dozi od 100 μ mol kao i L-arginin, inducira komparabilno stvaranje NO (6, 49). Zanimljivo je da se učinak BPC 157 nije mogao inhibirati s blokatorom NOS, L-NAME (engl. *nitro-L-arginine methylester*), čak i kada je L-NAME davan u deset puta višoj dozi od one potrebne za inhibiciju učinka L-arginina (1000 μ mol umjesto 100 μ mol). Sinteza NO je bila obustavljena kada su kombinirani BPC 157 i L-arginin (58).

BPC 157 dokazano štiti endotel (6, 38, 41), utječe na serumsku razinu endotelina (32), te suzbija hipertenziju uzrokovanu s L-NAME i hipotenziju uzrokovanu s L-argininom (56).

Zanimljivo je da BPC 157 ima poseban učinak na NO sustav u različitim modelima, pa tako nakon amputacije repa štakora (sa i bez primijene antikoagulantnih lijekova poput heparina i varfarina), antagonizira pojačano krvarenje (nuspojavu uzrokovanu L-argininom) i trombocitopeniju (uzrokovanu s L-NAME) (40). Na modelu ishemijskog

kolitisa, BPC 157 smanjuje razinu oksidativnog stresa i normalizira razinu NO u tkivima (30).

Kao što je ranije navedeno u istraživanju sindroma donje šuplje vene na štakorskom modelu, BPC 157 je antagonizirao (ili barem smanjio) posljedice duboke venske tromboze (39). U navedenom istraživanju mjerena je razina oksidativnog stresa, tj. razina NO i MDA (malondialdehid) u uzorcima tkiva VCI (*vena cava inferior*) i u plazmi (76). Poznato je da se MDA ubraja u reaktivne aldehide koji mogu poremetiti strukturu i funkciju proteina, a u krvotok se oslobađaju kada su stanice oštećene lipidnom peroksidacijom, pa se smatra indirektnim markerom oksidativnog stresa (76). U kontrolnoj skupini u korelaciji s pojavom značajnog sindroma donje šuplje vene uočena je smanjena razina NO i povećana razina MDA u uzorcima tkiva VCI, dok je u plazmi bilo bez promjene u razini NO, ali je značajno povećana razina MDA. Negativna lančana reakcija kod kontrolnih životinja uzrokovana je naglim smanjenjem opskrbe krvlju, potom smanjenom razinom NO u tkivu VCI, naglim oštećenjem endotelnih stanica vaskularne stijenke te nižom sposobnošću proizvodnje eNOS (77), što dovodi do oksidativnog stresa kao rezultat lize endotelnih stanica (78, 79). Kod životinja tretiranih s BPC 157 dolazi do preokreta većine zbivanja koja dovode do oksidativnog oštećenja, time što se uspostavlja interakcija s NO sustavom koji održava vaskularni integritet (9, 39, 56, 57). To je praćeno povećanom vrijednosti NO u plazmi i u tkivu VCI, normalnim vrijednostima MDA, adekvatnom funkcijom eNOS sustava i opskrbom krvlju (9, 39, 56, 57).

1.5. Pentadekapeptid BPC 157 i koncept citoprotekcije/adaptivne citoprotekcije i organoprotekcije

Pentadekapeptid BPC 157 smatramo prototipom, esencijalnim endogenim medijatorom koji posreduje u citoprotektivnom i adaptivnom citoprotektivnom odgovoru na različite nokse u želucu i u cijelom gastrointestinalnom traktu, kao i pri cijeljenju rana (8, 53, 80 - 84). Navedeni učinci BPC 157 izvorno su zabilježeni u želucu kao brza zaštita endotela protiv prijeteće nokse, koja je uobičajena za antiulkusna citoprotektivna sredstva za sprječavanje ishemijske lezije sluznice (7, 53, 58, 85, 86).

André Robert je začetnik koncepta citoprotekcije, prvotno objašnjene u istraživanju s prostaglandinima danim zajedno s nekrotizirajućim, iritirajućim agensom (etanolom), kao zaštita želučane sluznice. U tom istraživanju želučana kiselina nije bila eliminirana te se smatralo da ona nema utjecaja na citoprotektivni učinak, tj. prisutnost želučane kiseline nije uzeta u obzir kao potencijalni čimbenik cijeljenja (81). Nakon otkrića citoprotekcije, A. Robert je otkrio adaptivnu citoprotekciju kao tijekom cijeljenja lezija nakon početnog oštećenja, tako što je zamijetio neočekivanu korisnu kontrareakciju izazvanu sluznicom želuca kojom se neutralizirala pojava većih lezija sluznice želuca (80, 82). Temeljeno na Robertovom konceptu citoprotekcije (tj. protekcija neovisna o želučanoj kiselini protiv iritirajućeg agensa) i adaptivne citoprotekcije (tj. mali iritansi i male lezije štite od jakih iritansa i jakih lezija u želucu), za mnoge supstance (uključujući standardnu antiulkusnu terapiju) se smatralo da su citoprotektivna sredstva (51, 53, 83, 84). Tako su referentna antiulkusna sredstva kao što su omeprazol, cimetidin, ranitidin, brokriptin i atropin smatrane agensima koji imaju citoprotektivnu aktivnost (52, 83, 84). Treba napomenuti da je želučani pentadekapeptid BPC 157 prirodno prisutan i stabilan u

ljudskom želučanom soku gdje sudjeluje u održavanju integriteta sluznice gastrointestinalnog sustava (1). Kasnija istraživanja s BPC 157 pokazala su da može služiti kao endogeni citoprotektivni medijator (50).

U kasnijim istraživanjima (50, 51) primjenjivala se totalna gastrektomija kod eksperimentalnih životinja, što je značilo ispravno postavljanje uvjeta citoprotekcije, a time i testiranja citoprotektivnih agenasa. Dok je uvriježeno vladalo mišljenje da bez želučane kiseline nema niti ulkusa, svrha prvih istraživanja s BPC 157 bila je pokazati važnost koncepta Robertove citoprotekcije kojim je smatrano da protektivna sredstva obavezno moraju biti antisekretorna i da su ulcerogeni obično hipersekrecijski štetni agensi (50, 51, 81). Potpuni izostanak sekrecije želučane kiseline kod štakora metodološki je izveden pomoću modela totalne gastrektomije ezofagoduodenalnom termino-terminalnom anastomozom, a kao iritirajući agens korišten je cisteamin (50, 51). Nakon zahvata, cisteamin je uzrokovao teške ulkuse dvanaesnika, dok su BPC 157 i referentni antiulkusni agensi poput omeprazola, cimetidina, ranitidina, bromokriptina i atropina inhibirali pojavnost ulkusa induciranih cisteaminom. Tako su BPC 157 i ostali referentni antiulkusni agensi zadržali svoje protektivne učinke, a cisteamin je zadržao svoj ulcerogeni učinak, tj. njihovi učinci ostali su nepromijenjeni čak i u potpunoj odsutnosti želučane kiseline. Time se definitivno dokazalo da njihovi učinci (pozitivni i negativni) se ne odnose na izlučivanje želučane kiseline, stoga ovise o citoprotekciji (50, 51, 83). U kasnijem istraživanju učinci referentnih antiulkusnih sredstava su izostali nakon sialoadenektomije, dok je BPC 157 zadržao protektivan učinak i kod sialoadenektomiranih štakora (51).

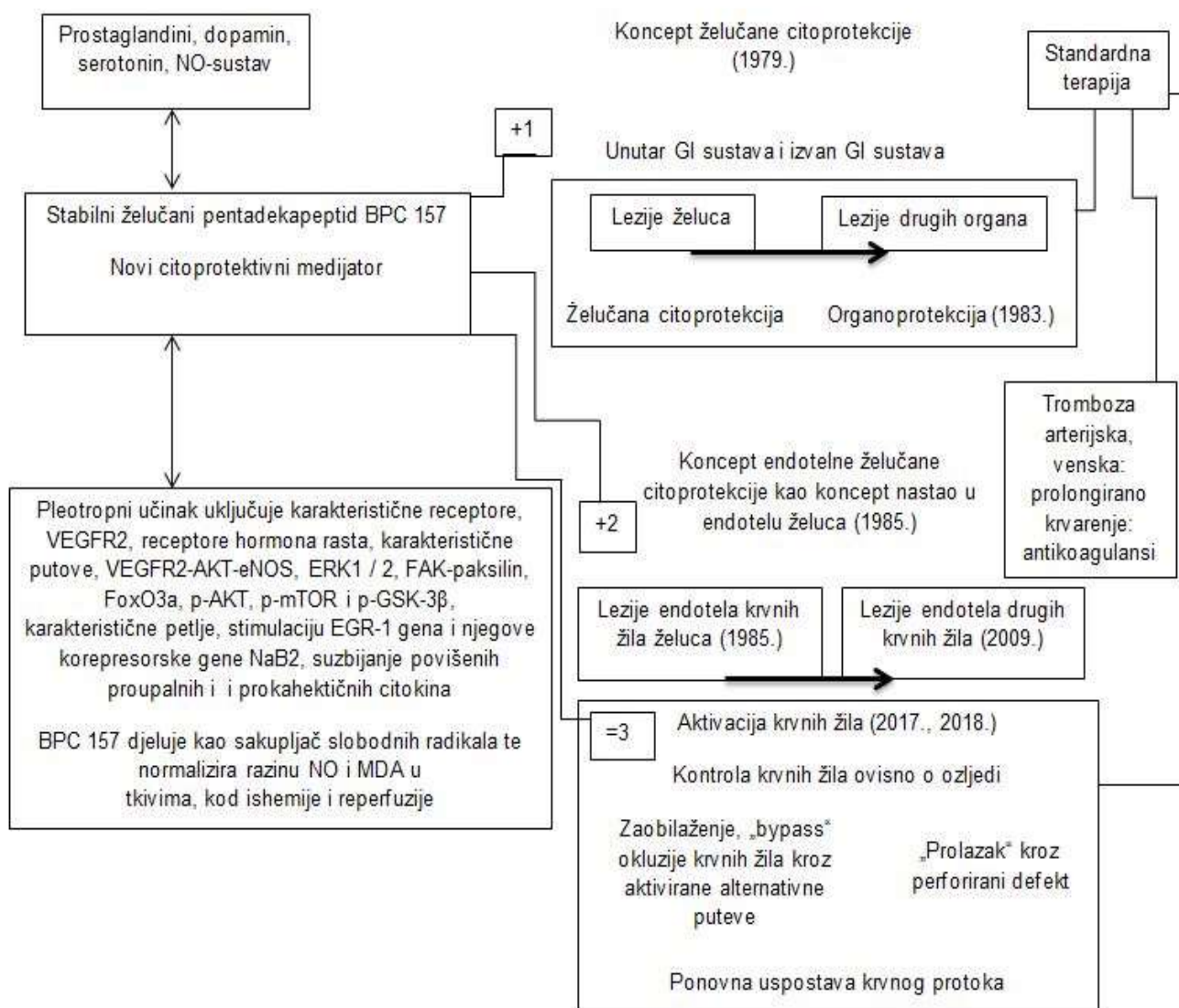
Ova prva istraživanja imala su bitan utjecaj na daljnja istraživanja i uspostavljanje uloge BPC 157 u citoprotekciji i adaptivnoj citoprotekciji, kao i u protektivnoj ulozi

ovog peptida u cijeljenju lezija drugih organskih sustava, tzv. organoprotekciji (Slika 2) (8, 53).

Primjenom BPC 157 kao prototipa citoprotekcije u kasnijim istraživanjima otkriven je i treći najvažniji dio koncepta citoprotekcije. Osim zaštite želučanih stanica i endotela za obnovu integriteta mukoze, citoprotektivni agensi trebali bi kontrolirati funkciju krvnih žila, što je dokazano za BPC 157 u istraživanjima na modelu okluzije krvne žile (30, 39) i defekta perforacije cekuma (46).

Na modelu ligature donje šuplje vene, tj. kod sindroma donje šuplje vene štakora, BPC 157 aktivira kolateralnu cirkulaciju i obnavlja protok krvi čime se premošćuje defekt okluzije, antagonizira venska hipertenzija i staza, stvaranje tromba te arterijska hipotenzija i tahikardija (39). Nakon perforantne ozljede cekuma, BPC 157 davan u terapiji aktivira okolne krvne žile koje ulaze u defekt perforacije čime ga premošćuje (Slika 2) (46, 53).

Stoga se pretpostavilo da je učinak pentadekapeptida BPC 157 na krvne žile putem aktiviranja kolateralne cirkulacije temeljni princip zaštite od djelovanja negativne nokse, ovisno o vrsti leziji (okluzija ili perforacija) (39, 46, 53).



Slika 2. Stabilni želučani pentadekapeptid BPC 157 i implementacija koncepta Robertove citoprotekcije i organoprotekcije (53, tekst slike prilagođen uz dopuštenje autora znanstvenog rada).

BPC 157 ima protektivne učinke preko uspostave želučane citoprotekcije i organoprotekcije u cijelom gastrointestinalnom (GI) sustavu, uključujući profilaktično i terapijsko djelovanje na postojeće lezije, npr. fistule (23 - 27), anastomoze (28), ishemijski kolitis (30) (oznaka +1). Poseban utjecaj BPC 157 ima na održavanje

endotelnog integriteta (9, 41, 56, 57, 65) (oznaka +2). To zajedno može rezultirati aktivacijom krvnih žila, tj. kolateralne cirkulacije tijekom ozljede čime dolazi do premoštenja (*bypass*) određene lezije, npr. okluzije krvne žile (39) ili perforacije organa (46) (oznaka =3). Uz navedeno, učinak BPC 157 posljedica je njegove interakcije s NO sustavom, kao i interakcije s prostaglandinskim, dopaminskim i serotoninским sustavima (23 – 30). Pleotropni učinci uključuju karakteristične receptore, uključujući VEGFR2 i receptore hormona rasta, različite puteve, uključujući VEGFR2-AKT-eNOS, ERK ½, FAK-paksilin, FoxO3a, p-AKT, pmTOR i p-GSK-3β, i karakteristične petlje, uključujući stimulaciju gena EGR-1 i njegove korepresorne NaB2 gene i sprječavanje porasta proupalnih i prokahektičkih citokina (31, 39, 53, 65). BPC 157 djeluje protiv lezija uzrokovanih slobodnim radikalima tako što djeluje kao sakupljač slobodnih radikala (53). Dokazano je da normalizira vrijednosti NO i MDA u tkivima tijekom ishemije i reperfuzije (30, 39). U brojnim istraživanjima dokazano je da peroralna primjena BPC 157 otopljenog u vodi za piće ili intragastrična primjena BPC 157 ima podjednako djelovanje kao i sistemska, intraperitonealna primjena (21 – 45, 53).

1.6. Okluzija abdominalne aorte

Okluzija abdominalne aorte i njezinih većih ogranaka može nastati naglo (akutno) i postupno (kronično). U slučaju postupne okluzije abdominalne aorte učinkovit kompenzatorni mehanizam je razvoj kolateralne cirkulacije (87).

Akutna okluzija abdominalne aorte je puno rjeđe, ali i potencijalno katastrofalno patološko stanje. Posljedica je akutne tromboze na podlozi aterosklerotske okluzivne bolesti, jašuce embolije na aortoiliakalnoj bifurkaciji, ekspanzije lažnog lumena kod disekcije aorte i traume aorte. Rijetko je akutna okluzija uzrokovana vaskulitisom, hiperkoagulabilnošću i gljivičnom infekcijom. Akutna okluzija abdominalne aorte je povezana s visokom stopom morbiditeta i mortaliteta (88). Stopa smrtnosti kod neinterventnog tretmana je do 75%, a kod rane dijagnoze i intervencije stopa varira između 20% do 50% (89). Uzroci smrti nisu povezani samo s ishemijom vitalnih organa, nego i teškim respiratornim zatajenjem, fatalnim srčanim aritmijama, nekontroliranom hiperkalemijom i sekundarnom bubrežnom insuficijencijom uzrokovanom mionekrozom (89). Bitan čimbenik za prognozu je brzina donošenja dijagnoze i rana intervencija. Klinička slika akutne arterijske okluzije uključuje: bol, paresteziju, paralizu, bljedilo, odsutnost pulsa i poikilotermiju. Hitna dijagnostika i terapija su nužne kako bi se komplikacije svele na minimum i izbjegao letalan ishod (88).

Infrarenalni dio aorte ima predispoziciju za razvoj ateromatoznih lezija, zbog oscilacija u krvnom protoku i niskih vrijednosti stresnog naprezanja (engl. *wall shear stress*) (90). Bifurkacijski kut i smanjenje promjera aorte utječu na pojavnost aterosklerotskih plakova (91). Trombotičnu bolest završnog dijela aorte opisao je francuski kirurg Rene Leriche 1923. godine (92). Povezao ju je s trijasom simptoma:

klaudikacijama, impotencijom i oslabljenim perifernim pulsom, pa se od tada eponim „Leriche sindrom“ često koristi za označavanje aortoiliakalne okluzivne bolesti (92 - 94). Aortoiliakalna okluzivna bolest ili Leriche sindrom spada u podskupinu periferne arterijske bolesti (PAD), koja uključuje ateromatoznu okluziju infrarenalnog dijela aorte, zajedničke ilijačne arterije ili oboje. Točnu incidenciju i prevalenciju teško je utvrditi, jer mnogi pacijenti su asimptomatski kao rezultat razvoja kolateralne mreže (93). Međutim, samo PAD ima procijenjenu prevalenciju od čak 14,5% kod osoba starijih od 70 godina (94).

U današnje vrijeme, dijagnoza okluzije abdominalne aorte postavlja se CT angiografijom (CTA) koja se smatra „zlatnim standardom“ i koja je zamijenila tradicionalnu katetersku angiografiju. CTA je neinvazivna pretraga, kojom se s manjom količinom kontrasta može razlučiti detaljan trodimenzionalni anatomske prikaz. Digitalna suptraksijska angiografija (DSA) danas je zauzela svoje mjesto u intervencijske, terapijske svrhe kod endovaskularnog pristupa liječenju okluzije, koja sve više zamjenjuje otvorene kirurške zahvate, kao što su tromboendarterektomija i aortobifemoralna premosnica (engl. *bypass*) (94). Iako perkutane kateterske intervencijske i kirurške tehnike mogu uspješno prevladati problem okluzije, nekim pacijentima s teškom arterijskom okluzijom teško je ublažiti bol i izliječiti ishemijske ulkuse te su trenutno bez učinkovite terapije, osim moguće amputacije ekstremiteta koja se nastoji izbjeći (95). Stoga je ključno usmjeriti istraživanja u pronalasku adekvatne farmakološke terapije za širu populaciju bolesnika sa stenozama i okluzijama krvnih žila.

1.7. Kolateralne krvne žile/anastomoze

Općenito prema definiciji, kolateralne krvne žile ili anastomoze povezuju područje koje opskrbljuje jedna krvna žila s onim koje opskrbljuje druga. Kolateralne arterije stoga pružaju alternativni izvor opskrbe krvlju određenog tkiva ili organa, koji je ugrožen okluzivnom arterijskom bolešću i mogu pomoći u očuvanju funkcije tkiva ili organa u takvih bolesnika (96).

Kolateralna cirkulacija je mreža „endogenih *bypass* krvnih žila“, koja je prisutna u većini tkiva. Ona pruža zaštitu od ishemijskog oštećenja uzrokovanog na primjer koronarnom aterosklerozom, ishemijskim moždanim udarom, perifernom arterijskom bolešću i u drugim sličnim stanjima (96). Kolateralna cirkulacija varira među pojedincima zbog razlika u broju i promjeru kolateralnih krvnih žila, koje su prisutne prije stenoze i okluzije te njihovoj sposobnosti adaptivnom rastu nakon početka okluzivne bolesti. Kolaterale se razlikuju od arterija, vena i kapilara u funkcionalnim i fenotipskim svojstvima te bi ih se moglo smatrati „trećom cirkulacijom“ uz opće poznatu arterijsko-vensku i limfnu cirkulaciju (96).

Kolaterale u zdravim tkivima mogu povećati svoj anatomski promjer, a u opstruktivnim bolestima se remodeliraju. Budući da se kolateralama povezuju dvije arterije ili ogranci susjednih arterijskih stabala, krvni protok duž njihove duljine dolazi iz suprotnih smjerova u zdravim tkivima (97). To dovodi do „*to and fro*“ protoka, koji sprječava hemostatsku trombozu, što rezultira malim ili nikakvim protokom u točki koja je blizu sredine kolateralala. Tako se kolaterale nalaze u jedinstvenom hemodinamičkom okruženju niskog i oscilatornog naprežanja. Parcijalna stenoza ili okluzija koja uzrokuje opstrukciju krvnog protoka u jednoj od susjednih arterijskih stabala, dovodi do jednosmjernog protoka kroz kolaterale (96).

Postoje dvije vrste kolateralala: kolateralne arterije i mikrovaskularne kolaterale (96).

Kolateralne arterije ili „arterija-arterija“ anastomoze su prisutne na sličnim anatomskim mjestima među ljudima i drugim vrstama sisavaca. U usporedbi s mikrovaskularnim kolateralama, kolateralne arterije u zdravih mladih osoba općenito ne pokazuju nikakav ili minimalan tortuozitet, a kod opstruktivne bolesti prolaze manje povećanje lumena, tj. remodeliranje (96, 98).

Mikrovaskularne kolaterale ili „arteriole-arteriole“ anastomoze križno povezuju male dijelove arteriola u grananjima susjednih arterijskih stabala. Prosječni promjer im je manji od 100 μm u većini vrsta, uključujući i čovjeka. Karakteristike mikrovaskularnih kolateralala su: značajna tortuoznost čak i kod mlađih osoba, remodeliranje promjera njihovog lumena za 5 do 10 puta kod ljudi s okluzivnom bolešću i barem najmanje toliko kod sojeva miševa, te velika genetska varijabilnost njihovog broja, promjera i mogućnosti remodeliranja (96, 98).

Kolateralne arterije i mikrovaskularne kolaterale obično imaju jednu ili više bočnih ogranaka. One pomažu u opskrbi tkiva kisikom, a služe i kao „skele“ za dostavu protoka krvi u parenhimsko tkivo unutar „kolateralne zone“ (engl. *watershed*) između susjednih arterijskih stabala (96).

Opisane kolateralne krvne žile razlikuju se od drugih vrsta arterijskih anastomoza koje su slične kolateralama (engl. *collateral-like*), ali nisu same po sebi označene kao kolaterale. Postoje dvije vrste takvih arterijskih anastomoza: anastomoze unutar stabla (engl. *intra-tree anastomoses*) i arkadne arterije (96, 98).

Anastomoze unutar stabla su „arteriole-arteriole“ anastomoze, koje povezuju susjedne ogranke unutar određenog stabla. One mogu imati suprotan protok u središnjoj točki njihovog spoja, baš kao i kolaterale (99). One također sudjeluju u istoj

„endogenoj *bypass* funkciji“ kolaterala u slučaju kada dođe do okluzije susjednog ogranka (100). Anastomoze unutar stabla štite mnogo manje dijelove tkiva, pa ne spajaju druga, odvojena arterijska stabla; puno su kraće i imaju malo ili nimalo tortuoziteta (96).

Arkadne arterije su arterije koje lučno prolaze, a mogu ovisno o pojedincu anastomozirati s drugom arterijom. Kod ljudi su to na primjer: marginalne mezenterične arterije, želučane i omentalne arkadne arterije, gastroepiploična arterija, unutarnja torakalna arterija, pankreatikoduodenalna arkada, kolateralna interkostalna arterija, itd. (101).

1.8. Vaskularna opskrba gastrointestinalnog sustava štakora i čovjeka

Laboratorijski uzgojeni štakori danas su jedni od najčešćih eksperimentalnih modela za istraživanja, zbog jednostavnosti rukovanja i dostupnosti samih jedinki. Usporedno s ljudima, laboratorijski štakori imaju slične anatomske strukture organskih sustava. Ranija istraživanja su upućivala da usporedba krvožilnog sustava čovjeka i štakora nije pravilna zbog brojnih kolaterala prisutnih u štakorskom modelu (102, 103). Podaci iz drugih istraživanja upućuju na znatnu homologiju između krvožilnog sustava štakora i ljudi u području ventrolateralnog dijela abdominalne stijenke. Međutim, postoje i značajne razlike koje se moraju uzeti u obzir pri izvođenju i tumačenju eksperimentalnih postupaka kod štakora (104).

Eksperimentalni animalni modeli ligature/okluzije arterija danas se široko primjenjuju u istraživanjima terapijske angiogeneze (105). Terapeutska angiogeneza nudi obećanja za liječenje arterijskih stenoza i okluzija te periferne arterijske bolesti (106). Za uspješna istraživanja terapijske angiogeneze potreban je odgovarajući model ishemije. Svrha terapijske angiogeneze je spasiti periferno tkivo povećanjem periferne perfuzije kroz kolateralne krvne žile, tako da bi područje liječenja trebalo usmjeriti na područje kolateralnih puteva (105, 106). Iako je poznato da su kolateralni putevi prisutni unutar urođene vaskulature, nema potpunih saznanja koja opisuju detaljnu sveobuhvatnu vaskularnu anatomiju i kolateralne puteve, osobito usporednu anatomiju krvožilnog sustava čovjeka i štakora te do danas ne postoji adekvatna farmakološka terapija za ishemijske bolesti koje su vodeće bolesti današnjeg doba (105). Za jednostavnije razumijevanje ovog doktorskog rada, opisat ćemo arterijski krvožilni sustav abdominalne aorte čovjeka i štakora, njihove razlike i moguću kolateralnu cirkulaciju.

1.8.1. Pregled vaskularne opskrbe gastrointestinalnog sustava štakora

Ranija istraživanja vaskularne anatomije pokazala su da se probavni organi – jetra, želudac i crijeva laboratorijskih štakora opskrbljuju krvlju s tri glavne arterije: *truncus coeliacus*, *a. mesenterica cranialis* i *a. mesenterica caudalis*, koje su ogranci abdominalne aorte (103, 107, 108).

Truncus coeliacus ili *arteria coeliaca* (celijačno stablo, celijačna arterija) je prvi visceralni ogranak koji polazi s ventralne strane abdominalne aorte i snabdijeva krvlju želudac, slezenu, jetru, gušteraču i kranijalni dio duodenuma. *A. coeliaca* se dijeli na tri glavna ogranka: *a. lienalis*, *a. gastrica sinistra* i *a. hepatica*. *A. lienalis* (slezenska arterija) se grana na nekoliko manjih ogranaka: ogranci za gušteraču - *rr. pancreatici*, u području hilusa slezene su *rr. lienales* te se nastavlja kao *a. gastroepiploica sinistra* na velikoj krivini želuca. *A. gastrica sinistra* (lijeva želučana arterija) opskrbljuje malu krivinu želuca, gdje daje parijetalne i visceralne ogranke (*rr. parietalis* i *rr. visceralis*). *A. hepatica* (jetrena arterija) daje jetrene ogranke (*rr. hepatici*), desnu želučanu arteriju (*a. gastrica dextra*) i gastroduodenalnu arteriju (*a. gastroduodenalis*) koja se dijeli na: *a. pancreaticoduodenalis cranialis* i *a. gastroepiploica dextra* (107, 108).

Arteria mesenterica cranialis (kranijalna mezenterična arterija) je drugi visceralni ogranak abdominalne aorte koji polazi s ventralne strane i kaudalno od celijačne arterije. Ona je najveći ogranak abdominalne aorte i opskrbljuje krvlju dijelove probavnog sustava koji pripadaju mezenteriju. Najčešće zasebno polazi od abdominalne aorte i to kaudalno od desne bubrežne arterije u 39% slučajeva. Zajedničko izlazište s desnom bubrežnom arterijom ima u 37% slučajeva, dok mnogo rijeđe (9%) polazi kranijalno od desne bubrežne arterije (107). *A. mesenterica cranialis* se dijeli u nekoliko ogranaka: *a. colica media*, *a. pancreaticoduodenalis*

caudalis, *a. colica dextra*, *aa. jejunales* i *a. ileoceocolica*. Prvi ogranak *a. colica media* (srednja arterija kolona) opskrbljuje poprečni kolon i kranijalni dio silaznog kolona. Najčešće se samostalno odvaja od kranijalne mezenterične arterije, dok nešto rjeđe kao zajednička grana s desnom arterijom kolona (*a. colica dextra*). Drugi ogranak *a. pancreaticoduodenalis caudalis* (kaudalna pankreatikodudodenalna arterija) daje ogranke za opskrbu gušterače i dvanaesnika (*rr. pancreatici* i *rr. duodenales*). Postoji anastomoza između *a. pancreaticoduodenalis caudalis* i *cranialis* (ogranak celijačne arterije). Treći ogranak kranijalne mezenterične arterije je *a. colica dextra* (desna arterija kolona) koja opskrbljuje kaudalni dio uzlaznog kolona. Četvrti ogranci su jejunalne arterije (*aa. jejunales*), koje čine nekoliko ogranaka koji opskrbljuju jejunum i kranijalni dio ileuma. Zadnji ogranak *a. ileoceocolica* usmjeren je kaudalno i ventralno, a dijeli se na *r. colicus* koji opskrbljuje uzlazni kolon, *a. ilealis* za ileum i *a. cecalis* za cekum (107, 108).

Arteria mesenterica caudalis (kaudalna mezenterična arterija) je treći visceralni ogranak abdominalne aorte, koji se dijeli na *a. colica sinistra* i *a. rectalis cranialis*, koje opskrbljuju kaudalni dio silaznog kolona i rektum. Bitna anastomoza nalazi se između kranijalne i kaudalne mezenterične arterije, tj. između *a. colica media* i *a. colica sinistra* (103, 107, 108).

1.8.2. Pregled vaskularne opskrbe gastrointestinalnog sustava čovjeka

Truncus coeliacus ili arteria coeliaca (celijačno stablo, celijačna arterija) polazi s prednje strane abdominalne aorte u razini 12. prsnog kralješka. Celijačno stablo opskrbljuje krvlju jetru, želudac, završni dio jednjaka, slezenu i gornju polovicu dvanaesnika i gušteraču. Celijačno stablo je usmjereno ventralno i kaudalno te se nakon kratkog toka dijeli u: *a. gastrica sinistra*, *a. hepatica communis* i *a. lienalis*. *Arteria gastrica sinistra* (lijeva želučana arterija) opskrbljuje kardiju i malu krivinu želuca. Anastomozira s desnom želučanom arterijom (ogranak zajedničke hepatične arterije). *Arteria hepatica communis* (zajednička jetrena arterija) daje ogranke: *a. gastroduodenalis*, *a. gastrica dextra* te *a. hepatica propria*. *A. gastroduodenalis* se dijeli na: *a. pancreaticoduodenalis superior et posterior*, *aa. retroduodenales* te *a. gastroepiploica dextra*. *A. gastrica dextra* (desna želučana arterija) usmjerena je uz malu krivinu želuca i anastomozira s lijevom želučanom arterijom. *A. hepatica propria* (izvorna jetrena arterija) nastavlja tok zajedničke jetrene arterije i na ulazu u jetru daje ogranke za desni i lijevi režanj jetre te žučni mjehur. *Arteria lienalis* (slezenska arterija) je najveća grana celijačnog stabla koja daje ogranke: *rr. splenici*, *rr. pancreatici* i *a. gastroepiploica sinistra* koja se dijeli na: *rr. gastrici* i *rr. omentales* (109).

Arteria mesenterica superior (gornja mezenterična arterija, AMS) se odvaja s prednje strane od abdominalne aorte u razini 1. slabinskog kralješka, oko 0,5 - 1 cm ispod celijačnog stabla i iznad renalnih arterija. Ta arterija se kod štakora naziva *a. mesenterica cranialis*. Ona opskrbljuje distalnu trećinu duodenuma, jejunum, ileum, cekum, ascendentni kolon i proksimalni dio transverzalnog kolona. Ogranci AMS su: *a. pancreaticoduodenalis inferior*, *aa. jejunales*, *aa. ileales*, *a. colica dextra*, *a. flexurae dextra*, *a. colica media*, *a. marginalis coli* i *a. ileocolica* (109, 110).

Prva grana AMS je *a. pancreaticoduodenalis inferior* (donja pankreatičnoduodenalna arterija), koja opskrbljuje dvanaesnik i glavu gušterače te daje anteriorne i posteriorne ogranke koji formiraju anastomoze s granama *a. pancreaticoduodenalis superior* (ogranak celijačne arterije). *A. colica media* (središnja arterija kolona) opskrbljuje transverzalni kolon, a usmjerena je desno i u duplikaturi peritoneuma se dijeli na desni i lijevi ogranak. Desni ogranak anastomozira s *a. colica dextra* (2. ogranak AMS) i tvori luk. Lijevi ogranak anastomozira s *a. colica sinistra* (ogranak donje mezenterične arterije) i tvori luk - *arcus Riolani*. *A. colica dextra* (desna arterija kolona) opskrbljuje uzlazno debelo crijevo te se dijeli na dva ogranka, od kojih donji ogranak anastomozira s gornjim ogranakom ileokolične arterije. *A. ileocolica* (ileokolična arterija) opskrbljuje uzlazno debelo crijevo, crvuljak, cekum i ileum, a dijeli se na gornji i donji ogranak. Donji ogranak anastomozira s krajnjim dijelom AMS tvoreći luk s ograncima: *a. cecalis anterior et posterior*, *a. appendicularis*, *r. ilealis* i *r. colicus*. *Aa. jejunales* i *aa. ileales* čine dvadesetak ogranaka usmjerenih lijevo, koji međusobno anastomoziraju i tvore arkade u mezenteriju od kojih odlaze sitne arterije (*vasa recta*) i opskrbljuju stijenku crijeva (109, 110).

Arteria mesenterica inferior (donja mezenterična arterija, AMI) polazi s anterolateralne lijeve strane abdominalne aorte u razini 3. slabinskog kralješka. Ta arterija se kod štakora naziva *a. mesenterica caudalis*. Njezini ogranci su: *a. ascendens*, *a. colica sinistra*, *aa. sigmoideae* i *a. rectalis superior*. *A. colica sinistra* (lijeva arterija kolona) je smještena retroperitonealno i dijeli se na gornji i donji ogranak. Gornji ogranak opskrbljuje poprečni kolon i početni dio silaznog kolona te anastomozira s *a. colica media* (ogranak AMS). Donji ogranak snabdijeva završni dio silaznog kolona te anastomozira s *a. sigmoidalis superior*. *Aa. sigmoideae* (sigmoidne arterije) se obično sastoje od 2 do 4 ogranka, koji su usmjereni lijevo i

dolje te anastomoziraju s *a. colica sinistra* i *a. rectalis superior* (ogranci AMI). *A. rectalis superior* (gornja rektalna arterija) je usmjerena prema dolje te se dijeli na dva ogranka koji opskrbljuju gornji dio rektuma. Ona prema gore anastomozira sa sigmoidnim arterijama, a prema dolje s donjom rektalnom arterijom (111).

Marginalna arterija ili Drummondova anastomoza čini kolateralni put između AMS i AMI. Kolateralna mreža potječe od silaznog grananja *a. ileocolica*, koja je povezana s *a. colica dextra* preko ascendentnih i descendentnih ogranaka *a. colica dextra*. Ova mreža je povezana s desnim i lijevim ograncima *a. colica media*, ascendentnim i descendentnim ograncima *a. colica sinistra*, i sigmoidnim ograncima AMI koje završavaju u *a. rectalis superior* (110). Drummondova anastomoza smještena je unutar mezenterija debelog crijeva i prolazi cijelom dužinom debelog crijeva, a sastoji se od ogranaka *a. colica dextra*, *media* i *sinistra*. Marginalna arterija je malog promjera, no u slučaju okluzije dolazi do značajnog porasta promjera (111, 112).

AMS i AMI formiraju anastomozu i putem Riolanovog luka (engl. *meandering artery*), koja predstavlja arterijsku anastomozu između proksimalnog dijela *a. colice media* (granak AMS) i proksimalnog ogranaka *a. colica sinistra* (granak AMI) (111, 112).

1.8.3. Komparativna anatomija kolateralne cirkulacije štakora i čovjeka

Ranija istraživanja na animalnom modelu okluzije (ligature) na mjestu bifurkacije abdominalne aorte, nisu rezultirale smrtnim ishodom ispitivanih životinja (103). Također, uočeno je da je okluzija proksimalnije od ogranka lijeve renalne arterije povezana sa smrtnim ishodom ispitivane životinje, dok su okluzije distalnije od lijeve renalne arterije povezane s relativno dobrim ishodima. Za dobar ishod kod distalnijih okluzija zaslužne su brojne kolaterale/anastomoze u štakorskom modelu (103, 104).

U ranijim istraživanjima opisuje se pojavnost makroskopski povećanih kolaterala nakon 4 dana od okluzije abdominalne aorte štakora, a stupanj njihovog povećanja varira s mjestom vezanja (103). U istraživanjima na animalnom modelu inducirane okluzije abdominalne aorte uočena je pojava anastomoza (kolaterala), od kojih su najznačajnije: 1) mezenterična anastomoza (anastomoza između *a. mesenterica superior* i *a. mesenterica inferior*), 2) ovarična (gonadalna) anastomoza (preko *a. ovarica* i *a. uterina*), 3) anastomoze anterolateralne abdominalne stijenke (parijetalne anastomoze), 4) ureterične anastomoze, 5) anastomoze između *a. iliolumbalis* i *a. iliaca circumflexa profunda*, 6) anastomoze između *a. iliolumbalis* i *a. phrenica inferior*, 7) lumbalne anastomoze te 8) kolaterale preko spinalnih arterija koje polaze od *a. sacralis media* (102, 103, 107, 113).

Kod ljudi okluzija aortoilijačnog segmenta (tzv. Leriche sindrom) dovodi do aktivacije visceralnih i parijetalnih kolaterala, koji pomažu u održavanju perfuzije donjih ekstremiteta. Anatomska lokacija lezije izravno utječe koji će se cirkulatorni kolateralni put pojaviti. Od visceralnih anastomoza, kolateralni put počinje s ograncima *a. mesenterice superior* i uključuje Riolanov luk i marginalnu arteriju

(Drummondova anastomoza) prije anastomoziranja s ograncima *a. mesenterice inferior* i to s *a. rectalis superior*, potom s *a. rectalis media* koja je ogranak unutrašnje ilijačne arterije (113 – 116).

Sistemske arterijske anastomoze najizraženije su kod proksimalnih lezija aorte ili onih koje se razvijaju neposredno ispod ogranaka renalnih arterija. Donje interkostalne arterije zajedno s lumbalnim arterijama, tvore dva različita puta koja završavaju u unutarnjim ili vanjskim ilijačnim arterijama. Jedan put uključuje *a. iliaca circumflexa profunda* i njen spoj s vanjskom ilijačnom arterijom, a drugi put formira anastomozu s iliolumbalnom arterijom i završava u unutarnjoj ilijačnoj arteriji. Isto tako, tkz. *Winslow Pathway* (engl.) je sustavna kolateralna mreža koja dopire do vanjske ilijačne arterije preko unutrašnje torakalne arterije, potom gornje epigastrične arterije, a zatim donje epigastrične arterije. Manji kolateralni put povezuje *a. sacralis mediana* s unutrašnjom ilijačnom arterijom preko lumbalnog ogranka iliolumbalne arterije (113 - 116).

1.9. Svrha istraživanja

Smatra se da su protektivni učinci pentadekapeptida BPC 157 na ubrzano cijeljenje ranije spomenutih lezija različitih organskih sustava posljedica njegovog djelovanja na endotelne stanice krvnih žila (53, 56, 57, 65). Pentadekapeptid BPC 157 se smatra prototipom citoprotektivnog agensa Robertove citoprotekcije (8, 58, 80 - 86). Prema konceptu citoprotekcije djelovanje citoprotektivnog agensa nastupa neposredno nakon aplikacije na mjesto lezije (8, 80 - 84). Ideja ovog istraživanja bila je proučavanje aktivacije kolateralne cirkulacije odmah nakon inducirane okluzije abdominalne aorte. Zbog dosadašnjih istraživanja u kojima je pentadekapeptid BPC 157 djelovao neposredno nakon aplikacije po konceptu citoprotekcije (8), mišljenja smo da bi mogao djelovati i kod akutne okluzije abdominalne aorte na brzu aktivaciju kolateralne cirkulacije od mjesta okluzije. Učinak pentadekapeptida BPC 157 na kolateralnu cirkulaciju kod akutne okluzije abdominalne aorte i oštećenja koja nastaju kao posljedica istoga do sada nisu ispitivane.

Svrha istraživanja predstavlja realizaciju hipoteze istraživanja; pentadekapeptid BPC 157 primijenjen parenteralno u tretmanu ili peroralno u predtretmanu na štakorskom modelu akutne okluzije abdominalne aorte povećava protok kroz kolateralni krvotok od mjesta ligacije. Posebice, svrha istraživanja je pokazivanje učinaka pentadekapeptida BPC 157 kao moguće farmakološke terapije kod okluzija krvnih žila i u prevenciji prijetućih ishemija tkiva i organa.

2. HIPOTEZA

Pentadekapeptid BPC 157 primijenjen parenteralno u tretmanu ili peroralno u predtretmanu na štakorskom modelu akutne okluzije abdominalne aorte povećava protok kroz kolateralni krvotok od mjesta ligacije te smanjuje mogućnost nastanka posljedica okluzije (ishemije tkiva/organa).

3. CILJEVI ISTRAŽIVANJA

3.1. Opći cilj

Pokazati učinak pentadekapeptida BPC 157 primijenjenog u tretmanu i predtretmanu na aktivaciju kolateralne cirkulacije od mjesta ligacije te kolateralnu cirkulaciju u području distalnog dijela descendnog kolona i uterusa na štakorskom modelu akutne okluzije (ligature) abdominalne aorte.

3.2. Specifični ciljevi

a) Pokazati da intraperitonealna primjena pentadekapeptida BPC 157 nakon izazvane okluzije abdominalne aorte (tretman; terapijski učinak) djeluje na brzu aktivaciju kolateralne cirkulacije s povećanjem broja kolaterala.

b) Pokazati da peroralna primjena pentadekapeptida BPC 157 nakon izazvane okluzije abdominalne aorte (predtretman; profilaktički učinak) djeluje na brzinu aktivacije kolateralne cirkulacije i broj kolaterala.

c) Pokazati da primjena pentadekapeptida BPC 157 u predtretmanu i tretmanu smanjuje ishemijska oštećenja mišića donjih ekstremiteta, tkiva distalnog dijela descendnog kolona i uterusa kod eksperimentalnih životinja.

d) Pokazati da pentadekapeptid BPC 157 u predtretmanu i tretmanu djeluje na brz oporavak motornih funkcija (hoda) nakon akutne okluzije abdominalne aorte kod štakora.

4. MATERIJALI I METODE

4.1. Tvari u istraživanju

I. Tretman:

a) pentadekapeptid BPC 157 (Diagen d.o.o., Ljubljana, Slovenija) otopljen u 0,9% NaCl (Natrii chloridi infundibile, Pliva, Hrvatska) u dozi 10 µg/kg kao intraperitonealna kupka,

b) ekvivalentna količina 0,9% otopine NaCl-a (Natrii chloridi infundibile, Pliva, Hrvatska).

II. Predtretman:

a) pentadekapeptid BPC 157 otopljen u vodi za piće (0,25 µg/ml, 12 ml/štakor/dan),

b) voda za piće.

Anestetici: diazepam (6 mg/kg i.p.) - Apaurin 10 mg/2 ml otopina za injekciju, Krka, Novo mesto, Slovenija;

tiopental (40 mg/kg i.p.) - Thiopental 500 mg prašak za injekcije, Rotexmedica GmbH, Trittenau, Njemačka.

Analgetik: ketoprofen (3 mg/kg i.p.) - Ketonol 100 mg/2 ml otopina za injekcije, Sandoz d.o.o., Zagreb, Hrvatska.

4.2. Životinje u istraživanju

U istraživanju su korištene ženke Wistar štakora, mase 300 ± 20 g, u dobi 10 - 12 tjedana, koje su uzgojene u nastambi za laboratorijske životinje Zavoda za farmakologiju Medicinskog fakulteta Sveučilišta u Zagrebu (broj registracije nastambe HR-POK-007). Životinje su držane u kavezima pri sobnoj temperaturi ($20 \text{ }^\circ\text{C} \pm 2 \text{ }^\circ\text{C}$) s 12-satnim svjetlosnim režimom dan/noć (početak dana u 07:00 sati). Smješteni su po 3 - 4 u jedan kavez uobičajenih dimenzija za štakore, pri uvjetima vlage zraka 50 - 70 % i buke do 60 dB. Voda i hrana daju se *ad libitum*.

Metodom slučajnog odabira dodijeljeno je 10 štakora po svakoj pokusnoj skupini. Ukupan broj pokusnih skupina iznosi 16, a ukupan broj životinja u pokusu je 160. Varijabilnost je kod ispitivanih životinja svedena na minimum, jer smo koristili životinje uzgojene u istoj nastambi, istog spola, dobi i tjelesne mase.

Tablica 1. Shematski prikaz eksperimentalnih skupina:

Skupine		1 min	1 h	6 h	24 h
Predtretman (peroralna primjena, 7 dana prije zahvata)	Kontrola (voda za piće) p.o.	10	10	10	10
	BPC 157 (0,25 $\mu\text{g}/\text{mL}$, 12 $\text{mL}/\text{štakor}/\text{dan}$) p.o.	10	10	10	10
Tretman (intraperitonealna kupka)	Kontrola (0,9 % NaCl) i.p.	10	10	10	10
	BPC 157 (10 $\mu\text{g}/\text{kg}$) i.p.	10	10	10	10

4.3. Metodologija - eksperimentalni protokol

Životinjama u općoj anesteziji (diazepam 6 mg/kg i.p., tiopental 40 mg/kg i.p.) je učinjena standardna kirurška priprema operativnog polja (brijanje kože trbuha, pranje i dezinfekcija operativnog polja povidon jodidom) te se medijalnom laparotomijom (rezom kože i mišića u medijanoj liniji u duljini od 4 cm) pristupilo trbušnoj šupljini. Ispreparirano je područje oko abdominalne aorte i pristupilo se segmentu neposredno iznad bifurkacije abdominalne aorte.

Korišten je model kirurški inducirane okluzije abdominalne aorte totalnom ligacijom abdominalne aorte pod nadzorom mikrokamere s povećanjem 40 - 400 puta. Prije ligiranja aorte pažljivo se eksploriralo područje oko bifurkacije aorte i vizualizirali su se ogranci abdominalne aorte. Pri tom se strogo pazilo da se kod svih pokusnih skupina ligatura postavi na isto mjesto. Ispod mjesta ligature vizualizira se *arteria mesenterica caudalis*, *arteria sacralis media* i obje ilijačne arterije (102, 103, 107, 113, 117 - 119). U slučaju odstupanja od uobičajene anatomije krvnih žila, životinja je isključena iz istraživanja (107, 113).

Ligatura kirurškim šavom (Ethibond konac 3.0, Ethicon inc. Johnson & Johnson Company, USA) se postavljala distalno od polazišta desne iliolumbalne arterije, a proksimalno od bifurkacije abdominalne aorte (102, 103, 113, 117 - 119).

Kod skupina životinja u tretmanu neposredno nakon učinjene ligacije navedenog segmenta, izvršena je aplikacija pentadekapeptida BPC 157 (10 µg/kg, i.p.). Kontrolne životinje su za intraperitonealnu kupku primile ekvivalentnu količinu fiziološke otopine (0,9 % NaCl otopina).

Skupine životinja u predtretmanu pile su pentadekapeptid BPC 157 otopljen u vodi za piće (0,25 µg/ml) svakodnevno tjedan dana prije zahvata. Kontrolne životinje u predtretmanu pile su svakodnevno vodu za piće *ad libitum*.

Kod skupina na vremenskim intervalima od 1 sata, 6 sati i 24 sata, trbušna stijenka je zašivena po slojevima pojedinačnim šavima (Vicryl 3.0 za mišiće, svila 3.0 za kožu). Kod skupina na vremenskom intervalu od 1 minute za navedenim šivanjem nije bilo potrebe, jer se 1 minutu od ligacije započelo s provođenjem istraživanja. Po dovršenom zahvatu životinje su promatrane, grijane i prevrtane s jedne na drugu stranu dok se nije uspostavila stabilna sternalna rekumbencija. Sve ispitivane životinje na intervalima od 6 sati i 24 sata dobivale su analgeziju (ketoprofen 3 mg/kg) svakih 6 sati ili do pojave znakova boli.

Žrtvovanje svih skupina životinja izvršeno je u općoj anesteziji dvostrukim dozama anestetika (diazepam 6 mg/kg i.p., tiopental 40 mg/kg i.p.). Nakon žrtvovanja kod svih pokusnih skupina uzeti su uzorci za patohistološku analizu.

Kod skupina životinja na vremenskom intervalu od 1 minute, nije bilo potrebe za dodatnom anestezijom, jer se neposredno nakon ligacije započelo s digitalnom subtrakcijskom angiografijom, procjenom kolateralizacije te završno žrtvovanje nakon čega su uzeti uzorci za patohistološku analizu.

Kod skupina na vremenskom intervalu od 1 sata, također nije bilo potrebno dodatno anestezirati životinje, jer su iste još bile pod djelovanjem duboke anestezije koja je prethodila kirurškom zahvatu. Životinje su bile podvrgnute digitalnoj subtrakcijskoj angiografiji, procjeni kolateralizacije te su im nakon žrtvovanja uzeti uzorci za patohistološku analizu.

Kod skupina na vremenskim intervalima od 6 sati i 24 sata, istraživanje je započeto analizom hodne pruge, jer su u vremenskom periodu od 6 sati nakon okluzije krvne žile očekivana oštećenja donjih ekstremiteta pa na dalje najizraženija (120), a do tada je regredirao učinak anestezije. Nakon analize hodne pruge, životinje su ponovno podvrgnute anesteziji, te potom subtrakcijskoj angiografiji, procjeni kolateralizacije mikrokamerom, a nakon žrtvovanja uzeti su uzorci za patohistološku analizu.

4.3.1. Digitalna subtrakcijska angiografija

U svim skupinama životinja izvedena je analiza krvnih žila digitalnom subtrakcijskom angiografijom s ciljem otkrivanja prisutnosti kolateralne cirkulacije nakon ligature abdominalne aorte.

U ispitivanju je korišten rendgenski uređaj proizvođača SHIMADZU (Tokio, Japan), tip C-VISION PLUS, #0161H26402; tvornički broj cijevi: VARIAN, G1092 #22024-4W, koji je smješten u Klinici za tumore Kliničkog bolničkog centra „Sestre milosrdnice“. Uređajem je upravljao kvalificirani radiološki tehnolog zaposlen u navedenoj ustanovi, a pretragu je vodila pristupnica.

Intravaskularna kanila (24 G, 13 ml/min; BD Neoflon, Helsingborg, Švedska) je postavljena u abdominalnu aortu 1 mm iznad ligature, vrhom kanile postavljenim prema kranijalno, pri čemu je intravaskularno smješten segment kanile duljine 15 mm. Pomoću intravaskularne kanile retrogradno je aplicirano jedno vodotopljivo kontrastno sredstvo iohexol (Omnipaque 350, GE Healthcare, Chicago, USA) u

abdominalnu aortu. Za sve pokusne skupine manualno je aplicirano ukupno 2 ml kontrasta, brzinom aplikacije od 0,3 ml/sekundi (121 - 124).

Tijek eksperimenta:

a) Životinje u tretmanu: neposredno nakon ligacije abdominalne aorte kod svih pokusnih skupina (na vremenskim intervalima od 1 minute, 1 sata, 6 sati i 24 sata), apliciran je pentadekapeptid BPC 157 (10 µg/kg, i.p.). Zatim se ovisno o vremenskom intervalu životinje pristupilo procjeni kolateralne cirkulacije. Na primjer: kod pokusnih skupina na vremenskom intervalu od 1 minute, započeto je s izvođenjem DSA 1 minutu od ligacije, a to je vrijeme potrebno za postavljanje intravaskularne kanile.

b) Životinje u predtretmanu: tjedan dana prije pokusa (kirurškog zahvata ligacije) pile su svakodnevno *ad libitum* pentadekapeptid BPC 157 otopljen u vodi za piće, potom se nakon tjedan dana izveo postupak anestezije, kirurški zahvat s ligacijom te je ovisno o vremenskom intervalu provedena DSA. Na primjer: kod pokusnih skupina na 1 minutu mjerilo se vrijeme od ligacije pa do isteka 1 minute, tj. u tom periodu se postavila intravaskularna kanila i 1 minutu nakon ligacije se započelo s izvođenjem DSA.

U analizi video snimki DSA korišten je softverski program ISSA (VAMSTEC-Software Company, Zagreb, Hrvatska). Kod svih pokusnih skupina analizirane su sekvence DSA dobivene između 5. i 15. sekunde od injiciranja kontrastnog sredstva.

Za skoriranje je korištena ordinalna mjerna skala, pri čemu se bilježila prisutnost kolaterala: 0 - nema kolateralne cirkulacije, 1 - prisutna jedna kolateralna, 2 - prisutne dvije kolaterale, 3 - prisutne tri kolaterale, 4 - prisutne četiri kolaterale, 5 - prisutno pet kolaterala, itd.

4.3.2. Procjena brojnosti krvnih žila mikrokamerom

Prisutnost i brojnost krvnih žila procjenjivana je pomoću mikrokamere VMS-004D USB Microscope (Veho, Southampton, UK) s povećanjem 40 – 400 puta. Brojanje ogranaka krvnih žila učinjeno je prije i nakon ligacije i aplikacije terapije (BPC 157 10 µg/kg, 0,9 % NaCl i.p.). Procjenjivala su se grananja krvnih žila na području distalnog dijela descendentnog kolona i uterusa (39).

Na srednjem dijelu lijevog roga uterusa i parametrija, segmentu dužine od 1 cm promatran je broj krvnih žila te prezentacija crvenih ili plavih krvnih žila.

Na području descendentnog kolona analiziran je segment na distalnom kraju dugačak 1 cm s tri susjedne žile, a broj grananja je raspoređen u nekoliko skupina, brojeći nakon grananja glavne grane kao: a) prvi i drugi ogranak, b) treći ogranak, c) četvrti ogranak i interkonekcije (potpuno ispunjene ili prazne krvne žile) između tri susjedne žile, dok je kod dodatnih grananja promatrano postojanje/nepostojanje vaskularnih mreža (izgled poput saće) (39).

4.3.3. Analiza hodne pruge životinja

Analiza hodne pruge provodila se inicijalno, prije samog pokusa kod svih životinja kao jedan od kriterija odabira životinja. Sve uključene životinje u pokusu bile su kvalificirane kao 1, tj. životinje normalnog hoda, optimalne brzine i usklađenih pokreta.

Postupak analize hodne pruge provodio se kod pokusnih skupina na vremenskim intervalima od 6 sati i 24 sata, na način da se životinja postavila na početak mjerne površine (ograđena staza duljine 100 cm, prozirnog dna ispod kojeg je bila postavljena kamera). Hod se analizirao klinički, a provodili su ga pristupnica i stručni suradnik, bez saznanja kojoj skupini pripada ispitivana životinja.

Životinjama je analiziran način i brzina hoda te su u ordinalnoj mjernoj skali razvrstani u 4 skupine: 1. normalan hod, optimalne brzine i usklađenih pokreta, 2. usporen, ali normalan hod, 3. teturajući hod, uz zanošenje i padove, 4. životinje koje ne mogu hodati niti se osoviti na stražnje noge (Tablica 2.). Test je proveden kao u već ranije objavljenim radovima (12, 38).

Tablica 2. Analiza hoda životinja, ordinalna mjerna skala (1 - 4).

Analiza hoda životinja	Vrijednost na ordinalnoj skali
Normalan hod, optimalne brzine i usklađenih pokreta	1
Usporen, ali normalan hod	2
Teturajući hod, uz zanošenje i padove	3
Životinje koje ne mogu hodati niti se osoviti na stražnje noge	4

4.3.4. Patohistološka analiza

Neposredno nakon žrtvovanja životinja uzeti su uzorci tkiva distalnog dijela descendentnog kolona, lijevog roga uterusa te poprečno-prugastog mišića lijevog donjeg ekstremiteta (*m. quadriceps femoris*) za patohistološku analizu. Navedeni uzorci stavljeni su u 4 %-tnu otopinu formalina. Uzorci su rezani i bojani hematoksilinom i eozinom. Nezavisni tim patologa analizirao je navedene uzorke. Za analizu navedenih tkiva pod visokim povećanjem randomizacijom je odabrano pet polja. Uzorci su promatrani pomoću mikrometra postavljenog na objektiv pod povećanjem od 200 x i pod optičkim mikroskopom Olympus BX51 s povećanjem 10 x 100, kao u ranije objavljenim radovima (12 - 14, 30).

Za procjenu ishemijskih promjena descendentnog kolona analizirana je arhitektura stijenke, edem stijenke, akutni upalni infiltrat, kronični upalni infiltrat, kongestija krvnih žila i umnoženo vezivo. Patohistološke promjene ocjenjene su po scoring sustavu kao: 0 – nema prisutnih promjena, 1 – oskudno izražene promjene, 2 – umjereno izražene promjene i 3 – obilno izražene promjene.

Za procjenu ishemijskih promjena uterusa analizirana je prisutnost akutnog upalnog infiltrata, kongestije, tj. hiperemije krvnih žila i kroničnog upalnog infiltrata. U scoring sustavu promjene su opisane kao: 0 – nema prisutnih promjena, 1 – oskudno izražene promjene, 2 – umjereno izražene promjene i 3 – obilno izražene promjene.

Za procjenu ishemijskih promjena poprečno-prugastog mišića donjeg ekstremiteta analizirana je prisutnost patohistoloških promjena: kongestije, tj. hiperemije krvnih žila, nekroze, edema i upalnog infiltrata. Promjene su označene prema scoring sustavu: 0 – nema prisutnih promjena, 1 – oskudno izražene promjene, 2 – umjereno izražene promjene i 3 – obilno izražene promjene.

4.3.5. Etička načela

Osiguranje etičkih načela u ispitivanju osigurano je pridržavanjem europske direktive 2010/63/EU, Zakona o izmjenama i dopunama Zakona o zaštiti životinja (NN 37/13), Zakona o zaštiti životinja (NN 135/06), Pravilnika o zaštiti životinja koje se koriste u znanstvene svrhe (NN 55/13), FELASA preporuka i preporuka Etičkog povjerenstva Medicinskog fakulteta Sveučilišta u Zagrebu.

Pokus se po težini smatra nepovratnim za pokusne skupine na intervalima od 1 minute i 1 sata, a za skupine na intervalima od 6 sati i 24 sata smatra se teškim.

Žrtvovanje životinja je provedeno dvostrukom dozom anestetika (diazepam 6 mg/kg i.p., tiopental 40 mg/kg i.p.). Strogo se pazilo da životinje ne trpe bol; svakih 6 sati (ili u slučaju pojave znakova boli) se aplicirao analgetik (ketoprofen 3 mg/kg).

Pregledom mrežne baze alternativnih metoda u pokusima na laboratorijskim životinjama (125), nismo našli podatke o *in vitro* modelu koji bi bio odgovarajuća zamjena za *in vivo* model predložen u ovom istraživanju. Također, nije nam poznata druga životinjska vrsta, niže na filogenetskoj ljestvici od štakora (beskralježnjaci), koja bi bila jednako vrijedan model za ovakvu vrstu istraživanja.

4.3.6. Statistička analiza

Za očekivanu razliku među eksperimentalnim skupinama od 25 % uz anticipirani koeficijent varijacije od 10 – 15 %, snagu testa od 0,9 i P vrijednost < 0,05, bilo je potrebno 10 životinja po skupini. Statistička obrada eksperimentalnih podataka rađena je uz pomoć računala i programa Dell Statistica 13.0.

Za statističku obradu parametrijskih podataka iz tri i više eksperimentalnih skupina korištena je ANOVA za jednu varijablu.

Za utvrditi razlike višestrukom usporedbom parova eksperimentalnih skupina korišten je post hoc Tukey-Kramer test.

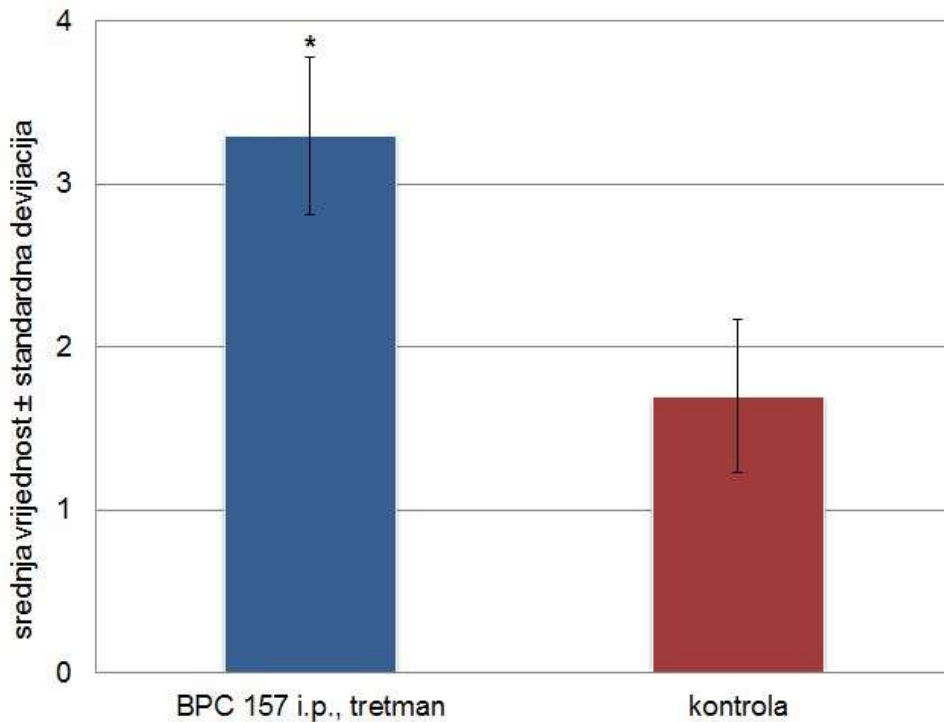
Za statističku obradu neparametrijskih podataka iz tri ili više grupa, korišten je Kruskal-Wallis test. Za potvrdu razlike višestrukom usporedbom parova eksperimentalnih skupina korišten je post hoc Dunn test.

Za usporedbu razlike u incidenciji među eksperimentalnim skupinama korišten je Fischer exact test.

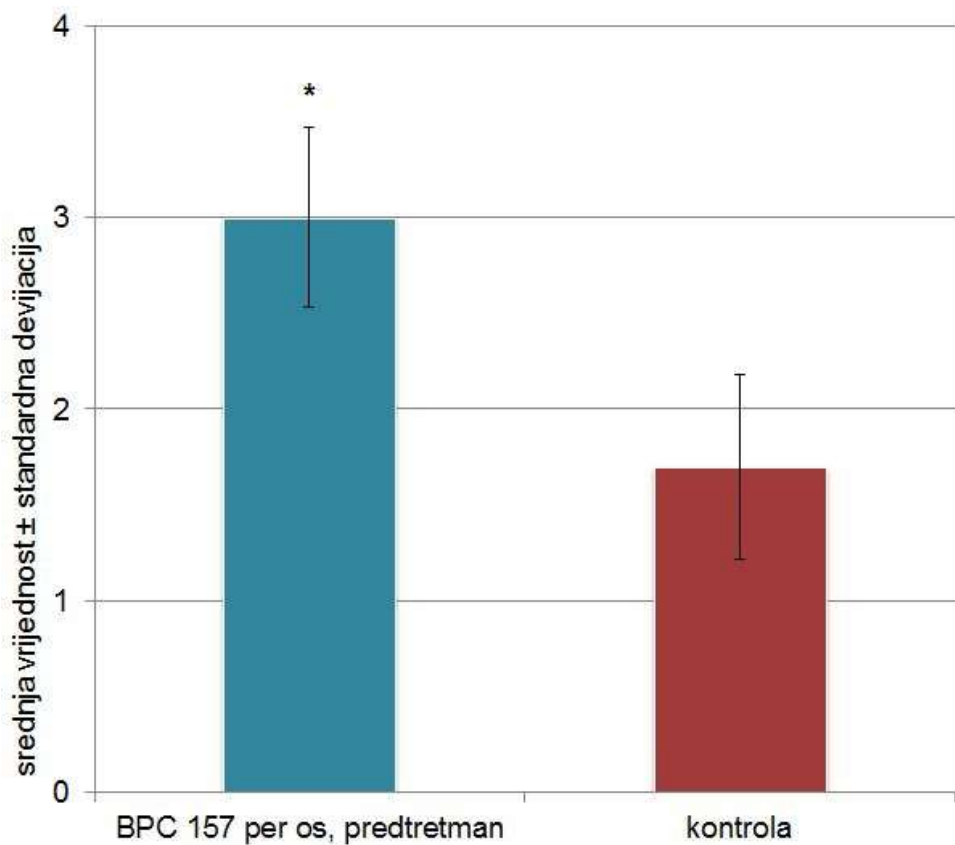
Rezultati su prikazani tablično i grafički, a ovisno o vrsti podataka kao srednja vrijednost (mean) ± standardna devijacija (S.D.) i/ili minimum, medijan i maksimum (min/med/max).

5. REZULTATI

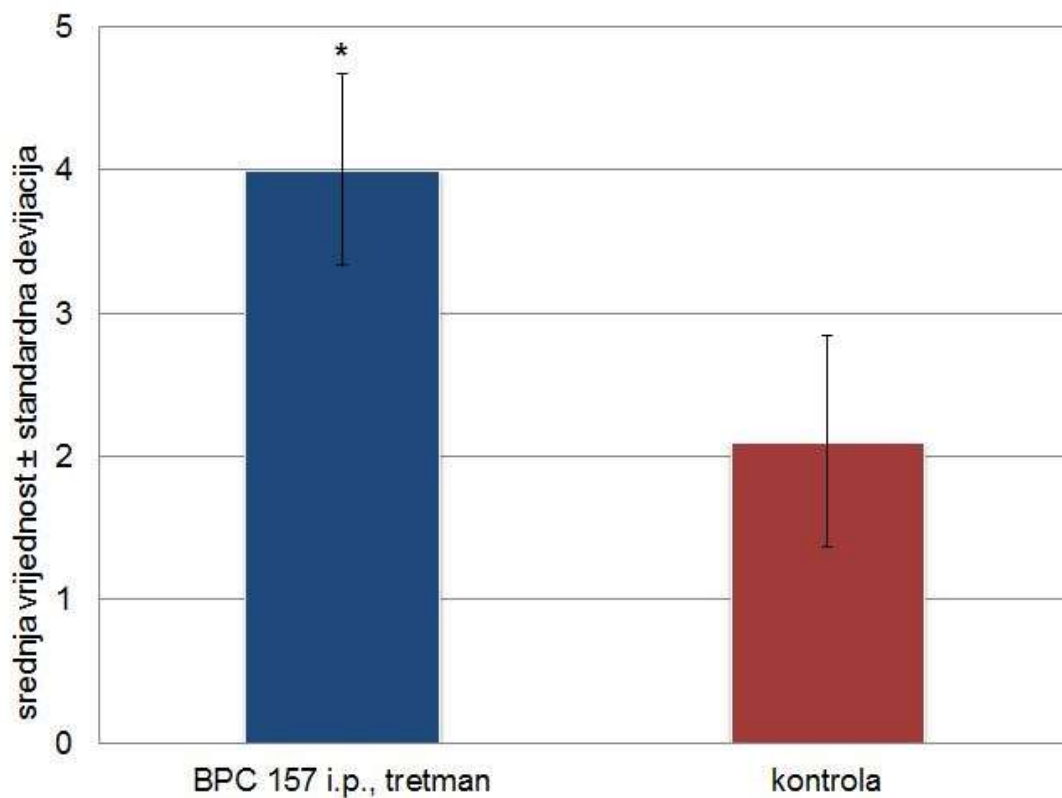
5.1. Rezultati digitalne subtrakcijske angiografije, broj kolaterala



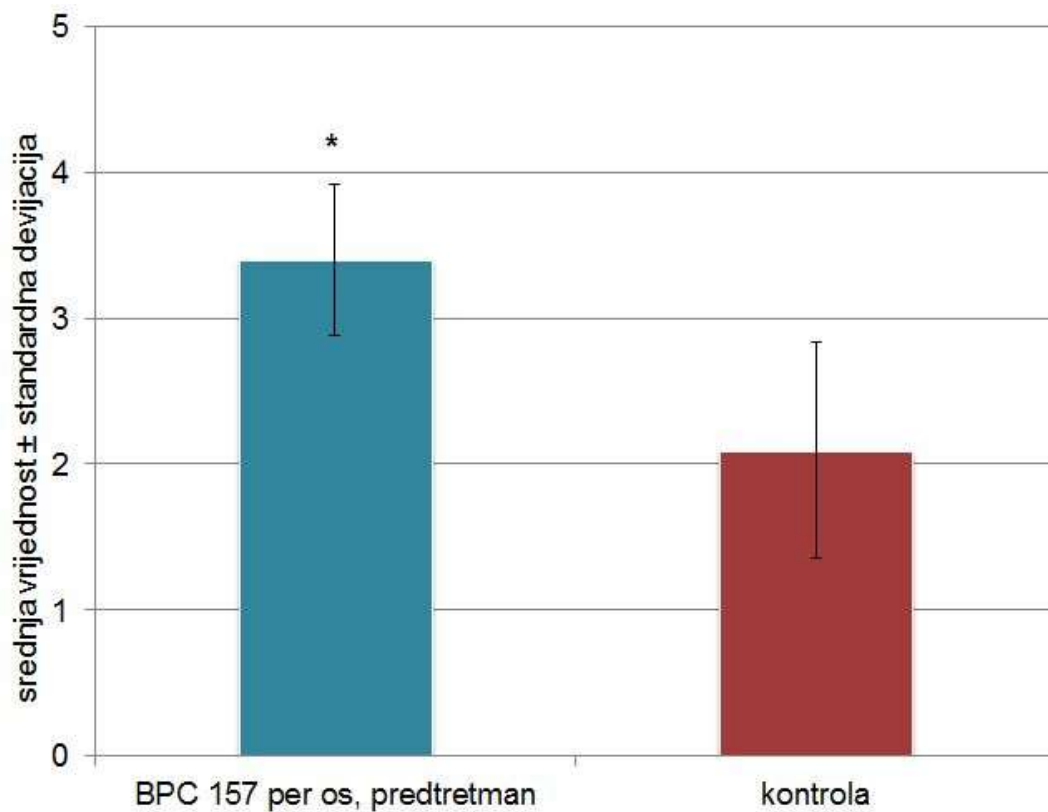
Slika 3. Digitalna subtrakcijska angiografija (DSA) - broj kolaterala nakon 1 minute od okluzije abdominalne aorte kod skupina tretiranih s BPC 157 (tretman, 10 µg/kg i.p.) i 0,9 % NaCl (kontrola, 5 ml/kg i.p.). Vidljiv je dvostruko veći broj kolaterala kod BPC 157 (3,3 ± 0,48) u odnosu na kontrolnu skupinu (1,7 ± 0,47). Rezultati su prikazani kao srednja vrijednost ± standardna devijacija; * P < 0,05 prema kontroli.



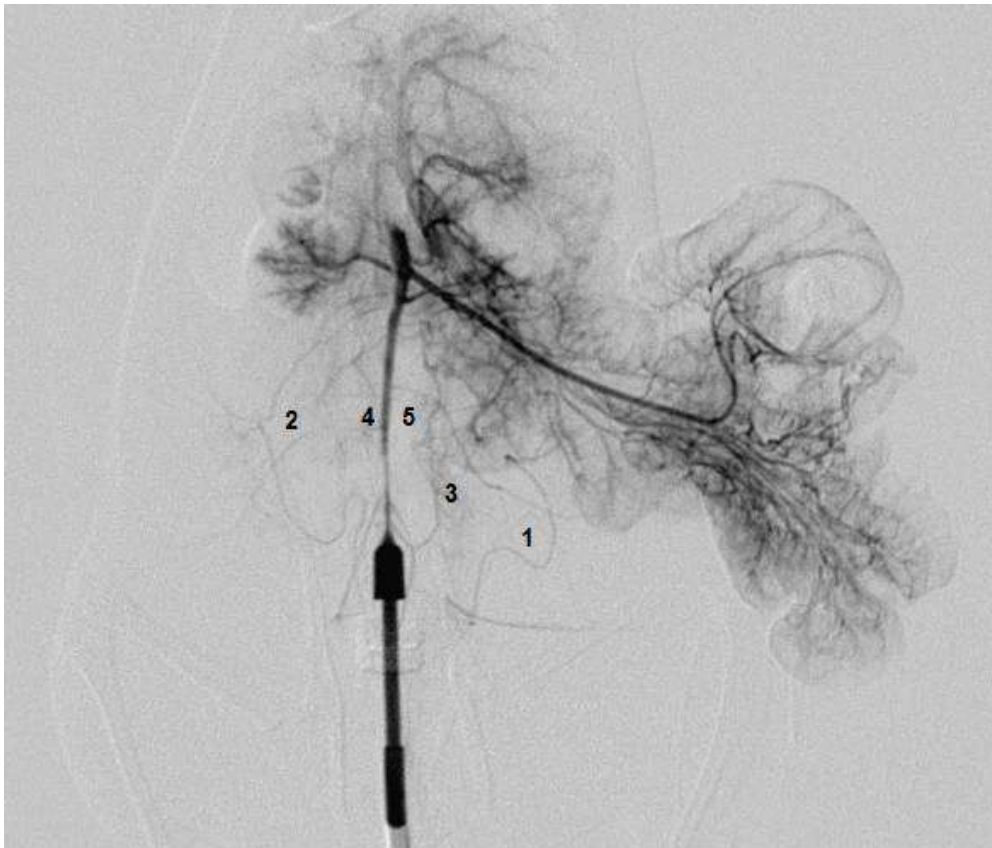
Slika 4. Digitalna subtrakcijska angiografija (DSA) - broj kolaterala nakon 1 minute kod BPC 157 predtretman skupine (0,25 μ g/mL, 12 mL/štakor/dan p.o.) i kontrolne skupine (voda za piće, p.o.). Vidljiv je statistički značajno veći broj kolaterala kod BPC 157 predtretman skupine ($3 \pm 0,47$) u odnosu na kontrolnu skupinu ($1,7 \pm 0,48$). Rezultati su prikazani kao srednja vrijednost \pm standardna devijacija; * $P < 0,05$ prema kontroli.



Slika 5. Digitalna subtrakcijska angiografija (DSA) - broj kolaterala nakon 1 sata od okluzije abdominalne aorte kod skupina tretiranih s BPC 157 (tretman, 10 µg/kg i.p.) i 0,9 % NaCl (kontrola, 5 ml/kg i.p.). Vidljiv je gotovo dvostruko veći broj kolaterala kod BPC 157 ($4 \pm 0,67$) u odnosu na kontrolnu skupinu ($2,1 \pm 0,74$). Rezultati su prikazani kao srednja vrijednost ± standardna devijacija; * $P < 0,05$ prema kontroli.



Slika 6. Digitalna subtrakcijska angiografija (DSA) - broj kolaterala nakon 1 sata kod BPC 157 predtretman skupine (0,25 μ g/mL, 12 mL/štakor/dan p.o.) i kontrolne skupine (voda za piće, p.o.). Statistički značajno veća srednja vrijednost broja kolaterala zamjetna je u BPC 157 predtretman skupini (3,4 \pm 0,52) u odnosu na kontrolnu skupinu (2,1 \pm 0,74). Rezultati su prikazani kao srednja vrijednost \pm standardna devijacija; * P < 0,05 prema kontroli.



Slika 7. DSA kod životinje iz BPC 157 tretman skupine (10 µg/kg, i.p.), 1 sat nakon okluzije abdominalne aorte i intraperitonealne primjene pentadekapeptida BPC 157.

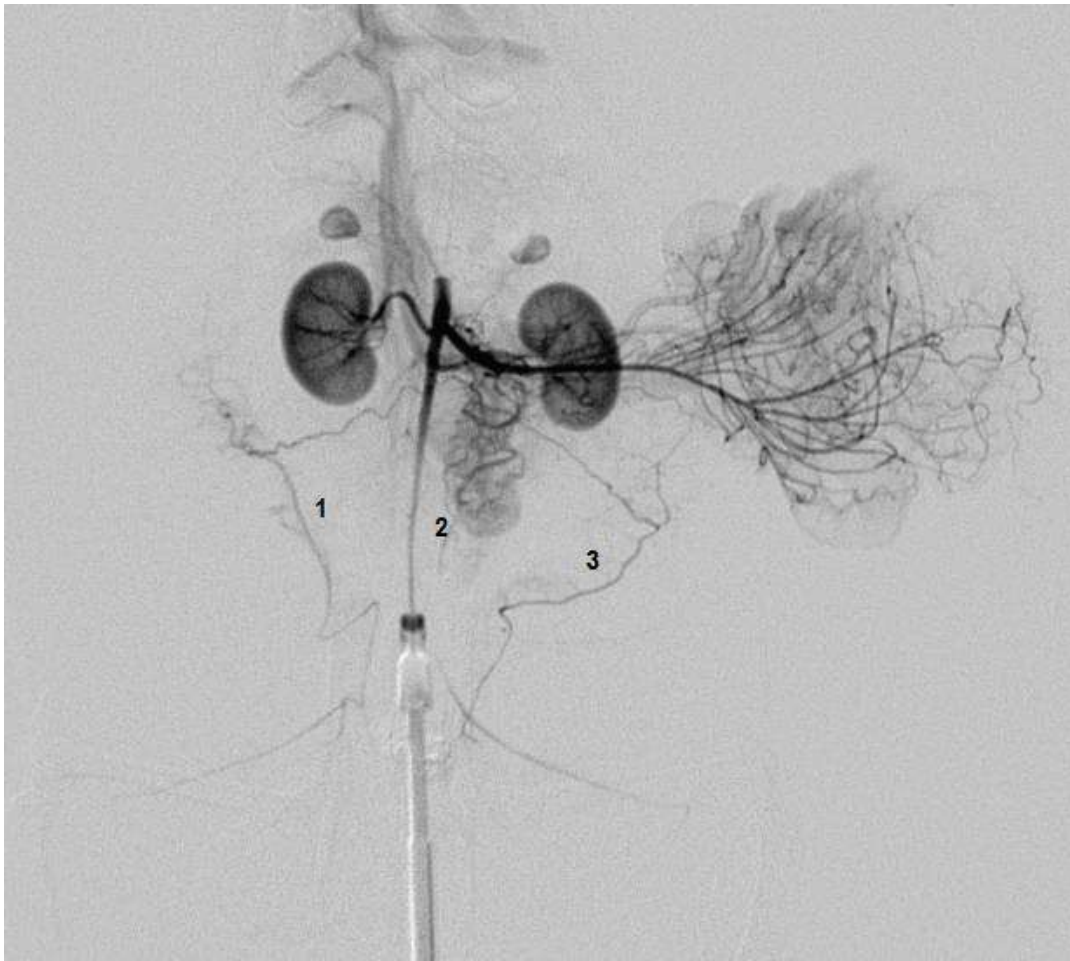Prisutne kolaterale su:

1 - lijeva ovarična kolateralna (između *a. ovarica* i *a. uterina*),

2 - desna ovarična kolateralna (između *a. ovarica* i *a. uterina*),

3 - mezenterična kolateralna (između *a. mesenterica cranialis* i *a. mesenterica caudalis*),

4 i 5 - lumbalne kolaterale.

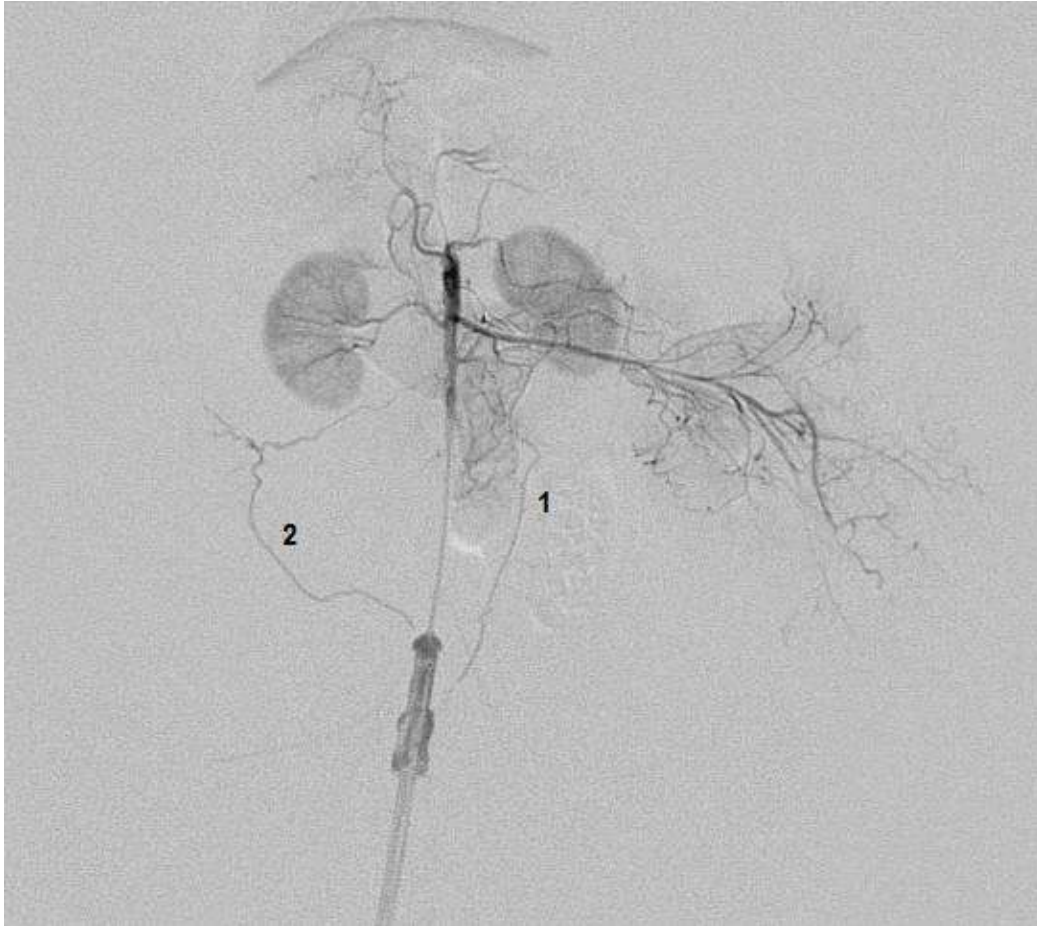

Slika 8. DSA kod životinje iz BPC 157 predtretman skupine (0,25 $\mu\text{g}/\text{mL}$, 12 mL/štakor/dan p.o.) na vremenskom intervalu od 1 sata. Vidljive kolaterale su:

1 - desna ovarična kolateralna (između *a. ovarica* i *a. uterina*),

2 - mezenterična kolateralna (između *a. mesenterica cranialis* i *a. mesenterica caudalis*),

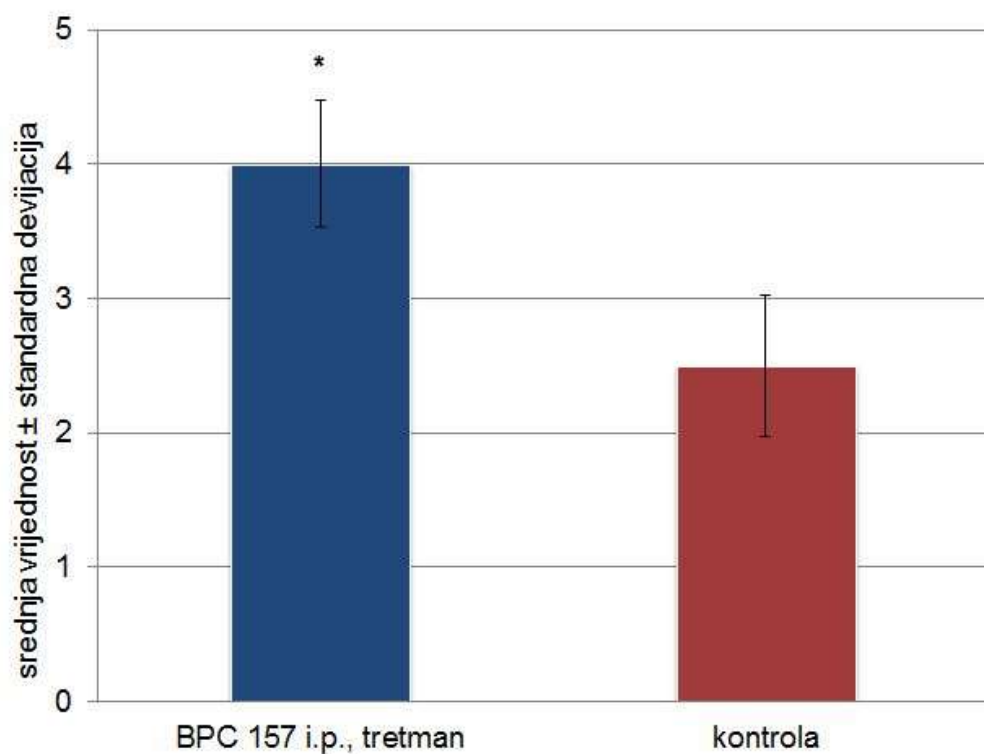
3 - lijeva ovarična kolateralna (između *a. ovarica* i *a. uterina*).



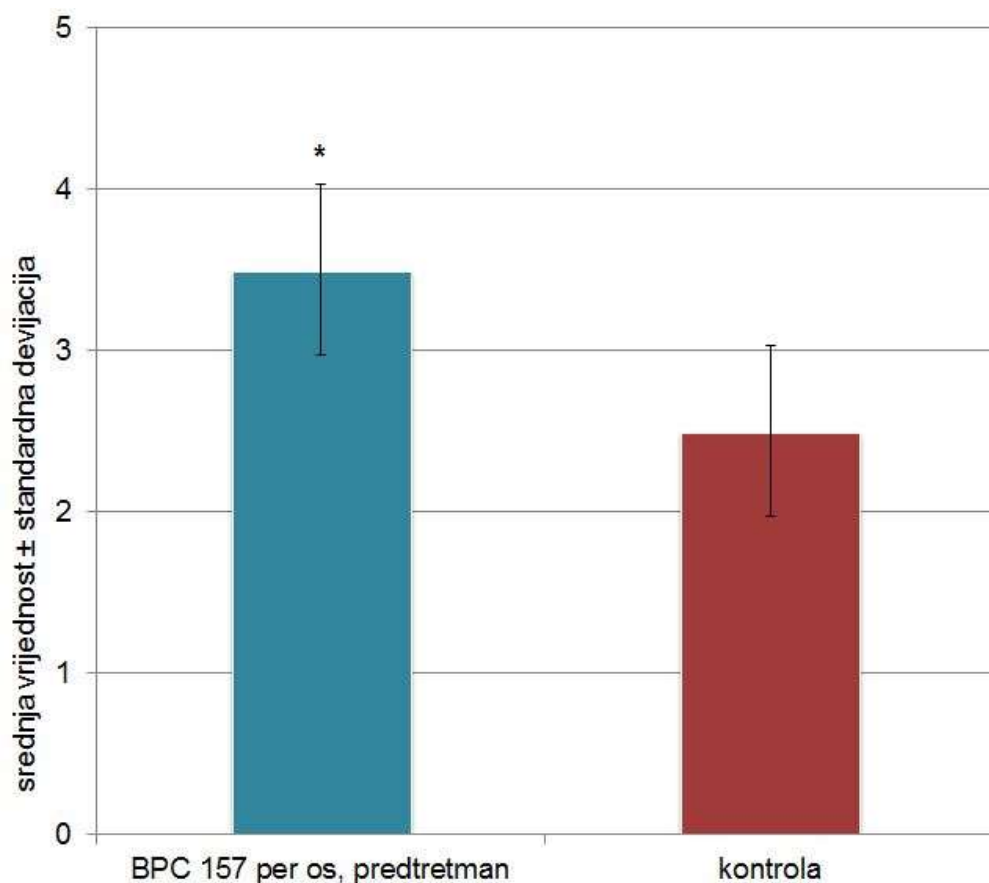
Slika 9. DSA učinjena kod životinje iz kontrolne skupine na vremenskom intervalu od 1 sata od okluzije abdominalne aorte pokazuje dvije kolaterale, što je značajno manje u odnosu na BPC 157 tretman (vidi sliku 5.) i BPC 157 predtretman (slika 6.) skupine. Prisutne kolaterale su:

1 - mezenterična kolateralala (između *a. mesenterica cranialis* i *a. mesenterica caudalis*),

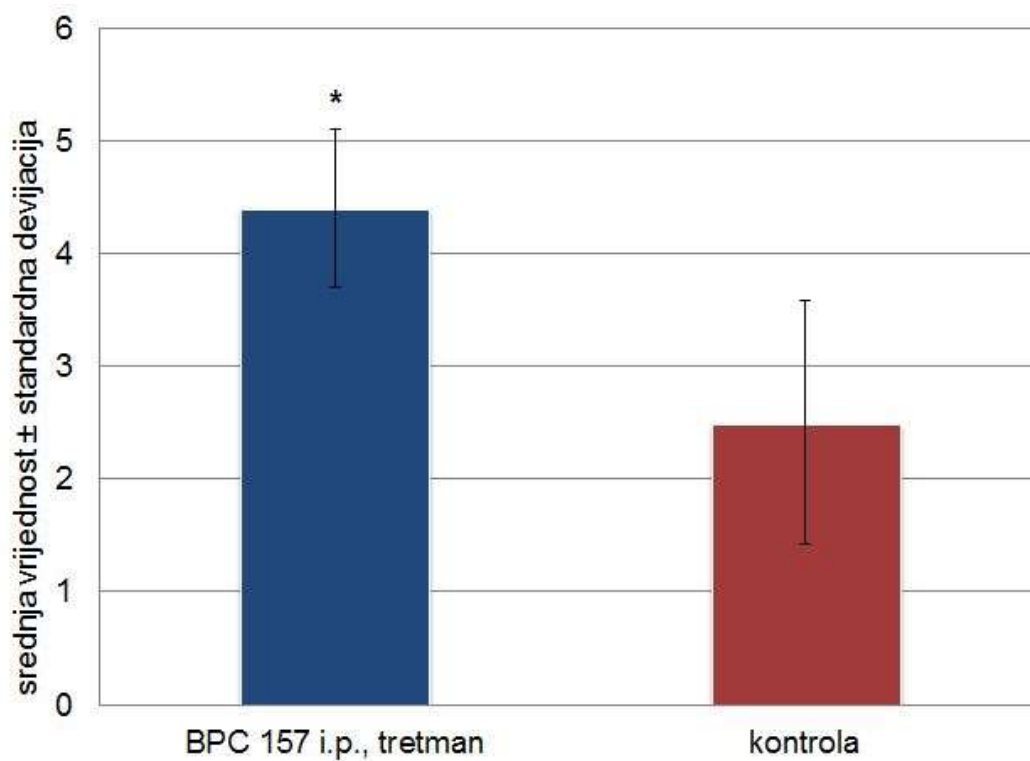
2 - desna ovarična kolateralala (između *a. ovarica* i *a. uterina*).



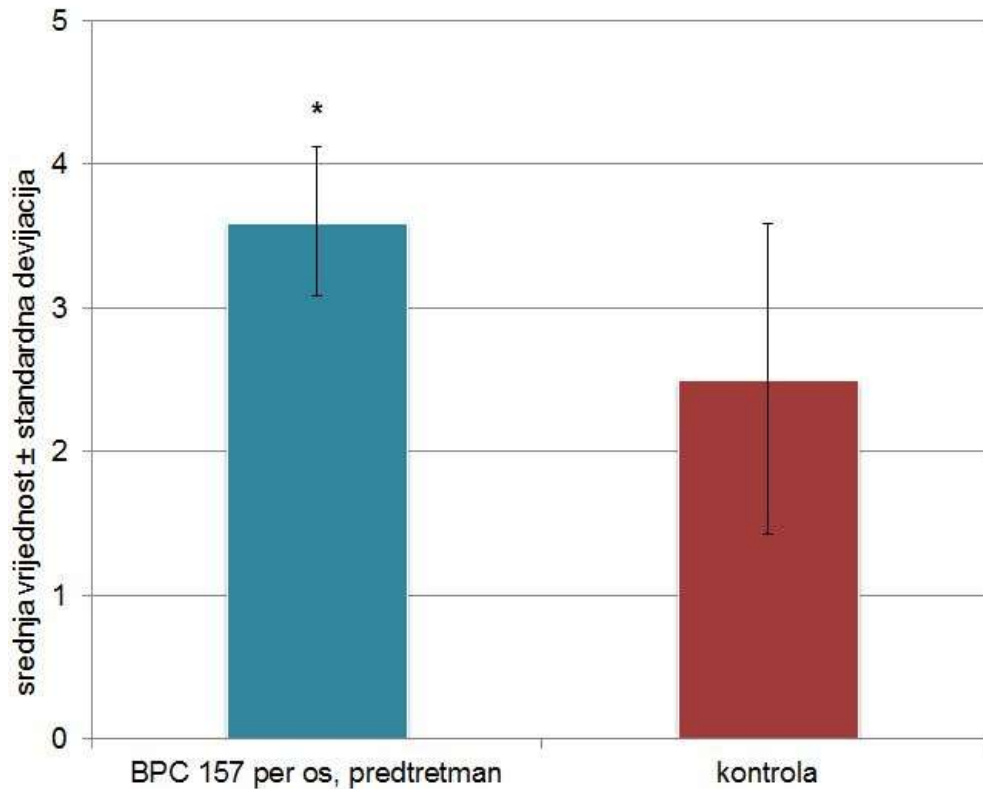
Slika 10. Digitalna subtraksijska angiografija (DSA) - broj kolaterala nakon 6 sati od okluzije abdominalne aorte kod skupina tretiranih s BPC 157 (tretman, 10 µg/kg i.p.) i 0,9 % NaCl (kontrola, 5 ml/kg i.p.). U BPC 157 tretman skupini vidljiv je veći broj kolaterala ($4 \pm 0,47$) u odnosu na kontrolu ($2,5 \pm 0,53$). Rezultati su prikazani kao srednja vrijednost \pm standardna devijacija; * $P < 0,05$ prema kontroli.



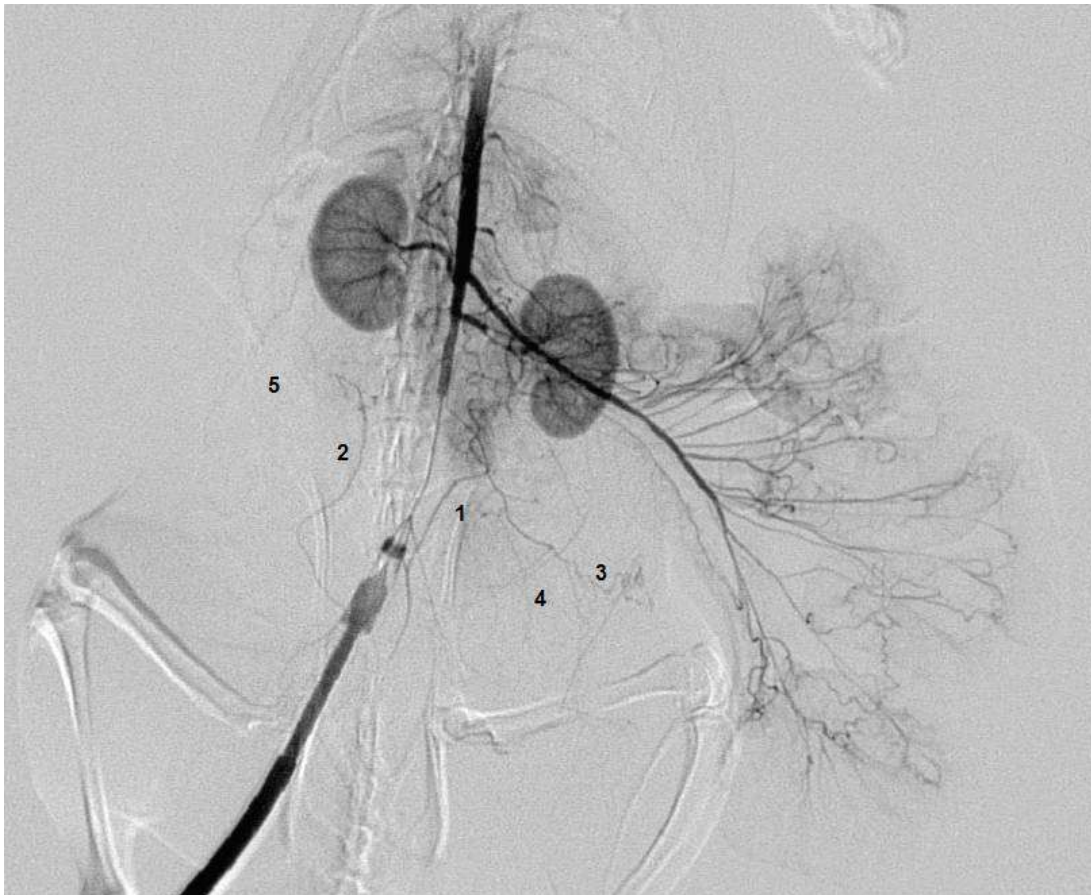Slika 11. Digitalna subtrakcijska angiografija (DSA) - broj kolaterala nakon 6 sati od okluzije abdominalne aorte kod BPC 157 predtretman skupine (0,25 μ g/mL, 12 mL/štakor/dan p.o.) i kontrolne skupine (voda za piće, p.o.). Vidljiva je veća srednja vrijednost broja kolaterala u BPC 157 skupini (3,5 \pm 0,53) u odnosu na kontrolu (2,5 \pm 0,53). Rezultati su prikazani kao srednja vrijednost \pm standardna devijacija; * P < 0,05 prema kontroli.



Slika 12. Digitalna subtrakcijska angiografija (DSA) - broj kolaterala nakon 24 sata od okluzije abdominalne aorte kod skupina tretiranih s BPC 157 (tretman, 10 µg/kg i.p.) i 0,9 % NaCl (kontrola, 5 ml/kg i.p.). Vidljiva je gotovo dvostruko veća srednja vrijednost broja kolaterala u BPC 157 tretman skupini (4,4 ± 0,7) u odnosu na kontrolu (2,5 ± 1,08). Rezultati su prikazani kao srednja vrijednost ± standardna devijacija; * P < 0,05 prema kontroli.



Slika 13. Digitalna subtrakcijska angiografija (DSA) - broj kolaterala nakon 24 sata od okluzije abdominalne aorte kod BPC 157 predtretman skupine (0,25 μ g/mL, 12 mL/štakor/dan p.o.) i kontrolne skupine (voda za piće, p.o.). Veća srednja vrijednost broja kolaterala zamjetna je u BPC 157 predtretman skupini (3,6 \pm 0,52) u odnosu na kontrolu (2,5 \pm 1,08). Rezultati su prikazani kao srednja vrijednost \pm standardna devijacija; * P < 0,05 prema kontroli.



Slika 14. DSA kod životinje iz BPC 157 tretman skupine 24 sata nakon okluzije abdominalne aorte i intraperitonealne primjene pentadekapeptida BPC 157 (10 µg/kg i.p.). Vidljiva je bogata mreža kolateralnih putova, koje premošćuju defekt okluzije i koje su u značajno većem broju u komparaciji s kontrolnom skupinom (Slika 16.). Prisutne kolaterale su:

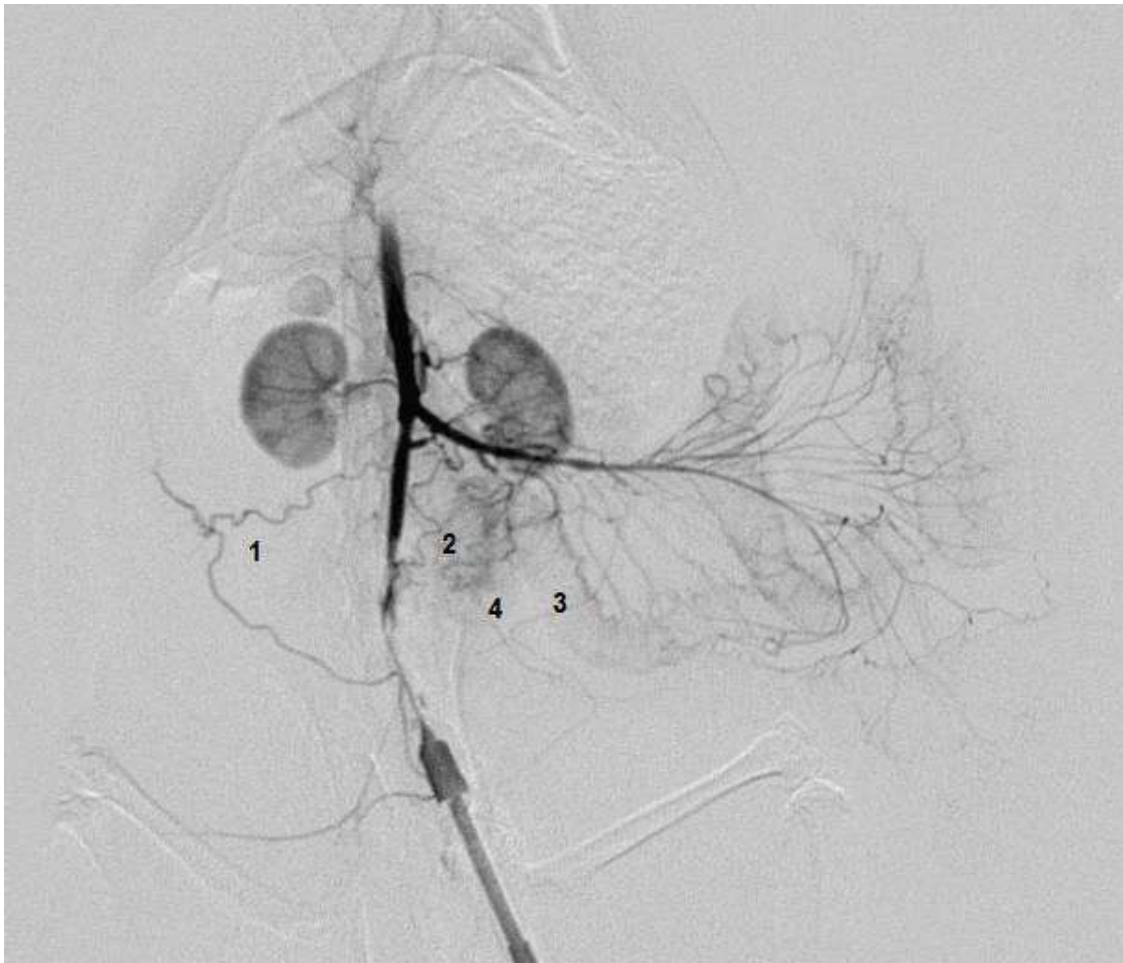1 - mezenterična kolateralala (između *a. mesenterica cranialis* i *a. mesenterica caudalis*),

2 - desna ovarična kolateralala (između *a. ovarica* i *a. uterina*),

3 - lijeva ovarična kolateralala (između *a. ovarica* i *a. uterina*),

4 - kolateralala između *a. iliolumbalis* i *a. iliaca circumflexa profunda*,

5 - kolaterale anterolateralne trbušne stijenke.



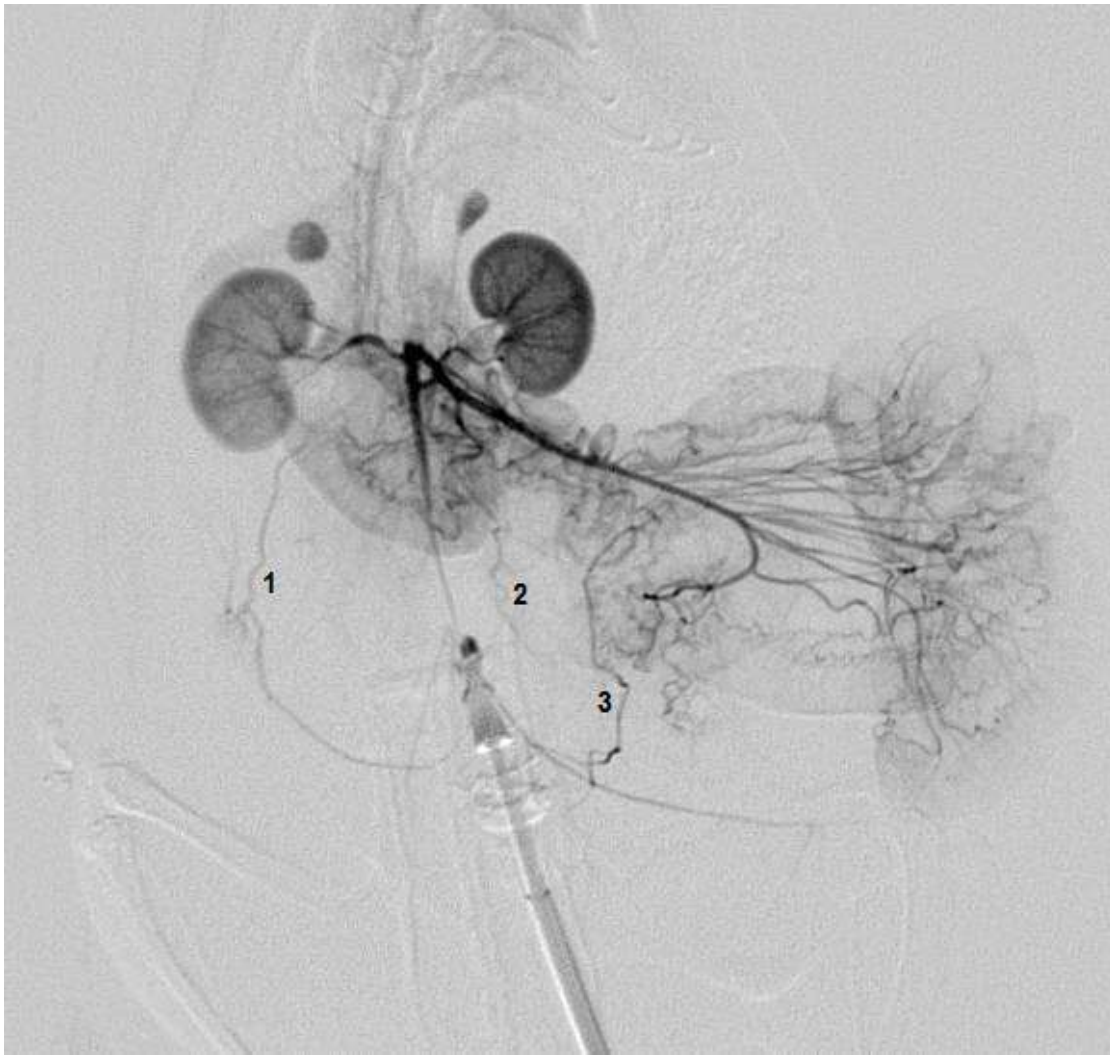Slika 15. DSA učinjen kod životinje iz BPC 157 predtretman skupine (0,25 µg/mL, 12 mL/štakor/dan p.o.) 24 sata nakon okluzije abdominalne aorte. Prisutne kolaterale su:

1 - desna ovarična kolateralna (između *a. ovarica* i *a. uterina*),

2 - mezenterična kolateralna (između *a. mesenterica cranialis* i *a. mesenterica caudalis*),

3 - lijeva ovarična kolateralna (između *a. ovarica* i *a. uterina*),

4 - kolateralna između *a. iliolumbalis* i *a. iliaca circumflexa profunda*.

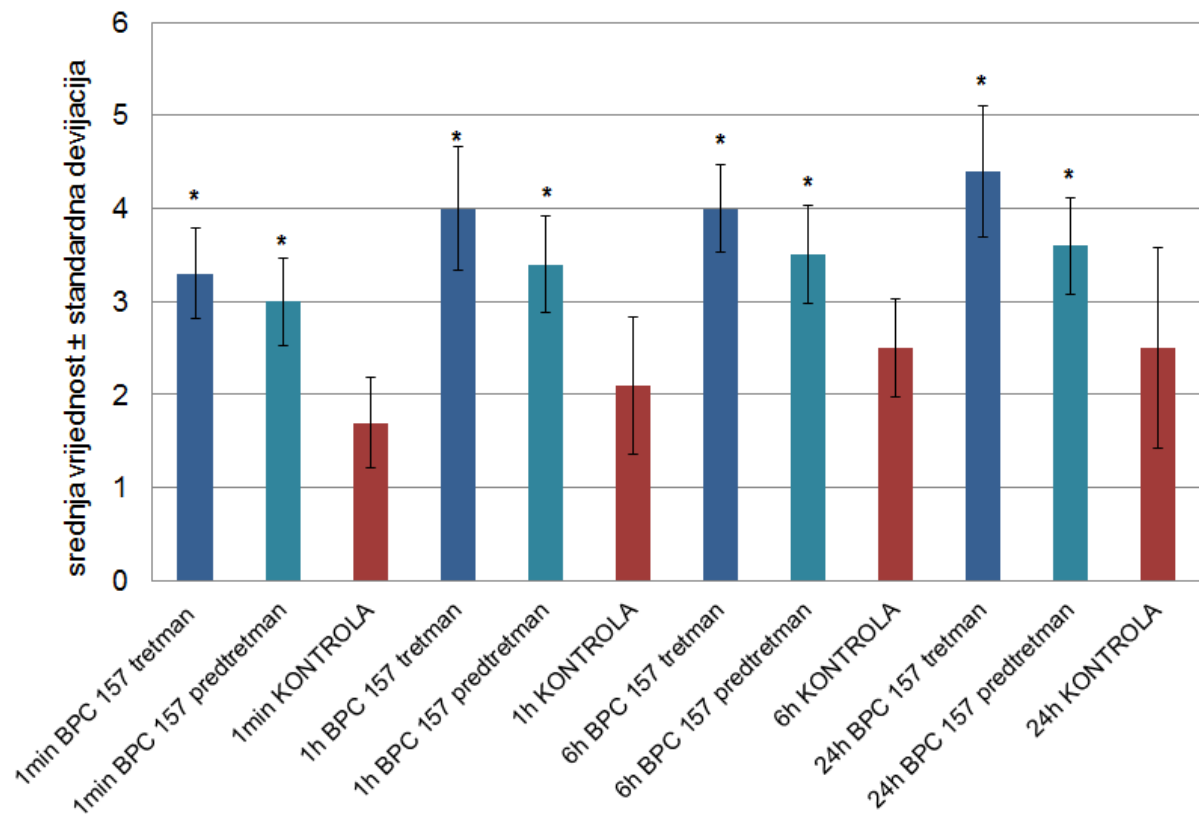


Slika 16. DSA kod kontrole u vremenskom intervalu od 24 sata pokazuje značajno manji broj kolaterala u komparaciji s BPC 157 tretman (Slika 12.) i BPC 157 predtretman skupinama (Slika 13.). Vidljive kolaterale su:

1 - desna ovarična kolateralna (između *a. ovarica* i *a. uterina*),

2 - mezenterična kolateralna (između *a. mesenterica cranialis* i *a. mesenterica caudalis*),

3 - lijeva ovarična kolateralna (između *a. ovarica* i *a. uterina*).

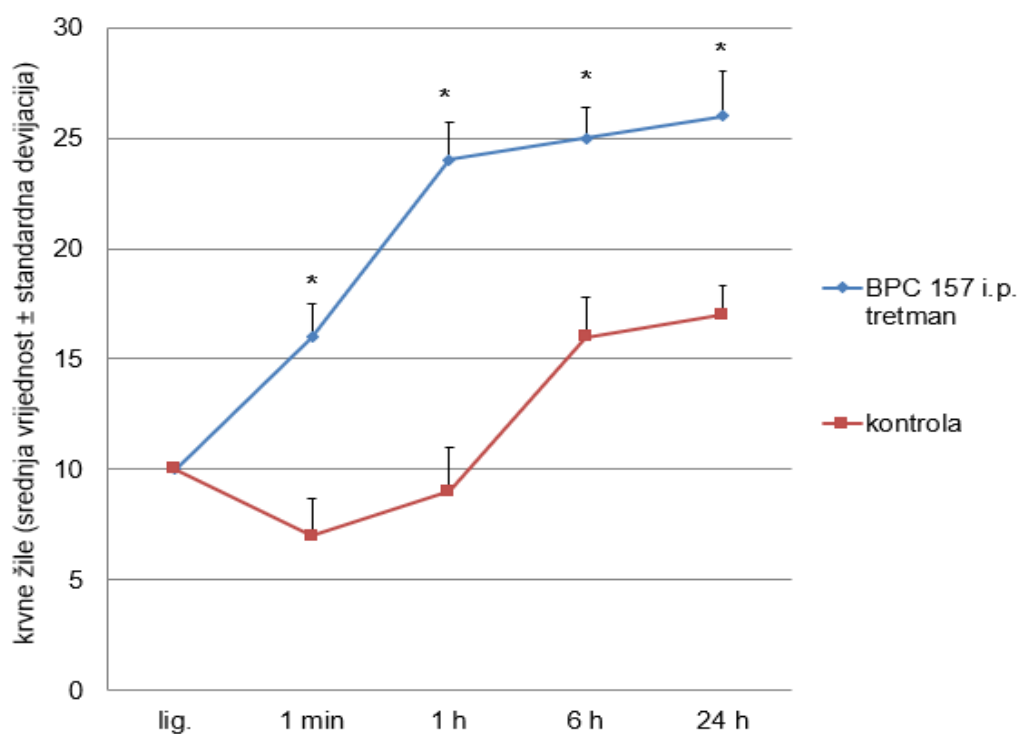


Slika 17. Usporedni prikaz srednje vrijednosti broja kolaterala \pm standardne devijacije po skupinama: BPC 157 tretman, BPC 157 predtretman i kontrola, ovisno o vremenskim intervalima na 1 min, 1 h, 6 h i 24 h, dobivenih digitalnom subtrakcijskom angiografijom (DSA). BPC 157 tretman (10 $\mu\text{g}/\text{kg}$, i.p.), BPC 157 predtretman (0,25 $\mu\text{g}/\text{mL}$, 12 mL/štakor/dan p.o.), kontrola 0,9% NaCl 5 ml/kg i.p tretman, kontrola (voda za piće, p.o.) predtretman. Kontrolne skupine prikazuju se istodobno, radi istovjetnih rezultata dobivenih u istraživanju. * $P < 0,05$ prema kontroli. Statistički značajno veća srednja vrijednost broja kolaterala u svim skupinama koje su bile tretirane pentadekapeptidom BPC 157, u tretmanu (10 $\mu\text{g}/\text{kg}$ i.p.) i predtretmanu (0,25 $\mu\text{g}/\text{mL}$, 12 mL/štakor/dan p.o.). Također, veći broj kolaterala kod BPC 157 skupina u odnosu na kontrolne skupine vidi se na svim mjerenim vremenskim intervalima nakon okluzije abdominalne aorte.

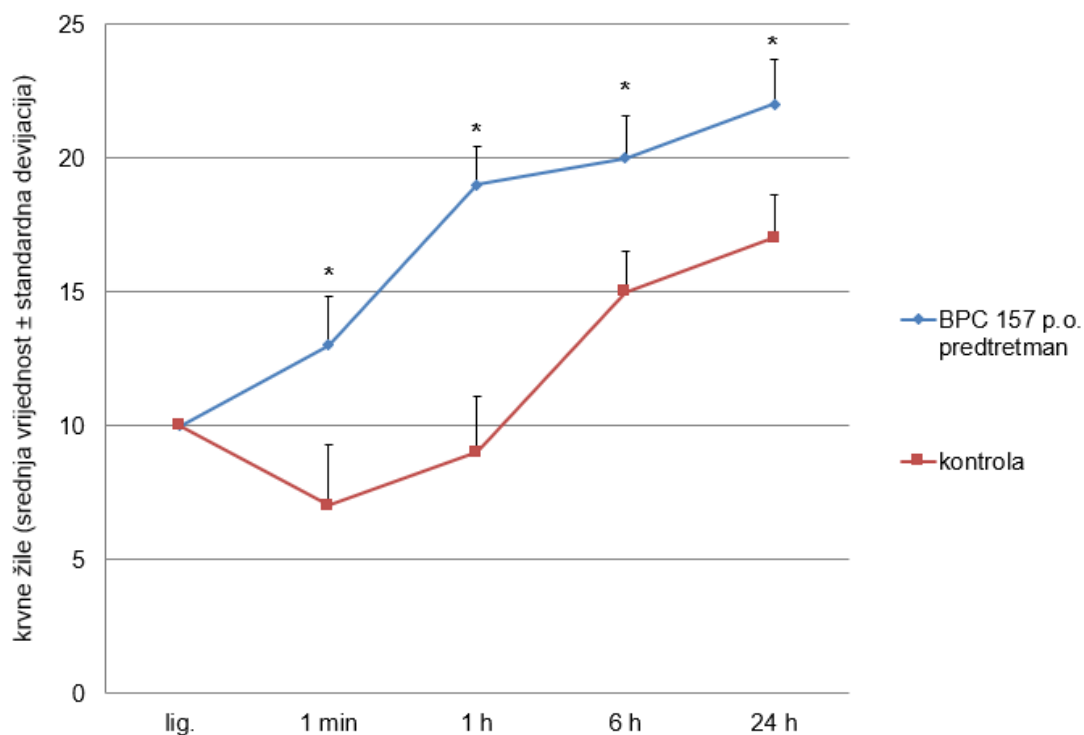
5.2. Procjena brojnosti krvnih žila mikrokamerom

Procjena brojnosti krvnih žila, tj. gustoća krvnih žila na području distalnog dijela descendentnog kolona i uterusa izvedena je mikrokamerom (VMS-004D USB Microscope (Veho, Southampton, UK)) s povećanjem 40 – 400 puta. Ukupan broj krvnih žila promatran je na točno određenom odsječku crijevne vijuge od 1 cm, odnosno na odsječku lijevog roga uterusa duljine 1 cm. Dobiveni rezultati uspoređivani su između BPC 157 i kontrolnih skupina ovisno o vremenskim intervalima, počevši od vremena ligacije, potom na 1 minuti, 1 satu, 6 sati i 24 sata.

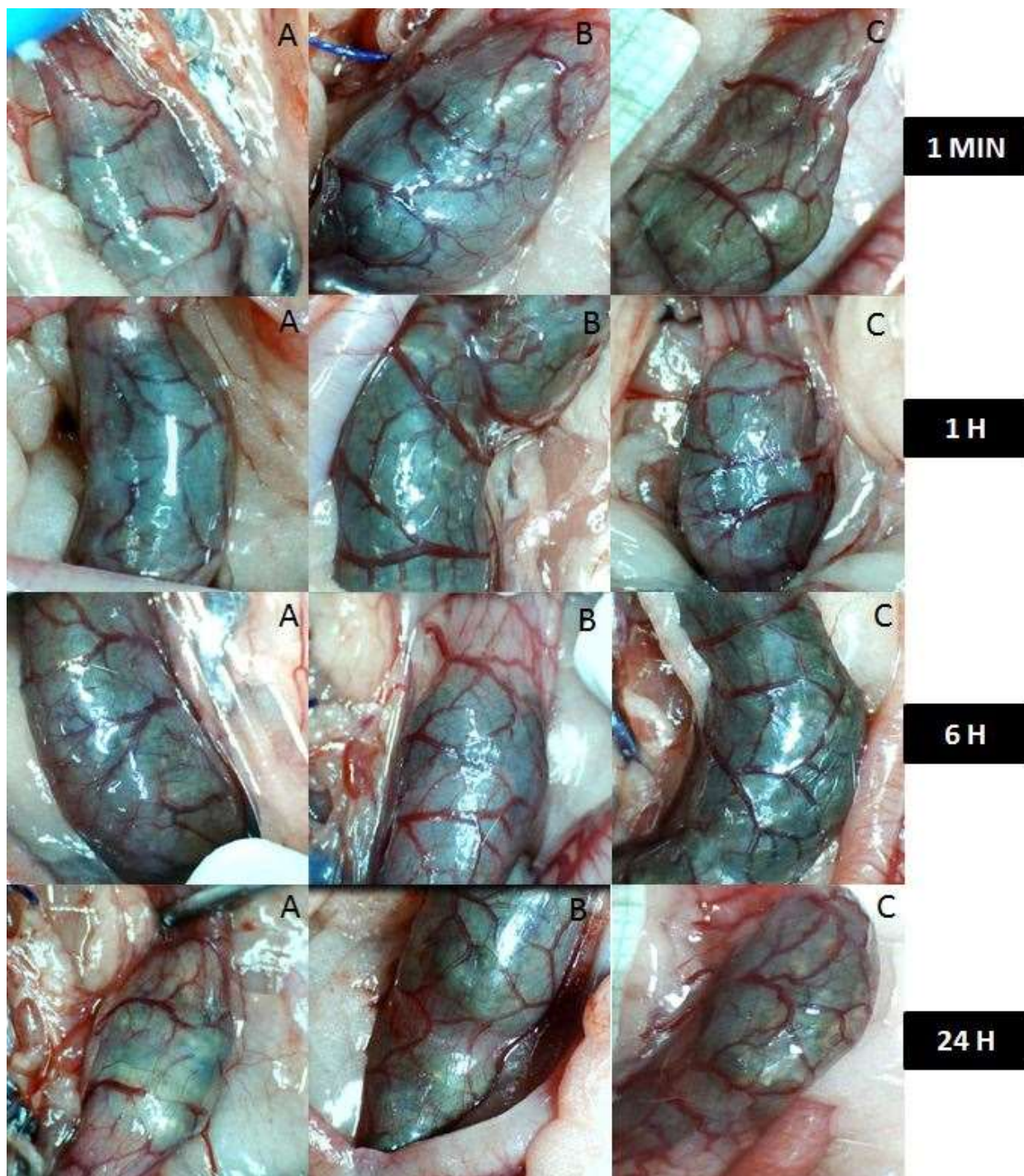
5.2.1. Brojnost krvnih žila descendentnog kolona



Slika 18. Mikrokamera, broj krvnih žila na području descendentnog kolona, srednja vrijednost ± standardna devijacija. BPC 157 tretman (10 µg/kg i.p.), kontrola (0,9 % NaCl 5 ml/kg i.p.) na intervalima (lig. - od trenutka ligature/okluzije, zatim na 1 minuti, 1 satu, 6 sati i 24 sata nakon okluzije aorte). * P < 0,05 prema kontroli. Zamjetan je značajno veći broj krvnih žila u BPC 157 tretman skupini u odnosu na kontrolu.

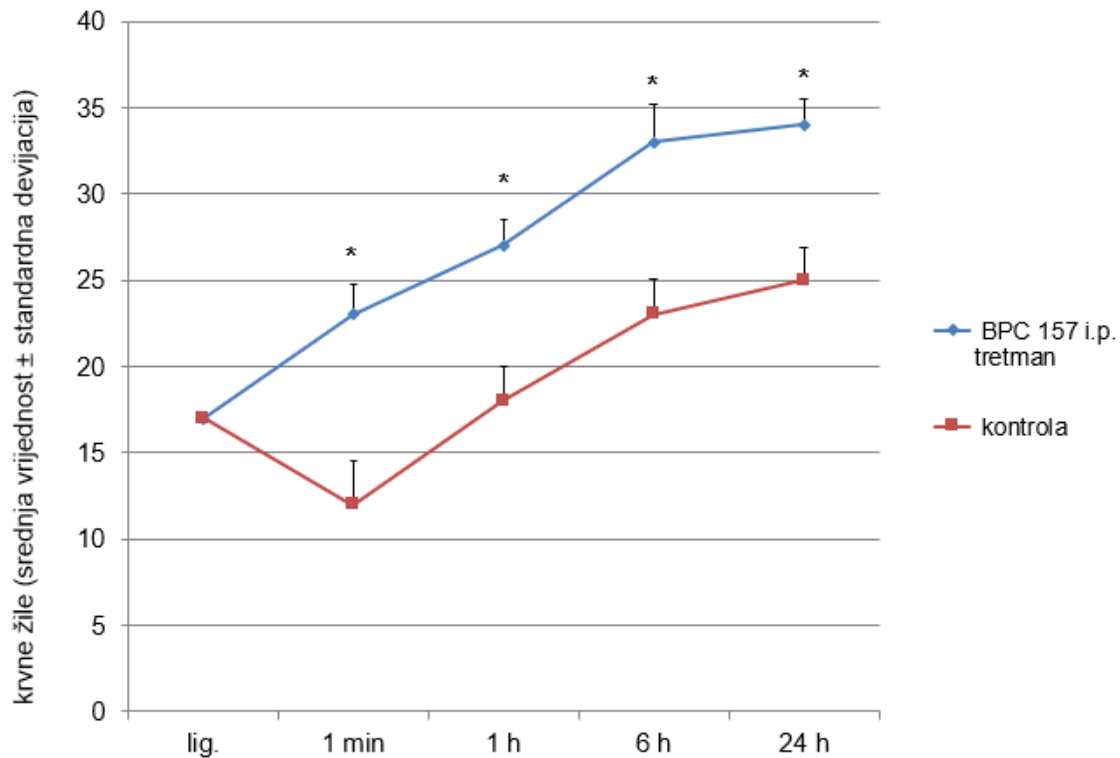


Slika 19. Mikrokamera, broj krvnih žila na području descendentnog kolona, srednja vrijednost \pm standardna devijacija. BPC 157 predtretman (0,25 μ g/ml, 12 ml/štakor/dan p.o.), kontrola (voda za piće, p.o.) na vremenskim intervalima (lig. - od trenutka ligature/okluzije, na 1 minuti, 1 satu, 6 sati i 24 sata nakon okluzije aorte). * $P < 0,05$ prema kontroli. Neposredno nakon okluzije uočava se porast srednje vrijednosti broja krvnih žila kod BPC 157 predtretman skupine u odnosu na kontrolnu, počevši od 1 minute i 1 sata, dok se na istim vremenskim intervalima kod kontrole prati smanjenje broja krvnih žila na području kolona. Porast srednje vrijednosti broja krvnih žila kod kontrole zabilježen je tek na intervalima od 6 sati i 24 sata, no značajno manje nego kod BPC 157 predtretman skupine.

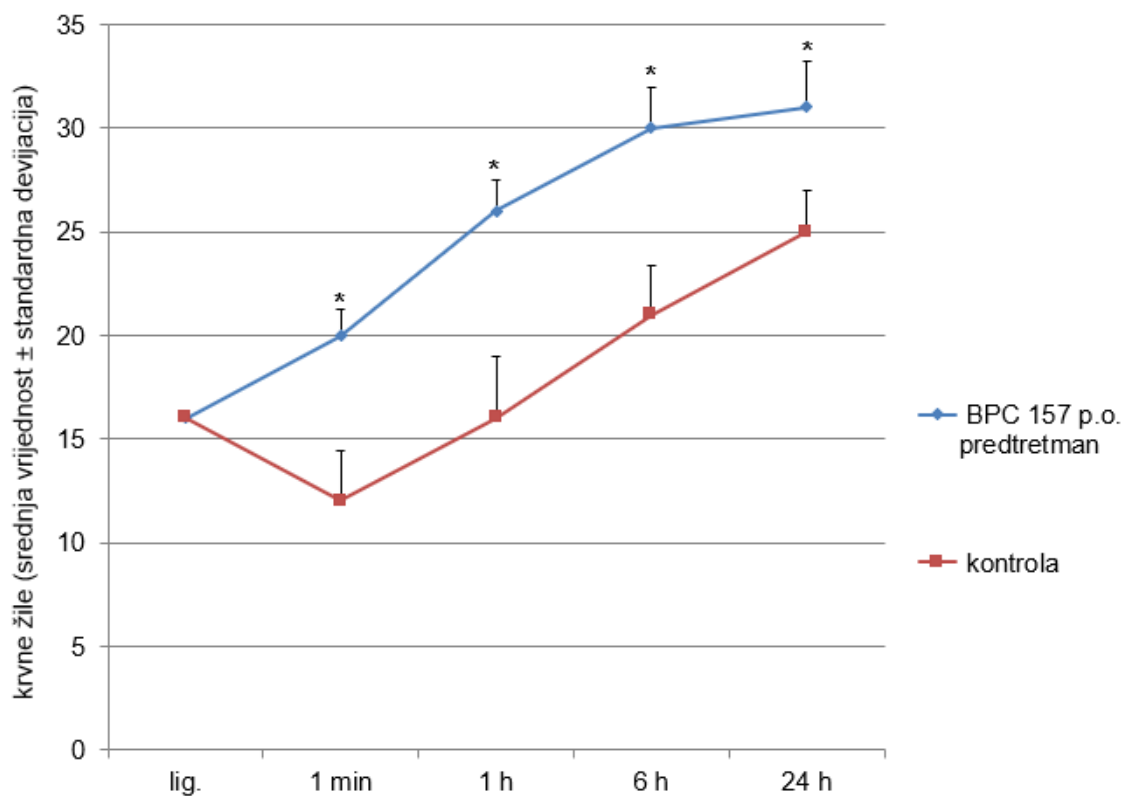


Slika 20. Slikovni prikaz krvnih žila na području descendnog kolona ovisno o vremenskim intervalima (1 min, 1 h, 6 h i 24 h). A - kontrola (radi istovjetnih rezultata u tretmanu i predtretmanu kontrolne skupine se skupno prikazuju), B - BPC 157 tretman (10 $\mu\text{g}/\text{kg}$ i.p.), C - BPC 157 predtretman (0,25 $\mu\text{g}/\text{ml}$, 12 ml/štakor/dan p.o.). U B i C skupinama primjetan je veći broj krvnih žila u svim vremenskim intervalima u odnosu na kontrolu (A) ($P < 0,05$).

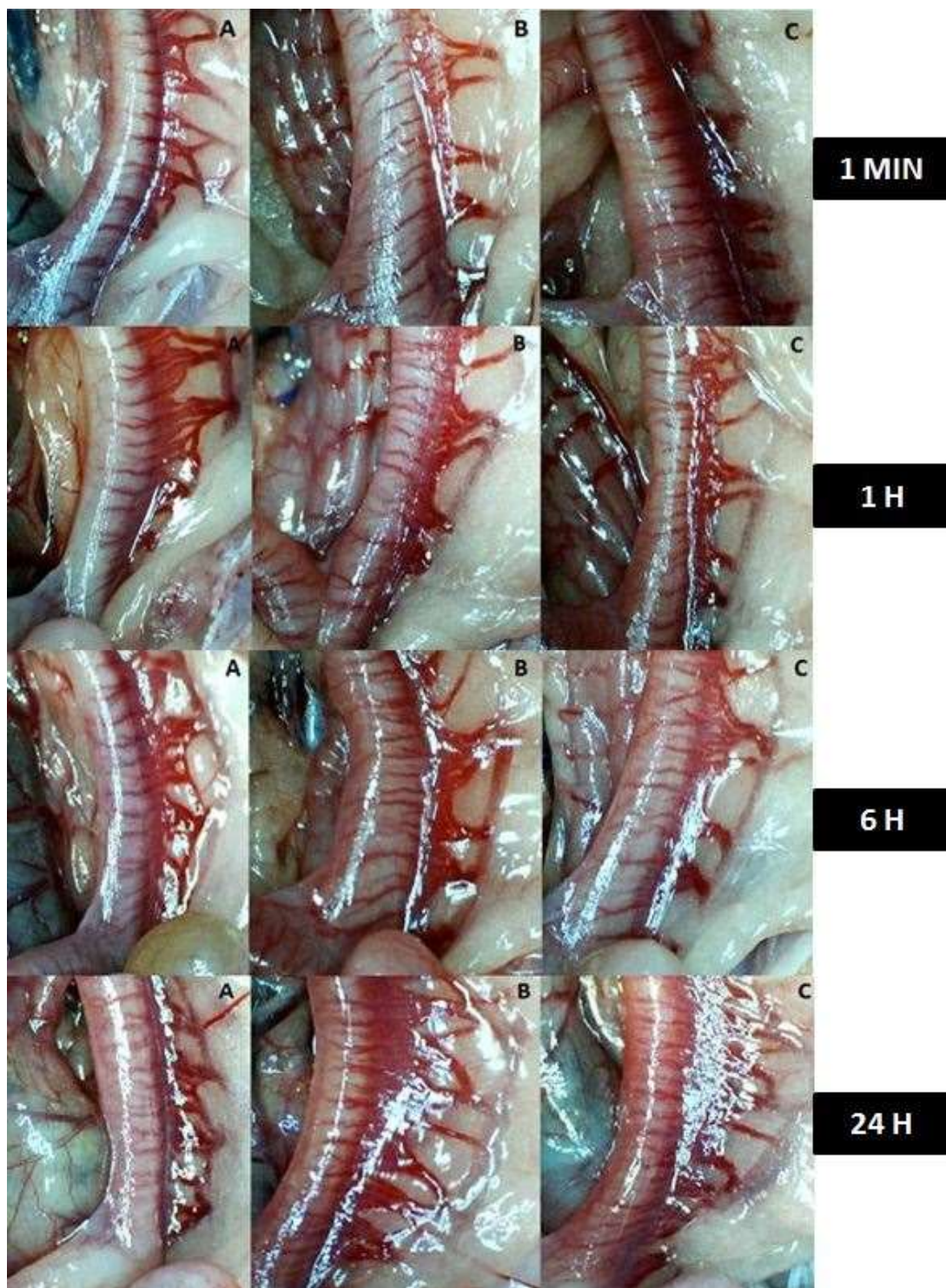
5.2.2. Brojnost krvnih žila uterusa



Slika 21. Mikrokamera, broj krvnih žila na području lijevog roga uterusa, srednja vrijednost ± standardna devijacija. BPC 157 tretman (10 µg/kg i.p.), kontrola (0,9 % NaCl 5 ml/kg i.p.) ovisno o vremenskim intervalima (lig. - od trenutka ligature (okluzije), na 1 minuti, 1 satu, 6 sati i 24 sata nakon okluzije aorte). * P < 0,05 prema kontroli. Neposredno nakon okluzije uočava se porast srednje vrijednosti broja krvnih žila kod BPC 157 tretman skupine u odnosu na kontrolnu, počevši od 1 minute nakon ligature, dok se na istom vremenskom intervalu kod kontrole prati smanjenje broja krvnih žila na području uterusa. Blagi porast srednje vrijednosti broja krvnih žila kod kontrole uočen je na vremenskom intervalu od 1 sata, no statistički značajno manje nego kod BPC 157 tretman skupine.



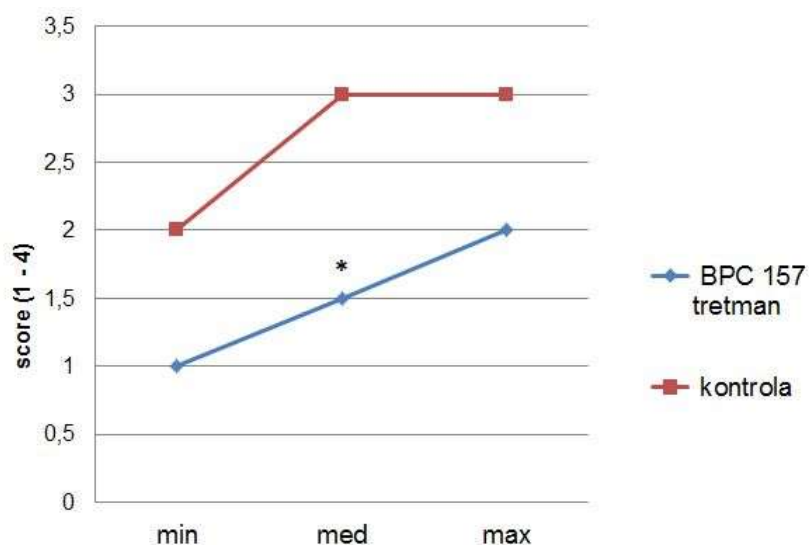
Slika 22. Mikrokamera, broj krvnih žila na području lijevog roga uterusa, srednja vrijednost \pm standardna devijacija. BPC 157 predtretman (0,25 μ g/ml, 12 ml/štakor/dan p.o.), kontrola (voda za piće, p.o.) ovisno o vremenskim intervalima (lig. - od trenutka ligature (okluzije), na 1 minuti, 1 satu, 6 sati i 24 sata nakon okluzije aorte). * $P < 0,05$ prema kontroli. Neposredno nakon ligature uočava se porast srednje vrijednosti broja krvnih žila kod BPC 157 predtretman skupine u odnosu na kontrolnu, počevši od 1 minute nakon ligature, dok se na istom vremenskom intervalu kod kontrolne skupine prati značajno manja srednja vrijednost broja krvnih žila na području uterusa. Na ostalim vremenskim intervalima značajno je manja srednja vrijednost broja krvnih žila kod kontrole u usporedbi s BPC 157 predtretman skupinom.



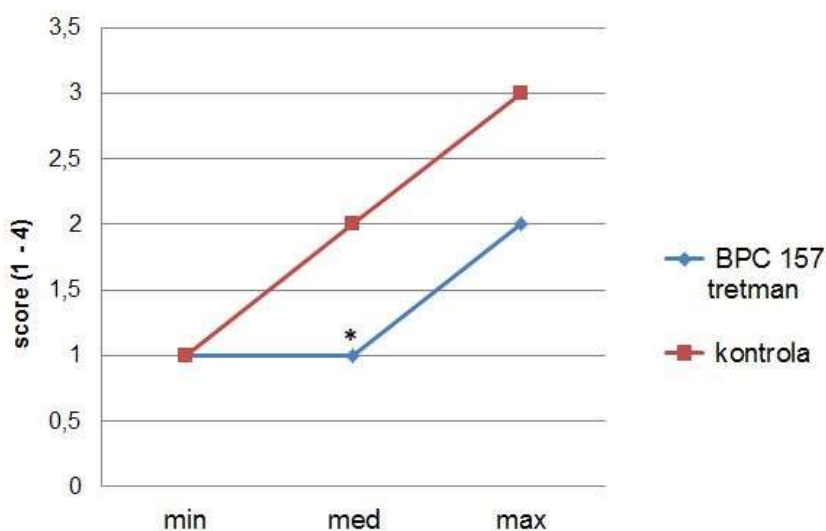
Slika 23. Slikovni prikaz krvnih žila lijevog roga uterusa mikrokamerom na vremenskim intervalima (1 min, 1 h, 6 h i 24 h). Slike A - kontrola (radi istovjetnih rezultata u tretmanu i predtretmanu, kontrolne skupine se prikazuju skupno), B - BPC 157 tretman (10 $\mu\text{g}/\text{kg}$ i.p.) i C - BPC 157 predtretman (0,25 $\mu\text{g}/\text{ml}$, 12 ml/štakor/dan p.o.). U B i C skupinama primjetan je veći broj krvnih žila u svim vremenskim intervalima u odnosu na kontrolu (A) ($P < 0,05$).

5.3. Analiza hodne pruge životinja

1) Tretman skupine

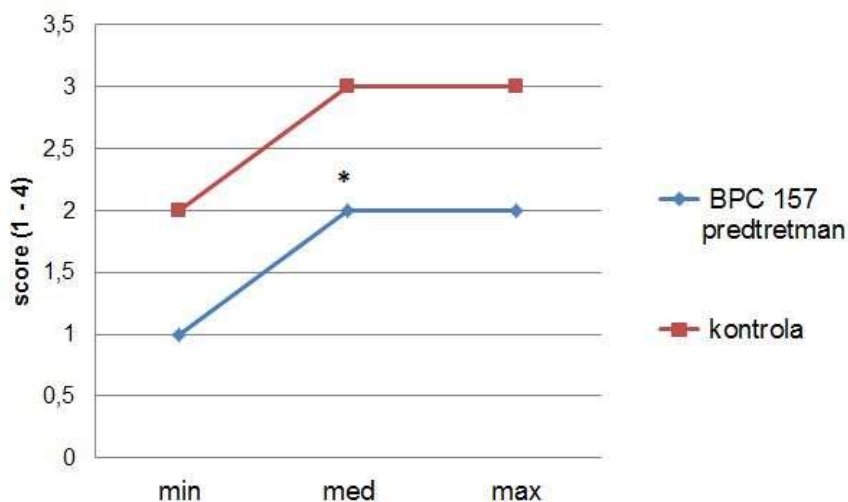


Slika 24. Analiza hodne pruge na 6 sati; BPC 157 tretman (10 µg/kg i.p.), kontrola 0,9 % NaCl 5 mL/kg i.p.; * P < 0,05 prema kontroli. U BPC 157 tretman skupini statistički značajno bolji hod (med = 1,5) u odnosu na kontrolu (med = 3).

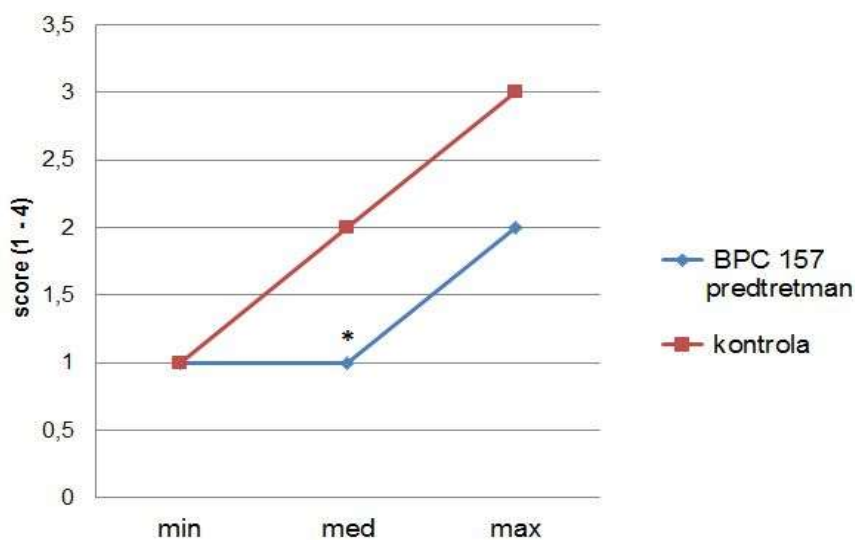


Slika 25. Analiza hodne pruge na 24 sata; BPC 157 tretman (10 µg/kg i.p.), kontrola 0,9 % NaCl 5 ml/kg i.p.; * P < 0,05 prema kontroli. Statistički značajno bolji hod u BPC 157 tretman skupini (med = 1) u odnosu na kontrolu (med = 2).

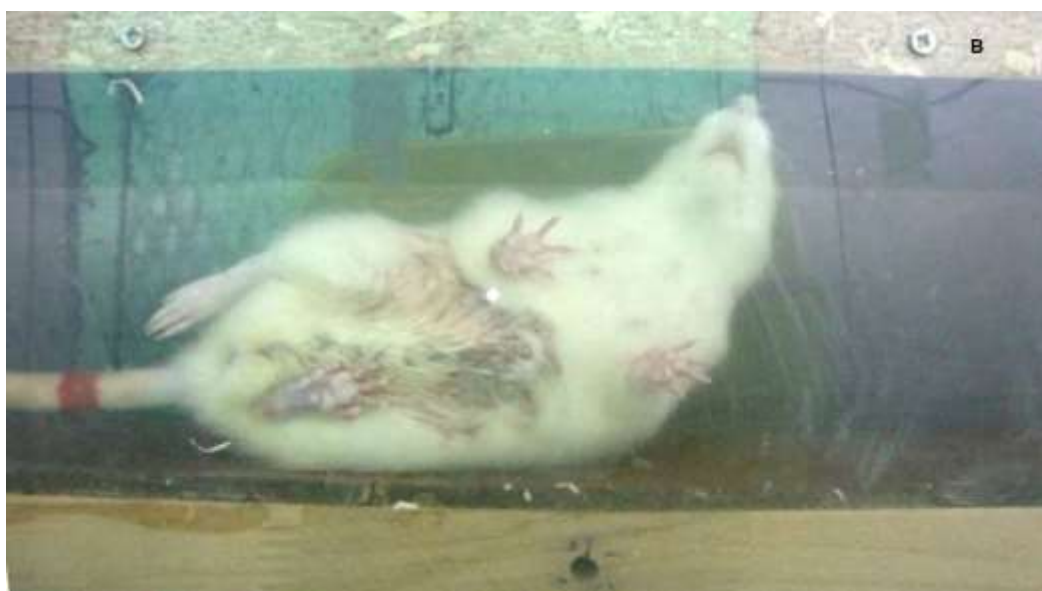
2) Predtretman skupine



Slika 26. Analiza hodne pruge na 6 sati; BPC 157 predtretman (0,25 $\mu\text{g/ml}$, 12 ml/štakor/dan p.o., 7 dana prije zahvata), kontrola (voda za piće, p.o.); * $P < 0,05$ prema kontroli. Statistički značajno bolji hod u BPC 157 predtretman skupini (med = 2) u odnosu na kontrolnu skupinu (med = 3).



Slika 27. Analiza hodne pruge na 24 sata; BPC 157 predtretman (0,25 $\mu\text{g/ml}$, 12 ml/štakor/dan p.o., 7 dana prije zahvata), kontrola predtretman (voda za piće, p.o.); * $P < 0,05$ prema kontroli. U BPC 157 predtretman skupini značajno bolji hod (med = 1) u odnosu na kontrolnu skupinu (med = 2).



Slika 28. Analiza hoda životinja u bočno ograđenoj stazi duljine 100 cm na vremenskom intervalu od 6 sati od inducirane okluzije abdominalne aorte. Slika A pokazuje životinju tretiranu pentadekapeptidom BPC 157 (10 $\mu\text{g}/\text{kg}$ i.p.), normalnog hoda, optimalne brzine i usklađenih pokreta (svrstane u skupinu 1). Slika B pokazuje životinju iz kontrolne skupine (0,9 % NaCl 5 ml/kg i.p.), usporenog i teturajućeg hoda, uz zanošenje i padove (svrstane u skupinu 3).

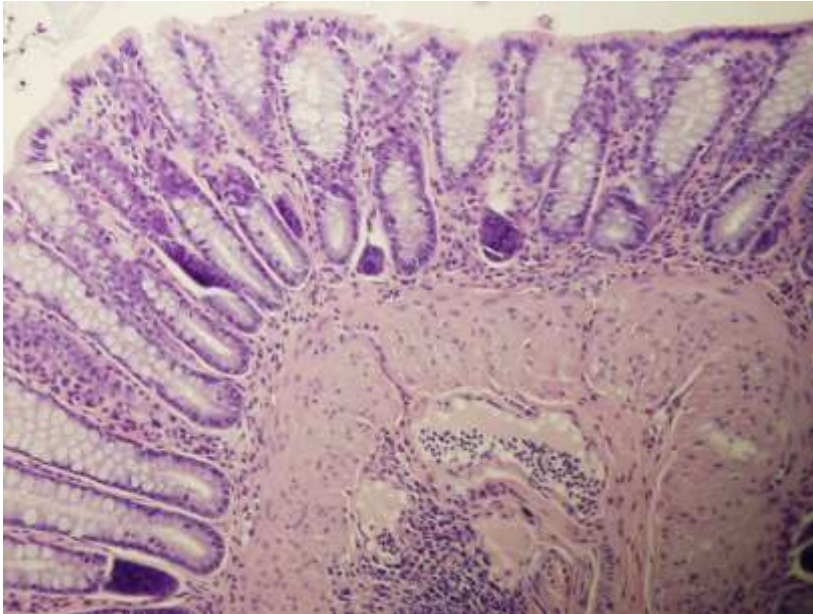
5.4. Patohistološka analiza

5.4.1. Patohistološka analiza descendentnog kolona

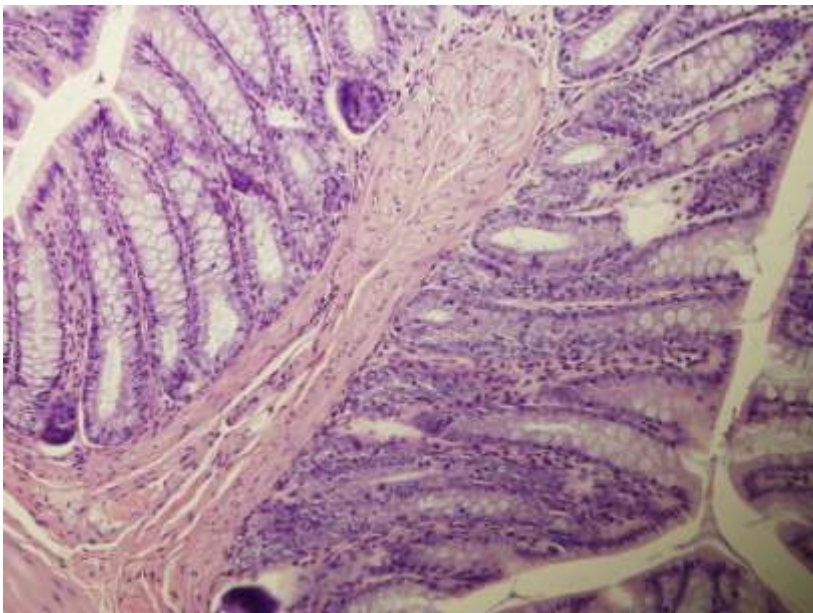
Patohistološka analiza stijenke descendentnog kolona prema skoring sustavu pokazala je u sva četiri vremenska intervala (1 min, 1 h, 6 h i 24 h) više izražen upalni infiltrat neutrofilnih granulocita i kronični upalni infiltrat u kontrolnoj skupini u odnosu na BPC 157 tretiranu skupinu. Osim navedenog upalnog infiltrata, edem sluznice i podsluznice kolona bio je više izražen u kontrolnim skupinama u odnosu na BPC 157 tretiranu skupinu. U obje skupine arhitektura sluznice kolona bila je očuvana.

Tablica 3. Patohistološka analiza descendentnog kolona na vremenskim intervalima od 1 min, 1 h, 6 h i 24 h. Min/Med/Max. Score: 0 – nema prisutnih promjena, 1 – oskudno izražene promjene, 2 – umjereno izražene promjene, 3 – obilno izražene promjene. * P < 0,05 prema kontroli.

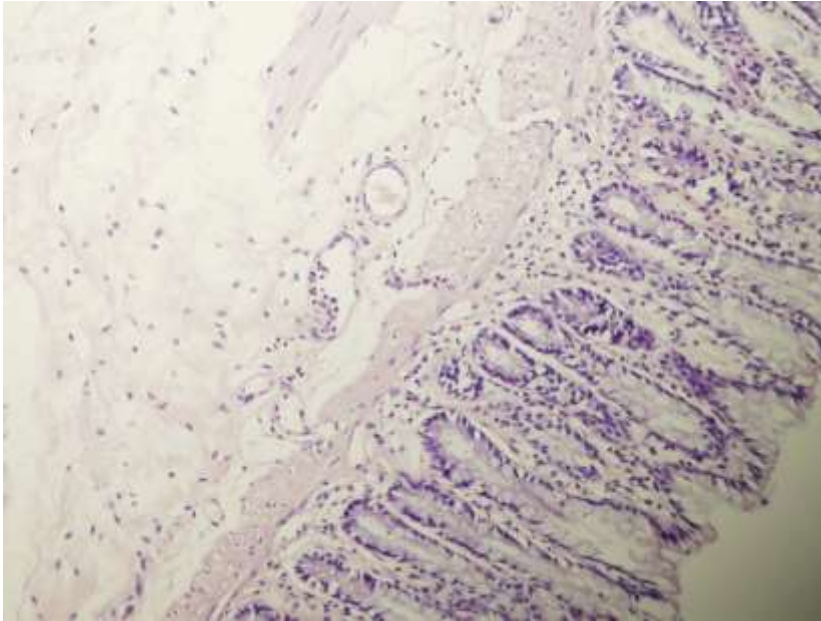
	1 min		1 h		6 h		24 h	
	kontrola	BPC 157	kontrola	BPC 157	kontrola	BPC 157	kontrola	BPC 157
Arhitektura	0/0/0	0/0/0	0/0/0	0/0/0	0/0/0	0/0/0	0/0/0	0/0/0
Edem stijenke	1/1/2	0/0/0*	3/3/3	1/1/1*	3/3/3	1/1/1*	0/1/1	0/0/0*
Akutni upalni infiltrat	1/1/1	0/1/1*	2/2/3	1/1/1*	1/1/1	0/0/0*	0/0/1	0/0/0*
Kronični upalni infiltrat	0/1/2	0/0/0*	1/1/2	0/0/0*	1/2/2	0/0/1*	2/2/3	1/1/1*
Kongestija krvnih žila	2/3/3	1/1/1*	3/3/3	0/0/1*	3/3/3	0/0/1*	2/2/2	0/1/1*
Umnoženo vezivo	0/0/0	0/0/0	0/0/0	0/0/0	0/0/0	0/0/0	2/2/3	0/0/0*



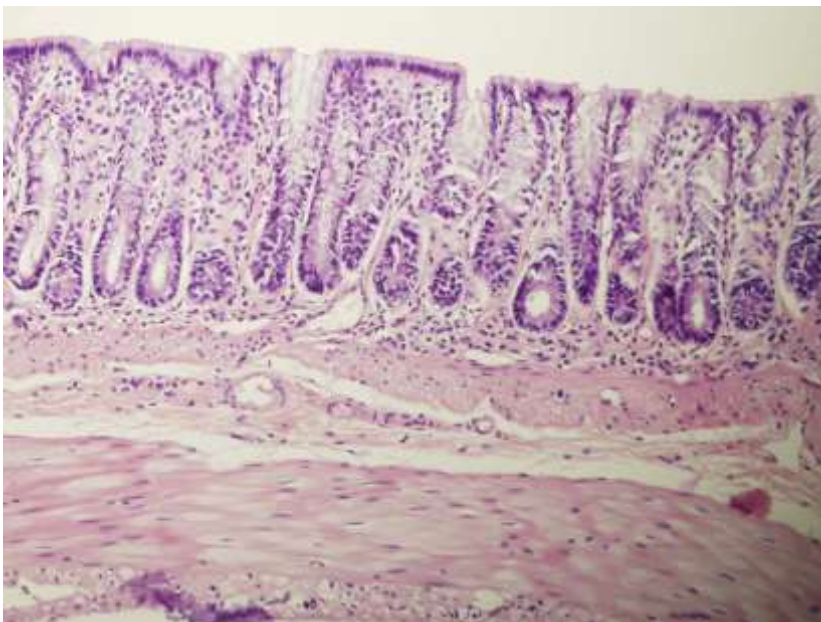
Slika 29. Tkivo preparata kolona životinje iz kontrolne skupine (0,9 % NaCl 5 ml/kg i.p.) na intervalu od 1 minute nakon okluzije abdominalne aorte (AA); HE povećanje x 20. Očuvana arhitektura sluznice debelog crijeva. Vrlo blagi edem lamine proprije uz oskudan infiltrat neutrofilnih granulocita. Dilatirane krvne žile submukoze ispunjene su krvlju i rijetkim neutrofilnim granulocitima te srednje obilnim limfocitima.



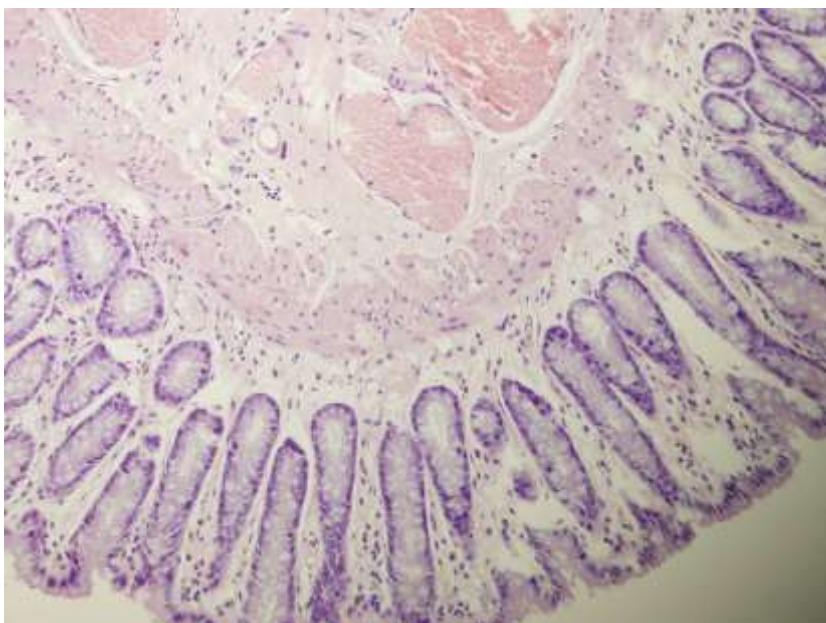
Slika 30. Tkivo preparata descendentnog kolona životinje iz BPC 157 tretman skupine (10 µg/kg i.p.) na intervalu od 1 minute nakon okluzije AA; HE povećanje x 20. Očuvana arhitektura sluznice kolona. U lamini propriji tek pokoji neutrofilni granulocit. Blaga hiperemija krvnih žila submukoze.



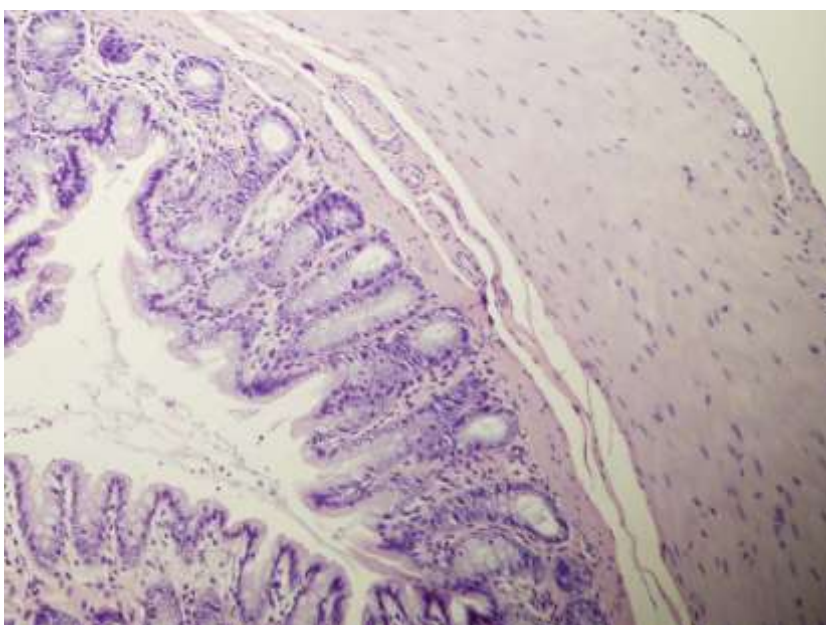
Slika 31. Tkivo preparata descendentnog kolona životinje iz kontrolne skupine (0,9 % NaCl 5 ml/kg i.p.) na intervalu od 1 sata nakon okluzije AA; HE povećanje x 20. Edem lamine proprije s infiltratom neutrofilnih granulocita. Edem submukoze s dilatiranim krvožilnim prostorima u kojima se nađu oskudni neutrofilni granulociti.



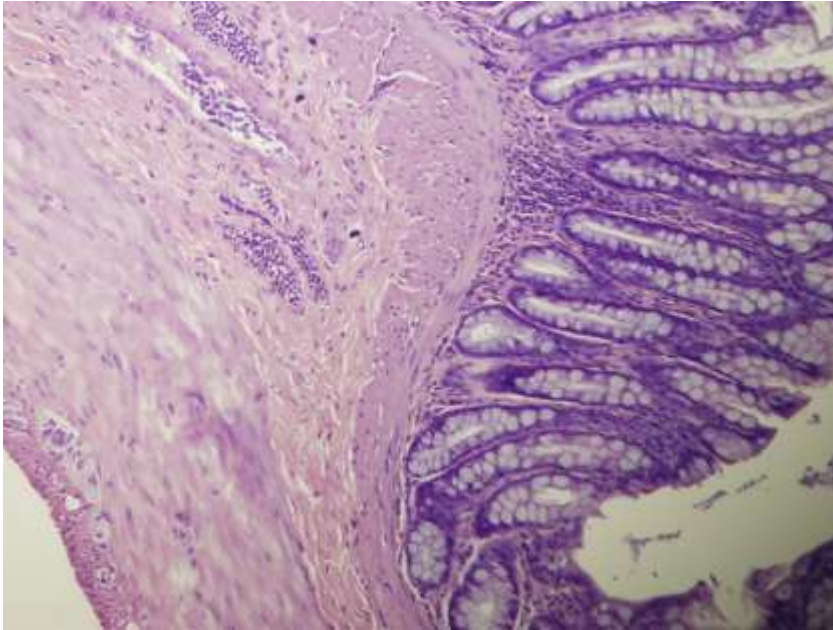
Slika 32. Tkivo preparata descendentnog kolona životinje iz BPC 157 tretman skupine (10 µg/kg i.p.) na intervalu od 1 sata nakon okluzije AA; HE povećanje x 20. Blagi edem lamine proprije uz oskudan infiltrat neutrofilnih granulocita.



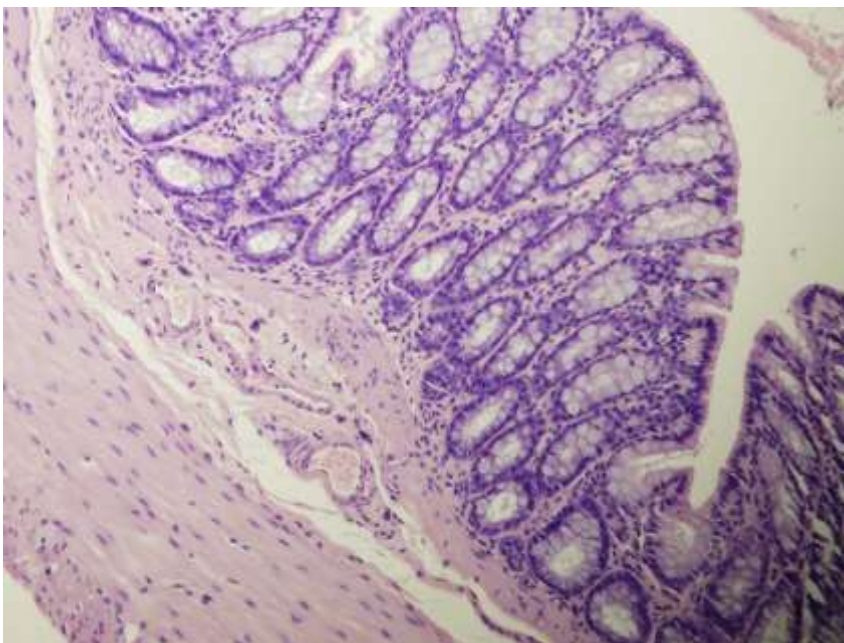
Slika 33. Tkivo preparata descendentnog kolona životinje iz kontrolne skupine (0,9 % NaCl 5 ml/kg i.p.) nakon 6 sati od okluzije AA; HE povećanje x 20. Edem sluznice i podsluznice s dilatacijom i kongestijom krvnih žila. Vrlo oskudan miješani upalni infiltrat.



Slika 34. Tkivo preparata descendentnog kolona životinje iz BPC 157 tretman skupine (10 µg/kg i.p.) na intervalu od 6 sati nakon okluzije AA; HE povećanje x 20. Blagi edem podsluznice bez dilatacije i kongestije krvnih žila.



Slika 35. Tkivo preparata descendentnog kolona životinje iz kontrolne skupine (0,9 % NaCl 5 ml/kg i.p.) na intervalu od 24 sata nakon okluzije AA; HE povećanje x 20. Kronični upalni infiltrat u lamini propriji i dilatiranim krvnim žilama podsluznice. Umnoženo vezivo u podsluznici.



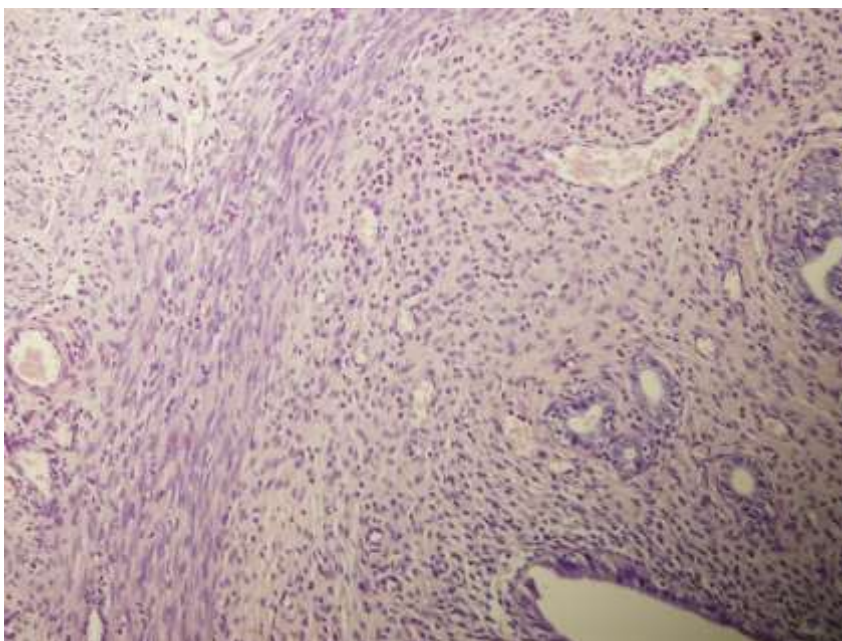
Slika 36. Tkivo preparata kolona životinje iz BPC 157 tretman skupine (10 μ g/kg i.p.) na intervalu od 24 sata nakon okluzije AA; HE povećanje x 20. Oskudan kronični upalni infiltrat u lamini propriji. Blago dilatirani krvožilni prostori podsluznice.

5.4.2. Patohistološka analiza uterusa

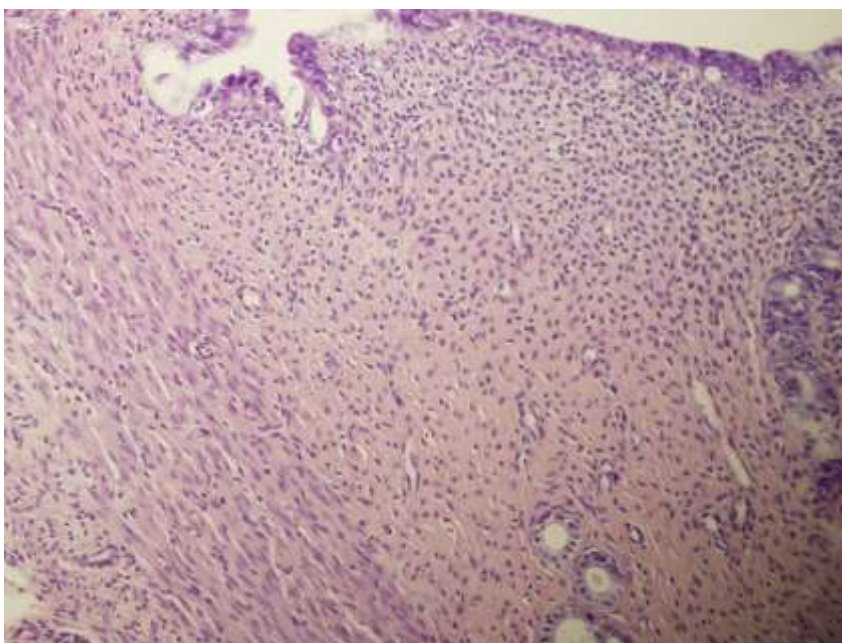
Patohistološka analiza stijenke lijevog roga uterusa prema scoring sustavu pokazala je u sva četiri vremenska intervala (1 min, 1 h, 6 h i 24 h) više izražen upalni infiltrat neutrofilnih granulocita i kronični upalni infiltrat u kontrolnoj skupini u odnosu na BPC 157 tretiranu skupinu. U kontrolnim skupinama upalni infiltrat žarišno infiltrira i endometralni epitel, dok ga u BPC 157 tretiranim skupinama ne infiltrira. Osim navedenog upalnog infiltrata, kongestija krvnih žila stijenke uterusa je više izražena u kontrolnim skupinama u odnosu na BPC 157 tretiranu skupinu.

Tablica 4. Patohistološka analiza uterusa na vremenskim intervalima od 1 min, 1 h, 6 h i 24 h. Min/Med/Max. Score: 0 – nema prisutnih promjena; 1 – oskudno izražene promjene; 2 – umjereno izražene promjene; 3 – obilno izražene promjene. * $P < 0,05$ prema kontroli.

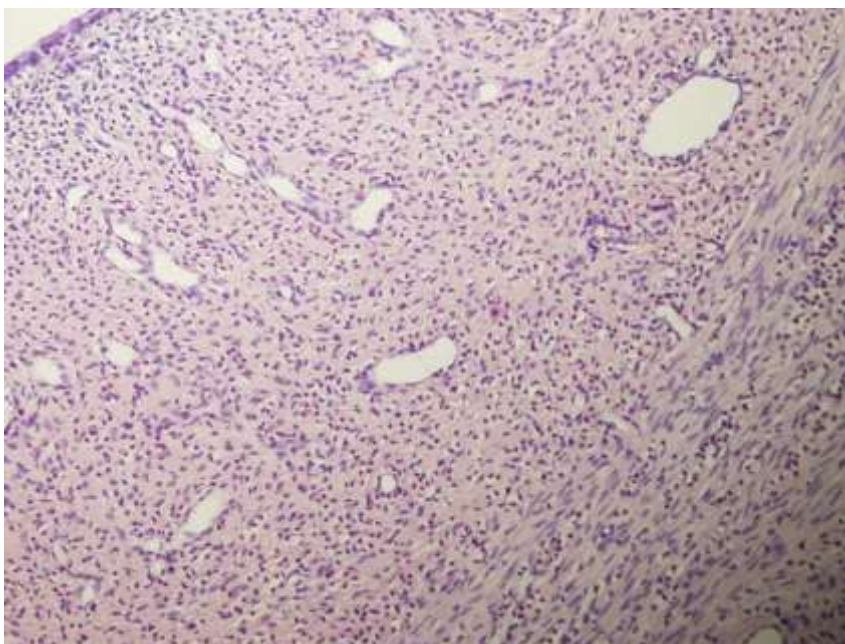
	1 min		1 h		6 h		24 h	
	kontrola	BPC 157	kontrola	BPC 157	kontrola	BPC 157	kontrola	BPC 157
Akutni upalni infiltrat	2/3/3	0/1/1*	3/3/3	1/1/1*	3/3/3	1/1/1*	1/1/2	0/0/0*
Kongestija/ hiperemija krvnih žila	3/3/3	0/0/0*	3/3/3	1/1/1*	2/2/3	0/1/1*	1/2/2	0/1/1*
Kronični upalni infiltrat	0/0/1	0/0/0*	0/1/1	0/0/0*	1/2/2	0/0/0*	2/3/3	0/1/1*



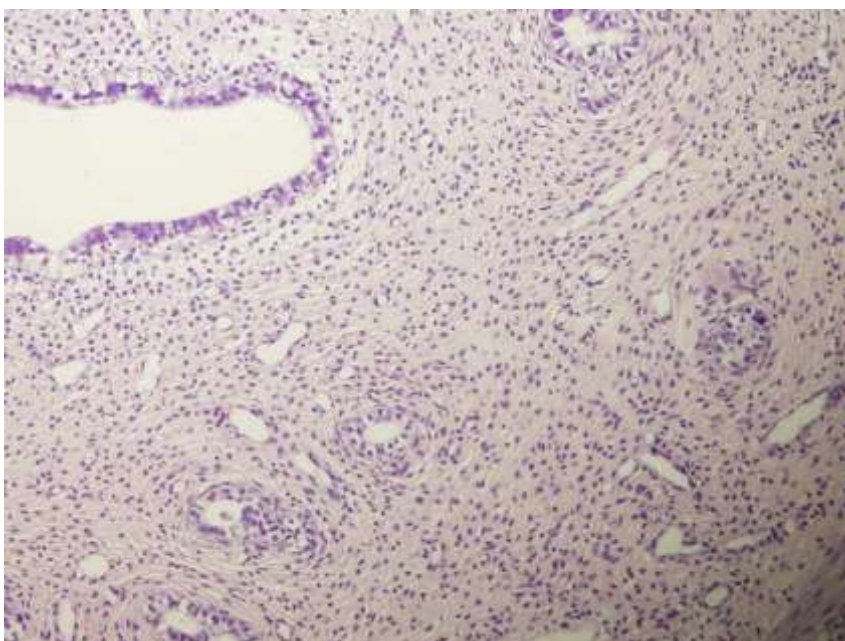
Slika 37. Tkivo preparata uterusa životinje iz kontrolne skupine (0,9 % NaCl 5 ml/kg i.p.) na intervalu od 1 minute nakon okluzije AA; HE povećanje x 20. Stijenka uterusa difuzno je prožeta obilnim neutrofilnim granulocitima uz dilatirane i hiperemične krvne žile endometrija i miometrija.



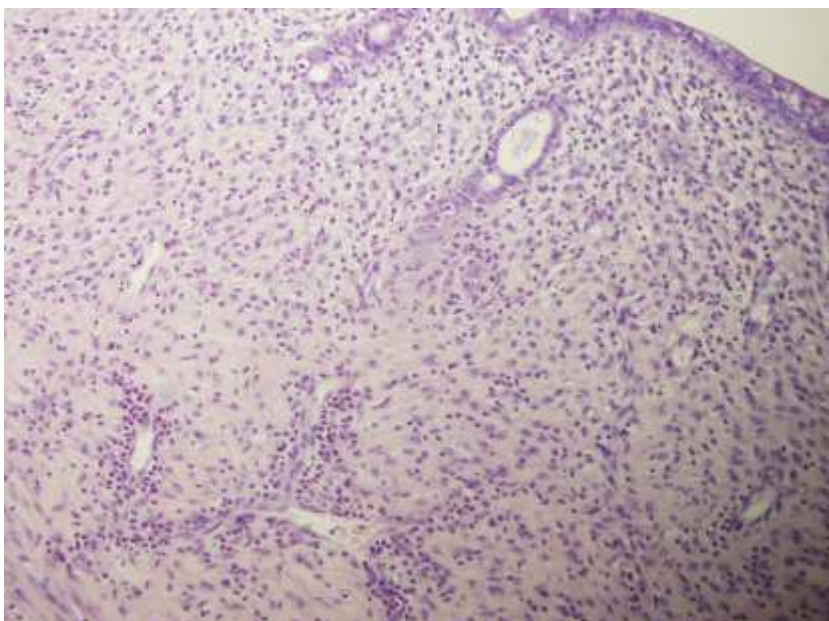
Slika 38. Tkivo preparata uterusa životinje iz BPC 157 tretman skupine (10 µg/kg i.p.) na intervalu od 1 minute nakon okluzije AA; HE povećanje x 20. U stijenci uterusa vidljiv je žarišno vrlo oskudan upalni infiltrat neutrofilnih granulocita. Ne nalazi se hiperemije krvnih žila stijenke uterusa.



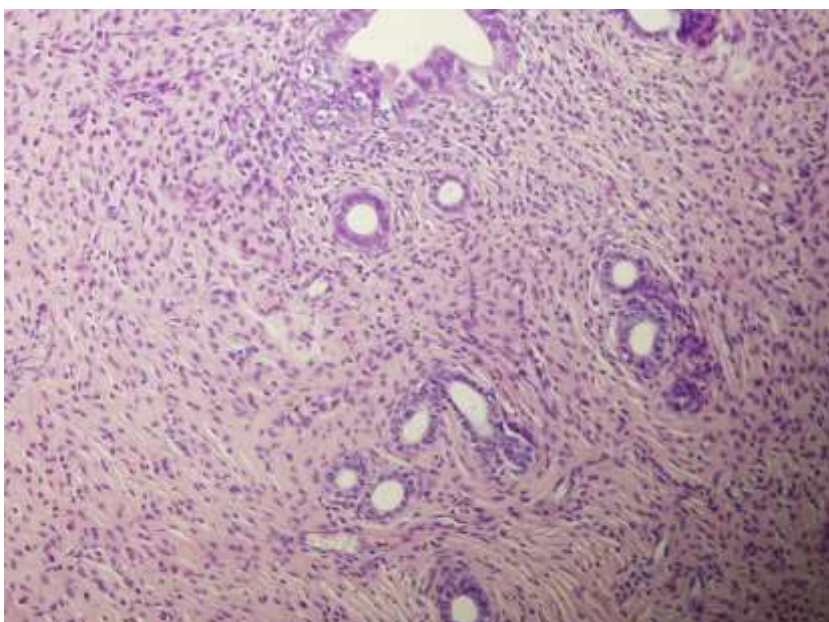
Slika 39. Tkivo preparata uterusa životinje iz kontrolne skupine (0,9 % NaCl 5 ml/kg i.p.) na intervalu od 1 sata nakon okluzije AA; HE povećanje x 20. U stijenci uterusa difuzno je prisutan obilan infiltrat neutrofilnih granulocita uz dilatirane krvne žile.



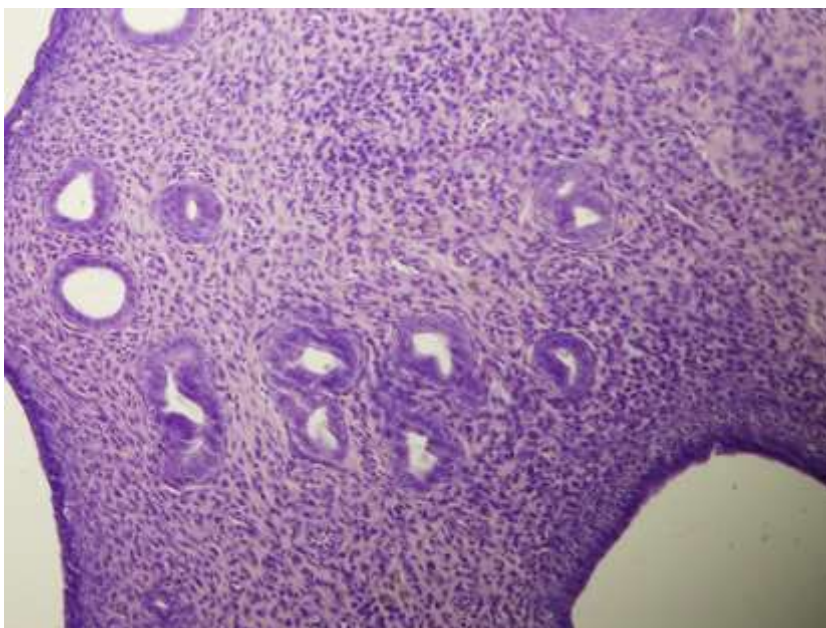
Slika 40. Tkivo preparata uterusa životinje iz BPC 157 tretman skupine (10 µg/kg i.p.) na intervalu od 1 sata nakon okluzije AA; HE povećanje x 20. U stijenci uterusa vidljiv je žarišno oskudan infiltrat neutrofilnih granulocita uz blago dilatirane krvne žile.



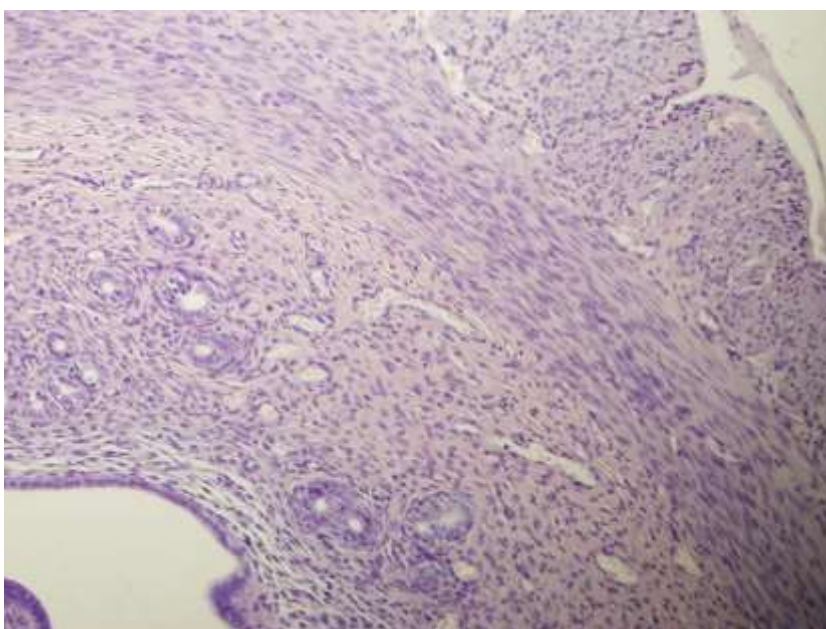
Slika 41. Tkivo preparata uterusa životinje iz kontrolne skupine (0,9 % NaCl 5 ml/kg i.p.) na vremenskom intervalu od 6 sati nakon okluzije AA; HE povećanje x 20. U stijenci difuzno je prisutan obilan infiltrat neutrofilnih granulocita od kojih se pojedini nalaze u dilatiranim krvnim žilama. Neutrofilni granulociti infiltriraju i endometralni epitel na površini kao i epitel žlijezda.



Slika 42. Tkivo preparata uterusa životinje iz BPC 157 tretman skupine (10 µg/kg i.p.) na intervalu od 6 sati nakon okluzije AA; HE povećanje x 20. U stijenci uterusa prisutan je vrlo oskudan infiltrat neutrofilnih granulocita. Uredan je endometralni epitel žlijezda. Ne nalazi se kongestije krvnih žila.



Slika 43. Tkivo preparata uterusa životinje iz kontrolne skupine (0,9 % NaCl 5 ml/kg i.p.) na vremenskom intervalu od 24 sata nakon okluzije AA; HE povećanje x 20. Vidljiv je obilan kronični upalni infiltrat u endometriju s dosta plazma stanica uz žarišnu infiltraciju endometralnog epitela žlijezda upalnim stanicama.



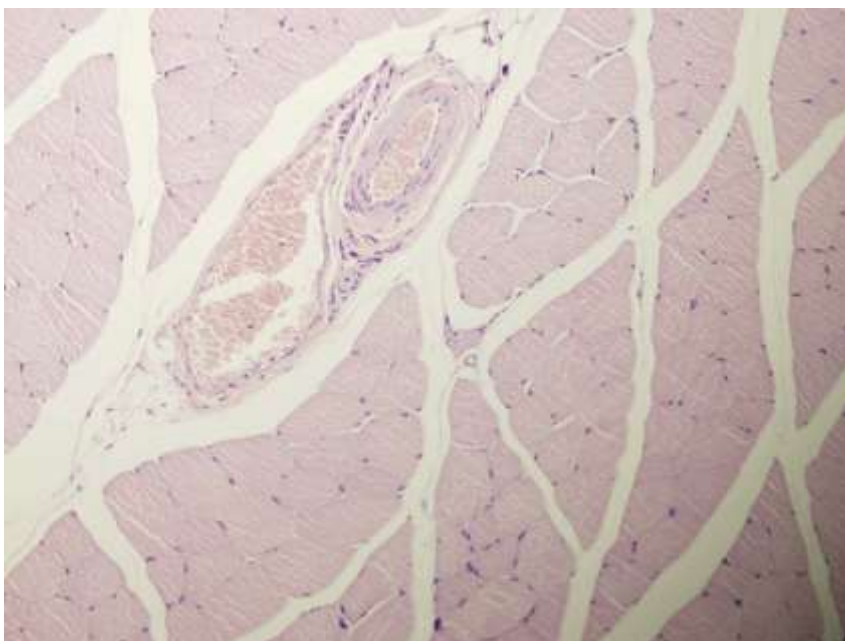
Slika 44. Tkivo preparata uterusa životinje iz BPC 157 tretman skupine (10 µg/kg i.p.) na intervalu od 24 sata nakon okluzije AA; HE povećanje x 20. Vidljiv je vrlo oskudan kronični upalni infiltrat u stijenci uterusa uz blago dilatirane krvožilne prostore.

5.4.3. Patohistološka analiza mišića

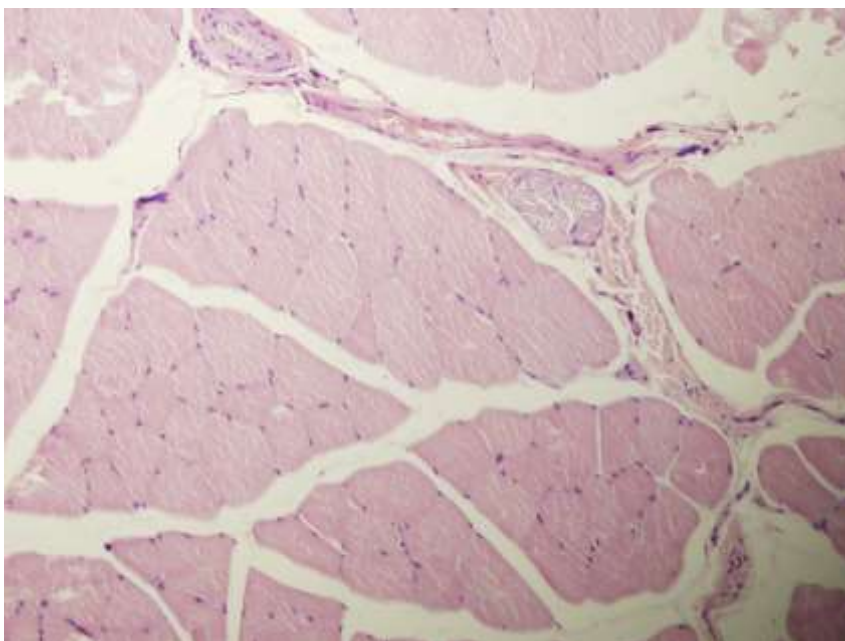
Patohistološka analiza poprečno-prugastog mišića lijevog donjeg ekstremiteta (*m. quadriceps femoris*) prema scoring sustavu u sva četiri vremenska intervala (1 min, 1 h, 6 h i 24 h) nije pokazala značajniju razliku u strukturi mišića između kontrolne skupine i BPC 157 tretirane skupine. Kongestija krvnih žila je nešto više izražena u kontrolnim skupinama u odnosu na BPC 157 tretiranu skupinu, no bez drugih značajnijih promjena.

Tablica 5. Patohistološka analiza mišića na vremenskim intervalima od 1 min, 1 h, 6 h i 24 h. Min/Med/Max. Score: 0 – nema prisutnih promjena, 1 – oskudno izražene promjene, 2 – umjereno izražene promjene, 3 – obilno izražene promjene. * P < 0,05 prema kontroli.

	1 min		1 h		6 h		24 h	
	kontrola	BPC 157	kontrola	BPC 157	kontrola	BPC 157	kontrola	BPC 157
Nekroza	0/0/0	0/0/0	0/0/0	0/0/0	0/0/0	0/0/0	0/0/0	0/0/0
Edem	0/0/0	0/0/0	0/0/0	0/0/0	0/0/0	0/0/0	0/0/0	0/0/0
Upalni infiltrat	0/0/0	0/0/0	0/0/0	0/0/0	0/0/0	0/0/0	0/0/0	0/0/0
Kongestija/ hiperemija krvnih žila	0/1/1	0/0/0*	1/1/2	0/0/0*	2/2/3	0/0/0*	2/2/3	0/0/0*



Slika 45. Tkivo preparata poprečno-prugastog mišića lijevog donjeg ekstremiteta životinje iz kontrolne skupine (0,9 % NaCl 5 ml/kg i.p.) na intervalu od 6 sati nakon okluzije AA; HE povećanje x 20. Očuvana je struktura mišića uz vidljivu kongestiju krvnih žila.



Slika 46. Tkivo preparata poprečno-prugastog mišića lijevog donjeg ekstremiteta životinje iz BPC 157 tretman skupine (10 µg/kg i.p.) nakon 6 sati od okluzije AA; HE povećanje x 20. Očuvana je struktura mišića. Ne nalazi se kongestije krvnih žila.

6. RASPRAVA

Rezultati ovog istraživanja potvrđuju postavljenu hipotezu i pokazuju da pentadekapeptid BPC 157 primijenjen parenteralno ili peroralno u vodi za piće na štakorskom modelu akutne okluzije abdominalne aorte povećava protok kroz kolateralni krvotok od mjesta ligacije te smanjuje mogućnost nastanka posljedica okluzije, tj. ishemije tkiva i organa.

U istraživanju sindroma donje šuplje vene (ligatura VCI, duboke venske tromboze) na animalnom modelu, BPC 157 dovodi do rekapitulacije Virchovljevog trijasa (oštećenje endotela, hemodinamska staza ili turbulencija i hiperkoagulabilnost) (39). BPC 157 stabilizira kardiovaskularni disbalans, tj. normalizira vrijednost krvnog tlaka - antagonizira vensku hipertenziju, arterijsku hipotenziju i tahikardiju, putem aktivacije kolateralne cirkulacije što sve doprinosi antagonizaciji duboke venske tromboze. U istraživanju anastomoze infrarenalnog segmenta abdominalne aorte na animalnom modelu, BPC 157 također sprječava formiranje tromba te pospješuje cijeljenje anastomoze i time sprječava prijetecu ishemiju donjih ekstremiteta (38).

U skladu s navedenim istraživanjima (38, 39), BPC 157 je uklonio ili barem smanjio posljedice okluzije velike krvne žile - abdominalne aorte na štakorskom modelu, putem aktivacije kolateralne cirkulacije oko mjesta ligacije te kolateralne cirkulacije u području descendentnog kolona i uterusa. Protektivni učinak BPC 157 zamijećen je neposredno, tj. na vremenskom intervalu od 1 minute nakon aplikacije na mjesto lezije (citoprotektivni agens), uz praćenje njegovog učinka i na ostalim vremenskim intervalima (1 sat, 6 sati i 24 sata) po indukciji okluzije abdominalne aorte.

Rezultati dobiveni digitalnom suptrakcijskom angiografijom pokazuju dvostruko veću pojavnost makrokolateralna kod obje BPC 157 skupine (tretman i predtretman) na vremenskim intervalima od 1 minute i 1 sata. Kod kontrolnih skupina dolazi do otvaranja kolateralne cirkulacije tek na intervalima od 6 sati i 24 sata, no i dalje statistički značajno manje nego kod obje BPC 157 skupine.

Rezultati dobiveni mikrokamerom na području završnog dijela descendnog kolona i lijevog roga maternice, također pokazuju veću brojnost/gustoću promatranih krvnih žila u obje BPC 157 skupine u odnosu na kontrolne skupine. Kod BPC 157 skupine je statistički značajno veća srednja vrijednost broja krvnih žila već na vremenskom intervalu od 1 minute od okluzije, dok se kod kontrolnih skupina porast brojnosti krvnih žila prati od 6 sati pa nadalje, no i dalje mnogo manji nego kod obje BPC 157 skupine. To ukazuje da BPC 157 aktivira okolne krvne žile i tako sprječava ili barem smanjuje posljedice okluzije abdominalne aorte, tj. ishemijska oštećenja tkiva završnog dijela descendnog kolona i uterusa štakora.

U provedenom istraživanju BPC 157 je djelovao na brži oporavak motornih funkcija, tj. hoda životinja na vremenskim intervalima od 6 sati i 24 sata u komparaciji s kontrolnim životinjama. Na intervalu od 6 sati u BPC 157 tretman i predtretman grupi većina životinja (medijan) je bila svrstana u skupinu 2 ili 1, tj. životinje usporenog, ali normalnog hoda ili normalnog hoda, optimalne brzine i usklađenih pokreta. Na istom intervalu obje kontrolne skupine bile su svrstane u skupinu 3, tj. životinje teturajućeg hoda, uz zanošenje i padove. Na intervalu od 24 sata u obje BPC 157 i kontrolne skupine zamijećena je tendencija oporavka motornih funkcija u odnosu na raniji interval od 6 sati. Tako je na intervalu od 24 sata većina životinja (medijan) iz obje BPC 157 skupine svrstana u skupinu 1, tj. kao životinje normalnog hoda, optimalne

brzine i usklađenih pokreta, dok je većina životinja (medijan) u obje kontrolne skupine svrstana u skupinu 2, tj. kao životinje usporenog, ali normalnog hoda.

Rezultati dobiveni patohistološkom analizom uzoraka koristeći skoring sustav pokazali su najizraženije promjene na stijenci završnog dijela descendentnog kolona i to već na intervalu od 1 minute, dok su očekivano promjene na poprečno-prugastom mišiću donjeg ekstremiteta bile najmanje. Patohistološka analiza stijenke descendentnog kolona pokazala je u sva četiri vremenska intervala više izražen upalni infiltrat neutrofilnih granulocita i kronični upalni infiltrat u kontrolnoj skupini u odnosu na BPC 157 tretiranu skupinu. Osim navedenog upalnog infiltrata, edem sluznice i podsluznice kolona bio je izraženiji u kontrolnim skupinama u odnosu na BPC 157 skupinu, dok je arhitektura sluznice kolona ostala očuvana u obje skupine.

Patohistološka analiza stijenke uterusa prema skoring sustavu pokazala je na sva četiri vremenska intervala više izražen upalni infiltrat neutrofilnih granulocita i kronični upalni infiltrat u kontrolnoj skupini u odnosu na BPC 157 tretiranu skupinu. U kontrolnim skupinama upalni infiltrat žarišno infiltrira i endometralni epitel, dok u BPC 157 tretiranim skupinama ne infiltrira. Uz navedene promjene, kongestija krvnih žila stijenke uterusa je bila izraženija u kontrolnim skupinama u odnosu na BPC 157 tretiranu skupinu.

Patohistološka analiza poprečno-prugastog mišića donjeg lijevog ekstremiteta (*m. quadriceps femoris*) prema skoring sustavu u sva četiri vremenska intervala pokazala je nešto više izraženu kongestiju krvnih žila u kontrolnim skupinama u odnosu na BPC 157 tretiranu skupinu, dok nije pokazala značajniju razliku u strukturi mišića.

Protektivan učinak BPC 157 nakon okluzije abdominalne aorte zamijećen je u makro- i mikrocirkulaciji; pri lokalnoj primjeni (na mjesto lezije) i pri sistemskoj primjeni

(peroralno) te kao profilaktički učinak (predtretman) i terapijski učinak (tretman). Dobiveni rezultati ovog istraživanja u skladu su s brojnim dosadašnjim istraživanjima na animalnim modelima, gdje je dokazan protektivan učinak pentadekapeptida BPC 157 na cijeljenje lezija različitih organskih sustava (1, 4 - 65). Osim brojnih korisnih učinaka opisanih u tim istraživanjima, BPC 157 je pokazao svoj zaštitni učinak i u kliničkim istraživanjima upalne bolesti crijeva (PL-10, PLD-116, PL 14736 Pliva) (3).

Kao što je ranije spomenuto, pentadekapeptid BPC 157 je dio sekvence proteina BPC, koji je prvotno izoliran iz ljudskog želučanog soka. Njegovo djelovanje je bez nosača, pa učinak nedvojbeno pripada njemu samom. To ga bitno razlikuje od ostalih standardnih peptida za čije djelovanje je potreban nosač te se tada učinak pripisuje kompleksu peptid-nosač (1, 3). Shodno inicijalnim istraživanjima, danas se BPC 157 smatra prototipom citoprotektivnog medijatora Robertove citoprotekcije koji ima važnu ulogu u održavanju homeostaze u organizmu (8, 9, 53, 80 - 84). U slučaju djelovanja stresnog događaja na organizam, prema poznatoj Selyeovoj teoriji stresa, ovaj peptid bi mogao imati fiziološko djelovanje kao medijator usmjeren protiv prijetjećeg događaja (8, 9). Prema konceptu citoprotekcije djelovanje citoprotektivnog agensa počinje neposredno nakon aplikacije na mjesto lezije, što je pokazano i ovim istraživanjem. Djelovanje BPC 157 nije ograničeno isključivo na lokalnu primjenu, već je potvrđen njegov učinak i pri sistemske primjeni, tj. djelovanje je neovisno o načinu primjene (parenteralno, peroralno i lokalno) (1, 6, 7). Osim toga, u većini istraživanja svoj zaštitni učinak postiže pri mikrogramske i nanogramske dozama (1, 3 - 65).

BPC 157 odlikuje stabilnost i postojanost molekule u želučanom soku u kojem se ne razgrađuje niti nakon 24 sata. U istraživanjima toksičnosti BPC 157 je bez zabilježenih toksičnih učinaka, letalna doza mu nije postignuta te je bez nuspojava i

sigurnog je terapijskog profila, što ga svrstava u skupinu peptida pogodnim za istraživanja i kao potencijalna terapija (1).

Smatra se da su protektivni učinci pentadekapeptida BPC 157 na ubrzano cijeljenje lezija različitih organskih sustava posljedica njegovog djelovanja na endotelne stanice krvnih žila (57). Protektivan učinak BPC 157 na NO sustav endotela krvnih žila dokazan je dosadašnjim istraživanjima (4, 8, 56, 57). Prema Moncadi za održavanje homeostatskog odgovora NO sustava na ozljedu najbitniji čimbenici su održavanje integriteta krvnih žila i kontrola trombocita, što sve BPC 157 u dosadašnjim istraživanjima zadovoljava (67, 70). BPC 157 utječe na otpuštanje NO, tj. inducira komparabilno stvaranje NO, kao i L-arginin (NOS supstrat) (6, 49). Osim toga, dokazano je da utječe na serumsku razinu endotelina (32); štiti endotel (6, 38, 41) te suzbija hipertenziju uzrokovanu s L-NAME (NOS inhibitor) i hipotenziju uzrokovanu s L-argininom (56).

U istraživanjima je pokazano da antagonizira oksidativni stres; na modelu ishemijskog kolitisa BPC 157 smanjuje razinu oksidativnog stresa i normalizira razinu NO u tkivima (30). Također, u istraživanju sindroma donje šuplje vene (39), smanjuje razinu oksidativnog oštećenja putem interakcije s NO sustavom i održava vaskularni integritet, što je praćeno povećanom vrijednosti NO u plazmi, normalnim vrijednostima MDA, adekvatnom funkcijom eNOS sustava i opskrbom krvlju (9, 39, 56, 57).

Uz navedeno, pokazao je i određenu gensku ekspresiju na EGR, NOS, SRF, VEGFR, AKT1, PLC γ , KRAS za koje je poznato da su bitni faktori koji moduliraju mnoge procese nakon vaskularne ozljede, kao što su različiti proadhezivni, proupalni i protrombotični geni. U skupini životinja koje su primile BPC 157 uočeno je

povećanje ekspresije gena (EGR, NOS, SRF, KRAS) i smanjenje ekspresije (EGR, VEGFR, PLC γ), dok je AKT1 ostao nepromijenjen u svim žilama (39).

Proangiogeni učinak BPC 157 prikazan je u istraživanju na modelu ishemije stražnjeg ekstremiteta štakora, gdje je značajno ubrzao oporavak protoka krvi, povećao gustoću/brojnost novonastalih krvnih žila i time spriječio ishemiju stražnjeg ekstremiteta (65). *In vitro* BPC 157 inducira vrlo sličan uzorak na akumulaciji VEGFR2 i internalizaciji VEGFR2 u stanicama koji je usporediv s učinkom VEGF-a. BPC 157 djeluje na aktivaciju VEGFR2-Akt-eNOS signalnog puta, a u *in vitro* istraživanju s ljudskim vaskularnim endotelnim stanicama povećava brojnost mRNA i proteinsku ekspresiju VEGFR2. Radi navedenog, smatramo da protektivni učinak BPC 157 na cijeljenje lezija različitih organskih sustava je posljedica njegovog djelovanja na vaskularne endotelne stanice, gdje povećanjem ekspresije, internalizacije VEGFR2 i aktivacije VEGFR2-Akt-eNOS signalnog puta potiče angiogenezu (65).

Općepoznato je da okluzija abdominalne aorte i njezinih većih ogranaka može nastati naglo (akutno) i postupno (kronično). U slučaju postupne okluzije abdominalne aorte učinkovit kompenzatorni mehanizam je razvoj kolateralne cirkulacije (87). Akutna okluzija abdominalne aorte je puno rjeđe, ali i potencijalno letalno stanje osobito kod nedostatne kolateralne cirkulacije. Povezana je s visokom stopom morbiditeta i mortaliteta (88). Stopa mortaliteta kod neinterventnog tretmana je do 75%, a kod rane dijagnoze i intervencije stopa varira između 20% do 50% (89). Klinička slika akutne arterijske okluzije uključuje: bol, paresteziju, paralizu, bljedilo, odsutnost pulsa i poikilotermiju. Hitna dijagnostika i terapija su nužne kako bi se komplikacije svele na minimum i izbjegao letalan ishod (88). Infrarenalni dio abdominalne aorte ima predispoziciju za razvoj ateromatoznih lezija (90), a trombotična bolest završnog

dijela abdominalne aorte i zajedničke ilijačne arterije poznatija je još i kao „Leriche sindrom“ (92-94). Aortoilijačna okluzivna bolest ili Leriche sindrom spada u podskupinu široko rasprostranjene periferne arterijske bolesti, koja ima procijenjenu prevalenciju od čak 14,5% kod osoba starijih od 70 godina (94).

U današnje vrijeme digitalna suptrakcijska angiografija je zauzela svoje mjesto u intervencijske, terapijske svrhe kod endovaskularnog pristupa liječenju okluzije, koja kao uspješna metoda sve više zamjenjuje otvorene kirurške zahvate (tromboendarterektomija, aortobifemoralna prenosnica/*bypass*) (94). Iako perkutane kateterske intervencijske i kirurške tehnike mogu uspješno prevladati problem okluzije, nekim pacijentima s uznapredovalom arterijskom okluzijom teško je ublažiti bol i izliječiti ishemijske ulkuse te su trenutno bez učinkovite terapije, osim amputacije ekstremiteta koja se nastoji izbjeći (65, 95). Stoga je ključno usmjeriti istraživanja u pronalasku adekvatne farmakološke terapije i prevencije za širu populaciju bolesnika sa stenozama i okluzijama krvnih žila.

U ovom istraživanju akutne okluzije završnog dijela abdominalne aorte, pentadekapeptid BPC 157 je djelovao na aktivaciju kolateralne cirkulacije, povećao je brojnost, tj. gustoću krvnih žila u području descendentnog kolona i uterusa, smanjio ishemijska oštećenja navedenog tkiva i djelovao na brz oporavak motornih funkcija. Time je realizirana hipoteza istraživanja - BPC 157 primijenjen parenteralno u tretmanu (terapijski učinak) ili peroralno u predtretmanu (profilaktički učinak) na štakorskom modelu akutne okluzije abdominalne aorte povećava protok kroz kolateralni krvotok od mjesta ligacije. S obzirom na ranije spomenuti sigurni profil pentadekapeptida BPC 157, ovo istraživanje otvara mogućnosti za daljnja izučavanja ovog peptida kao moguće farmakološke terapije kod okluzija krvnih žila te u prevenciji prijetećih ishemija tkiva i organa.

7. ZAKLJUČCI

- Pentadekapeptid BPC 157 primijenjen u tretmanu i predtretmanu aktivira kolateralnu cirkulaciju od mjesta ligacije te kolateralnu cirkulaciju u području descendnog kolona i uterusa na štakorskom modelu akutne okluzije završnog dijela abdominalne aorte.
- Intraperitonealna primjena pentadekapeptida BPC 157 nakon izazvane okluzije abdominalne aorte (tretman; terapijski učinak) djeluje na brzu aktivaciju kolateralne cirkulacije s povećanjem broja kolaterala.
- Peroralna primjena pentadekapeptida BPC 157 nakon izazvane okluzije abdominalne aorte (predtretman; profilaktički učinak) djeluje na brzinu aktivacije kolateralne cirkulacije i broj kolaterala.
- Primjena pentadekapeptida BPC 157 u predtretmanu i tretmanu smanjuje ishemijska oštećenja tkiva završnog dijela descendnog kolona i uterusa kod eksperimentalnih životinja.
- Pentadekapeptid BPC 157 u predtretmanu i tretmanu djeluje na brz oporavak motornih funkcija (hoda) nakon akutne okluzije abdominalne aorte štakora.
- Rezultati dobiveni ovim istraživanjem predstavljaju osnovu za daljnje izučavanje učinaka pentadekapeptida BPC 157 te njegovu moguću primjenu u terapiji okluzija krvnih žila i u prevenciji prijetećih ishemija tkiva i organa.

8. SAŽETAK NA HRVATSKOM JEZIKU

Istraženi učinak pentadekapeptida BPC 157 na kolateralnu cirkulaciju nakon akutne okluzije abdominalne aorte pokazao je da poveća protok kroz kolateralnu cirkulaciju od mjesta ligacije i djeluje protektivno na tkiva.

Na animalnom modelu potpune ligature abdominalne aorte kirurškim šavom (distalno od polazišta desne iliolumbalne arterije, a proksimalno od bifurkacije abdominalne aorte) ispitan je učinak BPC 157 u tretmanu (10 µg/kg i.p.), u predtretmanu BPC 157 otopljen u vodi u dozi 10 µg/kg (0,25 µg/ml, 12 ml/štakor/dan, p.o. kroz 7 dana prije ligacije). Za kontrolne skupine korišten je ekvivalentni volumen 0,9 % NaCl (tretman) i voda za piće (predtretman). Istraživanje je provedeno na ženkama štakora soja Wistar, po 10 životinja u svakoj skupini (ukupno 160 životinja) na vremenskim intervalima od 1 min, 1 h, 6 h i 24 h. Analizirana je kolateralna cirkulacija pomoću digitalne subtrakcijske angiografije (DSA), dok je broj krvnih žila kolona i uterusa analiziran pomoću mikrokamere. Kod skupina na intervalima od 6 h i 24 h izvršena je analiza hodne pruge. Nakon žrtvovanja, uzeti su uzorci za patohistološku analizu.

Pomoću DSA dokazana je statistički značajna ($P < 0,05$) veća srednja vrijednost broja kolaterala u svim BPC 157 (tretman i predtretman) skupinama. Direktnom opservacijom mikrokamerom dokazan je veći ukupan broj krvnih žila u području descendnog kolona i uterusa kod svih BPC 157 skupina u odnosu na kontrolu. Rezultati su potvrđeni patohistološkom analizom navedenog tkiva. Analiza hodne pruge (6 h i 24 h) je pokazala značajno bolji hod kod BPC 157 skupina.

BPC 157 je pokazao preventivni i terapijski učinak kod okluzije abdominalne aorte uz aktivaciju kolateralne cirkulacije, što predstavlja potencijal ovog peptida u terapiji okluzivnih bolesti.

Ključne riječi: pentadekapeptid BPC 157, okluzija abdominalne aorte, kolateralna cirkulacija

9. SAŽETAK NA ENGLESKOM JEZIKU

Effect of pentadecapeptide BPC 157 on collateral circulation after acute occlusion of the abdominal aorta in rats

Katarina Kašnik Kovač, 2020.

In this study, it was demonstrated that BPC 157 increased the blood flow through the collateral circulation from the ligation site and acted protectively on the tissues.

On animal model of the complete ligation with surgical suture of the abdominal aorta (distal from the starting point of the right ilio-lumbar artery and proximal to the bifurcation of the abdominal aorta), the examination was done on the effect of BPC 157 (10 µg/kg i.p.) in treatment, in pre-treatment BPC 157 dissolved in a drinking water at a dose of 10 µg/kg p.o. (0.25 µg/ml, 12 ml/rat/day for 7 days prior to ligation). For control, an equivalent volume of 0.9% NaCl (treatment) and drinking water (pre-treatment) was used. Tests were conducted on female Wistar rats, 10 animals in each group (altogether 160 animals) at time intervals of 1min, 1h, 6h, and 24h. Collateral circulation was analyzed using digital subtraction angiography (DSA), while the number of blood vessels in the colon and uterus were analyzed using a micro camera. The walking test was performed in groups at intervals of 6 h and 24 h. After sacrificing, samples were taken for pathohistological analysis.

With DSA, there was shown a statistically significant ($P < 0.05$) higher mean value of collaterals in all BPC 157 (treatment and pre-treatment) groups. Using a micro camera, a higher total number of blood vessels in the descendent colon and uterus in BPC 157 groups in relation to controls was demonstrated. The results were confirmed by a pathohistological analysis of the tissues. The assessment of the walking test (6 h and 24 h) showed a significantly better course in all BPC 157 groups.

BPC 157 showed a preventive and therapeutic effect in occlusion of the abdominal aorta with the activation of collateral circulation, which represents the potential of this peptide in the treatment of occlusive diseases.

Keywords: pentadecapeptide BPC 157, occlusion of the abdominal aorta, collateral circulation

10. POPIS LITERATURE

1. Sikiric P. The pharmacological properties of the novel peptide BPC 157 (PL-10). *Inflammopharmacology*. 1999;7(1):1-14.
2. PubChem. National Center for Biotechnology Information. BPC 157- 2D Structure [slika s interneta]. 2005 Aug 8 [pristupljeno 29.03.2019.]. Dostupno na: <https://pubchem.ncbi.nlm.nih.gov/compound/108101>
3. Prkacin I, Separovic J, Aralica G, Perovic D, Gjurasin M, Lovric-Bencic M, et al. Portal hypertension and liver lesions in chronically alcohol drinking rats prevented and reversed by stable gastric pentadecapeptide BPC 157 (PL-10, PLD-116), and propranolol, but not ranitidine. *J Physiol Paris*. 2001;95(1-6):315-24.
4. Sikirić P, Petek M, Rucman R, Seiwert S, Grabarević Z, Rotkvić I, et al. A new gastric juice peptide, BPC. An overview of the stomach-stress-organoprotection hypothesis and beneficial effects of BPC. *J Physiol Paris*. 1993;87(5):313-27.
5. Sikiric P, Gyires K, Seiwert S, Grabarevic Z, Rucman R, Petek M, et al. The effect of pentadecapeptide BPC 157 on inflammatory, non-inflammatory, direct and indirect pain and capsaicin neurotoxicity. *Inflammopharmacology*. 1993;2:121-7.
6. Seiwert S, Sikiric P, Grabarevic Z, Zoricic I, Hanzevacki M, Ljubanovic D, et al. BPC 157's effect on healing. *J Physiol Paris*. 1997;91(3-5):173-8.
7. Sikiric P, Seiwert S, Grabarevic Z, Rucman R, Petek M, Rotkvic I, et al. Hepatoprotective effect of BPC 157, a 15-amino acid peptide, on liver duct and hepatic artery ligation or CCl4 administration lesions induced by either restraint stress or bile. A comparative study with dopamine agonists and somatostatin. *Life Sci*. 1993;53(18):291-6.

8. Sikiric P, Seiwert S, Brcic L, Sever M, Klicek R, Radic B, et al. Revised Robert's cytoprotection and adaptive cytoprotection and stable gastric pentadecapeptide BPC 157. Possible significance and implications for novel mediator. *Curr Pharm Des.* 2010;16(10):1224-34.
9. Sikiric P, Seiwert S, Rucman R, Drmic D, Stupnisek M, Kokot A, et al. Stress in gastrointestinal tract and stable gastric pentadecapeptide BPC 157. Finally, do we have a solution? *Curr Pharm Des.* 2017;23(27):4012-4028.
10. Mikus D, Sikiric P, Seiwert S, Petricevic A, Aralica G, Druzijancic N, et al. Pentadecapeptide BPC 157 cream improves burn-wound healing and attenuates burn-gastric lesions in mice. *Burns.* 2001;27(8):817-27.
11. Sikiric P, Seiwert S, Mise S, Staresinic M, Bedekovic V, Zarkovic N, et al. Corticosteroid-impairment of healing and gastric pentadecapeptide BPC-157 creams in burned mice. *Burns.* 2003;29(4):323-34.
12. Staresinic M, Petrovic I, Novinscak T, Jukic I, Pevec D, Suknaic S, et al. Effective therapy of transected quadriceps muscle in rat: Gastric pentadecapeptide BPC 157. *J Orthop Res.* 2006;24(5):1109-17.
13. Novinscak T, Brcic L, Staresinic M, Jukic I, Radic B, Pevec D, et al. Gastric pentadecapeptide BPC 157 as an effective therapy for muscle crush injury in the rat. *Surg Today.* 2008;38(8):716-25.
14. Pevec D, Novinscak T, Brcic L, Sipos K, Jukic I, Staresinic M, et al. Impact of pentadecapeptide BPC 157 on muscle healing impaired by systemic corticosteroid application. *Med Sci Monit.* 2010;16(3):81-88.

15. Staresinic M, Sebecic B, Patrlj L, Jadrijevic S, Suknaic S, Perovic D, et al. Gastric pentadecapeptide BPC 157 accelerates healing of transected rat Achilles tendon and in vitro stimulates tendocytes growth. *J Orthop Res.* 2003;21(6):976-83.
16. Krivic A, Anic T, Seiwert S, Huljev D, Sikiric P. Achilles detachment in rat and stable gastric pentadecapeptide BPC 157: Promoted tendon-to-bone healing and opposed corticosteroid aggravation. *J Orthop Res.* 2006;24(5):982-9.
17. Cerovecki T, Bojanic I, Brcic L, Radic B, Vukoja I, Seiwert S, et al. Pentadecapeptide BPC 157 (PL 14736) improves ligament healing in the rat. *J Orthop Res.* 2010;28(9):1155-61.
18. Gjurasin M, Miklic P, Zupancic B, Perovic D, Zarkovic K, Brcic L, et al. Peptide therapy with pentadecapeptide BPC 157 in traumatic nerve injury. *Regul Pept.* 2010;160(1-3):33-41.
19. Tudor M, Jandric I, Marovic A, Gjurasin M, Perovic D, Radic B, et al. Traumatic brain injury in mice and pentadecapeptide BPC 157 effect. *Regul Pept.* 2010;160(1-3):26-32.
20. Sebecic B, Nikolic V, Sikiric P, Seiwert S, Sosa T, Patrlj L, et al. Osteogenic effect of a gastric pentadecapeptide, BPC-157, on the healing of segmental bone defect in rabbits: a comparison with bone marrow and autologous cortical bone implantation. *Bone.* 1999;24(3):195-202.
21. Blagaic AB, Blagaic V, Romcic Z, Sikiric P. The influence of gastric pentadecapeptide BPC 157 on acute and chronic ethanol administration in mice. *Eur J Pharmacol.* 2004;499(3):285-90.

22. Sikiric P, Seiwerth S, Rucman R, Turkovic B, Rokotov DS, Brcic L, et al. Toxicity by NSAIDs. Counteraction by stable gastric pentadecapeptide BPC 157. *Curr Pharm Des.* 2013;19(1):76-83.
23. Klicek R, Sever M, Radic B, Drmic D, Kocman I, Zoricic I, et al. Pentadecapeptide BPC 157, in clinical trials as a therapy for inflammatory bowel disease (PL14736), is effective in the healing of colcutaneous fistulas in rats: role of the nitric oxide-system. *J Pharmacol Sci.* 2008;108(1):7-17.
24. Cesarec V, Becejac T, Misic M, Djakovic Z, Olujic D, Drmic D, et al. Pentadecapeptide BPC 157 and the esophagocutaneous fistula healing therapy. *Eur J Pharmacol.* 2012;701(1-3):203-12.
25. Skorjanec S, Dolovski Z, Kocman I, Brcic L, Blagaic Boban A, Batelja L, et al. Therapy for unhealed gastrocutaneous fistulas in rats as a model for analogous healing of persistent skin wounds and persistent gastric ulcers: stable gastric pentadecapeptide BPC 157, atropine, ranitidine, and omeprazole. *Dig Dis Sci.* 2009;54(1):46-56.
26. Baric M, Sever AZ, Vuletic LB, Rasic Z, Sever M, Drmic D, et al. Stable gastric pentadecapeptide BPC 157 heals rectovaginal fistula in rats. *Life Sci.* 2016;148:63-70.
27. Grgic T, Grgic D, Drmic D, Sever AZ, Petrovic I, Sucic M, et al. Stable gastric pentadecapeptide BPC 157 heals rat colovesical fistula. *Eur J Pharmacol.* 2016;780:1-7.
28. Vuksic T, Zoricic I, Brcic L, Sever M, Klicek R, Radic B, et al. Stable gastric pentadecapeptide BPC 157 in trials for inflammatory bowel disease (PL-10, PLD-116,

PL14736, Pliva, Croatia) heals ileoileal anastomosis in the rat. *Surg Today*. 2007;37(9):768-77.

29. Sever M, Klicek R, Radic B, Brcic L, Zoricic I, Drmic D, et al. Gastric pentadecapeptide BPC 157 and short bowel syndrome in rats. *Dig Dis Sci*. 2009;54(10):2070-83.

30. Duzel A, Vlainic J, Antunovic M, Malekinusic D, Vrdoljak B, Samara M, et al. Stable gastric pentadecapeptide BPC 157 in the treatment of colitis and ischemia and reperfusion in rats: New insights. *World J Gastroenterol*. 2017;23(48):8465-88.

31. Kang EA, Han YM, An JM, Park YJ, Sikiric P, Kim DH, et al. BPC 157 as potential agent rescuing from cancer cachexia. *Curr Pharm Des*. 2018;24(18):1947-1956.

32. Lovric-Bencic M, Sikiric P, Hanzevacki JS, Seiwert S, Rogic D, Kusec V et al. Doxorubicine congestive heart failure-increased big endothelin-1 plasma concentration: reversal by amlodipine, losartan, and gastric pentadecapeptide BPC 157 in rat and mouse. *J Pharmacol Sci*. 2004;95(1):19-26.

33. Barisic I, Balenovic D, Klicek R, Radic B, Nikitovic B, Drmic D, et al. Mortal hyperkalemia disturbances in rats are NO-system related. The life saving effect of pentadecapeptide BPC 157. *Regul Pept*. 2013;181:50-66.

34. Balenovic D, Bencic ML, Udovicic M, Simonji K, Hanzevacki JS, Barisic I, et al. Inhibition of methyl digoxin-induced arrhythmias by pentadecapeptide BPC 157: a relation with NO-system. *Regul Pept*. 2009;156(1-3):83-9.

35. Balenovic D, Barisic I, Prkacin I, Horvat I, Udovicic M, Barisic I. Mortal furosemide hypokalemia-disturbances in rats NO-system related. Shorten survival by L-NAME.

Therapy benefit with BPC 157 more than with L-arginine. *J Clin Exp Cardiol.* 2012;3:201.

36. Stambolija V, Stambolija TP, Holjevac JK, Murselovic T, Radonic J, Duzel V, et al. BPC 157: The counteraction of succinylcholine, hyperkalemia, and arrhythmias. *Eur J Pharmacol.* 2016;781:83-91.

37. Zivanovic-Posilovic G, Balenovic D, Barisic I, Strinic D, Stambolija V, Udovicic M, et al. Stable gastric pentadecapeptide BPC 157 and bupivacaine. *Eur J Pharmacol.* 2016;793:56-65.

38. Hrelec M, Klicek R, Brcic L, Brcic I, Cvjetko I, Seiwerth S, et al. Abdominal aorta anastomosis in rats and stable gastric pentadecapeptide BPC 157, prophylaxis and therapy. *J Physiol Pharmacol.* 2009;60(7):161-5.

39. Vukojević J, Siroglavić M, Kašnik K, Kralj T, Stančić D, Kokot A, et al. Rat inferior caval vein (ICV) ligation and particular new insights with the stable gastric pentadecapeptide BPC 157. *Vascul Pharmacol.* 2018;106:54-66.

40. Stupnisek M, Kokot A, Drmic D, Hrelec Patrlj M, Zenko Sever A, Kolenc D, et al. Pentadecapeptide BPC 157 reduces bleeding and thrombocytopenia after amputation in rats treated with heparin, warfarin, L-NAME and L-arginine. *PLoS One.* 2015;10(4):e0123454.

41. Sikiric P, Seiwerth S, Brcic L, Blagaic AB, Zoricic I, Sever M, et al. Stable gastric pentadecapeptide BPC 157 in trials for inflammatory bowel disease (PL-10, PLD-116, PL 14736, Pliva, Croatia). Full and distended stomach, and vascular response. *Inflammopharmacology.* 2006;14(5-6):214-21.

42. Sikiric P, Seiwerth S, Aralica G, Perovic D, Staresinic M, Anic T, et al. Therapy effect of antiulcer agents on new chronic cysteamine colon lesion in rat. *J Physiol Paris*. 2001;95(1-6):283-8.
43. Sikiric P, Seiwerth S, Grabarevic Z, Balen I, Aralica G, Gjurasin M, et al. Cysteamine-colon and cysteamine-duodenum lesions in rats. Attenuation by gastric pentadecapeptide BPC 157, cimetidine, ranitidine, atropine, omeprazole, sulphasalazine and methylprednisolone. *J Physiol Paris*. 2001;95(1-6):261-70.
44. Sikiric P, Separovic J, Anic T, Buljat G, Mikus D, Seiwerth S, et al. The effect of pentadecapeptide BPC 157, H₂-blockers, omeprazole and sucralfate on new vessels and new granulation tissue formation. *J Physiol Paris*. 1999;93(6):479-85.
45. Amic F, Drmic D, Bilic Z, Krezic I, Zizek H, Peklic M, et al. Bypassing major venous occlusion and duodenal lesions in rats, and therapy with the stable gastric pentadecapeptide BPC 157, L-NAME and L-arginine. *World J Gastroenterol*. 2018;24(47):5366-78.
46. Drmic D, Samara M, Vidovic T, Malekinusic D, Antunovic M, Vrdoljak B, et al. Counteraction of perforated cecum lesions in rats: Effects of pentadecapeptide BPC 157, L-NAME and L-arginine. *World J Gastroenterol*. 2018;24(48):5462-76.
47. Skorjanec S, Kokot A, Drmic D, Radic B, Sever M, Klicek R, et al. Duodenocutaneous fistula in rats as a model for "wound healing-therapy" in ulcer healing: the effect of pentadecapeptide BPC 157, L-nitro-arginine methyl ester and L-arginine. *J Physiol Pharmacol*. 2015;66(4):581-90.
48. Zoricic I, Sikiric P, Seiwerth S, Grabarevic Z, Rucman R, Petek M, i sur. Pentadecapeptide BPC 157 beneficially influences the healing of colon-colon

anastomosis in rats. U: Mózsik G, Nagy L, Pár A, Rainsford KD, ur. Cell injury and protection in the gastrointestinal tract. Dordrecht: Springer; 1997. Str. 249-58.

49. Turkovic B, Sikiric P, Seiwert S, Mise S, Anic T, Petek M, et al. Stable gastric pentadecapeptide BPC 157 studied for inflammatory bowel disease (PLD-116, PL14736, Pliva) induces nitric oxide synthesis. *Gastroenterology*. 2004;126:287.

50. Sikiric P, Mikus D, Seiwert S, Grabarevic Z, Rucman R, Petek M, et al. Pentadecapeptide BPC 157, cimetidine, ranitidine, bromocriptine, and atropine effect in cysteamine lesions in totally gastrectomized rats: a model for cytoprotective studies. *Dig Dis Sci*. 1997;42(5):1029-37.

51. Bedekovic V, Mise S, Anic T, Staresinic M, Gjurasin M, Kopljar M, et al. Different effect of antiulcer agents on rat cysteamine induced duodenal ulcer after sialoadenectomy, but not gastrectomy. *Eur J Pharmacol*. 2003;477(1):73-80.

52. Sikiric P, Rotkvic I, Mise S, Krizanac S, Gjurić V, Jukić J, et al. The influence of dopamine agonists and antagonists on indomethacin lesions in stomach and small intestine in rats. *Eur J Pharmacol*. 1988;158(1-2):61-7.

53. Sikiric P, Hahm KB, Blagaic AB, Tvrdeic A, Pavlov KH, Petrovic A, et al. Stable gastric pentadecapeptide BPC 157, Robert's stomach cytoprotection/adaptive cytoprotection/organoprotection, and Selye's stress coping response: progress, achievements, and the future. *Gut Liver*. 2019 Jun 4. doi: 10.5009/gnl18490. [Epub ahead of print]

54. Ilic S, Brcic I, Mester M, Filipovic M, Sever M, Klicek R, et al. Over-dose insulin and stable gastric pentadecapeptide BPC 157. Attenuated gastric ulcers, seizures,

brain lesions, hepatomegaly, fatty liver, breakdown of liver glycogen, profound hypoglycemia and calcification in rats. *J Physiol Pharmacol.* 2009;60(7):107-14.

55. Ilic S, Drmic D, Zarkovic K, Kolenc D, Brcic L, Radic B, et al. Ibuprofen hepatic encephalopathy, hepatomegaly, gastric lesion and gastric pentadecapeptide BPC 157 in rats. *Eur J Pharmacol.* 2011;667(1-3):322-9.

56. Sikiric P, Seiwerth S, Rucman R, Turkovic B, Rokotov DS, Brcic L, et al. Stable gastric pentadecapeptide BPC 157-NO-system relation. *Curr Pharm Des.* 2014;20(7):1126-35.

57. Seiwerth S, Brcic L, Vuletic LB, Kolenc D, Aralica G, Misic M, et al. BPC 157 and blood vessels. *Curr Pharm Des.* 2014;20(7):1121-5.

58. Sikiric P, Seiwerth S, Grabarevic Z, Petek M, Rucman R, Turkovic B, et al. The beneficial effect of BPC 157, a 15 amino acid peptide BPC fragment, on gastric and duodenal lesions induced by restraint stress, cysteamine and 96% ethanol in rats. A comparative study with H₂ receptor antagonists, dopamine promoters and gut peptides. *Life Sci.* 1994;54(5):PL63-68.

59. Sikirić P, Seiwerth S, Grabarević Z, Rucman R, Petek M, Jagić V, et al. The influence of a novel pentadecapeptide, BPC 157, on N(G)-nitro-L-arginine methylester and L-arginine effects on stomach mucosa integrity and blood pressure. *Eur J Pharmacol.* 1997;332(1):23-33.

60. Brcic L, Brcic I, Staresinic M, Novinscak T, Sikiric P, Seiwerth S. Modulatory effect of gastric pentadecapeptide BPC 157 on angiogenesis in muscle and tendon healing. *J Physiol Pharmacol.* 2009;60(7):191-6.

61. Boban Blagaic A, Turcic P, Blagaic V, Dubovecak M, Jelovac N, Zemba M, et al. Gastric pentadecapeptide BPC 157 counteracts morphine-induced analgesia in mice. *J Physiol Pharmacol*. 2009;60(7):177-81.
62. Boban Blagaic A, Blagaic V, Mirt M, Jelovac N, Dodig G, Rucman R, et al. Gastric pentadecapeptide BPC 157 effective against serotonin syndrome in rats. *Eur J Pharmacol*. 2005;512(2-3):173-9.
63. Duplancic B, Stambolija V, Holjevac J, Zemba M, Balenovic I, Drmic D, et al. Pentadecapeptide BPC 157 and anaphylactoid reaction in rats and mice after intravenous dextran and white egg administration. *Eur J Pharmacol*. 2014;727:75-9.
64. Jandric I, Vrcic H, Jandric Balen M, Kolenc D, Brcic L, Radic B, et al. Salutary effect of gastric pentadecapeptide BPC 157 in two different stress urinary incontinence models in female rats. *Med Sci Monit Basic Res*. 2013;19:93-102.
65. Hsieh MJ, Liu HT, Wang CN, Huang HY, Lin Y, Ko YS, et al. Therapeutic potential of pro-angiogenic BPC157 is associated with VEGFR2 activation and up-regulation. *J Mol Med (Berl)*. 2017;95(3):323-333.
66. Gourlaouen M, Welti JC, Vasudev NS, Reynolds AR. Essential role for endocytosis in the growth factor-stimulated activation of ERK1/2 in endothelial cells. *J Biol Chem*. 2013;288(11):7467-80.
67. Palmer RM, Ferrige AG, Moncada S. Nitric oxide release accounts for the biological activity of endothelium-derived relaxing factor. *Nature*. 1987;327(6122):524-6.

68. Moncada S, Palmer RM, Higgs EA. Biosynthesis of nitric oxide from L-arginine. A pathway for the regulation of cell function and communication. *Biochem Pharmacol.* 1989;38(11):1709-15.
69. Gamulin S. Endogeni biološki aktivni spojevi u patofiziološkim procesima. U: Gamulin S, Marušić M, Kovač Z i sur., ur. *Patofiziologija*. 6. izd. Zagreb: Medicinska Naklada; 2005. Str. 405-9.
70. Moncada S. Nitric oxide: discovery and impact on clinical medicine. *J R Soc Med.* 1999;92(4):164-9.
71. Taylor CT, Moncada S. Nitric oxide, cytochrome C oxidase, and the cellular response to hypoxia. *Arterioscler Thromb Vasc Biol.* 2010;30(4):643-7.
72. Erusalimsky JD, Moncada S. Nitric oxide and mitochondrial signaling: from physiology to pathophysiology. *Arterioscler Thromb Vasc Biol.* 2007;27(12):2524-31.
73. Lopez- Belmonte J, Whittle BJR, Moncada S. The actions of nitric oxide donors in the prevention or induction of injury to the rat gastric mucosa. *Br J Pharmacol.* 1993; 108(1):73–8.
74. Whittle BJR, Boughton-Smith NK, Moncada S. Biosynthesis and role of the endothelium-derived vasodilator, nitric oxide in gastric mucosa. *Ann. NY Acad Sci.* 1992;664:126–39.
75. Brennan PA, Moncada S. From pollutant gas to biological messenger: the diverse actions of nitric oxide in cancer. *Ann R Coll Surg Engl.* 2002;84(2):75-8.
76. Dalle-Donne I, Rossi R, Colombo R, Giustarini D, Milzani A. Biomarkers of oxidative damage in human disease. *Clin Chem.* 2006;52(4):601–23.

77. Khachigian LM, Lindner V, Williams AJ, Collins T. Egr-1-induced endothelial gene expression: a common theme in vascular injury. *Science*. 1996;271(5254):1427-31.
78. Ansari D, Ansari D, Andersson R, Andrén-Sandberg Å. Pancreatic cancer and thromboembolic disease, 150 years after Trousseau. *Hepatobiliary Surg Nutr*. 2015;4(5):325-35.
79. Hinterseher I, Schworer CM, Lillvis JH, Stahl E, Erdman R, Gatalica Z, et al. Immunohistochemical analysis of the natural killer cell cytotoxicity pathway in human abdominal aortic aneurysms. *Int J Mol Sci*. 2015;16(5):11196-212.
80. Robert A. Cytoprotection and adaptive cytoprotection. U: Nelis GF, Boeve J, Misiewicz JJ, ur. *Peptic ulcer disease: Basic and clinical aspects*. Dordrecht: Martinus Nijhoff Publishers; 1985. Str. 297-316.
81. Robert A. Cytoprotection by prostaglandins. *Gastroenterology*. 1979;77(4):761-7.
82. Robert A, Nezamis JE, Lancaster C, Davis JP, Field SO, Hanchar AJ. Mild irritants prevent gastric necrosis through “adaptive cytoprotection” mediated by prostaglandins. *Am J Physiol*. 1983;245:113-21.
83. Szabo S. Experimental basis for a role for sulfhydryls and dopamine in ulcerogenesis: a primer for cytoprotection–organoprotection. *Klin. Wochenschr*. 1986;64(7):116–22.
84. Szabo S, Usadel KH. Cytoprotection-organoprotection by somatostatin: gastric and hepatic lesions. *Experientia*. 1982;38(2):254-6.

85. Szabo S, Trier JS, Brown A, Schnoor J. Early vascular injury and increased vascular permeability in gastric mucosal injury caused by ethanol in the rat. *Gastroenterology*. 1985;88:228–36.
86. Trier JS, Szabo S, Allan CH. Ethanol-induced damage to mucosal capillaries of rat stomach. Ultrastructural features and effects of prostaglandin F2 beta and cysteamine. *Gastroenterology*. 1987;92(1):13-22.
87. Ivančević Ž, Rumbolt Z, Bergovec M, Silobrčić V, Kuzman I, Štimac D, i sur. MSD priručnik dijagnostike i terapije: Bolesti aorte i njenih ogranaka. 2. izd. Split: Placebo; 2010.
88. Xiaoye He, Yu Hu. Acute total occlusion of the abdominal aorta in an elderly patient with atrial fibrillation. *Aorta (Stamford)*. 2013;1(5):255–6.
89. Surowiec SM, Isiklar H, Sreeram S, Weiss VJ, Lumsden AB. Acute occlusion of the abdominal aorta. *Am J Surg*. 1998;176(2):193-7.
90. Moore JE, Xu C, Glagov S, Zarins CK, Ku DN. Fluid wall shear stress measurements in a model of the human abdominal aorta: Oscillatory behavior and relationship to atherosclerosis. *Atherosclerosis*. 1994;110(2):225–40.
91. Shakeri AB, Tubbs R, Shoja MM, Nosratinia H, Oakes WJ. Aortic bifurcation angle as an independent risk factor for aortoiliac occlusive disease. *Folia Morphol*. 2007;66(3):181–4.
92. Leriche R, Morel A. The syndrome of the thrombotic obliteration of the aortic bifurcation. *Ann Surg*. 1948;127(2):193–206.

93. Wooten C, Hayat M, du Plessis M, Cesmebasi A, Koesterer M, Daly KP, et al. Anatomical significance in aortoiliac occlusive disease. *Clin Anat.* 2014;27(8):1264-74.
94. Gornik H, Creager M. Diseases of the aorta/section: atherosclerotic occlusive disease of the aorta. U: Topol EJ, Califf RM, Prystowsky EN, Thomas JD, Thompson PD, ur. *Textbook of cardiovascular medicine.* 3. izd. Philadelphia: Lippincott Williams and Wilkins; 2007. Str. 1487–90.
95. Cooke JP, Losordo DW. Modulating the vascular response to limb ischemia: angiogenic and cell therapies. *Circ Res.* 2015;116:1561–78.
96. Faber JE, Chilian WM, Deindl E, van Royen N, Simons M. A brief etymology of the collateral circulation. *Arterioscler Thromb Vasc Biol.* 2014;34(9):1854–9.
97. Toriumi H, Tatarishvili J, Tomita M, Tomita Y, Unekawa M, Suzuki N. Dually supplied T-junctions in arteriolo-arteriolar anastomosis in mice: key to local hemodynamic homeostasis in normal and ischemic states? *Stroke.* 2009;40(10):3378-83.
98. Hillmeister P, Gatzke N, Dülsner A, Bader M, Schadock I, Hoefer I, et al. Arteriogenesis is modulated by bradykinin receptor signaling. *Circ Res.* 2011;109(5):524–33.
99. Zweifach BW. Microcirculation. *Annu Rev Physiol.* 1973;35:117–50.
100. Wei L, Erinjeri JP, Rovainen CM, Woolsey TA. Collateral growth and angiogenesis around cortical stroke. *Stroke.* 2001;32(9):2179–84.

101. Uflacker R. Atlas of Vascular Anatomy. An Angiographic Approach. 2. izd. Philadelphia: Lippincott Williams and Wilkins; 2007.
102. Braithwaite JL. The effects of ligation of the pelvic arteries on the viability of the urinary bladder and the sufficiency of the collateral circulation in the experimental animal. Br J Surg. 1953;40:610-6.
103. Braithwaite JL. The morphology of the collateral circulation following complete interruption of the abdominal aorta in the rat. J Anat. 1954;88:204-11.
104. Casal D, Pais D, Iria I, Videira PA, Mota-Silva E, Alves S, et al. Blood supply to the integument of the abdomen of the rat: A surgical perspective. Plast Reconstr Surg Glob Open. 2017;5(9):e1454.
105. Kochi T, Imai Y, Takeda A, Watanabe Y, Mori S, Tachi M, et al. Characterization of the arterial anatomy of the murine hindlimb: functional role in the design and understanding of ischemia models. PLoS One. 2013;8(12):e84047.
106. Sun Q, Chen RR, Shen Y, Mooney DJ, Rajagopalan S, Grossman PM. Sustained vascular endothelial growth factor delivery enhances angiogenesis and perfusion in ischemic hind limb. Pharm Res. 2005;22(7):1110–6.
107. Vdoviaková K, Petrovová E, Maloveská M, Krešáková L, Teleky J, Zefanias Elias JM, et al. Surgical Anatomy of the Gastrointestinal Tract and Its Vasculature in the Laboratory Rat. Gastroenterology Research and Practice. 2016;1-11.
108. Greene CE. Anatomy of the rat. New York: Hafner Pub. Co.; 1955.
109. Krmpotić-Nemanić J, Marušić A. Anatomija čovjeka: Krvnožilni sustav. 2. izd. Zagreb: Medicinska naklada; 2004. Str. 230-2.

110. Shaikh H, Bhimji SS. StatPearls [Internet]. Anatomy, Abdomen and Pelvis, Superior Mesenteric Artery; 2018 Nov 13 [pristupljeno 01.03.2019.]. Dostupno na: <https://www.ncbi.nlm.nih.gov/books/NBK519560/>
111. Skinner D, Van Fossen K. StatPearls [Internet]. Anatomy, Abdomen and Pelvis, Inferior Mesenteric Artery; 2018 Dec 15 [pristupljeno 26.12.2018.]. Dostupno na: <https://www.ncbi.nlm.nih.gov/books/NBK482156/>
112. Gourley EJ, Gering SA. Diseases of the Colon & Rectum: The meandering mesenteric artery: a historic review and surgical implications. 2015;48:(5)996-1000.
113. Tveten L. Spinal cord vascularity: The spinal cord arteries in the rat. *Acta Radiol Diagn (Stockh)*. 1976;17:385–98.
114. Yurdakul M, Tola M, Ozdemir E, Bayazit M, Cumbur T. Internal thoracic artery-inferior epigastric artery as a collateral pathway in the aortoiliac occlusive disease. *J Vasc Surg*. 2006;43:707–13.
115. Standring S, Borley NR, Collins P, Crossman AR, Gatzoulis MA, Healy JC i sur., ur. *Gray's Anatomy: The Anatomical Basis of Clinical Practice*. 40. izd. London: Churchill Livingstone Elsevier; 2008.
116. Hardman RL, Lopera JE, Cardan RA, Trimmer CK, Josephs SC. Common and rare collateral pathways in aortoiliac occlusive disease: A pictorial essay. *Am J Roentgenol*. 2011;197(3):519–24.
117. Lee SD, Chu CH, Huang EJ, Lu MC, Liu JY, Liu CJ, et al. Roles of insulin-like growth factor II in cardiomyoblast apoptosis and in hypertensive rat heart with abdominal aorta ligation. *Am J Physiol Endocrinol Metab*. 2006;291(2):306-14.

118. Fabi M, Vita G. Further research on the influence of various drugs on the formation of collateral circulation after ligation of the aorta at the iliac bifurcation. *Boll Soc Ital Biol Sper.* 1958;34(14):775-9.
119. Cure E, Cure MC, Tumkaya L, Kalkan Y, Aydin I, Kirbas A, et al. Topiramate ameliorates abdominal aorta cross-clamping induced liver injury in rats. *Saudi J Gastroenterol.* 2014;20(5):297-303.
120. Callum K, Bradbury A. Acute limb ischaemia. *BMJ.* 2000;320(7237):764–7.
121. Buhalog A, Yasuda R, Consigny D, Maurer K, Strother CM. A method for serial selective arterial catheterization and digital subtraction angiography in rodents. *AJNR Am J Neuroradiol.* 2010;31(8):1508-11.
122. Pektok E, Cikirikcioglu M, Tille JC, Kalangos A, Walpoth BH. Alcohol pretreatment of small-diameter expanded polytetrafluoroethylene grafts: quantitative analysis of graft healing characteristics in the rat abdominal aorta interposition model. *Artif Organs.* 2009;33(7):532-7.
123. Lu D, Wu Y, Qu Y, Shi F, Hu J, Gao B, et al. A modified method to reduce variable outcomes in a rat model of four-vessel arterial occlusion. *Neurol Res.* 2016; 38(12):1102-10.
124. De Valence S, Tille JC, Mugnai D, Mrowczynski W, Gurny R, Möller M, et al. Long term performance of polycaprolactone vascular grafts in a rat abdominal aorta replacement model. *Biomaterials.* 2012;33(1):38-47.
125. EURL ECVAM. Database service on alternative methods to animal experimentation [Internet]. [pristupljeno 20.02.2016.]. Dostupno na: <https://ecvam-dbalm.jrc.ec.europa.eu/>

11. ŽIVOTOPIS

Rođena sam 19. studenoga 1988. godine u Bjelovaru. Osnovnu školu pohađala sam u Narti i Ivanskoj, a opći smjer gimnazije završila sam u Bjelovaru. Medicinski fakultet u Zagrebu upisala sam 2007. godine, a diplomirala sam 2013. godine. Liječnički pripravnički staž odradila sam u Domu zdravlja Bjelovarsko-bilogorske županije i Kliničkoj bolnici Dubrava, a državni ispit položila sam 2014. godine. Radila sam 14 mjeseci u Zavodu za hitnu medicinu Bjelovarsko-bilogorske županije. 2014. godine upisujem Poslijediplomski doktorski studij „Biomedicina i zdravstvo“ na Medicinskom fakultetu Sveučilišta u Zagrebu. Specijalizaciju iz Kliničke radiologije započela sam u rujnu 2015. godine u Kliničkom bolničkom centru „Sestre milosrdnice“. Poslijediplomski specijalistički studij iz Kliničke radiologije pohađala sam 2018. i 2019. godine.

Od 2010. godine sudjelujem u laboratorijskom eksperimentalnom radu na istraživanju pentadekapeptida BPC 157 pod vodstvom prof. dr. sc. Predraga Sikirića na Zavodu za farmakologiju Medicinskog fakulteta u Zagrebu. Aktivno i pasivno sudjelovala sam na više znanstvenih i stručnih međunarodnih skupova. Autorica i koautorica sam nekoliko radova indeksiranih u međunarodnoj bibliografskoj bazi podataka Current Contents (CC) te u drugim indeksiranim časopisima.