

Histološka, magnetskorezonancijska i transkriptomska analiza reorganizacijskih procesa u ljudskom hipokampusu tijekom razvitka

Knezović, Vinka

Doctoral thesis / Disertacija

2020

Degree Grantor / Ustanova koja je dodijelila akademski / stručni stupanj: **University of Zagreb, School of Medicine / Sveučilište u Zagrebu, Medicinski fakultet**

Permanent link / Trajna poveznica: <https://um.nsk.hr/um:nbn:hr:105:636087>

Rights / Prava: [In copyright](#)/[Zaštićeno autorskim pravom.](#)

Download date / Datum preuzimanja: **2024-07-17**



Repository / Repozitorij:

[Dr Med - University of Zagreb School of Medicine Digital Repository](#)



**SVEUČILIŠTE U ZAGREBU
MEDICINSKI FAKULTET**

Vinka Knezović

**Histološka, magnetskorezonancijska i
transkriptomaska analiza
reorganizacijskih procesa u ljudskom
hipokampusu tijekom razvitka**

DISERTACIJA



Zagreb, 2020.

**SVEUČILIŠTE U ZAGREBU
MEDICINSKI FAKULTET**

Vinka Knezović

**Histološka, magnetskorezonancijska i
transkriptomaska analiza
reorganizacijskih procesa u ljudskom
hipokampusu tijekom razvitka**

DISERTACIJA

Zagreb, 2020.

Disertacija je izrađena u Laboratoriju za neurohistologiju i kemijsku neuroanatomiju Hrvatskog instituta za istraživanje mozga Medicinskog fakulteta Sveučilišta u Zagrebu, a u sklopu projekta “Histološka, MRI i analiza genske ekspresije reorganizacijskih procesa u medijalnom (limbičkom) zidu ljudskog mozga tijekom razvitka” financiranog od strane Hrvatske zaklade za znanost.

Rad doktoranda financiran je iz „Projekta razvoja karijera mladih istraživača – izobrazba novih doktora znanosti“ Hrvatske zaklade za znanost.



Voditelj rada i projekta: prof. dr. sc. Mario Vukšić

Tijekom procesa izrade ove disertacije primila sam puno više od samog znanja i praktične vještine. Primila sam mnogo razumijevanja, smijeha, podrške, poduke, strpljenja, suza, utjehe, nade. Na tome želim zahvaliti svome mentoru prof.dr. sc. Mariu Vukšiću te svim prijateljima, kolegama i suradnicima Hrvatskog instituta za istraživanje mozga. Veliko hvala želim reći i svojoj obitelji na podršci i pomoći bez koje ne bi ni bilo moguće ovo sve izvesti do kraja.

Lk1,46-50

SADRŽAJ

1. UVOD I SVRHA RADA	1
1.1. Izgled i smještaj ljudske hipokampalne formacije.....	4
1.1.1. Citoarhitektonsko ustrojstvo ljudske hipokampalne formacije.....	7
1.1.2. Intrinzične veze ljudske hipokampalne formacije.....	10
1.1.3. Aferente i eferente projekcije ljudske hipokampalne formacije.....	13
1.1.3.1. Kortikalne projekcije.....	13
1.1.3.2. Subkortikalne projekcije.....	15
1.2. Razvoj ljudske moždane kore.....	18
1.2.1. Embrionalni razvoj moždane kore.....	19
1.2.2. Fetalni razvoj moždane kore.....	21
1.2.3. Poznato o razvoju hipokampalne formacije u čovjeka i primata.....	24
2. HIPOTEZA	33
3. CILJEVI RADA	34
3.1 Opći cilj.....	34
3.2 Specifični ciljevi.....	34
4. MATERIJALI I METODE	35
4.1. Materijali.....	35
4.2. Metode.....	39
4.2.1. Klasične histološke metode.....	39
4.2.1.1. Nissl metoda.....	39
4.2.1.2. Gallyas metoda.....	40
4.2.1.3. Bojanje AChE.....	41
4.2.1.4. PAS-Alc metoda.....	41
4.2.2. Imunohistokemijske metode.....	42
4.2.3. MRI.....	45
4.2.3.1. <i>In vitro</i> MRI protokol.....	45
4.2.3.2. <i>In vivo</i> MRI protokol.....	45
4.2.3.3. Mjerenje volumena hipokampusa.....	46
4.2.3.4. Statistička analiza.....	48
4.2.4. Analiza ekspresije gena.....	49

4.2.4.1. Metoda <i>in situ</i> hibridizacije.....	49
4.2.4.2. Metoda dvostrukog bojanja imunofluorescencijom.....	51
5. REZULTATI.....	53
5.1. Prostorni i vremenski parametri razvitka ljudske hipokampalne formacije.....	53
5.1.1. Rana fetalna faza: 10. – 13. tjedna nakon začeća.....	53
5.1.2. Srednja fetalna faza: 14. – 24. tjedna nakon začeća.....	60
5.1.3. Kasna fetalna faza: 25. – 36. tjedna nakon začeća.....	73
5.1.4. Prenatalna faza: 37. – 40. tjedna nakon začeća.....	81
5.1.5. Postnatalno razdoblje: 0. – 6. godine života.....	83
5.2. MRI volumetrijska analiza.....	85
5.2.1. Volumen ljudskog hipokampusa mjeren na <i>in vitro</i> MRI.....	85
5.2.2. Volumen ljudskog hipokampusa mjeren na <i>in vivo</i> MRI.....	86
5.3. Analiza ekspresije gena u ljudskoj hipokampalnoj formaciji.....	89
5.3.1. Koje stanice su ZBTB20 pozitivne?.....	96
6. RASPRAVA.....	102
6.1. Razvojne promjene hipokampalne formacije tijekom prenatalnog i ranog postnatalnog života.....	102
6.1.1. Razvojne promjene hipokampalne formacije vidljive na MRI.....	105
6.2. Organizacija MZ čovjeka tijekom prenatalnog i ranog postnatalnog života....	107
6.2.1. MZ kao SP arhikorteksa.....	110
6.3. Transkripcijski faktor ZBTB20 novi prenatalni marker arhikorteksa.....	112
7. ZAKLJUČCI.....	116
8. SAŽETAK.....	117
9. SUMMARY.....	118
10. POPIS LITERATURE.....	119
11. ŽIVOTOPIS.....	142

POPIS KRATICA

AchE	acetilkolin eteraza
AVH	apsolutni volumen hipokampusu
CA	lat. <i>cornu Ammonis</i>
Calr	kalretinin
CC	lat. <i>corpus callosum</i> , žuljevito tijelo
CP	eng. <i>cortical plate</i> ; kortikalna ploča
CRL	eng. <i>crown rump length</i>
CRs	Cajal-Retziusove stanice
DCX	eng. <i>doublecortin</i>
ECM	eng. <i>extracellular matrix</i> , izvanstanični matriks
EK	entorinalni korteks
FN	fibronektin
GAP-43	eng. <i>growth associated protein 43</i>
GD	lat. <i>gyrus dentatus</i>
GFAP	eng. <i>glial fibrillary acidic protein</i>
HF	hipokampalna formacija
ICC	koeficijent intraklasne korelacije
ICV	intrakranijski volumen
IR	imunoreaktivnost
IZ	intermedijarna zona
Ki67	marker proliferacije Ki67
MAP1b	eng. <i>microtubule-associated protein 1b</i>
MAP2	eng. <i>microtubule-associated protein 2</i>
MBP	eng. <i>myelin basic protein</i>
MZ	marginalna zona
NeuN	eng. <i>neuronal nuclei protein</i>
NF200	neurofilament 200
NPY	neuropeptid Y
PAS-Alc	eng. <i>Periodic Acid Schiff–Alcian blue</i>
PPL	eng. <i>preplate layer</i> , pred-ploča

P-SP	eng. <i>pre-subplate layer</i>
RVH	relativni volumen hipokampusa
S	lat. <i>subiculum</i>
SEM3A	semaforin 3A
SMI312	panaksonalno neurofilamentno protutijelo
SNAP25	eng. <i>synaptosomal-associated protein 25kDa</i>
SP	subplate zona
SVZ	subventrikularna zona
SYN	sinaptofizin
SŽS	središnji živčani sustav
TNZ	tjedan nakon začeca
VH	volumen hipokampusa
VZ	ventrikularna zona
ZBTB20	eng. <i>zinc finger and BTB domain containing 20</i>

1. UVOD I SVRHA RADA

Duboko u temporalnom režnju nalazi se arhikortikalna struktura čija je funkcija važna u procesima učenja i pamćenja te prostornog snalaženja. To je struktura čiji neobičan izgled zaokuplja anatomske veštace već gotovo 400 godina. Naziv hipokampus prvi je skovao 1587. godine talijanski anatom Arantius, koga je trodimenzionalni izgled ljudskog hipokampusa podsjetio na morsku ribu iz reda koštunjača, morski konjic (1). Godine 1729. J. G. Duvernoy prvi je ilustrirao ljudski hipokampus (2). Pojam Amonov rog ili *cornu Ammonis* predložio je Winslow 1732. godine (2). Danas, prema nazivlju *Nomina Anatomica*, hipokampus je službeni naziv za izbočinu koja se nalazi u medijalnom zidu donjeg roga lateralne moždane komore dok je *cornu Ammonis* ostao samo kao oznaka za dio hipokampalne strukture.

Hipokampus je jedna od struktura mozga koja je najčešće u fokusu istraživanja različitih neuroznanstvenih područja zbog svoje jednostavne troslojne građe, prostorno razdvojenih aferentnih i eferentnih puteva, svoje veličine i pristupačnosti. Ipak, većina znanja o razvoju, građi i funkciji hipokampusa temelji se na životinjskim eksperimentalnim modelima ili rijetkim morfološkim studijama na humanom materijalu koje pokrivaju pojedinačne procese i događaje u razvoju ili patologiji. Cilj ovog istraživanja je prikazati sveobuhvatnu sliku reorganizacijskih procesa tijekom prenatalnog i ranog postnatalnog razvoja ljudskog hipokampusa.

Istaknuta značajka fetalnog mozga čovjeka je prisutnost *subplate zone* (SP) koja je građena od labavo raspoređenih aksona, sinapsi, čunjića rasta, migrirajućih neurona, visoko diferenciranih postmigratornih polimorfnih neurona, glija stanica te velike količine molekula izvanstaničnog matriksa (ECM) (4–7). Neuron SP pokazuje ranu funkcionalnu aktivnost i neurotransmitterska svojstva, imaju ulogu u morfogenezi razvoja talamokortikalnih i kortikokortikalnih veza kao i ulogu u formiranju kortikalnih kolumni. Također, SP glavno je mjesto rane kortikalne sinaptogeneze te služi kao *čekaonica* za različite sustave aferentnih aksona što trebaju urasti u moždanu koru. Svi stanični elementi SP smješteni su u obilnom hidrofilnom ECM-u (8).

Zbog ove posljednje značajke SP moguće ju je jasno prikazati *in vivo* metodom magnetske rezonancije (MRI) na ljudskom fetalnom mozgu (9,10). Mogućnost *in vivo* praćenja razvojnih promjena SP slikovnom metodom MR-a klinički je važna zbog njene

kritične uloge u vulnerabilnosti fetalnog i perinatalnog mozga, kao i plastičnosti mozga nakon ozljede. SP postupno nestaje tijekom perinatalnog i ranog postnatalnog razdoblja, iako se u asocijacijskim područjima moždane kore zadržava i do 6 mjeseci nakon rođenja. Velike dimenzije i volumen SP u čovjeka povezane su s povećanim brojem i varijabilnošću kortikokortikalnih veza u ljudskom mozgu, u usporedbi s mozgovima ostalih sisavaca. Produljeno zadržavanje i debljina SP u čovjeka povezana je s povećanjem količine i raznolikosti dugih i kratkih kortikokortikalnih veza, kao i porastom u broju talamokortikalnih i drugih subkortikalnih veza (6,9,11,12).

Medijalne kortikalne regije (područja uključena u obradu emocija i funkciju pamćenja, limbičke strukture) pokazuju različitu laminarnu organizaciju tijekom razvitka u odnosu na lateralna kortikalna područja (uglavnom uključena u kognitivne i izvršne funkcije) (13–17). Jedna od istaknutih struktura medijalne kortikalne regije je hipokampalna formacija. Hipokampalna formacija čovjeka je struktura visoko organizirane slojevite građe, čija se aferentna i eferentna vlakna nalaze u odvojenim, i najvećim dijelom nepreklapajućim slojevima (3). Osim toga, u usporedbi s lateralnim neokortikalnim regijama, arhikortikalno područje hipokampalne formacije pokazuje drugačiju organizaciju fetalnih slojeva (18,19). Međutim, još je uvijek nepoznat mehanizam koji je u podlozi ovih promjena te kako i kada ove dvije kortikalne regije postaju povezane (14). Nekoliko morfoloških studija sugerira da se limbički korteks u primata, posebno hipokampus, razvije opsežno prije rođenja. U našim prošlim studijama naglasili smo ranu histogenezu kao i rano pojavljivanje sinapsi u hipokampalnoj formaciji čovjeka (18,20). Također smo pokazali da su promjene u laminaciji ljudskog hipokampusa prvenstveno izazvane promjenama u izgledu i histokemijskim osobitostima marginalne zone (MZ), koja je najistaknutiji sloj tijekom fetalnog razvoja hipokampusa u čovjeka. Hipokampalna MZ obilježena je veoma ranom ekspresijom sinaptičkih proteina, aksonalnih markera kao i velikom količinom ECM-a. Zbog svoje istaknute veličine, hipokampalna MZ je jedina MZ u cijeloj moždanoj kori koja je vidljiva MRI tehnikom tijekom razvitka (10). To nam omogućava proučavanje reorganizacijskih procesa ove ključne prolazne razvojne zone u nastajanju medijalne moždane kore, uspoređujući *in vivo/in vitro* MRI podatke s *post mortem* histološkim i histokemijskim podacima, te analizom genske ekspresije.

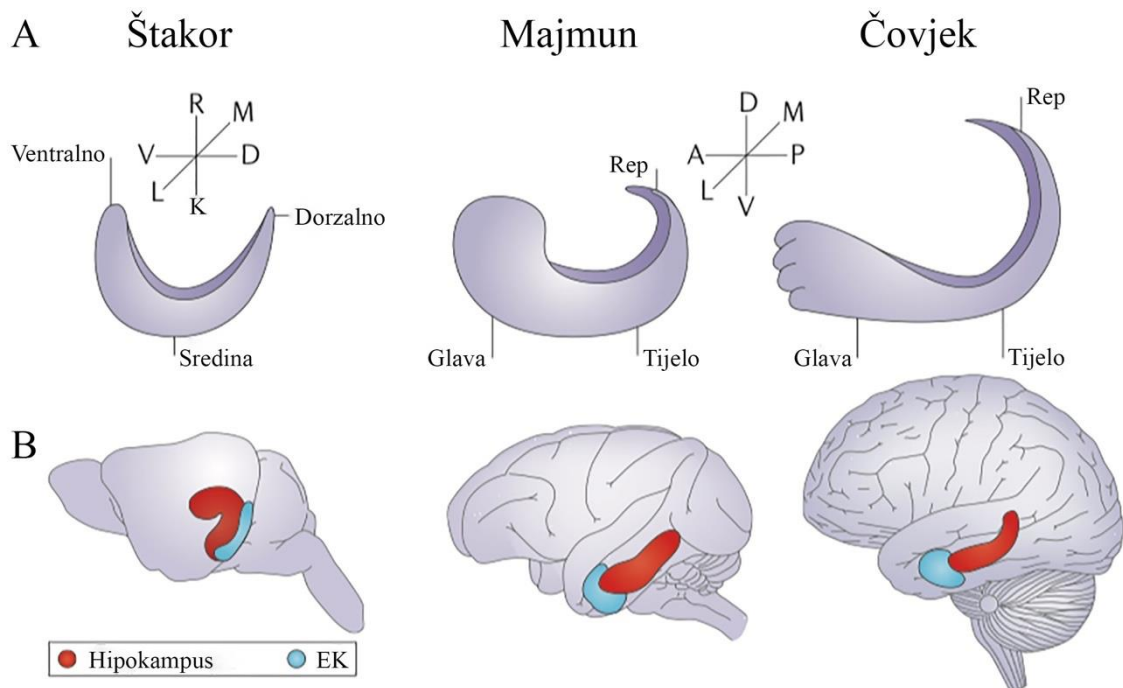
Za razliku od neokorteksa, SP je u hipokampalnoj formaciji slabo razvijena i teško ju je razlikovati od hipokampalne kortikalne ploče. Dok urastajuća aferentna vlakna u neokorteks ulaze u kortikalnu ploču preko SP, putujući ispod sive tvari i zatim se usmjeravajući prema gore, prema kortikalnoj ploči, rana hipokampalna aferentna vlakna ulaze i završavaju svoj put iznad hipokampalne ploče u MZ, uspostavljajući sinapse s apikalnim dendritima glavnih hipokampalnih neurona (19). Treba naglasiti da je pravilna hipokampalna slojevitost preduvjet za njenu buduću normalnu funkciju (3). Ukoliko je obrazac laminacije poremećen, npr. zbog poremećaja u migraciji neurona tijekom razvitka hipokampus, to može dovesti do funkcionalnih i kliničkih implikacija, kao što je pojava temporo limbike epilepsije (21), kao i mnogih drugih neurorazvojnih poremećaja.

Vulnerabilnost neuralnih mreža u SP predložena je kao važan čimbenik u neurorazvojnim poremećajima koji su posljedica preranog rođenja, kod kojih dolazi do promijenjene organizacije neuralnih krugova (22–26). Brojne su strukturne i funkcionalne MRI studije unaprijedile naše znanje o perinatalnom razvoju mozga (27–30). No unatoč tome, i dalje nedovoljno razumijemo mikrostrukturne promjene elemenata unutar prolaznih razvojnih zona kao što su presinaptički aksoni i ciljne stanice hipokampalne formacije tijekom perinatalnog i ranog postnatalnog razdoblja u normalnom i oštećenom mozgu.

1.1. Izgled i smještaj ljudske hipokampalne formacije

Hipokampus je struktura u obliku slova C i tvori dio medijalnog zida hemisfera velikog mozga. S obzirom na njen odnos prema žuljevitom tijelu (*corpus callosum*, CC), možemo je podijeliti u tri dijela: prekomisuralni, suprakomisuralni i retrokomisuralni hipokampus. Prva dva dijela posebno su dobro razvijena kod životinjskih vrsta koje nemaju CC kao što su monotermi i tobolčari (3), no u mozgu majmuna i čovjeka mnogo slabije. Tijekom razvoja ljudskog mozga, rastom CC prva dva dijela hipokampusa zaostaju u razvitku, dok retrokomisuralni hipokampus ostaje dobro razvijen i predstavlja glavni dio hipokampalne formacije (**Slika 1**).

Prekomisuralni hipokampus je uska vertikalna struktura smještena u kaudalnom dijelu subkalozalnog područja, rostralno od *septum verum*, *gyrus paraterminalis*. Dorzalno se nastavlja u *indusium griseum*, sloj sive tvari koji prekriva cijelu dužinu CC (4,5). *Indusium griseum* predstavlja suprakomisuralni hipokampus. U području spleniuma CC suprakomisuralni dio hipokampusa nastavlja se rostralno prema vrhu sljepoočnog roga lateralne moždane komore u retrokomisuralni hipokampus. Tijekom razvitka taj se dio moždane kore previje oko uzdužnog žlijeba, *fissura hippocampi*, te se izboči u sljepoočni rog lateralne komore. Od medijalno prema lateralno sastoji se od tri uzdužne strukture koje su se umotale jedna u drugu: *gyrus dentatus* (GD, *fascia dentata*), *cornu Ammonis* (CA, *hippocampus proper*) te *subiculum* (S). Dio retrokomisuralnog hipokampusa najbliži vrhu temporalnog roga zavija prema medijalno što čini izbočinu na medijalnom zidu hemisfere, tzv. *uncus* (**Slika 1A**). Na površini unkusa koji se izbočuje u komoru, *pes hippocampi*, nalazi se nekoliko prstenastih podebljanja, *digitationes hippocampi*. Od vrha/glave hipokampusa, *pes hippocampi*, prema spleniumu nastavlja se tijelo hipokampusa (**Slika 1A**). U razini spleniuma tijelo hipokampusa prelazi u rep koji ponovno zavija prema medijalno (**Slika 1A**), sužava se i ispod spleniuma CC prelazi u krakove forniksa. U rostrokaudalnom smjeru retrokomisuralni hipokampus proteže se otprilike u duljini od 5 cm (6).



Slika 1. Shematski prikaz razlika između štakora, makaki majmuna i čovjeka u usmjerenosti hipokampalne uzdužne osi i izgleda hipokampusa. **A** Uzdužna os hipokampusa kod glodavaca je ventro-dorzalna, a u primata antero-posteriorna (odnosno rostro-kaudalna). Trenutno ne postoje jasne anatomske odrednice koje opisuju dorzalni/posteriorni u odnosu na ventralni/anteriorni dio hipokampusa. Generalno se uzima da je dorzalni/posteriorni dio smješten uz retrosplenialnu moždanu koru, a ventralni/anteriorni uz amigdaloidni kompleks jezgara. U primata anteriorni kraj zavija rostromedijalno i čini uncus, glavu hipokampusa. Prema spleniumu CC hipokampus se suzuje u rep. Između glave i repa nalazi se tijelo hipokampusa. **B** Prikaz topografskog odnosa hipokampusa (crveno) i EK (plavo) u mozgu štakora, makaki majmuna i čovjeka. Kratice: A, anterior; D, dorzalno; EK, entorinalni korteks; K, kaudalno; L, lateralno; M, medijalno; P, posterior; V, ventralno. Preuzeto i promijenjeno iz (7).

Anatomski, hipokampus čini dio velikog luka kojeg Broca naziva veliki limbički režanj (3). Kod čovjeka i drugih primata veliki limbički režanj uključuje *gyrus cinguli* i *gyrus parahippocampalis* koji su povezani preko *isthmus gyri cinguli*.

Histološki, hipokampus (GD, CA) je tipičan primjer troslojne moždane kore, *archicortex*, u kojem se gusti sloj stanica nalazi između dva pleksiformna/fibrilarna sloja (**Slika 2**). Od neokortikalnog šesteroslojnog korteksa razdvaja ga prijelazni mezokorteks koji možemo podijeliti na unutrašnju periarhikortikalnu zonu (limbičku zonu) ili proneokortikalnu zonu (paralimbičku zonu) (8). Dok proneokortikalna zona sličí šesteroslojnom neokorteksu, periarhikorteks ima pet slojeva stanica organiziranih u II. i III. sloj stanica, *lamina principalis externa*, te V. i VI., *lamina principalis interna*. Vanjski i unutarnji sloj stanica razdvaja *lamina dissecans*, sloj siromašan stanicama a bogat vlaknima (8) (**Slika 2**). Prema Brodmannovoj podjeli moždane kore u periarhikortikalna područja ulaze area 25 (infralimbički korteks), area 24 (prednji dio kore *gyrus cinguli*), areae 29 i 30 (retrosplenijalno područje) te area 28 (entorinalni korteks, EK). Između entorinalnog korteksa i subikuluma nalaze se presubikulum i parasubikulum, također dijelovi periarhikorteksa (3). Oni zajedno sa subikulom čine subikularni kompleks.

Sada kada smo podijelili hipokampus i strukture velikog limbičkog reznja koje ga okružuju potrebno je detaljnije razjasniti pojam hipokampalne formacije. Pojam *hipokampalna formacija* odnosi se na citoarhitektonski različita područja funkcionalno povezana s retrokomisuralnim hipokampusom, odnosno hipokampusom u užem smislu (6). Među mnogim autorima sadržaj hipokampalne formacije nije jedinstven. U ovoj disertaciji pojam hipokampalne formacije uključuje *gyrus dentatus*, *cornu Ammonis*, subikularni kompleks (subikulum, presubikulum, parasubikulum), i entorinalni korteks (9). Sve navedene strukture međusobno su povezane uglavnom jednosmjernim vezama (trisinaptički put) zbog kojih čine jednu funkcionalnu cjelinu (**Slika 3**).

1.1.1. Citoarhitektonsko ustrojstvo ljudske hipokampalne formacije

Gyrus dentatus morfološki čini najmedijalniji dio telencefaličkog paliuma (**Slika 2**). Ime je dobio zbog svoje nazubljene površine koja se izbočuje u sljepoočni rog lateralne komore. U ranom razvoju GD je u kontinuitetu s CA (10,11). Tijekom rasta i širenja okolnih neokortikalnih struktura dolazi do savijanja GD i stvaranja *fissura hippocampi* (**Slika 2**) (11,12). Time GD dobiva oblik potkove. Uslijed savijanja kore hipokampusa vanjska (pijalna) površina GD i CA približavaju se jedna drugoj te na kraju srastu većim dijelom. U odraslom mozgu GD se nalazi iznad, a subikulum ispod *fissura hippocampi* (**Slika 2**). Kao i druga arhikortikalna područja, GD je građen od 3 sloja. Vanjski široki molekularni sloj (*stratum moleculare*) (**Slika 2**) bogat aferentnim vlaknima koja dolaze iz entorinalnog korteksa (završavaju u površinskom dijelu sloja) i komisuralnim te asocijativnim ipsilateralnim vlaknima (završavaju u unutarnjem dijelu sloja) na apikalnim dendritima zrnatih stanica kao i pojedinačnim interneuronima. Srednji zrnati sloj (*stratum granulare*) (**Slika 2**) građen je pretežno od tijela zrnatih stanica karakterističnih za GD. Treći, unutarnji polimorfni sloj (*stratum multiforme*) (**Slika 2**) naziva se još i *hilus fasciae dentatae*. Osim eferentnih aksona zrnatih stanica (mahovinasta vlakna) u ovom se sloju nalaze i kolinergička i GABA-ergička aferentna vlakna koja dolaze iz septalnog područja, brojni interneuroni te karakteristične mahovinaste stanice (13). U ljudskom GD zrnate stanice često imaju bazalne dendrite koji dopiru sve do polimorfnog sloja (14) što kod ostalih životinjskih vrsta nije primjećeno.

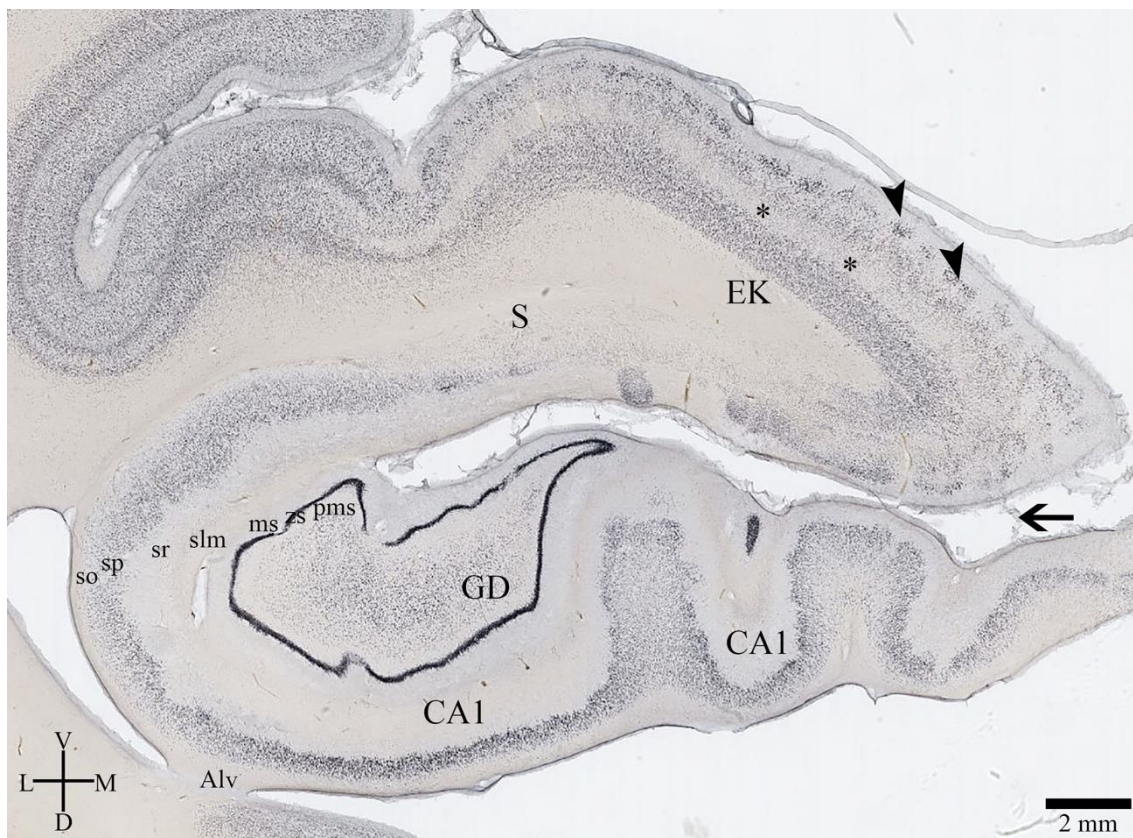
Cornu Ammonis čini veći dio hipokampusa (**Slika 2**). Lorente de Nó (15) podijelio ga je u 3 citoarhitektonska područja CA3, CA2 i CA1. Troslojna građa CA uglavnom je jednolična: površinski pleksiformni sloj dijeli se na *stratum lacunosum moleculare* i *stratum radiatum* (u CA3 području postoji i *stratum lucidum*); srednji stanični sloj piramidnih stanica, *stratum pyramidale*; te duboki *stratum oriens* (**Slika 2**). Razlike među poljima očituju se u veličini piramidnih živčanih stanica i njihovoj gustoći. Područje CA3 graniči s hilarnom regijom GD i grade ga najveće piramidne stanice hipokampusa. Piramidni sloj homogenog je izgleda, debljine oko desetak tamno obojenih stanica na Nissl preparatu (6). Glavna značajka piramidnih stanica CA3 područja je da aferentni aksoni zrnatih stanica GD (mahovinasta vlakna) stvaraju velike sinaptičke komplekse (složeni dendritički trnovi; eng. *thorny excrescences*) prvenstveno na proksimalnom dijelu apikalnih dendrita u *stratum lucidum* kao i u površinskom dijelu piramidnog sloja,

ali i na bazalnim dendritima (*stratum oriens*) (16,17). Piramidni sloj CA2 je kompaktniji i uži od ostalih. Dugo se smatralo da je CA2 područje ne prima inervaciju mahovinastih vlakana GD. Kohara i suradnici su optogenetičkom metodom i metodom *prikovanog napona* na hipokampusu miša pokazali aktivne ekscitatorne sinapse mahovinastih vlakna na CA2 piramidnim neuronima (18). Sličnih podataka u primata i čovjeka zasada još nema. CA1 piramidni sloj je najširi te varira u debljini između deset i trideset stanica (6). Na granici s CA2 je uži i kompaktniji, dok prema subikulumu postaje širi i smanjene gustoće. Aferenta vlakna piramidnih stanica CA strogo su slojevito organizirani, slično kao i u GD. Aferentna vlakna perforatnog puta koja potječu iz entorinalne moždane kore završavaju u *stratum lacunosum moleculare*, na završnim ograncima apikalnih dendrita. Aferentna vlakna iz septalnog područja oblikuju sinapse na bazalnim dendritima kao i na proksimalnim dijelovima apikalnih dendrita piramidnih stanica. Područje CA bogato je i različitim vrstama interneurona, njih gotovo 20 (19), koji sudjeluju u složenim lokalnim neuralnim vezama.

CA1 i subikularno područje međusobno se preklapaju te njihova granica nije sasvim jasna. Subikulum ima 2 sloja: površinski molekularni sloj i duboki piramidni sloj debljine oko tridesetak stanica, široko rasprostranjenih (**Slika 2**). Braak (20) piramidni sloj stanica subikuluma dijeli u vanjski s velikim piramidnim stanicama široko raspoređenim u staničnim otočićima II. sloja, te unutarnji sloj manjih živčanih stanica različitih oblika.

Između entorinalnog korteksa i subikuluma nalaze se dva mezokortikalna, prijelazna područja, presubikulum i parasubikulum. Zbog specifičnosti fetalnog mozga i teškog raspoznavanja pojedinih citoarhitektonskih područja za potrebe ove disertacije subikulum, presubikulum i parasubikulum promatrat ćemo kao subikularni kompleks.

Entorinalni korteks (EK, area 28) zauzima rostralni dio parahipokampalnog girusa na medijalnoj površini temporalnog režnja (**Slika 1B**). U čovjeka se proteže rostralno od *corpus amygaloidum*, a kaudalno do *corpus geniculatum laterale*, što je otprilike sredina retrokumisuralnog hipokampusa. Građen je kao mezokorteks, organiziran u pet slojeva stanica. Slojevi stanica II. i III. čine *lamina principalis externa*, a V. i VI., *lamina principalis interna*, koje dijeli IV. sloj bez stanica bogat vlaknima, *lamina dissecans* (**Slika 2**). Još jedno posebno obilježje EK-a jesu entorinalni otočići sloja II., nakupine tamno obojenih modificiranih piramidnih stanica (**Slika 2**).



Slika 2. Koronarni presjek kroz glavu hipokampusa odraslog mozga čovjeka obojan metodom imunohistokemije, markerom živčanih stanica NeuN. Slika prikazuje citoarhitektonsku strukturu hipokampalne formacije čovjeka koju čine GD, CA, S i EK. Tijekom razvoja dolazi do savijanja hipokampusa oko svoje uzdužne osi te nastaje *fissura hippocampi* (strelica). GD i CA tipični su primjeri troslojne arhikortikalne građe u kojem se gusti sloj stanica (zs; sp) nalazi između dva pleksiformna/fibrilarna sloja (ms i pms; slm/sr i so/Alv). EK je mezokorteks organiziran u pet slojeva stanica. Slojevi stanica II. i III. čine *lamina principalis externa*, a V. i VI., *lamina principalis interna*, koje dijeli IV. sloj bez stanica bogat vlaknima, *lamina dissecans* (zvjezdice). Posebno obilježje EK su kuglaste nakupine stanice II. sloja, entorinalni otočići (crni vrhovi strelica). Kratice: Alv, alveus; CA, *Cornu Ammonis*; D; dorzalno; EK; entorinalni korteks; GD, *gyrus dentatus*; L, lateralno; M, medijalno; ms, molekularni sloj; pms, polimorfni sloj; S, subikulum; slm, *stratum lacunosum moleculare*; sp, *stratum pyramidale*; so, *stratum oriens*; sr, *stratum radiatum*; V, ventralno.

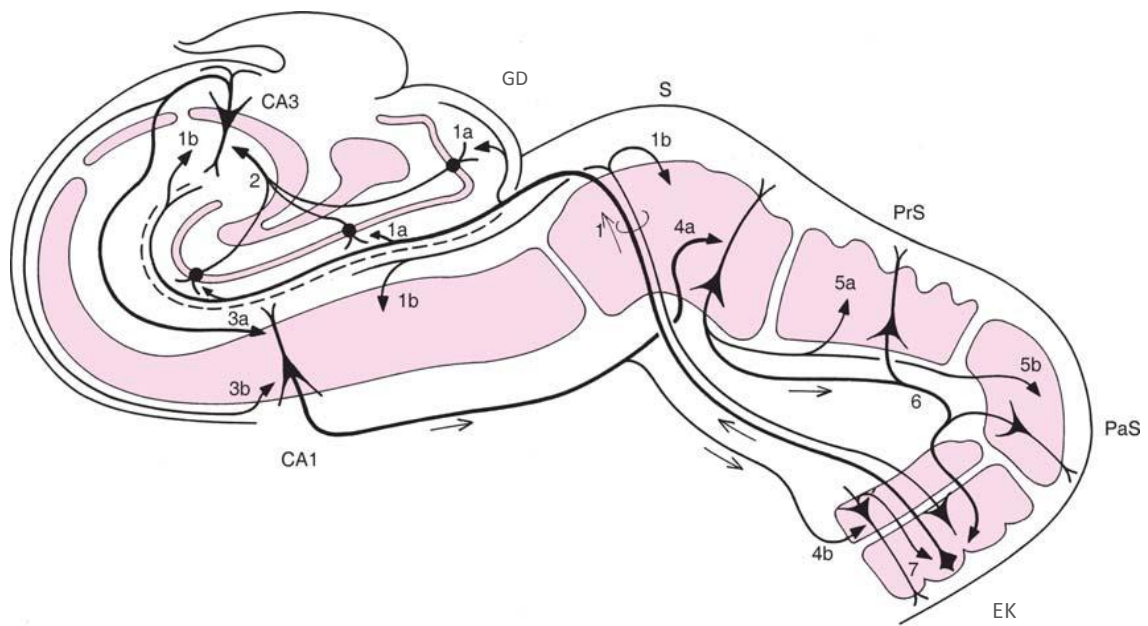
1.1.2. Intrinzične veze ljudske hipokampalne formacije

Općenita značajka neokortikalnih veza jest ta da su one uglavnom povratne (21), dok u hipokampalnoj formaciji to nije slučaj. Relativno jednostavna organizacija živčanih stanica u jednom sloju i visoko organizirana slojevita raspodjela aferentnih i eferentnih vlakana u hipokampusu omogućuje jednosmjernan protok informacija, a nju je prvi opisao Ramón y Cajal još 1893 (1).

Osnovni put kojim signali putuju kroz hipokampus polazi iz II. i III. sloja EK, probija subikulum, potom sraslu *fissura hippocampi* te stvara ekscitatorne sinapse na distalnim krajevima apikalnih dendrita zrnatih stanica u vanjskoj trećini molekularnog sloja GD (**Slika 3, 1a**). Taj veliki snop vlakana naziva se perforantni put. U njemu se osim aksona namijenjenih za GD nalaze i aksoni koji stvaraju sinapse na apikalnim dendritima piramidnih stanica područja CA3, CA2, CA1, i subikuluma (**Slika 3, 1b**). Zrnate stanice GD ne šalju svoje aksone izvan hipokampusa nego prema CA3 području (mahovinasta vlakna) koji na proksimalnom dijelu apikalnih dendrita stvaraju velike sinaptičke komplekse (složeni dendritički trnovi; eng. *thorny excrescences*; *complex spines*) (**Slika 3, 2**). Aksoni velikih piramidnih stanica CA3 područja odlaze prema *stratum oriens* te pritom daju kolaterale (Schafferove kolaterale) koje probijaju piramidni sloj prema *stratum lacunosum moleculare* (**Slika 3, 3a**). Aksoni CA3 piramidnih stanica i njihove Schafferove kolaterale sinaptički završavaju na apikalnim i bazalnim dendritima CA1 područja (**Slika 3, 3a, 3b**). Aksoni CA1 piramidnih stanica završavaju u subikulumu (**Slika 3, 4a**), a nešto manje u EK (**Slika 3, 4b**). Subikulum se zatim projicira u presubikulum i parasubikulum (**Slika 3, 5a, 5b**), te potom sve tri komponente subikularnog kompleksa u EK (**Slika 3, 6**). Projekcije subikularnog kompleksa završavaju u površinskim slojevima EK-a gdje mogu modulirati informacije perforantnog puta, dok projekcije iz CA1 i subikuluma završavaju u dubokim slojevima EK-a (**Slika 3, 7**). Na taj način zatvoren je entorino-hipokampalni krug koji se sastoji od jednosmjernih ekscitatornih projekcija.

CA2 područje, koje nije direktno povezano s trisinaptičkim krugom, bilo je često isključeno iz mnogih funkcionalnih studija hipokampusa. Studije na postmortalnom humanom tkivu pokazale su citoarhitektonske promjene u CA2 području u nekoliko patoloških stanja kao što su shizofrenija (22,23), bipolarni poremećaj (23,24), depresija (22,24) te Alzheimerova bolest (25). Zbog toga u posljednje vrijeme raste interes

istraživača za ovo područje. Metodama označavanja vlakana (eng. *tracing*), optogenetike i elektrofiziologije *in vivo* i *ex vivo* na životinjskim modelima pokazane su veze CA2 s ostalim područjima hipokampalne formacije i izvan nje. CA2 u *stratum lacunosum moleculare* prima direktnu projekciju neurona II sloja i manje III sloja EK (18,26–29). Kohara i suradnici su optogenetičkom stimulacijom kod miša pokazali funkcionalne sinapse mahovinastih vlakana zrnatih stanica GD (18). Mahovinasta vlakna na CA2 neuronima oblikuju sinapse bez složenih dendritičkih trnova kao što je to slučaj u CA3 području (18), a te sinapse imaju mnogo nižu razinu ekscitatorne transmisije (30). Također, piramidne stanice CA2 primaju projekcije od CA3 i samih CA2 piramidnih stanica (27–29). Stimulacija Schafferovih kolaterala u *stratum radiatum* moždanih rezova miša pokazala je snažnu povratnu inhibiciju CA2 područja (27,31). CA2 piramidni neuroni kod miša projiciraju se ipsi- i kontralateralno u CA1, CA2 i CA3 područje (28,29). Paralelnim snimanjem CA2 i CA1 piramidnih neurona na moždanom rezu miša pokazana je monosinaptička ekscitatorna projekcija iz CA2 u donje slojeve piramidnih neurona CA1 nekoliko puta snažnija nego veza između CA3 i CA1 (27,31). Boehringer i suradnici pokazali su da iako CA2 šalje ekscitatorne i povratne inhibicijske projekcije u CA1 i CA3 područje, inhibitorna komponenta jača je prema CA3 (27,32). Zaključno, postoji ekscitatorno - inhibitorna ravnoteža između CA2 i CA3, dok prema CA1 području CA2 projekcije su pretežno ekscitatorne i time utječu na izlazne hipokampalne signale (27).



Slika 3. Prikaz osnovnih intrinzičnih veza ljudske hipokampalne formacije. Detaljan opis slike u tekstu. Kratice: CA, Cornu Ammonis; EK, entorinalni korteks; PaS, parasubikulum; PrS, presubikulum; S, subikulum. Preuzeto i promijenjeno iz (3).

1.1.3. Aferente i eferente projekcije ljudske hipokampalne formacije

1.1.3.1. Kortikalne projekcije

Metodom retrogradnog označavanja vlakana (eng. *tracing*) Amaral i Cowan pokazali su da hipokampus u užem smislu (GD, CA) ne prima izravne kortikalne projekcije (33) već su aferenti neokortikalne moždane kore usmjereni prema EK i subikularnom kompleksu. Glavnina aferentnih kortikalnih projekcija koja dolazi u hipokampus prvo ulazi u EK gdje će dalje perforantnim putem biti usmjerena prema GD i CA (34,35). Dio projekcija zaobilazi EK te ulazi u subikularni kompleks (36–40).

Dvije trećine svih kortikalnih aferenata prema hipokampusu potječu iz područja zaduženih za integraciju osjetnih informacija (**Tablica 1**) (41). Značajnije među njima su heteromodalna asocijacijska polja moždane kore *gyrus temporalis superior*, prefrontalno polje 46, orbitofrontalno 13 i parijetalno polje 7 u koje dolaze osjetne informacija iz primarnih vidnih, slušnih i somatosenzoričkih polja. Unimodalna asocijacijska vidna (19, 20) i slušna (22) polja također su dio kortikohipokampalnih projekcija (41–44). EK prima također informacije izravno iz njušne lukovice (45) ili iz prepiriformne moždane kore (46). Iz ovoga je vidljivo da parahipokampalna regija i sam hipokampus prima široki spektar svih osjetnih informacija kao i informacija iz različitih multimodalnih područja (47).

Eferentne aksone hipokampalne formacije koji odlaze u neokorteks daje EK, subikularni kompleks, dio neurona na granici CA1 i subikuluma, te peririnalni korteks i stražnje područje parahipokampalne kore (6). Većinom su hipokamponeokortikalne projekcije recipročne onim aferentnim. Najviše entorinalnih eferentnih aksona usmjerno je u parahipokampalnu regiju, orbitalni i medijalni frontalni korteks te u prednji dio polisenzorne kore gornje plohe *gyrus temporalis superior* (**Tablica 1**) (6). Svi eferentni aksoni polaze od neurona V i manjim dijelom VI sloja EK-a.

Tablica 1. Sažeti prikaz aferentnih i eferentnih hipokampo-kortikalnih projekcija. U zagradi naznačen broj područja korteksa.

NEOKORTEKS		NEOKORTEKS
ventralni i angularni inzularni infralimbički (25) kaudalni orbitofrontalni (14, 13, 12) temporalni pol (38) dio gyrus temporalis superior prelimbički (32) anteriorni i posteriorni cingularni (24 i 23) dorsolateralni prefrontalni (9,10 i 46) retrosplenialni (29 i 30)	ENTORINALNI KORTEKS	peririnalni korteks (35, 36) posteriorni parahipokampalni (TH, TF) angularni inzularni prepiriformni (51) prelimbički (32) cingularni (23, 24) retrosplenialni (29, 30) orbitofrontalni (13) temporalni (20, 21, 22) parietalni (7)
retrosplenialni (29 i 30) u koje se projiciraju aree 24, 32, 23 i 31 prefrontalni (9 i 46) gyrus temporalis superior (22) parietalni (7) okcipitalni (19) gyrus temporalis inferior (area 20)	PARAHIPOKAMPUS	anteriorna insula frontalni režanj (11, 12, 13, 9 i 46) temporalni režanj (20, 21, 22) cingularna area 24 posteriorna i parijetalna area 7 okcipitalna area 29 retrosplenialne aree 29 i 30 koje se projiciraju u cingularne aree 23 i 24
temporalni pol (38) peririnalne aree 35 i 36 posteriorne parahipokampalne aree TH i TF parijetalni režanj (7) posteriorni cingularni (23)	SUBIKULARNI KOMPLEKS	entorinalni (28) anteriorni i posteriorni cingularni (24, 23) kaudalni orbitofrontalni medijalni frontalni temporalni pol (38) inferiorni temporalni (20) parijetalni (7) retrosplenialni (29, 30)

1.1.3.2. Subkortikalne projekcije

Osim moždane kore hipokampus prima i šalje svoje projekcije u različita subkortikalna područja kao što su: amigdala, *nucleus septalis medialis* i *lateralis*, *nucleus diagonalis verticalis* (Broca), talamus, supramamilarno područje hipotalamusa i monoaminergička vlakna jezgara moždanog debla. Danas se svi slažu da su ove subkortikalne interakcije gotovo jednako važne kao kortikalne za normalno funkcioniranje hipokampalne mreže.

Amigdala i bazalni gangliji

Krettek i Price pokazali su kod štakora i mačke projekciju lateralne jezgre amigdala prema sloju III lateralnog EK, te dodatnu projekciju iz bazalne jezgre prema subikularnom kompleksu (6,48). Kod majmuna lateralna i bazalna jezgra amigdala daju projekcije za rostralni dio EK (49–52), te dodatne projekcije iz pridružene bazalne jezgre u subikulum (53,54) i molekularni sloj/*stratum radiatum* CA2, CA3 i CA1 (51). Subikulum i CA1 daje povratnu projekciju u bazalnu jezgru, a EK i u bazalnu i u lateralnu jezgru amigdala (51,53,54).

Subikulum i EK daju eferentne projekcije za *nucleus caudatus* i putamen, te *nucleus accumbens* kroz prekomisuralni forniks (55–57), dok je EK recipročno povezan s prednjim dijelom klaustruma (49,58,59).

Septalno područje

Nucleus septalis medialis i *nucleus diagonalis verticalis* (Broca) daju jedno od najvećih aferentnih projekcija prema hipokampusu (33,60–64). Većina aksona ulazi u hipokampus preko forniksa i fimbrije, a manji dio ulazi u cingulum ili ventralno kroz *fasciculus telencephalicus medialis* preko amigdala u hipokampus. Projekcija završava u gotovo svim dijelovima hipokampalne formacije (49,60,65), ali najviše u GD i CA3 područje (66–69). Jezgre septalnog područja daju uglavnom kolinergičku inervaciju (70–72), iako su djelomično ove projekcije također inhibicijske (73).

Prekomisuralni forniks u septalno područje (*nucleus septalis lateralis*) donosi glutamatergička (74) vlakna hipokampalne formacije koje uglavnom čine aksoni CA, a manje subikuluma i EK (60,75). Poznato je da se *nucleus septalis lateralis* projicira u

nucleus diagonalis verticalis (Broca) (76), koja se pak povratno projicira u hipokampalnu formaciju.

Talamus i hipotalamus

Dosta dugo se smatralo da hipokampalna formacija ne prima vlakna iz talamusa, no osjetljivije metode praćenja aksona pokazale su značajnu inervaciju iz nekoliko talamičkih jezgara. Prednja skupina jezgara talamusa i laterodorzalna jezgra (33,49,77–79) daju vlakna koji putujući kroz cingulum završavaju u subikulumu, posebno u presubikulumu (80,81). Središnje talamičke jezgre kao što su *nucleus parataenialis*, *nucleus anterior paraventricularis*, *nucleus centralis medialis* i *nucleus reuniens* također šalju projekcije kroz cingulum u hipokampalnu formaciju. *Nucleus reuniens* inervira primarno *stratum lacunosum moleculare* CA1, te subikulum i EK (82). EK dodatno prima snažnu projekciju iz *nucleus anterior paraventricularis*, i nešto manju iz dorzomedijalnog dijela pulvinara (49).

Presubikulum putem postkomisuralnog forniksa inervira anteromedijalnu, anteroventralnu i anterodorzalnu jezgru talamusa (6).

Glavna hipotalamička projekcija za hipotalamus polazi iz supramamilarnog područja, od populacije velikih stanica smještenih iznad mamilarne jezgre (33,41,63,69,78,83–87). Supramamilarna projekcija putujući kroz froniks završava u svim dijelovima hipokampalne formacije, ali najopsežnije u GD, CA2 i CA3 području, te u rostralnom dijelu EK (78,84,86–89). Dio kalretinin i tvar P pozitivnih neurona supramamilarne jezgre obilno se projiciraju u unutarnji dio molekularnog sloja i površni dio zrnatog sloja GD (89,90).

Postkomisuralni forniks čine većinom aksoni subikularnog kompleksa, a tek manjim dijelom aksoni CA (91). U lateralnoj mamilarnoj jezgri završavaju aksoni subikuluma i presubikuluma, a u medijalnoj aksoni samo subikuluma (75,76,79,91–97). Kod štakora i mačke ventromedijalna jezgra hipotalamusa recipročno je povezana s ventralnim dijelom subikuluma (75,79,98), no takva veza još nije dokazana kod primata (6).

Moždano deblo

Hipokampus prima serotoninergičku projekciju iz raphe jezgara mezencefalona, noradrenergičku iz *n. locus coeruleus* i dopaminergičku iz ventralne tegmentalne aree. Difuzno organizirani monoaminergički aksoni raspršeni su po cijeloj hipokampalnoj formaciji. Specifičnost ovih projekcija su serotoninergički aksoni u najdubljem dijelu pleksiformnog sloja GD i sloja III EK, te noradrenergički aksoni kroz cijeli pleksiformni sloj GD i u piramidnom sloju CA3 (3).

1.2. Razvoj ljudske moždane kore

Ljudski mozak raste i razvija se postupno od trećeg embrionalnog tjedna pa do trećeg desetljeća života (99–101). Takav produženi vremenski period razvoja daje nam mogućnost da pratimo razvojne prostorno-vremenske histogenetske i neurogenetske događaje.

Mozak odraslog čovjeka ima poprilično jednoličan izgled tijekom cijeloga života. Da bi došao do takvog konačnog rezultata mozak tijekom razvoja prolazi kroz potpunu transformaciju privremenih embrionalnih i fetalnih struktura koje će poprimiti izgled karakterističan za odraslu dob prolazeći procese: proliferacije, migracije, diferencijacije stanica (rast dendrita i aksona, neurotransmiterskog sustava), izrastanja aksona, sinaptogeneze, uspostavljanja privremenih i trajnih neuronskih krugova, te gliogeneze.

Prenatalni razvoj dijelimo u dva razdoblja: embrionalno, koje počinje začećem i traje do kraja 8. tjedna nakon oplodnje, i fetalno razdoblje, koje se proteže od 9. tjedna nakon oplodnje do rođenja djeteta (102). Na temelju vanjskih i unutarnjih morfoloških pokazatelja embrija, embrionalni razvoj dijeli se u 23 *Carnegie* stadija (102). Prvu verziju današnjeg sustava uspostavio je George L. Streeter 1940. godine, definirajući 23 stadija. Sadašnju verziju sustava razvili su O'Rahilly i Müller 1987. godine (103). Svaki stadij traje 2 ili 3 dana i definiran je pojavom određene strukture ili organa. Takav način stupnjevanja embrionalnog razvoja pouzdaniji je nego podjela na temelju gestacijske dobi ili duljine zametka (103). Za fetalno razdoblje ne postoji ovakav sustav zbog nedostatka čvrsto utvrđenih morfoloških pokazatelja razvoja (24, 25). U ovoj disertaciji fetalno razdoblje podijelili smo na 5 razvojnih razdoblja oslanjajući se na podjelu predloženu od strane Kostovića i suradnika (100,105–107): rana fetalna faza (10. – 13. tjedana nakon začeća (TNZ), srednja fetalna faza (14. – 24. TNZ), kasna fetalna faza (25. – 36. TNZ), perinatalna (37. – 40. TNZ) i postnatalna faza (0. – 6. godine života).

1.2.1 Embrionalni razvoj moždane kore

Središnji živčani sustav (SŽS) čovjeka i drugih kralježaka plod je ektoderma, vanjskog germinalnog sloja embrija. Oko 23. dana nakon oplodnje (*Carnegie* stadij 8, 3. TNZ) paramediano ektoderm zadeblja u neuralnu ploču koja će se rastom saviti u neuralni žlijeb, te na kraju spojiti u neuralnu cijev (105). Zanimljivo je da osnova živčanog sustava nastaje prije osnova drugih organa tijela (104).

Iz neuroepitelnih stanica neuralne cijevi razvit će se sve stanice SŽS-a (104). Od kaudalnog dijela razvija se kralježnična moždina. Rostralni dio podijeli se u tri mjehurića (od rostralno prema kaudalno) *prosencephalon*, *diencephalon* i *rhombencephalon* (*Carnegie* stadij 9) koji čine razvojne osnove za strukture velikog mozga, međumozga te moždanog debla i malog mozga. Rostralni neuralni otvor zatvara se 30. dana nakon oplodnje (*Carnegie* stadij 11, 4. TNZ), a kaudalni jedan dan kasnije (*Carnegie* stadij 12) (104).

Moždana kora razviti će se iz prozencefaličkog mjehurića koji se pojavljuje već tijekom 4. TNZ (104,108). Prvi korak u kompleksnoj morfogenezi i histogenezi moždane kore je podjela prozencefalona na dva telencefalička mjehurića. Svaki mjehurić ima pallium (dorzalni tanki zid neuroepitela) i subpallium (zadebljali bazalni dio) (*Carnegie* stadij 14). U 5. TNZ parni telencefalički mjehurići čine početak razvoja moždanih polutki povezanih u središnjoj liniji neparnom strukturom, *telencephalon impar*. Krajem 5. TNZ (*Carnegie* stadij 16) zbog prisutnosti zadebljanja hipokampalnog primordija moguće je prepoznati *archipallium* (osnova za hipokampus), *paleopallium* (osnova za njušno područje) i *neopallium* (osnova za šesteroslojni neokorteks) (10,105). Prije 6. TNZ telencefalički zid gradi proliferativna ventrikularna zona (VZ) sa pseudostratificiranim neuroepitelnim stanicama (109,110). Prije početka neurogeneze neuroepitelne stanice dijele se simetričnim diobama i tako povećavaju površinu i debljinu VZ. U jednom trenutku neuroepitelne stanice prelaze u asimetričnu diobu (111,112), u kojoj nastaje jedna progenitorna stanica i jedna postmitotička stanica (113). Postmitotička stanica može postati neuron ili glija stanica. Taj događaj označava početak neurogeneze i kod čovjeka se događa oko 33. dana nakon oplodnje u lateralnom telencefaličkom zidu (114).

Prije nastanka kortikalne ploče, u prostoru između VZ i pijalne površine, tzv. predploči (PPL, eng. *preplate layer*) nalazimo heterogenu skupinu postmigratornih stanica i neuropila (110). 31. dana nakon oplodnje, čak prije potpunog zatvaranja rostralnog otvora

neuralne cijevi, ispod pijalne površine ventrolateralnog telencefaličkog zida nađena je populacija horizontalno poredanih bipolarnih stanica bez aksona koje ekspimiraju neuralni marker TU20 (110,114). Ove tzv. prastanice (eng. *predecessor cells*) ne potječu iz lokalne VZ telencefalona već tangencijalnom migracijom dolaze iz subpalliuma prije svih do sada poznatih tipova stanica kore mozga (114). Ti su neuroni do danas opisani isključivo u čovjeka, dok kod miša nisu uočeni (114). Oko 40. dana nakon oplodnje mogu se naći *reelin* pozitivne stanice u području PPL (Cajal-Retzius stanice) koje su dijelom plod lokalne VZ (114,115), a dijelom tangencijalno migriraju iz kortikalnog hema (116,117) te drugih ekstrakortikalnih izvora (117–119). Neuroni pozitivni na MAP2, golli i kalbindin zabilježeni su u PPL (117,120). Stanice pozitivne na interneuronalne markere kao što su kalretinin i GABA pojavljuju se u dorzalnom telencefalonu otprilike 43. dana nakon oplodnje (115,117). Između 50. i 51. dana nakon oplodnje, netom prije dolaska prvih neurona kortikalne ploče, u rostralni ventrolateralni telencefalon (115) dolaze GAD pozitivni interneuroni iz bazalnog telencefalona (117). Iz ovog pregleda je vidljivo da je PPL dinamična i promjenjiva struktura koju čine različiti tipovi prolaznih stanica i njihovih nastavaka koji rano diferenciraju, sazrijevaju i imaju sinaptičke kontakte te se smatraju primitivnom funkcionalnom kortikalnom organizacijom tijekom embrionalnog razdoblja (121). Imunohistokemijskom analizom kod čovjeka je pokazana podjela PPL netom prije oblikovanja kortikalne ploče. Cajal-Retziusove stanice (CRs), *reelin* pozitivne, pomiču se subpijalno i ocrtavaju buduću marginalnu zonu (114,115), dok se *reelin* negativna, heterogena skupina stanica proteže do subventrikularne zone. Nakon pojave kortikalne ploče ove će *reelin* negativne stanice ostati ispod nje i postati dio *subplate zone* (110).

Tijekom 7. TNZ stvara se još jedna proliferativna zona – subventrikularna zona (SVZ) (110). Prvotno se smatralo da SVZ stvara uglavnom buduće glija stanice (113,122), no danas je jasno da progenitorne stanice SVZ rađaju brojne živčane stanice u miša, majmuna i čovjeka (123–125).

1.2.2 Fetalni razvoj moždane kore

Nastup fetalnog razdoblja (7. – 8. TNZ) obilježen je oblikovanjem kortikalne ploče (CP) kao kompaktnog sloja gusto poslaganih postmigratornih tijela stanica i proksimalnih dendrita vertikalno orijentiranih u ontogenetske kolumne (100,126). U čovjeka kao i drugih vrsta postoji gradijent sazrijevanja kroz hemisferu te će se tako CP pojaviti prvo u lateralnom dijelu rostralnog telencefalona (oko 50. dana nakon oplodnje), a otprilike tjedan kasnije i u dorzokaudalnom polu (120). U mediolateralnom paliumu pojavljuje se ranije i ostaje deblja nego u medijalnom paliumu (127). Prema hipotezi radijalne jedinice (112,126) živčane stanice moždane kore stvorene u proliferativnoj jedinici VZ migriraju prema pijalnoj površini uz stanicu radijalne glije i smještaju se u ontogenetsku kolumnu CP po principu *iznutra prema van* (eng. *inside-out*) (100,112,126). *Iznutra prema van* znači da mlađe, kasnije rođene živčane stanice moraju migrirati kroz sloj starijih živčanih stanica i smjestiti se iznad njih, bliže pijalnoj površini.

Nakon oblikovanja kortikalne ploče neokortikalna osnova se sastoji od tri zone: marginalne zone (MZ) s Cajal-Retziusovim stanicama, CP i tankog pleksiformnog sloja presubplate-a (P-SP) (100,128). Ispod neokortikalne osnove je intermedijalna zona (IZ) bogata vlaknima i migratornim stanicama, a na nju se nastavljaju SVZ i VZ. Aksoni IZ su aferentna vlakna iz monoaminergičkih jezgara moždanog debla, kolinergičkih jezgri bazalnog telencefalona, talamokortikalna aferentna vlakna te eferentni aksoni neurona CP i SP (100).

Arhikortikalni hipokampus se razvija u medijalnom dijelu paliuma, gdje oblikovanje CP nastupa u kasnijoj dobi, u 12. TNZ (127). Arhikortikalna CP je tanja i manje kompaktna od neokortikalne ploče (129). U ovome razdoblju glavna citoarhitektonska značajka arhikorteksa jest zakrivljen oblik i značajno zadebljanje MZ-e.

Bazalni paleokorteks (subpalium) nema razvijenu CP (100).

Tijekom rane fetalne faze (8. – 13. TNZ) dominiraju tri razvojna događaja: 1. intenzivna proliferacija u VZ i SVZ, 2. masivna migracija neurona kroz IZ, i 3. i razvoj prvih sinapsi (već u 8. TNZ), koje se javljaju iznad CP u MZ, i ispod u P-SP sloju (bilaminarna distribucija sinapsi) (100,130). Između 12. i 14. TNZ duboki sloj CP gubi kompaktnost i postaje rahlo organiziran te se pretvara u novu, sinapsama bogatu fetalnu *subplate zonu* (SP) (131).

Tijekom srednje fetalne faze (14. – 24. TNZ) najjasnije je izražen obrazac fetalne laminacije. Najveća promjena događa se u SP zoni koja postaje deblja od CP (100,110,131). SP grade prolazne i trajne postmigratorne, rano-diferencirane živčane stanice, migratorne živčane stanice, glija stanice i rastući aksoni. SP je mjesto intenzivne sinaptogeneze i razvoja privremenih fetalnih neuralnih krugova te predstavlja veliku *čekaonicu* za urastajuća talamokortikalna i druga aferentna vlakna (100,131–135). Neokortikalna osnova telencefalona u ovom razdoblju sastoji se od tanke MZ, CP i obilno rastuće SP. Nasuprot neokortikalnom paliumu, medijalni (hipokampalni, limbički) palium ima tanku SP zonu, ali debelu MZ. Hipokampalna CP je tanka i svijena u S-oblik. Za razliku od glodavaca, hipokampus se kod čovjeka i ostalih primata razvija u temporalnom režnju (ventralni hipokampus). Cingularni korteks (iznad korpus kalozuma) i entorinalni korteks pokazuju odlike prijelazne mezokortikalne kore: MZ je deblja nego u neokorteksu, ali tanja nego u arhikorteksu. Hipokampus i entorinalni korteks razvijaju se brže nego neokortikalna područja te već u 15. TNZ pokazuju citoarhitektonske odlike odraslih struktura (129,136). Glavni razvojni događaji srednjeg fetalnog razdoblja su: proliferacija i migracija asocijacijskih živčanih stanica gornjih slojeva neokorteksa, izrastanje aksona kroz SP, te intenzivna sinaptogeneza između talamokortikalnih aksona i živčanih stanica SP (100).

Prvi dio kasnog fetalnog razdoblja (25. – 32. TNZ) ima kliničku važnost jer nedonoščad rođena u tom razdoblja mogu preživjeti preuranjeni porod. Tijekom njega dolazi do razvoja moždanih vijuga, maksimalne razvijenosti SP-a koja prima rastuća asocijacijska i kalozalna vlakna, pojavu laminacije CP koja označava urastanje talamokortikalnih vlakana i sazrijevanje dendritičkog stabla piramidnih živčanih stanica. Klinički i funkcionalno važan događaj je pojava talamokortikalnih sinapsi unutar CP (47,50,51) što čini podlogu za odgovor na bolni podražaj u fetusa. U hipokampusu se odvija ubrzana diferencijacija piramidnih stanica s intenzivnom sinaptogenezom u području apikalnih dendrita (100). Proliferacija i migracija postupno se smanjuju s posljedičnim smanjenjem VZ i SVZ. Glija stanice (astrociti i oligodendrociti) se obilno stvaraju. Arealna diferencijacija omogućuje raspoznavanje primarnih od asocijativnih neokortikalnih područja (128,137)

Drugi dio kasnog fetalnog razdoblja (33. – 36. TNZ) označava obilan rast bijele tvari zbog razvoja kortiko-kortikalnih puteva. Neokorteks ima šesteroslojan izgled, oblikuju se

sekundarni girusi i sulkusi, a SP polako nestaje, osim ispod neokorteksa u području moždanih vijuga (eng. *SP remnant*). Nove živčane stanice se više ne stvaraju osim u GD hipokampusa. Mijelinizacija se nastavlja u primarnoj motoričkoj i somatosenzoričkoj kori, a započinje u nekim asocijativnim područjima.

Kasno fetalno razdoblje funkcionalno obilježava uspostava karakterističnog fetalnog ponašanja, stanja budnosti i spavanja, EEG sinkronizacija, evociranih potencijala, i s događajima povezanih potencijala (100). Studije fMRI pokazale su postojanje fetalne eng. *resting-state* aktivnosti i kortikalnih čvorišta neuralnih puteva (eng. *hubs*) (100).

U terminu (37. – 40. TNZ) je moždana kora još uvijek nezrela s prisutnošću *SP remnant*-a i brojnim intersticijskim živčanih stanicama unutar bijele tvari (138,139). Asocijativne piramidne stanice još uvijek imaju slabo razvijeno dendritičko stablo s tek pokojim dendritičkim trnom. Osim toga, interneuroni još nisu potpuno razvijeni. Zrnati sloj 4 još je uvijek prisutan i u budućoj agranularnoj motoričkoj kori. Neurotransmiter GABA počinje djelovati kao inhibitorni signal. Funkcionalne studije pokazuju u ovom razdoblju aktivnosti i u područjima moždane kore odgovornima za obradu emocionalnih i socijalnih sadržaja.

1.2.3 Poznato o razvoju hipokampusa čovjeka i primata

Proliferacija

U dorzomedijalnom zidu telencefalona, kraj *lamina terminalis*, ljudskog embrija CRL 9 mm (6 TNZ) (10) i 11.8 mm (12), iznad debele VZ, jasno je vidljiva MZ koja označava nastanak primordija hipokampusa. U embrija od CRL 9 mm MZ nije vidljiva u ostalim dijelovima telencefalona (10). Tijekom 7. i 8. TNZ primordij hipokampusa zadebljava uslijed velike proliferacije stanica u VZ, te početka migracije stanica kroz IZ prema MZ. Značajna razlika između neokorteksa i arhikorteksa je u proliferativnim zonama tih područja. U arhikorteksu postoji jedino VZ, dok u svim neokortikalnim područjima SVZ sudjeluje u proliferaciji stanica (140–142). U primata prve živčane stanice hipokampalne formacije rađaju se gotovo istodobno kroz cijelu strukturu između E36 i E38, a potom se javlja razlika u dinamici umnažanja stanica (143). Neurogeneza polako usporava i prestaje do kraja prve polovice trudnoće, prvo u subikulumu i CA2, zatim slijede CA3 i EK, a zadnje završavaju proliferaciju stanice za CA1 područje i hilus GD (143). Prve zrnate stanice GD počinju s proliferacijom u VZ, a ostale se rađaju u sekundarnoj proliferacijskoj zoni u hilusu GD. Proliferacija zrnatih stanica traje do kraja trećeg mjeseca života, pa se tako 15% zrnatih stanica rađa postnatalno (165). Nema podataka o jasnem početku neurogeneze hipokampusa u čovjeka no zna se da se glavnina piramidnih stanica EK, subikuluma i CA rađa prije 15. TNZ (141,142,144), i postupno se smanjuje do kraja srednjeg fetalnog razdoblja kada te strukture dobivaju odrasli izgled. Stvaranje zrnatih stanica GD počinje oko 11. TNZ u VZ ispod primordija GD, a nastavlja se u hilusu GD nakon savijanja hipokampalne formacije tijekom druge polovice trudnoće i postnatalno do godinu dana života (141,145). Iako je neurogeneza u odraslom hipokampusu čovjeka u centru mnogih istraživanja danas još uvijek nema jasnih dokaza da ona zaista postoji. Za detalje o literaturi o ovoj temi preporučamo pregledni članak Arrelano i suradnici (146).

Migracija

Model migracije živčanih stanica hipokampusa u primata i čovjeka sličan je onome u neokorteksu. Živčane stanice bipolarnog izgleda putuju uz radijalnu gliju te zaobilaze već prije stvorene neurone na putu prema površini CP, po principu migracije *iznutra prema van* (143–145,147). Iznimka je GD gdje je uzorak migracije obrnut te se tu neuroni slažu

jedan ispod drugoga (*izvana-prema-unutra*) (143–145). U trenutku ulaska živčanih stanica hipokampusa u CP one su više diferencirane u odnosu na migrirajuće stanice neokorteksa (147). Relativno viši stupanj diferencijacije migrirajućih hipokampalnih živčanih stanica može biti posljedica osam puta manje brzine migracije stanica arhikorteksa (15 $\mu\text{m}/\text{dan}$) prema stanicama neokorteksa (115 $\mu\text{m}/\text{dan}$) (140). Moguće je također da je manja brzina migracije hipokampalnih živčanih stanica samo posljedica rane diferencijacije tih stanica prije dolaska u CP (147). Uz glavne stanice u hipokampalnoj formaciji nalaze se i značajan broj interneurona. Oni se rađaju u medijalnoj i kaudalnoj *ganglionic eminence* pa tangencijalnom migracijom kroz IZ i MZ dolaze do hipokampusa (125,148,149). U neokorteksu čovjeka pokazano je da se čak 65% GABA IR stanica, interneurona, rađa u VZ i SVZ zoni te se ne može isključiti da VZ hipokampusa također može proizvesti interneurone (125).

Diferencijacija stanica

Tijekom 9. TNZ migrirajuće stanice se na pola puta između VZ i pije organiziraju u kompaktnu CP (10,144,150). Novopridošle živčane stanice CP podijelit će PPL hipokampalnog primordija na površnu MZ i P-SP ispod CP. Stanice PPL hipokampalnog primordija karakterizira ekspresija transkripcijskog faktora *Tbr1* zajedno s kalretininom (151). CRs dominantna su populacija stanica MZ, kako u neokorteksu, tako i u arhikorteksu. One su glavni izvor proteina ECM *reelina* koji je nužan za organizaciju radijalne migracije živčanih stanica *izvana prema unutra* u neokorteksu i CA, te odvajanje zrnatih stanica GD od hilusa (152). Također CRs i reelin važni su u navigaciji i izrastanju aferentnog perforatnog puta EK prema GD (153,154). U MZ čovjeka opisane su zrele NeuN i kalretinin IR živčane stanice u 9.TNZ (145,151), te CRs reelin i p73 IR koje dolaze iz kortikalnog hema (151,152). p73 transkripcijski je faktor eksprimiran specifično u CRs. Kod glodavca u MZ uz CRs opisana je još skupina pionirskih GABA-ergičkih živčanih stanica (154,155) koje se pretežno zadržavaju u unutarnjem dijelu MZ, budućem stratum radiatum.

Dorzalno se kortikalna ploča hipokampusa nastavlja na kortikalnu ploču neokorteksa čije su stanice kompaktnije organizirane. Prema ventralno stanice kortikalne ploče hipokampusa su sve raspršenije te čine osnovu za razvoj budućeg GD (150). Primordij hipokampusa u ovom trenutku karakterizira položaj u medijalnom dijelu telencefalona,

nedostatak SVZ i deblja stjenka u odnosu na preostali telencefalički zid, te zadebljana MZ (144). U 10. TNZ moguće je grubo odrediti dijelove hipokampalne formacije kao što su EK (136), subikulum i CA (10,150). Primordij GD još uvijek nema jasno formiranu kortikalnu ploču već difuzno raspoređene skupine stanica koje se dorzalno nastavljaju na kortikalnu ploču hipokampusa. Ventralno prema fimbriji, gdje ona graniči s VZ, vidljiva je migracija neuroblasta koji su se odvojili od endodimalnog sloja (10). Tu se stvara sekundarna proliferativna zona GD. Skupine stanica primordija GD tijekom 11. TNZ nisu više jasno prisutne već kortikalna ploča poprima jednoličan izgled. U primordiju CA moguće je raspoznati pojedine dijelove CA3 kao dio odmah uz primordij GD i najmanje kompaktan, a na njega se nastavljaju CA2 i CA1 (10). Kompaktnost kortikalne ploče budućeg hipokampusa postaje sve veća u smjeru distalnijem od GD. Najveća promjena u 11.5 TNZ je nastanak okrugle mase stanica u primordiju GD koja je u kontinuitetu s CA3 područjem (10,150). Pojavljuju se fimbriodentalna i plitka hipokampalna fisura (10,156). U 13.5. TNZ stanice GD postavljaju se paralelno jedna s drugom i time započinje diferencijacija zrnatog sloja. GD više nije u kontinuitetu s CA i postavlja se iznad njega (10,150). Time se produbljuje hipokampalna fisura i započinje savijanje hipokampalne formacije. Stoga je moguće raspoznati hipokampalnu formaciju kao najistaknutiju strukturu medijalne stijenke moždane polutke na *in vitro* snimkama MR od 13. TNZ, čak prije razvoja *corpus callosum* (CC) (157–159).

Paralelno s razvojnim događajima u primordiju hipokampalne formacije između 13. i 14. TNZ stvara se CC koji zajedno s rastom neokortikalnog telencefalona potiskuje hipokampus prema temporalnom režnju (12,157,160). Rostralni dijelovi hipokampalnog primordija koji su se našli iznad CC postati će *indusium griseum*, tanka ploča sive tvari čija funkcija u odraslom mozgu nije još jasna (4).

Srednje fetalno razdoblje vrijeme je najvećeg rasta hipokampalne formacije. Osim proliferacije i migracije događa se i opsežna diferencijacija stanica, sinaptogeneza te urastanje i izrastanje hipokampalnih veza. Ljudski EK može se prepoznati od 10. TNZ, a već od 13. TNZ počinje subarealna diferencijacija s nejednakim početkom razvoja *lamina dissecans* i karakterističnim entorinalnim otočićima (136). To je najranija zabilježena diferencijacija nekog polja moždane kore. Piramidne stanice subikuluma i CA u 15. TNZ oblikuju prepoznatljivi piramidni sloj stanica (144). Morfološki su te stanice još uvijek nezreli postmitotički neuroni s dugačkim apikalnim dendritima koji sežu do MZ (129).

Između 23. – 25. TNZ citoarhitektonska obilježja odraslog hipokampusa vidljiva su u svim dijelovima formacije (144,156). Razdoblje najvećeg dendritičkog rasta piramidnih stanica hipokampusa čovjeka je prenatalno između 20. i 28. TNZ (161). Postoje neslaganja o razlici u diferencijaciji područja CA. Humphrey opisuje CA2 područje kao najviše diferencirani dio CA već u 18. TNZ (10). Arnold i Trojanowski za istu dob nalaze zaostajanje u razvoju citoarhitektonike CA2 i CA3 područja u odnosu na CA1 i subikulum (144). Tijekom kasnog fetalnog razdoblja zabilježili su nagli razvitak živčanih stanica CA2 i CA3 koji svojim stupnjem sazrijevanja nadilaze CA1 područje u kojem su još uvijek prisutne nezrele postmigratorne stanice u površnom dijelu piramidnog sloja (144). Kroz CP hipokampusa vidljiv je radijalni slijed diferencijacije *iznutra prema van* od dubokih dijelova s uznapređovalom zrelosti stanica prema površini s malim tamnim jezgrama (143–145).

Zrnati sloj GD prvi put se pojavljuje između 13. i 14. TNZ (156), dok otprilike u isto vrijeme prestaje proliferacija i migracija postmitotičkih piramidnih stanica u CA (141). Radijalni uzorak sazrijevanja zrnatih stanica je *izvana prema unutra*, tako da su stanice bliže molekularnom sloju zrelije (141,143,145). Rakić i Nowakowski zamjetili su da zrnate stanice rođene do E80 stvaraju prvo suprapiramidnu a zatim infrapiramidnu usnu zrnatog sloja GD (143). Zrnate stanice koje se rađaju kasnije raspoređuju se podjednako u zrnati sloj GD. Kod čovjeka je do sada opisan samo suprapiramidno-infrapiramidni gradijent sazrijevanja zrnatih stanica (142,144,145). Zbog dugog vremenskog raspona proliferacije zrnatih stanica koji se nastavlja i posnatalno GD stalno zaostaje u diferencijaciji za ostalim dijelovima hipokampalne formacije. Analizom transkriptoma pojedinačnih stanica (RNA sekvencioniranjem jedne stanice) ljudskog hipokampusa u prenatalnom razdoblju Zhong i suradnici pokazali su veću ekspresiju SOX4, SOX11 i dva SOXC transkripcijska faktora, važnih za diferencijaciju živčanih stanica, u hipokampusu u odnosu na prefrontalni korteks (162). Nadalje, u 16. TNZ ekscitatorne živčane stanice CA eksprimiraju elemente bitne za regulaciju sinaptogeneze i rasta vlakana, dok istovremeno stanice prefrontalnog korteksa te zrnate stanice GD zaostaju za njima pokazujući manji stupanj zrelosti, a međusobno isti (162).

Sinaptogeneza

Kostović i suradnici opisali su već u 15. TNZ značajan broj sinapsa u hipokampusu čovjeka raspoređen u dvije odvojene fetalne zone, tzv. bilaminarna distribucija (163). Ista pojava prisutna je i u neokorteksu (130). No za razliku od neokorteksa gdje je većina sinapsi raspoređena u SP, u arhikorteksu najveći broj sinapsa prisutan je u MZ. Kao moguće postsinaptičke elemente MZ zone hipokampusa opisali su apikalne dendrite piramidnih živčanih stanica CA, te velike polimorfne i vretenaste živčane stanice čija se tijela nalaze u području MZ. Velike polimorfne živčane stanice pokazuju dobro razvijen somatodendritički crtež što upućuje na napredan stupanj zrelosti stanice te su raspoređeni u sredini MZ. U površnom dijelu MZ raspoređene su većinom vretenaste stanice s dugačkim dendritima usmjerenim paralelno s pijačnom površinom. Ove visoko diferencirane stanice ukazuju na rano sazrijevanje arhikorteksa u odnosu na ostatak moždane kore (163). Još jedna razlika neokorteksa je prisutnost rano diferenciranih polimorfni živčanih stanica u SP, dok u MZ od velikih stanica prevladavaju uglavnom CRs (164). Sarnat i suradnici jedini su opisali prenatalnu ekspresiju sinaptofizina, proteina sinaptičkog mjehurića, u hipokampalnoj formaciji (165). IR sinaptofizina prvi je put zabilježena u molekularnoj zoni GD u 12. TNZ, zatim u CA2 tijekom 14. TNZ, CA3 i CA4 (hilus GD) između 15. i 16. TNZ, te CA1 u 19. TNZ. Zrnat sloj je pokazao IR između 21. i 23. TNZ. Nakon 37. TNZ do termina cijeli hipokampus pokazao je jednoliku IR.

Razvoj veza

O prenatalnom i ranom postnatalnom razvoju aferentnih i eferentnih veza u čovjekolikih primata i čovjeka relativno je malo studija. Hevner i Kinney su Dil metodom utvrdili postojanje recipročnih veza između EK, hipokampusa i subikuluma u 19. tjednu trudnoće kod fetusa čovjeka (166). Projekcijske živčane stanice drugog i trećeg sloja EK šalju vlakna u hipokampus i subikulum, a recipročnu projekciju daju piramidne živčane stanice CA1 i subikuluma. Nema razlike u distribuciji veza u odnosu na odrasle primare. Neokortikalne projekcije EK i projekcija EK u GD bile su slabije pozitivne jer se vjerojatno u promatranom razdoblju između 19. i 22. tjedna trudnoće tek počinju razvijati za razliku od lokalnih veza u hipokampalnoj formaciji. Ovaj nalaz sugerira da se hipokampalne veze razvijaju prije izokortikalnih puteva te da je recipročna entorino-

hipokampalna veza jedna od prvih kortikokortikalnih veza uspostavljenih u ljudskom mozgu.

Amaral i suradnici pokazali su da je glavna aferentna projekcija EK prema GD, i subikulumu (perforantni put) uspostavljena u trenutku rođenja kod makaki majmuna te da njena laminarna i topografska distribucija odgovara onoj odraslog majmuna (167). Također su opisali komisuralna vlakna koja EK šalje kroz alveus hipokampusa, fimbriju i forniks u kontralateralni EK (167). Ta veza čini se obilnija u novorođenčeta majmuna nego u odraslom mozgu majmuna.

Jedina studija koja opisuje razvoj subkortikalnih projekcija hipokampusa čovjeka odnosi se na prenatalni razvoj projekcije supramamilarne jezgre hipotalamusa prema hipokampusu. Neuron supramamilarne jezgre sudjeluju u regulaciji frekvencije theta ritma hipokampusa. Berger i suradnici pokazali su da aferenti supramamilarne jezgre ulaze u unutarnji dio molekularnog sloja GD i piramidni sloj CA2 tijekom srednjeg fetalnog razdoblja, čak dva tjedna prije nego u majmuna (87). Vlakna supramamilarne jezgre prepoznali su prema koekspresiji kalretinina, tvori P te AChE uz izostanak GABA i GAD pozitivne IR. Rano urastanje ekscitatornog puta supramamilarne jezgre hipokampusa u čovjeka i čovjekolikih majmuna može doprinjeti prenatalnom sazrijevanju ovisnom o aktivnosti dijelova hipokampalne formacije.

Mijelinizacija

Mijelinizacija hipokampusa čovjeka započinje prenatalno, i traje dugo postnatalno prateći izrastanje i sazrijevanje hipokampalnih aferentnih i eferentnih puteva. Abraham i suradnici izradili su najopsežniju imunohistokemijsku studiju razvoja mijelinizacije prenatalno i postnatalno kod čovjeka. Prema njihovim rezultatima prvi oligodendrociti mogu se prepoznati u fimbriji i alveusu već u 20. tjednu amenoreje (168). To su vjerojatno aksoni koji povezuju hipokampus s jezgrama u hipotalamusu i bazalnom telencefalonu. Oni se razvijaju dosta rano te se mogu prepoznati već u 10. TNZ (169). U 22. tjednu amenoreje oligodendrociti se pojavljuju u *stratum oriens* (168). Nekoliko tjedana prije rođenja vidljivi su i aksoni obavijeni mijelinom u fimbriji, alveusu, *stratum oriens* CA3 područja što označava početak mijelinizacije. Broj mijeliniziranih aksona opada prema CA1 i subikulumu iz čega se može zaključiti da aferentni aksoni mijeliniziraju prije aksona piramidnih stanica hipokampusa. Dodatno se pojavljuju oligodendrociti i poneki

pozitivan akson u *stratum lacunosum moleculare* CA1. U 39. tjednu amenoreje primjećen je jasan gradijent mijelinizacije između CA1 i CA3, izraženiji u CA1 (168). To je naznaka da počinje mijelinizacija perforantnog puta. U terminu, pozitivne oligodendrocite i kratke mijelizirane aksone možemo vidjeti u *stratum radiatum* CA3, te pozitivne oligodendrocite u hilusu i molekularnom sloju GD (168). Postnatalno mijelinizacija napreduje u fimbriji, alveusu, *stratum oriens* i *stratum lacunosum moleculare*. U 3. mjesecu života pojavljuju se prvi oligodendrociti i tanki mijelinizirani aksoni u piramidnom sloju CA, *stratum radiatum* CA1, te hilusu i molekularnom sloju GD (168). Mijelinizirani aksoni bili su prisutni više u vanjskoj trećini molekularnog sloja, vjerojatno aksoni perforantnog puta. I u mijelinizaciji prisutan je gradijent sazrijevanja dijelova GD tako da je molekularni sloj suprapiramidne usne više mijeliniziran od infrapiramidne usne. Oko godine dana života MBP imunoreaktivnost alveusa, fimbrije i forniksa dostiže izgled kao u odraslom mozgu dok su ostali dijelovi još slabije mijelinizirani. Unutrašnja trećina molekularnog sloja GD ima pozitivne aksone koji vjerojatno dolaze iz supramamilarne jezgre. U drugoj godini života *stratum lacunosum moleculare* pokazuje odraslu mijelinizaciju. CA3 područje i dalje ima uznapredovalu, zreliju mijelinizaciju u odnosu na ostale dijelove CA. Gradijenti MBP imunoreaktivnosti u GD i dalje su prisutni (dorzalno više od ventralnog, lateralno više nego medijalno). Spomenuti rad istražuje mijelinizaciju do 11 godine života u kojoj je zabilježeno da jedino hilus GD još nije poprimio izgled kao u odraslom mozgu. Proces mijelinizacije hipokampusa očito se nastavlja i u pubertetu. MRI studije su pokazale povećanje volumena hipokampalne formacije tijekom adolescencije i rane mladosti što može biti pokazatelj produljene mijelinizacije (170,171).

MRI i hipokampus

Pojavljivanjem fimbriodontalne i plitke hipokampalne fisure oko 13. TNZ (10,156) moguće je raspoznati hipokampalnu formaciju kao najistaknutiju strukturu medijalne stijenke moždane polutke na *in vitro* MR snimkama (157–159). Ge i suradnici analizom volumena fetalnog hipokampusa, snimljenog u *in vitro* uvjetima na 7 T MR uređaju, pokazali su brži rast hipokampusa između 14. i 17. tjedna amenoreje u odnosu na ostale strukture fetalnog mozga (172). Nakon 18. tjedna amenoreje hipokampus usporava svoj rast te počinje zaostajati u rastu prema ostalim dijelovima mozga. Tijekom srednjeg

fetalnog razdoblja hipokampus ima mediolateralni dvosmjerni uzorak rasta tako da dorzalni i ventralni dijelovi rastu sporije u odnosu na medijalne i lateralne dijelove (172). Morfološki na *in vitro* snimkama visoke rezolucije moguće je prepoznati EK prema vidljivoj *lamina dissecans* i entorinalnim otočićima stanica (159). U hipokampusu od fetalnih zona vidljiva je široka MZ na snimkama uređaja 3 T (159), a na 7 T intenzitet signala pojedinih fetalnih zona kao što su *stratum lacunosum moleculare* i *stratum radiatum* MZ, CP, IZ i alveus može se korelirati s nalazima na histološkim preparatima (173).

Bajic i suradnici opisali su asimetriju u razvoju hipokampalne fisure koristeći *in vitro* i *in vivo* MRI (1.5 T uređaj) pri čemu se desni hipokampus razvija brže nego lijevi (174). Ge i suradnici također su opisali asimetriju u volumenu tako da je desni hipokampus veći od lijevog već tijekom srednjeg fetalnog razdoblja (172). Jacob i suradnici nisu pokazali asimetriju u volumenu hipokampusa tijekom kasnog fetalnog razdoblja što može biti posljedica niske rezolucije *in vivo* MR snimke na 1.5 T uređaju (175). Desno-lijeva asimetrija hipokampusa dobro je poznata u literaturi od rođenja do odrasle dobi (176,177).

Genomska anatomija hipokampusa

Razvoj mozga i njegovih struktura ovisi o jedinstvenim prostorno-vremenskim promjenama u regulaciji transkriptoma i molekularnim osobitostima pojedinih stanica. Uzorak prostorno-vremenske ekspresije gena odraz je specifičnih neurorazvojnih događaja kao što su neurogeneza, sinaptogeneza ili mijelinizacija. Više je znanstvenih projekata koji su u posljednjem desetljeću pokušali opsežno analizirati transkriptom ljudskog mozga u razvoju i odrasloj dobi (178–181). Primjećene su najveće promjene u transkripciji gena između pojedinih neokortikalnih regija tijekom ranog i srednjeg prenatalnog razvoja (182). Ta razlika u prostornoj ekspresiji gena među regijama u prenatalnom neokorteksu vjerojatno je posljedica arealne diferencijacije koja se događa tijekom tog vremena (183). Kang i suradnici u transkriptomskoj analizi fetalnog mozga analizirali su zasebno i regiju hipokampusa no rezultati te analize još nisu objavljeni. Njihove podatke prenatalne transkriptomске analize ljudskog mozga mi smo koristili u ovoj disertaciji. Osim poznavanja transkriptoma određenog područja mozga potrebno je analizirati ekspresiju gena na razini pojedinačne stanice, odnosno grupe stanica. Nedavni

napredak u metodi sekvencioniranja genoma jedne stanice potvrdio je informacije poznate iz transkriptomskih analiza, te stanja diferencijacije poznatih stanica tijekom razvoja mozga. Također, otkriveni su i otprije nepoznati uzorci ekspresije gena u posebnim tipovima stanica tijekom razvoja. Koliko znamo, samo se jedna takva studija odnosi na razvoj hipokampalne formacije (162).

Mnogo je podataka o razvoju ljudskog hipokampusu temeljeno na klasičnim morfološkim i citoarhitektonskim studijama (10,12,136,150,156,184,185). Napretkom imunohistokemijskih metoda i specifičnih razvojnih markera u SŽS-u pojedinačne su se studije posvetile njihovoj ekspresiji u hipokampusu u određenim razvojnim razdobljima (141,144,145,163,165,186–188). Razvoj mozga pa tako i hipokampalne formacije ovisi o raznolikoj i točnoj prostorno-vremenskoj ekspresiji gena (126,178) tako da danas mnoge studije pokušavaju definirati genomsku anatomiju hipokampusu (189,190). Ograničenje ovakvih istraživanja jest nemogućnost eksperimentalnog izvođenja mnogih metoda na ljudskom materijalu pa s toga većina informacija koja postoji temeljena je na životinjskim modelima. Napredak slikovnog prikaza mozga radiološkim metodama, posebno MRI, omogućuje praćenje, kako patoloških, tako i zdravih promjena tijekom razvoja mozga *in vivo* (191). Magnetska rezonanca danas je zlatni standard u prenatalnoj dijagnostici i praćenju brojnih patologija SŽS-a. Razvojem slikovne dijagnostike javila se potreba za ponovnim definiranjem morfologije hipokampalne formacije ovim novim alatima (157,158,172,175,192,193) i njihove korelacije s poznatim histološkim saznanjima (159,173). Ova studija će sustavnom analizom prenatalnog i ranog postnatalnog razvoja hipokampalne formacije morfološkim histološkim i imunohistokemijskim metodama, analizom ekspresije gena te slikovnog prikaza MR dodati nova saznanja području razvoja hipokampalne formacije.

2. HIPOTEZA

Za razliku od izokortikalnih dijelova moždane kore, gdje SP predstavlja glavno mjesto neurogenetskih zbivanja, u medijalnim arhikortikalnim područjima kojima pripada hipokampalna formacija, ključnu ulogu u ranim molekularnim međudjelovanjima neurona, sinaptogenezi, urastanju aferentnih sustava vlakana kao i cjelokupnim reorganizacijskim procesima ima MZ.

3. CILJEVI RADA

3.1 Opći cilj

Cilj ovog rada je istražiti razvojnu reorganizaciju glavnih staničnih (tijela živčanih stanica, rastućih aksona) i izvanstaničnih komponenti SP i MZ u hipokampusu ljudskog mozga tijekom razvitka koristeći tehnike imunohistokemije, *in situ* hibridizacije, transkriptomске i *in vitro* MRI analize.

3.2 Specifični ciljevi

1. Utvrditi normalne prostorne i vremenske parametre razvitka ljudske hipokampalne formacije što je preduvjet za istraživanje patologije.
2. Usporediti dobivene podatke s rezultatima dobivenima na lateralnim neokortikalnim regijama.
3. Istražiti razliku u rostrokaudalnoj ekspresiji gena kao i stanične i izvanstanične građe hipokampalne formacije tijekom razvitka.
4. Utvrditi koji geni se specifično eksprimiraju u hipokampusu tijekom razvitka.
5. Istražiti proces mijelinizacije hipokampusa u prenatalnom i ranom postnatalnom razdoblju.
6. Na osnovi dobivenih morfoloških podataka predvidjeti razdoblja povećane vulnerabilnosti hipokampalne formacije u fetalnom i ranom postnatalnom razvitku.

4. MATERIJALI I METODE

Tijekom izrade ove studije hipoteza je testirana na postmortalnom tkivu ljudskog mozga koristeći mikroskopsku analizu preparata obrađenih klasičnim histološkim i imunohistokemijskim metodama, *in vitro* i *in vivo* MRI analizu, analizu genske ekspresije te *in situ* hibridizacije kroz 5 razvojnih razdoblja: rana fetalna faza (10. – 13. tjedana nakon začeća (TNZ)), srednja fetalna faza (14. – 24. TNZ), kasna fetalna faza (25. – 36. TNZ), perinatalna (37. – 40. TNZ) (106) i postnatalna faza (0. – 6. godine života). Koristili smo definiciju hipokampalne formacije predloženu od Davida Amarala (1990.) koja uključuje: *gyrus dentatus*, *cornu Ammonis*, subikularni kompleks (subikulum, presublikulum, parasublikulum), i entorinalni korteks (9).

4.1 Materijali

U ovom radu analizirano je postmortalno tkivo 56 ljudskih mozgova dobi između 10. TNZ do 6.5 godina života, koji su dio Zagrebačke neuroembriološke zbirke (**Tablica 2**) (194,195). Dob embrija i fetusa procijenjena je na temelju duljine tjeme-zadak (CRL, engl. *crown rump length*), kliničkih podataka o trajanju amenoreje i makroskopskih obilježja mozga (106). Dob je izražena u tjednima nakon začeća (TNZ) koji su određeni oduzimanjem 2 tjedna od podatka o trajanju amenoreje. Materijal je dobiven tijekom redovitih obdukcija nakon spontanih ili medicinski opravdanih pobačaja prema hrvatskim zakonskim propisima i uz dozvolu Etičkog povjerenstva Medicinskog fakulteta Sveučilišta u Zagrebu. Analizirani su samo uzorci uzeti iz mozgova bez vidljivih makroskopskih i mikroskopskih neuropatoloških promjena, uzevši u obzir dostupne anamnestičke podatke o mogućim genetičkim poremećajima.

Za *in vivo* MRI analizu korištene su retrospektivno izabrane snimke trudnica (jedno plodne trudnoće) koje su u razdoblju od siječnja 2010. do ožujka 2017. zbog različitih medicinskih indikacija podvrgnute fetalnoj slikovnoj dijagnostici (1.5 Tesla (T) MR uređaj) na Odjelu radiologije, Medicinskog fakulteta Sveučilišta u Beču (Austrija). Prije pregleda pacijentice su potpisale informirani pristanak za sudjelovanje u prenatalnoj MRI studiji. Etički odbor Medicinskog fakulteta Sveučilišta u Beču odobrio je protokol studije (broj odobrenja EK Nr. 2174/2016) i istraživanje je provedeno prema principima

određenim u Helsinškoj deklaraciji. Podaci su prije daljnje analize pseudonimizirani.

Sve MR snimke pregledane su od strane pedijatrijskog neuroradiologa s opsežnim iskustvom u području fetalne dijagnostike. Od ukupno 415 zdravih kontrola izabrano je 39 snimki (dobi od 18. do 33. TNZ) za daljnju analizu u našoj studiji. Kriteriji uključivanja u studiju bili su: normalan razvoj središnjeg živčanog sustava pokazan ultrazvučnim i MR pregledom, anamnestički podaci o nepostojanju genetičke ili kromosomske anomalije, normalan fetalni rast, dostupnost multiplanarne T2-TSE snimke sekvence bez artefakata zbog fetalnih pokreta.

Tablica 2. Pregled materijala i metoda korištenih iz Zagrebačke neuroembriološke zbirke.

Razvojna razdoblja	Oznaka mozga	Starost	Spol	Postmortalno vrijeme	Metoda
Rana fetalna faza 10. – 13. TNZ	ČF464	11 TNZ	/	/	histologija/imunohistokemija
	ČF43	12 TNZ	/	/	histologija/imunohistokemija
	ČF598	12 TNZ	M	/	histologija/imunohistokemija
	ČF127	12 TNZ	/	/	histologija/imunohistokemija
	ČF66	13 TNZ	/	/	histologija/imunohistokemija
	ČF539	13 TNZ	/	/	MRI
Srednja fetalna faza 14. – 24. TNZ	ČF525	15 TNZ	M	40 h	MRI
	ČF168	17 TNZ	Ž	/	histologija/imunohistokemija
	ČF16	17 TNZ	/	/	histologija/imunohistokemija
	ČF568	17 TNZ	Ž	12 h	histologija/imunohistokemija
	ČF542	17 TNZ	Ž	12 h	histologija/imunohistokemija
	ČF578	18 TNZ	/	/	MRI
	ČF198	18 TNZ	/	/	histologija/imunohistokemija
	ČF586	18 TNZ	Ž	/	histologija/imunohistokemija
	ČF588	18 TNZ	/	2 h	histologija/imunohistokemija
	ČF604	18 TNZ	M	/	histologija/imunohistokemija
	ČF595	18 TNZ	/	/	histologija/imunohistokemija
	ČF627	18 TNZ	Ž	21 h	histologija/imunohistokemija
	ČF561	19 TNZ	Ž	24 h	MRI
	ČF475	19 TNZ	M	/	histologija/imunohistokemija
	ČFxy	20 TNZ	/	/	MRI
	ČF476	20 TNZ	/	13 h	MRI
	ČF596	20 TNZ	Ž	/	MRI
	ČF543	20 TNZ	M	7 h	histologija/imunohistokemija
	ČF605	20 TNZ	Ž	/	histologija/imunohistokemija
	ČF183	20 TNZ	/	/	histologija/imunohistokemija
	ČF86	20 TNZ	/	/	histologija/imunohistokemija
	ČF87	20 TNZ	/	/	histologija/imunohistokemija
	ČD297	20 TNZ	/	/	histologija/imunohistokemija; MRI
	ČF526	20 TNZ	M	16 h	histologija/imunohistokemija
	ČD302	20 TNZ	Ž	24 h	histologija/imunohistokemija
	ČF594	20 TNZ	Ž	/	histologija/imunohistokemija
	ČF101	21 TNZ	M	1 h	histologija/imunohistokemija
	ČF566	21 TNZ	M	10 h	histologija/imunohistokemija
	ČF535	21 TNZ	M	/	histologija/imunohistokemija; MRI
	ČF574	21 TNZ	M	13 h	MRI
	ČF460	22 TNZ	M	12 h	MRI
	ČD309	22 TNZ	Ž	/	histologija/imunohistokemija
	ČD323	22 TNZ	M	15 h	histologija/imunohistokemija
ČF432	22 TNZ	M	5 h	histologija/imunohistokemija	
ČF545	23 TNZ	/	/	histologija/imunohistokemija	
ČF575	24 TNZ	M	/	MRI	
ČF354	25 TNZ	Ž	2 h	MRI	

Kasna fetalna faza 25. – 36. TNZ	ČF606	25 TNZ	M	/	histologija/imunohistokemija
	ČF244	26 TNZ	M	24 h	MRI
	ČD307	26 TNZ	Ž	6 h	histologija/imunohistokemija
	ČF560	26 TNZ	M	/	histologija/imunohistokemija
	ČF567	26 TNZ	Ž	14 h	histologija/imunohistokemija
	ČD303	26 TNZ	M	/	histologija/imunohistokemija
	ČF579	27 TNZ	/	/	MRI
	ČD319	27 TNZ	Ž	20 h	histologija/imunohistokemija
	ČF202	27 TNZ	Ž	/	histologija/imunohistokemija
	ČF182	28 TNZ	Ž	/	histologija/imunohistokemija
	ČF210	29 TNZ	M	6 h	histologija/imunohistokemija
	ČF406	30 TNZ	/	19 h	MRI
	ČF597	33 TNZ	/	20 h	histologija/imunohistokemija
	ČF251	33 TNZ	M	7 h	histologija/imunohistokemija
	ČF551	35 TNZ	/	25 h	histologija/imunohistokemija
ČF407	37 TNZ	Ž	10 h	MRI	
Prentalna faza 37. – 40. TNZ	ČF409	37 TNZ	/	/	MRI
	ČF477	40 TNZ	M	8 h	MRI
	ČD322	40 TNZ	/	/	histologija/imunohistokemija
	ČF587	40 TNZ	Ž	5 h	histologija/imunohistokemija
	ČF528	40 TNZ	M	17 h	histologija/imunohistokemija; MRI
	ČD96	40 TNZ	F	3 h	histologija/imunohistokemija
Postnatalno razdoblje 0. – 6. godine života	ČD22	3 mjeseca	F	/	histologija/imunohistokemija
	ČD277	13 mjeseci	/	15 h	histologija/imunohistokemija
	ČD175	2 godine	M	/	histologija/imunohistokemija
	ČD238	3 godine	F	14 h	histologija/imunohistokemija
	ČD255	6 godina	F	16 h	histologija/imunohistokemija

4.2 Metode

Cijeli mozgovi fiksirani su u 4% puferiranoj otopini paraformaldehida (0.1 M fosfatni pufer; pH=7,4) kroz 24h do mjesec dana, ovisno o veličini. Potpuno fiksirani mozgovi serijski su izrezani u koronarnoj ravnini na manje blokove. Blokovi namijenjeni za krioprezervaciju stavljeni su u 10% otopinu saharoze, a blokovi namijenjeni za parafinsko uklapanje u 70% otopinu etanola. Postupak krioprotekcije se provodio na sljedeći način: nakon potpunog potonuća blokova u 10% otopini saharoze, mozgovi su premješteni u 20% otopinu saharoze. Nakon potonuća blokova u 20% otopini saharoze blokovi su zaleđeni na suhom ledu te pohranjeni za trajno čuvanje na -80 °C. Blokovi namijenjeni za parafinsko uklapanje su prošli postupak dehidracije kroz seriju etanola kako slijedi: 70%, 90%, 95% i 100% etanol. Potom su blokovi uronjeni u parafin i pohranjeni na sobnoj temperaturi. Nakon uklapanja mozgovi su rezani u koronarnoj ravnini na debljinu od 20 µm. Nakon obrade različitim metodama histološki rezovi su digitalizirani koristeći visoko rezolucijski digitalni skener NanoZoomer 2.0RS (Hamamatsu, Japan), a dobivene slike obrađene koristeći Adobe Photoshop® program.

4.2.1 Klasične histološke metode

Parafinski rezovi tkiva obrađeni su u skladu sa standardiziranim protokolima za histološku obradu moždanog tkiva u laboratorijima Hrvatskog instituta za istraživanje mozga (HIIM), kako slijedi: klasične citoarhitektonske metode kao što je Nisslova metoda i mijeloarhitektonske metode, histološka metoda bojanja acetilkolin esteraze (AChE) (196) i metoda srebrne impregnacije po Gallyas-u (197); histološka metoda za prikaz sulfatiranih glikokonjugata tzv. PAS–Alc (Periodic Acid Schiff–Alcian blue) (198) koja specifično boja izvanstanični matriks (ECM) subplate i marginalne zone.

4.2.1.1 Nissl metoda

Radi utvrđivanja citoarhitektonskih granica i prolaznih fetalnih zona svaki 10. rez rutinski je obojen metodom po Nisslu.

1. Deparafinizacija.
2. Ispiranje u destiliranoj vodi.
3. Stakalca stavljena u boju krezil-violet i bojana prema potrebi.
4. Ispiranje viška boje u destiliranoj vodi, a zatim u 70% alkoholu kojem je dodana

- 10% otopina octene kiseline.
5. Rezovi su zatim uronjeni u seriju alkohola s rastućom koncentracijom etanola (70%, 2 x 96%, 2 x 100%).
 6. Ispiranje u Histo-Clear-u (2x) te pokrivanje Histomount-om i pokrovnim stakalcem.

4.2.1.2 Gallyas metoda

Gallyas metoda impregniranog srebra korištena je za prikazivanje tankih vlakana u fazama prije mijelinizacije i rane mijelinizacije (197) u fetalnom hipokampusu.

Koristili smo sljedeći protokol za parafinske rezove:

1. Deparafinizacija.
2. Ispiranje u destiliranoj vodi – 3 x 5 min.
3. Inkubacija u otopini amonij-srebrovog nitrata 30 min u mraku.
Otopina amonij-srebrovog nitrata – 0,1 g amonijeva nitrata + 0,1 g srebrovog nitrata + 0,3 mL 4% NaOH u 100 mL destilirane vode
4. Ispiranje u 0,5% octenoj kiselinu – 3 x 3 min.
5. Inkubacija u razvijlač-smjesi kroz 5 do 30 min kontrolirajući napredovanje smeđeg obojenja pod mikroskopom. Razvijlač-smjesu napravili smo neposredno prije razvijanja od A, B i C otopina u omjeru 1:1:1, pohranjenih u tamnim bocama na sobnoj temperaturi.
Otopina A – 1000 ml destilirane vode + 50 g bezvodnog natrijevog karbonata
Otopina B – 1000 ml destilirane vode + 2 g amonijeva nitrata + 2g srebrovog nitrata + 10g Wolframosilicijeve kiseline
Otopina C – 1000 ml destilirane vode + 2 g amonijeva nitrata + 2g srebrovog nitrata + 10g Wolframosilicijeve kiseline + 7,3 mL 37% formalina
6. Ispiranje u tekućoj vodi.
7. Inkubaciju u otopini za izbjeljivanje i fiksiranje kontrolira se pod mikroskopom. Izbjeljivanje je gotovo kada se pod mikroskopom vide crna vlakna na potpuno blijedoj ili malo žućkasto pozadini.
Otopina za izbjeljivanje i fiksiranje – 30 g kalijevog karbonata + 55 g AEDTA Na₂ + 25 g kristala željezo (III) klorida + 120 g natrijevog trisulfata + 20 g kalijevog bromida + 1000 ml destilirane vode

8. Ispiranje u 0,5 % octenoj kiselini – 2 x.
9. Ispiranje u tekućoj vodi.
10. Dehidracija i pokrivanje.

4.2.1.3 Bojanje acetilkolinesteraze (AChE)

Preparati obojani histokemijskom metodom AChE dio su Zagrebačke neuroembriološke zbirke korišteni u klasičnim radovima Kostovića i suradnika (196,199). Za detalje protokola vidi literaturu (199–201).

4.2.1.4 PAS-Alc metoda

PAS-Alc bojanje je klasična histološka metoda koja prikazuje glikozaminoglikane u ECM-u (202). U fetalnom telencefalonu Alcian blue specifično označava SP i MZ. Ovo bojanje je prolazno i tijekom razvoja nestaje. Kostović i suradnici, 2002, pokazali su da je PAS-Alc bojanje dobro korelira s prikazom SP na *post mortem* MRI (198).

Koristili smo sljedeći protokol:

1. Deparafinizacija.
2. Ispiranje u destiliranoj vodi – 5 min.
3. Inkubacija u Alcian blue otopini kroz 30 min.
4. Ispiranje u vodi – 5 min.
5. Oksidiranje 10 min u 1% perjodnoj kiselini.
6. Ispiranje u tekućoj vodi – 5 min.
7. Inkubacija u Schiffovom reagensu 10 – 40 min.
8. Ispiranje u sulfitnoj kupki – 3 x 1 min.
9. Ispiranje u tekućoj vodi.
10. Dehidracija i pokrivanje.

4.2.2 Imunohistokemijske metode

U imunohistokemijskom dijelu istraživanja analizirani su smještaj i regionalna raspodjela živčanih i glija stanica te molekula ECM-a. U tu svrhu korištena su primarna protutijela na markere specifične za sinaptogenezu (sinaptofizin, SNAP-25), rast aksona (NF200, SMI312, GAP-43, SEMA3A), molekule ECM-a (fibronektin, reelin), živčane (MAP-2, MAP-5, NPY, NeuN, kalretinin) i glija stanice (GFAP, vimentin), te proces mijelinizacije (MBP). Za detalje o vrsti protutijela i korištenoj koncentraciji vidi **Tablicu 3**.

Tablica 3. Primarna protutijela korištena u imunohistokemijskim bojanjima.

Protutijelo	Klonalnost	Razrjeđenje	Proizvođač	Biljeg
NeuN	poliklonalno	1:1000	Abcam ab104225	postmigratorne živčane stanice
kalretinin	monoklonalno	1:2000	Swant 6B3	interneuroni
MAP2	monoklonalno	1:1000	Sigma M 4403	zrele živčane stanice
MAP1b	monoklonalno	1:1000	Sigma M 4528	rast vlakana
NPY	poliklonalno	1:2000	Abcam ab10980	interneuroni
NF200	monoklonalno	1:250	Sigma N 0142	živčane stanice i vlakna
SMI312	monoklonalno	1:1000	BioLegend 837901	zrela vlakana
GAP-43	poliklonalno	1:2000	Novus Biologicals NB300-143	rast vlakana
SEM3A	monoklonalno	1:7000	Millipore MABN 783	rast vlakana
SNAP25	monoklonalno	1:1000	BioLegend 836304	sinaptogeneza
sinaptofizin	monoklonalno	1:100	Dako M 7315	sinaptogeneza
fibronektin	poliklonalno	1:400	Sigma F 3648	ECM
reelin	monoklonalno	1:500	Millipore MAB 5366	ECM
GFAP	poliklonalno	1:1000	Dako Z 0334	glija stanice
vimentin	monoklonalno	1:100	Dako M 7020	glija stanice
MBP	monoklonalno	1:1000	BioLegend 808401	mijelinizacija
DCX	poliklonalno	1:1000	Millipore AB 2253	migracija
Ki67	poliklonalno	2,5 µg/mL	Thermo Fisher Scientific PA5-16446	proliferacija
ZBTB20	poliklonalno	1:200	Sigma HPA016815	arhikortikalni marker

Korišten je imunohistokemijski protokol za tkiva uklopljena u parafin:

1. Deparafinizacija.
2. Ispiranje u PBS-puferu – 10 min.
3. Otvaranje antigenskih mjesta zagrijavanjem u mikrovalnoj pećnici, u citratnom puferu, pH = 6.0.
4. Ispiranje u PBS-puferu – 3 x 10 min.
5. Predtretman na sobnoj temperaturi u otopini metanol peroksida (75 ml metanola + 25 ml vode + 75 μ l 30 % vodikovog peroksida) – 30 min.
6. Ispiranje u PBS-puferu – 3 x 10 min.
7. Blokiranje u otopini 5% BSA i 0.5% Tritona X-100 pripremljenoj u PBS-u na sobnoj temperaturi – 1 sat.
8. Inkubacija u primarnom protutijelu na +4° preko noći.
9. Ispiranje u PBS-puferu – 3 x 10 min.
10. Inkubacija u sekundarnom protutijelu na sobnoj temperaturi – 1 sat.
11. Ispiranje u PBS-puferu – 3 x 10 min.
12. Inkubacija u tercijarnom protutijelu na sobnoj temperaturi – 1 sat.
13. Ispiranje u PBS-puferu – 3 x 10 min.
14. Razvijanje preparata s pomoću DAB kompleksa (eng. *Sigma fast DAB with metal enhancer set*) – prema potrebi.
15. Ispiranje u PBS-puferu – 3 x 10 min.
16. Sušenje preparata na sobnoj temperaturi i pokrivanje sredstvom *Histomount*.

4.2.3 MRI

4.2.3.1 *In vitro* MRI protokol

Dvadesetosam fetalnih mozgova/hemisfera u dobi od 13 do 40 TNZ (**Tablica 1**) snimljeno je tijekom fiksacije, te prije histološke obrade, uređajem za magnetsku rezonanciju snage polja 3 T (Magnetom TrioTim i Magnetom PrismaFit, Simens, Njemačka), visokorezolucijskom MPRAGE (eng. *high-resolution magnetization-prepared rapid acquisition gradient echo*) T1 sekvencom (TR = 1900 ms, TE = 2.52 ms, veličina vokseli = 0,5 x 0,5 x 0,5 mm) prema standardiziranom protokolu Odsjeka za slikovni prikaz mozga HIIM-a. Svi mozgovi snimljeni su uz pomoć male osmokanalne površinske zavojnice za snimanje zapešća, u otopini fiksativa. Mozgovi su fiksirani u 4% puferiranoj otopini paraformaldehida (0.1M fosfatni pufer; pH = 7,4). Razdoblje fiksacije iznosilo je od nekoliko tjedana do nekoliko godina. U ovom radu dijelom su korištene MR snimke fetalnih mozgova korišteni u disertaciji dr. sc. Lane Vasung (2013) (203).

Za MRI kvantitativnu (volumetrija) i kvalitativnu (intenzitet signala) analizu hipokampusa i njegove MZ, uspoređenih s histološkim markerima kortikalne mikrostrukturne reorganizacije (197) izabrano je 17 mozgova, a 11 mozgova je isključeno iz istraživanja zbog nedovoljno dobre kvalitete materijala ili snimke.

4.2.3.2 *In vivo* MRI protokol

Za *in vivo* MRI analizu korištene su retrospektivno izabrane snimke trudnica (jednoplodne trudnoće) koje su u razdoblju od siječnja 2010. do ožujka 2017. zbog različitih medicinskih indikacija podvrgnute fetalnoj slikovnoj dijagnostici na Odjelu radiologije, Medicinskog fakulteta Sveučilišta u Beču (Austrija). Pacijentice su snimane uređajem za magnetsku rezonancu snage 1.5 T (Philips, Best, Nizozemska) multiplanarnom T2-TSE sekvencom u aksijalnoj, koronarnoj i sagitalnoj ravnini (TE = 140 ms, FOV = 200 – 250 mm, debljina reza = 3 – 4.4 mm, veličina vokseli = 0.7 x 0.7 x 0.7 mm). Trudnica leži u lijevom bočnom položaju ili na leđima bez sedacije. Korištene su površinske zavojnice za srce ili tijelo.

Prije daljnje analize MR snimke su postprocesuirane. Tri ravnine; aksijalna, koronarna i sagitalna, postavljene otprilike pod pravim kutom, spojene su koristeći postupak korekcije pokreta/pomaka. Iz toga je rekonstruiran visoko-rezolucijska izotropna reprezentacija fetalnog mozga (204) (**Slika 4**). Automatska ekstrakcija mozga

od okolnih struktura izvedena je ne-linearnom registracijom pomoću javno dostupnih vremensko-prostornih atlasa razvoja fetalnog mozga (205).

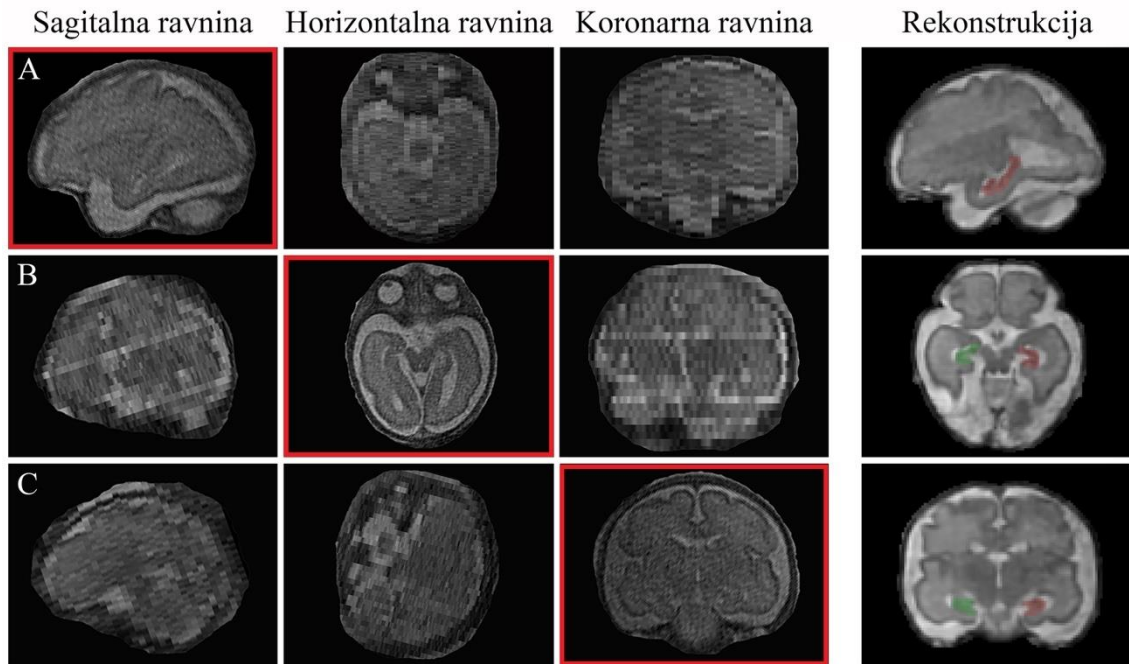
Na ovako pripremljenim snimkama fetalnog mozga provedena je kvantitativna analiza volumena fetalnog mozga *in vivo (in utero)*. Rezultati ove analize korišteni su u radu Knezović i suradnici, 2019., AJNR (206).

4.2.3.3 Mjerenje volumena hipokampusa

Segmentacija HF na *in vitro* i *in vivo* MR snimkama fetalnih mozgova izvedena je ručno pomoću programa ITK-SNAP Version 3.6 (207). Segmentaciju je uvijek radio samo jedan istraživač (V.K.). Anatomske granice korištene za segmentaciju fetalne HF temeljene su na volumetrijskim studijama fetalnog hipokampusa; Jacob i suradnici, 2011. (175), te Ge i suradnici 2015. (172).

Lijevi hipokampus je uvijek segmentiran prije desnog. Segmentacijski protokol počinje u sagitalnoj, zatim se nastavlja u aksijalnoj i završava u koronarnoj ravnini uvijek krenuvši od glave hipokampusa pa prema repu (**Slika 4**). Iako se HF sastoji od GD, CA, fimbrije, alveusa te subikularnog kompleksa ove strukture nije moguće (ili je djelomično moguće) raspoznati na fetalnim MR snimkama mozga te su s toga sve strukture segmentirane kao jedan kompleks (172). Nekoliko je snimki imalo artefakte pokreta fetusa pa je bilo teško odrediti točne anatomske granice na pojedinim rezovima. U tim slučajevima bilo je potrebno pomicati se naprijed i natrag kroz rezove mozga u kojima su granice bile jasne kako bi se lakše odredili oblik i položaj HF.

Intrakranijski volumen (ICV) određen je automatskom segmentacijom tkiva fetalnog mozga koristeći pristup na temelju registracije MR fetalnih snimki na javno dostupni prostorno-vremenski atlas razvoja fetalnog mozga (205). ICV predstavlja zbroj volumena sive tvari, bijele tvari, talamusa, proliferacijskog matriksa, moždanog debla, cerebeluma, ventrikula i cerebrospinalne tekućine.



Slika 4. *In vivo* T2 MRI snimka zdravog fetalnog mozga u 28. TNZ. Primjer 3D rekonstrukcije mozga iz 3 snimljene ravnine: sagitalne (A), horizontalne (B), i koronarne (C). U četvrtom stupcu prikaz granica segmentacije lijevog (crvena) i desnog (zelena) hipokampusa. Preuzeto i promijenjeno iz (206).

4.2.3.4 Statistička analiza

Statistička analiza napravljena je u IBM SPSS Statistics za Windows verzija 24.0 (IBM Corp., Armonk, N.Y., USA). Apsolutni volumeni (volumen hipokampusa (VH) i ICV) izraženi su u mm³. Relativni volumen hipokampusa (RVH) je omjer apsolutnog VH (AVH) i ICV. Metrički podaci prezentirani su kao srednja vrijednost ± standardna devijacija (SD), a nominalni podaci kao brojevi i postotci. Za analizu razlike između volumena lijevog i desnog hipokampusa korišten je upareni t-test. Konzistentnost segmentacije ocijenjena je koeficijentom intraklasne korelacije (ICC) izračunatim pomoću rezultata ponovljenih mjerenja slučajno odabranih fetalnih mozгова (*in vitro* MRI – 5 slučajeva; *in vivo* MRI – 18 slučajeva) nakon vremenskog perioda od 8 mjeseci. Statistička značajnost postavljena je na 0.05.

4.2.4 Analiza ekspresije gena

Za istraživanje odnosa između strukturnih promjena mozga i vremensko-prostorne ekspresije gena koji se specifično eksprimiraju u hipokampusu tijekom razvitka analizirali smo javno dostupnu bazu genske ekspresije (178). Podaci su analizirani koristeći *Partek Genomic Suite 6.6* (Partek Inc.) i R programsko okruženje.

Između 21757 gena eksprimiranih u cijelom mozgu, izabrali smo 369 gena koji su uz korigiranu statističku značajnost za višestruka testiranja postavljena na 0.01 dva puta više ($n = 230$) ili dva puta manje ($n = 139$) eksprimirani u hipokampusu u odnosu na neokorteks. Pregledom literature između tih gena izabrali smo 4 za daljnju imunohistokemijsku analizu. Kriteriji prema kojima su geni uključeni u studiju:

- dva puta veća ekspresija gena u hipokampusu nego u neokorteksu;
- informacije dobivene iz literature o povezanosti gena s hipokampusom;
- dostupnost i postojanje razvijenog humanog protutijela.

Izabrani su geni za transkripcijske faktore ZBTB20, FoxJ1, adhezijski protein PCDH20, te membranski receptor TSHR. Imunohistokemijskom analizom proteina transkripcijskog faktora FoxJ1 i membranskog receptora TSHR nije nađena pozitivna reaktivnost te su isključeni iz daljnje analize. Adhezijski transmembranski protein, iz obitelji kadherina, pokazao je jednaku reaktivnost u hipokampusu kao i u neokorteksu te je iz tog razloga isključen iz analize. Transkripcijski faktor ZBTB20, na temelju uspješnog nuklearnog imunohistokemijskog bojanja specifično prisutnog u arhikortikalnom području, odabran je za daljnju analizu.

Kako bi odredili prostorno-vremensku raspodjelu ekspresije proteina proveli smo imunohistokemijsku analizu kroz 5 razvojnih razdoblja (metodologija opisana ranije). Na pitanje u kojim se specifičnim stanicama eksprimira odabrani gen ZBTB20 pokušali smo odgovoriti metodom *in situ* hibridizacije i metodom dvostrukog bojanja imunofluorescencijom prema standardnim protokolima laboratorija HIIM-a.

4.2.4.1 Metoda *in situ* hibridizacije

In situ hibridizacija metoda je za lokalizaciju specifičnog RNA slijeda pomoću antisens RNA na histološkom rezu tkiva (208,209). Ovim pristupom možemo vizualizirati ekspresiju gena od interesa i njegovu rasprostranjenost u tkivu.

U ovom istraživanju koristili smo metodu ne-radioaktivne *in situ* hibridizacije s digoksinom označenom antisens RNA probom za prikazivanje prisutnosti mRNA gena ZBTB20 u fetalnom i postnatalnom mozgu čovjeka.

Specifične antisens RNA probe za detekciju mRNA gena ZBTB20 razvili smo pomoću lančane reakcije polimerazom (PCR). Za odabir početnica koristili smo *Primer-Blast* program javno dostupan na stranicama PubMed-a, a kao predložak koristili smo sekvence gena pohranjene u *NCBI Reference Sequence* (RefSeq). Početnice smo dizajnirali na način da prepoznaju sve najvažnije izoforme analiziranog gena, veličine od 20 do 24 parova baza (pb), s temperaturom taljenja (T_m) oko 60° C ($\pm 3^\circ$ C), s konačnom veličinom probe oko 500 pb. Početnice korištene u ovoj studiji su:

ZBTB20 F2: 5' – CCCAGCTCTACTTACGCCAG – 3'

ZBTB20 R2: 5' – GGGTGGGGCTTCTCACCTGT – 3'.

Nakon odabira sekvence početnica, na obrnutu (*eng. reverse* (R)) početnicu dodali smo slijed nukleotida za vezanje RNA polimeraze (T7 : 5' – GCAATTTAATACGACTCACTATAGGG – 3'). U PCR reakciji amplifikacije probe koristili smo: humani cDNA uzorak (vlastita proizvodnja), otopina početnica, 2X GoTaQ Green Master Mix (Promega) i voda. Konačna proba je pročišćena i označena DIG-Probe Labeling kitom (Roche) prema uputama proizvođača.

Korišten protokol *in situ* hibridizacije na parafinskim rezovima:

1. Deparafinizacija.
2. Ispiranje u tekućoj vodi – 10 min / 37° C.
3. Ispiranje u dH₂O – 5 x 1 min.
4. Uranjanje stakalca u ledenu 20 % octenu kiselinu kako bi stanice postale propusne za probu – 20 s.
5. Dehidracija u rastućim postotcima etanola 70 %, 96 %, 100% - po 1 min.
6. Sušenje preparate na zraku – 20 min.
7. Prehibridizacija u hibridizacijskom puferu 1 sat na temperaturi od 58° C.
8. Hibridizacija u otopini probe i hibridizacijskog pufera preko noći na temperaturi od 58° C.
9. Ispiranje u otopini 50 % formamida + 2 x SSC (otopina soli natrijeva citrata) – 3 x 5 min / 55° C.
10. Ispiranje u 2 x SSC – 3 x 5 min / 45° C.

11. Ispiranje u 1 x SSC – 3 x 5 min / 45° C.
12. Ispiranje u 1 x MABT (pufer maleinske kiseline s Tween 20) – 2 x 15 min / sobna temperatura.
13. Sušenje preparata na zraku – 20 min.
14. Blokiranje u otopini 1 x MABT i 2% BSA na sobnoj temperaturi – 1 sat 30 min.
15. Inkubacija u otopini blokiranja i primarnog protutijela (anti DIG AP – anti-digoksinen alkalna fosfataza) na + 4° C preko noći.
16. Ispiranje u 1 x MABT – 3 x 10 min / sobna temperatura.
17. Ispiranje u puferu za pred-bojanje (1M Tris pH 9.5, 1M MgCl₂, 5M NaCl) – 10 min / sobna temperatura.
18. Bojanje u puferu za bojanje i NBT/BCIP otopini u mraku.
19. Ispiranje u dH₂O.
20. Sušenje preparata na zraku – 30 min.
21. Uranjanje preparata u 100 % etanol i sušenje na zraku nekoliko minuta.
Pokrivanje preparata sredstvom *Histomount*.

4.2.4.2 Metoda dvostrukog bojanja imunofluorescijom

Kako bi pokazali u kojim stanicama se nalazi protein gena ZBTB20 koristili smo metodu dvostrukog bojanja imunofluorescijom. Kombinacije korištenih primarnih protutijela i njihove koncentracije prikazane su u **Tablici 4**. Rezultati su prikazani korištenjem konfokalnog mikroskopa Zeiss LSM 510 META.

Tablica 4. Kombinacije primarnih protutijela korištenih u imunofluorescentnom dvostrukom bojanju.

Kombinacije primarnih protutijela	Koncentracije primarnih protutijela	Ciljne stanice
NeuN / ZBTB20	1:500 / 1:100	postmitotičke živčane stanice
MAP2 / ZBTB20	1:1000 / 1:100	piramidne stanice
kalretinin / ZBTB20	1:2000 / 1:100	interneuron
Ki67 / ZBTB20	1:50 / 1:100	proliferativne stanice
GFAP / ZBTB20	1:500 / 1:100	glija stanice

Korišten je protokol za tkiva uklopljena u parafin:

1. Deparafinizacija.
2. Ispiranje u PBS-puferu – 10 min.
3. Otvaranje antigenskih mjesta zagrijavanjem u mikrovalnoj pećnici, u citratnom puferu, pH = 6.0.
4. Hlađenje u puferu na sobnoj temperaturi kroz 30 min.
5. Ispiranje u PBS-puferu – 3 x 10 min.
6. Blokiranje u otopini 1% BSA i 0.5% Tritona X-100 pripremljenoj u PBS-u na sobnoj temperaturi – 1 sat.
7. Inkubacija u primarnim protutijelima na +4° preko noći.
8. Ispiranje u PBS-puferu – 3 x 10 min.
9. Inkubacija u otopini blokiranja i fluorescentnih sekundarnih protutijela na sobnoj temperaturi u mraku – 1 sat.
10. Ispiranje u PBS-puferu u mraku – 3 x 10 min.
11. Za skidanje autofluorescencije inkubacija u 1 x *TrueBlack Lipofuscin Autofluorescence Quencher* – 1 min.
12. Ispiranje u PBS-puferu u mraku – 3 x 10 min.
13. Pokrivanje preparata sa pokrivalom za imunofluorescenciju koje sadrži DAPI (*Vectashield*).

5. REZULTATI

5.1 Prostorni i vremenski parametri razvitka ljudske hipokampalne formacije

Hipokampalnu formaciju definirali smo kao strukturu koja se sastoji od *gyrus dentatus* (GD), cornu Ammonis (CA1, CA2, CA3), subikularnog kompleksa: subikulum, parasubikulum i presubikulum (dalje u tekstu subikulum) i entorinalnog korteksa (EK). Granice i podjela citoarhitektonskih struktura u hipokampalnoj formaciji već od srednjeg fetalnog razdoblja su veoma nalik onima u odraslom mozgu.

5.1.1 Rana fetalna faza: 10. – 13. tjedna nakon začeća

Primordijalna hipokampalna regija u ovom razdoblju gestacije prepoznata je prema svojoj poziciji u medijalnom području hemisfere fetalnog mozga (**Slika 5A, C i E**). Njena posebna obilježja su izostanak SVZ, povećana MZ (u odnosu na neokortiklana područja) te kortikalna ploča čije su stanice dosta raspršene (**Slika 5F**) (136,150,156). Dorzalna granica prema neokorteksu može se odrediti prema ove 3 spomenute razlike. Ventralna je granica određena primordijem fimbrije (**Slika 5A, C i E**). U ovom razdoblju od rostralno (septalno područje) prema kaudalno (temporalni režanj) hipokampus je još uvijek podjednako razvijen (**Slika 5**). S obzirom da slijedi zaobljenost hemisfere na koronarnom presjeku mijenja svoju usmjerenost. Rostralno je postavljen vertikalno. U svom središnjem dijelu, iznad talamusa, postavlja se gotovo u horizontalni položaj, te se na razini hipotalamusa počinje ponovo uspravljati (**Slika 5A, C i E**).

Od komora prema piji primordij se sastoji od VZ, IZ, CP i široke MZ (**Slika 5F**). Proliferativna VZ građena je od petnaestak redova tamnih gusto zbijenih stanica. U dorzalnom smjeru ta jasna granica se postupno gubi te u površnom dijelu VZ stanice postaju manje zbijene i više nalik SVZ (**Slika 5F**). IZ preplavljena je migrirajućim stanicama usmjerenim radijalno u obilnom ECM-u (**Slika 6B**). U području budućeg GD PCNA pozitivne migrirajuće stanice prolaze i zadržavaju se između fimbrije i CP, te u MZ iznad CP GD (**Slika 6E**). To su stanice koje zadržavaju mogućnost diobe i stvaraju sekundarno proliferativno žarište GD. CP nije kompaktna i razlikuje se u izgledu u ventrodorzalnom smjeru (**Slika 5B, D i F; Slika 6A**). CP primordija GD organizirana je u kuglastu nakupinu difuzno raspoređenih malih i tamnih stanica koje su još uvijek u kontinuitetu s primordijem CA (**Slika 6A i F**). NeuN pozitivni postmitotički neuroni nalaze se u površnom dijelu CP GD (**Slika 6F**). CP budućeg CA prema dorzalno, odnosno prema neokorteksu postaje kompaktnija. U CP CA samo poneka stanica je NeuN

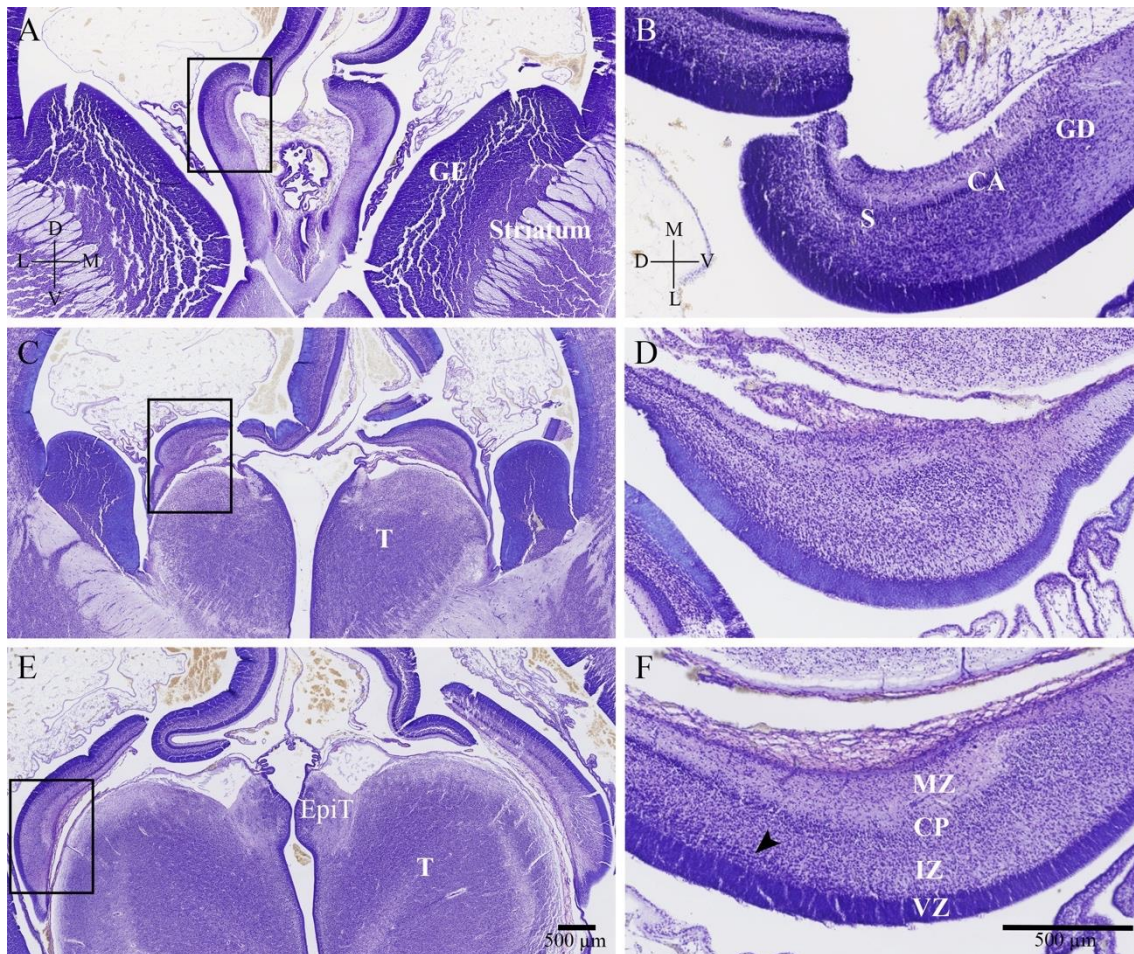
pozitivna, dok su ostale stanice male, tamne i nezrele (**Slika 6F**). Granicu prema IZ teško je odrediti, dok je prema MZ ona jasna jer su stanice gornjih dijelova CP više zbijene. MZ čini trećinu debljine hipokampalnog primordija čime je u ovom trenutku deblja od same CP hipokampusa (**Slika 7**). U isto vrijeme u neokorteksu MZ je tanki pleksiformni sloj koji čini otprilike jednu petinu CP neokorteksa.

MZ hipokampusa ima 5 slojeva: marginalna pruga bez stanica (njem. *Randstreifen*), subprijalni zrnati sloj, MZ u užem smislu sa široko raspoređenim migrirajućim stanicama, fibrilarni sloj (*stratum lucidum*), te duboki zrnati sloj (**Slika 7, Nissl**) (210). Subprijalni zrnati sloj bogat je stanicama. Većinom su to MAP2 i NeuN pozitivne stanice (**Slika 7**). Jedan dio tih stanica vjerojatno su CRs. Više je stanica u suprijalnom sloju iznad primordijuma GD, a neke od tih stanica su i proliferacijske (**Slika 6E**). MZ u užem smislu je prepuna tangencijalno migrirajućih izduženih stanica (**Slika 7, Nissl**). MZ u užem smislu i fibrilarni sloj bogati su ECM-om (**Slika 6B; Slika 7, PasAlc**) i aksonima (**Slika 6C; Slika 7, SNAP25**). Duboki zrnati sloj MZ hipokampusa grade raspršene stanice iznad CP među kojima se može naći NeuN pozitivnih te slabo kalretinin pozitivnih stanica (**Slika 7, vrhovi strelica**). Na granici fibrilarnog i dubokog zrnatog sloja vidljiva je slaba reaktivnost sinaptičkog markera sinaptofizina (**Slika 6 H, Slika 7**). U rostrokaudalnom smjeru veličina MZ se povećava i to većim dijelom na račun fibrilarnog sloja (**Slika 5**).

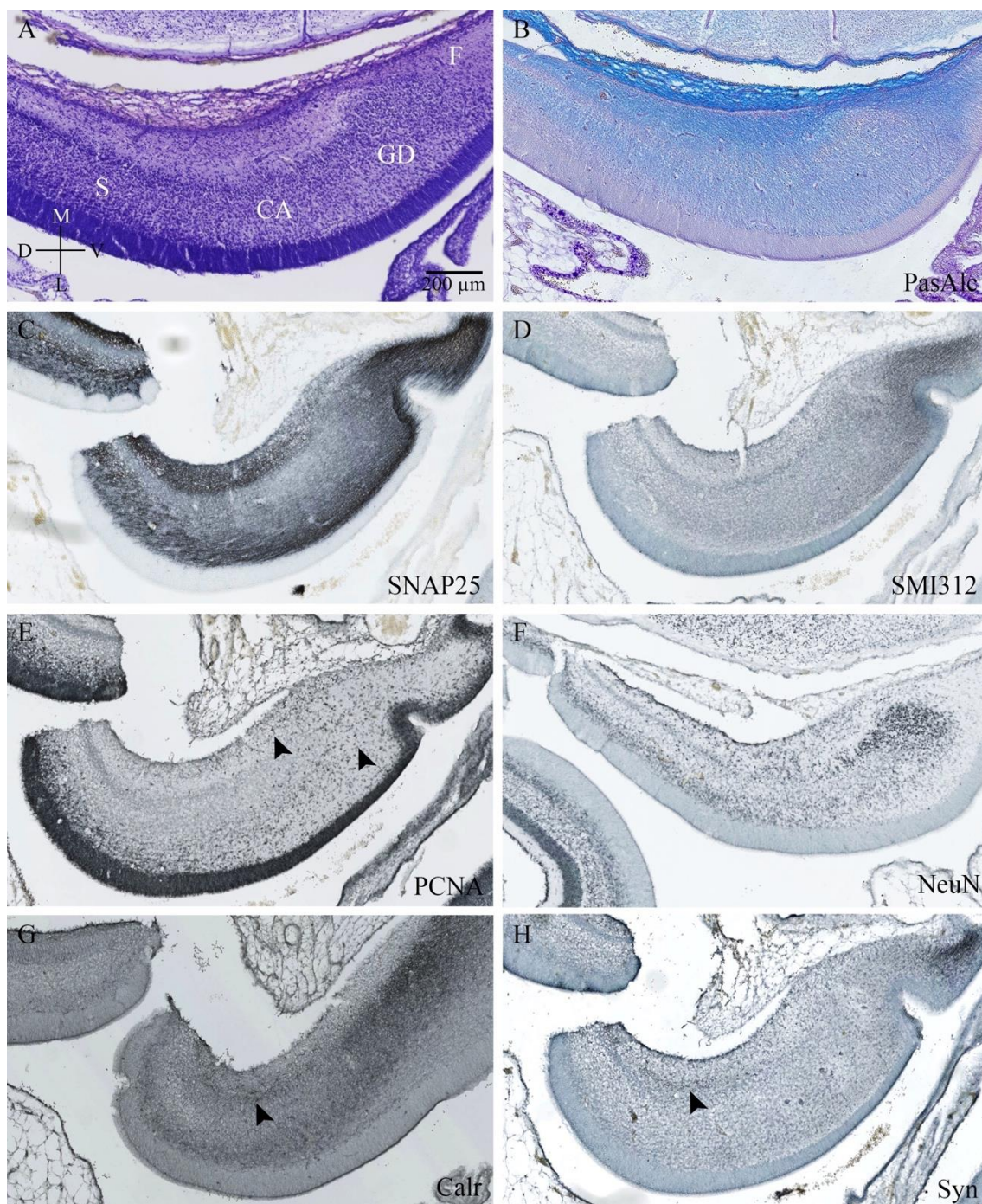
Fimbria hippocampi prisutna je i nastavlja se na primordij GD. Aksoni fimbrije su SMI312, kalretinin i sinaptofizin pozitivni što je znak zrelih aksona (**Slika 6D, G i H**). Pošto se neuroni hipokampusa tek smještaju ili migriraju prema CP aksoni fimbrije su vjerojatno aferenti koji dolaze iz septalnog područja i/ili hipotalamusa, ili monoaminergički aferenti iz moždanog debla. Također, obilno prisustvo kalretinin pozitivnih vlakana u fimbriji može ukazivati na postojanje projekcija iz supramamilarne jezgre hipotalamusa. Kalretinin pozitivna vlakna vide se u IZ i fibrilarnom sloju MZ (**Slika 6G**). *Fissura hippocampi* je veoma plitka.

Na MRI slikovnom prikazu *post mortem* fetalnog mozga 13. TNZ primordij hipokampalne formacije prepoznaje se po anatomskom položaju u medijalnom dijelu hemisfera (**Slika 8**). Uslijed razlike u građi (gustoći stanica, raspodjeli ECM-a i sl.) prolaznih fetalnih zona u neokortikalnoj osnovi moguće je raspoznati VZ, IZ i CP (**Slika 8**). Taj troslojni izgled se na granici neokorteksa i arhikorteksa gubi a signal postaje hiperintenzivan kroz cijelu debljinu telencefaličkog zida. Primordij hipokampusa nema

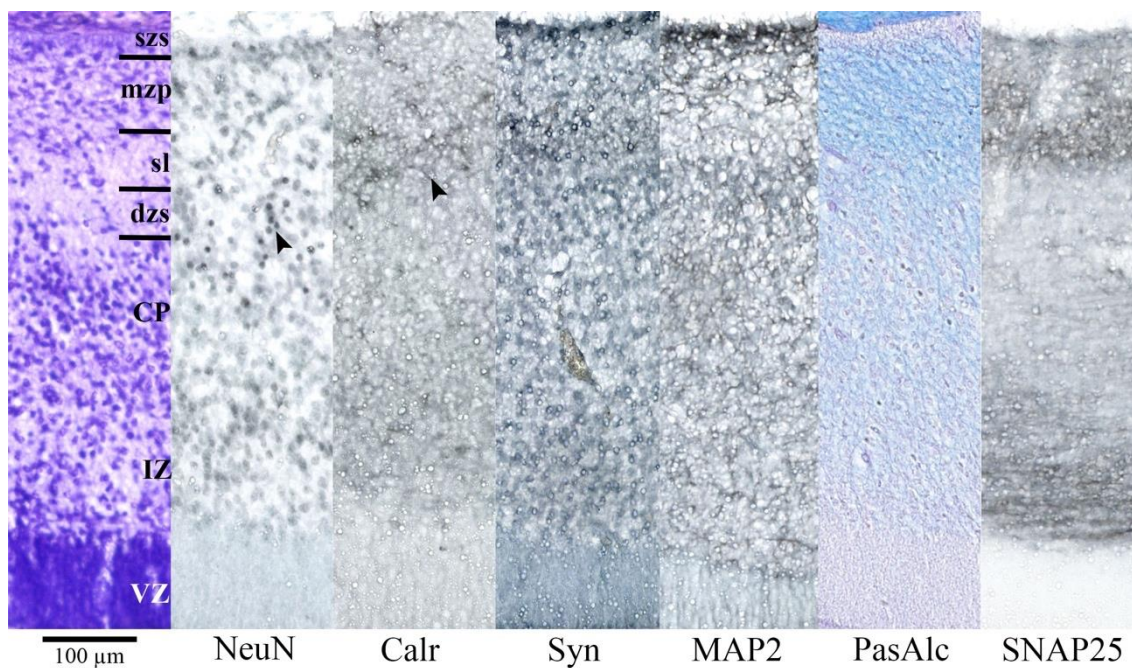
kompaktnih slojeva stanica kao što je to npr. VZ i SVZ te CP u neokorteksu koje daju jasan hiperintenzivan signal na T1 sekvenci MRI. Također bogatiji je izvastaničnim matriksom kroz cijelu debljinu stjenke te je stoga teško raspoznati prolazne fetalne zone hipokampalne formacije u ovom razdoblju.



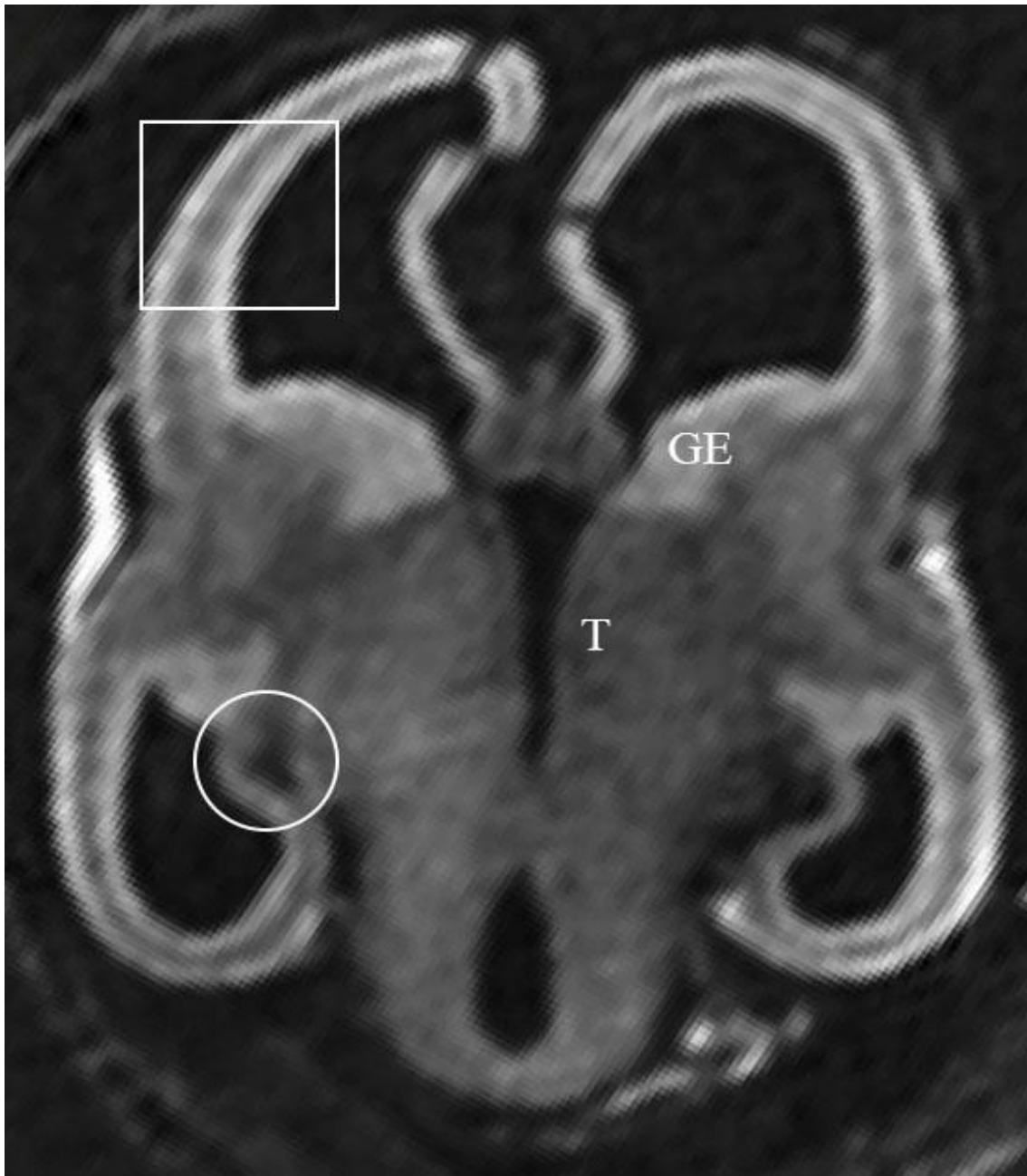
Slika 5. Panel prikazuje koronarne rezove fetalnog mozga čovjeka u 12. TNZ, rostralno od razine GE i striatuma (A) do kaudalnog reza kroz talamus i epitalamus (E), obojenje Nissl metodom. S desne strane svake slike prikazano je područje hipokampalnog primordija iz označenih kvadratića koje je uvećano i promijenjene orijentacije (B, D, F). Tijekom ranog fetalnog razdoblja prije razvoja CC primordij hipokampus nalazi se u medijalnom području hemisfere fetalnog mozga. Moguće je prepoznati pojedinačne dijelove strukture kao što su GD, CA i S. GD je kuglasta nakupina stanica, na koju se nastavlja CA sa raspršenim stanicama CP. S se prepoznaje prema VZ koja u površnom sloju postaje rastresita prema dorzalno (vrh strelice). Od svih vidljivih fetalnih zona hipokampalnog primordija (F) MZ je najdominatnija i čini gotovo trećinu cijele stijenke. Kratice: CP, kortikalna ploča; EpiT, epitalamus; GE, *ganglionic eminence*; IZ, intermedijarna zona; MZ, marginalna zona; T, talamus; VZ, ventrikularna zona.



Slika 6. Hipokampalni primordij fetalnog mozga čovjeka u 12. TNZ obojan histološkim metodama Nissl (A) i PasAlc (B), te metodom imunohistokemije različitim markerima za živčana vlakna (C, D), proliferaciju stanica (E), živčane stanice (F, G) i sinaptogenezu (H). Vrhovi strelice na slici E pokazuju migrirajuće proliferativne stanice. Na slikama G i H vrhovi strelica pokazuju slabu IR kalretinina i sinaptofizina na granici fibrilarnog i dubokog znatog sloja MZ. Detaljan opis slike u tekstu.



Slika 7. Presjek kroz cijelu debljinu stijenke primordija hipokampusa čovjeka u 12. TNZ obojan histološkim metodama Nissl i PasAlc, te metodom imunohistokemije različitim markerima za živčane stanice (NeuN, Calr, MAP2), sinaptogenezu (Syn) i živčana vlakna (SNAP25). MZ hipokampusa u ranom fetalnom razdoblju ima 5 slojeva: marginalna pruga bez stanica (njem. *Randstreifen*), subpijalni zrnati sloj (szs), MZ u užem smislu (mzp) sa široko raspoređenim migrirajućim stanicama, fibrilarni sloj (*stratum lucidum*) (sl), te duboki zrnati sloj (dzs). Detaljan opis slike u tekstu.



Slika 8. Horizontalni presjek fetalnog mozga 13. TNZ snimljenog *in vitro* MRI metodom. Krug označava hipokampalni primordij u medijalnom zidu hemisfere. Kvadratom je označen dio budućeg neokorteksa. U neokortikalnoj osnovi od prolaznih fetalnih zona moguće je raspoznati VZ, IZ i CP. Taj troslojni izgled se na granici neokorteksa i arhikorteksa gubi, a signal postaje hiperintenzivan kroz cijelu debljinu telencefaličkog zida.

5.1.2 Srednja fetalna faza: 14. – 24. tjedna nakon začeća

Hipokampus poprima svoj konačan savijeni oblik i smještaj u temporalnom režnju čineći dno i medijalni zid donjeg roga lateralne moždane komore. *Fissura hippocampi* je u svom većem dijelu srasla tako da se molekularni sloj GD spojio s MZ CA (**Slika 9**). Glava, tijelo i rep hipokampusa podjednake su veličine (**Slika 9G**). Ispred glave hipokampusa nalazi se unkalni recessus i amigdala, a straga rep hipokampusa seže do ruba CC. Na koronarnom presjeku granice između područja hipokampalne formacije su nalik onima u odraslome mozgu pa tako prepoznamo EK, subikulum, CA i GD (**Slika 9**). U odnosu na periarhikortikalno područje hipokampus i dalje ima 3 puta deblju MZ, tanju i rahliju CP, a u međuvremenu se razvila i veoma tanka SP zona (**Slika 9, zvjezdica**). Rostrokaudalnih razlika u citoarhitektonici i ekspresiji markera stanica, aksona i ECM-a ne nalazimo.

Primordij GD koji je u prošlom razdoblju bio okruglasta nakupina stanica, sada ima jasno ograničena 3 sloja: polimorfni sloj, sloj zrnatih stanica i molekularni sloj (**Slika 9, Slika 10**). CP GD, odnosno sloj zrnatih stanica, više nije u nastavku s CP CA i poprima srpasti izgled. Razlikujemo suprapiramidni i infrapiramidni dio CP GD (**Slika 9**). Krajem srednjeg fetalnog razdoblja u odnosu na početak GD dobiva nazubljeni oblik. Zbog specifičnog načina migracije gradijent zrelosti neurona (NeuN +) je obrnut od onog u neokorteksu i CA, odnosno *izvana-prema-unutra*. Stanice bliže molekularnom sloju dolaze ranije u CP i one su najzrelije (NeuN +) (**Slika 10B**). Kako stanice migriraju slažu se jedna ispod druge tako da one bliže polimorfnom sloju su mlađe i nezrelije (NeuN -) (**Slika 10B**). Od 20. TNZ zrnate stanice suprapiramidne usne su NeuN pozitivne, za razliku od stanica infrapiramidne usne koje su negativne. Znači, prvo se rađaju stanice za suprapiramidnu usnu, a tek onda za infrapiramidnu. Polimorfni sloj nalazi se u konkavitetu savijene CP GD. Granica prema CA3 nije jasna. Od stanica nalazimo kalretinin pozitivne stanice (više infrapiramidno) polimorfnog izgleda (**Slika 11B**), s više dendritičkih segmenata, difuzno raspoređene, te MAP2 i MAP1b pozitivne stanice cijelom dužinom (**Slika 10C, F; Slika 11C, F**). Početkom ovog razdoblja nema aktivnih sinapsi u polimorfnom sloju (**Slika 10D**). Oko 20. TNZ sinapse su prisutne u suprapiramidnom dijelu, a do kraja razdoblja cijeli sloj je ispunjen sinaptofizinom (**Slika 11D**). Proliferativne stanice od mjesta gdje završava VZ (kod početka fimbrije) kroz IZ CA3 migriraju prema polimorfnom sloju gdje je aktivna sekundarna proliferativna zona

GD (**Slika 12A,B**). Radijalna glija GD ima svoja tijela stanica u VZ ili u polimorfnom sloju, a završava na površini molekularnog sloja na granici s CA (**Slika 10J, Slika 11E, J**). Molekularni sloj GD nalazi se iznad kortikalne ploče, a odgovara MZ GD. Većim dijelom je srastao sa *stratum lacunosum moleculare* CA. U svom najpovršnijem dijelu sadrži reelin pozitivne CR stanica, a u unutarnjem dijelu molekularne zone uz CP NeuN pozitivne neurone. Unutarnji i vanjski dio molekularnog sloja razlikuju se prema aferentima koji u njih dolaze. U 18. TNZ sinaptofizin je pozitivan samo u unutarnjem dijelu, i preklapa se s pozitivnom kalretininskom IR. Vanjski dio molekularnog sloja u 18. TNZ nema reaktivnosti sinaptofizina, niti pozitivnih fibrilarnih markera. Od 20. TNZ nadalje prisutne su sinapse i u tom dijelu molekularne zone što naznačuje prijelaz aksona perforantnog puta preko *fissura hippocampi* (**Slika 11F, G**).

VZ zona CA je tanja nego u subikulumu i neokorteksu (**Slika 12C**). Čini ju oko desetak redova stanica, a SVZ nema. Na mjestu početka fimbrije, ispod CA3 područja, VZ naglo nestaje pa migrirajući neuroblasti zakreću u IZ prema GD (vidi prije u GD). IZ sastoji se od već dobro oblikovanog alveusa u kojem se uočavaju stupići radijalno migrirajućih stanica. Iznad njega, gusti sloj stanica koje tangencijalno migriraju oko fleksure CA također je dio IZ. Između IZ i CP smjestila se tanka SP zona. Sadrži uglavnom visoko diferencirane bipolarne i polimorfne živčane stanice (MAP2, NeuN, NPY, rijetke kalretinin), obiluje sinapsama, a nalazimo i rijetke aksone (SMI312) (**Slika 10; Slika 11**). Ponegdje može biti isprekidana stupićima radijalno usmjerenih stanica koje se odvajaju iz toka tangencijalno migrirajućih stanica (**Slika 13, Nissl**), a povećava se od CA1 prema CA3 području. SP zona odgovara budućem *stratum oriens* hipokampusa. U CP CA od komore prema piji gradijent zrelosti stanica se smanjuje. Bliže komori živčane stanice su zrelijeg izgleda, piramidnog oblika s apikalnim dendritima koji dosežu do MZ i NeuN su pozitivni, a prema piji jezgre su više okrugle, tamne i nezrele (**Slika 10B; Slika 13, Nissl, NeuN**). Pojedine dijelove CA teško je jasno razgraničiti jedne od drugih. Početkom razdoblja nema razlike u zrelosti živčanih stanica između dijelova CA (18. TNZ MAP2 – u CP, **Slika 10C**). Krajem razdoblja marker zrelih neurona MAP2 postaje pozitivan u piramidnom sloju, najjače u CA3 području, zatim CA2, a u CA1 najslabije (**Slika 11C**). Krajem razdoblja rijetki kalretininski neuroni prisutni su između piramidnih stanica (**Slika 11B**). U CA1 piramidnom sloju od 18. TNZ vidljivi su pojedinačni, rijetki radijalno postavljeni aksoni (**Slika 10G**) koji se poklapaju s pozitivnim nalazom stupića

sinaptofizina (**Slika 10D**), te nešto NPY pozitivnih stanica na granici između CA1 i subikuluma. Sinaptofizin je difuzno prisutan u CA3, a u CA2 samo u donjem dijelu sloja na granici sa SP (**Slika 10D**). Prema kraju razdoblja ekspresija se sinaptofizina povećava *iznutra-prema-van* kako napreduje i sazrijevanje (**Slika 11D**). MZ sada još više dominira cijelom strukturom CA. Od komore do pije MZ čini gotovo polovicu hipokampalnog zida. Moguće je prepoznati slojeve slične onima u odraslom hipokampusu, od CP prema piji: *stratum radiatum* i *stratum lacunosum moleculare* (**Slika 13**). Iako slični odraslima još uvijek zadržavaju neke od elemenata peteroslojne MZ hipokampalnog primordija. *Stratum radiatum* prepoznamo prema apikalnim dendritima piramidnih stanica (**Slika 11C, zvjezdica**) i široko raspoređenim NeuN i pokojim MAP2 pozitivnim malim neuronima (**Slika 10B, C; Slika 11C; Slika 13, NeuN**). Na mozgovima s početka ovog razdoblja apikalni dendriti prisutni su tek malo iznad piramidnog sloja (**Slika 10C**), a u kasnijim slučajevima protežu se cijelom širinom *stratum radiatum* (do polovice MZ) (**Slika 11C**). FN posebno izražen u *stratum radiatum* (dok slm gotovo ništa) (**Slika 10H, zvjezdica; Slika 11H; Slika 13, FN**). *Stratum lacunosum moleculare* iznimno je bogat izrastajućim i zrelim aksonima (**Slika 10F, G; Slika 11F, G; Slika 13, SMI312**). Prisutni su i pojedinačni NeuN, MAP2 i kalretinin pozitivni neuroni, više u području iznad subikuluma/CA1 (**Slika 10B, C; Slika 11B, C; Slika 13, NeuN**). *Stratum lacunosum moleculare* u odnosu je s molekularnim slojem GD preko *fissura hippocampi*. U suprapiramidnom dijelu GD fisura je u potpunosti srasla i teško je odrediti granicu između ta dva sloja, a spoj je kompaktan (156). Na mjestu gdje je bila pija u *stratum lacunosum moleculare* prisutan je sloj malih tamnih stanica difuzno raspoređenih uz granicu (kalretinin +; MAP2 -, **Slika 11B, C**). U infrapiramidnom dijelu GD zidovi fisure su spojeni tzv. difuznom zonom (151,156). Difuzna zona sadrži u svom vanjskom dijelu CRs (MAP2, kalretinin i Reelin +), a ispod njih gusto raspoređene male tamne stanice (kalretinin i NeuN +) (**Slika 11**). Broj CRs povećava se od suprapiramidnog do infrapiramidnog dijela GD (**Slika 11B**). Na Nissl prepatatima se može odrediti jasna granica prema MZ subikuluma (**Slika 9C**). MZ CA1 bogatija je neuropilom pa je stoga tamnijeg obojenja od one u subikulumu. Sinaptički marker sinaptofizin prisutan je u cijeloj MZ (**Slika 10D**). Početkom razdoblja u *stratum radiatum* IR sinaptofizina je jača (**Slika 10D; Slika 11D; Slika 13, Syn**). MZ CA1 područja je specifična u odnosu na ostatak CA. Granica između *stratum radiatum* i *stratum lacunosum moleculare* nije jasna

zbog mase aksona perforantnog puta. Također je specifično za MZ CA1 više kalretininskih neurona bipolarnog izgleda s nastavcima i jezgrama usmjerenim radijalno (**Slika 11B**). Raspoređeni su cijelom debljinom MZ (**Slika 11B**). Na granici prema MZ subikuluma ima više polimorfni velikih MAP2 pozitivnih živčanih stanica prisutnih više u *stratum radiatum*, ali i u *stratum lacunosum moleculare* (**Slika 10C; Slika 11C**).

EK i subikulum uz VZ imaju i tanku SVZ koja je značajno manja od susjedne neokortikalne. Kroz IZ prolaze radijalno migrirajuće stanice i obilje aksona (SMI312, MAP1b). Angularni snop vidljiv je kao snop poprečno presječenih vlakana u IZ subikuluma (SMI312). U IZ *gyrus cinguli* istovremeno je prisutan sličan uzorak koji pripada cingularnom snopu. Moguće je da su aksoni u angularnom snopu dijelom došli iz cinguluma, odnosno da su to aferenti jezgara talamusa prema subikulumu i EK. SP je tanja u odnosu na neokorteks, ali značajno deblja u odnosu na CA. Teško je odrediti granicu između SP i IZ jer imaju većinu elemenata zajedničkih: radijalno migrirajuće stanice, gusti snopovi vlakana, veliki NPY pozitivni neuroni, te obilna sinaptogeneza.

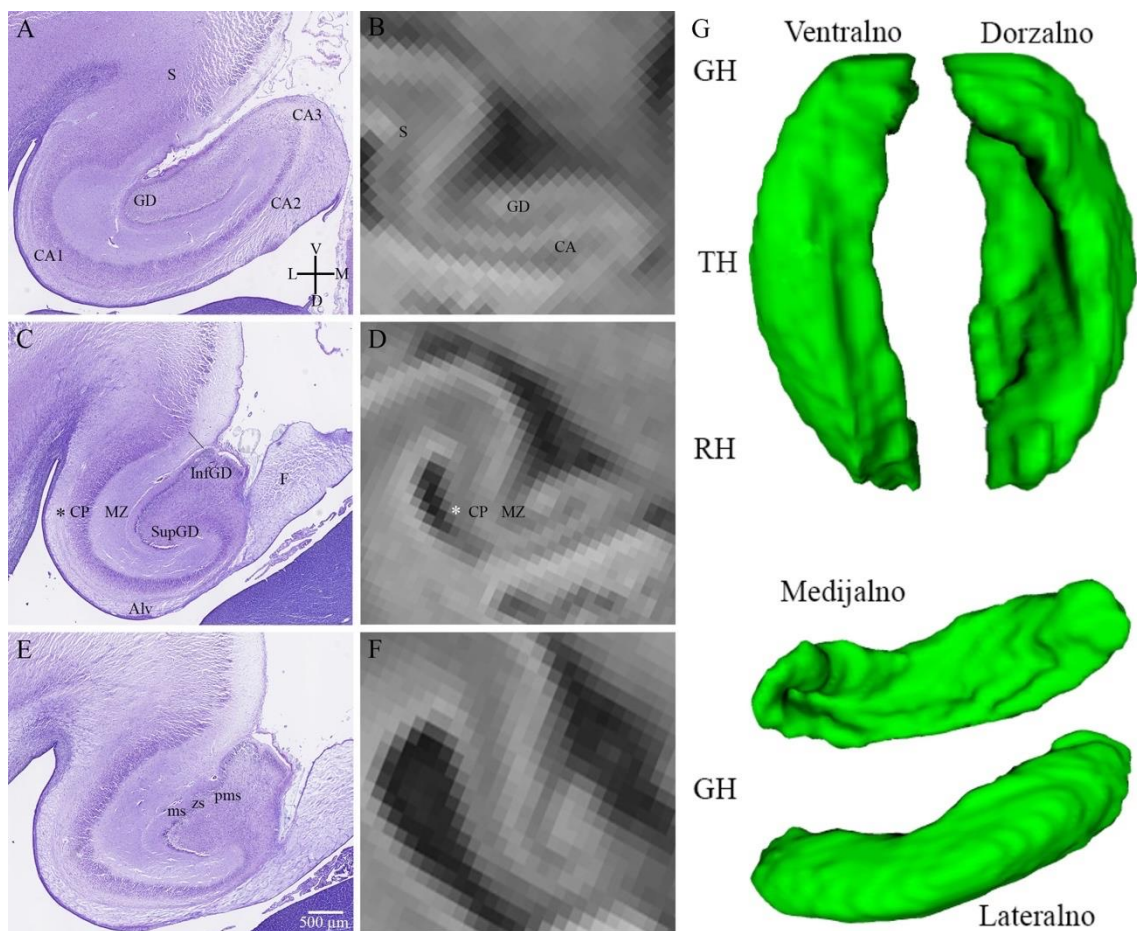
CP subikuluma veoma je specifična jer kroz veći dio nje urastaju aferentni aksoni prema MZ CA i GD (**Slika 10D, F, G, strelica; Slika 11D, F, G**). Na mjestu gdje aksoni urastaju povećana je glijalna aktivnost (**Slika 10J, strelica, Slika 11J**). Krajem srednjeg fetalnog razdoblja (22. TNZ) IR FN, koji je do tada isključivo difuzno raspoređen u fibrilarnim slojevima hipokampusa, počinje se koncentrirati u CP subikuluma, upravo na mjestu urastanja perforantnog puta (**Slika 11H, strelica**). Početkom srednjeg fetalnog razdoblja u CP subikuluma na mjestu gdje su vidljivi aksoni koji prolaze kroz nju prisutni su MAP2 zreli piramidni neuroni (**Slika 10C**). Oni su raspršeni nepravilno kroz cijelu debljinu CP. MZ subikuluma veća je od MZ EK zbog povećanja fibrilarnog sloja u kojem se nalaze aksoni koji probijaju CP subikuluma (**Slika 10G; Slika 11G**). Iznad fibrilarnog sloja je MZ u užem smislu. Tu je koncentracija vlakana manja i obiluje sitnim migrirajućim kalretinin pozitivnim stanicama (**Slika 11B**). Na nju se prema piji nastavlja subprijalni zrnati sloj s izduljenim CR stanicama (kalretinin (**Slika 11B**), Reelin +). U 18. TNZ sinaptofizin je pozitivan u CP subikuluma i dijela CA1, SP i MZ cijelog hipokampusa (**Slika 10D**). Sinaptofizin neokorteksa ograničen je na područje SP zone i malo MZ. Zbog intenzivne sinaptogeneze, do kraja srednjeg fetalnog razdoblja sve strukture hipokampusa (osim alveusa i znatog sloja GD) su pozitivne na sinaptofizin

(**Slika 11D**). U isto vrijeme, tek u nekim područjima CP neokorteksa bilježimo aktivnu sinaptogenezu.

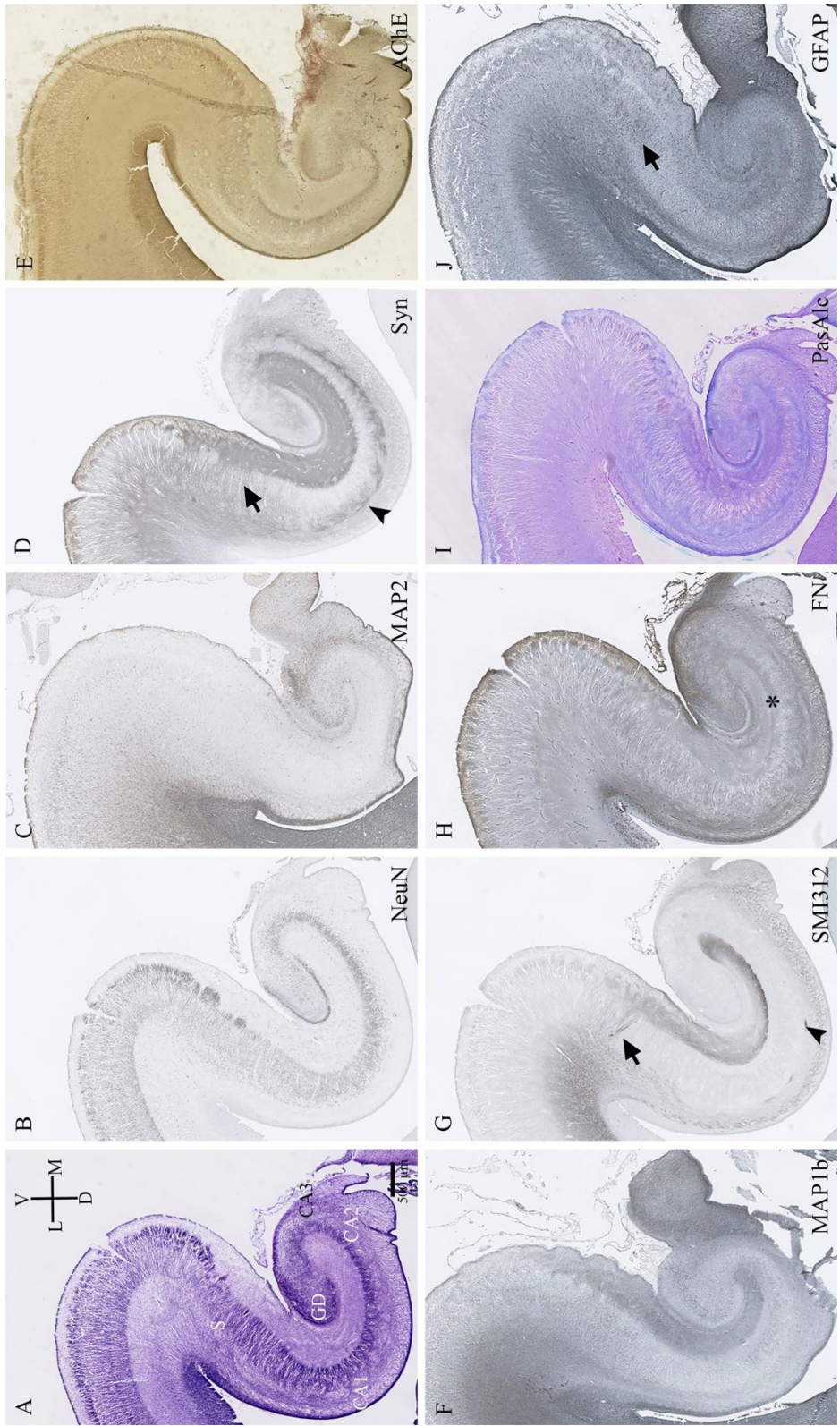
CP EK sastoji se od prepoznatljive *lamina principalis externa* s entorinalnim otočićima, zatim *lamina dissecans*, te ispod nje *lamina principalis interna* (**Slika 14**). NeuN IR jako je izražena u živčanim stanicama entorinalnih otočića, a gradijent sazrijevanja živčanih stanica (posljedica migracije) *iznutra-prema-van* vidljiva je zasebno i u donjem i u gornjem piramidnom sloju. Sinaptofizin je pozitivan u *lamina dissecans* i *lamina principalis externa*, osim entorinalnih otočića (**Slika 14C**). MZ je nešto tanja nego u subikulumu i CA, ali još uvijek deblja od susjednog neokortikanskog dijela. Sastoji se od donjeg fibrilarnog dijela (SMI312 +) i subprijalnog zrnatog staničnog sloja s CR stanicama (kalretinin, reelin +). Sinaptofizin je pozitivan kroz cijelu debljinu MZ (**Slika 14C**).

MBP pozitivni oligodendrociti prvo se pojavljuju u fimbriji, a od 20. TNZ prisutni su i u alveusu.

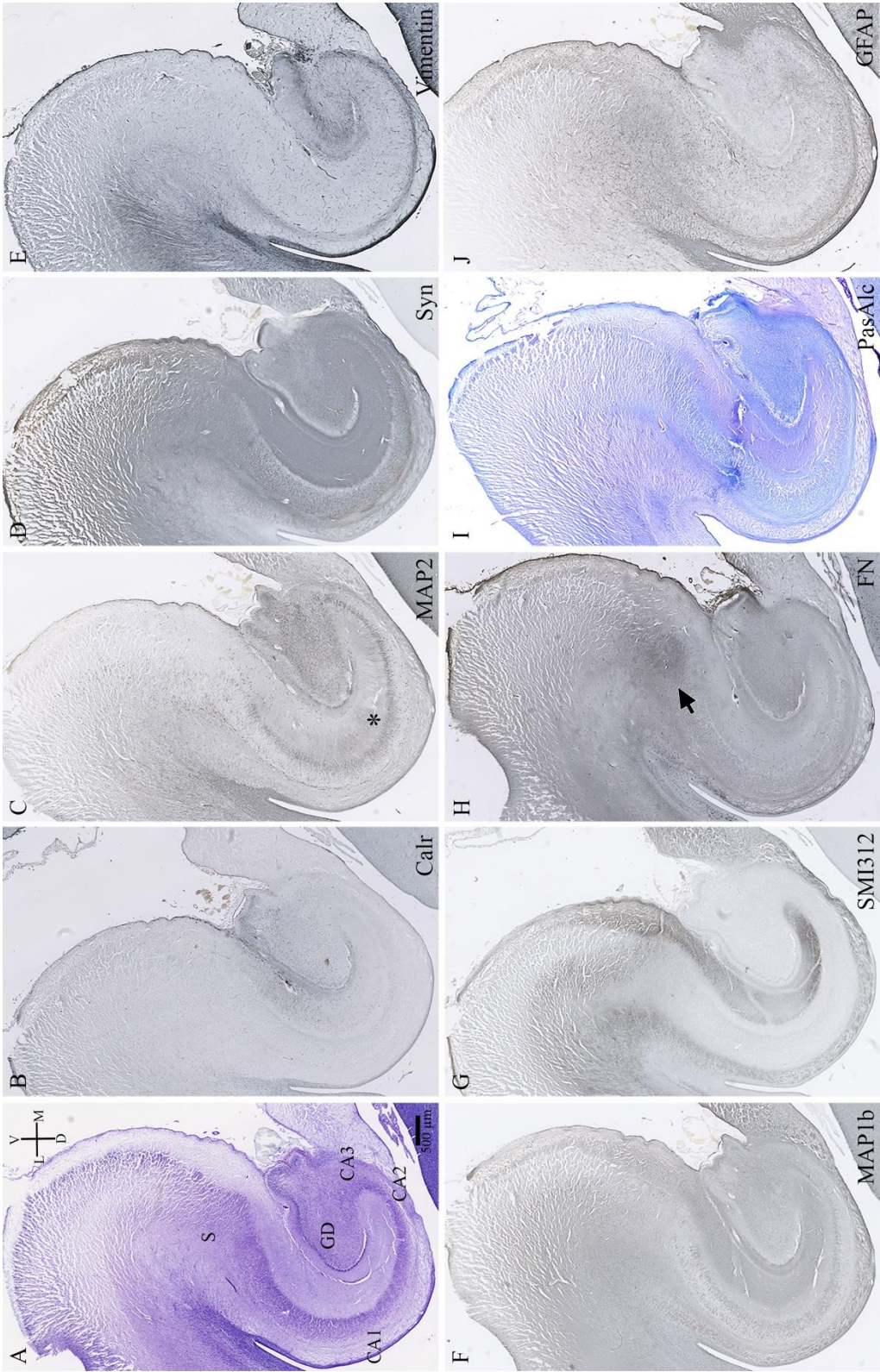
U srednjem fetalnom razdoblju razvojne fetalne zone arhikorteksa su najrazvijenije i dio njih moguće je prikazati na *post mortem* MR snimkama hipokampalne formacije. Na koronarnom presjeku kroz hipokampus moguće je prepoznati GD, CA i periarhikortikalnu moždanu koru (**Slika 9B, D, F; Slika 14D**). Tanka VZ arhikorteksa nije vidljiva. IZ, odnosno alveus, te SP, odnosno *stratum oriens*, čine jedan hipointenzivan sloj sličan intenzitetu SP zone u neokorteksu (**Slika 9B, D, F**). CP subikuluma i CA široka je hiperintenzivna pruga koja završava u području GD koji se prikaže kao okruglasta struktura (**Slika 9B, D, F**). Iznad CP vidljiv je hipointenzivan signal MZ kojeg nema u području neokorteksa (**Slika 9B, D, F**). U CP EK može se uočiti tanka hipointenzivna pruga koja odgovara *lamina dissecans* (**Slika 14D**).



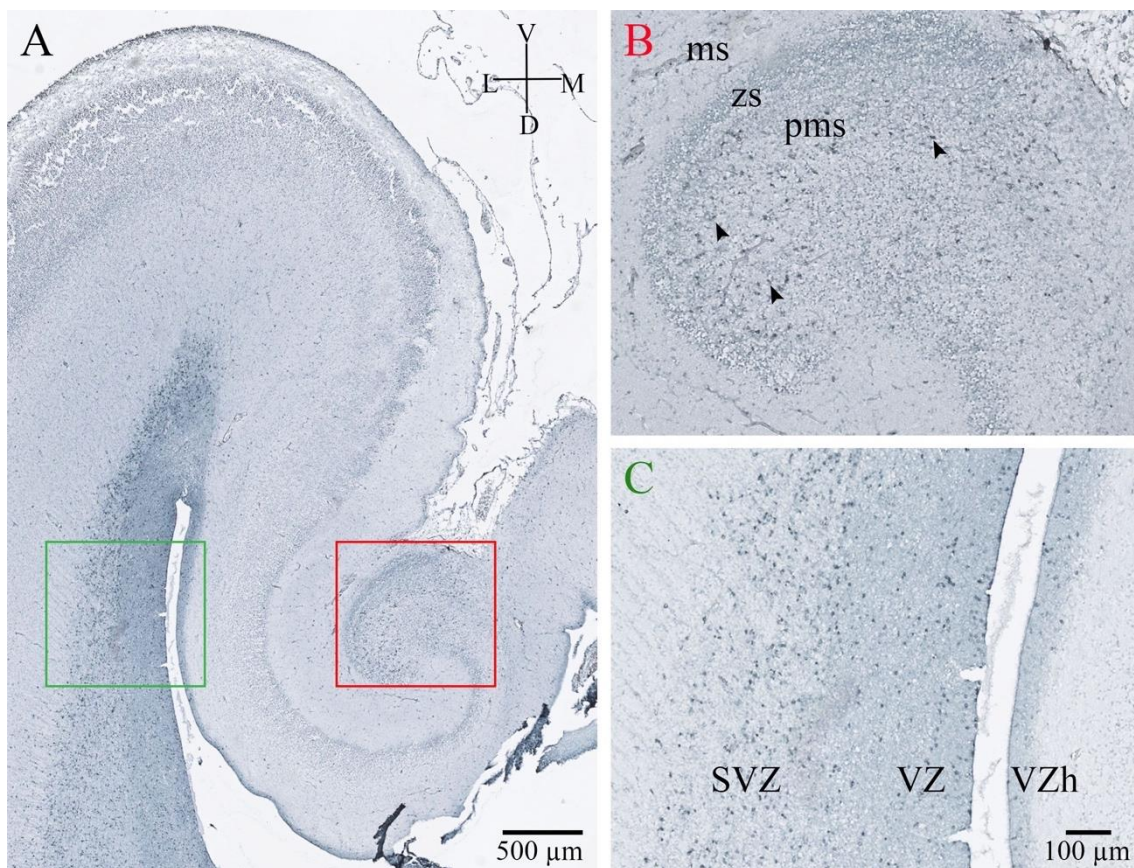
Slika 9. Panel prikazuje serijske koronarne rezove glave (A, B), tijela (C, D) i repa (E, F) fetalnog hipokampusa čovjeka u 22. TNZ. Na slikama A, C, E prikazana je Nissl metoda bojenja, a slike B, D i F *in vitro* MRI. Slika G shematski je prikaz 3D izgleda desnog hipokampusa čovjeka u 20. TNZ. Crna zvjezdica označava SP. Bijela zvjezdica označava hipointenzivnu prugu koja na MRI prikazuje IZ i SP. Detaljan opis slike u tekstu. Kratice: F, fimbria; GH, glava hipokampusa; InfraGD, infrapiramidna usna GD; RH, rep hipokampusa; SupGD, suprapiramidna usna GD; TH, tijelo hipokampusa.




Slika 10. Koronarni presjek kroz tijelo fetalnog hipokampusa čovjeka u 18. TNZ obojan histološkim metodama Nissl (A), PasAlc (I) i AChE (F), te metodom imunohistokemije različitim markerima za živčane stanice (B, C), sinaptogenezu (H), živčana vlakna (F, G), ECM (H) i glija stanice (J). Vrhovi strelice označavaju obilje sinapsi i manji broj aksona u SP. Strelice pokazuju događaje u subikulumu: prolaz aksona kroz CP (G), obilje sinapsi (D) i glija stanica (J) na mjestu prolaza aksona. Zvezdicom je naglašena pojačana IR FN u *stratum radiatum* u odnosu na *stratum lacunosum moleculare*. Detaljan opis slike u tekstu.



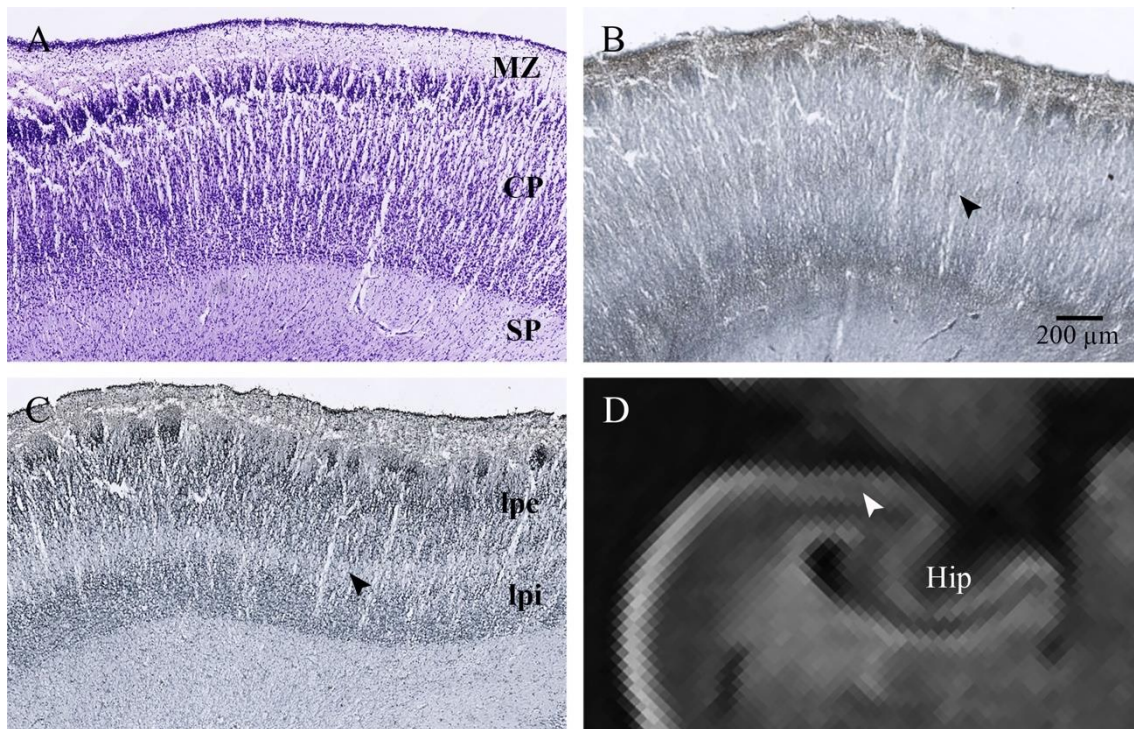
Slika 11. Koronarni presjek kroz tijelo fetalnog hipokampusa čovjeka u 22. TNZ obojan histološkim metodama Nissl (A) i PasAlc (I), te metodom imunohistokemije različitim markerima za živčane stanice (B, C), sinaptogemezu (H), živčana vlakna (F, G), ECM (H) i glija stanice (E, J). Zvezdica označava apikalne dendrite piramidnih stanica u *stratum radiatum*. Strelica pokazuje na pojačanu IR FN u području CP subikuluma kroz koju prolaze vlakna perforatnog puta. Detaljan opis slike u tekstu.



Slika 12. Koronarni presjek kroz tijelo fetalnog hipokampusa čovjeka u 18. TNZ obojan metodom imunohistokemije markerom proliferacije stanica Ki67 (A). Slika B uvećanje je crvenog kvadratića kojim je označen GD. Vrhovima strelica označene su proliferativne stanice u polimorfnom sloju GD. Slika C uvećanje je zelenog kvadratića u kojem je prikazana usporedba proliferativnih zona neokorteksa i hipokampusa. Umnažanje stanica neokorteksa odvija se u dvije debele proliferativne zone VZ i SVZ, dok istovremeno hipokampus ima samo tanku VZ. Kratice: VZh, VZ hipokampusa.



Slika 13. Presjek kroz cijelu debljinu stijenke CA2 područja fetalnog hipokampusa čovjeka u 18. TNZ obojan histološkim metodama Nissl i PasAlc, te metodom imunohistokemije različitim markerima za živčane stanice (NeuN), sinaptogenezu (Syn), živčana vlakna (SMI312) i ECM (FN). Detaljan opis slike u tekstu.



Slika 14. Panel prikazuje EK fetalnog mozga čovjeka u 18. TNZ obojen Nissl metodom (A) te imunohistokemijskom metodom sinaptičkim markerom sinaptofizinom (B) i markerom živčanih stanica NeuN (C). Slika D prikazuje *in vitro* MRI EK fetalnog mozga čovjeka u 20 TNZ. Bijeli vrh strelice pokazuje hipointenzivnu prugu u CP EK koja je zapravo *lamina dissecans*. Crni vrh strelice pokazuje *lamina dissecans* na B i C slici. Detaljan opis slike u tekstu. Kratice: Hip, hipokampus; lpe, *lamina principalis externa*; lpi, *lamina principalis interna*.

5.1.3 Kasna fetalna faza: 25. – 36. tjedna nakon začeća

Hipokampalna formacija povećala je značajno svoj volumen, posebno u predjelu glave, unkusa. *Fissura hippocampi* se još više produbljuje. Makroskopski nema većih promjena u odnosu na srednje fetalno razdoblje. Rostrokaudalnih razlika u citoarhitektonici i ekspresiji markera stanica, aksona i ekstracelularnog matriksa ne nalazimo.

Polimorfni sloj GD obiluje stanicama, dendritima (**Slika 15C**) te pokojim aksonom (**Slika 15G, E**). Stanice polimorfnog sloja su kalretinin, NPY (polimorfne, razgranato dendritičko stablo), MAP2 i AChE pozitivne (**Slika 15C, E, J; Slika 16A, C, D**). Dendriti MAP2 neurona prolaze kroz zrnati sloj i završavaju u molekularnom sloju (**Slika 16A**). U tim područjima aktivna je sinaptogeneza u zrnatom sloju (**Slika 16B**). Polimorfni sloj IR je na sinaptofizin, više u suprapiramidnom području (**Slika 15D; Slika 16B**). Zrnate stanice u suprapiramidnoj usni su kalretinin pozitivne (**Slika 16C**). Gradijent sazrijevanja zrnatog sloja od supra- prema infrapiramidno kao i izvana prema unutra još uvijek je prisutan (**Slika 15B**). Stanice površnog sloja i suprapiramidne usne su MAP1b pozitivne (možda zbog izrastanja mahovinastih aksona – vidi u CP CA3) (**Slika 15F**). Molekularni sloj se proširio najviše uslijed urastanja novih aksona. U donjoj trećini iznad zrnatog sloja rasute su pojedinačne NeuN stanice veće jezgre i zrelijeg izgleda nasuprot onima u prošlom razdoblju. U vanjskom dijelu molekularnog sloja i dalje su prisutne izdužene CRs (reelin, NF200, kalretinin) (**Slika 15H, J**), kao i vlakna perforatnog puta (**Slika 15F**). Sinaptofizin je prisutan kroz cijeli molekularni sloj (**Slika 15D**), a AChE reaktivnost u vanjskom dijelu (**Slika 15E**).

VZ CA je jako stanjena (**Slika 15A**). Oblikuje je jedan sloj zbijenih stanica prema moždanoj komori, a iznad nje je tanki sloj raspršenih tamnih jezgara s tek ponekom stanicom koja se dijeli.

Alveus poprima zreli izgled (**Slika 15G**), a stupa migrirajućih stanica više ne nalazimo. Na preparatima s početka kasne fetalne faze prisutne su tek pojedinačne stanice koje migriraju tangencijalno na granici sa SP, odnosno *stratum oriens*, a na kraju razdoblja ih nema. Marker NF200 blago je pozitivan u vlaknima alveusa u području CA1 (**Slika 15H**). *Stratum oriens* sastoji se od aksona (MAP1b, SMI312, NF200) (**Slika 15F, G, H**) i zrelih vretenastih stanica (NPY, NeuN, MAP2, rijetki kalretinin) (**Slika 15B, C, J**). Postoji intenzivna NF200 IR u *stratum oriens* CA2 i CA3 području, a manje intenzivna u CA1

(**Slika 15H**). AChE IR prisutna je od CA3 do CA1, a zahvaća dijelom i piramidni sloj CA2 (**Slika 15E**).

Piramidni sloj CA3 i CA2 gubi pijalni/površni nezreli sloj stanica koje su zamijenile jasne velike piramidne stanice (**Slika 15A, B, C; Slika 17, Nissl, NeuN**), a u CA1 iznad razvijenih piramidnih stanica još uvijek su prisutne male tamne okrugle jezgre nezrelih živčanih stanica (**Slika 15A, B, C**). Između piramidnih stanica, bliže *stratum radiatum*, prisutno je više kalretinin-pozitivnih živčanih stanica u odnosu na prijašnje razdoblje (**Slika 15J**). Granicu između CA1 i CA2 lako je odrediti jer osim što je CA2 područje značajno tanje, piramidne stanice su veće i intenzivnije obojane (**Slika 15A**). U ovom razdoblju se po prvi puta javlja pozitivna reaktivnost biljega NF200 u hipokampusu i to pretežito u području CA2, manjim dijelom CA3, gdje su pozitivni piramidni neuroni u donjem dijelu piramidnog sloja te aksoni u *stratum oriens* i manje u *stratum radiatum* CA2/CA3 (**Slika 15H**). *Stratum lacunosum moleculare* CA, posebno na granici s molekularnom zonom GD, obiluje NF200 pozitivnim aksonima u koje su uloženi veliki izduljeni NF200 pozitivni neuroni (moguće CR stanice) (**Slika 15H**). NF200 aksoni prisutni su i u vanjskom sloju molekularne zone suprapiramidnog dijela GD (**Slika 15H**). U infrapiramidnom dijelu nalazimo samo pozitivne NF200 neurone u cijeloj molekularnoj zoni (**Slika 15H**). Prisutnost NF200 odgovara AChE ekspresiji (**Slika 15E, H**). Granica prema CA3 nije jasna. CA3 čine također velike piramidne stanice koji prema hilusu GD postaju manje organizirane i postavljene u raznim smjerovima. MAP1b IR odgovara izrastanju mahovinastih aksona zrnatih stanica GD koji završavaju na apikalnim (*stratum lucidum*) i bazalnim dendritima (*stratum oriens*) piramidnih neurona CA3, ali i u samom piramidnom sloju CA3 (**Slika 15F, vrh strelice; Slika 17, MAP1b**).

MZ CA nije se mnogo promijenila. *Stratum radiatum*, osim apikalnih dendrita piramidnih stanica CA, sada ima i rijetke aksone (**Slika 15G, H; Slika 17, NF200**), te izrazitu AChE reaktivnost, posebno u dijelu CA2 i CA3 (**Slika 15E, zvjezdica; Slika 16D**). *Stratum lacunosum moleculare* se povećava zbog nadolazećih aksona (**Slika 15E, F, G, H**). Iznad CA1, kroz cijelu debljinu MZ, prisutne su stanice različitog morfološkog izgleda koje su NeuN, MAP2 i kalretinin pozitivne (**Slika 15B, C, J**). Sličnu sliku smo već vidjeli u srednjem fetalnom razdoblju. Neke stanice su vretenaste s razgranatim dendritičkim stablom, a druge male bipolarnog izgleda ili samo radijalno izduljenih jezgara koji podsjećaju na migrirajuće živčane stanice (vjerojatno kalretininski interneuroni). Krajem

ovog razdoblja kalretininski neuroni su smješteni u *stratum radiatum*, pretežito u CA1 području (**Slika 15J**). Subprijalni zrnati sloj *stratum lacunosum moleculare* u CA ima relativno manje stanica u odnosu na subikulum i EK. Vidljive su velike CR stanice (MAP2, Reelin, kalretinin, NF200) (**Slika 15H, J**) i mali sitni kalretinin pozitivni neuroni.

VZ, SVZ i IZ subikuluma i EK su nepromijenjene. U SP nalaze se veliki polimorfni neuroni oko kojih je obilje neuropila. U CP vide se dva sloja piramidnih stanica. U donjem piramidnom sloju su manji piramidni neuroni MAP2 pozitivni, gornji piramidni sloj čine veće piramidne stanice koje su MAP2 negativne. Aksoni perforantnog puta (SMI312, MAP1b) koji prolaze kroz kortikalnu ploču brojniji su nego u razdoblju prije. IR FN u hipokampalnoj formaciji je nestala (**Slika 15I**). Zadržala se jedino u CP subikuluma kao perineuralno obojenje oko piramidnih neurona (**Slika 15I, strelica**). MZ je široka, a subprijalni zrnati sloj je prisutan, ali sa smanjenim brojem stanica. MZ u užem smislu ispunjena je NF200 pozitivnim vlaknima i CR stanicama. Fibrilarni sloj dominira te je dvostruko veći od cijele MZ EK (**Slika 15G**). Iznad CP, u dubokom zrnatom sloju, nalaze se veliki NeuN IR neuroni polimorfnog oblika (**Slika 15B**).

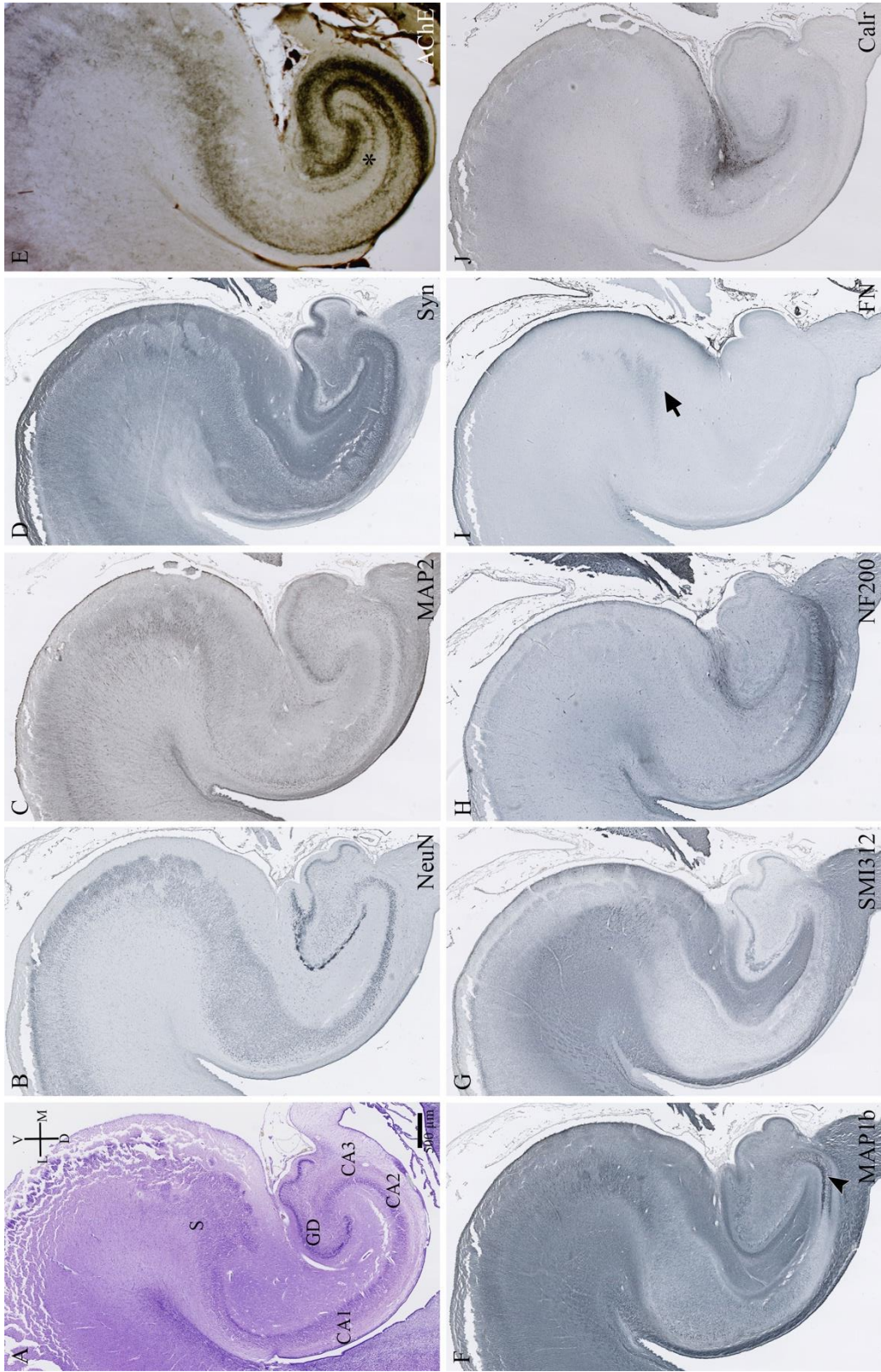
Živčane stanice CP EK zrelog su piramidnog izgleda iako je još uvijek prisutna razlika u veličini donjih i površnih neurona i to posebno za unutrašnju i vanjsku laminu. *Lamina principalis interna* čine male živčane stanice koje nisu jednolične. NeuN IR je pretežno izraženija u dnu lamine. Samo su rijetke stanice MAP2 pozitivne. Osim stanica, lamina obiluje dendritima i aksonima – vjerojatno urastajući/izrastajući aksoni moždane kore. *Lamina principalis externa* ima velike piramidne neurone s dugačkim apikalnim dendritima koji se protežu do entorinalnih otočića i MZ. Prema piji, veličina piramidnih živčanih stanica se smanjuje, a samo poneke su MAP2 pozitivne. Entorinalni otočići su jasniji, s velikim NeuN pozitivnim okruglastim jezgrama i MAP2 pozitivnim neuropilom. Sitni kalretinin pozitivni neuroni su raspršeni u CP EK. U 30. TNZ u MZ iznad entorinalnih otočića prisutna je snažna kalretininska IR koja se spušta između otočića i širi po gornjem piramidnom sloju (aferenti hipotalamusa ili iz septuma, aksoni područja CA1). MZ čini subprijalni zrnati sloj koji više nema toliko stanica, potom MZ u užem smislu gdje su se spustile CRs, te fibrilarni sloj pun aksona.

Sinaptofizin je prisutan u svim fetalnim zonama EK osim VZ i SVZ.

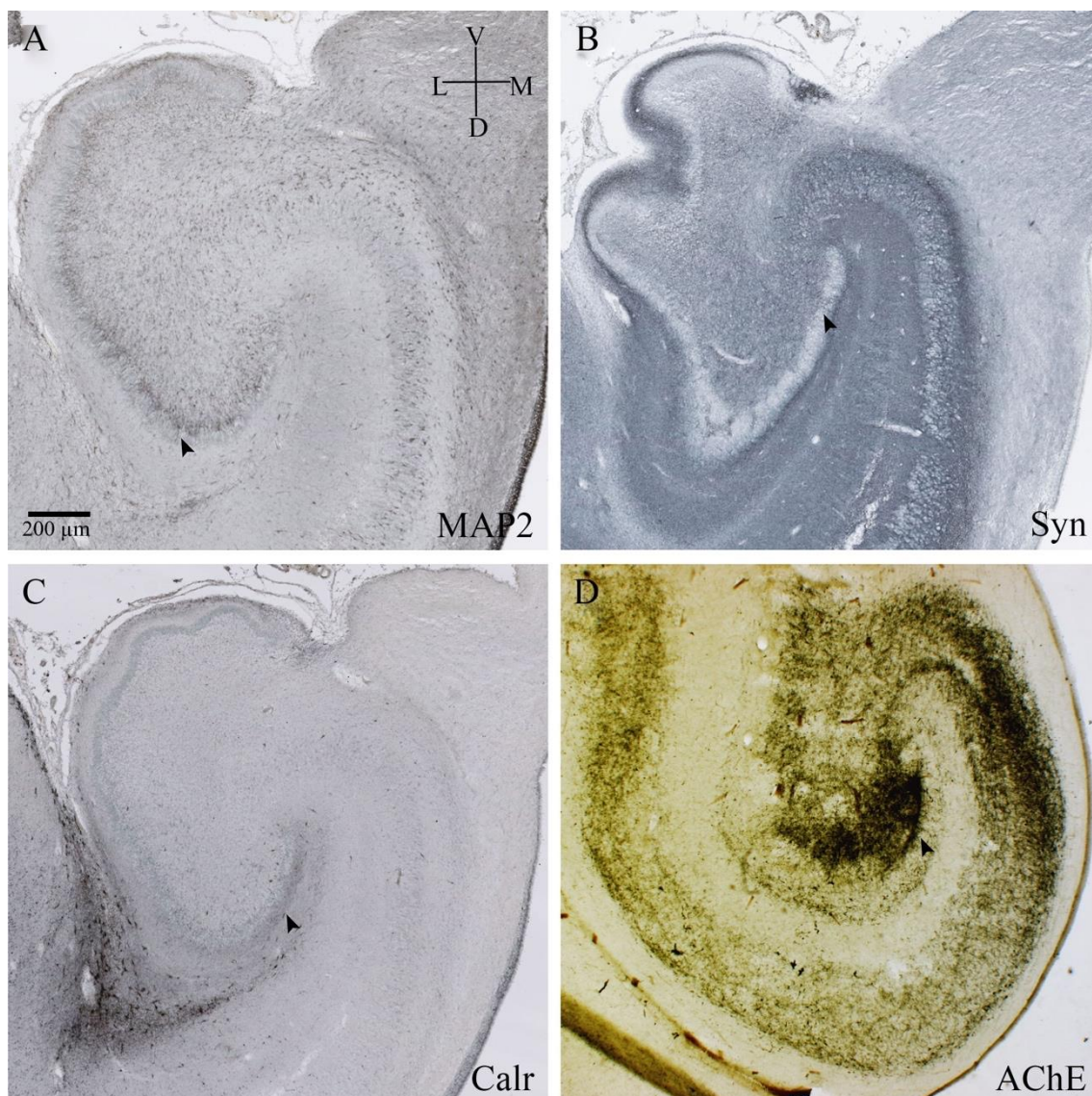
Prema kraju ovog razdoblja u svim područjima hipokampusa stanice postaju sve zrelije. GD dobiva još zubaca, a zrnate kao i stanice polimorfnog sloja postaju krupnije. U piramidnom sloju CA1 i dalje nalazimo površinski nezrele, male, tamne jezgre stanica.

Oligodendrociti (MBP +) se nalaze samo u području alveusa i fimbrije.

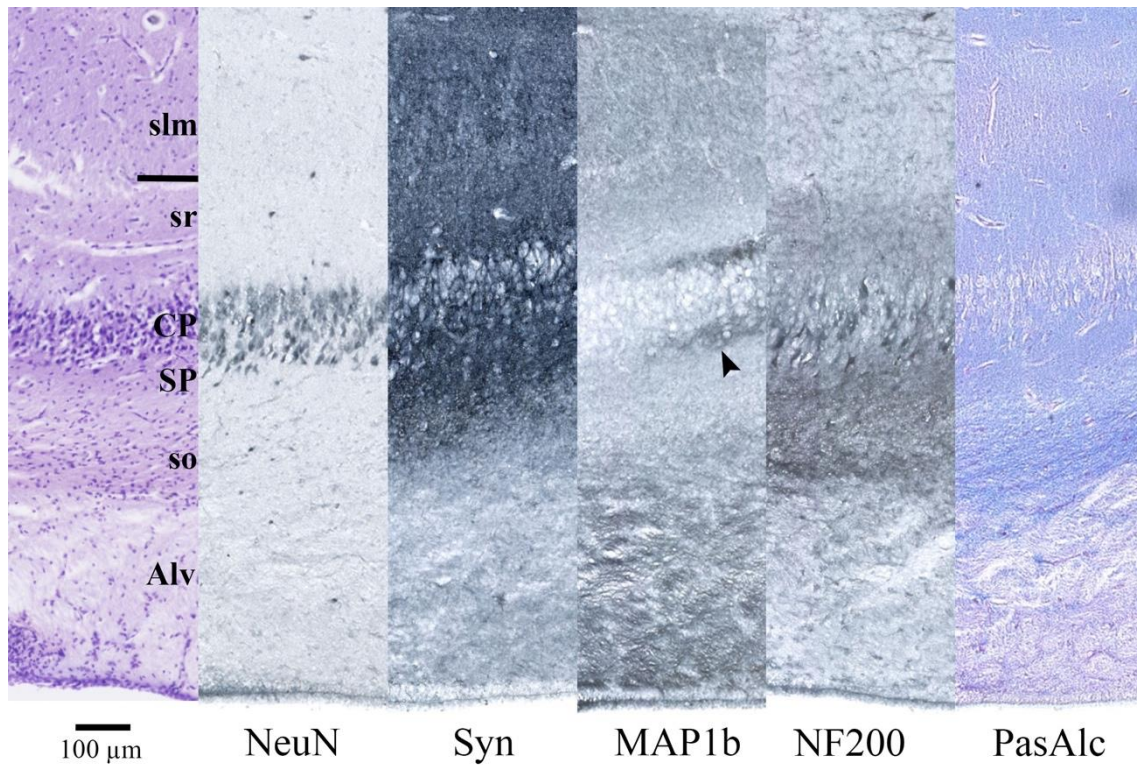
Nema razlike u MR prikazu u odnosu na prošlo razdoblje osim u području EK gdje je moguće vidjeti entorinalne otočiće kao hiperintenzivne kuglice između hipointenzivnih stupića MZ koji ih okružuju.



Slika 15. Koronarni presjek kroz tijelo fetalnog hipokampusu čovjeka u 27. TNZ prikazan histološkim metodama Nissl (A), i AChE (E), te metodom imunohistokemije različitim markerima za živčane stanice (B, C, J), sinaptogenezu (D), živčana vlakna (F, G, H) i ECM (I). Zvezdica označava izrazitu AChE reaktivnost u stratum radiatum CA3 i CA2 područja. Vrh strelice pokazuje MAP1b Ir koja ocrtava izrastanje mahovinastih vlakana zrnatih stanica. IR FN zadržala se jedinom u CP subikuluma (strelica). Detaljan opis slike u tekstu.



Slika 16. Koronarni presjek kroz GD i CA fetalnog hipokampusa čovjeka u 27. TNZ obojan metodom imunohistokemije markerima zrelih živčanih stanica (A), sinapsi (B), interneurona (C) te histološkom metodom AChE (D). Detaljan opis slike u tekstu.



Slika 17. Presjek kroz cijelu debljinu stijenke CA2/CA3 područja fetalnog hipokampusa čovjeka u 27. TNZ obojan histološkim metodama Nissl i PasAlc, te metodom imunohistokemije različitim markerima za živčane stanice (NeuN), sinaptogenezu (Syn) i živčana vlakna (MAP1b, NF200). Vrh strlice u markeru MAP1b pokazuje izrastanje mahovinastih vlakna zrnatih stanica GD koji završavaju na apikalnim i bazalnim dendritima piramidnih stanica CA3. Detaljan opis slike u tekstu

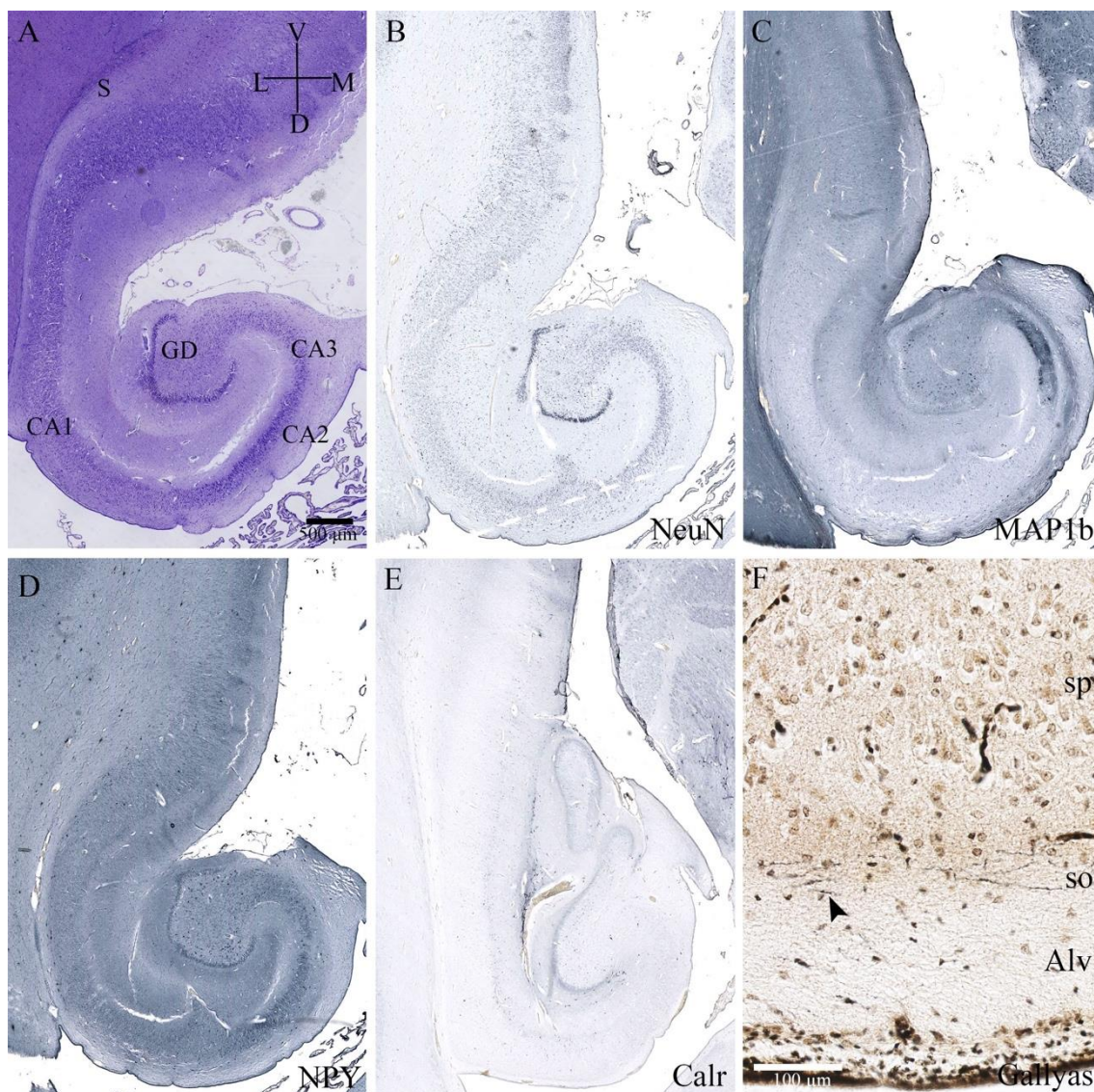
5.1.4 Prenatalna faza: 37. – 40. tjedna nakon začeća

U vrijeme termina hipokampus ima zreli odrasli izgled (**Slika 18A**), volumen mu se znatno povećao, posebno u području njegove glave, unkusa. Povećanje volumena znak je rasta i sazrijevanja stanica, izrastanja dendrita i aksona, te početka stvaranja mijelina.

Ispod CA VZ više nema, a nju sad predstavlja ependimalni sloj stanica (**Slika 18A**). Gallyas metodom vidljiva se mijelinizirana vlakna u alveusu i *stratum oriens* glave hipokampusa (**Slika 18F**), dok ih u tijelu hipokampusa još nema. Kroz cijeli *stratum oriens* dominiraju velike vretenaste živčane stanice usmjerene uzdužno uz piramidni sloj CA (MAP2, NPY) (**Slika 18D**). Piramidni sloj CA čine velike piramidne stanice, a najveće i najkompaktnije organizirane nalaze se u CA2 području (**Slika 18A**). CA3 sadrži velike živčane stanice koje su manje kompaktne, pogotovo prema hilusu GD. Piramidni neuroni CA1 su dosta manji i nezrelijeg izgleda (dendritičko stablo je siromašnije) čak i u odnosu na piramidne neurone subikuluma. Prisutan je još uvijek i gradijent zrelosti *iznutra-prema van*. U donjem dijelu piramidnog sloja nalaze se veće i razvijenije piramidne stanice u odnosu na gornji dio.

Stratum radiatum i *stratum lacunosum moleculare* predstavljaju prave fibrilarne slojeve (SMI312, MAP1b) (**Slika 18C**) u kojima su prisutni tek rijetki interneuroni (**Slika 18B, E**). *Fissura hippocampi* je sada srasla, nema prisutne difuzne zone između *stratum lacunosum moleculare* i molekularnog sloja GD. Dendritičko stablo zrnatih stanica GD još nije razvijeno kao u odraslim stanicama.

Nema razlike u MR prikazu u odnosu na prethodno razdoblje.



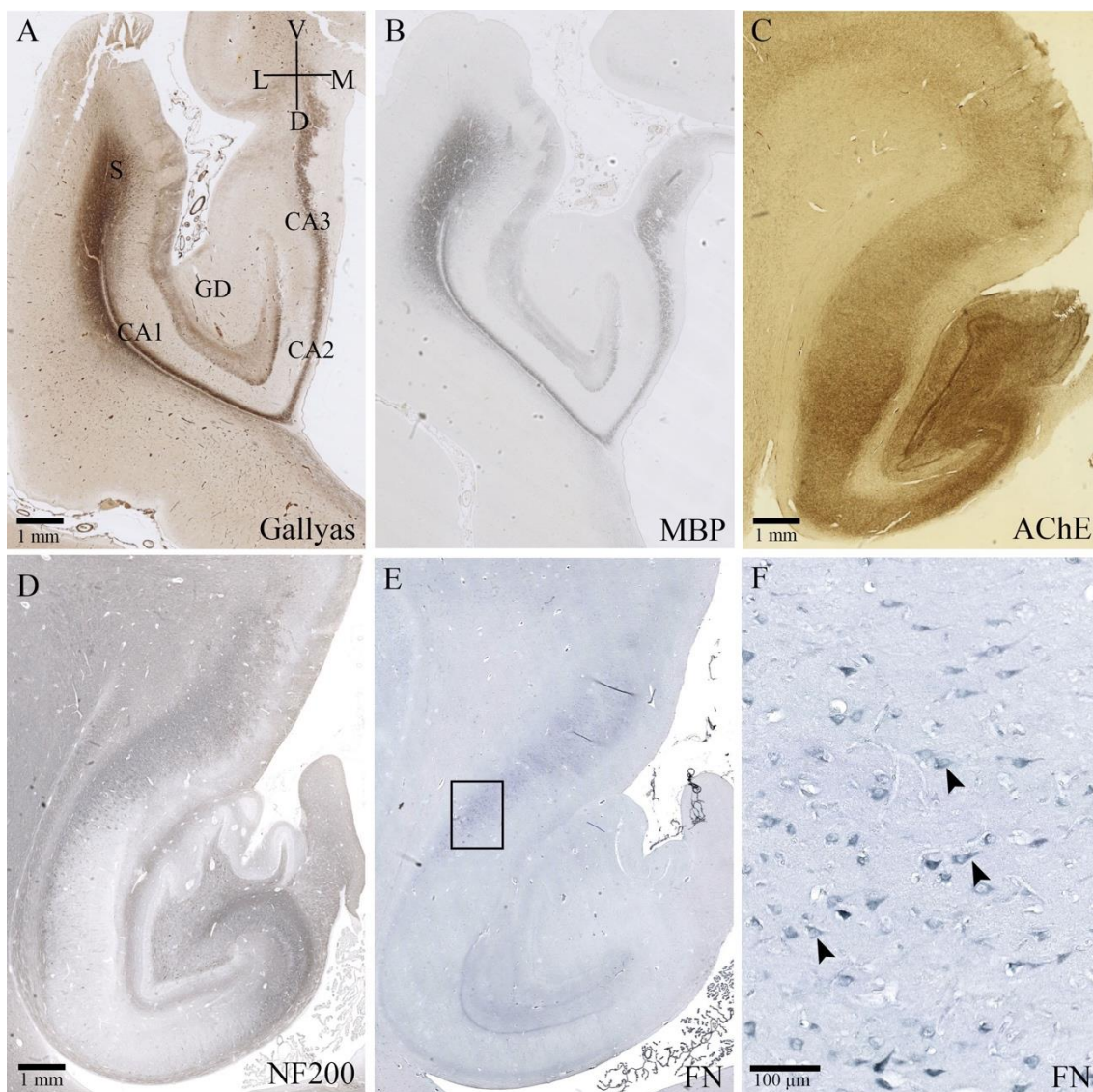
Slika 18. Koronarni presjek kroz tijelo fetalnog hipokampusa čovjeka u 40. TNZ obojan histološkim metodama Nissl (A), i Gallyas (F), te metodom imunohistokemije različitim markerima za živčane stanice (B, D, E) i živčana vlakna (C). Slika F uvećani je presjek kroz CA1 područje glave hipokampusa čovjeka u 40. TNZ. Vrh strelice na slici F pokazuje mijelinizirana vlakna u *stratum oriens* i alveusu. Detaljan opis slike u tekstu.

5.1.5 Postnatalno razdoblje: 0. – 6. godine života

Promjene u postnatalnom razvoju hipokampusa uglavnom su povezane s rastom i sazrijevanjem živčnih stanica te mijelinizacijom puteva. Gustoća stanica se smanjuje kao posljedica izrastanja neuropila (**Slika 19D**). Nismo uočili proliferaciju u polimorfnom sloju GD. FN pokazuje u postnatalnom razdoblju pa sve do odrasle dobi intracelularnu i perinuklearnu IR pojedinih stanica u piramidnom sloju subikuluma (**Slika 19E, F**).

Tijekom 2. godine života CRs u molekularnoj zoni GD, i u MZ subikuluma i parahipokampalnog područja su AChE- pozitivne, kao i stanice u polimorfnom sloju GD (vjerojatno mahovinaste živčane stanice), te izdužene stanice u *stratum oriens* uzduž linije alveusa (**Slika 19C**). AChE pozitivna vlakna pozitivna su u svim dijelovima osim alveusu, fimbriji i dijelomično *stratum lacunosum moleculare* (**Slika 19C**). Subikulum je više u piramidnom sloju pozitivan, a manje u širokom I. sloju (MZ) i bijeloj tvari (**Slika 19C**). Takva raspodjela AChE pozitivnih vlakana najvjerojatnije odgovaraju vlaknima koja dolaze iz kolinergičnih jezgara moždanog debla.

Tijekom prve godine života mijelinizacija počinje u perforantnom putu (bijela tvar subikuluma, kroz piramidni sloj subikuluma, *stratum lacunosum moleculare* i molekularni sloj GD), a nastavlja se potom u alveusu i fimbriji (**Slika 19A, B**). Do 6. godine života mijeliniziran je cijeli hipokampus, s većim intenzitetom u perforantnom putu, te u alveusu.

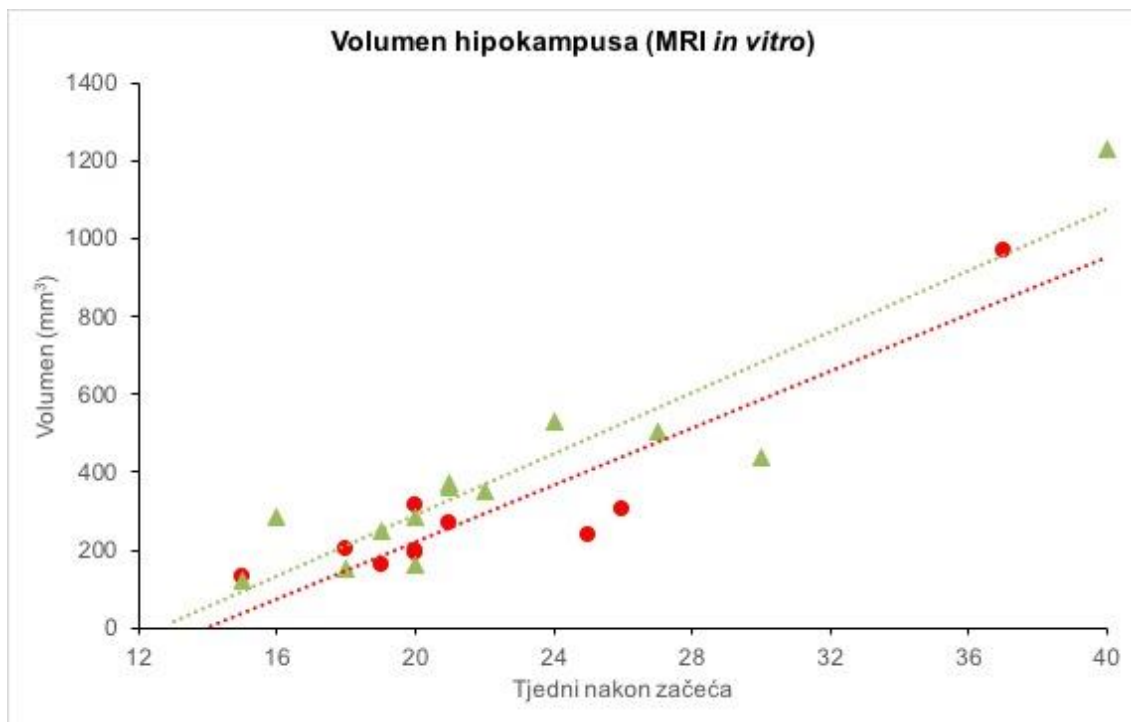


Slika 19. Koronarni presjek kroz tijelo hipokampusa čovjeka u 13. mjesecu života (A, B), 2. godini života (C) i 6. godini života (D, E, F) obojani histološkim metodama Gallyas (A) i AChE (C), te metodom imunohistokemije različitim markerima za mijelin (B), živčane stanice (D) i ECM (E, F). Slika F uvećani je presjek (kvadratić na slici E) kroz subikulum tijela hipokampusa čovjeka u 6. godini života. Vrh strelice na slici F pokazuje intracelularnu i perinuklearnu IR markerom FN. Detaljan opis slike u tekstu.

5.2 MRI volumetrijska analiza

5.2.1 Volumen ljudskog hipokampusa mjereno na *in vitro* MRI

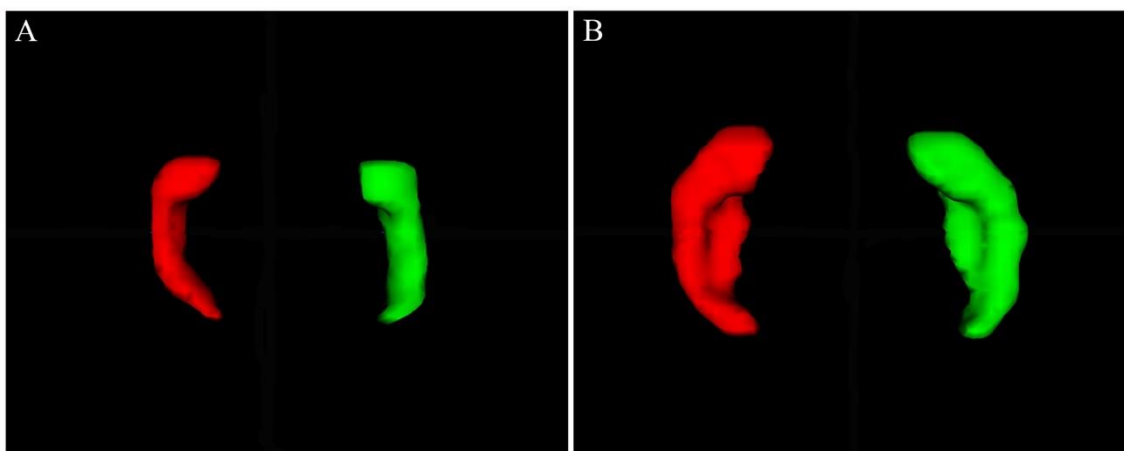
Sedamnaest *in vitro* snimljenih fetalnih mozгова Zagrebačke neuroembriološke zbirke dobi između 15. i 40 TNZ (23.6 ± 6.8 TNZ) izabrano je za segmentaciju i volumetrijsku analizu hipokampalne formacije. **Slika 9G** pokazuju 3D model površine desnog hipokampusa u 20. TNZ na temelju segmentacije strukture. Apsolutni volumeni lijevog i desnog hipokampusa (AVH) povećavaju se gotovo linearno s povećanjem gestacijske dobi (**Slika 20**). T-test nije pokazao statistički značajnu razliku između desnog i lijevog hipokampusa (lijevi VH = 298.2 ± 242.8 mm³; desni VH = 388.5 ± 282.9 mm³). Intraklasni koeficijent korelacije (ICC) za 5 ponovljenih mjerenja (29.4 %) je 0.96.



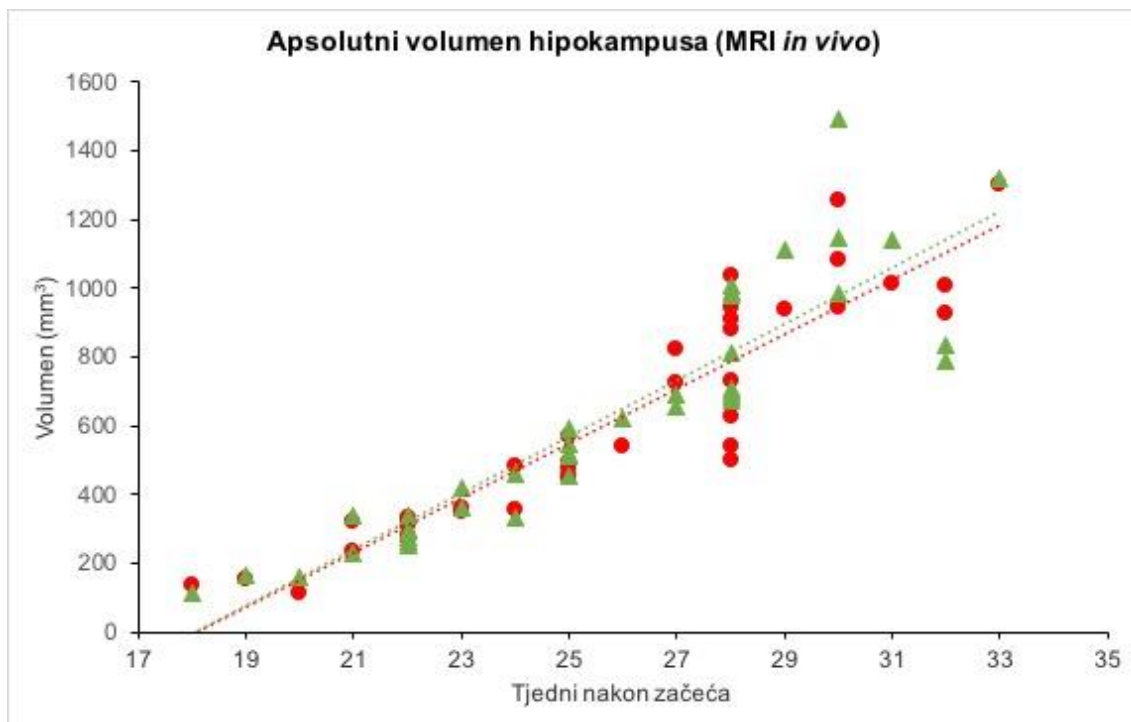
Slika 20. Dijagram prikazuje vrijednosti apsolutnog volumena (mm³) lijevog (crveno) i desnog (zeleno) fetalnog hipokampusa čovjeka od 15. TNZ do 40. TNZ snimljenih *in vitro* metodom MRI. Rast hipokampalne formacije u ovom vremenskom razdoblju je linearan.

5.2.2 Volumen ljudskog hipokampusa mjeren na *in vivo* MRI

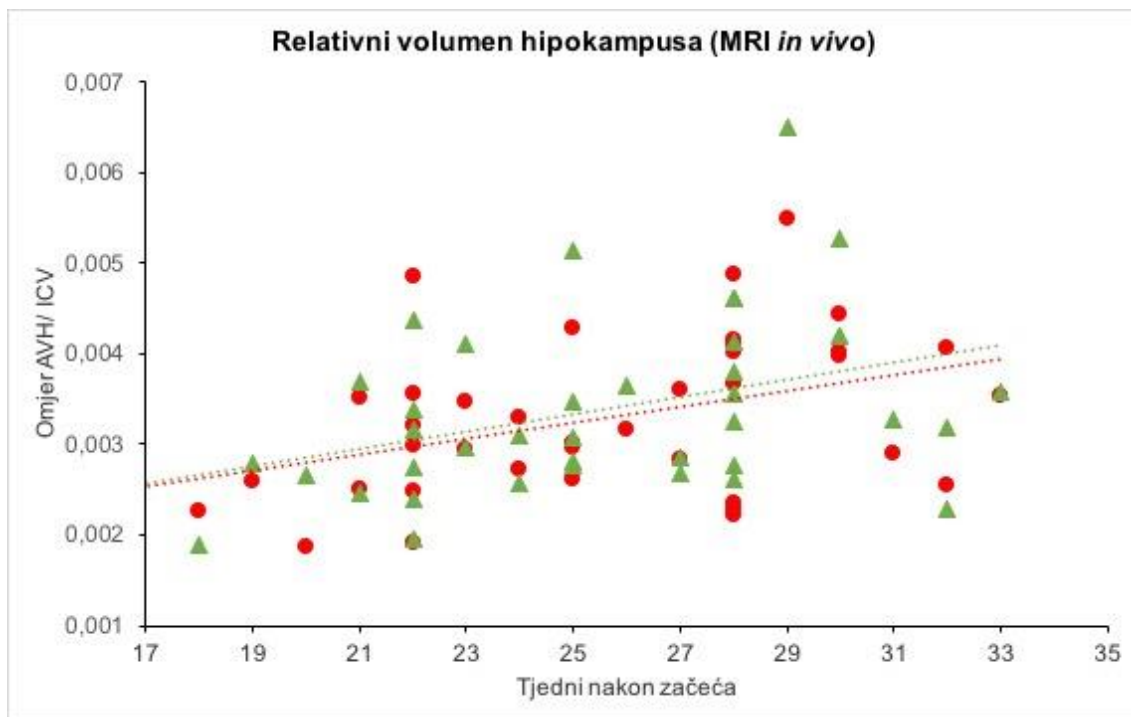
39 fetusa snimljenih MR *in vivo* (*in utero*) izabrano je za segmentaciju i volumetrijsku analizu hipokampalne formacije iz baze zdravih kontrola Odjela radiologije, Medicinskog fakulteta Sveučilišta u Beču (Austrija), raspona gestacije od 18. do 33. TNZ (25.6 ± 3.8 TNZ). **Slika 21** pokazuje 3D model površine lijevog i desnog hipokampusa u 21. i 28. TNZ. Apsolutni volumeni lijevog i desnog hipokampusa (AVH) povećavaju se gotovo linearno s povećanjem gestacijske dobi (**Slika 22**). T-test nije pokazao statistički značajnu razliku između desnog i lijevog hipokampusa (lijevi VH = 601.21 ± 328.4 mm³; desni VH = 621.51 ± 347.1 mm³; $p = 0.180$). RVH pokazuje usporeniji rast hipokampalne formacije nakon 19. TNZ u odnosu na ostale strukture mozga (**Slika 23**). To je u skladu sa činjenicom da se glavnima razvojnih promjena hipokampusa događa u ranom i početkom srednjeg fetalnog razdoblja. Intraklasni koeficijent korelacije (ICC) za 18 ponovljenih mjerenja (21.2 %) je 0.93.



Slika 21. Aksijalni prikaz 3D modela lijevog (crvena) i desnog (zelena) hipokampusa na temelju segmentacije strukture na *in vivo* MR snimci u 21. TNZ (A) i 28. TNZ (B). Preuzeto iz (206).



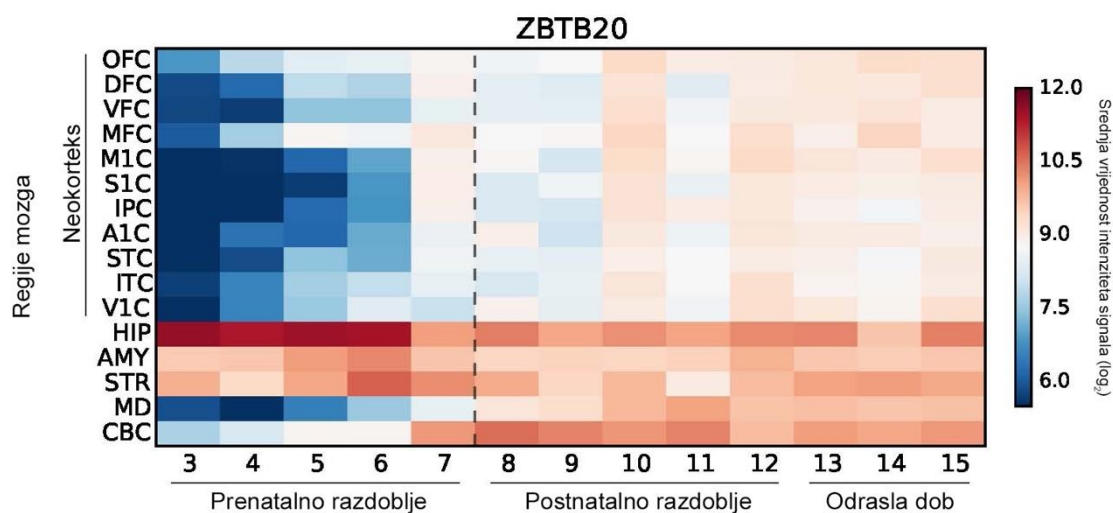
Slika 22. Dijagram prikazuje vrijednosti apsolutnog volumena (mm³) lijevog (crveno) i desnog (zelena) fetalnog hipokampusa čovjeka od 18. TNZ do 33. TNZ snimljenih *in vivo* metodom MRI. Rast hipokampalne formacije u ovom vremenskom razdoblju je linearan.



Slika 23. Dijagram prikazuje vrijednosti relativnog volumena (mm^3) lijevog (crveno) i desnog (zelena) fetalnog hipokampusa čovjeka od 18. TNZ do 33. TNZ snimljenih *in vivo* metodom MRI. Relativni volumen hipokampusa (RVH) izračunali smo uz pomoć intrakranijskog volumena (ICV) svakog mozga ($\text{RVH} = \text{AVH} / \text{ICV}$). RVH pokazuje usporeniji rast hipokampalne formacije nakon 19. TNZ u odnosu na ostale strukture mozga.

5.3 Analiza ekspresije gena u ljudskoj hipokampalnoj formaciji

Koristeći javno dostupnu bazu podataka genske ekspresije u ljudskom mozgu (178) izabrali smo gen specifičan za razvoj arhikorteksa, transkripcijski faktor ZBTB20 koji ima dvostruko (2,456) veću ekspresiju u hipokampusu tijekom prenatalnog razvoja u odnosu na neokorteks i druge strukture SŽS (Slika 24). U postnatalnom razdoblju života ekspresija ovoga gena se smanjuje (Slika 24).



Slika 24. Heatmapa ekspresije gena ZBTB20 u različitim regijama ljudskog mozga. Vidi se visoka ekspresija gena u hipokampusu tijekom prenatalnog i postnatalnog razdoblja u odnosu na druge regije mozga.

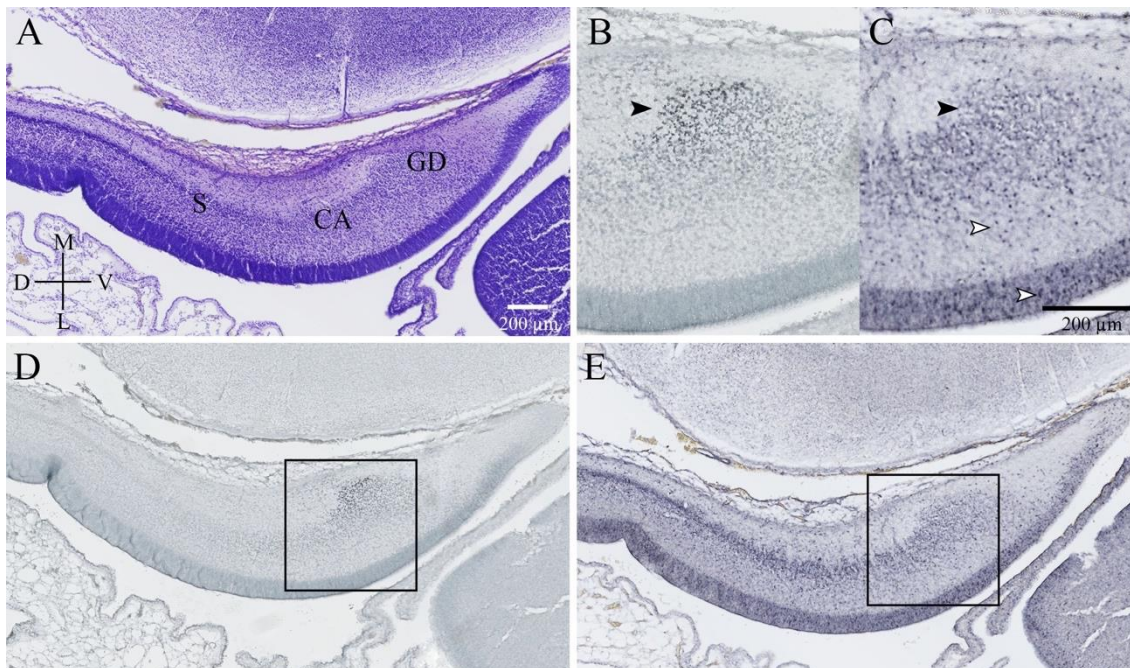
Imunohistokemijski transkripcijski faktor ZBTB20 u 12. TNZ-a prisutan je kao nuklearno obojenje stanica razvojne osnove GD (**Slika 25B, D**) u medijalnom paliumu dok u drugim dijelovima telencefalona on nije dokazan. Suprotno od imunohistokemijske ekspresije proteina, mRNA gena ZBTB20 pojavljuje se u pojedinim stanicama (jezgrama) VZ, IZ i CP hipokampusa (**Slika 25C, E**), cijelog telencefalona i diencefalona.

Tijekom srednjeg fetalnog razdoblja (14. – 24. TNZ) protein ZBTB20 vidljiv je kao nuklearno bojanje stanica GD, CA i EK (**Slika 26B; Slika 27A**). U GD pozitivne su stanice zrnatog sloja (gušće u infrapiramidalnom dijelu) i hilusa (**Slika 27A**). Površnije u VZ hipokampusa nalaze se pozitivne ZBTB20 stanice koje tek počinju svoju migraciju (**Slika 27A**). Alveus, IZ i SP (*stratum oriens*) prepuni su pozitivnih migrirajućih stanica (**Slika 27A**). ZBTB20 pozitivne stanice piramidnog sloja CA gušće su raspoređene u površnijem dijelu (**Slika 27A**). Reaktivnost stanica piramidnog sloja CA1 na granici sa subikulumom naglo prestaje (**Slika 27A**). MZ CA sadrži tek poneku ZBTB20 pozitivnu stanicu i to više prema kraju srednjeg fetalnog razdoblja (od 22. TNZ). Piramidni sloj subikuluma je bez reaktivnosti, dok u MZ i IZ nalazimo pozitivne stanice. U MZ subikuluma ZBTB20 pozitivne stanice zbijene su u subpijalnom zrnatom sloju od kuda pojedinačna stanica migrira prema kortikalnoj ploči (**Slika 27A**). Mezokorteks koji se nastavlja na subikulum pokazuje pozitivnu ekspresiju ZBTB20 proteina, ali ne tako snažnu kao arhikorteks (**Slika 27A**). Reaktivnost se prema lateralno smanjuje i postupno gubi. Arhikorteks *indusium griseum* ima jednak tip reaktivnosti kao i hipokampus (**Slika 26B**). U preostalom dijelu telencefalona ZBTB20 pozitivne stanice nalazimo u VZ, GE te IZ. CP, bazalni gangliji i diencefalon nisu reaktivni (**Slika 26B**). mRNA gena ZBTB20 u srednjem fetalnom razdoblju nalazimo u jezgrama stanica zrnatog sloja GD, piramidnim stanicama CA, subikuluma i EK, migrirajućim stanicama IZ (**Slika 27E**). VZ hipokampalne formacije i GE sadrže poneku pozitivnu stanicu (**Slika 26C; Slika 27E**). Subpijalni zrnati sloj MZ, CP neokorteksa, SP, bazalni gangliji i diencefalon obiluju pozitivno obojanim stanicama u kojima se nalazi mRNA gena ZBTB20 (**Slika 26C**). Piramidne stanice CA su morfološki bolje razvijene. U gornjim slojevima obojana je samo jezgra i prikazuju se kao male okrugle stanice dok se prema donjim slojevima boja preljeva u tijelo stanice te se prikazuju obrisi tijela piramidnih stanica. U svim ostalim pozitivnim područjima obojenje je nuklearno, prisutne su male okrugle stanice.

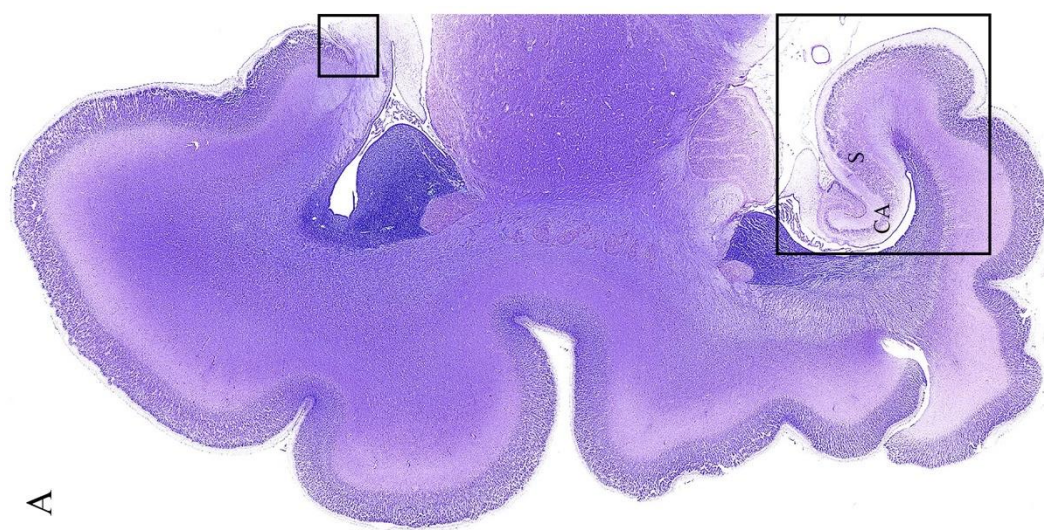
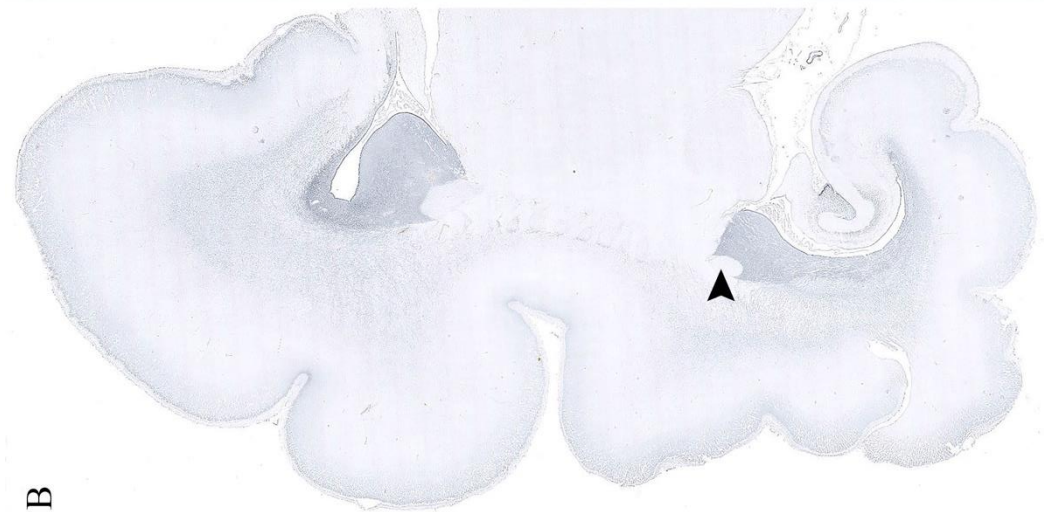
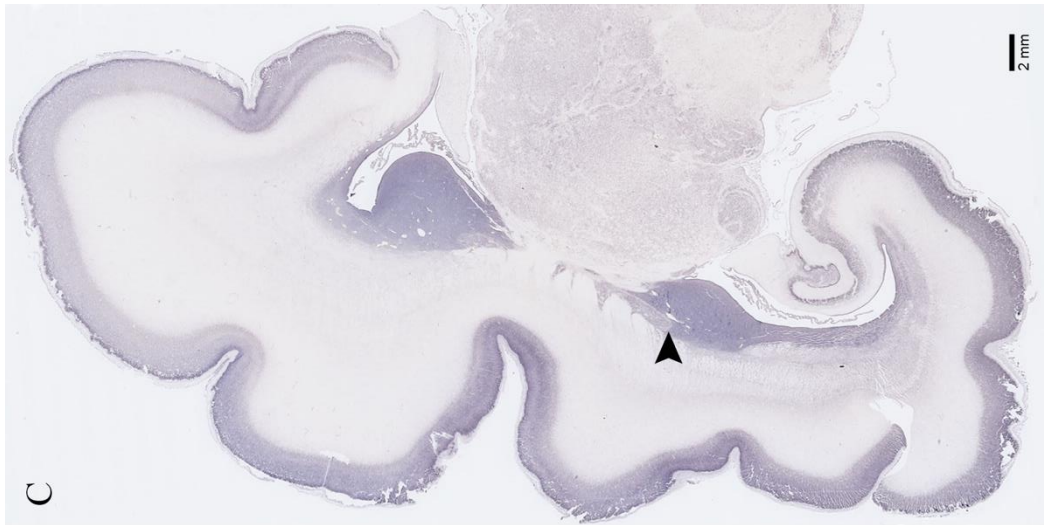
Kasno fetalno razdoblje (25. – 36. TNZ) ne donosi mnogo promjena u raspodjeli ekspresije proteina ZBTB20. U hipokampusu kako mozak sazrijeva tako se razina ekspresija postupno smanjuje u piramidnom sloju od CA1 prema GD (**Slika 27B**). Fimbria, alveus i *stratum oriens* sadrže izdužene migrirajuće stanice (**Slika 27B**). U MZ postoji tek poneka pozitivna stanica. Subikulum je i dalje bez reaktivnosti (**Slika 27B**), a u mezokorteksu nakon 35. TNZ nema više ZBTB20 pozitivnih stanica. U MZ subikuluma i mezokorteksa pozitivan je subpijalni granularni sloj. U preostalom dijelu telencefalona ZBTB20 pozitivne stanice nalazimo u VZ, GE te IZ. CP, bazalni gangliji i diencefalona su nereaktivni. U odnosu na ranije razdoblje mRNA gena ZBTB20 pokazuje jednaku raspodjelu u svim područjima osim u IZ arhikorteksa i neokorteksa gdje je migrirajućih stanica značajno manje (**Slika 27F**).

U vrijeme rođenja (37.- 40. TNZ) ekspresija proteina ZBTB20 vidljiva je u zrnatom sloju GD hipokampusa, a u piramidnom sloju CA i dalje vidljiv gradijent smanjenja ekspresije od CA1 prema CA3 (**Slika 27C**). Fimbria, alveus i *stratum oriens* sadrže pozitivne stanice. Subikulum i mezokorteks su bez reaktivnosti osim u subpijalnom zrnatom sloju MZ (**Slika 27B**). U preostalim proliferativnim zonama pozitivne ZBTB20 stanice započinju svoju migraciju u bijeloj tvari. Subpijalno, u prvom i drugom sloju moždane kore također su prisutne pozitivne ZBTB20 stanice. Bazalni gangliji i diencefalona su i dalje nereaktivni, a mRNA je prisutna u stanicama jednako kao i u prethodnom razdoblju (**Slika 27G**).

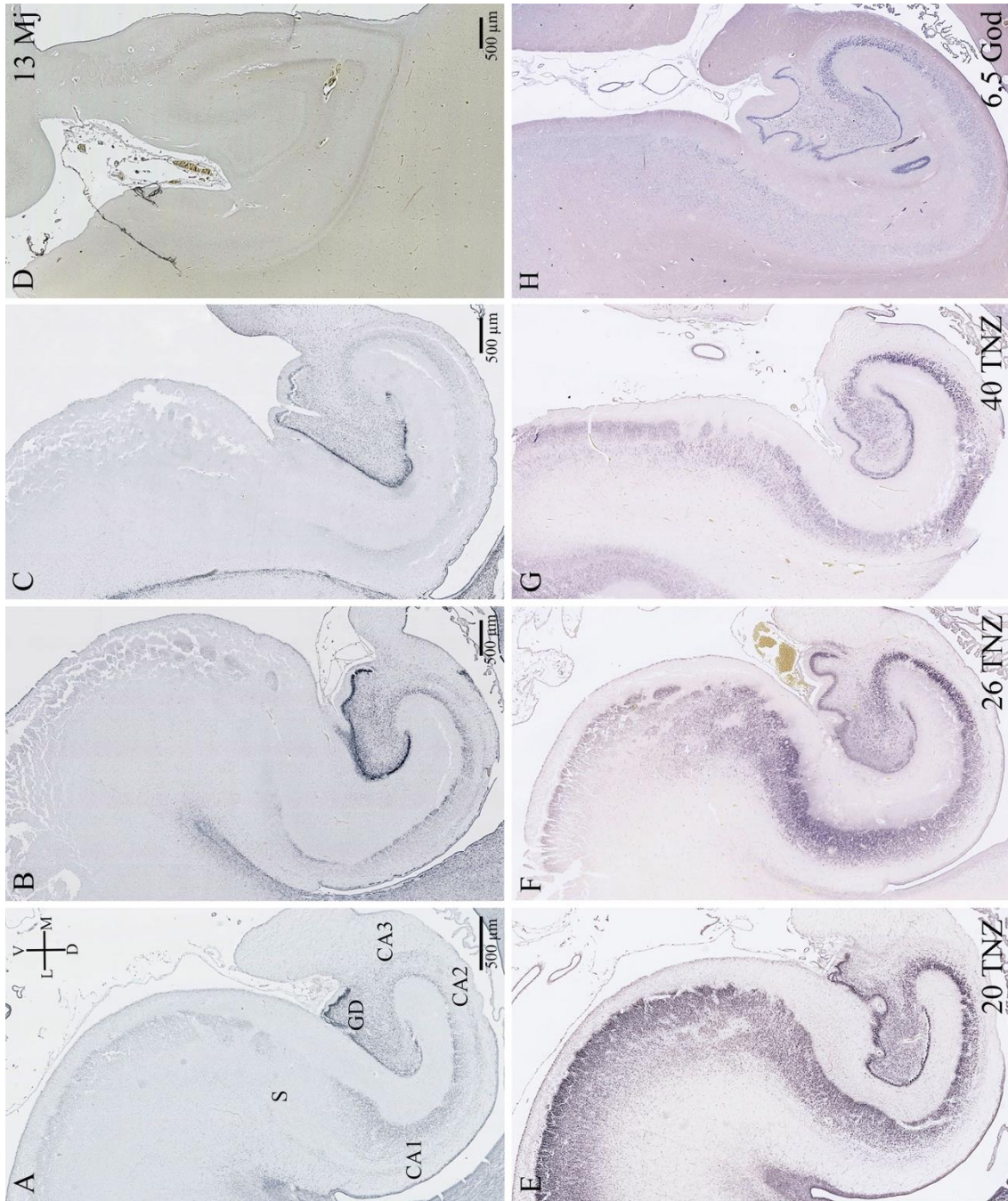
Tijekom ranog postnatalnog razdoblja, kod djece od 1 i 6.5 godina, ekspresija proteina ZBTB20 nije nađena u hipokampusu (**Slika 27D**) ni ostalim dijelovima telencefalona. Nasuprot nestanku ekspresije proteina, mRNA ostaje prisutna u zrnatom sloju GD i piramidnom sloju CA hipokampusa te živčanim stanicama moždane kore velikog mozga (**Slika 27H**).



Slika 25. Nissl (A), imunohistokemijsko nuklearno obojenje transkripcijskog faktora ZBTB20 (B, D) i mRNA gena ZBTB20 prikazan metodom *in situ* hibridizacije (C, E) na koronarnom presjeku ljudskog fetalnog mozga u 12. TNZ. Kvadratići na slikama D i E označuju uvećano područje prikazano na slikama B i C. Transkripcijski faktor ZBTB20 u ranom fetalnom razdoblju prisutan je jedino u primordiju GD (crni vrh strelice na B). mRNA ZBTB20 može se vidjeti u gotovo svim slojevima primordija hipokampusa (bijeli vrh strelice na C) i neokorteksa, osim u području ekspresije proteina (crni vrh strelice na C).



Slika 26. Nissl (A), imunohistokemijsko nuklearno obojenje transkripcijskog faktora ZBTB20 (B) i mRNA gena ZBTB20 prikazan metodom *in situ* hibridizacije (C) na koronarnom presjeku ljudskog fetalnog mozga u 20. TNZ. Kvadrati označavaju troslojna, arhikortikalna područja telencefalona: IG (u manjem kvadratu) i hipokampus. Transkripcijski faktor ZBTB20 prisutan u arhikorteksu (hipokampus i IG) u prijelaznom korteksu subikuluma naglo nestaje. mRNA ZBTB20 osim u hipokampusu prisutna i u stanicama CP neokorteksa, bazalnim ganglijima (vrh strelice na C) i diencefalonu, ali protein nije (vrh strelice na B). Uvećani prikaz hipokampusa (veći kvadrat) detaljnije je prikazan na slici 27. (A, E).



Slika 27. Koronarni presjek kroz tijelo fetalnog hipokampusa čovjeka u 20. TNZ (A, E), 26 TNZ (B, F), 40. TNZ (C, G), 13 mjeseci života (D) i 6,5 godina života (H). Prvi red panela slika prikazuje metodom imunohistokemije ekspresiju proteina transkripcijskog faktora ZBTB20 (A, B, C, D). Drugi red panela slika prikazuje metodom *in situ* hibridizacije prisutnost mRNA gena ZBTB20. Detaljan opis slike u tekstu.

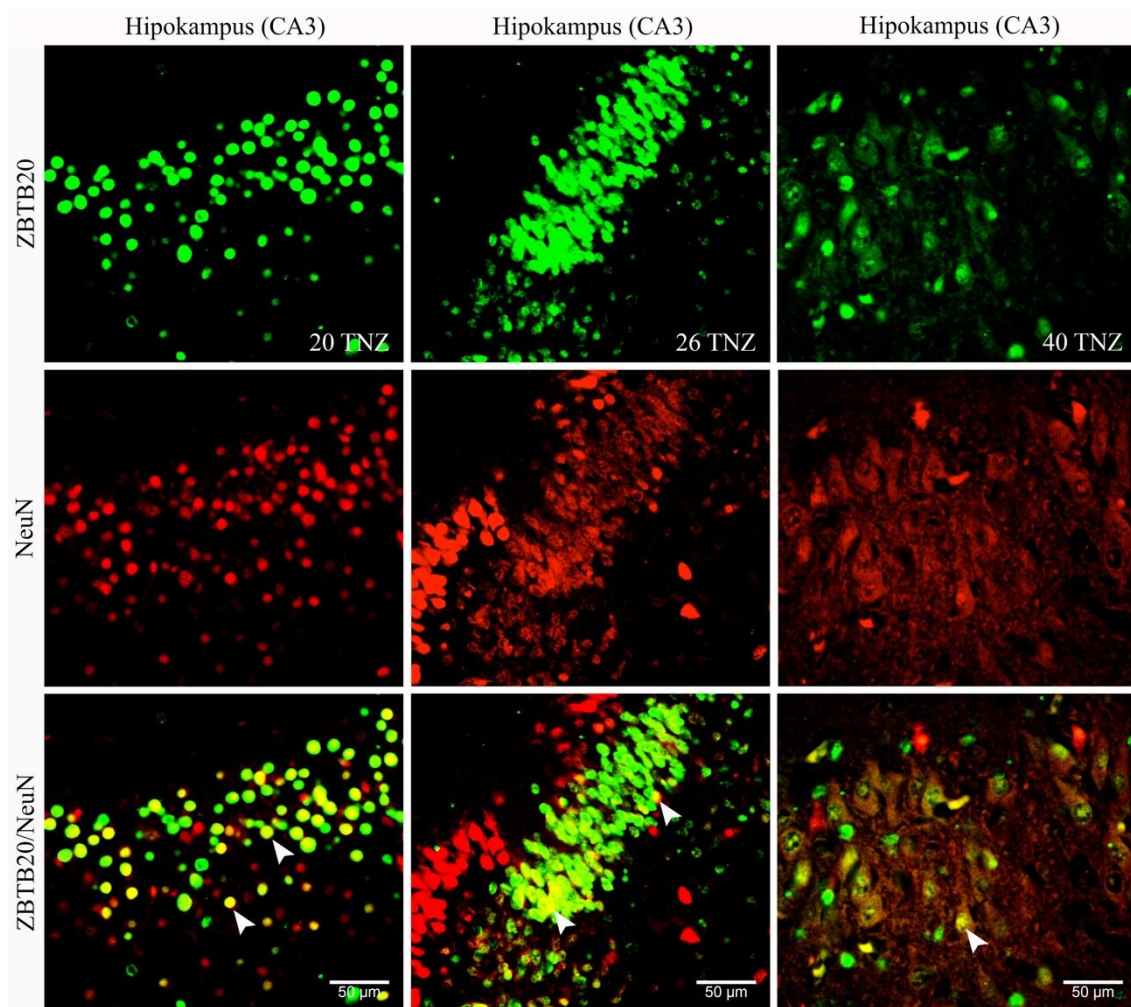
5.3.1 Koje stanice su ZBTB20-pozitivne?

Metodom dvostrukog bojanja imunofluorescencijom stanice u kojima je prisutan transkripcijski faktor ZBTB20 (zelena boja) označili smo neuralnim, glijalnim i proliferativnim markerima (crvena boja) kako bi utvrdili o kojim se stanicama radi.

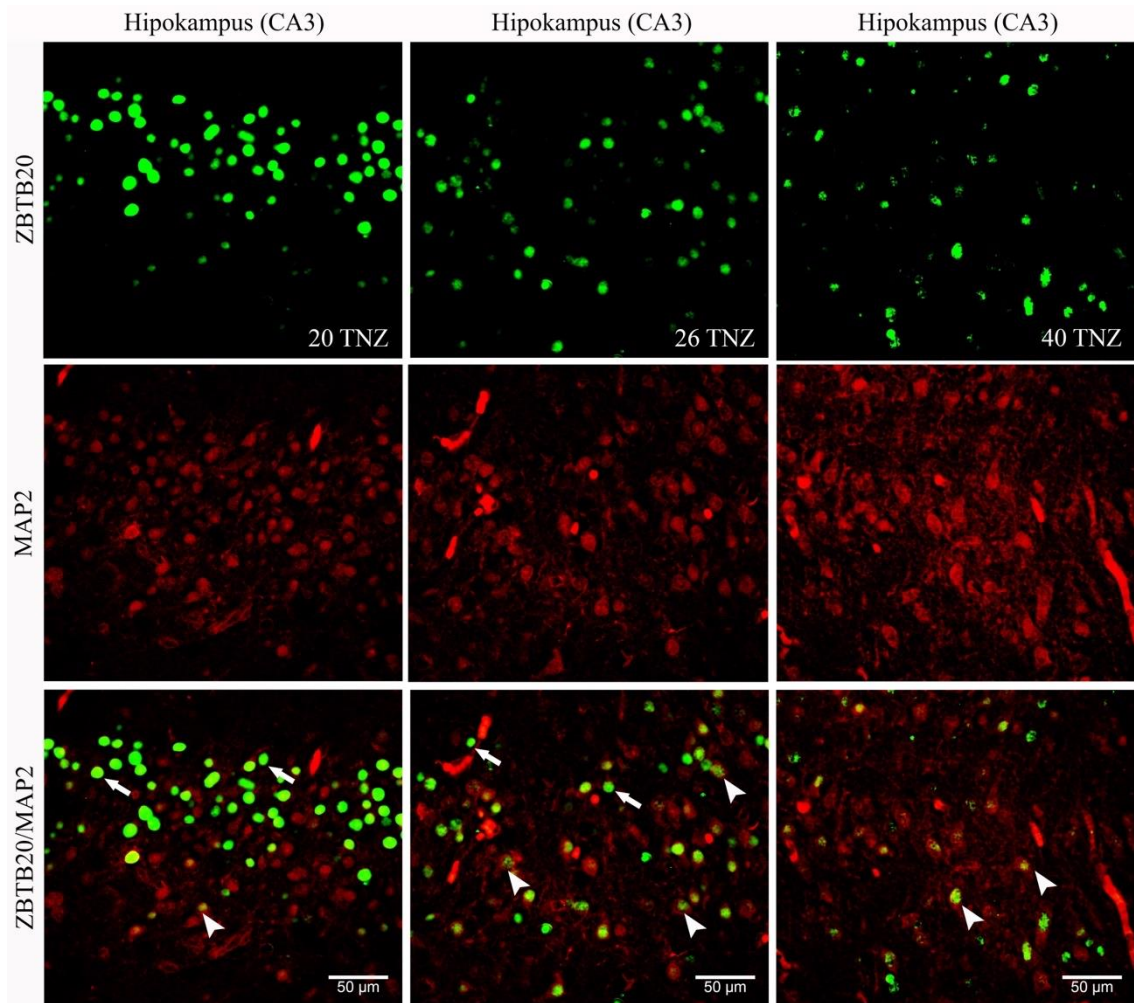
NeuN, marker postmigratornih živčanih stanica, prisutan je u većini ZBTB20 pozitivnih stanica hipokampusa kroz cijelo prenatalno razdoblje (**Slika 28**). Tek poneka stanica MZ i IZ je pozitivna, bez preklapanje u obojenju. U CA području tijekom srednjeg i kasnog fetalnog razdoblja dublji dio piramidnog sloja pokazuje preklapanje signala ZBTB20 proteina i MAP2 markera zrelih neurona, dok u površnom dijelu tog preklapanja nema ili ga ima vrlo malo (**Slika 29**). Takva raspodjela signala se izjednačuje u vrijeme termina kada u cijelom piramidnom sloju imamo preklapanje, zeleno obojane jezgre (protein ZBTB20) i crvena tijela stanica s razgranatim dendritima (**Slika 29**). Dio kalretinin pozitivnih interneurona također se poklapa s ZBTB20 pozitivnim stanicama hipokampusa (**Slika 30**). Koristeći glijalni marker GFAP uočili smo da se samo manji broj ZBTB20 pozitivnih stanica preklapa s ovim glijalnim markerom (**Slika 31**).

Isto tako, marker mitotički aktivnih stanica Ki67 nije bio prisutan u ZBTB20 pozitivnim stanicama u VZ hipokampusa i GE (**Slika 32**).

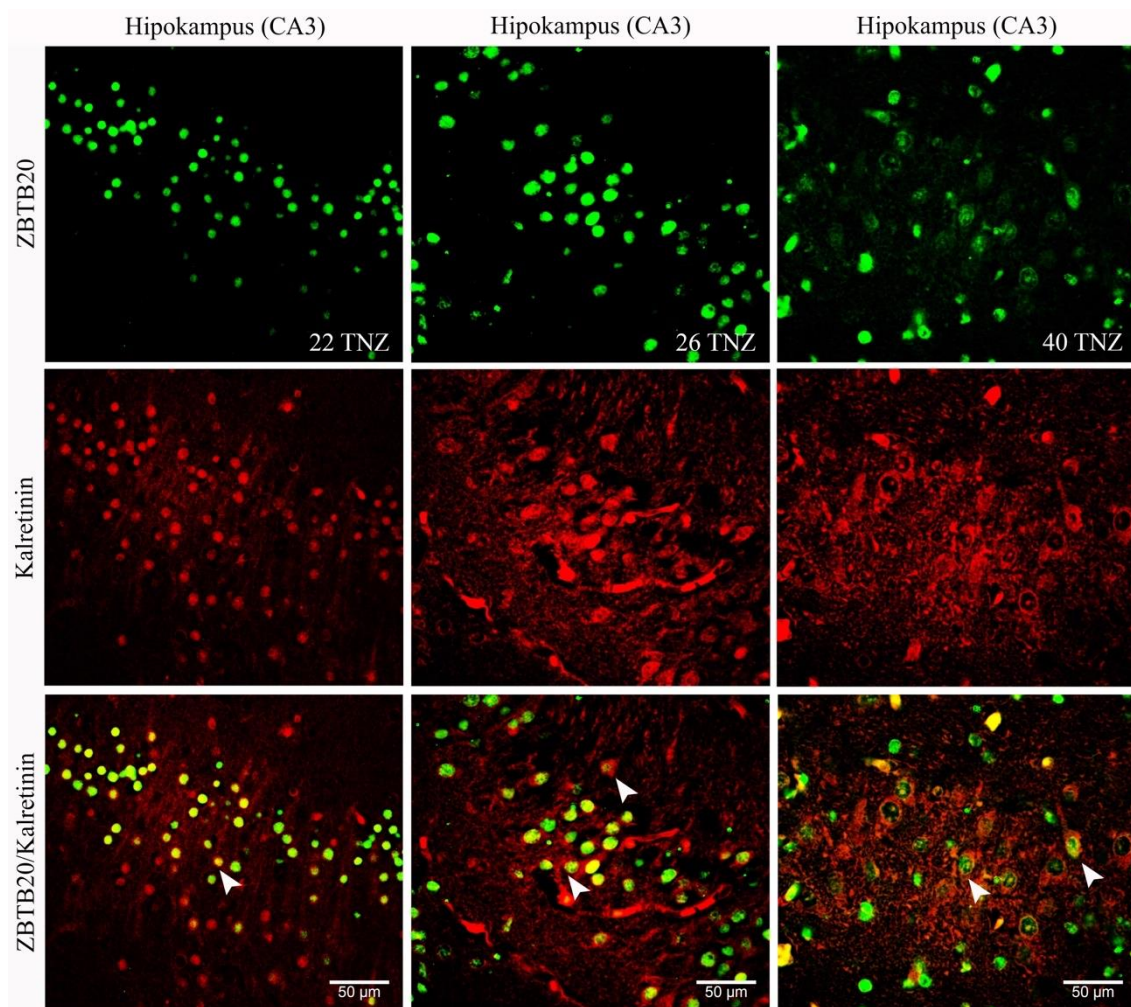
Protein gena ZBTB20 nalazimo u heterogenoj skupini stanica. Najviše prevladavaju živčane stanice kao što su zreli postmitotički piramidalni neuroni CA (NeuN +, MAP2+) te kalretinin pozitivni interneuroni hipokampusa. U kasnijim razdobljima prenatalnog razvoja prisutan je i u glija stanicama. Iako se radi o transkripcijskom faktoru, nismo ga našli u proliferativnim stanicama VZ i GE.



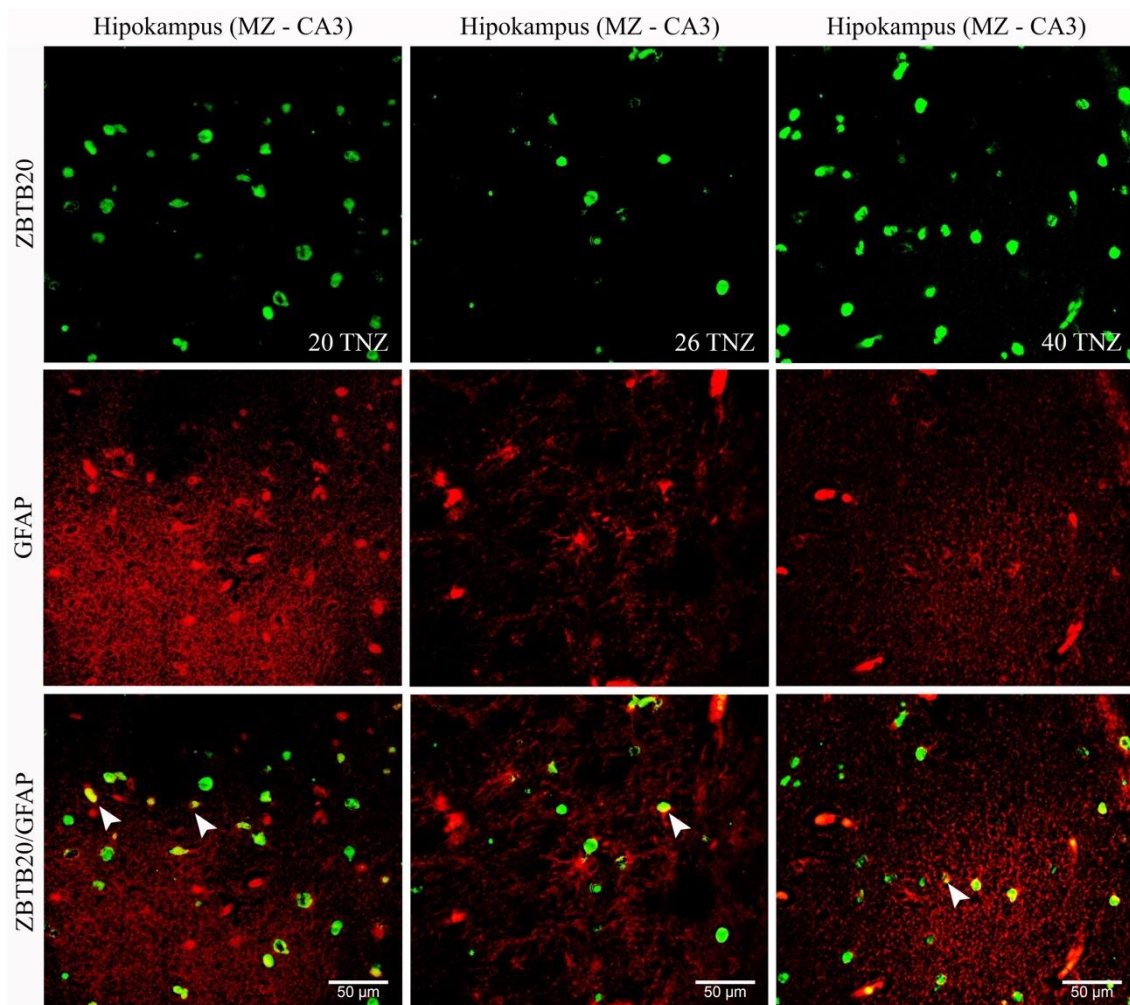
Slika 28. Metoda dvostrukog bojanja imunofluorescijom u hipokampusu (CA3) ljudskog fetalnog mozga u 20., 26. i 40. TNZ. Primarna protutijela koja su korištena: marker postmigratornih neurona NeuN (crveno) i transkripcijski faktor ZBTB20 (zeleno). ZBTB20 pozitivne stanice u hipokampusu su neuroni zbog pokazane kolokalizacije s neuronskim markerom NeuN (vrh strelice).



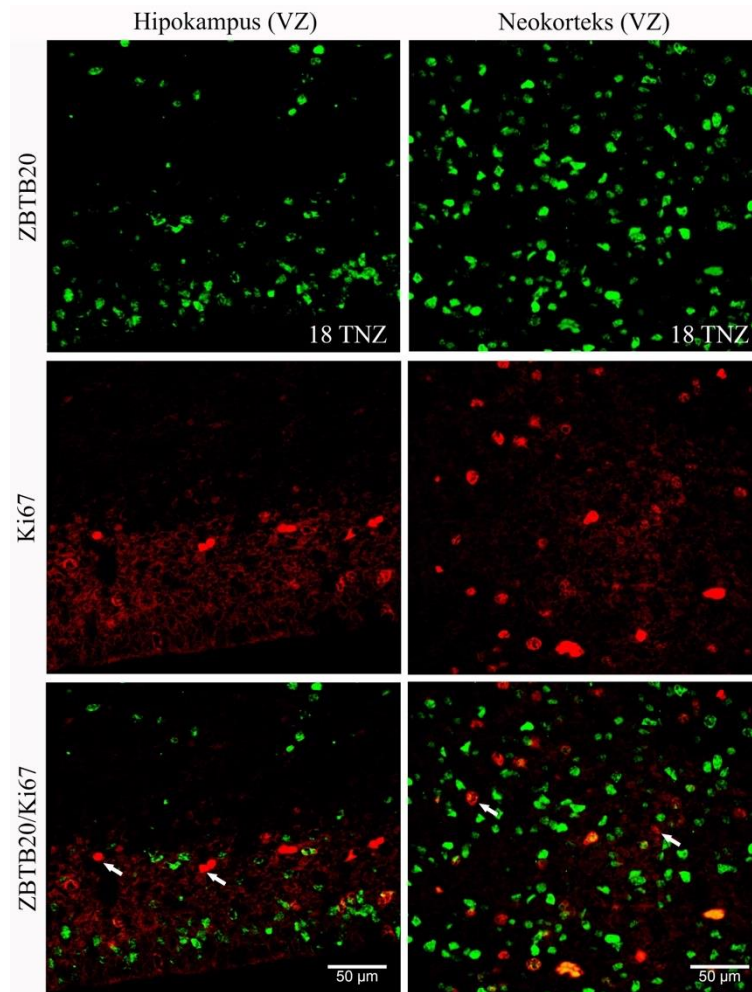
Slika 29. Metoda dvostrukog bojanja imunoflorescencijom u hipokampusu (CA3) ljudskog fetalnog mozga u 20., 26. i 40. TNZ. Primarna protutijela koja su korištena: marker zrelih neurona MAP2 (crveno) i transkripcijski faktor ZBTB20 (zeleno). Marker zrelih neurona MAP2 uglavnom slabo kolokalizira sa ZBTB20 pozitivnim stanicama (kolokalizacija prikazana vrhom strelice). Transkripcijski faktor ZBTB20 većinom je prisutan u još nezrelim postmigratornim neuronima hipokampusa (strelica).



Slika 30. Metoda dvostrukog bojanja imunoflorescijom u hipokampusu (CA3) ljudskog fetalnog mozga u 22., 26. i 40. TNZ. Primarna protutijela koja su korištena: marker interneurona kalretinin (crveno) i transkripcijski faktor ZBTB20 (zeleno). Kolokalizacija transkripcijskog faktora ZBTB20 i kalretinina upućuje na ulogu ZBTB20 u diferencijaciji interneurona hipokampusa (vrh strelice).



Slika 31. Metoda dvostrukog bojanja imunoflorescencijom u hipokampusu (MZ - CA3) ljudskog fetalnog mozga u 20., 26. i 40. TNZ. Primarna protutijela koja su korištena: marker glija stanica GFAP (crveno) i transkripcijski faktor ZBTB20 (zeleno). Osim u neuronima ZBTB20 nalazi se i u pojedinim glija stanicama jer dio pozitivnih ZBTB20 stanica kolokalizira s markerom glije, GFAP (kolokalizacija prikazana vrhom strelice).



Slika 32. Metoda dvostrukog bojanja imunofluorescijom u VZ hipokampusa i neokorteksa ljudskog fetalnog mozga u 18. TNZ. Primarna protutijela koja su korištena: marker proliferativnih stanica Ki67 (crveno) i transkripcijski faktor ZBTB20 (zeleno). Transkripcijskog faktora ZBTB20 nema u proliferativnim stanicama (Ki67 IR stanice) VZ hipokampusa i neokorteksa (strelica).

6. RASPRAVA

Tijekom razvoja ljudskog mozga dolazi do nastanka prolaznih funkcionalnih fetalnih zona i neuralnih krugova koji čine kostur na kojem se postepeno graditi trajna citoarhitektonika i funkcija odraslog mozga. Oni čine okvir za postupni razvoj kognitivnih, izvršnih i emocionalnih funkcija odraslog mozga. SP zona je glavno mjesto odvijanja histogenetskih procesa u razvoju neokorteksa (128,133). Ulogu SP u ranim molekularnim interakcijama neurona, sinaptogenezi i navođenju izrastajućih aksona u arhikorteksu vjerojatno preuzima MZ. Do sada je pokazano da neuroni MZ koji ranije sazrijevaju od ciljnih stanica GD i CA imaju ulogu navođenja hipokampalnih aferentnih vlakana kao što je slučaj sa stanicama SP zone u razvoju moždane kore (121,153). Naša studija prati prostornu i vremensku ekspresiju fibrilarnih, staničnih i ECM markera u hipokampalnoj formaciji s posebnim naglaskom na MZ od njenog stvaranja u ranom fetalnom razvoju do ranog djetinjstva.

6.1 Razvojne promjene hipokampalne formacije čovjeka tijekom prenatalnog i ranog postnatalnog života

Mnoge studije pokazale su da rani razvoj i početak diferencijacije hipokampalne formacije prethodi diferencijaciji neokortikalnog područja (136,162,163), ali potpuno sazrijevanje stanica i funkcionalnih puteva završava tek postnatalno (141–144,186,188).

U arhikorteksu glavnina stanica buduće hipokampalne formacije rađa se u VZ, dok u neokorteksu značajan broj stanica dolazi i iz SVZ. U primata prve živčane stanice hipokampalne formacije rađaju se istodobno kroz cijelu strukturu (143), a potom se javlja razlika u dinamici umnažanja stanica u pojedinim dijelovima formacije. Nema eksperimentalne studije o jasnem početku neurogeneze hipokampusu u čovjeka no zna se da se glavnina piramidnih stanica EK, subikuluma i CA rađa prije 15. TNZ (141,142,144), i postupno se smanjuje do kraja srednjeg fetalnog razdoblja kada te strukture poprimaju odrasli izgled. Razvoj GD u mnogočemu je iznimka u odnosu na razvoj ostalog arhikorteksa. Prve stanice GD rađaju se u VZ ispod primordija GD. Savijanjem hipokampalne formacije odvaja se sekundarna proliferativna zona u hilusu GD gdje se stvaraju zrnate stanice i tijekom druge polovice trudnoće te postnatalno do godinu dana života (141,145). U hilusu GD najviše stanica se rađa između 16. i 22 TNZ nakon čega

broj stanica koje se dijele postupno opada (141). Nakon 24. TNZ samo dio stanica koje se dijele su neuronalni prekursori, a preostala većina su glija stanice (141,186). Mi nismo našli IR stanice na marker proliferacije Ki67 u hilusu GD postnatalno kao što su to zabilježile neke druge studije (141). Razlog tome može biti u različitim *post mortem* vremenima uzoraka koji su se koristili što može utjecati na kvalitetu imunohistokemijskih eksperimenata.

Interneuroni hipokampusa rađaju se u medijalnoj i kaudalnoj GE. Tangencijalnom migracijom kroz IZ i MZ ulaze u hipokampalnu formaciju. U neokorteksu čovjeka dio interneurona rađa se u SVZ i VZ, stoga ne možemo isključiti da je jedan dio interneurona rođen i u VZ hipokampusa (125,142). Seress i suradnici (142) opisali su kalretinin IR male postmitotičke stanice u VZ CA tijekom 16. TNZ kada se istovremeno pojavljuju kalretinin IR interneuroni kroz sve slojeve CA. Mi smo zamjetili pojedinačne kalretinin IR stanice u VZ CA tek nakon 22. TNZ, ali u izrazito manjem opsegu kako je opisano u spomenutom radu.

Kraj ranog fetalnog razdoblja i cijelo srednje fetalno razdoblje vrijeme je najvećih razvojnih promjena hipokampalne formacije. Hipokampalna formacija završava rotaciju oko uzdužne osi i smješta se u dno temporalnog roga lateralne moždane komore. Istovremeno se odvija obilna proliferacija i migracija stanica, diferencijacija živčanih stanica, izrastanje ključnih veza, te rana sinaptogeneza. Između 15. i 25. TNZ vidljiva je jasna razlika između različitih citoarhitektonskih područja hipokampalne formacije. EK i subikulum sazrijevaju najranije jer njihove živčane stanice pokazuju veću diferenciranost od CA, a živčane stanice CA od GD (136,144). Od 22. TNZ naši rezultati pokazuju veću diferenciranost CA2, a zatim CA3 područja u odnosu na CA1 i GD. Humphrey je opisao ranu diferenciranost stanica CA2 područja već od 18. TNZ (10), dok Arnold i Trojanowski opisuju takvu razliku u zrelosti CA tek između 25. i 32. TNZ (144). Moguće objašnjenje bržeg sazrijevanja CA2 i CA3 područja je uspostava funkcionalnih veza s aferentnim vlaknima kao što su vlakna supramilarnog jezgre hipotalamusa (87) ili mahovinasta vlakna zrnatih stanica GD (211). Diferencijalna analiza ekspresije gena u ekscitatornim živčanim stanicama CA i prefrontalnog korteksa pokazala je veći stupanj zrelosti u stanicama CA u 16. TNZ (162). Ekscitatorne živčane stanice GD prate stupanj zrelosti stanica prefrontalnog korteksa (162). Interneuroni u hipokampusu i

prefrontalnom korteksu imaju sličan slijed sazrijevanja, dok unutar samog hipokampusa interneuroni potekli iz medijalne GE sazrijevaju prije interneurona kaudalne GE (162).

Osnovni put kojim signali putuju kroz hipokampus polazi iz II. i III. sloja EK, probija subikulum, potom sraslu *fissura hippocampi* te stvara ekscitatorne sinapse na distalnim krajevima apikalnih dendrita zrnatih stanica u vanjskoj trećini molekularnog sloja GD, te apikalnim dendritima CA3, CA2, CA1 područja i subikuluma. Taj veliki snop vlakana naziva se perforantni put. Ljudski EK može se prepoznati od 10. TNZ (136), a uspostavlja povratnu vezu s hipokampusom do 20. TNZ (166). Živčane stanice II. sloja EK početkom srednjeg fetalnog razdoblja pokazuju IR markera zrelih neurona NeuN i MAP2. Gradijent sazrijevanja iznutra-prema-van nije jasan iako je dijelom prisutan. *Lamina dissecans* je IR na sinaptofizin što upućuje na urastanje vjerojatno nekih subkortikalnih aferenata. Vlaka EK silaze u angularni snop te zatim probijaju CP ploču subikuluma, ulaze u MZ i kroz *stratum lacunosum moleculare* putuju iznad apikalnih dendrita piramidnih stanica CA(163). Tijekom 18. TNZ vlakna perforantnog puta još nisu probila *fissura hippocampi*. Vanjski dio molekularnog sloja GD nema IR na makere vlakana niti sinaptofizina, dok MZ CA obiluje sinaptogeneom, a posebno u području apikalnih dendrita piramidnih stanica. Nakon 20. TNZ u vanjskom dijelu molekularnog sloja zabilježili smo aktivnu sinaptogenezu i prisutnost aksona što je znak uspješnog prelaska perforantnog puta preko *fissura hippocampi*. Osim EK, i subikulum pokazuje difuzan uzorak diferencijacije živčanih stanica CP. U području gdje vlakna iz EK probijaju CP subikuluma stanice su više razvijene kroz cijelu debljinu CP. Osim toga, kroz cijelu CP subikuluma i CA1 prisutna je IR sinaptofizina. Potencijalni presinaptički elementi tih sinapsi su aferenti EK, no mogli bi biti i aksoni talamusa. CP subikuluma na mjestu prolaska aksona perforantnog puta obiluje markerom ECM FN i glijalnim stanicama koji su se pokazali kao elementi bitni za navođenje aksona (212,213).

Marker izrastanja aksona MAP1b početkom kasnog fetalnog razdoblja pokazuje IR u području inervacije mahovinastih vlakana zrnatih stanica, usko iznad i ispod CA3 piramidnog sloja, te djelomično i u samom piramidnom sloju. Ovaj nalaz izrastanja mahovinastih vlakna zrnatih stanica poklapa se s početkom pozitivnog AChE bojanja hipokampusa. Iako je u literaturi opisana diferencijacija septalnog područja od 10. tjedna amenoreje i razvoj forniksa koji nosi septalna vlakna direktno prema hipokampusu (214) AChE bojanje u hipokampusu zaostaje za neokorteksom. Kolinergička vlakna septalnog

i bazalnog telencefalona čovjeka dolaze do CP prije 15. TNZ (199), dok u hipokampusu tek treba razjasniti razvoj septalne projekcije.

AChE bojanje kao da je negativ MAP1b reaktivnosti u području CA3, a poklapa se s IR NF200 koje se također tek tada počinje eksprimirati u hipokampalnoj formaciji. Berger i suradnici (87) opisali su razvoj projekcije supramamilarne jezgre hipotalamusa prema hipokampusu u isto vrijeme i sa sličnom distribucijom AChE, tvari P i kalretinina koji su sve markeri prisutni u živčanim stanicama supramamilarne jezgre. Iako vlakna perforatnog puta inerviraju zrnate stanice već oko 20. TNZ rast mahovinastih vlakana zabilježen je tek nekoliko tjedana kasnije s vremenskim preklapanjem AChE ekspresije. Moguće je da su ili septalni aferenti ili vlakna supramamilarne jezgre doprinijeli sazrijevanju toga puta.

Mijelinizacija je jedan od posljednjih koraka razvoja SŽS. U hipokampusu prvi oligodendrociti pojavljuju se oko 20. TNZ prvo u fornixu, a zatim u alveusu. Zhong i suradnici (162) transkriptomskom analizom i imunofluorescentnim bojanjem markerima Olig2 i MBP u 16. TNZ našli su MBP IR stanice u hipokampusu. U isto vrijeme MBP IR stanice nisu našli u prefrontalnom korteksu. Prisutnost oligodendrocita u arhikorteksu tako rano mogao bi također biti jedan od čimbenika koji podržavaju brže sazrijevanje u odnosu na neokorteks (162). Ábrahám i suradnici (168) opisuju prve MBP IR aksone u fimbriji između 21. i 35. TNZ. Mi smo prve kratke mijelizirane aksone zamjetili tek u terminsko vrijeme u području alveusa. Do drugog postnatalnog tjedna mijelinizirani aksoni prisutni su u *stratum lacunosum moleculare* CA (168). S godinu dana starosti mijelinizirani su aksoni perforatnog puta ispod i u subikulumu, te u *stratum lacunosum moleculare*. Nakon godinu dana mijelinizacija se nastavlja i to pretežno u slojevima GD gdje čak u dobi od 11 godina gustoća mijelinizacije nije dostigla odrasli izgled (168). Proces mijelinizacije slijedi uzorak urastanja poznatih hipokampalnih aferentnih i eferentnih puteva. Prema slijedu mijelinizacije od fimbrije prema alveusu čini se da prvi mijelinizirani aksoni pripadaju dugim projekcijskim aksonima piramidnih stanica i/ili njihovim subkortikalnim ili kortikalnim aferentima (168).

6.1.1 Razvojne promjene hipokampalne formacije vidljive na MRI

Naša *in vitro* MRI studija opisala je u ranom fetalnom razdoblju primordij hipokampusa kao savijenu strukturu medijalnog zida telencefalona hiperintenzivnog

signala na T1 sekvenci. Dok je u neokorteksu moguće raspoznati tri istaknute fetalne zone tog razdoblja VZ/SVZ, IZ i CP na granici prema arhikorteksu ta slojevitost se gubi. Razlog tome je vjerojatno mala veličina strukture zbog čega je rezolucija niska. Također fetalne zone hipokampalnog primordija tada još nisu organizirane u kompaktne stanične slojeve pa je signal koji daju nejasan. Tijekom srednjeg fetalnog razdoblja zbog obilnog rasta i diferencijacije hipokampalne formacije možemo prvi put uočiti fetalne slojeve od moždanih komora prema pijalnoj površini: IZ/SP, CP organizirana u CA i GD, te MZ. Arhikorteks je jedino mjesto gdje je moguće na MRI prikazati fetalnu MZ (159). Već opisana rana diferencijacija EK i pojava *lamina dissecans* vidljiva je i na MRI. Nekoliko tjedana kasnije moguće je uočiti i entorinalne otočiće.

In vivo MRI podatke koristili smo za volumetrijsku analizu razvoja hipokampusa. Zbog tehničkih poteškoća snimanja *in utero* brzina snimanja mora biti veća nego je to slučaj tijekom postmortalnog MRI. Zbog toga se koristi brža T2 sekvenca i rezolucija snimanja je niža. To stvara problem kod određivanja anatomskih odnosa zbog čega nam je najranije promatrani tjedan 18. TNZ. Naši nalazi potvrđuju ranije rezultate da hipokampus pokazuje linearni rast (172,175), a razliku u lijevom i desnom volumenu, kao što je to slučaj u drugim prenatalnim *in vitro* studijama, nismo potvrdili (172).

6.2 Organizacija MZ čovjeka tijekom prenatalnog i ranog postnatalnog života

Tijekom ranog fetalnog razdoblja MZ čini trećinu debljine hipokampalnog primordija, dok u neokortikalnom primordiju MZ ima samo površinski stanični sloj (subpijalni zrnati sloj) i donji fibrilarni sloj s tek rijetkom stanicom koja migrira. SP zona se formira tek nakon 13. TNZ (107,215). Od 12. TNZ MZ hipokampalnog primordija ima složenu strukturu u kojoj smo uočiti 5 slojeva: marginalna pruga bez stanica (njem. *Randstreifen*), subpijalni zrnati sloj (SGL), MZ u užem smislu sa široko raspoređenim migrirajućim stanicama, fibrilarni sloj (*stratum lucidum*), te duboki zrnati sloj. Ovakvu podjelu MZ na prolazne fetalne slojeve Kostović i suradnici opisali su u MZ neokorteksa od 18. do 28. TNZ (210). Subpijalni zrnati sloj ispunjavaju CR stanice, a MZ u užem smislu osim neuropila i migrirajuće stanice. Duboki slojevi MZ neokorteksa, između *stratum lucidum* i CP, važni su prolazni fetalni slojevi za urastanje aferentnih aksona na apikalne dendrite piramidnih stanica površnog dijela CP (210). Duboki zrnati sloj MZ neokorteksa čini jedan red sitnih stanica na granici sa *stratum lucidum* koje sporadično pokazuju NeuN i MAP1b imunoreaktivnost. Ispod dubokog zrnatog sloja u neokorteksu se prepoznaje i šesti sloj, *stratum radiatum* neokorteksa, u kojem su prisutne migratorne stanice koje se približavaju CP (210). Za razliku od dubokog granularnog sloja, njegove stanice obiluju NeuN i MAP1b imunoreaktivnošću.

U hipokampalnom primordiju teško je odrediti razliku između dubokog zrnatog sloja i *stratum radiatum* opisanog u neokorteksu. Ono što bi odgovaralo dubokom zrnatom sloju u hipokampusu nije jedan kontinuirani niz stanica već sloj raspršenih NeuN i klaretinin IR stanica iznad CP, a na granici prema *stratum lucidum* prisutan je sinaptički marker sinaptofizin. Poznato je da kod glodavaca u MZ hipokampusa postoje dva tipa stanica rođenih prije glavnih stanica formacije, tzv. pionirske stanice. To su CR stanice u vanjskom dijelu MZ budućem *stratum lacunosum moleculare* i GABA-ergičke živčane stanice u unutarnem dijelu MZ, budućem *stratum radiatum*. One imaju važnu ulogu u navođenju aferentnih aksona te služe kao prolazni sinaptički elementi prije sazrijevanja primarnih stanica hipokampalne formacije (154,155). Kod čovjeka NeuN, postmitotički neuroni uočeni su u MZ hipokampalnog primordija već od 9. TNZ (145), a sinaptofizin raktivnost već od 12. TNZ (165). Moguće je da živčane stanice dubokog zrnatog sloja hipokampalnog primordija odgovaraju GABA-ergičkim pionirskim stanicama kod miša. Migratorne stanice kao u neokortikalnom *stratum radiatum* iznad CP hipokampusa nismo

uočili. Sličan izgled kalretinin pozitivnih živčanih stanica i blage sinptofizin IR istovremeno pokazuje i pre-SP u neokorteksu.

Početak srednjeg fetalnog razdoblja u MZ hipokampusa vide se slojevi veoma slični onima u odraslom hipokampusu: *stratum lacunosum moleculare* i *stratum radiatum* (163). Oni još uvijek nemaju potpuno zreo izgled te zadržavaju neke od elemenata peteroslojne MZ iz ranog fetalnog razdoblja. Novonastali *stratum radiatum* iznad CP CA vjerojatno proizlazi iz dubokog zrnatog sloja pošto se u njemu nalaze NeuN i reelin IR neuroni polimorfnog izgleda, s 2 do 3 dendritička nastavka, raznoliko usmjereni i puno zrelijeg izgleda od piramidnih neurona CP ispod njih (163). Kostović i suradnici opisali su u 15. TNZ polimorfne i vretenaste neurone u MZ hipokampusa na čijim se dendritima već razvijaju dendritički trnovi. Seress i Ábrahám opisali su reelin pozitivne ne-CR stanice u unutarnjem dijelu MZ hipokampusa od 14. tjedna gestacije (142). Prisutni su i rijetki MAP2 pozitivni neuroni na granici *stratum radiatum* i CP. Tijekom srednjeg fetalnog razdoblja dolazi do velikog rasta apikalnih dendrita piramidnih neurona koji ispune cijelu debljinu *stratum radiatum* MZ. Istovremeno se prorjeđuju NeuN neuroni u *stratum radiatum*, posebno u CA3 i CA2 području gdje je rast dendrita najveći. U *stratum radiatum* sada su među apikalnim dendritima vidljivi rijetki MAP2 neuroni dobro razvijene somatodendritičke morfologije. ECM je obilan u cijeloj MZ, a FN je posebno izražen u *stratum radiatum* CA3 i CA2 dok se u CA1 ne vidi razlika u između *stratum radiatum* i *stratum lacunosum moleculare*.

Stratum lacunosum moleculare zadržava elemente subpijalnog zrnatog sloja, MZ u užem smislu i fibrilanog sloja MZ hipokampalnog primordija. Još uvijek prisutan subpijalni zrnati sloj ispunjavaju velike, tangencijalno izdužene CR stanice. Krajem srednjeg fetalnog razdoblja prisutno je mnogo kalretinin pozitivnih interneurona koji tangencijalno i radijalno migriraju kroz MZ. Najistaknutija značajka *stratum lacunosum moleculare* je velika fibrilarna reaktivnost. Elektronskom mikroskopijom pokazani su snopovi aksona koji prave *en passant* sinaptičke kontakte s apikalnim dendritima piramidnih neurona CA i s polimorfnim neuronima u MZ hipokampusa početkom srednjeg fetalnog razdoblja (163). Mogući izvor tih ranih aferentnih vlakana su monoaminergički aksoni moždanog debla, medijalne septalne jezgre, supramamilarne jezgre hipotalamusa (87), aksoni iz EK i subikuluma te recipročni aksoni CA1 i subikuluma u EK (166).

Kasno fetalno razdoblje obilježava intenzivnije sazrijevanje piramidnih stanica CA2 i CA3 područja što se reflektira u MZ. Njihovi piramidni neuroni počinju eksprimirati NF200 te su spremni za izrastanje prema svojim ciljnim postsinaptičkim elementima izvan hipokampusa (216). *Stratum radiatum* bogat je apikalnim dendritima te rijetkim živčanim stanicama. Cijelom debljinom MZ CA1 i dalje su prisutni veliki polimorfni neuroni.

Glavni događaj postnatalnog razvoja hipokampusa je mijelinizacija pa tako je i u njoj MZ.

6.2.1 MZ kao SP arhitekture

SP zona neokorteksa građena je od labavo raspoređenih aksona, sinapsi, čunjića rasta, migrirajućih neurona, visoko diferenciranih postmigratornih polimorfni neurona, glija stanica te velike količine molekula ECM-a (128,130,132,137,217,218). Neuron SP pokazuje ranu funkcionalnu aktivnost i neurotransmitterska svojstva, imaju ulogu u morfogenezi razvoja talamokortikalnih i kortikokortikalnih veza kao i ulogu u formiranju kortikalnih kolumni. Također, SP je glavno mjesto rane kortikalne sinaptogeneze te služi kao *čekaonica* za različite sustave aferentnih aksona što trebaju urasti u moždanu koru. Svi stanični elementi SP smješteni su u obilnom hidrofilnom ECM (219). Zbog ove posljednje značajke SP moguće ju je jasno prikazati metodom magnetske rezonancije (MRI) na ljudskom fetalnom mozgu (159,198). Dok urastajuća aferentna vlakna u neokorteks ulaze u kortikalnu ploču preko SP, putujući ispod sive tvari i zatim se usmjeravajući prema gore, prema kortikalnoj ploči, rana hipokampalna aferentna vlakna ulaze i završavaju svoj put iznad hipokampalne ploče u MZ, uspostavljajući sinapse s apikalnim dendritima glavnih hipokampalnih neurona (163,220). Za razliku od neokorteksa, SP je u hipokampalnoj formaciji slabo razvijena i teško ju je razlikovati od hipokampalne kortikalne ploče.

Naša studija opisala je složenu organizaciju peteroslojne MZ hipokampalnog primordija čovjeka u ranom fetalnom razdoblju. Duboki slojevi MZ pokazuju ekspresiju sinaptičkog markera sinaptofizina kao i markere postmitotičkih neurona već u 12. TNZ koji mogu biti postsinaptički elementi nadolazećih aferentnih vlakana, vjerojatno monoaminergičkih aferenata iz moždanog debla. MZ je najrazvijenija fetalna zona hipokampusa te od srednjeg fetalnog razdoblja pa nadalje čini polovicu debljine hipokampalnog zida. U ovom radu pokazali smo ranu diferencijaciju pionirskih stanica kao što su CR stanice za koje je pokazano da igraju ulogu vodiča za urastajuća vlakna perforantnog puta prema GD (153). Također, u *stratum radiatum* prisutne su živčane stanice zrelije od onih u podležućoj CP hipokampusa koji mogu primati urastajuće aferente tijekom srednjeg fetalnog razdoblja dok piramidni neuroni nisu do kraja diferencirani. Uočili smo da se sa sazrijevanjem piramidnih neurona CA mijenjaju i značajke MZ. Tijekom kasnog fetalnog razdoblja ona postupno, od medijalno prema lateralno, od CA3 prema CA1, gubi elemente peteroslojne MZ hipokampalnog primordija te poprima izgled slojeva odraslog mozga. Osim toga, smanjuje se broj CR i visoko

diferenciranih stanica *stratum radiatum*, apikalni dendriti piramidnih stanica izrastaju, a količina ECM-a se smanjuje. Kao što i neuroni CA1 područja imaju dulji proces sazrijevanja od ostalih dijelova CA tako je u MZ produljeno vrijeme diferencijacije *stratum lacunosum moleculare*, a posebno *stratum radiatum*. Hipokampalna MZ obilježena je velikom količinom ECM-a, kao i SP zona. Potonje svojstvo i istaknuta veličina omogućilo nam je prikaz hipokampalne MZ *in vitro* MRI tehnikom od srednjeg fetalnog razdoblja nadalje (159).

6.3 Transkripcijski faktor ZBTB20 novi prenatalni marker arhikorteksa

Koristeći javno dostupnu bazu ekspresije gena u ljudskome mozgu (178) izabrali smo nekoliko gena-kandidata koji se snažno eksprimiraju tijekom prenatalnog razvoja u hipokampalnoj formaciji. Transkripcijski faktor ZBTB20 pokazao se kao najbolji kandidat, za kojeg je već poznato da ima ulogu u specifikaciji identiteta CA1 piramidnih neurona kod eksperimentalnih životinja (221–225).

ZBTB20 gen kodira protein, transkripcijski represor, koji pripada skupini transkripcijskih faktora sa N-terminal BTB/POZ domenom i C-terminal DNA-vežućim cinkovim prstenom (*eng.* DNA-binding zinc-finger domain). Važan je u razvojnim procesima i patofiziologiji tumora (225,226). U mozgu sisavaca prisutan je u ranim hipokampalnim neuronima, zrnatim stanicama malog mozga i progenitorima glija stanica, kao i samoj gliji (221). Mutacije ZBTB20 gena u čovjeka povezuju se sa *Primrose sindromom* (makrocefalija, dismorfija lica, ageneza korpusa kalozuma, intelektualnim deficitom, širokim spektrom neurorazvojnih bolesti među kojima su autizam i intelektualne teškoće, te shizofrenijom (227–229).

Naša studija prvi put opisuje transkripcijski faktor ZBTB20 kao prenatalni arhikortikalni marker hipokampusa čovjeka. On ima prolaznu prenatalnu ekspresiju u postmitotičkim piramidnim neuronima CA i zrnatim stanicama GD, te kalretinin pozitivnim interneuronima u hipokampusu. Na granici CA1 i subikuluma ekspresija ZBTB20 naglo nestaje. U ranom fetalnom razdoblju jedini pozitivni nalaz je prisutnost ZBTB20 u postmitotičkim neuronima u primordiju GD. Nema pozitivnih stanica u VZ niti u IZ zoni što može govoriti u prilog da su te stanice primordija GD pristigle iz nekih drugih područja. Rosenthal i suradnici pokazali su da se *Zbtb20* kod miša prije hipokampalnog primordija pojavljuje u primordiju bazalnih ganglija (*eng.* *ganglionic eminence*) i tegmentumu mezencefalona, a istovremeno s hipokampalnim primordijem u septumu miša (225). Od kraja ranog fetalnog razdoblja do prenatalnog razdoblja ZBTB20 prisutan je u stanicama VZ, IZ, SP i CP CA, te u zrnatim stanicama i stanicama polimorfnog sloja GD. Što su stanice više diferencirane prisutnost ZBTB20 je manja pa tako vidimo radijalni gradijent ekspresije. U CA više je pozitivnih ZBTB20 stanica u površnom dijelu piramidnog sloja, a u GD više u donjem dijelu znatog sloja. Također, suprapiramidalna usna od 20. TNZ ima manju ekspresiju transkripcijskog faktora od

infrapiramidne usne GD. Subikulum je bez reaktivnosti, a u susjednim mezokortikalnim područjima vrlo je blaga reaktivnost u stanicama gornjeg piramidnog sloja CP. Što se prenatalno vrijeme bliži terminu ekspresija se od CA1 prema GD postupno smanjuje, te ju postnatalno nismo primjetili. Isti model ekspresije prisutan je i u IG.

Mitchelmore i suradnici prvi su 2002. pokazali specifičnu ekspresiju tada novog transkripcijskog faktora *Zbtb20* u postmitotičkim neuronima CA i GD u kasnom embrionalnom i postnatalnom razvoju miša (221). Prenatalno *Zbtb20* pokazali su u IZ i CP hipokampalnog primordija s naglim prekidom ekspresije na granici CA1 i subikuluma, te u stanicama IG. Postnatalno je prisutan gradijent ekspresije u kojem je *Zbtb20* eksprimiran najviše u najmlađim stanicama. Nakon drugog postnatalnog tjedna dolazi do opadanja ekspresije, najprije u piramidnim neuronima CA, a zatim i u zrnatim stanicama GD. Nielsen i suradnici 2007. ektopičnom ekspresijom *Zbtb20* kod miša potaknuli su neurogenezu sličnu piramidnim neuronima CA hipokampusa u nehipokampalnim nezrelim piramidnim neuronima (222). Također su pokazali da *Zbtb20* usporava radijalnu migraciju kortikalnih neurona, što je jedna od važnih obilježja migracije hipokampalnih neurona. U kasnijim radovima pokazali su da *Zbtb20* određuje identitet hipokampalnih neurona kroz izravnu represiju/inhibiciju gena koji kontroliraju razvoj projekcijskih neurona neokorteksa (230). On se veže na gene transkripcijskih faktora koji kontroliraju razvoj kalozalnih projekcijskih neurona (*Satb2*), kortikotalamičkih projekcijskih neurona (*SOX5*, *Tbr1*), neurona koji šalju projekcije subcerebralno (*Fzf2*), te transkripcijskih faktora u neuralnim progenitorima za neurone gornjih slojeva neokorteksa (*Cux1*, *Cux2*, *Mef2c*, *Robr*) (230).

Xie i suradnici 2010. eksperimentalno su na *Zbtb20 knock-out* mišu uočili promjenu CA1 područja u prijelazni neokorteks bez oblikovanog *stratum oriens* i *stratum radiatum*, subikulum je ektopično postavljen uz CA3 područje čiji je piramidni sloj širok (224). Cijeli hipokampus *Zbtb20 knock-out* miša smanjenog je volumena uslijed pojačane apoptotičke aktivnosti u postnatalnom razvoju. Xie i suradnici pokazali su *Zbtb20* u proliferativnim stanicama, dok Mitchelmore i suradnici nisu našli kolokalizaciju BrdU i *Zbtb20* proteina. Razlika može biti zbog različitih vremenskih okvira studija u kojima Xie i suradnici promatraju raniji period od E12.5, a Mitchelmore tek od E16. Međutim, mi također nismo našli ZBTB20 u proliferativnim stanicama. Patohistološki nalaz pomaknutog subikuluma i presubikuluma u područje CA pokazan je na humanom

materijalu kod pacijenta s *de novo* ZBTB20 mutacijom (228). Uz patološki nalaz na hipokampusu prisutna je bila i teška astrogljalna hiperplazija u bijeloj tvari, te u gornjim slojevima neokorteksa manja kompaktnost između neurona (228). U našoj studiji dvostruko bojanje ZBTB20 i markera astrocита GFAP kolokalizira u istim stanicama, a taj nalaz također je pokazan i u miša (221,231). Rosenthal i suradnici 2012. osim već dosadašnjih mjesta ekspresije *Zbtb20* kod miša zabilježili su i ekspresiju u bazalnim ganglijima (225). U našoj studiji našli smo mRNA u bazalnim ganglijima, ali ne i sam protein.

Dosadašnje studije na eksperimentalnim životinjama uglavnom su usmjerene na CA1 područje. Naši rezultati pokazuju da je ZBTB20 ekspresija u CA2, CA3 i GD mnogo duža nego CA1. Ekspresija ZBTB20 proteina, no i prisutnost mRNA koja ga kodira tijekom kasnog fetalnog razdoblja i perinatalno kaskadno se povećava od CA1 gdje je najniža, prema GD gdje je najviša. U terminu ZBTB20 prisutan je još u GD, a postnatalno u svim hipokampalnim područjima nije zabilježena ekspresija proteina, dok mRNA ostaje prisutna u jezgrama zrnatih stanica i piramidnih neurona CA. Ta situacija je dosta neobična jer kako je pokazano na mišu ZBTB20 važan je u sazrijevanju CA1 živčanih stanica, posebno njihovih apikalnih dendrita (221,232), a u hipokampusu čovjeka CA1 piramidni neuroni kasne u sazrijevanju u odnosu na ostatak CA.

Zanimljiv je nalaz prisutnosti mRNA u stanicama subikuluma i CP neokorteksa, bazalnih ganglija i diencefalona, a IR proteina ZBTB20 u tim stanicama je negativna. Također u ranom fetalnom razdoblju kada je transkripcijski faktor ZBTB20 prisutan samo u primordiju GD, istovremeno mRNA nalazimo u stanicama VZ, IZ i CP ne samo arhikorteksa, već i neokorteksa, te migrirajućih stanica u MZ koje dolaze iz smjera kortikalnog hema. U eksperimentalnim modelima miša do sada nije zabilježen ovakav nalaz. Razlika u ekspresiji mRNA i proteina može biti uslijed preniske razine mRNA u stanici (233). U tom slučaju stanica ne proizvodi protein ili ga proizvodi u nedovoljnoj količini da bi se mogao detektirati. Kombinacije postranskripcijske i posttranslacijske regulacije posredstvom miRNA ili nekim drugim mehanizmom reguliraju finu ekspresiju gena između različitih skupina stanica (233–235). Također ZBTB20 gen ima dvije izoforme proteina pa je pitanje koju izoformu pokriva korišteno protutijelo ZBTB20.

Naši rezultati pokazuju kako transkripcijski faktor ZBTB20 predstavlja bitan element regulatornog molekularnog mehanizma razvoja troslojnog arhikorteksa i uspostavljanja

granice prema prijelaznom korteksu i neokorteksu. Detalji tog molekularnog mehanizma u čovjeka još ostaju otvoreno pitanje.

7. ZAKLJUČCI

1. Hipokampalna formacija čovjeka najviše i najbrže se razvija tijekom ranog i početkom srednjeg fetalnog razdoblja kada poprima odrasli izgled (14-24TNZ).
2. Rostrokaudalnu razliku u razvoju hipokampalne formacije nismo uočili.
3. Postoji složena organizacija peteroslojne MZ hipokampalnog primordija čovjeka u ranom fetalnom razdoblju.
4. MZ je najrazvijenija fetalna zona hipokampusu te od srednjeg fetalnog razdoblja pa nadalje čini polovicu debljine hipokampalnog zida.
5. MZ hipokampalne formacije morfološki je građena kao SP neokorteksa (prisutnost obilja labavo raspoređenih aksona, sinapsi, čunjića rasta, migrirajućih neurona, visoko diferenciranih postmigratornih polimorfnih neurona, glija stanica te velike količine molekula ECM-a).
6. Za razliku od neokortikalnih regija, subplate zona u hipokampalnoj formaciji je slabo razvijena.
7. Istaknuta veličina hipokampalne MZ kao i obilje ECM-a koji sadrži omogućuje nam njen prikaz *in vitro* MRI tehnikom.
8. Transkripcijski faktor ZBTB20 predstavlja bitan element regulatornog molekularnog mehanizma razvoja troslojnog arhikorteksa i uspostavljanja granice prema prijelaznom mezokorteksu i neokorteksu.

8. SAŽETAK

Hipokampalna formacija u ljudskom mozgu pokazuje različitu laminarnu organizaciju tijekom razvitka u odnosu na lateralna kortikalna područja. Za razliku od neokortikalnih regija, subplate zona u hipokampalnoj formaciji je slabo razvijena, te rana urastajuća vlakna prema hipokampusu završavaju u istaknutoj marginalnoj zoni, uspostavljajući tamo sinapse s apikalnim dendritima glavnih hipokampalnih neurona.

Naša studija opisala je složenu organizaciju peteroslojne MZ hipokampalnog primordija čovjeka u ranom fetalnom razdoblju. Duboki slojevi MZ pokazuju ekspresiju sinaptičkog markera sinaptofizina kao i markere postmitotičkih neurona već u 12. TNZ koji mogu biti postsinaptički elementi nadolazećih aferentnih vlakana. MZ je najrazvijenija fetalna zona hipokampusa te od srednjeg fetalnog razdoblja pa nadalje čini polovicu debljine hipokampalnog zida. Uočili smo da se sa sazrijevanjem piramidnih neurona CA mijenjaju i značajke MZ. Tijekom kasnog fetalnog razdoblja ona postupno od medijalno prema lateralno, od CA3 prema CA1, gubi elemente peteroslojne MZ hipokampalnog primordija i poprima izgled slojeva odraslog mozga. MZ hipokampalne formacije kao i SP neokorteksa od srednjeg fetalnog razdoblja nadalje moguće je prikazati metodom MR zbog obilja ECM i svoje debljine.

U ovoj disertaciji prvi put smo opisali transkripcijski faktor ZBTB20 kao prenatalni arhikortikalni marker hipokampusa čovjeka. On ima prolaznu prenatalnu ekspresiju u postmitotičkim piramidnim neuronima CA i zrnatim stanicama GD, te kalretinin pozitivnim interneuronima u hipokampusu. Na granici CA1 i subikuluma ekspresija ZBTB20 naglo nestaje. Transkripcijski faktor ZBTB20 predstavlja bitan element regulatornog molekularnog mehanizma razvoja troslojnog arhikorteksa i uspostavljanja granice prema prijelaznom korteksu i neokorteksu. Detalji tog molekularnog mehanizma u čovjeka još ostaju otvoreno pitanje.

9. SUMMARY

Histological, MRI and transcriptome analysis of the reorganizational processes in the developing human hippocampus

Vinka Knezović, MD

During development, the hippocampal formation of the human brain exhibits a different laminar organisation in comparison to the neocortex. MZ is the most developed foetal hippocampal zone and, from mid-foetal period onwards, accounts for half of the thickness of the hippocampal wall. We have noticed that MZ characteristics change with the maturation of CA pyramidal neurons. During later stages of foetal development, MZ gradually, from CA3 to CA1, loses elements of the five-layer MZ hippocampal primordium and takes on the layering of an adult brain. From mid-foetal period it is possible to demonstrate hippocampal MZ and the SP neocortex using the MRI due to the abundance of ECM and their thickness. In this dissertation the transcription factor ZBTB20 is described as a prenatal archicortical hippocampal marker in humans for the very first time. It exhibits a transient prenatal expression in postmitotic CA pyramidal neurons and GD granular cells. On the CA1-subiculum border, the ZBTB20 expression stops abruptly.

The transcription factor ZBTB20 is an important element, not only in the regulatory molecular mechanism of the three-layer archicortex development, but also in establishing a border towards the transient cortex and the neocortex.

10. POPIS LITERATURE

1. Andersen P, Morris R, Amaral D, Bliss T, O'Keefe J, ur. *The Hippocampus Book*. New York: Oxford University Press (OUP); 2007.
2. Duvernoy HM, Cattin F, Risold P-Y. *The Human Hippocampus* [Internet]. 4. izd. *Acta Neurochirurgica*. Berlin, Heidelberg: Springer Berlin Heidelberg; 2013. [pristupljeno 21.02.2019]. Dostupno na: <http://link.springer.com/10.1007/978-3-642-33603-4>
3. Nieuwenhuys R, Voogd J, van Huijzen C. *The Human Central Nervous System*. 4. izd.. Berlin, Heidelberg: Springer Berlin Heidelberg; 2008.
4. Bobić Rasonja M, Orešković D, Knezović V, Pogledić I, Pupačić D, Vukšić M, i sur. Histological and MRI Study of the Development of the Human Indusium Griseum. *Cereb Cortex*. 2019 Dec 17;29(11):4709–24.
5. Di Ieva A, Fathalla H, Cusimano MD, Tschabitscher M. The indusium griseum and the longitudinal striae of the corpus callosum. *Cortex*. 2015;62:34–40.
6. Insausti R, Amaral DG. Hippocampal Formation. U: Mai JK, Paxinos G, ur. *The Human Nervous System*. 3. izd. San Diego: Elsevier; 2012. Str. 896-942.
7. Strange BA, Witter MP, Lein ES, Moser EI. Functional organization of the hippocampal longitudinal axis. *Nat Rev Neurosci*. 2014 Oct 19;15(10):655–69.
8. Lopes da Silva FH, Witter MP, Boeijinga PH, Lohman AH. Anatomic organization and physiology of the limbic cortex. *Physiol Rev*. 1990 Apr;70(2):453–511. doi: 10.1152/physrev.1990.70.2.453
9. Amaral DG, Insausti R. Hippocampal Formation. U: Paxinos G, ur. *The Human Nervous System*. San Diego: Academic Press; 1990. Str. 711–55.
10. Humphrey T. The Development of the Human Hippocampal Formation Correlated with some Aspects of its Phylogenetic History. U: Hassler R, Stephan H, ur. *Evolution of the Forebrain*. Boston, MA: Springer US; 1966. Str. 104–16.
11. Eckenhoff MF, Rakic P. Radial organization of the hippocampal dentate gyrus: A Golgi, ultrastructural, and immunocytochemical analysis in the developing rhesus monkey. *J Comp Neurol*. 1984;223(1):1–21. doi: 10.1002/cne.902230102
12. Hines M. Studies in the growth and differentiation of the telencephalon in man. The fissura hippocampi. *J Comp Neurol*. 1922 Feb;34(1):73–171. doi:

10.1002/cne.900340104

13. Amaral DG. A golgi study of cell types in the hilar region of the hippocampus in the rat. *J Comp Neurol.* 1978;182(5):851-914. doi: 10.1002/cne.901820508
14. Seress L, Mrzljak L. Basal dendrites of granule cells are normal features of the fetal and adult dentate gyrus of both monkey and human hippocampal formations. *Brain Res.* 1987 Mar;405(1):169–74. doi: 10.1016/0006-8993(87)91003-1
15. Lorente de No R. Studies on the structure of the cerebral cortex II. Continuation of the study of the Ammonic system. *J Psychol Neurol.* 1934;46:113–177.
16. Sloviter RS, Sollas AL, Barbaro NM, Laxer KD. Calcium- binding protein (calbindin- D28K) and parvalbumin immunocytochemistry in the normal and epileptic human hippocampus. *J Comp Neurol.* 1991;308(3):381-396. doi: 10.1002/cne.903080306
17. Seress L, Gulyás AI, Ferrer I, Tunon T, Soriano E, Freund TF. Distribution, morphological features, and synaptic connections of parvalbumin- and calbindin D28k- immunoreactive neurons in the human hippocampal formation. *J Comp Neurol.* 1993;337(2):208-230. doi: 10.1002/cne.903370204
18. Kohara K, Pignatelli M, Rivest AJ, Jung H-Y, Kitamura T, Suh J, et al. Cell type-specific genetic and optogenetic tools reveal hippocampal CA2 circuits. *Nat Neurosci.* 2014 Feb 15;17(2):269–79. doi: 10.1038/nn.3614
19. Freund TF, Buzsáki G. Interneurons of the hippocampus. *Hippocampus.* 1996;6(4):347-470. doi: 8-1063(1996)6:4<347::AID-HIPO1>3.0.CO;2-I
20. Braak H. Zur Pigmentarchitektur der Großhirnrinde des Menschen. *Z.Zellforsch.* 1972;127, 407–438. doi: 10.1007/BF00306883
21. Felleman DJ, Van Essen DC. Distributed hierarchical processing in the primate cerebral cortex. *Cereb Cortex.* 1991;1:1-47. doi: 10.1093/cercor/1.1.1
22. Benes FM, Kwok EW, Vincent SL, Todtenkopf MS. A reduction of nonpyramidal cells in sector CA2 of schizophrenics and manic depressives. *Biol Psychiatry.* 1998; 44(2):88-97. doi: 10.1016/S0006-3223(98)00138-3
23. Benes FM, Lim B, Matzilevich D, Walsh JP, Subburaju S, Minns M. Regulation of the GABA cell phenotype in hippocampus of schizophrenics and bipolars. *Proc Natl Acad Sci U S A.* 2007;104(24):10164-10169. doi: 10.1073/pnas.0703806104
24. Knable MB, Barci BM, Webster MJ, Meador-Woodruff J, Torrey EF. Molecular

- abnormalities of the hippocampus in severe psychiatric illness: Postmortem findings from the Stanley Neuropathology Consortium. *Mol Psychiatry*. 2004;9(6):609-620. doi: 10.1038/sj.mp.4001471
25. Dickson DW, Ruan D, Crystal H, Mark MH, Davies P, Kress Y, et al. Hippocampal degeneration differentiates diffuse lewy body disease (DLBD) from Alzheimer's disease: Light and electron microscopic immunocytochemistry of CA2-3 neurites specific to DLBD. *Neurology*. 1991;41(9):1402. doi: 10.1212/WNL.41.9.1402
 26. Bartesaghi R, Gessi T. Parallel activation of field CA2 and dentate gyrus by synaptically elicited perforant path volleys. *Hippocampus*. 2004;14(8):948-963. doi: 10.1002/hipo.20011
 27. Robert V, Cassim S, Chevalyere V, Piskorowski RA. Hippocampal area CA2: properties and contribution to hippocampal function. *Cell Tissue Res*. 2018;373(3):525-40. doi: 10.1007/s00441-017-2769-7
 28. Cui Z, Gerfen CR, Young WS. Hypothalamic and other connections with dorsal CA2 area of the mouse hippocampus. *J Comp Neurol*. 2013;501(8):1844-1866. doi: 10.1002/cne.23263
 29. Hitti FL, Siegelbaum SA. The hippocampal CA2 region is essential for social memory. *Nature*. 2014;508(7494):88-92. doi: 10.1038/nature13028
 30. Sun Q, Sotayo A, Cazzulino AS, Snyder AM, Denny CA, Siegelbaum SA. Proximodistal Heterogeneity of Hippocampal CA3 Pyramidal Neuron Intrinsic Properties, Connectivity, and Reactivation during Memory Recall. *Neuron*. 2017;95(3):656-672.e3. doi: 10.1016/j.neuron.2017.07.012
 31. Chevalyere V, Siegelbaum SA. Strong CA2 pyramidal neuron synapses define a powerful disynaptic cortico-hippocampal loop. *Neuron*. 2010;66(4):560-572. doi: 10.1016/j.neuron.2010.04.013
 32. Boehringer R, Polygalov D, Huang AJY, Middleton SJ, Robert V, Wintzer ME, et al. Chronic Loss of CA2 Transmission Leads to Hippocampal Hyperexcitability. *Neuron*. 2017;94(3):642-655.e9. doi: 10.1016/j.neuron.2017.04.014
 33. Amaral DG, Cowan WM. Subcortical afferents to the hippocampal formation in the monkey. *J Comp Neurol*. 1980;189(4):573-591. doi: 10.1002/cne.901890402
 34. Van Hoesen GW, Pandya DN. Some connections of the entorhinal (area 28) and

- perirhinal (area 35) cortices of the rhesus monkey. III. Efferent connections. *Brain Res.* 1975;95(1):39-59. doi: 10.1016/0006-8993(75)90206-1
35. Van Hoesen GW, Pandya DN. Some connections of the entorhinal (area 28) and perirhinal (area 35) cortices of the rhesus monkey. I. Temporal lobe afferents. *Brain Res.* 1975;95:1-24. doi: 10.1016/0006-8993(75)90204-8
 36. Van Hoesen GW, Rosene DL, Mesulam MM. Subicular input from temporal cortex in the rhesus monkey. *Science* (80-). 1979;205(4406):608-610. doi: 10.1126/science.109926
 37. Seltzer B, Van Hoesen GW. A direct inferior parietal lobule projection to the presubiculum in the rhesus monkey. *Brain Res.* 1979;179:157-161. doi: 10.1016/0006-8993(79)90499-2
 38. Seltzer B, Pandya DN. Further observations on parieto-temporal connections in the rhesus monkey. *Exp Brain Res.* 1984; 55(2). doi: 10.1007/BF00237280
 39. Amaral DG, Insausti R, Cowan WM. Evidence for a direct projection from the superior temporal gyrus to the entorhinal cortex in the monkey. *Brain Res.* 1983;275(2):263-277. doi: 10.1016/0006-8993(83)90987-3
 40. Goldman-Rakic PS, Selemon LD, Schwartz ML. Dual pathways connecting the dorsolateral prefrontal cortex with the hippocampal formation and parahippocampal cortex in the rhesus monkey. *Neuroscience.* 1984;12(3):719-743. doi: 10.1016/0306-4522(84)90166-0
 41. Insausti R, Amaral DG, Cowan WM. The entorhinal cortex of the monkey: II. Cortical afferents. *J Comp Neurol.* 1987;264(3):356-395. doi: 10.1002/cne.902640306
 42. Saleem KS, Tanaka K. Divergent projections from the anterior inferotemporal area TE to the perirhinal and entorhinal cortices in the macaque monkey. *J Neurosci.* 1996;16(15):4757-4775. doi: 10.1523/JNEUROSCI.16-15-04757.1996
 43. Mohedano-Moriano A, Pro-Sistiaga P, Arroyo-Jimenez MM, Artacho-Pérula E, Insausti AM, Marcos P, i sur. Topographical and laminar distribution of cortical input to the monkey entorhinal cortex. *J Anat.* 2007;211(2):250–60. doi: 10.1111/j.1469-7580.2007.00764.x
 44. Mohedano-Moriano A, Martinez-Marcos A, Pro-Sistiaga P, Blaizot X, Arroyo-Jimenez MM, Marcos P, et al. Convergence of unimodal and polymodal sensory

- input to the entorhinal cortex in the fascicularis monkey. *Neuroscience*. 2008;151(1):255-271. doi: 10.1016/j.neuroscience.2007.09.074
45. Pritchard TC, Hamilton RB, Morse JR, Norgren R. Projections of thalamic gustatory and lingual areas in the monkey, *Macaca fascicularis*. *J Comp Neurol*. 1986;244(2):213-228. doi: 10.1016/j.neuroscience.2007.09.074
 46. Habets AMMC, Lopes da Silva FH, de Quartel FW. Autoradiography of the olfactory-hippocampal pathway in the cat with special reference to the perforant path. *Exp Brain Res*. 1980;38(3):257-265. doi: 10.1016/j.neuroscience.2007.09.074
 47. Van Hoesen GW. The parahippocampal gyrus: New observations regarding its cortical connections in the monkey. *Trends in Neurosciences*. 1982.5:345-350. doi: 10.1016/0166-2236(82)90201-6
 48. Krettek JE, Price JL. Projections from the amygdaloid complex and adjacent olfactory structures to the entorhinal cortex and to the subiculum in the rat and cat. *J Comp Neurol*. 1977;178(2):255-279. doi: 10.1002/cne.901780205
 49. Insausti R, Amaral DG, Cowan WM. The entorhinal cortex of the monkey: III. Subcortical afferents. *J Comp Neurol*. 1987;264(3):396--408. doi: 10.1002/cne.902640307
 50. Saunders RC, Rosene DL. A comparison of the afferents of the amygdala and the hippocampal formation in the rhesus monkey: I. Convergence in the entorhinal, prorrhinal, and perirhinal cortices. *J Comp Neurol*. 1988;271(2):153–84.
 51. Saunders RC, Rosene DL, Van Hoesen GW. Comparison of the efferents of the amygdala and the hippocampal formation in the rhesus monkey: II. Reciprocal and non- reciprocal connections. *J Comp Neurol*. 1988;271(2):185–207. doi: 10.1002/cne.902710202
 52. Pitkänen A, Kelly JL, Amaral DG. Projections from the lateral, basal, and accessory basal nuclei of the amygdala to the entorhinal cortex in the macaque monkey. *Hippocampus*. 2002;12(2):186-205. doi: 10.1002/hipo.1099
 53. Aggleton JP. A description of the amygdalo-hippocampal interconnections in the macaque monkey. *Exp Brain Res*. 1986;64(3):515-526. doi: 10.1007/BF00340489
 54. Amaral DG. Amygdalohippocampal and amygdalocortical projections in the primate brain. *Adv Exp Med Biol*. 1986; 203:3-17. doi: 10.1007/978-1-4684-

7971-3_1

55. Groenewegen HJ, Room P, Witter MP, Lohman AHM. Cortical afferents of the nucleus accumbens in the cat, studied with anterograde and retrograde transport techniques. *Neuroscience*. 1982;7(4):977-996. doi: 10.1016/0306-4522(82)90055-0
56. Sørensen KE, Witter MP. Entorhinal efferents reach the caudato-putamen. *Neurosci Lett*. 1983;35(3):259-264. doi: 10.1016/0304-3940(83)90327-0
57. Sørensen KE. Projections of the entorhinal area to the striatum, nucleus accumbens, and cerebral cortex in the guinea pig. *J Comp Neurol*. 1985;238(3):308-322. doi: 10.1002/cne.902380306
58. Markowitsch HJ, Irle E, Bang-Olsen R, Flindt-Egebak P. Claustral efferents to the cat's limbic cortex studied with retrograde and anterograde tracing techniques. *Neuroscience*. 1984;12(2):409-425. doi: 10.1016/0306-4522(84)90062-9
59. Witter MP, Room P, Groenewegen HJ, Lohman AHM. Reciprocal connections of the insular and piriform claustrum with limbic cortex: An anatomical study in the cat. *Neuroscience*. 1988;24(2):519-539. doi: 10.1016/0306-4522(88)90347-8
60. Alonso A, Köhler C. A study of the reciprocal connections between the septum and the entorhinal area using anterograde and retrograde axonal transport methods in the rat brain. *J Comp Neurol*. 1984;225(3):327-343. doi: 10.1002/cne.902250303
61. DeVito JL. Subcortical projections to the hippocampal formation in squirrel monkey (*Saimiri sciureus*). *Brain Res Bull*. 1980;5(3):285-289. doi: 10.1016/0361-9230(80)90170-7
62. Meibach RC, Siegel A. Efferent connections of the septal area in the rat: An analysis utilizing retrograde and anterograde transport methods. *Brain Res*. 1977;119(1):1-20. doi: 10.1016/0006-8993(77)90088-9
63. Pasquier DA, Reinoso-Suarez F. The topographic organization of hypothalamic and brain stem projections to the hippocampus. *Brain Res Bull*. 1978;3(4):373-389. doi: 10.1016/0361-9230(78)90106-5
64. Room P, Groenewegen HJ. Connections of the parahippocampal cortex in the cat. II. Subcortical afferents. *J Comp Neurol*. 1986;251(4):451-473. doi: 10.1002/cne.902510403

65. Segal M. Afferents to the entorhinal cortex of the rat studied by the method of retrograde transport of horseradish peroxidase. *Exp Neurol.* 1977;57(3):750-765. doi: 10.1016/0014-4886(77)90106-6
66. Amaral DG, Kurz J. An analysis of the origins of the cholinergic and noncholinergic septal projections to the hippocampal formation of the rat. *J Comp Neurol.* 1985;240(1):37-59. doi: 10.1002/cne.902400104
67. Chandler JP, Crutcher KA. The septohippocampal projection in the rat: An electron microscopic horseradish peroxidase study. *Neuroscience.* 1983;10(3):685-696. doi: 10.1016/0306-4522(83)90210-5
68. Crutcher KA, Madison R, Davis JN. A study of the rat septohippocampal pathway using anterograde transport of horseradish peroxidase. *Neuroscience.* 1981;6(10):1961-1973. doi: 10.1016/0306-4522(81)90036-1
69. Riley JN, Moore RY. Diencephalic and brainstem afferents to the hippocampal formation of the rat. *Brain Res Bull.* 1981;6(4-6):437-444. doi: 10.1016/S0361-9230(81)80014-7
70. Lewis PR, Shute CCD. The cholinergic limbic system: Projections to hippocampal formation, medial cortex, nuclei of the ascending cholinergic reticular system, and the subfornical organ and supra-optic crest. *Brain.* 1967;90(3):521-540. doi: 10.1093/brain/90.3.521
71. Mesulam M - Marsel, Mufson EJ, Levey AI, Wainer BH. Cholinergic innervation of cortex by the basal forebrain: Cytochemistry and cortical connections of the septal area, diagonal band nuclei, nucleus basalis (Substantia innominata), and hypothalamus in the rhesus monkey. *J Comp Neurol.* 1983;214(2):170-197. doi: 10.1002/cne.902140206
72. Wainer BH, Levey AI, Rye DB, Mesulam MM, Mufson EJ. Cholinergic and non-cholinergic septohippocampal pathways. *Neurosci Lett.* 1985;54(1):45-52. doi: 10.1016/S0304-3940(85)80116-6
73. Köhler C, Chan-Palay V, Wu JY. Septal neurons containing glutamic acid decarboxylase immunoreactivity project to the hippocampal region in the rat brain. *Anat Embryol (Berl).* 1984;169(1):41-44. doi: 10.1007/BF00300585
74. Zaczek R, Hedreen JC, Coyle JT. Evidence for a hippocampal-septal glutamatergic pathway in the rat. *Exp Neurol.* 1979;65(1):145-56. doi: 10.1016/0014-

4886(79)90255-3

75. Swanson LW, Cowan WM. An autoradiographic study of the organization of the efferent connections of the hippocampal formation in the rat. *J Comp Neurol.* 1977;172(1):49-84. doi: 10.1002/cne.901720104
76. Raisman G, Cowan WM, Powell TPS. An experimental analysis of the efferent projection of the hippocampus. *Brain.* 1966;89(1):83-108. doi: 10.1093/brain/89.1.83
77. Niimi K, Niimi M, Okada Y. Thalamic afferents to the limbic cortex in the cat studied with the method of retrograde axonal transport of horseradish peroxidase. *Brain Res.* 1978;145(2):225-238. doi: 10.1016/0006-8993(78)90859-4
78. Wyss JM, Swanson LW, Cowan WM. Evidence for an input to the molecular layer and the stratum granulosum of the dentate gyrus from the supramammillary region of the hypothalamus. *Anat Embryol (Berl).* 1979;156(2):165-176. doi: 10.1007/BF00300012
79. Irle E, Markowitsch HJ. Single and combined lesions of the cat's thalamic mediodorsal nucleus and the mammillary bodies lead to severe deficits in the acquisition of an alternation task. *Behav Brain Res.* 1982;6(2):147-165. doi: 10.1016/0166-4328(82)90011-0
80. Shipley MT, Sørensen KE. On the laminar organization of the anterior thalamus projections to the presubiculum in the guinea pig. *Brain Res.* 1975;86(3):473-477. doi: 10.1016/0006-8993(75)90898-7
81. Niimi M. Cortical projections of the anterior thalamic nuclei in the cat. *Exp Brain Res.* 1978;31(3):403-16. doi: 10.1007/BF00237298
82. Herkenham M. The connections of the nucleus reuniens thalami: Evidence for a direct thalamo- hippocampal pathway in the rat. *J Comp Neurol.* 1978;177(4):589-609. doi: 10.1002/cne.901770405
83. Segal M, Landis S. Afferents to the hippocampus of the rat studied with the method of retrograde transport of horseradish peroxidase. *Brain Res.* 1974;78(1):1-15. doi: 10.1016/0006-8993(74)90349-7
84. Segal M. A potent inhibitory monosynaptic hypothalamo-hippocampal connection. *Brain Res.* 1979;162(1):137-141. doi: 10.1016/0006-8993(79)90762-

85. Wyss JM, Swanson LW, Cowan WM. A study of subcortical afferents to the hippocampal formation in the rat. *Neuroscience*. 1979;4(4):463-476. doi: 10.1016/0306-4522(79)90124-6
86. Veazey RB, Amaral DG, Cowan WM. The morphology and connections of the posterior hypothalamus in the cynomolgus monkey (*Macaca fascicularis*). II. Efferent connections. *J Comp Neurol*. 1982;207(2):135-156. doi: 10.1002/cne.902070204
87. Berger B, Esclapez M, Alvarez C, Meyer G, Catala M. Human and monkey fetal brain development of the supramammillary-hippocampal projections: A system involved in the regulation of theta activity. *J Comp Neurol*. 2001;429(4):515–29. doi: 10.1002/1096-9861(20010122)429:4<515::AID-CNE1>3.0.CO;2-2
88. Haglund L, Swanson LW, Köhler C. The projection of the supramammillary nucleus to the hippocampal formation: An immunohistochemical and anterograde transport study with the lectin PHA- L in the rat. *J Comp Neurol*. 1984;229(2):171-185. doi: 10.1002/cne.902290204
89. Nitsch R, Leranth C. Calretinin immunoreactivity in the monkey hippocampal formation-II. Intrinsic gabaergic and hypothalamic non-gabaergic systems: An experimental tracing and co-existence study. *Neuroscience*. 1993;55(3):797–812.
90. Nitsch R, Leranth C. Substance P-containing hypothalamic afferents to the monkey hippocampus: an immunocytochemical, tracing, and coexistence study. *Exp Brain Res*. 1994;101(2):231–40. doi: 10.1007/BF00228743
91. Swanson LW, Cowan WM. Hippocampo-hypothalamic connections: Origin in subicular cortex, not Ammon's horn. *Science*. 1975;189(4199):303-304. doi: 10.1126/science.49928
92. Simpson DA. The efferent fibres of the hippocampus in the monkey. *J Neurol Neurosurg Psychiatry*. 1952;15(2):79-92. doi: 10.1136/jnnp.15.2.79
93. Meibach RC, Siegel A. Efferent connections of the hippocampal formation in the rat. *Brain Res*. 1977;124(2):197-224. doi: 10.1016/0006-8993(77)90880-0
94. Poletti CE, Creswell G. Fornix system efferent projections in the squirrel monkey: An experimental degeneration study. *J Comp Neurol*. 1977;175(1):101-127. doi: 10.1002/cne.901750107
95. Rosene DL, Van Hoesen GW. The Hippocampal Formation of the Primate Brain:

- A Review of Some Comparative Aspects of Cytoarchitecture and Connections. U: Jones E, Peters A, ur. *Cerebral Cortex: Further Aspects of Cortical Function, Including Hippocampus*. Boston MA: Springer; 1987. Str. 345-456.
96. Edinger HM, Kramer SZ, Weiner S, Krayniak PF, Siegel A. The subicular cortex of the cat: An anatomical and electrophysiological study. *Exp Neurol*. 1979;63(3):504-526. doi: 10.1016/0014-4886(79)90168-7
 97. Kaitz SS, Robertson RT. Thalamic connections with limbic cortex. II. Corticothalamic projections. *J Comp Neurol*. 1981;195(3):527-545. doi: 10.1002/cne.901950309
 98. Krettek JE, Price JL. A description of the amygdaloid complex in the rat and cat with observations on intra- amygdaloid axonal connections. *J Comp Neurol*. 1978;178(2):255-279. doi: 10.1002/cne.901780205
 99. Petanjek Z, Judas M, Simic G, Rasin MR, Uylings HBM, Rakic P, i sur. Extraordinary neoteny of synaptic spines in the human prefrontal cortex. *Proc Natl Acad Sci*. 2011;108(32):13281–6. doi: 10.1073/pnas.1105108108
 100. Kostović I, Judaš M. Embryonic and Fetal Development of the Human Cerebral Cortex. U: Toga AW, ur. *Brain Mapping*. Vol. 2. Elsevier; 2015. Str. 167–75.
 101. Kostović I, Sedmak G, Judaš M. Neural histology and neurogenesis of the human fetal and infant brain. *Neuroimage*. 2019 Mar;188:743–73. doi: 10.1016/j.neuroimage.2018.12.043
 102. O’Rahilly R, Müller F. Developmental stages in human embryos: Revised and new measurements. *Cells Tissues Organs*. 2010;192(2):73–84. doi: 10.1159/000289817
 103. O’Rahilly R, Müller F, Streeter GL. Developmental stages in human embryos : including a revision of Streeter’s “Horizons” and a survey of the Carnegie collection. Washington, D.C.: Carnegie Institution of Washington; 1987.
 104. O’Rahilly R, Müller F. *The Embryonic Human Brain. An atlas of Developmental Stages*. 3.izd. Hoboken, NJ: John Wiley & Sons Inc; 2006.
 105. Judaš M. Prenatal Development of the Human Fetal Telencephalon. U: Prayer D, ur. *Fetal MRI*. Berlin, Heidelberg: Springer Berlin Heidelberg; 2011. Str. 81–146.
 106. Kostovic I. *Zentralnervensystem*. U: Hinrichsen KV, ur. *Humanembryologie - Lehrbuch und Atlas der vorgeburtlichen Entwicklung des Menschen*. Berlin-

- Heidelberg-New York: Springer-Verlag; 1990. Str. 381–448.
107. Kostović I. Structural and histochemical reorganization of the human prefrontal cortex during perinatal and postnatal life. U: Uylings HBM, Eden CG Van, Bruin JPC De, Corner MA, Feenstra MGP, ur. *The Prefrontal Its Structure, Function and Cortex Pathology*. Elsevier; Vol.85. 1991. Str. 223–40.
 108. His W. Die Entwicklung des menschlichen Gehirns während der ersten Monate. *Nature*. 1904 Jul;70(1813):293–4. doi: 10.1038/070293b0
 109. Angevine JB, Bodian D, Coulombre AJ, Edds M V., Hamburger V, Jacobson M, i sur. Embryonic vertebrate central nervous system: Revised terminology. *Anat Rec*. 1970 Feb;166(2):257–61. doi: 10.1002/ar.1091660214
 110. Bystron I, Blakemore C, Rakic P. Development of the human cerebral cortex: Boulder Committee revisited. *Nat Rev Neurosci*. 2008 Feb;9(2):110–22. doi: 10.1038/nrn2252
 111. Iacopetti P, Michelini M, Stuckmann I, Oback B, Aaku-Saraste E, Huttner WB. Expression of the antiproliferative gene TIS21 at the onset of neurogenesis identifies single neuroepithelial cells that switch from proliferative to neuron-generating division. *Proc Natl Acad Sci U S A*. 1999 Apr;96(8):4639–44. doi: 10.1073/pnas.96.8.4639
 112. Rakic P. A small step for the cell, a giant leap for mankind: a hypothesis of neocortical expansion during evolution. *Trends Neurosci*. 1995 Sep;18(9):383–8. doi: 10.1016/0166-2236(95)93934-p
 113. Takahashi T, Nowakowski RS, Caviness VSJ. Early ontogeny of the secondary proliferative population of the embryonic murine cerebral wall. *J Neurosci*. 1995 Sep;15(9):6058–68.
 114. Bystron I, Rakic P, Molnar Z, Blakemore C. The first neurons of the human cerebral cortex. *Nat Neurosci*. 2006 Jul;9(7):880–6. doi: 10.1038/nn1726
 115. Meyer G, Schaaps JP, Moreau L, Goffinet AM. Embryonic and early fetal development of the human neocortex. *J Neurosci*. 2000 Mar;20(5):1858–68. doi: 10.1523/JNEUROSCI.20-05-01858.2000
 116. Garcia-Moreno F, Lopez-Mascaraque L, De Carlos JA. Origins and migratory routes of murine Cajal-Retzius cells. *J Comp Neurol*. 2007 Jan;500(3):419–32. doi: 10.1002/cne.21128

117. Rakic S, Zecevic N. Emerging complexity of layer I in human cerebral cortex. *Cereb Cortex*. 2003 Oct;13(10):1072–83. doi: 10.1093/cercor/13.10.1072
118. Bielle F, Griveau A, Narboux-Neme N, Vigneau S, Sigrist M, Arber S, i sur. Multiple origins of Cajal-Retzius cells at the borders of the developing pallium. *Nat Neurosci*. 2005 Aug;8(8):1002–12. doi: 10.1038/nn1511
119. Meyer G, Perez-Garcia CG, Abraham H, Caput D. Expression of p73 and Reelin in the developing human cortex. *J Neurosci*. 2002 Jun;22(12):4973–86. doi: 10.1523/JNEUROSCI.22-12-04973.2002
120. Bystron I, Molnar Z, Otellin V, Blakemore C. Tangential networks of precocious neurons and early axonal outgrowth in the embryonic human forebrain. *J Neurosci*. 2005 Mar;25(11):2781–92. doi: 10.1523/JNEUROSCI.4770-04.2005
121. Super H, Soriano E, Uylings HB. The functions of the preplate in development and evolution of the neocortex and hippocampus. *Brain Res Brain Res Rev*. 1998 Jun;27(1):40–64. doi: 10.1016/s0165-0173(98)00005-8
122. Altman J, Bayer SA. Vertical compartmentation and cellular transformations in the germinal matrices of the embryonic rat cerebral cortex. *Exp Neurol*. 1990 Jan;107(1):23–35. doi: 10.1016/0014-4886(90)90060-
123. Zecevic N, Chen Y, Filipovic R. Contributions of cortical subventricular zone to the development of the human cerebral cortex. *J Comp Neurol*. 2005 Oct;491(2):109–22. doi: 10.1016/0014-4886(90)90060-
124. Brazel CY, Romanko MJ, Rothstein RP, Levison SW. Roles of the mammalian subventricular zone in brain development. *Prog Neurobiol*. 2003 Jan;69(1):49–69. doi: 10.1016/s0301-0082(03)00002-9
125. Letinic K, Zoncu R, Rakic P. Origin of GABAergic neurons in the human neocortex. *Nature*. 2002 Jun;417(6889):645–9. doi: 10.1038/nature00779
126. Pasko R. Specification of Cerebral Cortical Areas. *Science*. 1988;241(4862):170–6. doi: 10.1126/science.3291116
127. Kostović I, Judaš M. Embryonic and Fetal Development of the Human Cerebral Cortex. U:Toga AW ur. *Brain Mapping*. Vol. 2. Elsevier;2015 Jan 1. Str. 167–75.
128. Kostovic I, Rakic P. Developmental history of the transient subplate zone in the visual and somatosensory cortex of the macaque monkey and human brain. *J Comp Neurol*. 1990 Jul;297(3):441–70. doi: 10.1002/cne.902970309

129. Kostović I, Seress L, Mrzljak L, Judaš M. Early onset of synapse formation in the human hippocampus: A correlation with Nissl-Golgi architectonics in 15- and 16.5-week-old fetuses. *Neuroscience*. 1989 Jan;30(1):105–16. doi: 10.1016/0306-4522(89)90357-6
130. Molliver ME, Kostović I, Van Der Loos H. The development of synapses in cerebral cortex of the human fetus. *Brain Res*. 1973 Feb 28;50(2):403–7. doi: 10.1016/0006-8993(73)90741-5
131. Kostovic I, Rakic P. Cytology and time of origin of interstitial neurons in the white matter in infant and adult human and monkey telencephalon. *J Neurocytol*. 1980 Apr;9(2):219–42. doi: 10.1007/BF01205159
132. Allendoerfer K. The Subplate, a Transient Neocortical Structure: Its Role in the Development of Connections between Thalamus and Cortex. *Annu Rev Neurosci*. 1994;17(1):185-218. doi: 10.1146/annurev.neuro.17.1.185
133. Kostović I, Judaš M. Transient patterns of cortical lamination during prenatal life: Do they have implications for treatment? *Neurosci Biobehav Rev*. 2007;31(8):1157–68. doi: 10.1016/j.neubiorev.2007.04.018
134. Kostović I, Judaš M. The development of the subplate and thalamocortical connections in the human foetal brain. *Acta Paediatr Int J Paediatr*. 2010;99(8):1119–27. doi: 10.1111/j.1651-2227.2010.01811.x
135. Zecevic N, Verney C. Development of the catecholamine neurons in human embryos and fetuses, with special emphasis on the innervation of the cerebral cortex. *J Comp Neurol*. 1995 Jan;351(4):509–35. doi: 10.1002/cne.903510404
136. Kostović I, Petanjek Z, Judaš M. Early areal differentiation of the human cerebral cortex: Entorhinal area. *Hippocampus*. 1993; 3(4):447-58. doi: 10.1002/hipo.450030406
137. Kostovic I, Rakic P. Development of prestriate visual projections in the monkey and human fetal cerebrum revealed by transient cholinesterase staining. *J Neurosci*. 1984;4(1):25–42.
138. Judaš M, Sedmak G, Pletikos M, Jovanov-Milošević N. Populations of subplate and interstitial neurons in fetal and adult human telencephalon. *J Anat*. 2010 Oct;217(4):381–99. doi: 10.1111/j.1469-7580.2010.01284.x
139. Kostović I, Jovanov-Milošević N, Radoš M, Sedmak G, Benjak V, Kostović-

- Szrentić M, i sur. Perinatal and early postnatal reorganization of the subplate and related cellular compartments in the human cerebral wall as revealed by histological and MRI approaches. *Brain Struct Funct*. 2012 Jan 19;219(1):231–53. doi: 10.1007/s00429-012-0496-0
140. Nowakowski RS, Rakic P. The site of origin and route and rate of migration of neurons to the hippocampal region of the rhesus monkey. *J Comp Neurol*. 1981;196(1):129–54. doi: 10.1002/cne.901960110
 141. Seress L, Ábrahám H, Tornóczky T, Kosztolányi G. Cell formation in the human hippocampal formation from mid-gestation to the late postnatal period. *Neuroscience*. 2001;105(4):831–43. doi: 10.1016/S0306-4522(01)00156-7
 142. Seress L, Abraham H. Pre- and Postnatal Morphological Development of the Human Hippocampal Formation. U: Nelson CA, Luciana M, ur. *Handbook of Developmental Cognitive Neuroscience*. Cambridge: The MIT Press; 2008.
 143. Rakic P, Nowakowski RS. The time of origin of neurons in the hippocampal region of the rhesus monkey. *J Comp Neurol*. 1981;196(1):99-128. doi: 10.1002/cne.901960109
 144. Arnold SE, Trojanowski JQ. Human fetal hippocampal development: I. Cytoarchitecture, myeloarchitecture, and neuronal morphologic features. *J Comp Neurol*. 1996;367(2):274–92. doi: 10.1002/(SICI)1096-9861(19960401)367:2<274::AID-CNE9>3.0.CO;2-2
 145. Yang P, Zhang J, Shi H, Zhang J, Xu X, Xiao X, et al. Developmental profile of neurogenesis in prenatal human hippocampus: An immunohistochemical study. *Int J Dev Neurosci*. 2014;38:1–9. doi: 10.1016/j.ijdevneu.2014.06.015
 146. Arellano JI, Harding B, Thomas JL. Adult human hippocampus: No new neurons in sight. *Cereb Cortex*. 2018;28(7):2479–81. doi: 10.1093/cercor/bhy106
 147. Nowakowski RS, Rakic P. The mode of migration of neurons to the hippocampus: a Golgi and electron microscopic analysis in foetal rhesus monkey. *J Neurocytol*. 1979;8(6):697–718. doi: 10.1002/cpps.21
 148. Petanjek Z. Primate-specific origins and migration of cortical GABAergic neurons. *Front Neuroanat*. 2009;3(November):1–12. doi: 10.3389/neuro.05.026.2009
 149. Wester JC, McBain CJ. Interneurons Differentially Contribute to Spontaneous Network Activity in the Developing Hippocampus Dependent on Their Embryonic

- Lineage. *J Neurosci*. 2016 Mar 2;36(9):2646–62. doi: 10.1523/JNEUROSCI.4000-15.2016
150. Bogolepova IN. Structure and development of the human hippocampus in prenatal ontogenesis. *Neurosci Transl*. 1970;4(4):56–62. doi: 10.1007/BF01125664
 151. Meyer G, González-Arnay E, Moll U, Nemažerova A, Tissir F, González-Gómez M. Cajal-Retzius neurons are required for the development of the human hippocampal fissure. *J Anat*. 2019;235(2):569-89. doi: 10.1111/joa.12947
 152. Abraham H, Pérez-García CG, Meyer G. p73 and Reelin in Cajal-Retzius Cells of the Developing Human Hippocampal Formation. *Cereb Cortex*. 2004;14(5):484–95. doi: 10.1093/cercor/bhh010
 153. Del Río JA, Heimrich B, Borrell V, Forster E, Drakew A, Alcantara S, et al. A role for Cajal-Retzius cells and reelin in the development of hippocampal connections. *Nature*. 1997 Jan;385(6611):70–4. doi: 10.1038/385070a0
 154. Supèr H, Martínez A, Del Río JA, Soriano E. Involvement of Distinct Pioneer Neurons in the Formation of Layer-Specific Connections in the Hippocampus. *J Neurosci*. 1998 Jun 15;18(12):4616–26. doi: 10.1523/JNEUROSCI.18-12-04616.1998
 155. Soriano E, Del Río JA, Martínez A, Supèr H. Organization of the embryonic and early postnatal murine hippocampus. I. Immunocytochemical characterization of neuronal populations in the subplate and marginal zone. *J Comp Neurol*. 1994; 342(4):571-95. doi: 10.1002/cne.903420406
 156. Humphrey T. The development of the human hippocampal fissure. *J Anat*. 1967 Sep;101(Pt 4):655–76.
 157. Kier EL, Fulbright RK, Bronen RA. Limbic lobe embryology and anatomy: Dissection and MR of the medial surface of the fetal cerebral hemisphere. *Am J Neuroradiol*. 1995;16(9):1847–53.
 158. Kier EL, Kim JH, Fulbright RK, Bronen RA. Embryology of the human fetal hippocampus: Mr imaging, anatomy, and histology. *Am J Neuroradiol*. 1997;18(3):525–32.
 159. Radoš M, Judaš M, Kostović I. In vitro MRI of brain development. *Eur J Radiol*. 2006;57(2):187–98. doi: 10.1016/j.ejrad.2005.11.019
 160. Rakic P, Yakovlev PI. Development of the corpus callosum and cavum septi in

- man. *J Comp Neurol.* 1968;132(1):45–72. doi: 10.1002/cne.901320103
161. Purpura DP. Normal and aberrant neuronal development in the cerebral cortex of human fetus and young infant. *UCLA forum in medical sciences. ACADEMIC PRESS, INC.;* 1975. Str. 141–169. doi: 10.1016/B978-0-12-139050-1.50014-8
 162. Zhong S, Ding W, Sun L, Lu Y, Dong H, Fan X, i sur. Decoding the development of the human hippocampus. *Nature.* 2020;577(7791):531–6. doi: 10.1038/s41586-019-1917-5
 163. Kostović I, Seress L, Mrzljak L, Judaš M. Early onset of synapse formation in the human hippocampus: A correlation with Nissl-Golgi architectonics in 15- and 16.5-week-old fetuses. *Neuroscience* . 1989 Jan 1;30(1):105–16. doi: 10.1016/0306-4522(89)90357-6
 164. Mrzljak L, Uylings HBM, Kostovic I, van Eden CG. Prenatal development of neurons in the human prefrontal cortex: I. A qualitative Golgi study. *J Comp Neurol.* 1988; doi: 10.1002/cne.902710306
 165. Sarnat HB, Flores-Sarnat L, Trevenen CL. Synaptophysin Immunoreactivity in the Human Hippocampus and Neocortex From 6 to 41 Weeks of Gestation. *J Neuropathol Exp Neurol.* 2010 Mar 1;69(3):234–45. doi: 10.1097/NEN.0b013e3181d0151f
 166. Hevner RF, Kinney HC. Reciprocal entorhinal-hippocampal connections established by human fetal midgestation. *J Comp Neurol.* 1996;372(3):384–94. doi: 10.1002/(SICI)1096-9861(19960826)372:3<384::AID-CNE4>3.0.CO;2-Z
 167. Amaral DG, Kondo H, Lavenex P. An analysis of entorhinal cortex projections to the dentate gyrus, hippocampus, and subiculum of the neonatal macaque monkey. *J Comp Neurol.* 2014;522(7):1485–505. doi: 10.1002/cne.23469
 168. Ábrahám H, Vincze A, Jewgenow I, Veszprémi B, Kravják A, Gömöri É, i sur. Myelination in the human hippocampal formation from midgestation to adulthood. *Int J Dev Neurosci.* 2010;28(5):401–10. doi: 10.1016/j.ijdevneu.2010.03.004
 169. Bayer SA, Altman J. *The human brain during the second trimester.* Boca Raton: CRC Press. 2005.
 170. Giedd JN, Vaituzis AC, Hamburger SD, Lange N, Rajapakse JC, Kaysen D, i sur.. Quantitative MRI of the temporal lobe, amygdala, and hippocampus in normal human development: Ages 4-18 years. *J Comp Neurol.* 1996;366(2):223-30. doi:

- 10.1002/(SICI)1096-9861(19960304)366:2<223::AID-CNE3>3.0.CO;2-7
171. Suzuki M, Hagino H, Nohara S, Zhou SY, Kawasaki Y, Takahashi T, i sur. Male-specific volume expansion of the human hippocampus during adolescence. *Cereb Cortex*. 2005;15(2):187-93. doi: 10.1093/cercor/bhh121
 172. Ge X, Shi Y, Li J, Zhang Z, Lin X, Zhan J, i sur. Development of the human fetal hippocampal formation during early second trimester. *Neuroimage*. 2015;119:33–43. doi: 10.1016/j.neuroimage.2015.06.055
 173. Milesi G, Garbelli R, Zucca I, Aronica E, Spreafico R, Frassoni C. Assessment of human hippocampal developmental neuroanatomy by means of ex-vivo 7T magnetic resonance imaging. *Int J Dev Neurosci*. 2014;34:33–41. doi: 10.1016/j.ijdevneu.2014.01.002
 174. Bajic D, Canto Moreira N, Wikström J, Raininko R. Asymmetric development of the hippocampal region is common: A fetal MR imaging study. *Am J Neuroradiol*. 2012;33(3):513–8. doi: 10.3174/ajnr.A2814
 175. Jacob FD, Habas PA, Kim K, Corbett-Detig J, Xu D, Studholme C, i sur. Fetal Hippocampal Development: Analysis by Magnetic Resonance Imaging Volumetry. *Pediatr Res*. 2011 May 1;69:425. doi: 10.1203/PDR.0b013e318211dd7f
 176. Pfluger T, Weil S, Weis S, Vollmar C, Heiss D, Egger J, i sur. Normative volumetric data of the developing hippocampus in children based on magnetic resonance imaging. *Epilepsia*. 1999;40(4):414-23. doi: 10.1111/j.1528-1157.1999.tb00735.x
 177. Pedraza O, Bowers D, Gilmore R. Asymmetry of the hippocampus and amygdala in MRI volumetric measurements of normal adults. *J Int Neuropsychol Soc*. 2004 Sep;10(5):664–78. doi: 10.1017/S1355617704105080
 178. Kang HJ, Kawasawa YI, Cheng F, Zhu Y, Xu X, Li M, i sur. Spatio-temporal transcriptome of the human brain. *Nature*. 2011;478(7370):483–9. doi: 10.1038/nature10523
 179. Hawrylycz MJ, Lein ES, Guillozet-Bongaarts AL, Shen EH, Ng L, Miller JA, i sur. An anatomically comprehensive atlas of the adult human brain transcriptome. *Nature*. 2012 Sep;489(7416):391–9. doi: 10.1038/nature11405
 180. Miller JA, Ding S-L, Sunkin SM, Smith KA, Ng L, Szafer A, i sur. Transcriptional

- landscape of the prenatal human brain. *Nature*. 2014 Apr 2;508(7495):199–206. doi: 10.1038/nature13185
181. Li M, Santpere G, Imamura Kawasawa Y, Evgrafov O V, Gulden FO, Pochareddy S, i sur. Integrative functional genomic analysis of human brain development and neuropsychiatric risks. *Science*. 2018 Dec;362(6420). doi: 10.1126/science.aat7615
 182. Kang HJ, Kawasawa YI, Cheng F, Zhu Y, Xu X, Li M, i sur. Spatio-temporal transcriptome of the human brain. *Nature*. 2011 Oct 26;478(7370):483–9. doi: 10.1038/nature10523
 183. Molnár Z, Clowry GJ, Šestan N, Alzu'bi A, Bakken T, Hevner RF, i sur. New insights into the development of the human cerebral cortex. *J Anat*. 2019/08/02. 2019 Sep 2;235(3):432–51. doi: 10.1111/joa.13055
 184. Macchi G. The ontogenetic development of the olfactory telencephalon in man. *J Comp Neurol*. 1951;95(2):245-305. doi: 10.1002/cne.900950203
 185. Zaidel DW. Quantitative morphology of human hippocampus early neuron development. *Anat Rec*. 1999;254(1):87-91. doi: 10.1002/(SICI)1097-0185(19990101)254:1<87::AID-AR11>3.0.CO;2-T
 186. Ábrahám H, Vincze A, Jewgenow I, Veszprémi B, Kravják A, Gömöri É, i sur. Myelination in the human hippocampal formation from midgestation to adulthood. *Int J Dev Neurosci*. 2010;28(5):401–10. doi: 10.1016/j.ijdevneu.2010.03.004
 187. Yu MC, Luo CB, Long L, Yew DT. An immunohistochemical study of neuropeptide Y positive sites in the developing human hippocampal formation. *Dev Brain Res*. 1993;72(2):277–81. doi: 10.1016/0165-3806(93)90193-E
 188. Arnold SE, Trojanowski JQ. Human fetal hippocampal development: II. The neuronal cytoskeleton. *J Comp Neurol*. 1996 Apr 1;367(2):293–307. doi: 10.1016/0165-3806(93)90193-E
 189. Grove EA. Patterning Events and Specification Signals in the Developing Hippocampus. *Cereb Cortex*. 1999 Sep 1;9(6):551–61. doi: 10.1093/cercor/9.6.551
 190. Thompson CL, Pathak SD, Jeromin A, Ng LL, MacPherson CR, Mortrud MT, i sur. Genomic Anatomy of the Hippocampus. *Neuron*. 2008;60(6):1010-10021. doi: 10.1016/j.neuron.2008.12.008

191. Prayer D, ur. *Fetal MRI*. Berlin, Heidelberg: Springer; 2011.
192. Naidich TP, Daniels DL, Haughton VM, Williams A, Pojunas K, Palacios E. Hippocampal formation and related structures of the limbic lobe: anatomic-MR correlation. Part I. Surface features and coronal sections. *Radiology*. 1987;162(3):747–54. doi: 10.1148/radiology.162.3.3809489
193. Naidich TP, Daniels DL, Haughton VM, Pech P, Williams A, Pojunas K, i sur. Hippocampal formation and related structures of the limbic lobe: Anatomic-MR correlation. Part II. Sagittal sections. *Radiology*. 1987;162(3):755–61. doi: 10.1148/radiology.162.3.3809490
194. Kostovic I, Judas M, Kostovic-Knezevic L, Simic G, Delalle I, Chudy D, i sur. Zagreb research collection of human brains for developmental neurobiologists and clinical neuroscientists. *Int J Dev Biol*. 1991;35(3):215–30.
195. Judaš M, Šimić G, Petanjek Z, Jovanov-Milošević N, Pletikos M, Vasung L, i sur. The Zagreb Collection of human brains: A unique, versatile, but underexploited resource for the neuroscience community. *Ann N Y Acad Sci*. 2011;1225(Suppl. 1):105–30. doi: 10.1111/j.1749-6632.2011.05993.x
196. Kostovic I, Goldman- Rakic PS. Transient cholinesterase staining in the mediodorsal nucleus of the thalamus and its connections in the developing human and monkey brain. *J Comp Neurol*. 1983;219(4):431-447. doi: 10.1002/cne.902190405
197. Kostović I, Jovanov-Milošević N, Radoš M, Sedmak G, Benjak V, Kostović-Srzentić M, i sur. Perinatal and early postnatal reorganization of the subplate and related cellular compartments in the human cerebral wall as revealed by histological and MRI approaches. *Brain Struct Funct*. 2014;219(1):231–53. doi: 10.1007/s00429-012-0496-0
198. Kostovic I, Judaš M, Radoš M, Hrabac P. Laminar Organization of the Human Fetal Cerebrum Revealed by Histochemical Markers and Magnetic Resonance Imaging. *Cereb Cortex*. 2002;12(5):536–44. doi: 10.1093/cercor/12.5.536
199. Kostovic I. Prenatal development of nucleus basalis complex and related fiber systems in man: a histochemical study. *Neuroscience*. 1986 Apr;17(4):1047–77. doi: 10.1016/0306-4522(86)90077-1
200. Krnjevic K, Silver A. A histochemical study of cholinergic fibres in the cerebral

- cortex. *J Anat.* 1965 Oct;99(Pt 4):711–59.
201. Krnjevic K, Silver A. Acetylcholinesterase in the developing forebrain. *J Anat.* 1966 Jan;100(Pt 1):63–89.
 202. Vacca LL, Hobbs J, Hogan M. Effects of hydrogen ion dissociation and concentration on the reactivity of dichromate-fixed tissue components to The pas procedure: Recommendations for reducing undesirable background staining. *Biotech Histochem.* 1978;53(2):107-112. doi: 10.3109/10520297809111451
 203. Vasung L. Analiza kvantitativnih i kvalitativnih promjena fetalnih zona, prikazanih magnetskom rezonancijom, kao pokazatelja glavnih histogenetskih događaja u normalnom razvoju ljudskog mozga [disertacija]. Zagreb: Sveučilište u Zagrebu, Medicinski fakultet; 2013.
 204. Rousseau F, Oubel E, Pontabry J, Schweitzer M, Studholme C, Koob M, i sur. BTK: An open-source toolkit for fetal brain MR image processing. *Comput Methods Programs Biomed.* 2013 Jan;109(1):65–73. doi: 10.1016/j.cmpb.2012.08.007
 205. Serag A, Aljabar P, Ball G, Counsell SJ, Boardman JP, Rutherford MA, i sur. Construction of a consistent high-definition spatio-temporal atlas of the developing brain using adaptive kernel regression. *Neuroimage.* 2012 Feb;59(3):2255–65. doi: 10.1016/j.neuroimage.2011.09.062
 206. Knezović V, Kasprian G, Štajduhar A, Schwartz E, Weber M, Gruber GM, i sur. Underdevelopment of the Human Hippocampus in Callosal Agenesis: An In Vivo Fetal MRI Study. *Am J Neuroradiol.* 2019 Feb 22;40(3):576-81. doi: 10.3174/ajnr.A5986
 207. Yushkevich PA, Piven J, Hazlett HC, Smith RG, Ho S, Gee JC, i sur. User-guided 3D active contour segmentation of anatomical structures: significantly improved efficiency and reliability. *Neuroimage.* 2006 Jul;31(3):1116–28. doi: 10.1016/j.neuroimage.2006.01.015
 208. Wu J, Feng JQ, Wang X. In Situ Hybridization on Mouse Paraffin Sections Using DIG-Labeled RNA Probes. *Methods Mol Biol.* 2019;1922:163–71. doi: 10.1007/978-1-4939-9012-2_16
 209. Rees JL, Fisher C. Nonradioactive in situ hybridization with digoxigenin. *Trends Genet.* 1992;8(1):8. doi:10.1016/0168-9525(92)90007-q

210. Kostović I, Jovanov-Milošević N, Krsnik Ž, Petanjek Z, Judaš M. Laminar Organization of the Marginal Zone in the Human Fetal Cortex. *Neuroembryology Aging*. 2004;3(1):19–26. doi: 10.1159/000085401
211. Altman J, Bayer SA. Prolonged sojourn of developing pyramidal cells in the intermediate zone of the hippocampus and their settling in the stratum pyramidale. *J Comp Neurol*. 1990;301(3):343–64. doi: 10.1002/cne.903010303
212. Sheppard AM, Brunstrom JE, Thornton TN, Gerfen RW, Broekelmann TJ, McDonald JA, i sur. Neuronal Production of Fibronectin in the Cerebral Cortex during Migration and Layer Formation Is Unique to Specific Cortical Domains. *Dev Biol*. 1995 Dec;172(2):504–18. doi: 10.1006/dbio.1995.8034
213. Silver J, Edwards MA, Levitt P. Immunocytochemical demonstration of early appearing astroglial structures that form boundaries and pathways along axon tracts in the fetal brain. *J Comp Neurol*. 1993;328(3):415–36. doi: 10.1002/cne.903280308
214. Brown JW. Early prenatal development of the human precommissural septum. *J Comp Neurol*. 1983;215(3):331–50. doi: 10.1002/cne.902150308
215. Kostović I, Judaš M. Transient patterns of cortical lamination during prenatal life: Do they have implications for treatment? *Neurosci Biobehav Rev*. 2007 Jan 1;31(8):1157–68. doi: 10.1016/j.neubiorev.2007.04.018
216. Campbell MJ, Morrison JH. Monoclonal antibody to neurofilament protein (SMI-32) labels a subpopulation of pyramidal neurons in the human and monkey neocortex. *J Comp Neurol*. 1989;282(2):191–205. doi: 10.1002/cne.902820204
217. Huang H, Xue R, Zhang J, Ren T, Richards LJ, Yarowsky P, i sur. Anatomical Characterization of Human Fetal Brain Development with Diffusion Tensor Magnetic Resonance Imaging. *J Neurosci*. 2009;29(13):4263–73. doi: 10.1523/JNEUROSCI.2769-08.2009
218. Ayoub AE, Kostovic I. New horizons for the subplate zone and its pioneering neurons. *Cereb Cortex*. 2009;19(8):1705–7. doi: 10.1093/cercor/bhp025
219. Dityatev A, Schachner M, Sonderegger P. The dual role of the extracellular matrix in synaptic plasticity and homeostasis. *Nat Rev Neurosci*. 2010;11(11):735–46. doi: 10.1038/nrn2898

220. Supèr H, Soriano E, Uylings HBM. The functions of the preplate in development and evolution of the neocortex and hippocampus. *Brain Res Rev.* 1998;27(1):40–64. doi: 10.1016/S0165-0173(98)00005-8
221. Mitchelmore C, Kjærulff KM, Pedersen HC, Nielsen J V., Rasmussen TE, Fisker MF, i sur. Characterization of Two Novel Nuclear BTB/POZ Domain Zinc Finger Isoforms. *J Biol Chem.* 2002 Mar 1;277(9):7598–609. doi: 10.1074/jbc.M110023200
222. Nielsen J V., Nielsen FH, Ismail R, Noraberg J, Jensen NA. Hippocampus-like corticoneurogenesis induced by two isoforms of the BTB-zinc finger gene *Zbtb20* in mice. *Development.* 2007;134(6):1133–40. doi: 10.1242/dev.000265
223. Nielsen J V., Blom JB, Noraberg J, Jensen NA. *Zbtb20*-Induced CA1 pyramidal neuron development and area enlargement in the cerebral midline cortex of mice. *Cereb Cortex.* 2010;20(8):1904–14. doi: 10.1093/cercor/bhp261
224. Xie Z, Ma X, Ji W, Zhou G, Lu Y, Xiang Z, i sur. *Zbtb20* is essential for the specification of CA1 field identity in the developing hippocampus. *Proc Natl Acad Sci.* 2010;107(14):6510–5. doi: 10.1073/pnas.0912315107
225. Rosenthal EH, Tonchev AB, Stoykova A, Chowdhury K. Regulation of archicortical arealization by the transcription factor *Zbtb20*. *Hippocampus.* 2012;22(11):2144–56. doi: 10.1002/hipo.22035
226. Kelly KF, Daniel JM. POZ for effect--POZ-ZF transcription factors in cancer and development. *Trends Cell Biol.* 2006 Nov;16(11):578–87. doi: 10.1016/j.tcb.2006.09.003
227. Rasmussen MB, Nielsen J V., Lourenc,o CM, Melo JB, Halgren C, Geraldi CVL, i sur. Neurodevelopmental disorders associated with dosage imbalance of *ZBTB20* correlate with the morbidity spectrum of *ZBTB20* candidate target genes. *J Med Genet.* 2014;51(9):605–13. doi: 10.1136/jmedgenet-2014-102535
228. Alby C, Boutaud L, Bessieres B, Serre V, Rio M, Cormier-Daire V, i sur. Novel de novo *ZBTB20* mutations in three cases with Primrose syndrome and constant corpus callosum anomalies. *Am J Med Genet A.* 2018 May;176(5):1091–8. doi: 10.1002/ajmg.a.38684
229. Lowther C, Costain G, Melvin R, Stavropoulos DJ, Lionel AC, Marshall CR, i sur. Adult expression of a 3q13.31 microdeletion. *Mol Cytogenet.* 2014;7(1):23. doi:

10.1186/1755-8166-7-23

230. Nielsen J V., Thomassen M, Møllgård K, Noraberg J, Jensen NA. Zbtb20 defines a hippocampal neuronal identity through direct repression of genes that control projection neuron development in the isocortex. *Cereb Cortex*. 2014;24(5):1216–29. doi: 10.1093/cercor/bhs400
231. Nagao M, Ogata T, Sawada Y, Gotoh Y. Zbtb20 promotes astrocytogenesis during neocortical development. *Nat Commun*. 2016;7(1):1–14. doi: 10.1038/ncomms11102
232. Jones KA, Luo Y, Dukes-Rimsky L, Srivastava DP, Koul-Tewari R, Russell TA, et al. Neurodevelopmental disorder-associated ZBTB20 gene variants affect dendritic and synaptic structure. *PLoS One*. 2018;13(10):1–13. doi: 10.1371/journal.pone.0203760
233. Vogel C, Marcotte EM. Insights into regulation of protein abundance from proteomics and transcriptomics analyses. *Nat. Rev. Genet*. 2013;13(4):227–32. doi: 10.1038/nrg3185
234. Raj A, Peskin CS, Tranchina D, Vargas DY, Tyagi S. Stochastic mRNA synthesis in mammalian cells. *PLoS Biol*. 2006 Oct;4(10):e309. doi: 10.1371/journal.pbio.0040309
235. Mukherji S, Ebert MS, Zheng GXY, Tsang JS, Sharp PA, van Oudenaarden A. MicroRNAs can generate thresholds in target gene expression. *Nat Genet*. 2011 Aug;43(9):854–9. doi: 10.1038/ng.905

11. ŽIVOTOPIS

Vinka (djevojački Kovačević) Knezović rođena je 1.12.1989. u Zagrebu. Diplomirala je na Medicinskom fakultetu Sveučilišta u Zagrebu 2014., te iste godine upisuje poslijediplomski doktorski studij Neuroznanost. Od siječnja 2015. zaposlena je na Hrvatskom institutu za istraživanje mozga Medicinskog fakulteta Sveučilišta u Zagrebu kao asistent na HRZZ projektu prof. dr. sc. Maria Vukšića “Histološka, MRI i analiza genske ekspresije reorganizacijskih procesa u limbičkom (limbičkom) zidu ljudskog mozga tijekom razvitka”. Sudjeluje u izvođenju nastave iz predmeta Temeljni neuroznanosti i Anatomija. Znanstvena istraživanja provodi u sklopu HIIM-a, gdje je stekla sva potrebna znanja i vještine za izradu disertacije: prikupljanje i obrada uzoraka fetalnog i odraslog humanog mozga za potrebe Zagrebačke neuroembriološke zbirke mozgova, klasične histološke metode, imunohistokemija, *in situ* hibridizacija. Znanstveno se usavršavala u području fetalnog MRI-a na Medicinskom sveučilištu u Beču pod mentorstvom prof. dr. sc. Gregor Kasprian. Za pokretanje studentskog časopisa Gyrus i vođenje Studentske sekcije za neuroznanost 2014. dobiva Rektorovu nagradu. Članica je Hrvatske liječničke komore i Hrvatskog društva za neuroznanost. Trenutno područje znanstvenog interesa je razvojna neuroanatomija i neurobiologija, posebno područje limbičkog sustava. Do sada ima 3 rada u časopisima indeksiranim u WOS i CC, 11 sažetaka na međunarodnim znanstvenim skupovima, te prijevod poglavlja u udžbeniku. Majka dva dječaka.