

# Mogućnosti liječenja i ishodi prirodene opstruktivne uropatije u djece

---

**Manojlović, Sandra**

**Master's thesis / Diplomski rad**

**2020**

*Degree Grantor / Ustanova koja je dodijelila akademski / stručni stupanj:* **University of Zagreb, School of Medicine / Sveučilište u Zagrebu, Medicinski fakultet**

*Permanent link / Trajna poveznica:* <https://um.nsk.hr/um:nbn:hr:105:837319>

*Rights / Prava:* [In copyright](#) / [Zaštićeno autorskim pravom.](#)

*Download date / Datum preuzimanja:* **2024-07-16**



*Repository / Repozitorij:*

[Dr Med - University of Zagreb School of Medicine Digital Repository](#)



SVEUČILIŠTE U ZAGREBU  
MEDICINSKI FAKULTET

Sandra Manojlović

Mogućnosti liječenja i ishodi  
prirođene opstruktivne uropatije u djece

DIPLOMSKI RAD



Zagreb, 2020.

Ovaj diplomski rad izrađen je na Katedri za kirurgiju pod vodstvom prof. dr. sc. Tomislava Luetića, dr. med. i predan je na ocjenu u akademskoj godini 2019. / 2020.

## POPIS KRATICA

<b>MRI</b>	snimanje magnetskom rezonancijom, od eng. <i>magnetic resonance imaging</i>
<b>CKD</b>	kronična bubrežna bolest, od eng. <i>chronic kidney disease</i>
<b>ESRD</b>	posljednji stadij zatajenja bubrega, od eng. <i>end-stage renal disease</i>
<b>CAKUT</b>	kongenitalne anomalije bubrega i mokraćnog sustava, od eng. <i>congenital anomalies of the kidney and urinary tract</i>
<b>UPJ</b>	ureteropelvični spoj, od eng. <i>ureteropelvic junction</i>
<b>UVJ</b>	ureterovezikalni spoj, od eng. <i>ureterovesical junction</i>
<b>PUV</b>	valvula stražnje ureter, od eng. <i>posterior urethral valves</i>
<b>VUR</b>	vezikoureteralni refluks, od eng. <i>vesicoureteral reflux</i>
<b>LUTO</b>	opstrukcije donjeg mokraćnog sustava, od eng. <i>lower urinary tract obstruction</i>
<b>VAS</b>	vezikoamnijski šant, od eng. <i>vesicoamniotic shunt</i>
<b>IVU</b>	intravenska urografija, od eng. <i>intravenous urography</i>
<b>SFU</b>	Udruženje fetalne urologije, od eng. <i>Society of Fetal Urology</i>
<b>SRF</b>	separatna bubrežna funkcija, od eng. <i>split renal function</i>
<b>GH</b>	masivna hidronefroza, od eng. <i>giant hydronephrosis</i>
<b>POM</b>	primarni opstruktivni megaureter, od eng. <i>primary obstructive megaureter</i>
<b>PLUTO</b>	perkutano postavljanje shunta u opstrukcijama donjeg mokraćnog sustava, od eng. <i>percutaneous shunting in lower urinary tract obstruction</i>
<b>ACE</b>	angiotensin-konvertirajući enzim
<b>ROS</b>	reaktivni kisikovi spojevi, od eng. <i>reactive oxygen species</i>
<b>UZV</b>	ultrazvuk

## SADRŽAJ

SAŽETAK.....	
SUMMARY.....	
1. UVOD.....	1
2. RAZRADA TEME.....	2
2.1. Razvoj mokraćnog sustava.....	2
2.1.1. Razvoj bubrega i mokraćovoda.....	2
2.1.2. Razvoj mokraćnog mjehura i uretre.....	4
2.2. Patofiziologija.....	5
2.2.1. Progresivna kronična bubrežna bolest u opstruktivnim uropatijama.....	6
2.3. Prenatalna evaluacija.....	6
2.3.1. Prenatalni ultrazvuk (UZV).....	7
2.3.1.1. Klasifikacija opstrukcije na temelju ultrazvučnog nalaza.....	8
2.3.2. Analiza fetalnog urina.....	8
2.3.3. Fetalna cistoskopija.....	9
2.3.4. Postupak evaluacije.....	9
2.4. Prirodene opstruktivne uropatije.....	11
2.4.1. Epidemiologija prirodnih opstruktivnih uropatija.....	11
2.4.2. Klasifikacija prirodnih opstruktivnih uropatija.....	12
2.4.2.1. Opstrukcije gornjeg mokraćnog sustava.....	12
2.4.2.2. Opstrukcije donjeg mokraćnog sustava.....	13
2.4.2.3. Funkcionalne opstrukcije.....	14
2.5. Mogućnosti prenatalnog zbrinjavanja fetusa s prirodnim opstruktivnim uropatijama.....	14
2.5.1. Fetalna kirurgija.....	15
2.5.1.1. Uvod u fetalnu kirurgiju.....	15
2.5.1.2. Fetalna kirurgija u liječenju fetusa s prirodnim opstruktivnim uropatijama.....	17
2.6. Ishodi prenatalne kirurgije u liječenju fetusa s prirodnim opstruktivnim uropatijama.....	19
2.7. Postnatalno zbrinjavanje hidronefroze i ishodi.....	23
2.8. Postnatalno zbrinjavanje megauretera i ishodi.....	27
2.9. Postnatalno zbrinjavanje PUV-a i ishodi.....	29
3. ZAKLJUČAK.....	33
4. ZAHVALE.....	34
5. LITERATURA.....	35
6. ŽIVOTOPIS.....	37

## SAŽETAK

Sandra Manojlović

### Mogućnosti liječenja i ishodi prirodene opstruktivne uropatije u djece

Prirodene opstruktivne uropatije vodeći su uzrok kronične bubrežne bolesti u djece i najčešći uzrok bubrežnog zatajenja koji zahtijeva bubrežnu transplantaciju u toj dobi. Čini ih skupina cijelog spektra bubrežnih bolesti koje mogu nastati zbog oslabljenog protjecanja urina na bilo kojem dijelu mokraćnog sustava. Promjene koje se nalaze u tih bubrega uključuju proliferaciju izvanstanične tvari, gubitak tubularnih stanica i smanjenje broja nefrona. Njihov učinak na razvoj, rast i funkciju bubrega ovisi o vremenu početka opstrukcije, njenoj težini i trajanju. Dilatacija nakapnice fetalnog bubrega na prenatalnom UZV često je prvi znak sumnje na prirodenu opstruktivnu uropatiju, a glavne takve bolesti koje se otkrivaju nakon rođenja jesu stenoza pijeloureteričnog vrata, primarni vezikoureteralni refluks, megaureter, dvostruki bubrezi i ureteri te valvula stražnje uretre. U radu se prikazuje dijagnostika, liječenje, prognoza i dugoročni ishodi prirodene opstruktivne uropatije. Dijagnoza značajnosti opstrukcije za funkciju i mogućnost progresije nastale ozljede bubrega odlučujući su čimbenici planiranja liječenja. Kandidati za kirurško liječenje opstrukcije gornjeg mokraćnog sustava moraju se pažljivo selekcionirati, te je potrebno uravnotežiti ugrozu samog postupka s težinom opstruktivne ozljede na bubregu. Kirurška korekcija opstrukcije donjeg mokraćnog sustava u glavnini se slučajeva izvodi u ranom postnatalnom periodu, a fetalni postupci mogu biti indicirani u striktno odabranim slučajevima ako se izvode u medicinskim centrima s iskustvom. Optimalni ishodi liječenja prirodene opstruktivne uropatije zahtijevaju kontinuitet njihovog liječenja i nadzora od prenatalnog otkrića, preko neonatalnog perioda i dječje dobi do dobro u odraslu dob.

Ključne riječi: opstruktivne uropatije, fetalno zbrinjavanje, dječja urologija

## SUMMARY

Sandra Manojlović

### Treatment options and outcomes of congenital obstructive uropathy in children

Congenital obstructive uropathies are the leading cause of chronic kidney disease in children and the most common cause of renal failure requiring kidney transplantation at that age. They make up a group of a whole spectrum of kidney diseases that can occur due to impaired urine flow in any part of the urinary system. The changes found in these kidneys include extracellular substance proliferation, loss of tubular cells and a decrease in the number of nephrons. Their effect on the development, growth and function of the kidneys depends on the time of onset of obstruction, its severity and duration. Dilatation of the fetal renal pelvis on prenatal ultrasound is often the first sign leading to suspicion of congenital obstructive uropathy, and the main such diseases detected after birth are ureteropelvic junction stenosis, primary vesicoureteral reflux, megaureter, duplex kidneys and ureters, and posterior urethral valve. This paper presents the diagnosis, treatment, prognosis and long-term outcomes of congenital obstructive uropathy. Determining the significance of the obstruction for the renal function and the possibility of progression of the kidney injury are decisive factors in treatment planning. Candidates for surgical treatment of upper urinary tract obstruction must be carefully selected, and the risk of the procedure itself must be balanced with the severity of the obstructive kidney injury. Surgical correction of lower urinary tract obstruction is mostly performed in the early postnatal period, and fetal procedures may be indicated in strictly selected cases if performed in experienced medical centers. Optimal outcomes of treatment of congenital obstructive uropathy require continuity of their treatment and supervision lasting from prenatal discovery, through the neonatal period and childhood to well into adulthood.

Key words: obstructive uropathy, fetal therapy, pediatric urology

## 1. UVOD

Prirodene opstruktivne uropatije vodeći su uzrok kronične bubrežne bolesti u djece. Posljedično tome, imaju znatne zdravstvene posljedice u smislu morbiditeta i mortaliteta, ali isto tako i u smislu troškova liječenja oboljelih. Široki spektar različitih stupnjeva opstrukcije jedan je od temeljnih razloga kliničkih izazova u dijagnosticiranju, prognozi i liječenju prirodnih opstruktivnih uropatija. Patološke promjene razvoja i funkcije bubrega kompleksne su i započinju intrauterino kada je anterogradni tok urina smanjen ili ga uopće nema.

Anatomske se opstrukcije mogu pojaviti samostalno ili u kombinaciji s drugim bolestima, funkcionalne opstrukcije mogu biti prolazne i samorazrješive, ali su često fiksirane s posljedičnim smanjenjem bubrežne funkcije. Iako je etiologija prirodnih opstruktivnih nefrouropatija raznolika, bilo koje stanje koje uzrokuje smanjenje anterogradnog toka urina može uzrokovati hidronefrozu, promijeniti morfologiju bubrega i uzrokovati kronično bubrežno zatajenje. Velik broj istraživanja na tom području nalazi direktnu vezu između opstrukcije toka urina i posljedičnog oštećenja bubrega.

Stanični i molekularni događaji odgovorni za opstruktivnu ozljedu razjašnjavaju se na životinjskim modelima. Oni pokazuju da opstruktivnom ozljedom dolazi do gubitka nefrona sa stvaranjem atubularnih glomerula i tubularnom atrofijom te do promjene u ekspresiji čimbenika rasta i citokina u bubregu. Medijatori stanične ozljede jesu hipoksija, ishemija, ROS, a fibroblasti prolaze transformacije s povećanim odlaganjem izvanstanične tvari. Progresija lezija dovodi do intersticijalne upale i fibroze što negativno utječe na rast opstruiranog bubrega i može dovesti do kompenzatornog rasta kontralateralnog bubrega.

Dugoročni ishodi ovise o trajanju i težini opstrukcije te vremenu njenog popuštanja, čime se smanjuje daljnje ozljeđivanje i potiče remodelacija. Pažnja je stoga dječje urologije i nefrologije usredotočena na načine smanjenja opstruktivne ozljede na najmanju moguću mjeru i poboljšanje dugoročnih ishoda liječenja.

Cilj liječenja je stoga pravovremeno, prije rođenja ili postnatalno, dijagnosticirati značajnu opstrukciju i terapijskim postupkom spriječiti nastanak kronične bubrežne bolesti. Ukoliko bubrežna bolest nastane intrauterino, potrebno je procijeniti reverzibilnost oštećenja i djelovati u skladu s tim. Svi zahvati koji se izvode prije rođenja (zahvati takozvane fetalne kirurgije) moraju prije svega biti sigurni za dijete, odnosno rizik zahvata mora biti manji od rizika da će dijete po rođenju oboljeti od teške bubrežne bolesti. Kirurški zahvati nakon rođenja puno su sigurniji za dijete i ne ugrožavaju majku.



## 2. RAZRADA TEME

### 2.1. Razvoj mokraćnog sustava

Mokraćni sustav sastoji se od bubrega, mokraćovoda (uretera), mokraćnog mjehura i mokraćne cijevi (uretre). Zajedno sa spolnim sustavom čini mokraćnospolni (urogenitalni) sustav.

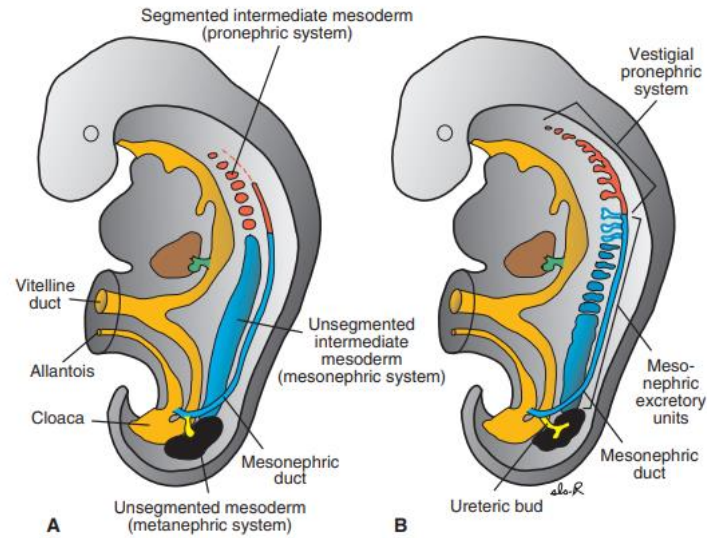
Razvoj mokraćnog sustava usko je povezan s razvojem spolnog sustava, osobito u ranim stadijima razvoja. Oba sustava razvijaju se iz iste osnove – intermedijarnog tračka mezoderma smještenog duž stražnje stijenke trbušne šupljine. Osim toga, odvodni kanali obaju sustava na početku se ulijevaju u zajedničku šupljinu – kloaku (1).

#### 2.1.1. Razvoj bubrega i mokraćovoda

U embriologiji razlikujemo tri preklapajuće generacije bubrega koje se razvijaju u kraniokaudalnoj sekvenci: pronefros (predbubreg), mesonefros (prabubreg) i metanefros (definitivni bubreg).

Pronefros nastaje početkom 4. tjedna razvoja u vratnom području embrija. Sastoji se od 7 do 10 kanalića koji se nazivaju nefrotomi. Ti se kanalići spajaju u pronefritički kanal koji se pruža od vratnog područja do kloake na distalnom dijelu embrija. Pronefros je nefunkcionalan i kompletno nestaje do kraja 4. tjedna razvoja (1).

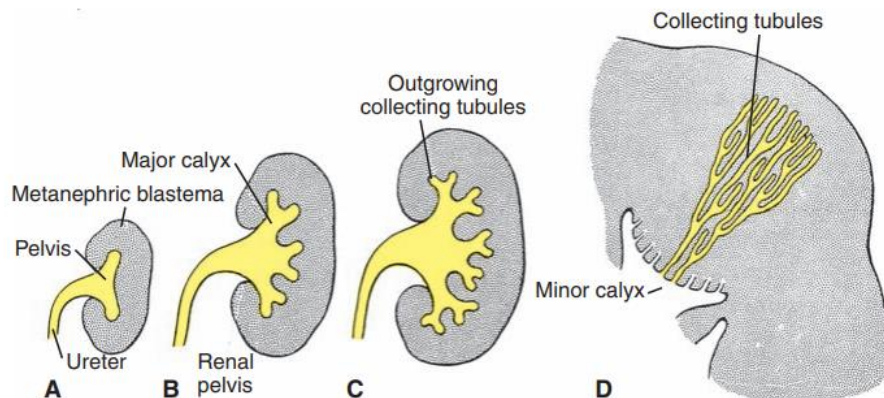
Mesonefros nastaje kaudalno od mjesta nastanka pronefrosa i proteže se od gornjih prsnih do gornjih slabinskih segmenata. Paralelno s iščezavanjem pronefrosa u 4. tjednu, pojavljuju se sekretorni kanalići u mesonefrosu. U kanaliće na medijalnom kraju urasta klupko kapilara iz aorte oko kojih kanalići stvaraju proširenja koja zajedno s kapilarama čine bubrežna tjelešca. Lateralni krajevi kanalića ulijevaju se u odvodni mezonefritički kanal (Wolffov kanal) koji se ulijeva u kloaku. Bubrežna tjelešca i Wolffov kanal služe kao primitivni ekskrecijski sustav u embrija. Dok se donji kanalići mezonefrosa još diferenciraju, gornji kanalići s glomerulima propadaju, a potkraj drugog mjeseca većina iščezava (1).



Slika 1: Prikaz međudnosa pronefrosa, mesonefrosa i metanefrosa. Prema literaturnom izvoru: Sadler (2013)

Metanefros (definitivni bubreg) pojavljuje se u 5. tjednu, a postaje funkcionalan u 12. tjednu razvoja. Metanefritički sustav sastoji se od dviju komponenata: odvodnih kanala i sekretornih kanalića (1).

Sustav odvodnih kanala razvija se od mokraćovodnog pupoljka koji izrasta na kaudalnom dijelu mezonefritičkog kanala, blizu ušća u kloaku. Pupoljak prodire u metanefrogenu tkivo, njegov se distalni kraj proširi i čini primitivnu bubrežnu nakapnicu (*pelvis renalis*), a zatim se podijeli u buduće velike bubrežne vrčeve (*calyces renales majores*). Daljnjim grananjem nastaju mali bubrežni vrčevi (*calyces renales minores*) i 1 – 3 milijuna sabirnih cjevčica koje teku konvergentno prema njima (1).

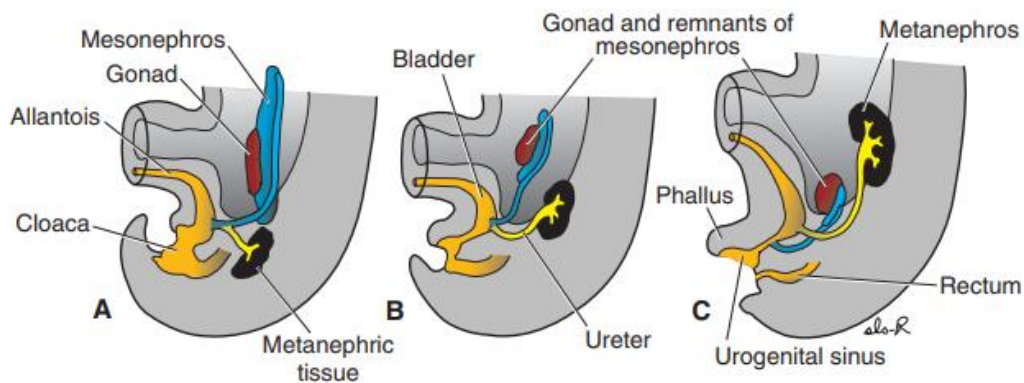


Slika 2: Razvoj sustava odvodnih kanala (mokraćovoda, nakapnice, velikih i malih bubrežnih vrčeva te sabirnih cjevčica bubrega) od mokraćovodnog pupoljka. Prema literaturnom izvoru: Sadler (2013)

Sekretorni kanalići razvijaju se od metanefrogenog mezoderma, isto kao i u mezonefrosu. Oko distalnog kraja odvodnih kanalića zgusne se metanefrogeno tkivo i slijedom zbivanja u njemu nastaju brojni kanalići koji se diferenciraju u Bowmanovu čahuru, proksimalni zavijeni kanalić, Henleovu petlju i distalni zavijeni kanalić (1).

Zaključno, može se reći da se bubreg razvija od dviju osnova: metanefrogenog mezoderma (sustav sabirnih kanalića) i mokraćovodnog pupoljka (sustav odvodnih kanala).

Definitivni se bubreg primarno razvija u zdjelici, a potom se zbog zakrivljenosti tijela i rasta tijela u lumbalnoj i sakralnoj regiji uspinje u abdomen. U zdjelici prima krvnu opskrbu preko ogranaka zdjelične aorte. Kako ascendira, opskrbljuju ga sve kranijalniji izdanci aorte. Konačno, bubreg je opskrbljen ograncima abdominalne aorte, dok niži abdominalni i zdjelični ogranci najčešće iščezavaju, ali mogu i perzistirati kao akcesorne renalne arterije (1).



Slika 4: Ascenzus bubrega. Paralelno s uspinjanjem bubrega u abdomen odvija se spuštanje gonada i ostataka mezonefrosa u zdjelicu. Prema literaturnom izvoru: Sadler (2013)

Rekanalizacija, odnosno ubrzan rast i produljenje uretera, nastaje sekundarno zbog uspinjanja bubrega. Rekanalizacija kreće od srednjeg dijela uretera prema kaudalno i kranijalno, rezultirajući time da se ureteropelvični i ureterovezikularni dijelovi najkasnije rekanaliziraju. To može objasniti česte opstrukcije baš na tim mjestima (2).

### 2.1.2. Razvoj mokraćnog mjehura i uretre

U periodu od 4. do 7. tjedna razvoja, kloaka se dijeli na urogenitalni sinus s prijedom i analni kanal straga, a dijeli ih urorektalna pregrada (kasnije *perineum*, međica). Na urogenitalnom sinusu mogu se razlikovati tri dijela. Gornji i najveći dio formira mokraćni mjehur. On se prema dolje nastavlja u srednji, zdjelični dio koji u ženskog spola formira cijelu uretru i neke dijelove spolnog sustava, a u muškog

prostatični i membranozni dio uretre. Treći dio je falički/kaudalni dio koji formira neke dijelove ženskog spolnog sustava te spužvastu uretru u muškog spola (1).

Mezonefritički (Wolffovi) kanali ugrađuju se u stijenku mokraćnog mjehura. Ureteri, koji nastaju iz mokraćovodnog pupoljka, također ulaze u mjehur te se s vremenom radi uspinjanja bubrega pomiču prema gore. Daljnji razvoj ovisi o spolu – u ženskog spola Wolffovi kanali propadaju, a u muškog se međusobno približavaju i ulaze u prostatički dio mokraćne cijevi te postaju ejakulacijski kanalići (1).

## 2.2. Patofiziologija

Iako anatomske razvoj mokraćnog sustava započinje već u 4. tjednu razvoja, funkcionalnost sustava uspostavlja se između 12. i 32. tjedna gestacije. Mokraća se drenira u amnijsku šupljinu, gdje se miješa s amnijskom tekućinom. Fetus potom guta tekućinu, a bubrezi ponovno stvaraju mokraću koja završava u mokraćnom mjehuru. Mokraćni mjehur u početku se drenira preko alantoisa koji tijekom fetalnog razdoblja obliterira i tvori fibrozni tračak urahus. Nakon toga drenaža urina ide preko uretre. Za vrijeme fetalnog života, bubrežni ne služi za ekskreciju štetnih produkata zato što placenta obavlja tu funkciju (2).

Opstrukcije mokraćnog sustava pogađaju razine mokraćnog sustava iznad mjesta lezije. Ovisno o lokaciji, težini, trajanju i vremenu nastanka opstrukcije, razlikuju se i patofiziološke promjene mokraćnog sustava.

Opstrukcije gornjeg mokraćnog sustava najčešće su unilateralne, ali ako potraju, imaju utjecaj i na kontralateralnu stranu. Unilateralna opstrukcija gornjeg mokraćnog sustava uzrokuje pad ipsilateralne glomerularne filtracije i kompenzatorni porast kontralateralne glomerularne filtracije, što može postati trajno ukoliko opstrukcija potraje više od 6 tjedana (2).

Opstrukcija donjeg mokraćnog sustava valvulom stražnje uretre, rani je uzrok opstrukcije. Kompletne uretralne opstrukcije uzrokuje nakupljanje urina u mokraćnom mjehuru te dilataciju mjehura koja s vremenom može uzrokovati hipertrofiju. Dilatacija i hipertrofija zajedno pridonose nefunkcionalnosti ureterovezikalnih ušća što rezultira urinarnim refluksom, hidroureterom i progresijom u hidronefrozu. Dakle, kompletne i rane opstrukcije donjeg mokraćnog sustava može dovesti do bubrežne displazije te uzrokovati atrofiju bubrežnog parenhima. Kada je opstrukcija djelomična i kada nastaje kasnije za vrijeme gestacije, može nastati dilatacija mokraćnog sustava, ali bez značajne štete i utjecaja na bubrežni parenhim (2).

Osim bubrežne, i plućna je funkcija ugrožena opstrukcijom mokraćnog sustava. Količina amnijske tekućine regulira se izlučivanjem fetalnog urina od 16. tjedna gestacije kada paralelno traje kanalikularna faza razvoja pluća. Kompletne opstrukcije donjeg mokraćnog sustava sprečava drenažu

urina u amnijsku šupljinu. Posljedično dolazi do oligohidramnija koji, ako potraje, uzrokuje plućnu hipoplaziju i kompresivne deformacije lica i udova djeteta. Bez dovoljne količine amnijske tekućine ne odvija se grananje bronhalnog stabla, prestaje normalan razvoj pluća, a plućna hipoplazija po rođenju se prezentira plućnom insuficijencijom i smrću fetusa (2).

Narušena bubrežna funkcija i nezrelost pluća direktno su povezani s postnatalnim ishodom i visokom smrtnošću takve djece (2).

### 2.2.1. Progresivna kronična bubrežna bolest u opstruktivnim uropatijama

Oko 70% dječaka s valvulom stražnje uretre razvije kroničnu bubrežnu bolest ili završni stadij zatajenja bubrega (3).

Pokazalo se da dječaci s valvulom stražnje uretre otkrivenom prije 24. tjedna gestacije imaju lošiji bubrežni ishod od onih u kojih je valvula otkrivena nakon 24. tjedna. Unilateralni i bilateralni vezikoureteralni refluks udružen s valvulom uretre također ima nepovoljan utjecaj na bubrežnu funkciju. Iako se prvotno pokazalo da je gestacijska dob (s granicom od spomenutih 24 tjedna) najvažniji prediktorni faktor, kasnije su studije pokazale da će prognoza i ishod liječenja biti primarno povezani s težinom opstrukcije i prisutnošću renalne displazije. Iz toga proizlazi da će u bolesnika s teškim oblicima bolesti rano otkrivanje i terapija imati moguće veći utjecaj na usporavanje progresije bolesti (3).

S obzirom na učestalost kroničnih i progresivnih promjena bubrega u prirođenih opstruktivnih nefrouropatija, praćenje svih bolesnika s nekim tipom opstrukcije je od velike važnosti. Serijska mjerenja bubrežne funkcije, periodične analize urina, provjere krvnog tlaka te praćenje rasta i razvoja trebaju se provoditi u svih bolesnika s prirođenom opstruktivnom nefrouropatijom. Zatajenje bubrega, isto kao i sve ostale posljedice kronične bubrežne bolesti (hipertenzija, proteinurija, abnormalnosti elektrolita, metabolička acidoza, anemija...) trebaju se kontinuirano nadzirati i liječiti (3).

### 2.3. Prenatalna evaluacija

Prenatalna dijagnostika prirođenih opstruktivnih uropatija najčešće se radi u razdoblju između 18. i 22. tjedna gestacije kada većina trudnica ide na detaljan ultrazvučni pregled. Anomalije fetalnog mokraćnog sustava čine gotovo 50% svih kongenitalnih abnormalnosti dijagnosticiranih ultrazvučno u tom razdoblju (3).

Ukoliko se na redovnom prenatalnom ultrazvuku ustanovi sumnja na opstrukciju mokraćnog sustava, potrebno je ići u detaljniju obradu u smislu procjene vrste opstrukcije i težine stanja. Zlatni standard u

prenatalnoj evaluaciji u svrhu selekcije fetusa kao kandidata za prenatalni zahvat jesu metode ultrazvuka i analize fetalnog urina.

### 2.3.1. Prenatalni ultrazvuk (UZV)

U prenatalnoj obradi je UZV mokraćnog sustava zlatni standard, a u obzir dolazi i MRI. Unatoč stalnom napretku tehnologije, nijedna od ovih slikovnih metoda ne može pružiti siguran dokaz etiologije opstrukcije.

Ultrazvučno se kao znaci opstrukcije mogu naći dilatacija mokraćnog sustava, promjene mokraćnog mjehura, promjene u ehogenosti bubrežnog parenhima i smanjen volumen amnijske tekućine. Potrebno je ultrazvučno prikazati cijeli mokraćni sustav u kontinuitetu i tragati za specifičnostima.

Pri pregledu bubrega, pridaje se pažnja izgledu parenhima i veličini bubrega u odnosu na gestacijsku dob. Hidronefroza se dijagnosticira relativno lako i to je najčešće nađena anomalija na prenatalnom ultrazvuku, a nalazi se u čak 4,5% svih fetusa (3). Hiperehogeni i mali bubrezi u odnosu na gestacijsku dob su često znak oslabljene funkcije zbog fibroze. Prisutnost malih, hiperehogenih bubrega uz bubrežne ciste uvijek treba pobuditi sumnju na ireverzibilna oštećenja bubrežne funkcije. Suprotno, hipoehogeni i veliki bubrezi u odnosu na gestacijsku dob najčešće ukazuju na dobru bubrežnu funkciju i prognozu (4).

Ureteri se promatraju od ureterovezikalnog do ureteropelvičnog spoja. Mokraćne opstrukcije na razini ureteropelvičnog spoja ne rezultiraju hidroureterom, za razliku od onih na razini ureterovezikalnog spoja. Hidroureteri udruženi s iskrivljenjem ureterovezikalnog spoja govore u prilog neopstruktivnoj etiologiji tj. postojanju vezikoureteralnog refluksa. Izražen refluks najčešće je povezan s teškim narušavanjem bubrežne funkcije i lošom prognozom te je zato važno razlikovati opstruktivnu i neopstruktivnu etiologiju dilatacije uretera. Prognoza i zbrinjavanje u tim dvama stanjima također su bitno različiti (4).

Mokraćni mjehur zahtijeva detaljnu evaluaciju prije razmatranja ikakvog intrauterinog liječenja. Dilatacija mokraćnog mjehura ukazuje da opstrukciju donjeg mokraćnog sustava, a zadebljanje zida mjehura iznad 2 mm znak je da opstrukcija traje već dulje vrijeme. Kod ultrazvučnog pregleda uretre pažnju treba obratiti na "znak ključanice", odnosno dilataciju uretre proksimalno od mjesta opstrukcije koje se često može vidjeti kod postojanja valvule stražnje uretre, ali može biti prisutna i u slučaju drugih etiologija opstrukcije donjeg mokraćnog sustava (4).

Pri ultrazvučnom pregledu penilne uretre, razina dilatacije govori o razini opstrukcije. Distalne penilne opstrukcije poput valvule prednje uretre ili meatalne stenoze su rijetke i uglavnom ne uzrokuju značajnu opstrukciju (4).

### 2.3.1.1. Klasifikacija opstrukcije na temelju ultrazvučnog nalaza

Budući da razlikujemo opstrukcije gornjeg i donjeg mokraćnog sustava i da daljnji postupak ovisi o kojem se tipu opstrukcije radi, važno je ultrazvučno odrediti o kojoj se opstrukciji radi ukoliko je to moguće.

Najbolji pokazatelj opstrukcije donjeg mokraćnog sustava jest dilatirani mokraćni mjehur, često sa zadebljanjem zida većim od 2 mm. "Znak ključanice" najčešće govori u prilog postojanju valvule stražnje uretre, ali kao što je već spomenuto, nije specifičan samo za to stanje. Hidroureter i hidronefroza nalaze se u 40 – 50% fetusa s donjim opstrukcijama, stoga njihovo odsustvo ne treba isključiti dijagnozu donje opstrukcije, ali je definitivno u kombinaciji s megacistom potvrđuje. Mali, hiperehogeni i cistični bubrezi govore u prilog postojanju bubrežne displazije s već ireverzibilnim oštećenjima. Opstrukcije donjeg mokraćnog sustava mogu i ne moraju biti udružene sa smanjenim volumenom amnijske tekućine koji se također evaluira ultrazvučno (ovisno o tome jesu li djelomične ili potpune). Može se naći oligohidramnij ili anhidramnij i oba nalaza mogu dovesti do anatomskih deformiteta fetalnih udova i lica (4).

Kod opstrukcije gornjeg mokraćnog sustava promjene su unilateralne i može se naći hidronefroza koja u velikom broju slučajeva neće zahtijevati liječenje, ali u nekim može progredirati i izazvati bubrežnu displaziju prikazanu malim, hiperehogenim i cističnim bubrežima, kao i u slučaju donjih opstrukcija. Hidroureter je moguć u slučaju opstrukcije na razini ureterovezikalnog spoja. Zbog patofiziologije i kompenzatorno pojačanog rada drugog, zdravog bubrega, volumen amnijske tekućine najčešće je očuvan (4).

### 2.3.2. Analiza fetalnog urina

Staza mokraće uzrokovana opstrukcijom povisuje intrarenalni tlak i može dovesti do progresivne dilatacije bubrežnih tubula i sabirnih cjevčica. Posljedično tome pojačano se gube i smanjena je resorpcija tvari u fetalnom urinu tako da je stupanj bubrežnog oštećenja proporcionalan hiperosmolalnosti urina. Fetalna bubrežna funkcija može se procijeniti iz fetalnog urina uzorkovanog aspiracijom mokraćnog mjehura postupkom zvanim vezikocenteza koji se radi pod kontrolom ultrazvuka. Poželjno je koristiti i *Color Doppler* UZV kako bi se izbjegle lezije intraabdominalnih struktura kao što su umbilikalne arterije. Za pravilnu procjenu bubrežne funkcije potrebno je serijsko uzorkovanje, više uzoraka. Prvi uzorak urina predstavlja urin nastao prije nekog određenog vremena koji već neko vrijeme stoji u mokraćnom mjehuru i nije reprezentativan uzorak za prikaz trenutne bubrežne funkcije. Drugi uzorak predstavlja nedavni urin koji se u trenutku bubrežne evaluacije nalazio u ureterima. Najčešće tek treći uzorak urina predstavlja urin nastao u bubrežima u vrijeme evaluacije i adekvatan je za analizu. Trenutne preporuke predlažu da vrijeme između serijskog uzorkovanja bude od

48 do 72 sata (2). Prvi uzorak urina pogodan je za slanje na detaljnu gensku obradu čime se izbjegava potreba za postupkom amniocenteze ili biopsije korionskih resica u tu svrhu (4).

Analiza fetalnog urina uključuje mjerenje natrija, klorida, kalcija,  $\beta$ 2-mikroglobulina, ukupnih proteina te osmolarnosti urina. Optimalne vrijednosti pokazatelji su dobre bubrežne funkcije: fetalni natrij u urinu trebao bi biti manji od 100 mmol/L, kloridi manji od 90 mmol/L, kalcij manji od 8 mg/dL,  $\beta$ 2-mikroglobulini manji od 6 mg/dL, ukupni proteini manji od 20 mg/dL te osmolarnost manja od 210 mOsm/L (2,3). Ograničenja analize urina jesu ta što vrijednosti nisu prilagođene gestacijskoj dobi fetusa i nisu dobri prognostički pokazatelji postnatalne bubrežne funkcije, stoga roditelje treba upozoriti na moguću postnatalno oslabljenu bubrežnu funkciju unatoč izvođenju intervencije. Optimalne vrijednosti ipak su temelj za oprezan odabir fetusa koji bi mogli imati najviše koristi od intrauterinog liječenja i u kojih bi intrauterini zahvati mogli potencijalno prekinuti slijed daljnjeg bubrežnog oštećenja. No, treba napomenuti da nepovoljne vrijednosti analize urina s druge strane nisu strogo isključujući kriterij za intrauterinu intervenciju (4).

Klein i suradnici su u fetalnom urinu plodova s PUV-om identificirali 12 peptida koji mogu predvidjeti postnatalnu bubrežnu funkciju te se mogu koristiti u kliničkim odlukama vezanim uz trudnoću (5).

### 2.3.3. Fetalna cistoskopija

Neke su studije pokazale veću osjetljivost za dijagnozu valvule stražnje uretre kao uzroka opstrukcije putem direktne vizualizacije, tj. fetoskopije (83,3% – 100%) u odnosu na osjetljivost ultrazvučnog prikaza (62,5% – 63,6%). No, fetalna cistoskopija u dijagnostičke svrhe još je uvijek predmet razmatranja i nije zlatni standard jer dolazi s brojnim rizicima od komplikacija i za majku i za dijete (6).

### 2.3.4. Postupak evaluacije

U fetusa u kojih se ultrazvučno postavi sumnja na opstrukciju donjeg mokraćnog sustava valja započeti daljnju obradu u svrhu procjene težine opstrukcije te potrebe i mogućnosti prenatalnog liječenja. Opstrukcije gornjeg mokraćnog sustava u fetusa obično nisu predmet prenatalnog liječenja jer mogu biti prolazne ili jednostrane i stoga ih je bolje liječiti nakon rođenja.

U postupku prenatalne evaluacije sudjeluje multidisciplinarni tim. Evaluaciju treba započeti detaljnim ultrazvučnim postupkom u svrhu isključenja pridruženih anomalija, diferencijacije spola i procjene volumena amnijske tekućine. S obzirom na to da je više od 10% slučajeva opstrukcije donjeg mokraćnog sustava povezano s trisomijama 13,18 i 21, potrebno je inicijalno odrediti i kariotip (4).

Prisutnost pridruženih anomalija i abnormalnog kariotipa isključni su čimbenici za prenatalno liječenje te zahtijevaju genetsko savjetovanje. Samo izolirana opstrukcija donjeg mokraćnog sustava obrađuje se



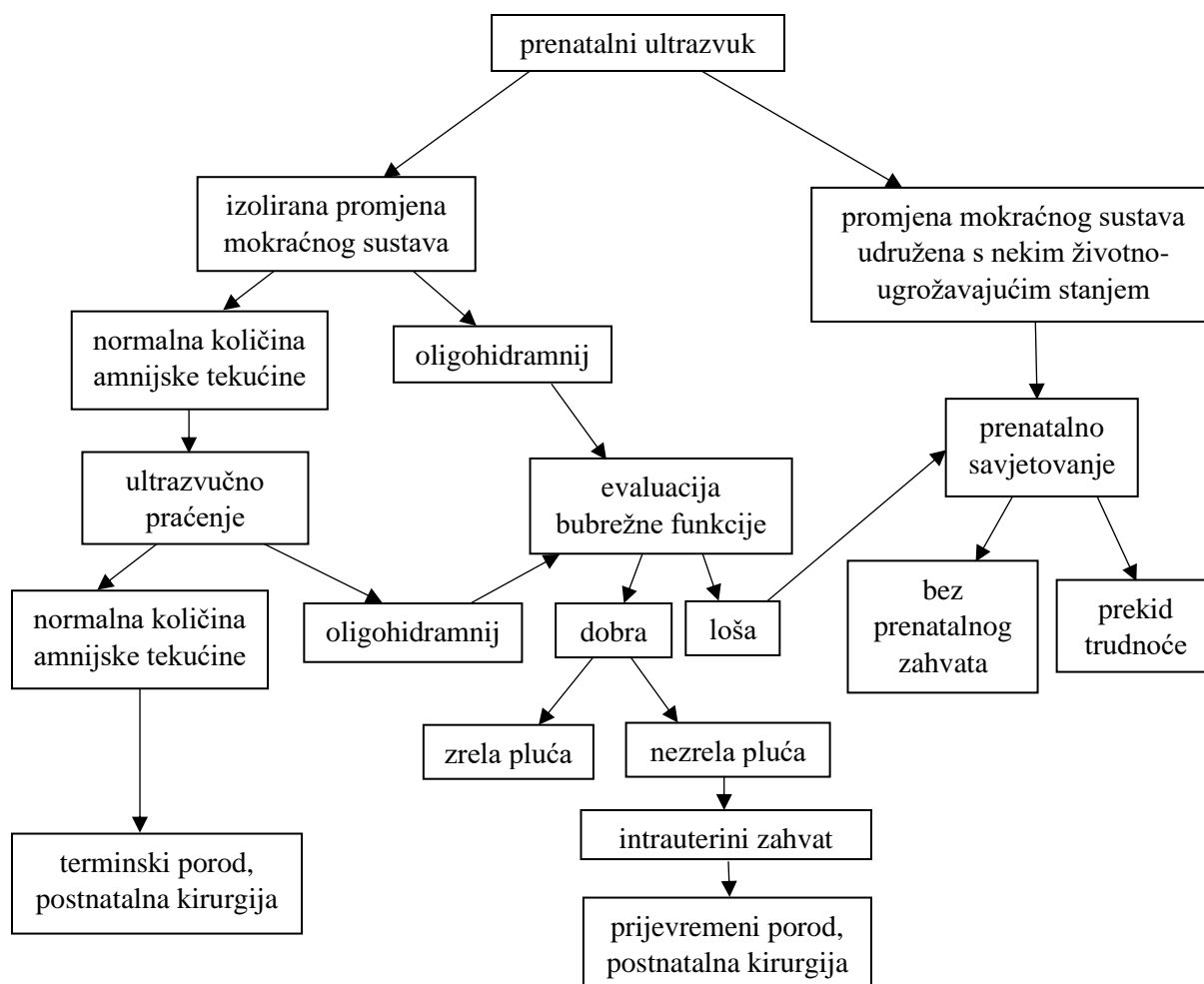
dalje. Ukoliko je udružena s normalnim volumenom amnijske tekućine, preporučuje se daljnje ultrazvučno praćenje kako bi se na vrijeme uočile eventualne kasnije promjene. Ukoliko volumen amnijske tekućine ostaje optimalan, to najčešće potvrđuje lakši oblik bolesti koji ne zahtijeva prenatalnu intervenciju. Ako je opstrukcija donjeg mokraćnog sustava udružena ipak s oligohidramnijem ili anhidramnijem, potrebna je daljnja obrada koja je invazivnog karaktera i zahtijeva detaljnu konzultaciju s roditeljima kako bi se potvrdila njihova želja za fetalnim liječenjem. Daljnja obrada uključuje uzorkovanje fetalnog urina postupkom vezikocenteze, analizu fetalnog urina te detaljnu gensku analizu fetusa (4).

Na slici 5 je prikazan algoritam za prenatalnu evaluaciju i odabir onih fetusa s prirođenom opstruktivnom uropatijom koji bi mogli imati više koristi od prenatalne intervencije. Seleksijski kriteriji za odabir fetusa za zahvat temeljeni su na ultrazvučnoj evaluaciji bubrega, pridruženim anomalijama, statusu amnijske tekućine, kariotipu fetusa i analizi fetalnog urina. Kandidati za zahvat zahtijevaju dokaz opstrukcije i oligohidramnija, normalan muški kariotip i odsutnost bilo kakvih pridruženih anomalija koje mogu pogoršati prognozu i klinički ishod (2).

Razlog odabira muških fetusa jest taj što su u ženskih fetusa opstruktivne uropatije često udružene s kompleksnim malformacijama kloake te fetalna kirurgija u takvim stanjima može imati više štete nego koristi. Treba također napomenuti i da nije rijetkost da postoje potpuno različite kliničke slike i vrijednosni pokazatelji u fetusa koji imaju jednake opstruktivne lezije. Prirodni tijek bolesti stoga ne ovisi samo o tipu opstrukcije već i o drugim faktorima kao što su gestacijska dob u vrijeme nastanka opstrukcije, stupanj i trajanje opstrukcije te lokacija.

Ukoliko je prisutan oligohidramnij, procesom vezikocenteze uzima se uzorak fetalnog urina i analizom se evaluira bubrežna funkcija fetusa. Zahvati su potom indicirani u onih fetusa u kojih je bubrežna funkcija još uvijek očuvana, tj. u onih u kojih su vrijednosti analize urina povoljne (2).

Ovdje treba istaknuti da je moguće da u slučaju opstrukcija donjeg mokraćnog sustava jedan bubreg bude znatno oštećeniji od drugog. U tom slučaju nepovoljan nalaz urina bit će nepovoljan upravo iz razloga što taj oštećeniji bubreg propušta elektrolite. Zato u slučajevima kada postoji očita razlika u ultrazvučnom prikazu dvaju bubrega, a uz to je analiza urina nepovoljna, može se napraviti aspiracija bubrežne nakapnice (najčešće onog bubrega u kojeg je prisutna hidronefroza). Ukoliko su vrijednosti urina iz bubrežne nakapnice znatno više od onih iz mokraćnog mjehura, indirektno se daje zaključiti da drugi bubreg ima dobru prognozu i to opravdava razmatranje intrauterinog liječenja takvog fetusa (7).



Slika 5: Algoritam za prenatalnu evaluaciju. Prilagođeno prema literaturnom izvoru: Tsao & Albanese (2003)

Prenatalna evaluacija samo je granično poboljšala mogućnost procjene koji će fetusi najviše profitirati od prenatalne intervencije. Optimalni i standardizirani kriteriji za njihov odabir i dalje su nedorečeni.

Ruano R i suradnici su izradili standardizirani prenatalni multidisciplinarni postupnik za fetuse s opstrukcijom donjeg mokraćnog sustava (LUTO) i ponudili klasifikaciju fetalnog LUTO temeljenu na stupnju opstrukcije i težini bolesti (8).

## 2.4. Prirodne opstruktivne uropatije

### 2.4.1. Epidemiologija prirodnih opstruktivnih uropatija

Prirodne opstruktivne nefrouropatije najčešći su uzrok kronične bubrežne bolesti (CKD) u djece te se ubrajaju u tri glavna uzroka završnog stadija zatajenja bubrega u djece (ESRD) (3).

Zajedno s bubrežnom agenezom, hipoplazijom/displazijom i drugim abnormalnostima ulaze u grupu prirodnih anomalija bubrega i urinarnog trakta (CAKUT). CAKUT je relativno često stanje koje je prisutno u 2% svih trudnoća, a odgovorno je za oko 50% kroničnih bubrežnih bolesti u dječjoj populaciji. Među brojnim dijagnozama iz grupe CAKUT-a, opstruktivne bolesti nose najveći rizik za razvoj završnog stadija zatajenja bubrega (3).

#### 2.4.2. Klasifikacija prirodnih opstruktivnih uropatija

Etiologija, vrijeme nastanka, veličina i lokacija narušenog otjecanja urina važni su čimbenici za opis i klasifikaciju opstruktivnih nefrouropatija. Jedna od najvažnijih razlika među svim opstruktivnim uropatijama jest anatomska razina nastanka opstrukcije prema kojoj razlikujemo opstrukcije gornjeg mokraćnog sustava (bubreg ili ureter) te opstrukcije donjeg mokraćnog sustava (mokraćni mjehur, izlazište mokraćnog mjehura ili uretra). Klinički značajno, lezije gornjeg mokraćnog sustava imaju mali potencijal da zahvate i kontralateralni bubreg, dok lezije donjeg sustava u pravilu izlažu oba bubrega riziku od obolijevanja.

##### 2.4.2.1. Opstrukcije gornjeg mokraćnog sustava

Prirodne opstrukcije gornjeg mokraćnog sustava obuhvaćaju opstrukcije ureteropelvičnog i ureterovezikalnog spoja, opstruktivne ureterokele i druge anomalije strukture i položaja uretera.

Opstrukcija ureteropelvičnog spoja (UPJ) najčešća je prirođena opstruktivna nefrouropatija. Događa se jednom na 1000 – 2000 poroda, češće zahvaća mušku djecu (u omjeru 3:1) i bilateralna je u 20 – 25% slučajeva (3). Zahvaćen je proksimalni mokraćovod na izlazu iz bubrežne nakapnice koji je dinamičan i zbog toga ne može omogućiti normalan anterogradni tok urina. Takav disfunkcionalni ureteralni segment često patohistološki pokazuje abnormalnu distribuciju kolagena i/ili glatkog mišićja, a može pokazivati i promijenjenu inervaciju ili vaskularizaciju. Rjeđi intrinzični uzroci nastanka opstrukcije na toj razini uključuju savijeni ureter i deformacije sluznice u obliku nabora nalik valvulama ili polipa, a osim intrinzičnim, opstrukcija može biti uzrokovana i ekstrinzičnim čimbenicima, najčešće kompresijom aberantne krvne žile ili fibroznog tračka na proksimalni ureter. Opstrukcija na razini ureteropelvičnog spoja rezultira nastankom hidronefroze. Antenatalna dijagnoza hidronefroze temelji se na ultrazvučnoj evaluaciji anteroposteriornog promjera bubrežne nakapnice. Ultrazvučna evaluacija hidronefroze prije 24. tjedna gestacije nepouzdana je za promjere veće od 10 mm. Promjeri veći od 10 mm dijagnosticirani u trećem trimestru nisu pokazali nikakvu korelaciju s postanatalnom bubrežnom funkcijom. Velika većina prenatalno otkrivenih hidronefroza će se po rođenju spontano razrješiti i ne

narušavaju teže bubrežnu funkciju, stoga prenatalnu dijagnozu hidronefroze ne možemo razmatrati kao indikaciju za fetalni zahvat (2).

Opstrukcija ureterovezikalnog spoja (UVJ) ili primarni opstruktivni megaureter (POM) druga je najčešća prirođena opstruktivna nefrouropatija. Nastaje kada je tok urina otežan na razini distalnog mokraćovoda, na mjestu insercije mokraćovoda u mokraćni mjehur. Četiri je puta češća u muške djece, puno češće zahvaća lijevu stranu i bilateralna je u do 25% slučajeva (3). Također je etiološki najčešće u pitanju adinamičan segment uretera kao i kod opstrukcije ureteropelvičnog spoja. Abnormalnost ureterovezikalnog spoja dijagnosticira se ultrazvučno kada postoji megaureter uz uredan, nedilatirani mokraćni mjehur. Megaureter može etiološki biti uzrokovan opstrukcijom, ali može biti i rezultat urinarnog refluksa zbog disfunkcije mokraćnog mjehura. Spontano razrješenje dilatacije uzrokovane opstrukcijom često se viđa i u ovom slučaju, tako da ni kongenitalni megaureter nije indikacija za fetalni zahvat (2).

Ureterokele su cistična proširenja terminalnog dijela intravezikalnog segmenta uretera. Ukoliko je otvor ureterokele stenotičan ili ektopičan, dolazi do opstrukcije. Pojavljuje se u jednog djeteta na 5000 novorođenčadi, za razliku od većine opstrukcija češće zahvaća žensku djecu, a bilateralna je u 20 – 50% slučajeva (3). Često su udružene s drugim anomalijama mokraćnog sustava – duplim ureterima i/ili ektopičnim ušćem uretera. Dupli ureter često povezuje gornji pol bubrega i završava kao ektopična ureterokela u mokraćnom mjehuru. U tom su slučaju potencijalna hidronefroza i bubrežna displazija ograničene na gornji pol bubrega i rijetko je potrebna neka vrsta prenatalne terapije (2).

#### 2.4.2.2. Opstrukcije donjeg mokraćnog sustava

Postoji nekoliko prirođenih anomalija koje rezultiraju kroničnom opstrukcijom donjeg mokraćnog sustava. Opstrukcije donjeg mokraćnog sustava prezentiraju se spektrom od blagih kliničkih slika do onih najtežih. One izlažu oba bubrega riziku od abnormalnosti u fetalnom razvoju, mogu biti povezane s oligohidramnijem i posljedično pulmonalnom displazijom, a mogu uzrokovati disfunkcije mokraćnog mjehura s posljedičnom funkcionalnom opstrukcijom. Unatoč tome što opstrukcije donjeg mokraćnog sustava imaju veći potencijal za sekundarno oštećenje bubrega od opstrukcija gornjeg mokraćnog sustava, važno je napomenuti da bubrežna funkcija ne mora biti značajno narušena ukoliko se otkriju i tretiraju na vrijeme.

Valvula stražnje uretre (PUV) najčešća je opstrukcija donjeg mokraćnog sustava i događa se samo u muške djece s incidencijom od 1 oboljelog na 5000 – 8000 živorođenih. Oligohidramnij česta je posljedica, a ponekad dolazi i do bubrežne displazije. VUR je prisutan u 25 – 50% slučajeva. U malog broja bolesnika VUR je unilateralan i javlja se takozvani „pop-off“ efekt u kojem je građa i funkcija bubrega na nerefluksnoj strani sačuvana od teške displazije i disfunkcije koja se vidi na strani refluksnog

bubrega. Prenatalno se ultrazvučno mogu naći dilatirani mokraćni mjehur, bilateralna hidroureteronefroza i smanjena količina amnijske tekućine (3).

Atrezija, stenoza i hipoplazija uretre, iako rjeđe od PUV-a, često se pojavljuju udružene s drugim genitourinarnim i/ili gastrointestinalnim anomalijama zbog čega najčešće nisu indikacija za intrauterino liječenje, a relativno su često i uzrok smrti fetusa. Za razliku od PUV-a, od ovih stanja oboljevaju i ženska djeca (3).

Velike prolabirajuće ureterokele mogu također rezultirati opstrukcijom. Stanje je najčešće stečeno, iako se vrlo rijetko prolaps može dogoditi i intrauterino (3).

#### 2.4.2.3. Funkcionalne opstrukcije

Funkcionalne urološke opstrukcije također rezultiraju smanjenjem anterogradnog toka urina. U većine pacijenata stanje je prolazno i samorazrješujuće, bez intervencije. U manjeg broja pacijenata funkcionalna je opstrukcija uzrokovana nekim neurološkim ili mišićnim bolestima, i u tom slučaju ona rezultira doživotnom disfunkcijom mokraćnog sustava (3).

### 2.5. Mogućnosti prenatalnog zbrinjavanja fetusa s prirođenim opstruktivnim uropatijama

Za roditelje fetusa kojemu je dijagnosticirana prirođena opstrukcija donjeg mokraćnog sustava (LUTO) sve do nedavno postojale su tri opcije: prekid trudnoće, nastavak trudnoće do porođaja ili nastavak trudnoće uz promjenu vremena i načina poroda. Razvoj medicinskog znanja, tehnologije i operativnih metoda omogućili su još mogućnost prenatalnog liječenja operacijama u maternici, tj. fetalnom kirurgijom.

Prekid trudnoće treba se navesti kao opcija roditeljima fetusa u kojeg je opstrukcija udružena s drugim anomalijama i u kojeg je prenatalna evaluacija bubrežne funkcije prikazala ireverzibilno oštećenje bubrežne funkcije. Ukoliko roditelji odaberu nastaviti trudnoću, tim stručnjaka dužan je s njima razmotriti postnatalne kratkoročne i dugoročne ishode kako bi očekivanja roditelja bila realna neovisno o tome je li fetus kandidat za intrauterini zahvat ili ne (4).

U fetusa koji su prenatalnom evaluacijom postali kandidati za intrauterino liječenje, glavni je cilj optimizacija volumena amnijske tekućine u svrhu prevencije plućne hipoplazije te dekompresija mokraćnog sustava u svrhu prevencije oštećenja bubrežne funkcije. To se u današnje vrijeme postiže raznim vrstama zahvata od kojih je perkutano postavljanje vezikoamnijskog šanta najčešće korištena metoda.

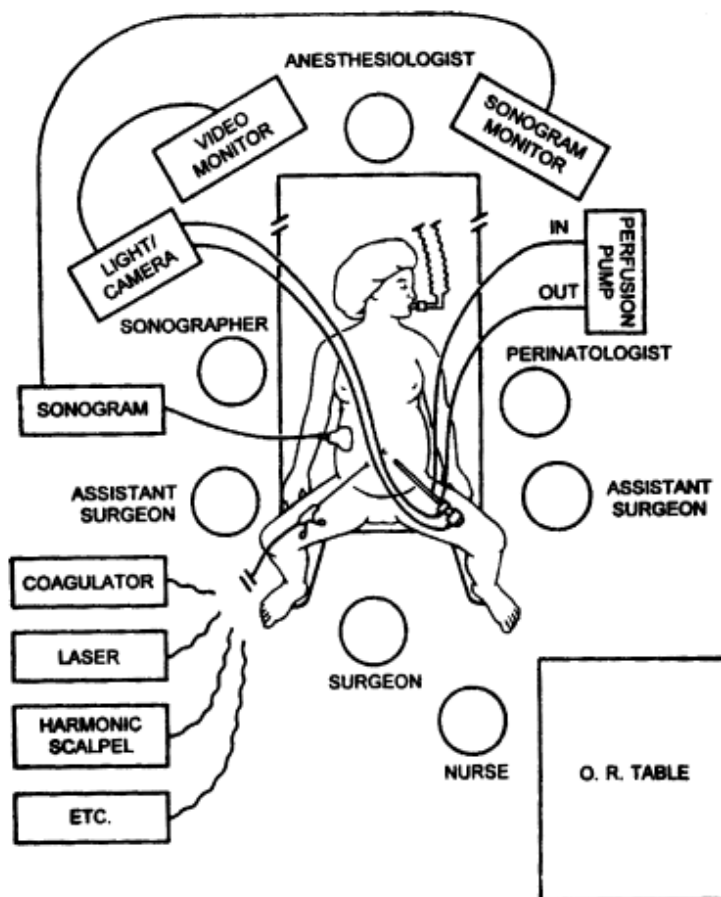
Konzervativno liječenje u smislu opservacije također je opcija. Ukoliko je izolirani LUTO udružen s normalnim volumenom amnijske tekućine, opravdano je očekivati normalan razvoj pluća i u tom je slučaju važno s roditeljima raspraviti o eventualnim postnatalnim potrebama kao što su operativni zahvat i dijaliza. Ako se pak uz izolirani LUTO nalazi oligohidramnij/anhidramnij, a roditelji nisu suglasni za izvođenje intrauterinog zahvata, treba im ponuditi palijativnu njegu djeteta po rođenju, pripremiti ih na određene komplikacije koje su očekivane po rođenju djeteta (posebno hipoplaziju pluća) te raspraviti o njihovim željama za postupcima održavanja života u životno ugrožavajućim stanjima djeteta u ranom postnatalnom periodu (4).

U slučaju da roditelji fetusa s lošom prognozom zbog svojih osobnih ili religioznih uvjerenja ne pristaju ni na jednu od opcija među kojima su prekid trudnoće ili njezin nastavak uz konzervativno liječenje, neki fetalni centri predlažu serijske amnioinfuzije u svrhu poboljšanja razvoja pluća. Roditelje je važno u tom slučaju upozoriti na loš postnatalni bubrežni ishod te vrlo vjerojatnu potrebu dijalize i transplantacije bubrega. Ukoliko i dalje to žele, serijske amnioinfuzije rade se do gestacijske dobi 28. – 30. tjedna, a porod se inicira kada masa fetusa dosegne 2 – 2,5 kg jer je u lakših fetusa otežano postavljanje dijaliznog peritonealnog katetera. Ovo je još uvijek samo eksperimentalna metoda, na razini slučaja i bit će potrebne brojne studije kako bi procijenile učinkovitost i sigurnost ovakvog pristupa (4).

### 2.5.1. Fetalna kirurgija

#### 2.5.1.1. Uvod u fetalnu kirurgiju

Fetalna kirurgija razlikuje se od dječje kirurgije ili kirurgije odraslih. Raspored unutar operacijske sale pri izvođenju zahvata fetalne kirurgije drugačiji je nego uobičajeno. Majka je u modificiranom litotomijskom položaju s koljenima smještenima dovoljno nisko, što omogućuje kirurgu rad između abduciranih nogu, te s lagano uzdignutom desnom stranom trupa kako bi se prevenirala opstrukcija donje šuplje vene od strane gravidnog uterusa. Kirurg stoji između nogu, asistenti su smješteni sa svake strane majke, a radiolog stoji uz desnu stranu majke. Dva monitora smještena su jedan uz drugi nasuprot kirurškom timu – jedan za ultrazvučnu sliku u stvarnom vremenu i drugi za endoskopsku sliku (9).



Slika 6: Postava operacijske sale i osoblja za vrijeme fetalnog kirurškog zahvata. Prema literaturnom izvoru: Danzer et al. (2003)

Evolucija fetalne kirurgije povijest je rješavanja brojnih anatomske-fizioloških osobitosti trudnice, gravidne maternice i ploda od kojih su samo neke: lokacija placente, zid maternice s čvrsto sraslim membranama, pokretni fetus, izvođenje operacije unutar tekućeg medija, tijesno operativno polje te suboptimalno monitoriranje fetusa zbog nemogućnosti pristupanja vaskularnim strukturama fetusa. Pokusi na životinjskim modelima pružili su rješenja za većinu ovih problema, no i dalje kao jedan od najvećih ograničavajućih faktora ostaje nemogućnost pristupa vaskularnim strukturama fetusa za vrijeme zahvata i u postoperativnom periodu. Kada bi takav pristup bio moguć, osim što bi se pojavila mogućnost uzorkovanja fetalne krvi, davanja intravenozne tekućine, lijekova i krvnih pripravaka, poboljšala bi se kvaliteta monitoriranja fetusa (prvenstveno krvnog tlaka). Danas se fetus za vrijeme zahvata monitorira periodičnim ultrazvukom koji pruža uvid u frekvenciju i kontraktilnost srca. Osim pristupa vaskularnim strukturama, velik je izazov i operiranje fetusa u njegovom tekućem mediju u kojem se on slobodno pomiče, odnosno manevriranje fetusom pomoću instrumenata uz istovremenu endoskopsku vizualizaciju. Kako bi se fetus zadržao u povoljnom položaju, za neke slučajeve postoje tehnike fiksacije, no to nije slučaj za opstruktivne uropatije (9).

Najčešća i najvažnija opća komplikacija fetalne kirurgije jest prijevremeni porod. Unatoč brojnim tokoliticima (indometacin, nitroglicerina, terbutalin, magnezij,  $\beta$ -simpatomimetici, nifedipin) i napretku fetoskopskih tehnika, ne vidi se pomaka u sprečavanju prijevremenog poroda. Studije govore da se u svih žena kojima se učini fetalnokirurški zahvat događa prijevremeni porod. Teorije o etiologiji prijevremenog poroda govore o brzim izmjenama materničnog volumena, infekcijama, hormonskim promjenama, fetomaternalnom stresu te prijevremenom puknuću plodovih ovoja. Uzrok prijevremenog puknuća plodovih ovoja nepoznat je, a učestalost ide do 10% u slučaju jednoulaznih zahvata i čak do 60% u slučaju višedulaznih i dugotrajnijih zahvata. Od trenutka kada dođe do ruptur ovoja, majke rijetko mogu održavati trudnoću dulje od nekoliko tjedana, što konačno rezultira prijevremenim porodom (9).

S obzirom na komplikacije zahvata, budućnost fetalne kirurgije morat će se temeljiti na razumijevanju fetalnih poremećaja, poboljšanju dijagnostičkih i slikovnih tehnika, unaprjeđenju kirurškog instrumentarija i tehnika, ali isto tako i na razumijevanju mehanizama i uzroka prijevremenog porođaja i prijevremenog puknuća plodovih ovoja kao najvažnijih komplikacija. Osim toga, klinička istraživanja fetalne kirurgije na ljudima, ali i na životinjama, nailaze na mnogo etičkih dilema. Usto, postoji i manjak dobro definiranih kriterija za indikaciju za kirurški zahvat. Također, smatra se da bi intrauterine zahvate trebali raditi kvalificirani stručnjaci u visokospecijaliziranim ustanovama. Zbog svih tih razloga danas su istraživanja na području fetalne kirurgije otežana, što rezultira manjkom pravovaljanih dokaza na tom području.

#### 2.5.1.2. Fetalna kirurgija u liječenju fetusa s prirođenim opstruktivnim uropatijama

Prenatalna intervencija u slučaju opstruktivnih uropatija moguća je u odabranim fetusa u kojih su ugroženi razvoj i funkcija bubrega i pluća, ali se terapijom razvoj može omogućiti i funkcija poboljšati. Cilj je naravno spriječiti hidronefrozu i očuvati bubrežnu funkciju, ali glavni cilj zahvata zapravo je osigurati dovoljan volumen amnijske tekućine kako bi se pluća mogla pravilno razviti.

Iako se često radi, fetalna kirurgija u slučajevima opstruktivnih uropatija ostaje kontroverzna. Njezina kontroverznost nalazi se u učinkovitosti zahvata i kriterijima za odabir najpogodnijih fetusa za zahvat. Fetalno liječenje je ograničeno na muške fetuse s ranom, kompletnom opstrukcijom donjeg mokraćnog sustava (LUTO) uzrokovanom najčešće valvulom stražnje uretre (2). Inicijalno, 1980-ih radile su se otvorene operacije fetusa koje su danas od povijesnog značaja, a podrazumijevale su zahvate poput kutane ureterostome, vezikostome i postavljanja vezikoamnijskog šanta (6). Zahvati ovog tipa zbog otvorene su hysterotomije bili povezani s učestalim prijevremenim porodima i drugim komplikacijama u djeteta i majke. Godinama kasnije, otvoreni je pristup zamijenjen perkutanom i endoskopskim pristupom. Iako se danas više ne izvodi, otvorena kirurgija uvelike je pridonijela razvoju fetalne kirurgije



minimalnog pristupa koja omogućuje kiruršku proceduru na fetusu bez postupka otvorene hysterotomije, čime su komplikacije za majku i dijete znatno smanjene (9).

U povijesti se primjenjivalo nekoliko vrsta zahvata, a rezultati uspješnosti tih zahvata variraju. Iako intrauterini zahvati mogu spasiti život djeteta, treba uvijek imati na umu da oni sami po sebi nose visok rizik za specifične i opće komplikacije i u majke uz spoznaju da prognoza fetusa s opstrukcijom donjeg mokraćnog sustava također nije dobra. Oligohidramnij dijagnosticiran u drugom trimestru trudnoće udružen s opstrukcijom mokraćnog sustava uzrokuje visok mortalitet za koji se procijenjuje da iznosi do 95%, a uzrok mu je plućna hipoplazija (7). Stoga pri indiciranju zahvata svakako treba uzeti u obzir omjer koristi i štete od samog zahvata.

Postavljanje perkutanog vezikoamnijskog šanta (VAS) zlatni je standard u prenatalnom kirurškom liječenju opstrukcija donjeg mokraćnog sustava (LUTO) već više od 2 desetljeća. Radi se o proceduri perkutanog postavljanja šanta pod kontrolom ultrazvuka kojoj je glavni cilj drenirati mokraćnu iz mokraćnog mjehura u amnijsku šupljinu i na taj način učiniti optimalnim volumen amnijske tekućine. Primjenjuje se lokalna anestezija za majku i postupak postavljanja šanta rutinski započinje amnioinfuzijom. Amnioinfuzija omogućava vizualizaciju granice između amnijske šupljine i kože fetalnog abdomena (6). Za postizanje fetalne anestezije najčešće se u umbilikalnu venu ili u nadlaktični mišić primjenjuje fentanil (4). Zatim se postavlja šant čiji se distalni kraj smješta u mokraćni mjehur, a proksimalni završava slobodno u amnijskoj šupljini. Najčešće korišteni šantovi jesu Harrisonov (<18. tjedna gestacije) i Rocketov shunt ( $\geq$ 18. tjedna gestacije), oba "dvostrukog J" oblika (8). Idealno mjesto za postavljanje šanta jest ispod insercije pupčane vrpce, ondje gdje bi se postnatalno smjestio suprapubični kateter u djeteta (7).

Osim metode postavljanja perkutanog vezikoamnijskog šanta, poznata je i metoda fetalne cistoskopije. Etiološki, u muških je fetusa opstrukcija donjeg mokraćnog sustava najčešće uzrokovana valvulom stražnje uretre, dok je u ženskih fetusa uzrokovana stenozom ili atrezijom uretre koje su često povezane s drugim kompleksnim malformacijama i zahtijevaju kompleksnije kirurške zahvate. Iako je u teoriji cistoskopija obećavajuća, praktične prednosti ove relativno nove tehnike neće biti jasne još neko vrijeme. Tehnički je zahtjevnija od metode postavljanja vezikoamnijskog šanta, ali ima neke prednosti u odnosu na nju. Omogućuje direktnu vizualizaciju opstrukcije i shodno tome etiologije opstrukcije te ne zahtijeva nužno amnioinfuziju. Budući da je poželjno da se majka minimalno pomiče i da zahvat traje duže nego postavljanje šanta, najčešće se radi u epiduralnoj ili spinalnoj anesteziji majke (4). Anestezija fetusa postiže se na isti način kao kod postavljanja šanta. Postupak se izvodi također pod kontrolom ultrazvuka. U mokraćni mjehur fetusa uvodi se troakar kroz koji se fetoskop smješta u mokraćni mjehur fetusa. Uvođenjem fetoskopa moguće je vizualizirati mokraćni mjehur intrauterino, što nije bilo moguće drugim metodama te je anterogradnim pristupom omogućena vizualizacija etiologije opstrukcije uretre. Jedina prepreka na tom putu jest svladavanje angulacije vrata mokraćnog

mjehura koje je tehnički uglavnom zahtjevno i ponekad ograničava vizualizaciju. No, ako se ta prepreka svlada, moguće je, u slučaju nalaza stražnje valvule uretre, izravno tretirati opstrukciju izvodeći hidroablaciju, mehaničku ablaciju žicama ili lasersku ablaciju (6). U slučaju da etiologija opstrukcije ne nalikuje na valvulu stražnje uretre, ne izvode se nikakvi pokušaji perforiranja strukture koja opstruira mokraćni put te se postavlja vezikoamnijski šant. Budući da se radi o tehnički zahtjevnoj metodi sa svojim specifičnim komplikacijama, nužno je imati određeno kliničko iskustvo za izvođenje fetalne cistoskopije (4).

U slučaju bilo kakve invazivne metode radi prevencije komplikacija infekcije i prijevremenog poroda praksa je da se majci neposredno prije daje intravenski antibiotik (najčešće I. generacija cefalosporina), a nakon toga majka 2 tjedna peroralno uzima antibiotike poput amoksicilina ili cefalosporina (7).

## 2.6. Ishodi prenatalne kirurgije u liječenju fetusa s prirođenim opstruktivnim uropatijama

Najčešće praćeni ishodi u slučaju fetalnih operacija u maternici majke jesu preživljenje i postnatalna bubrežna funkcija, pri čemu nema konsenzusa o tome što se može definirati kao zadovoljavajući ishod: samo preživljenje ili preživljenje s očuvanom bubrežnom funkcijom (7). Osim tih dvaju ishoda, vrlo je važno pratiti i ishode komplikacija.

Perkutano postavljanje vezikoamnijskih šantova ima svoje nedostatke. S obzirom na mali promjer i veliku duljinu, šantovi nisu uvijek uspješni u dekompresiji opstruiranog mokraćnog mjehura, posebno u slučajevima s teškom, kompletnom opstrukcijom (4). Iako je njihovo postavljanje perkutano i minimalno invazivno, nose relativno visok rizik od komplikacija. Mehaničke komplikacije postavljanja šanta kao što su ekstruzija, retrakcija i okluzija šanta, opisane su u do 34% slučajeva i mogu uzrokovati fetalni ascites. Ostale moguće komplikacije jesu hernije trbušnog zida na mjestu insercije šanta, ruptura mokraćnog mjehura, korioamnionitis, prijevremeno puknuće plodovih ovoja, prijevremeni porod i fetalna smrt (10). Coplen je sastavio pregledni članak uspješnih fetalnih intervencija i došao do zaključka da je postotak preživljenja bio samo 47% s prisutnim značajnim rizicima od komplikacija za majku i dijete koje su se događale u čak 45% slučajeva (2). U nekim se drugim radovima pokazalo da su prisutne i specifične komplikacije (poput uroloških fistula) kao posljedice laserske ablacije valvule stražnje uretre fetalnom cistoskopijom te da su one povezane sa smanjenim iskustvom operatera, prevelikom laserskom snagom i rigidnim instrumentarijem (4).

Freedman i suradnici otišli su korak dalje i uspoređivali učestalost i vrstu komplikacija između 31 fetusa koji je prošao postupke prenatalne evaluacije i 31 fetusa koji je uz postupke prenatalne evaluacije bio podvrgnut i postavljanju vezikoamnijskog šanta. Mehaničke komplikacije bile su zabilježene u 48% fetusa sa šantom. Najčešća mehanička komplikacija bila je dislokacija šanta iz mokraćnog mjehura (35%). Urinarni ascites uzrokovan dislokacijom šanta ili stvaranjem fistule mokraćnog mjehura

zabilježen je u 23% slučajeva, a hernijacija na mjestu insercije šanta u 10% (s posljedičnom dislokacijom šanta). Od opstetričkih komplikacija u 71% slučajeva zabilježen je prijevremeni porod zbog prijevremene ruptуре plodovih ovoja u 32% slučajeva, korioamnionitisa u 6% i intrauterine smrti fetusa u 6% slučajeva. Nije zabilježena fetalna smrt ili prijevremeni porod unutar 48 sati od intervencije postavljanja šanta, a svi slučajevi korioamnionitisa i fetalne smrti dogodili su se u slučajevima kada majka nije primila antibiotsku terapiju. U skupini fetusa koji su bili samo evaluirani (bez postavljanja šanta), 15 je trudnoća bilo prekinuto. Od preostalih 16 fetusa, njih 8 (50%) rođeno je prijevremeno, dvoje (13%) zbog prijevremene ruptуре membrana, dvoje (13%) zbog korioamnionitisa i četvero (25%) zbog intrauterine smrti fetusa. Također, nije zabilježena fetalna smrt ili prijevremeni porod unutar 48 sati od evaluacije. Iz toga se može zaključiti da su mehaničke komplikacije postavljanja šanta relativno česte, ali ozbiljne, životno ugrođavajuće opstetričke komplikacije postavljanja šanta nisu značajno veće od onih koje su povezane s invazivnim postupcima prenatalne evaluacije i stanjem samim po sebi (7).

Iako su komplikacije relativno česte, postavilo se pitanje koliko zapravo ima koristi od zahvata prenatalne drenaže mokraćnog mjehura. Clark i suradnici u svoju su meta-analizu i pregledni rad 2003. godine uključili 342 fetusa iz 16 studija od kojih je 210 bilo podvrgnuto nekom od zahvata drenaže mokraćnog mjehura (perkutanom postavljanju vezikoamnijskog šanta ili otvorenom kirurškom zahvatu). Zaključili su da je došlo do značajnog povećanja preživljenja u fetusa u kojih je učinjen zahvat u odnosu na one u kojih nije. Nadopunjeni pregledni članak iste skupine istraživača objavljen 2010. godine obrađivao je 23 studije i potvrdio zaključke studije iz 2003. godine (6).

No, ishodi povezani s postavljanjem vezikoamnijskog šanta ili fetalnom cistoskopijom nisu do kraja definirani. Postoji nekoliko nerandomiziranih studija koje su uspoređivale ishode fetusa s opstrukcijom donjeg mokraćnog sustava koji su liječeni konzervativno (opservacijom) i onih koji su prenatalno tretirani postavljanjem vezikoamnijskog šanta.

Jedna takva nerandomizirana retrospektivna studija jest studija Freedmana i suradnika u koju je bilo uključeno 55 fetusa podijeljenih u dvije skupine na temelju analize urina: onu s dobrom prognozom i onu s lošom prognozom. Od 33 fetusa s dobrom prognozom, 22 bila su podvrgnuta postavljanju vezikoamnijskog šanta, a 11 ih je tretirano konzervativno. Postnatalno preživljenje u skupini fetusa koji su bili prenatalno tretirani bilo je 64%. Preživljenje u skupini opserviranih fetusa bilo je 46%, ali treba uzeti u obzir da je većina iz te skupine imala normalan volumen amnijske tekućine (i zato nisu bili kandidati za zahvat). Među 22 fetusa u skupini s lošom prognozom, njih 6 bilo je podvrgnuto postavljanju vezikoamnijskog šanta i preživljenje u toj skupini iznosilo je 50%. U skupini onih u kojih zahvat nije učinjen nitko nije preživio (u 11 od 16 slučajeva radilo se o prekidu trudnoće). Ova studija govori u prilog tome da bi selekcionirana skupina fetusa s dobrom prognozom mogla imati dobit od fetalne intervencije u smislu preživljenja te da je preživljenje u fetusa s opstruktivnom uropatijom još uvijek nisko, čak i ako se zahvat učini (7).

S druge strane, dugo očekivana, multinacionalna i prva randomizirana studija pod nazivom PLUTO objavljena je 2013. godine od strane Morrisona i suradnika. Radi se o studiji koja je uključivala 31 muški fetus s izoliranom opstrukcijom donjeg mokraćnog sustava. Postupkom kompjutorske randomizacije, 16 je fetusa bilo liječeno vezikoamnijskim šantom, a njih 15 konzervativno. Bilo je po 12 živorođene novorođenčadi u svakoj grupi. U skupini koja je brojala 16 fetusa koji su bili podvrgnuti zahvatu, dogodila se jedna intrauterina smrt fetusa i tri su trudnoće prekinute. U drugoj skupini od 15 fetusa koji su liječeni konzervativno, dogodila se jedna intrauterina smrt fetusa i dvije su trudnoće prekinute. Od 16 fetusa u kojih je postavljen vezikoamnijski šant, njih 8 preživjelo je novorođenački period od 28 dana u usporedbi s konzervativno liječenom skupinom 15 fetusa u kojih su novorođenački period preživjela 4 novorođenčeta. U sve je nepreživjele novorođenčadi uzrok smrti bila hipoplazija pluća u ranom novorođenačkom periodu, čime se opet dokazalo da postnatalni ishod ovisi više o plućnoj nego o bubrežnoj funkciji, stoga se prednost postavljanja šanta očituje u smislu sprečavanja oligohidramnija i prevencije hipoplazije pluća. Osim preživljenja, pratila se i postnatalna bubrežna funkcija. Analizom se došlo do konačnog zaključka da postoji 86%-tna vjerojatnost da postavljanje vezikoamnijskog šanta povećava šansu za preživljenje od 28 dana i samo 25%-tna vjerojatnost da ono ima dugoročne efekte na bubrežnu funkciju. Samo dvoje djece u toj studiji (oboje u grupi onih kojima je prenatalno postavljen šant) preživjelo je prve dvije godine života uz normalnu bubrežnu funkciju, što nije statistički značajno. Na temelju toga može se reći da izvođenje zahvata ne utječe na pojavnost oštećene bubrežne funkcije, a to se tumači pretpostavkom da je u vrijeme dijagnoze bubrežni parenhim već ireverzibilno oštećen. U 6 fetusa u kojih se izvodio zahvat, došlo je do 7 vrsta komplikacija od kojih su neke prijevremeno puknuće plodovih ovoja, okluzija i dislokacija šanta. Stoga, iako je 28-dnevno, jednogodišnje i dvogodišnje preživljenje u fetusa s postavljenim šantom bilo veće nego u onih liječenih konzervativno, zbog nejasnog utjecaja na bubrežnu funkciju i relativno učestalih komplikacija zahvata ne može se izvesti zaključak o strogim prednostima postavljanja šanta (11).

Tu su tezu potvrdili i Morris i Kilby u svom preglednom članku iz 2014. godine gdje su objavili da vezikoamnijski šant povećava perinatalno preživljenje u odnosu na konzervativno liječenje, no nema utjecaja na oslabljenu postnatalnu bubrežnu funkciju. Cistoskopija se u njihovom radu također pokazala kao metoda koja povećava perinatalno preživljenje, no u usporedbi s vezikoamnijskim šantom čini se da nije u tome značajno uspješnija (4). No, Ruano i suradnici u svojoj su retrospektivnoj studiji došli do zaključka da je fetalna cistoskopija jedina metoda koja poboljšava postnatalnu bubrežnu funkciju, i to samo u djece u koje je opstrukcija uzrokovana valvulom stražnje uretre (6). Ovi su zaključci samo podsjetnik kliničarima kako trebaju roditelje upozoriti da zahvat nije jamstvo da se u fetusa ili novorođenčeta neće razviti bubrežna insuficijencija.

Freedman i suradnici pratili su i dugoročne ishode u 14 djece koja su bila podvrgnuta postavljanju vezikoamnijskog šanta i preživjela dulje od 2 godine (od 25 do 114 mjeseci). Rast te djece bio je ozbiljno narušen, njih 12 ispod 25. percentile, uključujući njih 7 ispod 5. percentile. Tjelesna masa također je u

te skupine bila smanjena, 8 djece bilo je ispod 25. percentile, uključujući njih 5 ispod 5. percentile. Dvoje ih je imalo dijagnozu astme, a 4 dijagnozu kroničnog bronhitisa ili učestalih dišnih infekcija, ali nikoga to funkcionalno nije ograničavalo. Osmero djece mokrilo je spontano, četvero se kateteriziralo po potrebi, a dvoje je bilo trajno kateterizirano. Bubrežna funkcija bila je normalna u šestoro djece (46%), njih 3 (21%) imalo je bubrežnu insuficijenciju i petero je razvilo ESRD i svi su uspješno transplantirani. Kreatinin, za koji se pokazalo da je najbolji prediktor bubrežne funkcije nakon 1 godine starosti, bio je  $< 70,7 \mu\text{mol/L}$  u osmero djece (6 ih je imalo normalnu bubrežnu funkciju, 1 bubrežnu insuficijenciju i 1 je razvio ESRD). Vrijednosti kreatinina između  $70,7$  i  $88,4 \mu\text{mol/L}$  nađene su u dvoje djece koja su razvila bubrežnu insuficijenciju. U četvero djece nađen je kreatinin  $> 88,4 \mu\text{mol/L}$  i svih četvero završili su s ESRD-om. Iz toga se može zaključiti da su vrijednosti kreatinina  $> 88,4 \mu\text{mol/L}$  dobar prediktor teškog bubrežnog oštećenja (7).

U jednoj od najnovijih studija, Ruano i suradnici pratili su i ishode terapijskih postupaka u ovisnosti o stupnju opstrukcije donjeg mokraćnog sustava. Radi se o već spomenutoj studiji iz 2015. godine u kojoj je 25 fetusa podijeljeno u 3 skupine na temelju postupka prenatalne evaluacije. Podjela u skupine temeljila se na volumenu amnijske tekućine (nakon 18. tjedna gestacije kada je ona relevantna) te stanju bubrežne funkcije pri čemu je 'normalna bubrežna funkcija' bila definirana kao odsustvo znakova bubrežne displazije/bubrežnih cista i/ili povoljne vrijednosti analize urina (između 18. i 30. tjedna gestacije kada se smatraju relevantnima). Predlažu maksimalno 3 uzorka urina skupljena u intervalu od 48 sati. 'Normalna bubrežna funkcija u dobi od 6 mjeseci' bila je definirana razinom serumskog kreatinina manjom od  $44,2 \mu\text{mol/L}$ . Prvu skupinu (*stupanj I LUTO*) činili su fetusi u kojih je količina amnijske tekućine bila normalna i u kojih je bila prisutna 'normalna bubrežna funkcija'. Za tu su skupinu u studiji predlagali daljnje praćenje u smislu tjednog ultrazvučnog pregleda. Zahvat je bio predložen samo ukoliko bi tijekom praćenja bio uočen oligohidramnij. Pacijenti u toj skupini imali su djelomičnu mokraćnu opstrukciju. Svi fetusi iz te skupine preživjeli su i imali normalnu bubrežnu funkciju kao dojenčad u dobi od 6 mjeseci. Drugu skupinu (*stupanj II LUTO*) činili su fetusi s oligohidramnijem i teškom bilateralnom hidronefrozom, ali i dalje 'normalne bubrežne funkcije'. U tih je fetusa opravdano činiti fetalni zahvat u svrhu preveniranja teške hipoplazije pluća i daljnjeg oštećenja bubrežne funkcije. Od ukupno 16 fetusa u skupini, zahvat je učinjen na 14 njih. Od njih 14, u osmero (57%) bilo je potrebno zbog mehaničkih komplikacija ponoviti postavljanje šanta. Preživjelih u dobi od 6 mjeseci bilo je 12 (1 je fetus preminuo intrauterino tjedan dana nakon zahvata, a drugo dijete preminulo je u ranom postnatalnom razdoblju zbog posljedica ekstremne nezrelosti uslijed prijevremenog rođenja). Njih 8 (67%) imalo je normalnu bubrežnu funkciju u dobi od 6 mjeseci dok je preostalih 33% bilo na dijalizi zbog završnog stadija zatajenja bubrega. Ukupno preživljenje u toj grupi bilo je 75%. Treću skupinu (*stupanj III LUTO*) činili su fetusi s oligohidramnijem/anhidramnijem i teškom bilateralnom hidronefrozom uz oštećenu bubrežnu funkciju. U toj skupini nisu učinjeni zahvati jer se smatralo da su bubrežna oštećenja ireverzibilna. Jedno dijete od sedmero iz te skupine preživjelo je do 6 mjeseci starosti

pri čemu je zahtijevalo dijalizu zbog završnog stadija zatajenja bubrega. Razlog smrti preminule djece pri porodu bila je teška hipoplazija pluća. U studiji se analizom došlo do zaključka da su fetalna intervencija, anhidramnij, povoljne vrijednosti analize urina i odsutnost kortikalnih cisti najvažniji prediktori preživljenja u fetusa s opstrukcijom donjeg mokraćnog sustava (8).

Od svih se studija ponajprije očekivalo da bolje definiraju grupu fetusa koji će imati najveći korist od intrauterinog liječenja, a najbliže tome bila je zadnja spomenuta (Ruano i suradnici iz 2015. godine). Euforija vezana za dugoiščekivanu PLUTO studiju brzo je splasnula i podsjetila struku da treba imati realna očekivanja. Osim toga, kroz brojne se studije pokazala i potreba za stvaranjem visokospecijaliziranih centara izvrsnosti za zbrinjavanje ovog tipa te upućivanje pacijenata u te centre kako bi se stjecalo što više iskustva i samim time poboljšali ishodi. Unatoč visokoj stopi komplikacija i lošeg postnatalnog bubrežnog ishoda, sve bolje razumijevanje patofiziologije, tehnološki napredak i iskustvo u visokospecijaliziranim centrima opravdavaju budući optimizam (6).

## 2.7. Postnatalno zbrinjavanje hidronefroze i ishodi

Hidronefroza se danas najčešće (u 90 do 95% slučajeva) otkriva prenatalno. Najčešći uzrok hidronefroze jest stenoza pijeloureteričnog vrata koja se u velikog broja bolesnika spontano popravlja, što se može objasniti odgođenom, usporenom kanalizacijom. Razvoj hidronefroze teško je predvidjeti. Male i umjerene dilatacije mogu se s vremenom pogoršati, jake se dilatacije mogu spontano oporaviti što vrijedi i za pokazatelje funkcije. Dijagnozu hidronefroze obzirom na dinamički proces opstrukcije može se koji puta postaviti tek nakon izvjesnog vremena dijagnostičkog praćenja djeteta (12, 13).

Simptomi hidronefroze variraju ovisno o dobi djeteta. U manje djece su indikatori za daljnju kliničku obradu palpabilna masa u abdomenu, usporen rast, recidivirajuće infekcije, febrilitet, a katkada i sepsa. U veće djece se može prezentirati povremenim lumbalnim bolovima, povraćanjem, hematurijom, mokraćnim infekcijama, bubrežnim kamencima i hipertenzijom (14). Smatra se da je oko 50% palpabilnih masa u truhu bubrežne etiologije, a od toga je 40% posljedica hidronefroze (12).

U slučaju prenatalno dijagnosticirane hidronefroze, postnatalno treba dijete evaluirati u smislu procjene anatomskih i funkcionalnih oštećenja (13). Morfološke pretrage služe za procjenu anatomskih oštećenja, dok funkcionalne služe za procjenu funkcionalnih oštećenja.

Od morfoloških pretraga najčešće se radi ultrazvuk. Ultrazvučni pregled novorođenčeta preporuča se učiniti drugi ili treći dan života. Rezultati ranijih pregleda nisu vjerodostojni zbog fiziološke oligurije i dehidracije. U slikovnoj dijagnostici hidronefroze koriste se intravenska urografija (IVU) te MR urografija koje dobro vizualiziraju bubrege, bubrežnu nakapnicu, mokraćovode i mjesto opstrukcije

(14). Te pretrage omogućuju analizu morfologije i funkcije mokraćnog sustava, a mogu pokazati kompenzacijsku hipertrofiju drugog bubrega, što je po nekima signifikantni znak opstrukcije (12).

Od funkcionalnih pretraga najznačajnija je renografija – dinamička scintigrafija s <sup>99m</sup>Tc-dietilenaminopentaocetnom kiselinom (<sup>99m</sup>Tc-DTPA). Renografski se procjenjuju bubrežna funkcija i opstrukcija, a na temelju pretrage razlikuju se tri stupnja funkcije hidronefrotičnog bubrega: ispod 20%, između 20 i 39% i više od 40%. Može se raditi i diuretska renografija, takozvano ispiranje (engl. *wash out*) kojim se mjeri vrijeme i količina pražnjenja bubrežne nakapnice nakon primjene furosemida i procjenjuje stupanj opstrukcije (14).

Jednom kada se hidronefroza uoči, potrebno ju je klasificirati. U Europi se prednost daje klasifikaciji temeljenoj na anteroposteriornom promjeru dilatiranog pijelona u milimetrima. Tako se malom dilatacijom smatra promjer manji od 12 mm, umjerenom između 12 i 20 mm, a jakom promjer iznad 20 mm (12). U SAD-u se češće koristi SFU klasifikacija. Ona se temelji na nalazu IVU. Vrijedi sljedeće: 0. stupanj (nema hidronefroze), 1. stupanj (dilatiran pijelon bez dilatacije kaliksa), 2. stupanj (dilatiran pijelon i dilatiran dio kaliksa), 3. stupanj (dilatiran pijelon i dilatirani svi kaliksi), 4. stupanj (dilatiran pijelon i svi kaliksi uz reducirani parenhim) (13).

Liječenje hidronefroze od velikog je značaja. Kirurško popuštanje opstrukcije omogućit će uredan tok mokraće, uklonit će simptome i, što je najvažnije, prevenirat će daljnje bubrežno oštećenje (13). U liječenju se koriste konzervativne mjere, privremeni drenažni zahvati urina (na primjer perkutana nefrostomija ili „dvostruka J“ proteza) te klasično ili minimalno invazivno kirurško liječenje (12).

Konzervativno liječenje pozdrumijeva pažljivu medicinsku opservaciju uz obvezne redovne kontrole u nadi spontane regresije prenatalno ili neonatalno dijagnosticirane hidronefroze. Preporučuje se u prvoj godini života i u djece s blažim stupnjem hidronefroze u koje su ispunjena tri uvjeta: odsustvo simptoma, stacionarna dilatacija bubrežnih struktura ili njena regresija te bubrežna funkcija koja je stabilno održana ili u poboljšanju. Konzervativnim se načinom liječenja izbjegava potencijalno agresivan kirurški zahvat u djeteta (13).

Metode privremene derivacije indicirane su u novorođedadi s jakom, unilateralnom hidronefrozom s lošom bubrežnom funkcijom. Često se pojavljuje dvojba treba li bubreg odstraniti ili reparirati. Preporuka je staviti perkutanu nefrostomu ili endoskopski uvesti „dvostruku J“ protezu kroz 3 – 4 mjeseca te potom ponovno procijeniti funkciju. Ako se funkcija poboljša, pijeloplastika je opravdana, a u suprotnom je indicirana nefrektomija. Metodom renografije danas se može predvidjeti efekt pijeloplastike tako da nefrostomija ili „dvostruka J“ proteza često nisu ni potrebni (12).

Kirurški je zahvat od strane većine kirurga zagovaran kao najbolja metoda liječenja jer daje najbolje rezultate, ispravlja anomaliju i sprječava daljnje oštećenje bubrega. Ugrubo je indiciran ako se zadovolji jedan od kriterija: simptomatsko dijete, funkcija smanjena preko 10% od zadnje kontrole prije 6 mjeseci, povećana dilatacija te obostrana srednje do jaka dilatacija kanalnog sustava. Odluka je ipak na kirurgu,

a ove indikacije nisu opće prihvaćene. Postoje i autori koji zauzimaju konzervativni stav čak i kod povećanja dilatacije (12).

Neki su autori skloni pristupiti kirurškom liječenju već u prvoj godini života djeteta kada se smatra da je mogućnost za oporavak anatomskih i funkcionalnih oštećenja najveća. Drugi autori kirurški liječe svu djecu u koje je klirens kreatinina oštećenog bubrega viši od 1 mL/min/1,73 m<sup>2</sup>, a ako je klirens niži od te vrijednosti, smatra se da je oštećenje ireverzibilno te je indicirana nefrektomija (13).

U konvencionalne operacijske postupke ubraja se Anderson-Hynes pijeloplastika i kirurški postupci bez prekidanja kontinuiteta pijeloureteričnog segmenta (14). Ako je uzrok ekstrinzičke naravi, radi se presijecanje adhezija i vezivnih tračaka te transpozicija aberantnih krvnih žila (13).

Endoskopski primijenjivani postupci jesu endoskopska incizija pijeloureteričnog vrata, dilatacija balonom, privremeno (3 – 6 mjeseci) umetanje „dvostruke J“ proteze u bubrežnu nakapnicu kod dvojbjenih situacija te kod nekih općih kontraindikacija za operacijski zahvat (14).

Izbor metode ovisi o uzroku hidronefroze i preferencijama kirurga. Najčešće se radi Anderson-Hynes pijeloplastika s uspješnosti u 86 – 97% slučajeva (15). Odstranjuje se suženi segment te se potom anastomozom ponovno uspostavlja kontinuitet između pijelona i uretera. Ako je pijelon jako dilatiran, on se dijelom reducira. Stent se u izraženih hidronefroza može postaviti u svrhu osiguravanja drenaže i privremenog odterćenja anastomoze pri čemu većina autora daje prednost unutrašnjoj drenaži putem „dvostruke J“ proteze, pred vanjskom drenažom jer ona ostavlja anastomozu suhom, što je rizik za pojavu restenoze (12).

Danas je pijeloplastika laparoskopskim pristupom zamijenila onu konvencionalnu s otvorenim pristupom. (13) Komplikacije zahvata rijetke su, a najčešće među njima jesu krvarenje, infekcija, curenje mokraće u perirenalni prostor sa stvaranjem urinoma i opetovano javljanje stenoze na mjestu anastomoze (u 2 – 5% slučajeva) (14). Recidiv stenoze ili fistula anastomoze komplikacije su koje nastaju zbog neadekvatne tehnike ili zbog jako uskog, hipoplastičnog uretera (12).

Uz brojne kirurške mogućnosti, drži se da je zlatni standard u zbrinjavanju hidronefroze ipak konzervativni pristup s učestalim evaluacijama, dok je kirurški zahvat namijenjen onima s izrazito oslabljenom bubrežnom funkcijom, rekurentnim infekcijama, boli, hematurijom i bubrežnim kamencima (15). Ako tijekom praćenja dođe do pogoršanja, preporuča se roditeljima savjetovati operativni zahvat kako bi se prevenirala progresija bolesti (16).

Vrijeme za operaciju teško je odabrati zato što nema striktnih smjernica. Jedna prospektivna nerandomizirana studija uspoređivala je funkcionalne bubrežne ishode uspoređujući dvije skupine djece s opstrukcijom SFU 3. i 4. stupnja. U ukupno 62 djece iz skupine I napravljena je rana pijeloplastika, dok je 64 djece iz skupine II incijalno praćeno i s nastupom pogoršanja napravljena im je kasna pijeloplastika. Srednja dob u vrijeme zahvata u skupini I bila je 2,8 mjeseci, a u skupini II 12,5 mjeseci.



Nije bilo značajnije razlike u poboljšanju anteroposteriornog promjera među skupinama. Inicijalni SRF u skupini I bio je 34,1%, a 1 godinu nakon zahvata došlo je do značajnijeg poboljšanja na 37,2%. U skupini II inicijalni je SRF bio 35,9% pa je došlo do slabljenja funkcije na 32,6% prije operacije, a 1 godinu nakon zahvata primijetilo se granično značajno poboljšanje na 33,5%, iako je ono i dalje bilo niže od inicijalnog SRF-a u toj skupini. Stoga se može zaključiti da rana pijeloplastika u djece s opstrukcijom SFU 3. i 4. stupnja može dovesti do značajnog poboljšanja SRF-a dok ona odgođena najčešće vodi do graničnog, ali značajnog pogoršanja (16).

Ishodi ne ovise samo o tome u kojoj se dobi zahvat napravio već i o trajanju odnosno vremenu dijagnosticiranja hidronefroze. Dokazano je da simptomatska djeca s dijagnozom postavljenom postnatalno imaju puno bolje ishode od asimptomatske djece s dijagnozom postavljenom prenatalno. Unatoč uspješnoj pijeloplastici, funkcionalni oporavak bubrega s prenatalno dijagnosticiranom hidronefrozom je minimalan (16).

Kada se govori o hidronefrozi bubrega, potrebno je razlikovati dvije skupine – djecu s masivnom hidronefrozom i onu bez nje. Masivna hidronefroza (GH) definira se kao stanje u kojem bubrežna nakapnica prelazi srednju kralježničku liniju ili hidronefrotični bubreg sadržava više od 1 L tekućine. Ishod zahvata u bubrega s masivnom hidronefrozom je nepredvidljiv. Bubrežni parenhim ozbiljno je reducirana račun proširenog kanalnog sustava, a rekonstruktivni zahvati često su vrlo zahtjevni. Uza sve to, ne postoje definirani protokoli i smjernice kako zbrinuti takvo stanje, pa je nekada bilo opravdano razmatranje postupka nefrektomije. S vremenom su se pojavile studije koje dokazuju da i u slučajevima velikih oštećenja kirurški zahvat može poboljšati bubrežnu funkciju, stoga razmatranje nefrektomije danas nije u potpunosti opravdano (17).

Baek i suradnici istražili su ishode pijeloplastike u retrospektivnoj studiji podijelivši djecu u skupinu s masivnom hidronefrozom (GH skupina) i onu bez nje (non-GH skupina). U višegodišnjem postoperativnom periodu praćenja, došlo je do značajnog poboljšanja bubrežne funkcije i zadebljanja parenhima u obje skupine. Dokazano je da i masivna hidronefroza bubrega sa stanjenim bubrežnim parenhimom može biti reverzibilna. Prednost se daje ranijem zahvatu jer su GH djeca koja su operirana prije dobi od 12 mjeseci imala veći porast zadebljanja parenhima od onih koji su operirani nakon dobi od 12 mjeseci. To se tumači pretpostavkom da je sazrijevanje bubrežnog parenhima najintenzivnije u razdoblju do 1 – 2 godine života te nakon toga polagano opada (15).

S vremenom je otvoreni kirurški pristup zamijenjen laparoskopskim. Nerli i suradnici promatrali su ishode u djece s masivnom hidronefrozom uzrokovanom opstrukcijom i usporedili ih s onima u djece bez masivne hidronefroze. Sva su djeca operirana laparoskopski. Tijekom postoperativnog praćenja došlo je do poboljšanja bubrežne funkcije i zadebljanja bubrežnog parenhima u sve djece. Zadebljanje parenhima u GH skupini je nakon 12-mjesečnog praćenja bilo usporedivno sa zadebljanjem u non-GH skupini. Dokazano je da i GH bubrezi s tankim bubrežnim parenhimom mogu biti izlječivi u djece (17).

Osim konvencionalnih laparoskopskih operacija, u novije se vrijeme pojavila i robotska laparoskopija. Minnillo i suradnici objavili su studiju na 155 djece u srednjoj dobi od 10 i pol godina koja je prikazala rezultate robotskih laparoskopskih pijeloplastika. Nijedan slučaj nije zahtijevao konverziju u konvencionalnu laparoskopsku ili otvorenu operaciju. U 11% slučajeva došlo je do postoperativnih komplikacija – prolazne opstrukcije (u onih bolesnika kojima nije stavljena „dvostuka J“ proteza), migracije stenta, boli i hematurije. U dugoročnom praćenju do poboljšanja i stabilizacije hidronefroze došlo je u 96% djece. Njih 4% imalo je pogoršenje hidronefroze koje je većinom bilo uzrokovano time što se za vrijeme procedure nisu uočile krvne žile kao ekstrinzički uzrok opstrukcije (18).

Robotska laparoskopija povezana je s kraćim hospitalizacijama i primjenom nižih doza opioda u usporedbi s otvorenim kirurškim pristupom. U usporedbi s konvencionalnim laparoskopskim pristupom jednako je učinkovita i nema dodatnih prednosti, a od nedostataka treba spomenuti pridružene troškove za izvođenje robotske laparoskopske operacije kojih nema pri izvođenju konvencionalnih laparoskopskih zahvata (18).

## 2.8. Postnatalno zbrinjavanje megauretera i ishodi

Megaureter često je asimptomatski. U čak 80% djece otkriva se u asimptomatskoj fazi (14). Ukoliko je megaureter simptomatski, onda u kliničkoj slici najčešće prevladavaju simptomi akutnih i kroničnih mokraćnih infekcija. U starije djece mogu se pojaviti i lumbalni bolovi i hematurija (13).

U evaluaciji se uz standardne pretrage kao što su mikcijska cistografija, ekskrecijska urografija i dinamička scintigrafija mogu koristiti i CT i MR koji su posebno korisni za razrješenje nekih dvojbjenih slučajeva (14).

Zbrinjavanje progresivnog primarnog opstruktivnog megauretera (POM) i dalje ostaje kontroveržno. Za većinu je megauretera predloženo konzervativno liječenje s obzirom na to da je dilatacija u većine stacionarna, bez progresije i gubitka funkcije. Konzervativno liječenje nakon dijagnoze uključuje profilaksu antibioticima i praćenje djece mjesečnim urinokulturama, ultrazvukom svaka 3 mjeseca i renogramom svakih 6 mjeseci (19).

Iako je velika većina bez promjena i progresije, četvrtina bolesnika s POM-om s perzistirajućom opstrukcijom, slabljenjem bubrežne funkcije, pogoršanjem dilatacije, febrilnim mokraćnim infekcijama ili bubrežnim kamencima zahtijeva operativni zahvat (20).

Sužavanje uretera i reimplantacija nekada su bili jedina opcija, sa stopom uspješnosti između 90 i 96%. Budući da se radi o operaciji koja nije nimalo jednostavna, uz nju se vežu razne komplikacije i morbiditeti. Neki su autori u svrhu izbjegavanja remodelacije uretera bili skloniji nekoj od metoda diverzije mokraće (npr. ureterostomiji) kako bi sačuvali bubrežnu funkciju i pružili priliku megaureteru

da se dekompresijom tonizira. Najčešće prijavljivane komplikacije otvorene kirurgije bile su restenoza i VUR sa stopama učestalosti od 3,6%. Ostale postoperativne komplikacije uključuju hematuriju, infekciju rane i urinarnu fistulu. Zbog svega navedenog i uz to dolaska novog doba minimalno invazivnih tehnika, manje invazivne tehnike predlažu se kao alternativa u liječenju POM-a (19).

Endoskopska (laparoscopska) transvezikalna reimplantacija uretera s vremenom je sve više zamjenjivala otvoreni pristup i sve se više koristi kao metoda prvog izbora. U jednoj je studiji laparoscopski operirano 63 djece. Godinu dana nakon operacije, 90% uretera se smatralo izliječenima (promjer uretera  $\leq 5$  mm), a njih 10% poboljšanima (smanjenje dilatacije) u odnosu na inicijalni nalaz. Nisu bila zabilježena stanja promjera uretera bez promjene ili nalaza u pogoršanju. Nije bilo detektiranih komplikacija u vidu VUR-a ili opstrukcije, ali treba naglasiti da se radi o kratkom periodu praćenja od samo godinu dana i da to ne znači da se neće pojaviti kasnije komplikacije (20).

Nekoliko studija pokazalo je da je endoskopska dilatacija balonom sigurna i manje invazivna procedura za najmlađe bolesnike. Njezina stopa uspješnosti kreće se između 85 i 100% prema različitim studijama, što je usporedivo sa stopom uspješnosti reimplantacije uretera. U početku je bila izražena velika zabrinutost oko toga da će dilatacija i/ili incizije ureteralnog ušća rezultirati reflukсом, ali studije su dokazale da ne postoji šansa za indukciju reflukса ako se incizije rade po pravilu. Smatra se da ni dilatacija neće značajno mijenjati antireflukсни mehanizam (19).

Studije koje ispituju uspješnost endoskopske dilatacije balonom su većinom rađene na malom broju bolesnika. Jedna od njih uključivala je 19 djece u kojih se tretiralo 20 uretera. Srednja dob djece u kojoj je učinjen zahvat bila je 17 mjeseci. Nije bilo perioperativnih komplikacija i zabilježenih morbiditeta u dugom periodu praćenja (srednje vrijeme praćenja 6,9 godina). Stopa uspješnosti bila je 90% nakon prve dilatacije, jedan je pacijent zahtijevao sekundarnu dilataciju koja je bila uspješna pa je sveukupna uspješnost procedure bila 95%. Bubrežna funkcija bila je očuvana u 18 bolesnika (95%), a jedan bolesnik nije pokazivao znakove poboljšanja. Stopa komplikacije reflukса u bolesnika liječenih endoskopskom dilatacijom balonom bila je 5% - u jednog je bolesnika dokazan i endoskopskom injekcijom Defluxa uspješno izliječen VUR (19).

Prednost endoskopske dilatacije balonom u odnosu na endoskopsku transvezikalnu reimplantaciju jest to što ne zahtijeva vrlo visoku razinu vještina da bi se izvela i brzo se uči. Prema tome, može se izvoditi u većem broju kirurških centara (20). Uz to, njome se izbjegavaju komplikacije vezane uz reimplantaciju uretera. Stoga bi se endoskopska dilatacija balonom uskoro mogla početi razmatrati kao linija prvog izbora u liječenju POM-a (19).

Endoskopski stenting odnosno insercija „dvostruke J“ proteze također je jedna od prihvaćenih opcija zbrinjavanja POM-a. Postavljanje stenta ograničena je uspjeha i povezano je s učestalim komplikacijama, a može se eventualno koristiti u dojenčadi kao terapija premoštenja do vremena kad dijete ne bude dovoljno staro za izvođenje konačnog zahvata. Uspješnost postavljanja stenta varira

između 26 i 66%. Učestalost komplikacija je 41%. Najčešća komplikacija je migracija stenta, a ostale komplikacije uključuju mokraćne infekcije, začepljenje stenta i rekurentnu hematuriju (21).

## 2.9. Postnatalno zbrinjavanje PUV-a i ishodi

Simptomi valvule stražnje uretre razlikuju se obzirom na dob djeteta. U dojenčadi je poremećena mikcija: mlaz je oslabljen, isprekidan ili mokraća samo kapa. Mogu se pojaviti infekcija, azotemija, acidoza, sepsa te rjeđe retroperitonealni urinom ili ascites. U starije djece najčešće se nalaze simptomi otežanog mokrenja, a u 50% djece postoje azotemija i metabolička acidoza. U mokraći se često nalaze leukociturija i bakteriurija, proteinurija i cilindurija (leukocitni cilindri) (14).

Većina valvula stražnje uretre otkriva se prenatalnim ultrazvukom ili ultrazvukom u ranom neonatalnom razdoblju (22). Mikcijskom cistografijom postavlja se konačna dijagnoza. Kateter se bez zapreke može uvesti u mokraćni mjehur (osim kod tipa III – kompletna valvula u kojoj se nalazi mali otvor). Vidi se dilatirana stražnja mokraćna cijev uz trabekulacije i pseudodivertikule mokraćnoga mjehura. Endoskopski se ureteroskopijom vide valvule razapete poput jedra (tip I – nabori valvule polaze distalno od vermontanuma i simetrično se hvataju na postranične stijenke mokraćne cijevi) ili izgledaju poput polu spuštenih zavjesa iznad vermontanuma (tip II – valvula je proksimalno od vermontanuma prema vratu mjehura). Cistoskopijom se samo potvrđuje nalaz mikcijske cistografije (trabekulacije i pseudodivertikuli). Intravenskom urografijom dijagnosticiraju se patološke promjene na mokraćovodima i kanalnome sustavu bubrega koje nastaju zbog sekundarnih promjena na ureteralnim ušćima kao što su stenoza i VUR (14).

Prognoza ovisi o stupnju oštećenja bubrega, brzini oporavka i načinu liječenja. Samo 25% djece poslije zahvata ima uredan nalaz urodinamike. U novorođenačkoj dobi stopa smrtnosti još je uvijek relativno visoka (14). Iako se smrtnost značajno smanjila u zadnjih nekoliko godina (s 20 –45% na 3 – 10%), slabljenje bubrežne funkcije i dalje predstavlja problem jer se smatra da oko 30% djece neovisno o načinu liječenja oboli od bubrežne insuficijencije prije razdoblja adolescencije (23).

Još se ne zna koji bi točno faktori mogli prognozirati ishod bubrežne funkcije u budućnosti. Inicijalne razine kreatinina u serumu slabo koreliraju s prognozom bubrežne funkcije u budućnosti, osim za djecu stariju od godine dana u koje su razine kreatinina jednake ili manje od 70,7  $\mu\text{mol/L}$  povezane s normalnom bubrežnom funkcijom u budućnosti (23).

Većina autora slaže se da je prvi korak u zbrinjavanju novorođenčeta s PUV-om dekompresija mokraćnog sustava transureteralnim kateterom u trajanju od otprilike 7 dana u svrhu korekcije elektrolitske neravnoteže. Nakon dekompresije preporuča se provjera razine serumskog kreatinina. Ako razina serumskog kreatinina bude jednaka ili manja od 70,7  $\mu\text{mol/L}$ , smatra se da je novorođenče

stabilno i može se napraviti endoskopska ablacija valvule. Ukoliko razina serumskog kreatinina prelazi vrijednost od 70,7  $\mu\text{mol/L}$ , predlaže se ultrazvučno procijeniti je li došlo do regresije dilatacije gornjeg mokraćnog sustava. Ako jest, predlaže se endoskopska ablacija valvule. Ako nije, predlaže se ureterostomija. Može se zaključiti da je endoskopska ablacija valvule zlatni standard, a ureterostomija ima prednost u one djece u koje nakon kateterizacije mokraćnog mjehura nije došlo do pada razine serumskog kreatinina i poboljšanja dilatacije gornjeg mokraćnog sustava. Ureterostomija dokazano rezultira boljom bubrežnom funkcijom u toj skupini bolesnika nego endoskopska ablacija valvule. Najvažnija komplikacija ureterostomije jest stenoza na nivou otvora na koži, stoga se pijeloureterostomiji daje prednost jer dokazano smanjuje rizik od stenoze (23).

Vezikostomija se većinom koristi kao metoda premoštenja do konačnog zahvata ukoliko je dijete prematurus čija je uretra anatomski premalena da bi se instrumentarij za endoskopsku ablaciju valvule mogao smjestiti u nju (23).

Bubrežna insuficijencija u dječaka rođenih s PUV-om može nastupiti vrlo rano kao posljedica bubrežne displazije. U nekim slučajevima insuficijencija može nastupiti postepeno kroz godine. Takav razvoj bolesti kliničaru pruža mogućnost da maksimalno uspori ili prevenira slabljenje bubrežne funkcije. Kao glavni čimbenik rizika za progresivno slabljenje bubrežne funkcije navodi se disfunkcija mokraćnog mjehura. Neki autori spominju i poliuriju, VUR i proteinuriju kao čimbenike rizika. Preporuča se liječiti čimbenike rizika koji su u nekog bolesnika prisutni kako bi se prevenirala bubrežna insuficijencija (23).

Urodinamske studije na dječacima provedene godinama nakon ablacije valvule dijagnosticirale su disfunkciju mokraćnog mjehura u njih oko 75%. Neke studije su učestalost i težinu disfunkcije mjehura povezivali s postupcima defunkcionalizacije mokraćnog mjehura (vezikostomije i ureterostomije) u prvim mjesecima života djeteta. Druge studije pokazale su da privremena defunkcionalizacija mokraćnog mjehura nema nikakav utjecaj na kasniju funkciju mokraćnog mjehura, već da je disfunkcija mokraćnog mjehura posljedica opstrukcije mokraćnog mjehura u vrijeme embriogeneze. U svakom slučaju preporuča se liječiti disfunkciju mokraćnog mjehura jer je ona glavni čimbenik rizika za pojavu bubrežne insuficijencije. U obzir dolaze antikolinergični lijekovi, intermitentna kateterizacija, cistoplastika i drugo. Iako sva djeca s disfunkcijom mokraćnog mjehura nemaju inkontinenciju, 19-81% djece prema različitim studijama ju ima i to ozbiljno narušava kvalitetu života (23).

Osim disfunkcije mokraćnog mjehura, s lošijom je prognozom povezana i poliurija koja se javlja u 75% djece s PUV-om. Porast volumena mokraće može dovesti do povišenja hidrostatskog tlaka u gornjem mokraćnom sustavu te posljedičnog oštećenja bubrega. Noćna kateterizacija može pružiti dekompresiju mokraćnog sustava za vrijeme barem trećine dana i na taj način prevenirati bubrežno oštećenje (23).

Dokazano je da je i prisutnost proteinurije povezana s lošijom prognozom bubrežne funkcije u budućnosti. Smatra se da rana uporaba ACE-inhibitora u pacijenata koji se prezentiraju proteinurijom može odgoditi ili čak prevenirati kronično bubrežno zatajenje (23).

I prisutnost VUR-a koji se nalazi u trećine do polovine bolesnika s PUV-om može biti predisponirajući faktor za slabljenje bubrežne funkcije. Uglavnom se radi o sekundarno nastalom reflukšu (23). VUR se nakon ablacije valvule povlači u 30 do 60% djece, a antireflukсни zahvat primjenjuje se za perzistentne refluksе, pogotovo ako postoje recidivne urinarne infekcije (14).

Unatoč svim naporima ulaganim u pokušaje liječenja nabrojениh rizičnih čimbenika, studije su pokazale da većina djece s PUV-om završi sa završnim stadijem bubrežnog zatajenja. Prema različitim studijama taj postotak varira između 7 i 64%. Srednji vremenski period od postavljanja dijagoze do nastupa ESRD-a kreće se u različitim studijama između 6,16 i 11,33 godine. Treba napomenuti da incidencija ESRD-a raste proporcionalno periodu praćenja pa postotak bolesnika s ESRD-om značajno ovisi o duljini perioda praćenja (24).

Jedna od studija s dugim vremenom praćenja bolesnika (srednje vrijeme praćenja 11,5 godina) također je dokazala da postoji određen dio bolesnika s PUV-om (njih 70%) koji unatoč razrješenju opstrukcije progrediraju u ESRD. Srednje vrijeme nastupa ESRD-a od trenutka pojave dijagnoze bilo je 11,1 godinu. Zanimljivo je da je stopa progresije do bubrežnog zatajenja bila drukčija za različite razine serumskog kreatinina: spora do razine od 132,63  $\mu\text{mol/L}$ , srednja za razine između 132,63  $\mu\text{mol/L}$  i 442,1  $\mu\text{mol/L}$  i brza za razine veće od 442,1  $\mu\text{mol/L}$ . Zaključuje se da postoji potreba za intervencijom u ranijim stadijima bolesti kako bi se progresija bolesti usporila, po mogućnosti prije nego serumski kreatinin dosegne vrijednost od 442,1  $\mu\text{mol/L}$  (24). Ta rana intervencija podrazumijeva ne samo postnatalnu već i sve ranije navedene mogućnosti prenatalne terapije. Rano liječenje može maksimalno odgoditi ili prevenirati ESRD.

Ukoliko ipak do ESRD-a dođe, transplantacija bubrega pokazala se kao uspješna metoda zbrinjavanja takvog stanja (23). Rezultati brojnih studija o preživljenju transplantiranog bubrega u bolesnika u kojih je unatoč terapiji PUV-a došlo do ESRD-a su dvojaki. Neke studije pokazuju da je u skupini bolesnika s PUV-om manja šansa za preživljenje presatka nego u onih bez PUV-a. Novije studije pak pokazuju da nema razlike u ishodu za te dvije skupine bolesnika. To je potvrdila i studija u kojoj su Fine i suradnici uspoređujući djecu koja su imala PUV i one koji ga nisu imali dokazali da ne postoji razlika u trajanju transplantiranog bubrega između te dvije skupine. Zaključili su da je glavni čimbenik rizika za zatajivanje presatka bila disfunkcija mokraćnog mjehura (22).

Budući da PUV može imati kliničku prezentaciju u različitoj dobi djeteta, neke studije uspoređivale su ishode u djece koja su se prezentirala u različitim dobnim skupinama. Iako se kasna prezentacija bolesti češće pripisivala blažim stupnjevima opstrukcije, u dostupnoj literaturi nalaze se sve tri vrste studija: one koje tvrde da je kasna prezentacija bolesti povezana s boljom prognozom, one koje tvrde da prognoza ne ovisi o dobi u kojoj se PUV prezentirao i liječio, ali i one koje tvrde da je kasnija prezentacija bolesti povezana s lošijom prognozom. Nije jasno zašto se neki bolesnici s prirođenim PUV-om prezentiraju odmah u neonatalnom periodu, dok neki ostaju asimptomatski duže vrijeme,

godinama. Jedna od većih studija koja je uključivala 194 djece podijeljene u dvije skupine (mlađe i starije od 2 godine), predlažu da se bolesnici u kojih se PUV prezentira nakon 2. godine života tretiraju s posebnim oprezom jer ti bolesnici u usporedbi s mlađima imaju veći rizik za nastanak perzistirajuće hidroureteronefroze, VUR-a i mokraćnih infekcija te veći rizik za razvoj kronične bubrežne insuficijencije (25). Druga veća studija uključivala je 70 dječaka između 2 i 14 godina starosti liječenih ablacijom valvule. U njih se bolest kasno prezentirala i uzrokovala minimalne promjene na gornjem mokraćnom sustavu. Većini bolesnika stanje se znatno poboljšalo u odnosu na inicijalno: smanjio se broj mokrenja po danu i po noći te se smanjila inkontinencija. Ipak, njih 63% prijavilo je da i dalje ima probleme s mokrenjem koji su bili ili jednako ili manje izraženi u odnosu na razdoblje prije operacije (26).

### 3. ZAKLJUČAK

Prirođene opstruktivne uropatije relativno su česte anomalije i vodeći su uzrok kronične bubrežne bolesti u djece. Klinička prezentacija bolesti razlikuje se od slučaja do slučaja, a ovisi o lokaciji, težini, trajanju i vremenu nastanka opstrukcije. Unatoč napretku u smislu razvoja tehnika minimalno invazivne kirurgije i razumijevanju etiologije i patofiziologije prirođenih opstruktivnih uropatija, sveukupni rezultati i preživljenje i dalje nisu zadovoljavajući. Nekoliko studija dokazalo je da zahvati fetalne kirurgije poboljšavaju postnatalno preživljenje u selekcioniranih fetusa s prirođenim opstrukcijama donjeg mokraćnog sustava. Odluka o intrauterinom liječenju izolirane opstrukcije donjeg mokraćnog sustava ovisi o jasno definiranim kriterijima za odabir fetusa koji bi potencijalno mogli imati najviše koristi od intrauterinog liječenja, a liječenje se provodi u medicinskim centrima izvrsnosti. Zahvaljujući konstantnom napretku, ti kriteriji za odabir su sve jasnije definirani, ali i dalje nedovoljno jasno da bi se na temelju njih mogli sastaviti standardizirani multidisciplinarni prenatalni planovi liječenja. Za razliku od gotovo nestandardiziranih selekcijskih kriterija za intrauterino liječenje, kriteriji za kirurški zahvat nakon rođenja bolje su definirani. Budući da se velik broj opstrukcija gornjeg mokraćnog sustava u postnatalnom periodu povlači i ne napreduje, prednost se daje konzervativnom liječenju kako bi se izbjeglo nepotrebno izlaganje djeteta kirurškom zahvatu. Preporuča se klinički pratiti dijete u postnatalnom periodu i na temelju nalaza praćenja odrediti postoji li ili ne postoji indikacija za kirurški zahvat. U slučaju opstrukcija donjeg mokraćnog sustava, operacije se najčešće izvode u ranom postnatalnom periodu. Ishodi postnatalnih kirurških zahvata sveukupno su zadovoljavajući i dolazi do usporenja progresije bubrežnog zatajenja ili do izlječenja. Naravno, treba imati na umu da ishodi ovise o brojnim intrinzičnim i ekstrinzičnim čimbenicima te da svako dijete zahtjeva individualiziran pristup i liječenje.



#### 4. ZAHVALE

Zahvaljujem svom mentoru prof.dr.sc. Tomislavu Luetiću na prilici, pomoći i strpljenju tijekom pisanja ovog diplomskog rada.

Zahvaljujem svojim profesorima i liječnicima koje sam susretala u svom cjelokupnom školovanju na njihovom podučavanju i primjeru.

Zahvaljujem svojim prijateljima koji su vjerovali u mene, uveseljavali mi dane i bili pravi oslonac i podrška.

Zahvaljujem svojim roditeljima Biljani i Petru, svojoj braći i baki na razumijevanju, podršci, bezuvjetnoj ljubavi, sigurnosti i toplini doma koje su mi pružili u mom odrastanju i školovanju.

Zahvaljujem i dragom Bogu na duhovnoj snazi tijekom mog školovanja, a za istu Ga molim i u mom budućem radu.

## 5. LITERATURA

1. Sadler TW. 12th Edition. 2013. Urogenital system, Langman's Medical Embryology, Wolters Kluwer Health
2. Tsao KJ, Albanese CT. Prenatal therapy for obstructive uropathy. *World Journal of Surgery*. 2003;27:62–67.
3. Susan E. Ingraham and Kirk M. McHugh (2012). *Congenital Obstructive Nephropathy: Clinical Perspectives and Animal Models, Novel Insights on Chronic Kidney Disease, Acute Kidney Injury and Polycystic Kidney Disease*, Dr. Soundarapandian Vijayakumar (Ed.), ISBN: 978-953-51-0234-2E.
4. Haeri S. Fetal Lower Urinary Tract Obstruction (LUTO): a practical review for providers. *Matern Heal Neonatol Perinatol*. 2015;1:26
5. J. Klein, C. Lacroix, C. Caubet, J. Siwy, P. Zürbig, M. Dakna, F. Muller, B. Breuil, A. Stalmach, W. Mullen, H. Mischak, F. Bandin, B. Monsarrat, J.-L. Bascands, S. Decramer, J. P. Schanstra, Fetal urinary peptides to predict postnatal outcome of renal disease in fetuses with posterior urethral valves (PUV). *Sci. Transl. Med.* 5, 198ra106 (2013)
6. Smith-Harrison LI, Hougen HY, Timberlake MD, Corbett ST. Current applications of in utero intervention for lower urinary tract obstruction. *Journal of Pediatric Urology*. 2015. , doi: 10.1016/j.jpuro.2015.07.012.
7. Freedman AL, Johnson MP, Gonzalez R. Fetal therapy for obstructive uropathy: Past, present ..... future? *Pediatric Nephrology*. 2000;14:167–176
8. Ruano R, Sananes N, Wilson C, Au J, Koh CJ, Gargollo P, et al. Fetal lower urinary tract obstruction: proposal for standardized multidisciplinary prenatal management based on disease severity. *Ultrasound Obstet Gynecol*. 2016;48(4):476–82.
9. Danzer E, Sydorak RM, Harrison MR, Albanese CT. Minimal access fetal surgery. *European Journal of Obstetrics and Gynecology and Reproductive Biology*. 108 (2003) 3–13.
10. Sala P, Prefumo F, Pastorino D, Buffi D, Gaggero CR, Foppiano M, et al. Fetal surgery: An overview. *Obstet Gynecol Surv*. 2014;69(4):218–28.
11. Morris RK, Malin GL, Quinlan-Jones E, Middleton LJ, Hemming K, Burke D, et al. Percutaneous vesicoamniotic shunting versus conservative management for fetal lower urinary tract obstruction (PLUTO): A randomised trial. *Lancet* 2013; 382: 1496–506.
12. Batinica S, Bogović M. Hidronefroza. *Paediatr Croat* 2006;50:295-298
13. Kvesić A, 2016. Dječja kirurgija i urologija, Kvesić A. Kirurgija. Zagreb, Medicinska naklada

14. Šoša T, 2007. Dječja kirurgija, Urologija dječje dobi, Biočić M, Župančić B. Kirurgija. Zagreb, Naklada Ljevak
15. Baek M, Park K, Choi H. Long-term outcomes of dismembered pyeloplasty for midline-crossing giant hydronephrosis caused by ureteropelvic junction obstruction in children. *Urology*. 2010;76(6):1463–7.
16. Babu R, Rathish VR, Sai V. Functional outcomes of early versus delayed pyeloplasty in prenatally diagnosed pelvi-ureteric junction obstruction. *J Pediatr Urol*. 2015;11(2):63.e1-63.e5.
17. Nerli RB, Reddy MN, Hiremath MB, Shishir D, Patil SM, Guntaka A. Surgical outcomes of laparoscopic dismembered pyeloplasty in children with giant hydronephrosis secondary to ureteropelvic junction obstruction. *J Pediatr Urol*. 2012;8(4):401–4
18. Minnillo BJ, Cruz JAS, Sayao RH, Passerotti CC, Houck CS, Meier PM, et al. Long-term experience and outcomes of robotic assisted laparoscopic pyeloplasty in children and young adults. *J Urol*. 2011;185(4):1455–60
19. Bujons A, Saldaña L, Caffaratti J, Garat JM, Angerri O, Villavicencio H. Can endoscopic balloon dilation for primary obstructive megaureter be effective in a long-term follow-up? *J Pediatr Urol*. 2015;11(1):37.e1-37.e6.
20. Liu X, Liu JH, Zhang DY, Hua Y, Lin T, Wei GH, et al. Retrospective study to determine the short-term outcomes of a modified pneumovesical Glenn-Anderson procedure for treating primary obstructing megaureter. *J Pediatr Urol*. 2014;11(5):1–6.
21. Awad K, Woodward MN, Shalaby MS. Long-term outcome of JJ stent insertion for primary obstructive megaureter in children. *J Pediatr Urol*. 2019;15(1):66.e1-66.e5.
22. Fine MS, Smith KM, Shrivastava D, Cook ME, Shukla AR. Posterior urethral valve treatments and outcomes in children receiving kidney transplants. *J Urol*. 2011;185(6):2507–11
23. López Pereira P, Urrutia Martinez MJ, Jaureguizar E. Initial and long-term management of posterior urethral valves. *World J Urol*. 2004;22(6):418–24.
24. Roth KS, Carter WH, Chan JCM. Obstructive nephropathy in children: Long-term progression after relief of posterior urethral valve. *Pediatrics*. 2001;107(5):1004–10.
25. Ansari MS, Singh P, Mandhani A, Dubey D, Srivastava A, Kapoor R, et al. Delayed Presentation in Posterior Urethral Valve: Long-Term Implications and Outcome. *Urology*. 2008;71(2):230–4.
26. Schober JM, Dulabon LM, Woodhouse CR. Outcome of valve ablation in late-presenting posterior urethral valves. *BJU Int*. 2004;94(4):616–9.

## 6. ŽIVOTOPIS

Rođena sam u Virovitici 13. travnja 1995. godine.

Završila sam Osnovnu školu Ivane Brlić-Mažuranić u Virovitici koju sam predstavljala na natjecanjima znanja iz matematike i fizike. Odabrana sam za najučenicu županije 2010. godine.

Nakon toga upisala sam i završila prirodoslovno-matematički smjer Gimnazije Petra Preradovića u Virovitici u kojoj nastavljam gimnaziju predstavljati na natjecanjima iz znanja fizike. Maturirala sam 2014. godine.

Iste godine upisala sam integrirani preddiplomski i diplomski studij Medicinskog fakulteta Sveučilišta u Zagrebu. U nastavi na Medicinskom fakultetu sudjelovala sam kao demonstrator na predmetu Fiziologija te na predmetu Klinička propedeutika.