

Uspješnost liječenja zloćudnih tumora podrijetla zametnog epitela jajnika

Bajt, Mirna

Master's thesis / Diplomski rad

2020

Degree Grantor / Ustanova koja je dodijelila akademski / stručni stupanj: **University of Zagreb, School of Medicine / Sveučilište u Zagrebu, Medicinski fakultet**

Permanent link / Trajna poveznica: <https://um.nsk.hr/um:nbn:hr:105:249162>

Rights / Prava: [In copyright](#)/[Zaštićeno autorskim pravom.](#)

Download date / Datum preuzimanja: **2024-12-02**



Repository / Repozitorij:

[Dr Med - University of Zagreb School of Medicine Digital Repository](#)



**SVEUČILIŠTE U ZAGREBU
MEDICINSKI FAKULTET**

Mirna Bajt

**Uspješnost liječenja zloćudnih tumora
podrijetla zametnog epitela jajnika**

DIPLOMSKI RAD



Zagreb, 2020.

Ovaj diplomski rad izrađen je u Klinici za ženske bolesti i porode, KBC Zagreb na Medicinskom fakultetu Sveučilišta u Zagrebu, pod vodstvom doc. dr. sc. Gorana Vujića i predan je na ocjenu u akademskoj godini 2019./2020.

POPIS KRATICA:

- ACT – Adjuvantna kemoterapija (engl. Adjuvant chemotherapy)
- AFP – Alfa-fetoprotein (engl. Alpha-fetoprotein)
- BEP – *Bleomicin, etoposid, cisplatina*
- β -hCG – Beta-humani korionski gonadotropin (engl. Beta-human chorionic gonadotropin)
- BSO – Bilateralna salpingoovarijektomija (engl. Bilateral salpingo-oophorectomy)
- CSS – Kompletni kirurški *staging* (engl. Comprehensive surgical staging)
- EOC – Epitelni tumor jajnika (eng. Epithelial ovarian cancer)
- FSS – *Fertility-sparing* operacija (engl. Fertility-sparing surgery)
- GCT – Tumori zametnog epitela (engl. Germ cell tumors)
- IMT – Nezreli teratom (engl. Immature teratoma)
- IUGR – Usporeni fetalni rast (eng. Intrauterine growth retardation)
- MOGCT – Maligni tumori zametnog epitela jajnika (engl. Malignant ovarian germ cell tumors)
- MT – Zreli teratom (engl. Mature teratoma)
- NACT – Neoadjuvantna kemoterapija (engl. Neoadjuvant chemotherapy)
- OGCT – Tumori zametnog epitela jajnika (eng. Ovarian germ cell tumors)
- USO – Unilateralna salpingoovarijektomija (engl. Unilateral salpingo-oophorectomy)
- YST – Tumor žumanjčane vreće (engl. Yolk sack tumor)

SADRŽAJ

SAŽETAK

SUMMARY

1. UVOD

- 1.1. ANATOMIJA
- 1.2. EPIDEMIOLOGIJA
- 1.3. KLINIČKA SLIKA
- 1.4. DIJAGNOSTIKA
- 1.5. PODJELA MOGCT-a
- 1.6. DISGERMINOM
- 1.7. NEZRELI TERATOM
- 1.8. TUMOR ŽUMANJČANE VREĆE
- 1.9. EMBRIONALNI KARCINOM
- 1.10. MJEŠOVITI TUMORI ZAMETNOG EPITELA
- 1.11. POLIEMBRIOM
- 1.12. KORIOKARCINOM
- 1.13. FIGO KLASIFIKACIJA
- 1.14. LIJEČENJE
 - 1.14.1. KIRURŠKO LIJEČENJE
 - 1.14.1.1. PRIMARNI OPERATIVNI ZAHVAT
 - 1.14.1.2. CITOREDUKTIVNA OPERACIJA
 - 1.14.1.3. OPERATIVNO LIJEČENJE BILATERALNOG MOGCT-a
 - 1.14.1.4. SPASONOSNA OPERACIJA
 - 1.14.1.5. SECOOND-LOOK OPERACIJA
 - 1.14.2. KEMOTERAPIJA
 - 1.14.3. RADIOTERAPIJA
- 1.15. ISHODI LIJEČENJA

2. ZAKLJUČAK

3. ZAHVALE

4. POPIS LITERATURE

5. ŽIVOTOPIS

SAŽETAK

USPJEŠNOST LIJEČENJA ZLOĆUDNIH TUMORA PODRIJETLA ZAMETNOG EPITELA JAJNIKA

Mirna Bajt

Maligni tumori zametnih stanica ovarija (MOGCT) iznimno su rijetki, a obuhvaćaju oko 3-5% svih tumora jajnika. Javljaju se u tinejdžerica i mladih žena u dvadesetim godinama života. Iz tog je razloga očuvanje fertiliteta izuzetno važno u liječenju ovih novotvorina. Zahvaljujući brzom rastu i ranoj pojavi simptoma uslijed distenzije kapsule jajnika, nekroze i krvarenja, MOGCT se često otkrivaju u ranim stadijima, za razliku od češćih epitelnih tumora jajnika. U posljednjih pedeset godina došlo je do velikog napretka kirurškog i kemoterapijskog liječenja ovih tumora te su oni postali izlječivi, čak i uz očuvanje reproduktivne sposobnosti. Trenutni standard liječenja je *fertility-sparing* operacija (očuvanje maternice i kontralateralnog nezahvaćenog jajnika), uz temeljiti kirurški *staging* i adjuvantnu kombiniranu kemoterapiju po BEP protokolu (osim za disgerminom stadija IA i nezreli teratom stadija IA gradusa 1). Ipak, zbog rijetke pojave ovih tumora, mnoga su pitanja još uvijek nerazjašnjena. Po pitanju uloge radikalnog kirurškog *staginga*, postupka u slučaju nekompletno određenog stadija, uloge sekundarne citoreduktivne operacije u slučaju rekurentne ili progresivne bolesti, korištenja NACT u uznapredovalih MOGCT, ili pak izostavljanju kemoterapije i praćenju pacijentica sa stadijem IA MOGCT, i dalje nema konsenzusa. Ta su pitanja značajna zbog mogućnosti provođenja minimalno invazivnih zahvata i izbjegavanja štetnih kasnih učinaka kemoterapije u odabраниh pacijentica.

Ključni pojmovi: maligni tumori zametnog epitela jajnika, MOGCT, *fertility-sparing* operacija, citoreduktivna operacija, adjuvantna kemoterapija

SUMMARY

TREATMENT SUCCESS IN MALIGNANT GERM-CELL TUMORS OF THE OVARY

Mirna Bajt

Malignant ovarian germ cell tumors (MOGCTs) are extremely rare, and account for about 3-5% of all ovarian tumors. They affect young women in their teens and twenties. That is why fertility preservation is an important aspect of treatment for these neoplasms. Due to rapid growth and early symptoms secondary to capsular distension, necrosis and haemorrhage, tumors are often diagnosed in early stages, unlike to epithelial ovarian carcinomas. Over the last fifty years, tremendous progress in surgical and chemotherapeutic approach made those tumors curable even with fertility preservation. The current standard treatment is *fertility-sparing* surgery (preservation of the uterus and unaffected ovary), along with a thorough staging procedure, followed by adjuvant combination chemotherapy with BEP protocol (except for Stage IA dysgerminoma and Stage IA Grade1 immature teratoma). Due to the rarity of this condition, there still remain a few unresolved issues,. The role of CSS, further management of incompletely staged MOGCTs, the role of secondary cytoreductive surgery in patients with recurrent or progressive disease, use of NACT in the management of advanced stage MOGCTs, and the role of surveillance in Stage IA MOGCT, remains without consensus. Those issues are of great importance for performing minimally invasive procedures and avoiding long term side effects of chemotherapy in some patients.

Key words: Malignant ovarian germ cell tumors, MOGCTs, fertility-sparing surgery, cytoreductive surgery, adjuvant chemotherapy

1. UVOD

1.1. ANATOMIJA

Jajnik (lat. ovarium) je parna ženska spolna žlijezda smještena u zdjelčnoj šupljini (1). Nalazi se intraperitonealno u kutu između *vasa iliaca externa et interna*. Prema medijalno je u neposrednoj svezi s jajovodima (lat. tuba uterina), a dolje doseže do *spinae ischiadicae*. Sa stražnje strane uz njega prolazi ureter. S desne strane blizu jajnika se nalazi *appendix vermiformis*, što može biti važno za diferencijalnu dijagnozu. Na dnu *fossae ovaricae* iza jajnika prolazi *n.obturatorius* i *vasa obturatoria* pa rastuća masa može dovesti do kompresije ovih struktura i uzrokovati bolove na unutrašnjoj strani natkoljenice.

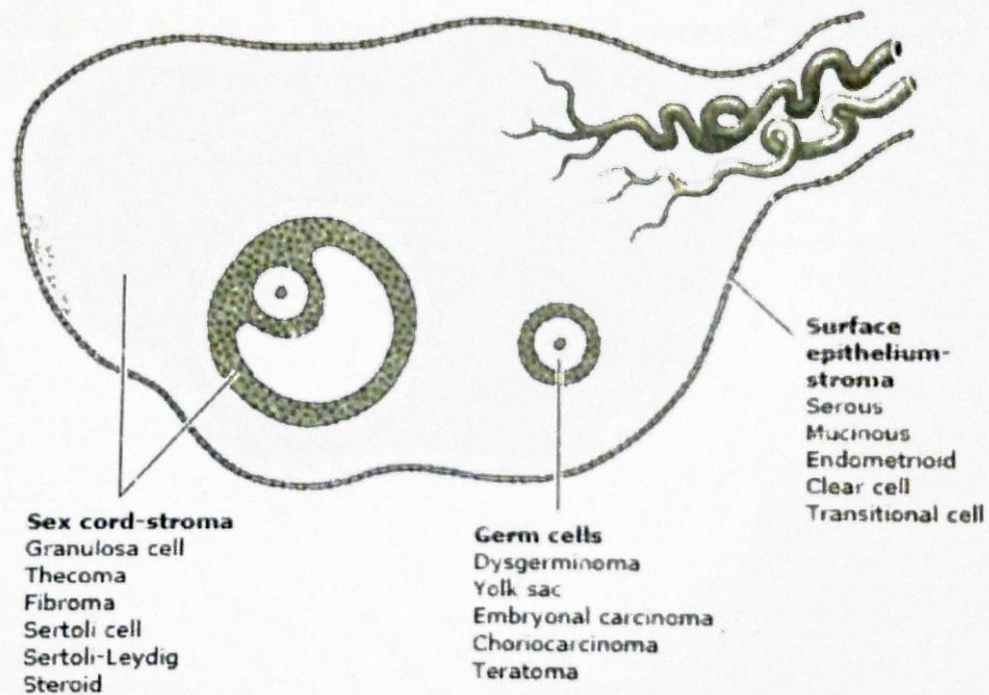
Jajnik je spljošten, uzdužno ovalan organ kojem veličina ovisi o funkciji i dobi. Dug je 3-4 cm, širok 1,5-2 cm, debeo 1-1,5 cm, a težak 7-14 g. U njegovom položaju na bočnoj strani zdjelice drže ga brojni ligamenti. Od strane okrenute jajovodu, *extremitas tubaria*, polazi *lig. suspensorium ovarii* uzduž kojega putuju *vasa ovarica*, limfne žile i živci. *Lig. ovarii proprium (uteroovaricum)* polazi od *extremitas uterina* jajnika do maternice (lat. uterus), a prati ga *r. ovaricus a. uterinae*.

Mikroskopski, jajnik je obložen modificiranim peritonealnim epitelom (let. epithelium superficiale) i ovojnicom vezivnog tkiva, *tunica albuginea*. Ispod nje se nalazi vezivno tkivo jajnika, *struma ovarii*, u kojoj razlikujemo sloj kore, *cortex ovarii*, koji prelazi u moždinu, *medulla ovarii*, u kojoj se nalaze krvne i limfne žile i živci.

U korteksu jajnika nalaze se folikuli (*folliculi ovarici*) koji sadrže jajne stanice (lat. oocitae), a nastaju prije rođenja u obliku primarnih folikula. U jajniku novorođene djevojčice nalazi se 200 000 - 250 000 takvih folikula čije sazrijevanje je obustavljeno do puberteta, kada biva pobuđeno djelovanjem hormona hipofize.

Iz stanica preteča jajne stanice smještenih u primarnim folikulima, nastaju rijetki tumori zametnog epitela jajnika (2,3). To je histološki heterogena skupina tumora te će svaki biti opisan posebice (Slika 1.).

Origins of ovarian tumors



Some epithelial ovarian carcinomas may originate in the fallopian tube epithelium.

Slika 1. Podrijetlo tumora ovarija (Treatment of malignant germ cell tumors of the ovary, UpToDate, 2019., www.uptodate.com)

1.2. EPIDEMIOLOGIJA

Od zametnih stanica potječe 20-25% svih benignih i malignih novotvorina jajnika, od toga MOGCT zauzimaju svega 5% (2). Višestruko veći postotak malignih novotvorina jajnika ima epitelno podrijetlo. U azijske i crnačke populacije u kojih je nešto rjeđa pojava EOC, MOGCT mogu zauzimati čak 15% svih tumora jajnika (5). OGCT se javljaju u mladih žena između 10. i 30. godine života i čine gotovo 70% tumora jajnika u toj dobnoj skupini, od čega maligni zauzimaju dvije trećine slučajeva (4). Ne tako često OGCT se može pronaći i nakon 30. godine života. U žena se GCT nađe rjeđe nego u muškaraca te incidencija MOGCT-a predstavlja otprilike jednu desetinu incidencije malignih tumora zametnih stanica testisa (4).

1.3. KLINIČKA SLIKA

Za razliku od relativno spororastućih epitelnih tumora jajnika, MOGCT rastu vrlo brzo. Često se prezentiraju subakutnom boli u zdjelici nastalom uslijed rastezanja kapsule, krvarenja ili nekroze tumora (4). Simptome povezane s rupturom i torzijom tumora lako je zamijeniti s akutnim apendicitisom. Brzorastuća masa u zdjelici može vršiti kompresiju na mokraćni mjehur ili rektum, što daje karakteristične simptome, a moguća je i pojava menstrualnih nepravilnosti. Pacijentice mogu simptome pogrešno protumačiti kao trudnoću, što odgađa postavljanje dijagnoze. U premanarhalnih djevojčica može doći do pojave preuranjenog puberteta i abnormalnog vaginalnog krvarenja zbog produkcije β -HCG-a. U uznapredovalim stadijima bolesti mogu se pojaviti ascites i distenzija abdomena.

1.4. DIJAGNOSTIKA

Dijagnoza se postavlja iz histološkog uzorka uzetog za vrijeme operacije. Preoperativno je moguće postaviti visoku razinu sumnje na temelju vidljivih adneksalnih masa prikazanih slikovnim metodama te povišenih tumorskih markera specifičnih za određeni histološki tip. Klasifikacija OGCT-a temeljena je na histološkim karakteristikama i imunohistokemijskoj ekspresiji tumorskih markera (Tablica 1.).

OGCT su često povezani s hormonskom ili enzimskom aktivnosti. Neki od tih proteina mogu biti izmjereni u serumu te biti vrlo osjetljiv i donekle specifičan pokazatelj prisutnosti određenog histološkog tipa tumora. (2) Određeni tumorski markeri su prisutni u nekim, ali ne u svim tumorima specifične histologije.

Embrionalni karcinomi i koriokarcinomi jajnika, mješoviti tumori zametnih stanica i neki disgerminomi luče hCG. AFP luče tumori žumanjčane vreće, embrionalni karcinomi i poliembriomi, mješoviti tumori zametnih stanica i neki nezreli teratomi. Razine AFP nikada nisu povišene u disgerminoma.(4) Placentalna alkalna fosfataza (PLAP) i laktat dehidrogenaza (LDH) povišeni su u do 95% pacijentica s disgerminomom te serijski monitoring serumskih razina LDH može biti koristan u praćenju bolesti. PLAP je korisniji kao imunohistokemijski nego serumski marker.

Neki GCT proizvode i AFP i hCG. Povišene razine ovih tumorskih markera mogu biti korisne u postavljanju diferencijalne dijagnoze te u praćenju bolesti nakon operacije.

Tablica 1. Markeri koje luče tumori zametnih stanica (modificirano prema UpToDate, 2019. god.)

	AFP	hCG	LDH	E2	Inhibin	Testost	Andro	DHEA	AMH
Disgerminom	-*	± ¶	+	±	-	-	-	-	-
Embrionalni karcinom	±	+	±	±	-	-	-	-	-
Nezreli teratom	±	-	±	±	-	-	-	±	-
Koriokarcinom	-	+	±	-	-	-	-	-	-
Tumor žumanjčane vreće	+	-	+	-	-	-	-	-	-
Gonadoblastom Δ	-	-	-	±	±	±	±	±	-
Poliembriom	±	+	-	-	-	-	-	-	-
Mješoviti GCT	±	±	±	-	-	-	-	-	-

AFP: alfa-fetoprotein; hCG: humani korionski gonadotropin; LDH: laktat dehidrogenaza; E2: estradiol; testost: testosteron; andro: androstendion; DHEA: dehidroepiandrostendion; AMH: anti-Müllerov hormon.

*Granično povišenje u prikazima slučaja (<16 ng/ml).

¶ Niske razine uočene u disgerminomima s nedisgerminomskim elementima sinciotrofoblastičnih stanica.

Δ Tip tumora s neoplastičnim komponentama tumora zametnih stanica i tumora spolnog tračka

1.5. PODJELA MOGCT

Ovu skupinu novotvorina jajnika čine brojni histološki različiti tipovi tumora. Modificirana verzija treće WHO klasifikacije OGCT-a iz 2003. godine prikazana je u Tablici 2.

Najpraktičnije je podijeliti MOGCT na disgerminome (najčešći tip) i nedisgerminome, od kojih su najčešći nezreli teratomi, tumori žumanjčane vreće i mješoviti tumori zametnih stanica. (4) Oni čine 90% svih slučajeva MOGCT-a. (2) Manje česte varijante nedisgerminomskih tumora su embrionalni karcinom, poliembriom i negestacijski koriokarcinom.

Tablica 2. Klasifikacija tumora zametnih stanica ovarija (modificirano prema WHO klasifikaciji iz 2003. god.)

I.	Primitivni tumori zametnih stanica
A.	Disgerminomi
B.	Tumori žumanjčane vreće
C.	Embrionalni karcinom
D.	Poliembriom
E.	Mješoviti tumor zametnih stanica
II.	Bifazični ili trifazični teratom
A.	Nezreli teratom
B.	Zreli teratom
1.	Solidni
2.	Cistični (dermoidna cista)
3.	Fetiformni teratom (homunkulus)
III.	Monodermalni teratom i tumori somatskog tipa povezani s bifazičnim ili trifazičnim teratomom

1.6. DISGERMINOM

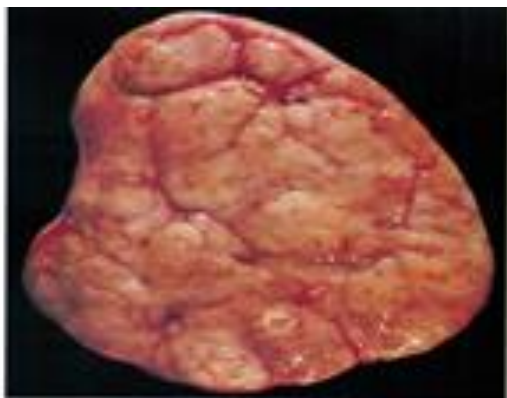
Disgerminomi su najčešći maligni tumori zametnih stanica, obuhvaćaju oko 30-40% svih MOGCT-a.(4) Gledajući sve tumore jajnika, na njih otpada oko 1-3%. Do 20. godine života imaju veću pojavnost i u toj dobnoj skupini zauzimaju 5-10% svih tumora ovarija. 75% disgermioma se javlja u dobi od 10 do 30 godina, 5% prije napunjenih 10 godina, a vrlo rijetko se javljaju iza 50. godine života. U 20-30% slučajeva malignih tumora jajnika povezanih s trudnoćom radi se o disgerminomu. (4)

Disgerminom je ovarijski ekvivalent testikularnog seminoma, histopatološki su identični. (7) Stupanj njihove histološke atipije je varijabilan i samo u oko trećine slučajeva imaju agresivan tijek. (2) Mikroskopski, čine ih polja ili nakupine uniformnih nediferenciranih zametnih stanica, bistre eozinofilne citoplazme, jasno definiranih membrana s centralno smještenom jezgrom. Ponekad se opisuju kao stanice poput „jaja na oko“. Često je tumorska masa odijeljena fibroznim septama koje sadrže citotoksične limfocite koji se mogu prelići i u stromu tumora. (7) Pozitivni su na histokemijske markere SALL4, OCT3/4, D2-40, CD 117 i PLAP. Makroskopski, disgerminom izgleda kao čvrsta lobularna masa blijede boje, uglavnom veličine preko 10 cm (Slika 2.). Moguće je naći područja hemoragije i nekroze s cističnom degeneracijom. (7)

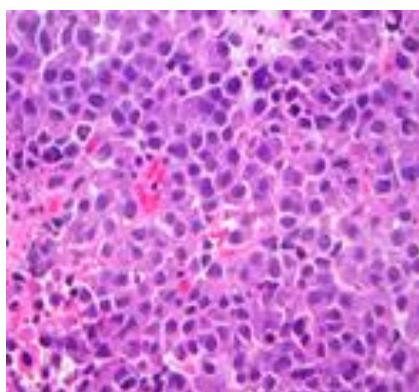
Približno 5% disgerminoma je povezano sa čistom gonadalnom disgenezom (46XY) i abnormalnostima Y kromosoma. (4,7) Iz tog razloga bi u premenarhalnih pacijentica sa sumnjom na disgerminom trebalo odrediti kariotip. U većine pacijentica s gonadalnom disgenezom, disgerminomi se javljaju u podlozi gonadoblastoma, benignog tumora jajnika sastavljenog od zametnih stanica i strome spolnog tračka. Ukoliko je u ovih pacijentica gonadoblastom ostavljen *in situ*, njih preko 50% razvit će malignu alteraciju. (4)

Disgerminomi se najčešće šire putem limfe, ponajviše u paraaortalne limfne čvorove oko bubrežnih krvnih žila. Moguća je i hematogena diseminacija ili izravno širenje kroz kapsulu jajnika na okolne strukture peritoneuma u uznapredovalom stadiju. Ne tako često sijelo metastaza je kost, tipično na području donjih kralježaka. (2)

Približno 65% disgerminoma su stadija I pri postavljanju dijagnoze. 85-90% tumora stadija I su ograničeni na jedan jajnik, dok se u 10-15% slučajeva javljaju bilateralno. Svi ostali OGCT su vrlo rijetko bilateralni. (2) U pacijentica kojima je kontralateralni jajnik operativno pošteđen, u 5-10% slučajeva u njemu će se razviti disgerminom unutar 2 godine postoperativno. Ovakav razvoj bolesti uključuje pacijentice koje nisu primile adjuvantnu sistemsku kemoterapiju te pacijentice s gonadalnom disgenezom. (4) Ako je terapija adekvatna, rekurentna bolest je rijetka, a prognoza iznimno dobra uz ukupno preživljenje preko 90%. (7)



Slika 2. Disgerminom makroskopski (preuzeto s web stranice: <http://www.pathologyoutlines.com/topic/ovarytumordysgerminoma.html>)



Slika 3. Disgerminom mikroskopski (preuzeto s web stranice: <http://www.pathologyoutlines.com/topic/ovarytumordysgerminoma.html>)

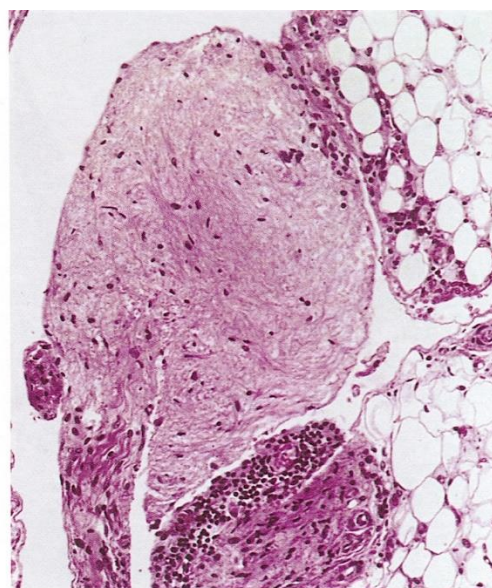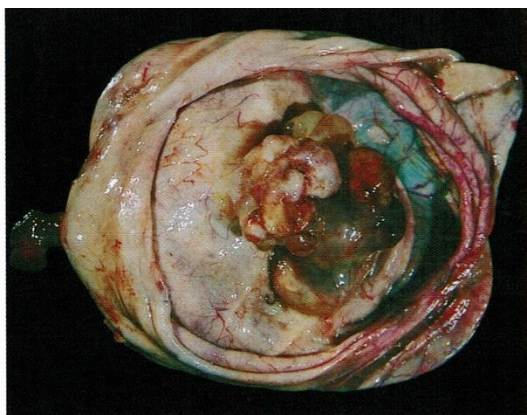
1.7. NEZRELI TERATOM

Teratomi su uz disgerminome najčešći tip tumora zametnog epitela. U najvećem broju slučajeva su benigni. Naziv teratom odnosi se na novotvorinu koja uključuje stanice porijekla sva tri zametna listića (ektoderma, mezoderma i endoderma). Tkiva u teratomu obuhvaćaju spektar od nezrelih do dobro diferenciranih i ne pripadaju anatomskom lokalitetu na kojem su pronađena. Maligna transformacija događa se u 0,2% do 2% slučajeva zrelih cističnih teratoma (dermoidnih cista) i obično se događa poslije menopauze. (2)

Nezreli ili maligni teratom javlja se u manje od 1% svih teratoma jajnika i to najčešće u prva dva desetljeća života. Od svih MOGCT, oni predstavljaju 35,6%, što ih stavlja uz bok disgerminomima, a sve češći su pojedinačni radovi koji ih stavlja na prvo mjesto po pojavnosti. (2,5,6,17) Od svih MOGCT, jedino se za IMT određuje histološki gradus. On predstavlja procjenu diferencijacije (gradus I je dobro diferenciran, a gradus 3 slabo diferenciran tumor), a temelji se na proporciji nezrelog neuralnog tkiva u histološkom uzorku. Gradus lezije je najvažniji prognostički faktor, no utjecaj na prognozu ima i proširenost tumora na početku liječenja. Tumori s manje od jednog polja nezrelog neuroepitela na malom povećanju (gradus 1) imaju preživljenje od barem 95%, dok veća količina nezrelog neuroepitela (gradus 2 i 3) ima niže ukupno preživljenje (približno 85%). Čini se da IMT jajnika u dječjoj dobi imaju vrlo dobar ishod samo kirurškim liječenjem, bez obzira na gradus tumora. (4) Prisutnost pojedinih žarišta tumora žumanjčane vreće unutar nezrelog teratoma ukazuje na agresivnije ponašanje tumora i lošiji ishod. (2,8)

Nalaz adneksalne mase je najčešće slučajan, ili se pacijentice jave zbog boli i povećanja abdomena. Neki će od ovih tumora sadržavati kalcifikate, slično zrelim teratomima, zbog čega mogu biti detektirani radiološki ili ultrazvučno. Rijetko su povezani s produkcijom steroidnih hormona i mogu biti praćeni lažnim preuranjenim pubertetom. Razine AFP-a ili LDH mogu biti povišene kod čistih nezrelih teratoma, no razine hCG-a nikad nisu povišene.

Kontralateralna pojava tumora je rijetkost i nema potrebe za izvođenjem rutinske resekcije i klinaste biopsije drugog jajnika. Bilo kakvu sumnjivu leziju na površini peritoneuma treba uzorkovati i predati na histološku evaluaciju, pošto IMT ovarija mogu biti povezani s peritonealnom gliomatozom. Ona ima dobru prognozu, ukoliko je sastavljena od potpuno zrelih tkiva. (4,8) Najčešće sjelo diseminacije je peritoneum, mnogo rjeđe retroperitonealni limfni čvorovi. Hematogene metastaze u kosti, jetri i plućima su rijetkost. Kada su prisutne, većinom se radi o pacijentima s uznapredovalom ili rekurentnom bolesti i uglavnom su u podlozi tumori visokog gradusa. Pacijentice sa stadijem IA, gradusom 1 tumora imaju izvrsnu prognozu, i nije potrebno tretirati ih adjuvantnom kemoterapijom. U pacijentica s nezrelim teratomom stadija IA, visokog gradusa, uglavnom se daje adjuvantna kemoterapija, no takav je postupak doveden u pitanje budući da već samo redovito praćenje i tretiranje isključivo onih pacijentica s rekurentnom bolesti, također daje izvrsne rezultate. (2,4)



Slika 4. Nezreli teratom makroskopski (lijevo) i peritonealna gliomatoza mikroskopski (desno) (preuzeto s web stranice: <http://www.pathologyoutlines.com/topic/ovarytumorteratomaimmature.html>)

1.8. TUMOR ŽUMANJČANE VREĆE

Primitivni endodermalni tumori ili tumori žumanjčane vreće treći su po učestalosti MOGCT. (4,9) U približno trećine pacijentica pojavljuju se prije nastupa menarhe. 75% pacijentica javlja se zbog boli u trbuhu ili zdjelici, dok je svega 10% njih asimptomatsko i nalaz tumora je slučajan. Bol može biti akutna te je često krivo dijagnosticirana kao apendicitis. (2,4) Rast tumora može biti veoma brz i agresivan, s ekstenzivnom diseminacijom peritoneuma.

Histološki, ove se novotvorine sastoje od tubula obloženih jednoslojnim kubičnim epitelom, retikularne strome i raspršenih globularnih struktura. Vidljive su i invaginirane papilarne strukture s centralnom krvnom žilom, takozvana Schiller-Duvalova tjelešca. (2) Većina tumora žumanjčane vreće izlučuje AFP, nešto rjeđe LDH i alfa-1-antitripsin (AAT). Razina AFP-a u serumu korisna je u praćenju odgovora na terapiju. Postoji jaka korelacija između proširenosti bolesti i razine AFP-a, no to nije uvijek pravilo. (4)

Za postavljanje definitivne dijagnoze, potrebno je uzeti uzorak tkiva. U pacijentica s metastatskom bolesti, potrebno je resecirati sve vidljive tvorbe. Makroskopski, ovi tumori su uglavnom solidni i veliki, od 7 do 28 cm u promjeru. (4,9) Ne pojavljuju se bilateralno, a drugi ovarij može biti zahvaćen metastazama proširenim po peritonealnoj površini. Većinom ih se otkrije u ranijem stadiju: 71% u stadiju I, 6% u stadiju II i 23% u stadiju III. (4)

Prije uvođenja rutinske kombinirane kemoterapije u primjenu, dvogodišnja stopa preživljenja iznosila je približno 25%. Nakon početka provođenja VAC protokola, stopa preživljenja porasla je na 60-70%, što govori u prilog visoke kemosenzitivnosti većine ovih tumora. Danas bi sve pacijentice trebale biti tretirane po adjuvantnom protokolu temeljenom na cisplatinu, kao što je BEP, kojega smatramo zlatnim standardom. Šansa za izlječenje je gotovo 100% za pacijentice u ranom stadiju, a oko 75% za one s uznapredovalim stadijem bolesti. (2,4)

1.9. EMBRIONALNI KARCINOM

Embrionalni karcinom jajnika iznimno je rijedak tumor na koji otpada oko 4% svih MOGCT-a. Sličan je mnogo češćem embrionalnom karcinomu testisa i jedna je od najagresivnijih malignih novotvorina jajnika. Prosječna dob pri dijagnozi je 15 godina. (2,4)

Histološki, radi se o novotvorini epitelnog podrijetla u kojoj nalazimo gnijezda papilarnih ili glandularnih struktura. Razlikuje se od koriokarcinoma ovarija po odsutnosti sinciotrofoblastičnih i citotrofoblastičnih stanica. Prisutni su mnogi atipični oblici mitozna koji upućuju na visoku proliferativnu aktivnost tumorskih stanica. Multinuklearne gigantske stanice koje proizvode hCG mogu biti prisutne u obliku sincicija. Ponekad ovi tumori luče i AFP te su oba markera korisna u praćenju odgovora na terapiju. (3) Embrionalni karcinomi mogu lučiti estrogene, što uzrokuje simptome lažnog preuranjenog puberteta ili iregularna krvarenja. Prezentacija je vrlo slična onoj tumora žumanjčane vreće. Primarne lezije su uglavnom velike, a približno dvije trećine je u vrijeme postavljanja dijagnoze ograničeno na jedan jajnik. (4)

1.10. MJEŠOVITI TUMORI ZAMETNOG EPITELA

Mješoviti tumori zametnih stanica sastoje se od dvije ili više komponenti do sada opisanih tumora zametnih stanica jajnika. Javljaju se u 5,3% slučajeva svih MOGCT-a. (2) Najčešće se sastoje od komponente disgerminoma u kombinaciji s tumorom žumanjčane vreće. (4) U slučaju kada je prisutna disgerminomska komponenta, možemo očekivati zahvaćanje kontralateralnog jajnika u oko 10% slučajeva. Mogu lučiti LDH, AFP ili hCG, ovisno o tome koja su tkiva prisutna. Najvažniji prognostički faktori su veličina primarnog tumora i relativni postotak njegovih najmalignijih komponenti. U stadiju IA lezije manje od 10 cm imaju preživljenje 100%. Tumori sastavljeni od manje od jedne trećine YST, koriokarcinoma ili IMT gradusa 3, također imaju izvrsnu prognozu, no moguć je lošiji ishod kada te komponente čine većinu tumorske mase. (4)

1.11. POLIEMBRIOM

Poliembriomi su iznimno rijetki maligni tumori jajnika sastavljeni od embrioidnih tjelešaca, morfološki sličnih normalnim ranim embrionalnim strukturama (endoderm, mezoderm, ektoderm). (2,4) Većinom su povezani s drugim tumorima zametnog epitela, poput IMT. Obično se javljaju u djevojčica prije nastupa menarhe i mogu se prezentirati znakovima preuranjenog puberteta.

Poliembriomi su vrlo agresivni tumori s ekstenzivnom lokalnom infiltracijom i udaljenim metastazama. Koncentracije hCG-a i AFP-a mogu biti povišene.

1.12. KORIOKARCINOM

Negestacijski koriokarcinom je rijedak i iznimno malignan tip OGCT. (2,4) Češće su placentalnog nego ovarijskog porijekla. Procijenjena incidencija primarnog ovarijskog koriokarcinoma je 1 na 369 000 000. Čine 2,1% svih MOGCT. (2) Koriokarcinom ovarijskog podrijetla nastaje ekstraembrionalnom diferencijacijom malignih zametnih stanica. Ova se visoko maligna epitelna novotvorina diferencira u smjeru trofoblastičnih struktura i često sadrži i druge maligne elemente zametnih stanica.

Negestacijski ovarijski koriokarcinom je histološki identičan primarnom gestacijskom koriokarcinomu povezanom s trudnoćom. Moguće ih je razlikovati samo DNA analizom. Prisutnost očeve DNA u tumoru ukazuje na gestacijsko (placentarno) podrijetlo. Svi koriokarcinomi produciraju hCG, koji može uzrokovati izoseksualni preuranjeni pubertet u djevojčica i nepravilno vaginalno krvarenje iz maternice. Serumske razine hCG-a su korisne u praćenju odgovora na terapiju. (2)

Poput gestacijskih, i koriokarcinomi ovarijskog porijekla imaju tendenciju razviti rane hematogene metastaze na nekoliko predilekcijskih mjesta - pluća, jetra, mozak, kosti i vagina. Za razliku od gestacijskih koriokarcinoma, ovarijski koriokarcinomi su relativno kemorezistentni. Njihova prognoza je loša. (2)

1.13. FIGO KLASIFIKACIJA

Određivanje proširenosti MOGCT-a vrši se po preporukama Međunarodne federacije ginekologa i obstetričara (FIGO), kao i za epitelne tumora ovarija. Distribucija po stadijima tumora je drugačija nego u EOC. Približno 60-70% slučajeva spadaju u FIGO stadij I ili II, 20-30% su stadija III, dok je stadij IV relativno rijedak. (3) Ukratko, stadij I predstavlja bolest ograničenu na jajnike, stadij II uključuje širenje na druge zdjelice strukture, stadij III se odnosi na bolest koja se proširila izvan zdjelice ili u retroperitonealne limfne čvorove, no u granicama abdomena te stadij IV koji se odnosi na postojanje udaljenih metastaza ili zahvaćenost jetrenog parenhima. Operacija je nužna za definitivnu histološku dijagnozu, liječenje i *staging*. (2)

Primarni tumor(T)		
T kategorija	FIGO stadij	T kriteriji
T0		Nema dokaza primarnog tumora
T1	I	Tumor ograničen na jajnike (jedan ili oba), ili jajovode
T1a	IA	Tumor ograničen na jedan jajnik (kapsula intaktna) ili jajovod, bez tumora na površini navedenih struktura, niti malignih stanica u ascitesu ili peritonealnom ispirku
T1b	IB	Tumor ograničen na oba jajnika (kapsule intaktne) ili jajovode, bez tumora na površini navedenih struktura, niti malignih stanica u ascitesu ili peritonealnom ispirku
T1c	IC	Tumor ograničen na jedan ili oba jajnika ili jajovoda, s jednim od slijedećeg:
T1c1	IC1	Intraoperativno razlijevanje tumora
T1c2	IC2	Ruptura kapsule prije operacije ili tumor na površini jajnika ili jajovoda
T1c3	IC3	Maligne stanice u ascitesu ili peritonealnom ispirku
T2	II	Tumora zahvaća jedan ili oba jajnika ili jajovoda s proširenjem u zdjelici ispod unutarnjeg ruba zdjelice ili primarni peritonealni tumor
T2a	IIA	Proširenje i/ili presadnice na maternicu i/ili jajovode i/ili jajnike

T2b	IIB	Proširenje i/ili presadnice na druge zdjelične strukture
T3	III	Tumor zahvaća jedan ili oba jajnika ili jajovoda, ili je primarni peritonealni tumor s mikroskopski potvrđenim peritonealnim metastazama izvan zdjelice i/ili metastazama u retroperitonealne (pelvične i/ili para-aortalne) limfne čvorove
T3a	IIIA2	Mikroskopsko izvanzdjelično zahvaćanje peritoneuma s ili bez pozitivnih retroperitonealnih limfnih čvorova
T3b	IIIB	Makroskopske peritonealne metastaze iznad zdjelice 2 cm ili manje s ili bez metastaza u retroperitonealne limfne čvorove
T3c	IIIC	Makroskopske peritonealne metastaze iznad zdjelice više od 2 cm s ili bez metastaza u retroperitonealne limfne čvorove (uključuje širenje tumora na kapsulu jetre i slezene bez zahvaćanja parenhima tih organa)
Regionalni limfni čvorovi (N)		
N kategorija	FIGO stadij	N kriteriji
N0		Nema metastaza u regionalne limfne čvorove
N0(i+)		Izolirane tumorske stanice iz regionalnih limfnih čvorova ne većih od 0,2 mm
N1	IIIA1	Pozitivni samo retroperitonealni limfni čvorovi (histološki potvrđeno)
N1a	IIIA1i	Metastaze do i uključujući 10 mm najveće dimenzije
N1b	IIIA1ii	Metastaze veće od 10 mm
Udaljene metastaze (M)		
M kategorija	FIGO stadij	M kriteriji
M0		Nema udaljenih metastaza
M1	IV	Udaljene metastaze, uključujući pleuralnu efuziju s pozitivnom citologijom; metastaze u parenhim jetre ili slezene, metastaze u organe izvan abdomena i transmuralno zahvaćanje crijeva
M1a	IVA	Pleuralna efuzija s pozitivnom citologijom
M1b	IVB	Metastaze u parenhim jetre ili slezene, metastaze u organe izvan abdomena i transmuralno zahvaćanje crijeva

1.14. LIJEČENJE

Danas je standard liječenja MOGCT-a primarna operacija praćena kemoterapijom na bazi platine. Iznimka su disgerminomi stadija IA i nezreli teratomi stadija I, gradusa 1, budući da i bez adjuvantne kemoterapije imaju izvrsnu prognozu. (10) Dramatičan porast stope preživljenja u zadnjih 20 godina dogodio se zahvaljujući razvoju raznih kemoterapijskih protokola. Dugotrajno preživljenje postalo je uobičajeno za gotovo sve pacijentice s bolesti u ranom stadiju. Iako je efektivna kemoterapija najviše doprinijela poboljšanju preživljenja, operativni zahvat još uvijek ima značajnu ulogu kao primarni i sekundarni pristup liječenju. (11)

S obzirom na to da se MOGCT javljaju u djevojčica i mladih žena, opće je prihvaćeno da se većina pacijentica pri primarnom zahvatu podvrgne *fertility-sparing* operaciji. Ona podrazumijeva unilateralnu salpingoovarijektomiju (USO) s očuvanjem maternice i kontralateralnog jajnika, ukoliko na inspekciju i palpaciju te strukture nisu zahvaćene. Nekadašnji kirurški *staging* s totalnom ekstrapascijalnom histerektomijom i bilateralnom salpingoovarijektomijom izvodi se isključivo u žena koje ne žele očuvati reproduktivni potencijal. (10)

Još nije jednoglasno odlučeno treba li u slučaju MOGCT-a ranog stadija izvesti ekstenzivnu operaciju, odnosno kompletan kirurški *staging* (CSS) te sistemsku zdjeličnu i para-aortalnu limfadenektomiju. Još je veći izazov odrediti ekstenzitet citoreduktivne operacije u slučaju uznapredovale bolesti i rijetke bilateralne pojave tumora.

Unatoč činjenici da većina pacijentica bude izliječena multimodalitetnom terapijom, neke od njih ipak dožive relaps. Spasonosna terapija za perzistentnu ili rekurentnu bolest i dalje je bez odgovarajućih smjernica, iako se redovno primjenjuje. Uloga sekundarne citoreduktivne operacije, osobito u slučaju kemorefraktorne bolesti, još nije jasno definirana.

1.14.1. OPERATIVNO LIJEČENJE

1.14.1.1. PRIMARNI OPERATIVNI ZAHVAT

Primarnu se operaciju izvodi u svrhu *staginga*, kako bi se odredila proširenost bolesti, dobile informacije o prognozi i donijele odluke o postoperativnom liječenju. CSS čine unilaterna salpingoovarijektomija, omentektomija, biopsije peritoneuma, peritonealni ispirak i uzorkovanje limfnih čvorova. Prethodne su studije pokazale da je CSS s limfadenektomijom povezan s boljim ishodom. (11,13) Također, žene s MOGCT kojima je izveden CSS imale su nižu stopu relapsa naspram onih bez kompletnog *staginga*. (11) Iz tog se razloga CSS standardno provodi i za tumore ranog stadija.

Trenutne smjernice predlažu *fertility-sparing* operaciju u MOGCT-a ranog stadija ograničenog na jedan jajnik. (12) Zbog visoko kemosenzitivne prirode, FSS se također provodi uz citoreduktivnu operaciju u pacijentica s MOGCT uznapređovalog stadija. Samo je nekoliko studija proučavalo onkološke i reproduktivne ishode FSS u ranim i uznapređovalim stadijima MOGCT te se o prognostičkim faktorima nakon FSS ne zna mnogo. (12)

Mikuš i sur. na temelju retrospektivne studije na 27 pacijentica zaključuju da je FSS siguran način liječenja MOGCT-a bez obzira na stadij i histološki tip tumora. (17) Park i sur. nakon većeg istraživanja na 171 pacijentici zaključuju da FSS daje izvrsne ishode čak i u uznapređovalim stadijima MOGCT-a. (12) Reproductivni i obstetrički ishodi bili su obećavajući, a kao nezavisne loše prognostičke faktore ističu tumor žumanjčane vreće, nekompletan kirurški *staging*, i rezidualnu tumorsku masu nakon operacije.

Nekompletan kirurški *staging* dovodi do mogućeg propusta u identifikaciji okultne metastatske bolesti i posljedičnog izostavljanja adjuvantne kemoterapije u visokorizičnih pacijentica. (12) U studiji Leeja i sur., kako navode Park i sur., rezidualni tumor nakon spasonosne operacije bio je jedini nezavisni rizični faktor povezan s neuspjehom primarnog liječenja. Stoga se CSS i kompletna citoreduktivna operacija smatraju najvažnijim prognostičkim čimbenicima za postizanje najboljih ishoda preživljenja nakon FSS u žena sa MOGCT. (12)

S druge strane, u pedijatrijskoj se literaturi kao standard navodi manje opsežan kirurški *staging*. (6,10,11) Potreba za CSS-om u ovoj populaciji dovedena je u pitanje zbog iznimne kemosenzitivnosti MOGCT-a.

Ertas tvrdi, kako navode Li i sur., da 8 od 39 pacijentica iz kohorte s procijenjenim ranim stadijem bolesti nije prošlo kompletan kirurški *staging* te niti jedna nije razvila recidiv. (11) Nadalje, spominje istraživanje Weinberga i sur. u kojem 7 od 40 pacijentica nije podvrgnuto CSS-u te niti jedna nije doživjela recidiv. (11) Na temelju većeg broja takvih pojedinačnih izvještaja razvila se ideja je da je moguće izbjeći sistemsku disekciju zdjeličnih i para-aortalnih limfnih čvorova u djevojčica i adolescentica s ranim stadijem MOGCT. Predloženi kirurški pristup obuhvaća kompletnu resekciju tumorom zahvaćenog ovarija uz očuvanje jajovoda, inspekciju i palpaciju kontralateralnog jajnika, omentuma, limfnih čvorova, te uzorak peritonealnog ispirka ili ascitesa. (11) U pacijentica s uznapređovalim stadijem MOGCT odstranjenje zdjeličnih i para-aortalnih limfnih čvorova i dalje može biti potrebno. Ipak, ukoliko se za pedijatrijske pacijentice sa stadijem I MOGCT-a odluči za strategiju postoperativnog praćenja bez adjuvantne kemoterapije, većina autora smatra kompletan kirurški *staging* uz limfadenektomiju neizostavnim. (6)

Postavlja se pitanje trebaju li odrasle pacijentice s MOGCT-om biti podvrgnute sistemskoj zdjeličnoj i para-aortalnoj limfadenektomiji pri prvom operativnom zahvatu. Kumar daje potvrđan odgovor temeljen na istraživanju kojim su pronašli metastaze u limfne čvorove u 28% disgerminoma i 24% nedisgerminoma te utvrdili da su one nezavisni prediktor lošeg preživljenja koji varira ovisno o tipu MOGCTa. (13) Slično je pokazano i u drugim studijama, što nalaže da metastaze u limfne čvorove nisu rijetke u mladih pacijentica i da je u tim slučajevima limfadenektomija potrebna. (11,13)

Postoje i studije koje su donijele drugačije zaključke. Mahdi i sur. analizirali su 493 pacijentice s MOGCT-om podvrgnute limfadenektomiji i 590 koje nisu prošle taj postupak te su pronašli da niti limfadenektomija niti metastaze u limfne čvorove nisu nezavisni prognostički faktori preživljenja. (14) Drugi su otkrili da provođenje sistemske limfadenektomije u pacijentica s tumorom ranog stadija može dobro definirati stadij, ali ne i značajno poboljšati prognozu. (11,14)

MOGCT su iznimno kemosenzitivni. Većina neadekvatno tretiranih pacijentica koje su doživjele relaps može biti spašeno kemoterapijom s izvrsnim preživljenjem bez obzira na proširenost početne operacije.

Jednoglasno je prihvaćeno, kao i za pedijatrijsku populaciju, da pacijentice s disgerminomom stadija IA ili nezrelim teratomom stadija IA, gradusa 1 kod kojih se želi izbjeći adjuvantna kemoterapija, obavezno treba podvrgnuti sistemskoj limfadenektomiji. (11-14)

Mnoge pacijentice poslane u tercijarnu ustanovu nisu prošle adekvatan kirurški *staging*. Pitanje je treba li u tom slučaju učiniti *restaging* operaciju. Tangjitgamol i sur. navode da je korist opetovanog kirurškog *staginga* ograničena, budući da bi nalaz većinom bio negativan ili s malenom rezidualnom masom koja ne bi mijenjala stadij bolesti, ili pak uznapredovala bolest za koju i tako ne bi bilo moguće provesti dodatnu operaciju te bi u konačnici svakako bila potrebna adjuvantna kemoterapija. (18) I druga istraživanja indiciraju da bi nadzor mogao biti dobra alternativa kirurškom *restagingu*. (11,18) Bio *staging* učinjen neadekvatno ili je provedeni *restaging* pozitivan, krajnji postupak je u oba slučaja kemoterapija na bazi cisplatine.

1.14.1.2. CITOREDUKTIVNA OPERACIJA

Neupitno je da standardno tretirani MOGCT ranog stadija imaju izvrsnu prognozu, no uznapredovali tumori i dalje predstavljaju izazov. (10,11) U većine slučajeva moguće je provesti FSS i rutinski bi zahvat trebalo ograničiti na USO dokle god kontralateralni jajnik i maternica nisu zahvaćeni. U pacijentica s uznapredovalim stadijem MOGCT-a uloga i proširenost *fertility-sparing* citoreduktivne operacije (FSCS) još nije u potpunosti razjašnjena, iako se rutinski provodi. Pojedini autori tvrde da rezidualna tumorska masa nakon operacije ima veliki utjecaj na ukupno preživljenje i predstavlja najvažniji prognostički faktor lošeg ishoda. (11,12) Na temelju pojedinačnih izvješća, FSCS se u slučaju rezidualne mase smatra korisnim, osobito u odabраних pacijentica s nedisgerminomom, radi očuvanja fertiliteta i hormonalne funkcije.

Principi citoreduktivne operacije korišteni u EOC, koji podrazumijevaju resekciju što je više moguće tumorske mase, primijenjeni su u liječenju MOGCT-a. Dvije studije provedene od strane Ginekološko onkološke grupe (GOG), kako navode Li i sur., pokazale su da pacijentice s neresektabilnim tumorom ili nekompletno reseciranom masom imaju manje šanse postići punu remisiju nakon primjene kemoterapije od pacijentica s minimalnom rezidualnom bolesti. Valja napomenuti da su ove studije provedene na ograničenom uzorku ispitanica te da kemoterapijske režime koji su tada bili korišteni trenutno ne smatramo najpotentnijima. (11)

Uzme li se u obzir visoka kemosenzitivnost ovih tumora i potencijalni štetni učinci preekstenzivne citoredukcije, uz dug oporavak koji bi primjenu kemoterapije dodatno odgodio, prikladan pokušaj maksimalne citoredukcije bez kompromitiranja fertiliteti čini se kao razuman kirurški pristup u inicijalnoj terapiji mladih pacijentica s uznapredovalim MOGCT-om. (11)

1.14.1.3. OPERATIVNO LIJEČENJE BILATERALNOG MOGCT-a

Prevalencija bilateralne pojave MOGCT-a iznosi svega 4,3 do 6,9% svih MOGCT-a te raste na 10-15% u slučaju disgerminoma i mješovitih GCT-a s disgerminomskom komponentom. (11) Najizazovnija je situacija nalaz masivnog bilateralnog zahvaćanja jajnika bez mogućnosti da se vizualizira i sačuva bar dio kontralateralnog jajnika. Ne postoji dogovor oko proširenosti primarne operacije u takvom slučaju. Potrebno je individualizirati pristup i balansirati između proširenosti postupka i rizika za relaps, osjetljivosti tumora na kemoterapiju i želje pacijentice za očuvanjem plodnosti. U nekim slučajevima bit će indicirana BSO. Ipak, trenutno ne postoje dokazi da radikalni zahvat donosi bilo kakvu prednost u vidu stope relapsa i preživljenja. (11) Uvijek kada je to moguće trebalo bi inzistirati na konzervativnom liječenju i uzeti u obzir visoku kemosenzitivnost ovih tumora.

Tri su moguća oblika FSS u slučaju bilateralne pojave MOGCT. Ukoliko se histološki radi o disgerminomu, koji obično ima dobru prognozu, moguće je ostaviti rezidualnu

tumorsku masu zbog dobrog odgovora na kemoterapiju, kako bi se očuvala fertilitet. USO na strani veće i heterogenije lezije uz biopsiju kontralateralne mase može se uzeti u obzir ukoliko bi pacijentica bila dostupna za regularno praćenje. NACT praćen intervalnom FSCS razumna je opcija za pacijentice s ekstenzivnom intraabdominalnom bolesti, kada inicijalna citoreduktivna operacija nije indicirana zbog općeg lošeg stanja ili povišenog morbiditeta povezanog s operativnim zahvatom. Navedeno trenutno ne predstavlja standard liječenja, no zaslužuje daljnje proučavanje. U rijetkim situacijama kada bilo kakva rezidua tumorskog tkiva predstavlja povišen rizik, poput disgerminoma u podlozi gonadoblastoma, može se učiniti BSO uz očuvanje maternice radi moguće potpomognute oplodnje donorskom jajnom stanicom. (11)

1.14.1.4. SPASONOSNA OPERACIJA

Iako se većinu pacijentica s MOGCT izliječi primarnom terapijom, u rijetkim slučajevima perzistentne ili rekurentne bolesti kada treba pristupiti spasonosnoj terapiji, rezultati često nisu optimalni.

Šanse za izlječenje nakon relapsa mnogo su manje za MOGCT nego za GCT u muškaraca. Za pacijentice s perzistentnom, progresivnom ili rekurentnom bolesti, izgledi su loši, uz preživljenje od 10%. (11) Obično te pacijentice dijelimo u skupine na platinu osjetljivih ili na platinu rezistentnih, ovisno o tome dogodi li se relaps za više od ili unutar 6-8 tjedana nakon završetka kemoterapije na bazi platine. Nažalost, kemoterapijski režimi druge linije pokazali su se ograničeno uspješnim i pretjerano toksičnim. (11)

U jednoj studiji, od 34 pacijentice podvrgnute sekundarnoj citoredukciji, petogodišnje preživljenje iznosilo je 61% u skupini s optimalnom citoredukcijom (≤ 1 cm), naspram 14% u skupini sa suboptimalnom citoredukcijom. (11) Na temelju navedenog autori zaključuju da bi optimalno odstranjenje rezidualne tumorske mase trebalo biti terapija izbora za odabrane mlade pacijentice.

U slučaju sindroma rastućeg teratoma, kada bi rastući tumor mogao rupturirati ili pritisnuti okolne strukture, također se zahtijeva brza citoredukcija. Pošto je to rijedak

tip tumora, potrebno je još podataka kako bi se mogli donijeti suvisli zaključci. Velik dio postojećih smjernica za liječenje rekurentnih MOGCT-a izveden je iz iskustva s MGCT u muškaraca. Hitno su potrebne inovativne strategije za liječenje MOGCT-a ukoliko primarna terapija zakaže.

1.14.1.5. *SECOND-LOOK* OPERACIJA

Mathew i sur. navode da laparotomija drugog pogleda nije korisna u tumora bez teratomske komponente, u onih <5 cm veličine nakon provedene kemoterapije i u slučaju normalizacije tumorskih markera nakon 2 ciklusa kemoterapije. (19)

Disgerminomi su vrlo kemosenzitivni tumori i prisutnost rezidualnih masa nakon završetka optimalnog režima kemoterapije je rijetkost.

Drugi autori smatraju da je u slučaju postojanja teratomske komponente potrebno poslije kemoterapije ekscidirati sve rezidualne mase iz 3 razloga: da bismo isključili aktivni rezidualni tumor, da bismo prevenirali sindrom rastućeg teratoma ili da bismo prevenirali dediferencijaciju teratoma u aktivni karcinom. (3,19)

1.14.2. KEMOTERAPIJA

Većini odraslih žena s dijagnosticiranim MOGCT-om preporuča se adjuvantna kemoterapija po BEP protokolu. Iznimka su disgerminomi stadija IA i IB ili nezreli teratom stadija IA, gradusa 1, budući da oni i bez adjuvantne kemoterapije imaju izvrsnu prognozu. (10)

Pristup je nešto drugačiji u pedijatrijskoj populaciji. Preporuča se postoperativni nadzor u onih s FIGO stadijem IA i IB svih OGCT-a. U slučaju uznapredovale bolesti (stadij IC do IV) preporuča se adjuvantna kemoterapija s iznimkom nezrelog teratoma neovisno o gradusu, za koji se u svakom slučaju preporuča nadzor radije nego adjuvantna kemoterapija. (10) Kada je potrebno, BEP je adjuvantni protokol izbora kao

i u odraslih žena, no moguće ga je zamijeniti i protokolom na bazi karboplatine radi manje toksičnosti, osobito, ako postoji kontraindikacija za korištenje cisplatine.

Većini žena se savjetuje da se podvrgne adjuvantnoj kemoterapiji nakon operacije za MOGCT. Izuzete mogu biti odrasle pacijentice sa stadijem IA, gradusom 1 IMT-a i one s disgerminomom stadija IA i IB. Iako će 15 do 25% ovih pacijentica doživjeti povrat bolesti, gotovo sve u tom slučaju mogu biti tretirane kemoterapijom na bazi platine ili radioterapijom (RT) s dugoročnom stopom preživljenja većom od 90%.

Pokušaj uključenja platine u kemoterapijske režime prvo je učinjen u liječenju GCT-a testisa te je zbog uspješnosti preslikan i u liječenju OGCT-a jajnika. Kemoterapija na bazi cisplatine danas se smatra standardnim tretmanom svih pacijentica kojima je adjuvantna kemoterapija indicirana. Upravo je ova inovacija u tretmanu dovela do dramatičnog poboljšanja ishoda liječenja.

(Tablica 3.) Režimi na bazi platine korišteni u liječenju MOGCT

Kratica	Režim	Osobitosti
BEP	<i>Bleomicin, etoposid, cisplatina</i>	Zlatni standard
EC	<i>Etoposid, karboplatina</i>	Karboplatina bi mogla biti razumna zamjena u žena koje ne toleriraju cisplatinu iz bilo kojeg razloga
EP	<i>Etoposid, cisplatina</i>	Ovaj je režim prikladna zamjena standardnom BEP protokolu u pacijentica koje ne toleriraju bleomicin
PEB	<i>Bleomicin, etoposid, cisplatina</i>	Pedijatrijski režim, od BEP režima za odrasle razlikuje se po tome što se bleomicin daje samo jednom po ciklusu (svakih 21 dan)
PEI	<i>Cisplatin, etoposid, ifosfamid</i>	

Za većinu pacijentica, BEP će biti protokol izbora. Dugoročna stopa preživljenja nakon operacije praćene adjuvantnim kemoterapijskim BEP protokolom iznosi od 95 do 100% za nedisgerminomske tumore ranog stadija i 75 do 80% za one s uznapređovalom bolesti pri prezentaciji. Rezultati su još bolji u slučaju disgerminoma neovisno o stadiju pri prezentaciji. Ipak, štetni učinci ove kemoterapije uključuju trenutnu ili kasnu plućnu toksičnost bleomicina, mijelotoksičnost povezanu s etoposidom te rizik za dugotrajnu renalnu i neuralnu toksičnost cisplatine.

Iznimno je važno primijeniti pune doze svih kemoterapeutika u dogovorenim vremenskim razmacima, neovisno o broju bijelih krvnih stanica, u protivnom bi kurativni potencijal sistemske kemoterapije mogao biti smanjen. Nizak broj krvnih stanica na početku kemoterapije ne nalaže redukciju doze ili odgodu primjene terapije. (10) Ukoliko apsolutni broj neutrofila padne na manje od 500, preporuča se kemoterapiji dodati filgrastim, koji djeluje preventivno na razvoj teške neutropenije i infekcije. Uporaba filgrastima pomaže održati odgovarajuću dozu kemoterapije. (16) Ukoliko se prethodni ciklus kemoterapije zakomplicirao febrilnom neutropenijom ili sličnim ugrožavajućim stanjem, preporučuje se u slijedećim ciklusima primijeniti i hematopoetske faktore rasta kako bi se izbjeglo smanjivanje doze kemoterapeutika. (10,15)

Iako su podaci ograničeni, čini se da tri ciklusa po BEP protokolu za nedisgerminome preveniraju povrat bolesti, osobito kada je *staging* dobro odrađen. Ovo je pokazala GOG studija, kako navodi Gershenson, na 93 žene sa stadijima I, II, ili III nedisgerminomskog OGCT koje su tretirane s tri ciklusa BEP protokola. Raspon praćenja iznosio je između 4 i 90 mjeseci te je u tom periodu njih 91 bilo živih i bez rekurentne bolesti. Ipak, dvije pacijentice razvile su hematološki sekundarni malignitet povezan s terapijom. (10)

Za disgerminome protokol izbora je također BEP. Optimalan broj ciklusa još nije određen, no u praksi se koristi tri ciklusa adjuvantne BEP kemoterapije za tumore stadija I, a četiri ciklusa za one s uznapređovalom bolesti. U jednoj seriji od 26 pacijentica sa čistim disgerminomom jajnika (54% stadija IIIC ili IV), njih 25 (96%) ostalo je trajno bez bolesti nakon barem tri ciklusa kemoterapije po BEP protokolu. (10)

1.14.3. RADIOTERAPIJA

Radioterapija je prije ere kemoterapeutika bila često primjenjivana metoda liječenja, no danas je namijenjena samo pacijenticama s disgerminomom koje nisu kandidati za kemoterapiju iz bilo kojeg razloga. Nedisgerminomi su često radiorezistentni te RT za njih nije efikasna. Iako je adjuvantna radioterapija efektivan vid liječenja disgerminoma, ne koristi se zbog dostupnosti kemoterapije koja ima manje dugoročnih toksičnih učinaka. (10)

1.14.4. RELAPS

Većina relapsa razvije se unutar prve dvije godine nakon završetka terapije. (3) Kao i kod muškaraca s testikularnim tumorima, povrat bolesti se obično detektira povišenjem tumorskih markera u serumu ili progresijom nove bolesti na radiološkim snimkama. Pristup ovim pacijenticama temelji se na pristupu muškarcima s relapsom GCT-a testisa. Za pacijentice koje su primarno liječene samo operacijom i nakon toga razvile relaps, potrebno je razmisliti o sekundarnom operativnom postupku. Neovisno o tome je li operacija izvedena ili ne, potrebno je primijeniti standardnu adjuvantnu kemoterapiju po BEP protokolu. Pacijentice prethodno tretirane kemoterapijom kod kojih neposredno nakon liječenja nije bilo znakova progresije bolesti, trebaju ponovno primiti kemoterapiju po BEP protokolu.

1.15. ISHODI LIJEČENJA

Porastom broja žena izliječenih od MOGCT-a, pozornost se sve više usmjerava na kasne učinke operacije i kemoterapije na funkciju ovarija i reproduktivni potencijal. Primarne lezije koje se javljaju u ovih žena su destrukcija folikula i fibroza strome ovarija. (20) Smatralo se da čimbenici poput kumulativne doze kemoterapeutika, trajanje terapije i dob utječu na incidenciju disfunkcije ovarija. Čini se da su mlade žene podložnije akutnim štetnim učincima terapije, dok su u starijih žena češće trajne promjene. To je povezano s normalnim smanjenjem folikularne rezerve s dobi. Klinički nalazi uključuju anovulatorne cikluse s iregularnim krvarenjima, progresiju do oligomenoreje i eventualno amenoreje. Preuranjena menopauza se javi u otprilike 3% pacijentica i čini se da je povezana s tipom primijenjene terapije, više nego vrstom tumora.

Iako postoji opasnost za razvoj disfunkcije ovarija i preuranjene menopauze u žena tretiranih kemoterapijom, većina pacijentica koja je primila tri do četiri ciklusa kemoterapije na bazi platine povrati njihovu normalnu funkciju. Najstarija metoda očuvanja reproduktivnog potencijala u žena pod visokim rizikom je embrio krioprezervacija. Za žene koje nemaju muškog partnera i nisu zainteresirane za korištenje donirane sperme, opcija je krioprezervacija oocite. Odluku o korištenju metoda potpomognute oplodnje prije početka liječenja treba donijeti individualno te bi trebalo izbjeći odgađanje primjene kemoterapije. (4)

Menstrualna funkcija se nakon FSS praćene kemoterapijom na bazi platine normalizira u oko 85-95% žena sa MOGCT-om, dok je starija dob glavni rizični faktor gubitka hormonalne funkcije uzrokovanog kemoterapijom. Prosječno je za povratak regularnih menstrualnih ciklusa trebalo 5 mjeseci (raspon 1-8 mjeseci). (15) Unatoč tome, i dalje postoji mogućnost da je došlo do folikularne deplecije, iako je menstrualni ciklus uredan.

Istraživanja apsorpcije i distribucije kemoterapeutika u jajniku pokazala su da do mjerljivog oštećenja DNA molekula stromalnih stanica korteksa i granulosa stanica folikula dolazi za 2 do 4 sata nakon primjene. Dakle, period u kojem je moguće

prevenirati toksične učinke kemoterapije je vrlo kratak te bi atenuirajući agensi, poput estrogena i progesterona, trebali biti primijenjeni prije i za vrijeme kemoterapije. (15) Rutinski se preporuča dati pacijenticama oralnu kontracepciju za vrijeme kemoterapijskog liječenja kao prevenciju moguće trudnoće dok traje izloženost citotoksičnim lijekovima.

Ponekad se ovi tumori otkriju tek u trudnoći. Tada se najčešće radi o disgerminomima. Tumor stadija IA može se odstraniti i trudnoća se neometano nastavlja. U pacijentica s uznapredovalom bolešću, nastavak trudnoće će ovisiti o gestacijskoj dobi. Kemoterapiju se može dati u drugom i trećem trimestru u istoj dozi kao i kod pacijentica koje nisu trudne bez vidljive štete za fetus. (4) Relativno mali broj pacijentica tretiran je po BEP protokolu za vrijeme trudnoće te su neke fetalne malformacije i komplikacije bile prijavljene. Do velikih fetalnih anomalija i spontanih pobačaja može doći, ako je period izloženosti bio u vrijeme organogeneze. Nakon prvog trimestra, izloženost kemoterapeutcima može dovesti do promjena središnjeg živčanog sustava i povećanog rizika za IUGR. (15) Važno je da isključivo one pacijentice koje nemaju drugog izbora budu tretirane kemoterapijom za vrijeme trajanja trudnoće.

Stopa neplodnosti u žena s MOGCT-om nakon liječenja kemoterapijom iznosi između 5% i 10%, što odgovara stopi neplodnosti u ostatku populacije. Gershenson daje primjer 71 pacijentice liječene FSS-om, od kojih je 62 vratilo normalnu menstrualnu funkciju, a iz te skupine, njih 24 rodile su ukupno 37 djece. (10) Mikuš i sur. daju primjer 20 žena mlađih od 30 godina koje su nakon provedene FSS sa CSS-om ili USO-om aktivno pokušale zatrudnjeti. Njih 10 ostvarilo je trudnoću sa 12 uspješnih poroda, podjednako u skupini sa CSS-om i USO-om. (17) Vicus i sur., kako navodi Di Tucci, opisali su 12 uspješnih trudnoća sa 12 živorođene djece u 8 žena liječenih *fertility-sparing* operacijom, od kojih je 3 primilo adjuvantnu kemoterapiju. (15) Žene liječene radioterapijom nisu uspjele ostvariti trudnoću. Nekoliko istraživanja u kojima su pacijentice dugotrajno praćene pokazalo je da nema statistički značajne razlike u pojavi kongenitalnih malformacija djece žena koje su primile kemoterapiju i onih koje ju nisu primile. (15)

Najčešće do uspješnog začeća dolazi 24-30 mjeseci nakon završetka kemoterapije, budući da je stopa relapsa u prve dvije godine najviša (75%), a nakon toga se smanjuje. Najkraći preporučeni period za začeće je 6 mjeseci nakon završetka kemoterapije jer je toliko potrebno ljudskoj jajnoj stanici da sazrije. U tom slučaju je poprilično sigurno da je bila izložena u latentnoj fazi te da nije genetički oštećena. (15)

Važan uzrok kasnog morbiditeta i mortaliteta u pacijentica liječenih od MOGCT-a je razvoj sekundarnih maligniteta, bilo solidnih tumora ili pak leukemija, koje se najčešće povezuju s primjenom etoposida. Rizik ovisi o primijenjenoj dozi. Incidencija leukemije je <0,5% u pacijentica koje su primale standardne tri ili četiri doze BEP protokola (kumulativna doza etoposida <2000 mg/m²), dok je u onih koje su primale preko 2000mg/m² etoposida incidencija 5% (336 puta veća vjerojatnost nastanka leukemije). (2) Unatoč riziku za razvoj sekundarne leukemije, omjer rizika i koristi ipak nalaže da je kemoterapija etoposidom korisna u uznapredovalim stadijima GCT-a. Još nije jasno koliki je omjer koristi i rizika u nisko rizičnim stadijima bolesti ili pri visokim dozama etoposida u vidu spasonosne kemoterapije.

Ostali problemi s kojima se sreću žene liječene od MOGCT-a su značajno veća vjerojatnost razvoja hipertenzije nego u kontrolnoj skupini, češća pojava hiperkolesterolemije i gubitak sluha te su u značajno većoj mjeri bile odbijene za zdravstveno osiguranje (16% liječene, 4% neliječene), iako su podjednako koristile zdravstvene usluge kao i kontrolna skupina. (2)

2. ZAKLJUČAK

Maligni tumori zametnih stanica ovarija (MOGCTs) rijetka su, heterogena skupina tumora koji se javljaju u žena reproduktivne dobi. Razvojem kirurškog liječenja i raznih kemoterapijskih protokola, postali su izlječivi uz mogućnost očuvanja reproduktivne funkcije. Standard liječenja predstavlja *fertility-sparing* operacija uz adjuvantnu kemoterapiju na bazi platine s izvrsnom stopom preživljenja. Unatoč tomu, brojna su pitanja nerazjašnjena i ne postoje jasne smjernice vezane uz postupak određivanja stadija bolesti ili liječenja uznapredovalih, rekurentnih ili nekompletno resekiranih tumora. Također, potrebni su naponi da se smanje dugoročni štetni učinci kemoterapije i preekstenzivnog kirurškog liječenja. U ovom trenutku jedini izvor informacija su pojedinačne retrospektivne studije na relativno malom broju ispitanica. Svrha ovog rada je dati pregled dostupne literature i time pridonijeti stvaranju sistematizirane baze podataka te naglasiti potrebu za daljnjim kliničkim istraživanjima na ovom području.

3. ZAHVALE

Veliko hvala mome mentoru doc. dr. sc. Goranu Vujiću koji mi je osigurao svu potrebnu literaturu i svojom pristupačnošću i savjetima olakšao proces izrade diplomskog rada.

Posebno hvala Ivani Ivančić Medved, prof. na lektoriranju ovoga rada i na svim životnim savjetima koji su mi i danas vodilja u svemu što radim.

Veliko hvala mojim roditeljima i cijeloj obitelji na neizmjernej brizi, razumijevanju i podršci.

Hvala mojim prijateljima na bezuvjetnoj ljubavi i prihvaćanju te svim dobrim ljudima koji su mi nesebično darovali svoje vrijeme, iskustvo i znanje ili me svojim primjerom usmjerili na pravi put.

4. POPIS LITERATURE

1. Waldeyer A J. Waldeyerova anatomija čovjeka. I. Zagreb: Golden Marketing – Tehnička knjiga; 2009. 1064-1066 p.
2. Gershenson, DM. Ovarian germ cell tumors: Pathology, clinical manifestations, and diagnosis. UpToDate [Internet]. 2019.
3. Pectasides D, Pectasides E, Kassanos D. Germ cell tumors of the ovary. Cancer Treatment Reviews. 2008; 34: 427-441 p. doi: <https://doi.org/10.1016/j.ctrv.2008.02.002>
4. Berek J.S, Hacker N. F. Berek i Hacker's Gynecologic Oncology. Sixth edition. Wolters Kluver;. 2015. 530-546 p.
5. Agarwal R, Rajanbabu A, Keechilattu P. A retrospective analysis of the pattern of care and survival in patients with malignant ovarian germ cell tumors. South Asian J Cancer. 2019 Jan-Mar; 8(1): 35-40 p. doi: [10.4103/sajc.sajc_6_18](https://doi.org/10.4103/sajc.sajc_6_18)
6. Park J-Y, Kim D-Y, Suh D-S. Outcomes of pediatric and adolescent girls with malignant germ cell tumors. Gynecologic Oncology. 2015; 137: 418-422 p. doi: [10.1016/j.ygyno.2015.03.054](https://doi.org/10.1016/j.ygyno.2015.03.054)
7. Song S, Reyes MC. Dysgerminoma. PathologyOutlines.com; 2018. Available from: <http://www.pathologyoutlines.com/topic/ovarytumordysgerminoma.html>
8. Ehdaivand S. Teratoma-immature. PathologyOutlines.com; 2012. Available from: <http://www.pathologyoutlines.com/topic/ovarytumorteratomaimmature.html>
9. Song S, Reyes MC. Yolk sac tumor. PathologyOutlines.com; 2018. Available from: <http://www.pathologyoutlines.com/topic/ovarytumoryolksac.html>
10. Gershenson D. M. Treatment of malignant germ cell tumors of the ovary. UpToDate [Internet]. 2019
11. Li J, Wu X. Current Strategy for the Treatment of Ovarian Germ Cell Tumors: Role of Extensive Surgery. Curr. Treat. Options in Oncol. 2016; 17:44. doi: [10.1007/s11864-016-0416-2](https://doi.org/10.1007/s11864-016-0416-2)

12. Park J-Y, Kim D-Y, Suh D-S. Analysis of outcomes and prognostic factors after fertility sparing surgery in malignant ovarian germ cell tumors. *Gynecologic Oncology*. 2017; 145: 513-518. doi: DOI: [10.1016/j.ygyno.2017.03.023](https://doi.org/10.1016/j.ygyno.2017.03.023)
13. Kumar S, Shah J. P, Bryant C. S. The prevalence and prognostic impact of lymph node metastasis in malignant germ cell tumors of the ovary. *Gynecologic Oncology*. 2008; 110: 125-132 p. doi: [10.1016/j.ygyno.2008.04.022](https://doi.org/10.1016/j.ygyno.2008.04.022)
14. Mahdi H, Swensen R. E, Hanna R, Kumar S. Prognostic impact of lymphadenectomy in clinically early stage malignant germ cell tumor of the ovary. *British Journal of Cancer*. 2011; 105, 493 – 497 p. doi: [10.1038/bjc.2011.267](https://doi.org/10.1038/bjc.2011.267)
15. Di Tucci C, Casorelli A, Morrocchi E. Fertility management for malignant ovarian germ cell tumors patients. *Crit Rev Oncol Hematol*. 2017 Dec; 120: 34-43 p. doi: [10.1016/j.critrevonc.2017.10.005](https://doi.org/10.1016/j.critrevonc.2017.10.005)
16. Brown J, et al. Gynecologic Cancer Intergroup (GCIIG) Consensus Review for Ovarian Germ Cell Tumors. *Int J Gynecol Cancer*. 2014 Nov;24(9 Suppl 3):S48-54. doi: [10.1097/IGC.0000000000000223](https://doi.org/10.1097/IGC.0000000000000223)
17. Mikuš M, Benco N, Matak L, Planinić P, Ćorić M, Lovrić H i sur. Fertility-sparing surgery for patients with malignant ovarian germ cell tumors: 10 years of clinical experience from a tertiary referral center. *Arch Gynecol Obstet*. 2020; 301 (5): 1227-1233 p. doi: [10.1007/s00404-020-05522-5](https://doi.org/10.1007/s00404-020-05522-5)
18. Tangjitgamol S, Hanprasertpong J, Manusirivithaya S, Wootipoom V, Thavaramara T, Buhachat R. Malignant ovarian germ cell tumors: clinico-pathological presentation and survival outcomes. *Acta Obstet Gynecol Scand*. 2010; 89 (2): 182-9 p. doi: [10.3109/00016340903443684](https://doi.org/10.3109/00016340903443684)
19. Mathew GK, Singh SS, Swaminathan RG, Tenali SG. Laparotomy for post chemotherapy residue in ovarian germ cell tumors. *J Postgrad Med*. 2006; 52(4): 262-5 p.
20. Meirou D, Dor J, Kaufman B, Shrim A, Rabinovici J, Schiff E, Raanani H, Levron J, Fridman E. Cortical fibrosis and blood-vessels damage in human ovaries exposed to chemotherapy. Potential mechanisms of ovarian injury. *Human Reproduction*. 2007; 22(6): 1626-33 p. Available from: <https://doi.org/10.1093/humrep/dem027>

5. ŽIVOTOPIS

Rođena sam 8.12.1995. godine u Osijeku kao najstarija od četvero djece.

Osnovnu školu pohađala sam u Baranjskom Petrovom Selu, u svom mjestu stanovanja. Tijekom pohađanja osnovne škole išla sam na brojna natjecanja, bavila se tenisom i sviranjem.

2010. godine upisujem Prirodoslovno-matematičku gimnaziju u Osijeku i živim u Srednjoškolskom đlačkom domu. U tom periodu pohađam brojne izvannastavne aktivnosti, sa školom puno putujem, pjevam u zboru i rock bendu.

2014. godine upisujem Medicinski fakultet u Zagrebu.

3 sam godine članicom prve postave veslačkog osmerca Medicinskog fakulteta i pjevam u studentskom zboru Medicinskog fakulteta „*Lege artis*“.

Na katedri iz kirurgije sudjelujem u izradi dva prikaza slučaja objavljena u domaćim i stranim kirurškim časopisima.

Aktivni sam član Studentske sekcije za fiziologiju sporta koja predstavlja suradnju Medicinskog i Kineziološkog fakulteta.

2019. godine završavam Fitnes učilište za zanimanje „instruktor fitnesa u teretani“. Godinu dana radim kao trener u „Sporting gym-u“ na Šalati.