

# Principi modernog liječenja Schwannoma nervus statoakustikusa

---

Müller, Pia Saskia

Master's thesis / Diplomski rad

2020

Degree Grantor / Ustanova koja je dodijelila akademski / stručni stupanj: **University of Zagreb, School of Medicine / Sveučilište u Zagrebu, Medicinski fakultet**

Permanent link / Trajna poveznica: <https://um.nsk.hr/um:nbn:hr:105:177029>

Rights / Prava: [In copyright](#) / [Zaštićeno autorskim pravom.](#)

Download date / Datum preuzimanja: **2025-02-08**



Repository / Repozitorij:

[Dr Med - University of Zagreb School of Medicine Digital Repository](#)



**SVEUČILIŠTE U ZAGREBU  
MEDICINSKI FAKULTET**

**Pia Saskia Müller**

**Principi modernog liječenja Schwannoma  
nervus statoakustikusa**

**DIPLOMSKI RAD**



ZAGREB, 2020.

Ovaj diplomski rad izrađen je u Klinici za neurokirurgiju Kliničkog bolničkog centra Zagreb pod vodstvom doc.dr.sc. Gorana Mraka i predan je na ocjenu u akademskoj godini 2019./2020.

## **Popis kratica s objašnjenjem**

**AAO-HNS** – American Academy of Otolaryngology – Head and Neck Surgery;  
Američka akademija za otorinolaringologiju i kirurgiju glave i vrata

**AICA** – anterior inferior cerebellar artery; prednja donja cerebelarna arterija

**GKR** – Gamma knife radiosurgery; Gamma nož radiokirurgija

**MR** – magnetska rezonancija

**MSCT** – multislice computed tomography; višeslojna kompjutorizirana tomografija

**NF-2** – neurofibromatoza tip 2

**PTA** – pure tone average; prosječni prag sluha

**SDS** – speech discrimination score; razina razumijevanja govora

**VEGF** – vascular endothelial growth factor; vaskularni endotelni faktor rasta

**VS** – vestibularni schwannom

## Sadržaj

1. UVOD .....	1
1.1. Epidemiologija i etiologija .....	1
1.2. Narav tumora i simptomatologija .....	2
1.3. Dijagnostika.....	4
1.3.1. Audiološka dijagnostika .....	4
1.3.2. Radiološka dijagnostika .....	5
2. Modaliteti liječenja .....	6
2.1. Konzervativno praćenje.....	6
2.2. Radioterapija .....	6
2.3. Bevacizumab u neurofibromatozi tip 2 .....	7
3. Mikroneurokirurška terapija .....	8
3.1. Translabirintni pristup.....	9
3.2. Retrosigmoidni pristup (ili subokcipitalni pristup).....	10
3.3. Pristup srednjoj lubanjskoj jami (ili subtemporalni pristup) .....	11
4. Odabir terapijske strategije .....	12
5. Postoperativni funkcionalni status .....	14
5.1. Status nervus statoakustikusa.....	14
5.2. Status nervus facijalisa .....	14
6. Zaključak .....	16
7. Literatura .....	17

## **SAŽETAK**

### **Principi modernog liječenja Schwannoma nervus statoakustikusa**

**Pia Saskia Müller**

Vestibularni schwannomi (VS) benigni su tumori koji svojim rastom i kompresijom ostalih živčanih struktura uzrokuju raznolike simptome. Njihovo liječenje sastoji se od konzervativnog liječenja, stereotaksijske radiokirurgije, mikroneurokirurgije te iznimno monoklonskih protutijela u neurofibromatozi tip 2. Konzervativno liječenje primijenjivo je u pacijenata s malim i spororastućim tumorima s nikakvim ili tek minimalnim simptomima te u pacijenata čija dob ili trenutno zdravstveno stanje nije kompatibilno s radikalnom terapijom. Radiokirurgija Gamma nožem jednokratna je, bezbolna i neinvazivna terapijska opcija koja je moguća u pacijenata čiji tumori ne prelaze više od 3 cm, a djeluje na tumorsko tkivo tako da zaustavlja njegov rast (u 36% slučajeva) ili ga smanjuje (u 56% slučajeva). Mikroneurokirurgiji pak podliježu pacijenti mlađi od 65 godina s velikim i rastućim tumorima, sa značajnim gubitkom sluha ili s prisutnim većim ukupnim brojem simptoma. Mikrokirurška terapija može se izvesti jednim od tri pristupa; translabirintni, retrosigmoidni te pristup srednjoj lubanjskoj jami. Translabirintni pristup prigodan je za veće tumore s prisutnim simptomom gluhoće budući da se operacijom trajno žrtvuje sluh. Retrosigmoidni pristup omogućuje prostranu vizualizaciju stražnje lubanjske jame te se njime mogu operirati tumori svih veličina. Pristup srednje lubanjske jame rezerviran je za intrakanalikularne tumore ili one čija ekstrameatalna procija ne iznosi više od 1 cm budući pristup ne omogućuje dobru vizualizaciju stražnje lubanjske jame. U posljednje vrijeme glavni cilj neurokirurške obrade pacijenta s VS više nije ekscizija tumora pod svaku cijenu već dugotrajno očuvanje funkcije VIII i VII kranijalnog živca.

**Ključne riječi:** vestibularni schwannom, akustični neurom, principi liječenja

## **SUMMARY**

### **Current principles in the treatment of vestibular Schwannoma**

Vestibular schwannomas (VS) are benign tumors that cause a variety of symptoms due to their growth and mass effect on other nerve structures. Treatment consists of conservative treatment, stereotactic radiosurgery, microneurosurgery and exceptionally monoclonal antibodies in neurofibromatosis type 2. Conservative treatment is applicable in patients with small and slow-growing tumors with no or only minimal symptoms and in patients whose age or current medical condition isn't compatible to radical treatment. Gamma knife radiosurgery is a one-time, painless and non-invasive therapeutic option that is possible in patients whose tumors do not exceed 3 cm, and it acts by stopping its growth (in 36% of cases) or reducing its size (in 56% of cases). Patients under the age of 65 with large and tumors increasing in size, with significant hearing loss or with a higher total number of symptoms are subject to microneurosurgery. Microsurgical therapy can be reported by one of three approaches; translabyrinthine, retrosigmoid and middle cranial fossa approach.

The translabyrinthine approach is suitable for larger tumors with a deafness present as surgery permanently sacrifices hearing. The retrosigmoid approach enables extensive visualization of the posterior cranial fossa and can be used to operate on tumors of all sizes. The middle cranial fossa approach is reserved for intracanalicular tumors or those whose extrameatal part is not larger than 1 cm since the approach does not allow good visualization of the posterior cranial fossa.

Recently, the main goal of neurosurgical treatment of a patient with VS switched from excision of the tumor to long-term preservation of the function of the VIII and VII cranial nerve.

**Key words:** vestibular schwannoma, acoustic neuroma, treatment principles

# 1. UVOD

## 1.1. Epidemiologija i etiologija

Schwannomi su benigni tumori čije ishodište čine Schwannove stanice odnosno glijalne stanice koje tvore mijelinsku ovojnicu perifernog živčanog sustava. Schwannom VIII kranijalnoga živca to jest schwannom nervus statoakustikusa ili vestibulokohlearisa najčešći je intrakranijalni schwannom te je ujedno i najčešći tumor pontocerebelarnog kuta (kut između maloga mozga i mosta) čineći 85% svih tumora tog sijela (1). Incidencija schwannoma nervus statoakustikusa iznosi otprilike 0.6-1.1 na 100 000 stanovnika u godini dana, te čini otprilike 6-8% svih intrakranijalnih tumora (2, 3).

Po Komatsuzakiju (4) u čak 99.3% slučajeva ishodište tumora je vestibularni dio živca; stoga se nastoji izbjeći često upotrebljavana terminologija 'akustični neurom' budući da tumor nema porijeklo iz neurona niti većinski polazi iz akustične odnosno kohlearne komponente samoga živca. U nastavku ovoga rada schwannom nervus statoakustikusa referirat će se kao vestibularni schwannom (VS).

Tumor se može javiti u bilo kojoj životnoj dobi, no manifestira se najčešće između trećeg i petog desetljeća (5). Više od 90% VS nastaje sporadično, no u nekim slučajevima mogu se javiti u sklopu genetski nasljedne bolesti neurofibromatoze i to uglavnom s pojavnosti u ranijoj životnoj dobi nego kod sporadičnih oblika. Istraživanja (6, 7) navode kako 4-7% pacijenata s dijagnosticiranim VS boluje od podležee neurofibromatoze tipa 2 (NF-2). Bolest najčešće nastaje autosomno dominantnim nasljeđivanjem mutiranog tumor supresor gena NF2 na 22. kromosomu te se prezentira povećanom sintezom patološkog proteina merlina (schwannomina). Karakterističan nalaz u tih pacijenata jesu bilateralni schwannomi nervusa statoakustikusa uz druge tumore vezane uz živčani sustav (gliomi, ependimomi i meningeomi), dok su kožne manifestacije bolesti kao *café au lait* pjege (pjege boje bijele kave) i periferni neurofibromi rjeđa pojava nego u neurofibromatozi tip 1.



## 1.2. Narav tumora i simptomatologija

Tumor je ekstraaksijalnog tipa, dobro ograničen od okolnog tkiva te ne metastazira, no svojim rastom i pozicijom može uzrokovati raznolike simptome.

Najčešće se prezentira simptomom ipsilateralnog pogoršanja sluha uz mogući popratni tinitus. Pogoršanje sluha javlja se u 92% slučajeva te je uglavnom progresivno, a samo rijetko nastaje iznenada. Inicijalno, odnosno u vrijeme dijagnoze samo 55% pacijenata ima očuvan funkcionalni sluh, kako pokazuje studija iz 2015. godine (8).

Tinitus, od kojeg pati 63-75% pacijenata s VS, češći je simptom u osoba s očuvanim sluhom, no i u pacijenata koji su potpuno izgubili sluh tinitus je zabilježen u čak 46% što ide u prilog centralnoj patofiziologiji ovog fenomena (9). Pretpostavlja se kako je tinitus u obrnuto proporcionalnom odnosu s veličinom tumora, pa je tako zabilježena češća pojavnost tinitusa u pacijenata s tumorom manjeg promjera s predominantno intrakanalikularnim smještajem (pojašnjenje dalje u tekstu).

Simptomi poput vrtoglavice (42%), poremećaja ravnoteže (38%) i glavobolje (18%) kao i o stali simptomi koji nisu vezani uz VIII kranijalni živac nešto su rjeđi te ovise o veličini tumora i interakciji s okolnim strukturama.

Većina VS je spororastuća s prosječnim povećanjem od 1 milimetra na godinu, no rast tumora može varirati od potpunog izostanka rasta te u izvanrednim slučajevima čak i smanjenja u volumenu (uglavnom njih manje od 10%) pa sve do udvostručavanja veličine u samo 6 mjeseci. U prvih 5 godina praćenja od dijagnoze 50% VS će se povećati, s najvećom stopom rasta u prvoj godini s prosječnim povećanjem od 3 mm/godinu (10, 11). Inicijalna veličina tumora i ekspanzija prema drugim tkivima imaju značajnu ulogu u rangiranju stadija tumora. Najpoznatija klasifikacija je ona od Koosa koji dijeli VS na četiri stadija s obzirom na veličinu tumora i anatomske odnos s unutarnjim slušnim kanalom što pokazuje tablica 1 (12). Gradus 1 označava intrakanalikularne tumore, a gradus 2 one koji su protrudirali kroz otvor kanala, no ne dodiruju moždano deblo te su manji od 20 milimetara (računajući i intrakanalikularni dio). Tumori gradusa 3 ispunjavaju pontocerebelarni kut, dodiruju moždano deblo i manji su od 30 milimetara, dok oni gradusa 4 bivaju većima od 30 milimetara, vrše kompresiju nad deblom ili ga dislociraju s posljedičnom deformacijom četvrte moždane komore.

Tablica 1. Koos klasifikacija vestibularnih schwannoma

Gradus	Opis
1	Intrakanalikularni tumor
2	Protruzija tumora u pontocerebelarni kut, $\leq 20\text{mm}$
3	Tumor ispunjava pontocerebelarni kut i dodiruje moždano deblo, $\leq 30\text{mm}$
4	Veliki tumor s kompresijom nad moždanim deblom, $> 30\text{mm}$

U većine tumora rast je isprva intrakanalikularan to jest u unutarnjem slušnom kanalu (meatus acusticus internus) uz posljedično proširenje njegova otvora (porus) pozicioniranog na petroznom dijelu temporalne kosti. Kasnije, tumor može protrudirati kroz otvor kanala te svojim ekstrakanalikularnim rastom ispunjavati pontinu cisternu i pontocerebelarni kut.

U relativno velikom pontocerebelarnom kutu VS mogu rasti i do 3 centimetara bez uzrokovanja znatnih simptoma, dok oni smješteni duboko u samom slušnom kanalu ranije će izazvati simptome zbog tijesne komunikacije s priležećim strukturama kao što su VII i VIII kranijalni živac te prednja donja cerebelarna arterija (engl. anterior inferior cerebellar artery; AICA) čiji ogranci između ostalog irigiraju spomenute živce. Kompresija VII kranijalnog živca (nervus facialis) izaziva simptome kao što su ipsilateralna slabost ili pareza muskulature lica te poremećen osjet okusa, dok se kompresija V kranijalnog živca (nervus trigeminus) prezentira hipestezijom u području lica i/ili gubitkom kornealnog refleksa. Poremećaji ličnog i trigeminalnog živca češći su kod velikih tumora koji naliježu na moždano deblo s incidencijom od 6% odnosno 11% (13). Osim kompresije živčanih i vaskularnih struktura, tumor svojim daljnjim rastom u pontocerebelarnom kutu može dislocirati moždano deblo u kontralateralnu stranu pa čak i opstruirati tok cerebrospinalne tekućine s posljedičnim hidrocefalusom u iznimnim slučajevima.

### **1.3. Dijagnostika**

Kod prisutnosti sumnje na VS, dijagnoza počiva na audiologiji, te se potvrđuje ili odbacuje magnetskom rezonancijom (MR).

#### **1.3.1. Audiološka dijagnostika**

Unilateralan (bio on progresivan ili iznenadan) gubitak sluha i/ili prisutan tinitus uvijek moraju pobuditi sumnju na VS te potaknuti susljedno isključivanje te dijagnoze. Funkcionalni status sluha procjenjuje se audiološkim testovima koji podrazumijevaju tonsku audiometriju, testiranje razumijevanja govora, testiranje akustičnih refleksa te auditorni odgovor moždanog debla. Senzorneuralni odnosno neuralni gubitak sluha koji bi upućivao na dijagnozu VS potvrđuje se tonskom audiometrijom. Dijagnozi također u prilog idu slabi akustički refleksi, pogoršano razumijevanje govora te nedostatak valova prilikom auditorne pretrage moždanog debla.

Američka akademija za otorinolaringologiju i kirurgiju glave i vrata (engl. American Academy of Otolaryngology – Head and Neck Surgery; AAO-HNS) klasificirala je kvalitetu sluha podijelivši ju na četiri stupnja s oznakama A, B, C i D kako se može vidjeti iz tablice 2 (14). Klasifikacija se provodi tonskom audiometrijom kojom se mjeri prosječni prag sluha (engl. pure tone average; PTA) i mjerenjem razine razumijevanja govora (engl. speech discrimination score; SDS). PTA objektivizira najnižu jakost zvuka u decibelima (dB) pojedinog tona određene frekvencije (Hz) procjenjujući osjetne pragove pacijenta za pojedine tonske visine. Diskriminacija govora (SDS) ispituje se u tihoj sobi bilježeći točno povratno reproducirane riječi koje se pacijentu puštaju individualno prilagođenom jakosti zvuka. SDS izražava se u postotku, a rezultat od 100% znači da pacijent čuje i razumije svaku produciranu riječ. Dobar sluh smatra se onim koji ima SDS veći od 70%. Klasa A AAO-HNO klasifikacije označuje sluh čiji PTA iznosi  $\leq 30$  dB, a SDS  $\geq 70\%$ . Klasa B ima PTA vrijednost veću od 30 dB a manju od 50dB uz SDS  $\geq 50\%$ . Kvaliteta sluha klase A i B smatraju se funkcionalnom razinom sluha koja je korisna u svakodnevnom životu pacijenata te omogućuje vođenje telefonskog razgovora. PTA klase C iznosi više od 50 dB uz SDS  $\geq 50\%$ , dok klasa D označava sluh arbitrarnog praga jačine zvuka i razine razumijevanja govora manje od 50%. Stangerup i sur. izvještavaju kako u vrijeme dijagnoze u 19% pacijenata tumorom zahvaćeno uho ima očuvan sluh AAO-HNO klase A te se ta brojka smanjuje tijekom

godina praćenja (15). U prvoj godini 26% izgubit će sluh klase A, dok će ta brojka rasti na 45% nakon 5 godina praćenja odnosno na 54% nakon 10 godina.

Isti istraživači (Stangerup i sur.) ističu značaj procjene SDS-a za kliničku primjenu budući da se pokazalo kako oni pacijenti koji imaju dobre rezultate SDS-a u vrijeme dijagnoze imaju velike šanse da spontano očuvaju dobar sluh bez primjene aktivne terapije. Pacijenti s malim VS čiji SDS iznosi 100% stoga bi se trebali konzervativno tretirati budući da takav terapijski modalitet ima bolje ishode nego radioterapija ili mikrokirurška terapija.

*Tablica 2. Klasifikacija kvalitete sluha po AAO-HNS*

Klasa	PTA	SDS (%)
A	≤30 dB	≥70
B	>30 dB, ≤50 dB	≥50
C	>50 dB	≥50
D	arbitrarna jačina zvuka	<50

### **1.3.2. Radiološka dijagnostika**

Na temelju patološkog MR nalaza u pontocerebelarnom kutu na potvrđuje se dijagnoza VS. Ovom slikovnom metodom tumori veličine 1-2 milimetara mogu se uspješno verificirati. Oslikavanje MR-om uz kontrastno sredstvo gadolinijum smatra se konvencionalnom slikovnom metodom za verifikaciju i praćenje rasta VS, no zadnje studije (16, 17, 18) opovrgavaju potrebu za korištenjem kontrasta ukazujući na visoku senzitivnost beskontrastnih snimaka. Ovakva tehnika snimanja rezultira manjom cijenom pretrage i utroškom vremena te isključuje moguće, doduše rijetke, alergijske reakcije pri primjeni kontrastnog sredstva. U slučaju kontraindicirane MR, tumor je moguće verificirati zračnom cisternografijom te višeslojnom kompjutoriziranom tomografijom (engl. multislice computed tomography; MSCT) koja nije pouzdana pri otkrivanju tumora manjih od 1,5 cm.

## **2. Modaliteti liječenja**

Po verifikaciji VS moguće su sljedeće tri opcije obrade pacijenta: konzervativno praćenje, radioterapija (Gamma nož radiokirurgija ili frakcionirana radioterapija) te mikroneurokirurško uklanjanje tumora.

### **2.1. Konzervativno praćenje**

Konzervativno praćenje odnosno opservacija ili na engleskom "wait and scan" primjenjivo je u pomno odabranih pacijenata s malim i spororastućim tumorima koji ne uzrokuju simptome ili s tek minimalnim simptomima te u pacijenata čija dob ili trenutno zdravstveno stanje nije kompatibilno s radikalnom kirurškom terapijom. Konzervativno praćenje također može biti odabir za pacijente u kojih se tumor nalazi na strani jedinoga uha na koje pacijent čuje ili jedinoga oka na koje vidi. Konzervativna metoda iziskuje dugoročno praćenje koje se provodi kontinuiranim kontrolnim MR snimkama i kliničkim pregledima kako bi se uočio eventualni rast tumora ili pogoršanje simptoma i susljedno primijenila druga terapijska strategija. Odabir konzervativne metode sa sobom nosi rizik tumorskog rasta i progresije simptoma. Gubitak korisnog sluha zabilježen je u čak trećine do polovice pacijenata unutar 3 godine praćenja (19, 20). Također, zamijećena je stopa pogoršanja sluha od 2.9 dB po godini, a njih čak 74% izgubilo je mogućnost podlijevanju mikrokirurškoj operaciji kojom bi se očuvao sluh (20). Meta-analiza (19) navodi kako u 20% slučajeva konzervativno liječenje biva prekinuto radi povećanja tumora ili novonastalih simptoma te biva zamijenjeno nekom od konačnih terapijskih opcija (radioterapija ili mikrokirurgija).

### **2.2. Radioterapija**

Odabir stereotaktičkog radiokirurškog liječenja Gamma nožem (engl. Gamma knife radiosurgery; GKR) primjenjivo je za tumore manje od 3 centimetara u najdužem promjeru s blagim ili nepostojećim simptomima. Gamma nož djeluje jednokratno i neinvazivno na principu 201 snopa radioaktivnih zraka jačine 11-14 Gy (greja) usmjerenih na tumor čijim djelovanjem dolazi do zaustavljanja ili usporavanja njegova rasta. Stereotaktička radioterapija moguća je i u frakcioniranom obliku, s prosječnom dozom od 5 Gy po zračenju u 5 do 10 frakcija. Petogodišnjim praćenjem pacijenata koji su liječeni GKR ili frakcioniranom radioterapijom zabilježena je kontrola rasta tumora koja iznosi 90-100% (21). Bitno je napomenuti kako provođenjem radiokirurške

terapije ne dolazi do potpunog izlječenja. Iako ovom metodom većina tumora (56%) regredira u veličini ili biva nepromijenjeno (u 36%), u rijetkim slučajevima (8%) zabilježen je i rast. Nedostaci radiokirurške terapije jesu ostatna tumorska masa koja za sobom povlači potrebu za multiplim kontrolnim MR snimkama te rizik maligne alteracije tumora. Meta-analiza (20) ukazuje kako u prvih 3.8 godina nakon provedene radioterapije 4.6% pacijenata ipak biva podvrgnuto mikrokirurškoj operaciji zbog nezadovoljavajućih rezultata. Po istoj studiji koristan sluh očuvan je bio u čak 57% pacijenata. Od postradijacijskih ozljeda bitno je napomenuti parezu nervusa facijalisa i trigeminalnu neuropatiju (u obliku hipestezije lica) čiji zbirni morbiditet iznosi 8% kroz petogodišnje praćenje.

### **2.3. Bevacizumab u neurofibromatozi tip 2**

U pacijenata s bilateralnim VS koji boluju od neurofibromatoze tip 2 važnu ulogu u terapiji ima i primjena bevacizumaba koji djeluje kao inhibitor vaskularnog endotelnog faktora rasta (engl. vascular endothelial growth factor; VEGF). Meta-analiza (22) navodi kako intravenska aplikacija ovog monoklonskog protutijela u značajnog dijela pacijenata postiže redukciju mase tumora (u 41% slučajeva) te poboljšanje sluha (u 20%), no zabilježeni su slučajevi značajne toksičnosti lijeka u čak 17% pacijenata. Shodno navedenom, preporučuje se razumna primjena bevacizumaba u simptomatskom liječenju VS u bolesnika s neurofibromatozom 2.

Mikrokirurški pristupi detaljno su opisani u zasebnom poglavlju.

### 3. Mikroneurokirurška terapija

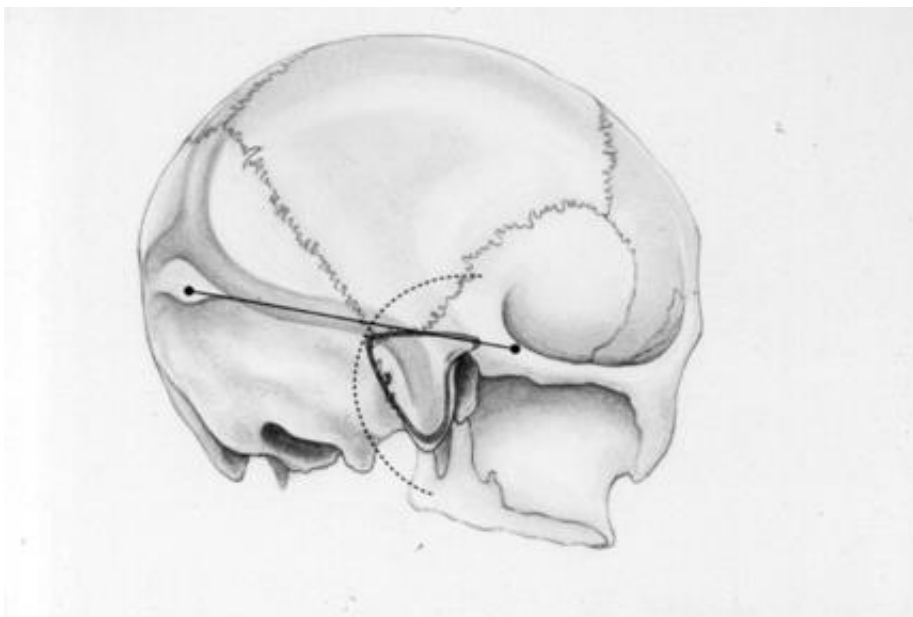
Potpunu eradikaciju tumora moguće je postići isključivo provođenjem mikrokirurške operacije s nastojanjem potpune resekcije odnosno ekscizije tumora. Osim uklanjanja tumora i njime uzrokovanih preoperativno prisutnih simptoma, cilj operacije je i očuvanje (preostale) funkcije VIII i VII kranijalnog živca te ostalih bitnih priležećih struktura kao što je moždano deblo. Kao i svaka operacija, uklanjanje ovog tumora nosi sa sobom određene rizike. Mortalitet mikrokirurške operacije VS u suvremenoj medicini iznosi 0,5%, uz stariju dob kao glavni prediktor povećanog rizika. Postoperativni pak morbiditet korelira s količinom podležećih bolesti pacijenta; pa tako on iznosi 25% u pacijenata bez kroničnih bolesti te se udvostručuje i do 50% u pacijenata koji imaju više od tri komorbiditeta. Najčešće komplikacije operacije jesu disfunkcija VII kranijalnog živca (u 25% slučajeva), likvoreja (3.1% slučajeva), hidrocefalus (3.2% slučajeva), infarkcija moždanog debla te postoperativno krvarenje (23). Koristan sluh sačuvan je u 36% slučajeva, dok je mjerljivi sluh održan u 47%. Valja napomenuti da što je tumor veći to je operacijom teže očuvati sluh i ukupni morbiditet je veći. Yamakami meta-analizom (20) ukazuje na 96% uspješnost potpune resekcije tumora, s incidencijom recidiva od 1.8%. Recidiv je tri puta češće zabilježen nakon djelomične resekcije tumora nego nakon ekscizije ili gotovo potpunog uklanjanja tumora kako navode Monfared i sur. (24). Iako je potpuno uklanjanje tumora u nastojanju svakog kirurga, u posljednje vrijeme glavni cilj kirurške obrade pacijenta s VS više nije ekscizija tumora pod svaku cijenu već dugotrajno očuvanje funkcije VIII i VII kranijalnog živca. Tako se sluh i funkcija ličnog živca postavljaju u prvi plan pa čak i po cijenu rezidualne tumorske mase oko spomenutih živaca koja se potom prati radiološkim snimkama ili tretira adjuvantnom stereotaktičkom radioterapijom (25).

Apsolutna indikacija za odabir mikrokirurške operacije je veliki tumor koji svojim rastom vrši kompresiju nad moždanim deblom. Tri su najčešća kirurška pristupa pontocerebelarnom kutu pa tako i tumoru nervus statoakustikusa; translabirintni, retrosigmoidni te pristup srednjoj lubanjskoj jami. Svaki od navedena tri pristupa zahtijeva kraniotomiju (stvaranje otvora na lubanji) u općoj anesteziji, a po resekciji tumora slijedi zatvaranje stvorenog defekta na lubanji odnosno kranioplastika (osim u translabirintnom pristupu). U nastavku teksta osvrnut ću se na anatomske karakteristike svakog od tri navedena pristupa, njihove indikacije (i kontraindikacije) te sagledati njihove prednosti i mane.

### 3.1. Translabirintni pristup

Ovaj pristup prigodan je za tumore veće od 2.5 cm koji su već prouzrokovali gubitak sluha. Operacijom se nepovratno žrtvuje labirint unutrašnjeg uha (labirintektomija) pa time i sluh kako bi ekscizija tumora mogla biti uspješna. Pristup započinje retroaurikularnim C-rezom i mastoidektomijom, potom slijedi uklanjanje sva tri semicirkularna kanala (labirintektomija) nakon čega se otvara vestibulum i vizualizira unutarnji slušni kanal. Incizija dure nastupa tek pri pristupanju cerebelopontinom uglu. Ovaj pristup nudi najbolju vizualizaciju lateralne strane moždanog debla nasuprot tumoru te cijelog unutrašnjeg slušnog kanala što omogućava detaljnu resekciju tumora pri otvoru kanala što vodi ka uspješnijem očuvanju priležećeg VII kranijalnog živca i njegovih funkcija. Nedostatak ovog pristupa, osim potpunog i neizbježnog ipsilateralnog gubitka sluha jest potreba za režnjem masnog tkiva abdomena kako bi se zatvorio koštani defekt mastoida što povećava šansu za stvaranjem komplikacija. Također, češće su ozljede sigmoidnog venskog sinusa uz postoperativnu trombozu uz posljedično povećanje intrakranijalnog tlaka. Ovaj pristup apsolutno je kontraindiciran kod pacijenata s kroničnom upale srednjeg uha radi mogućeg prijenosa infekcije intrakranijalno.

*Slika 1. Translabirintni pristup*



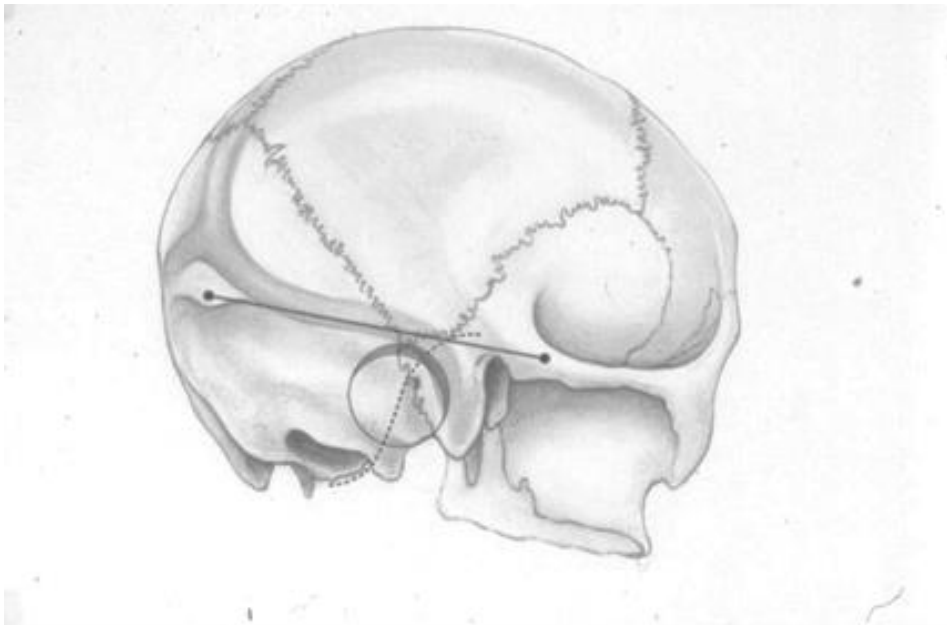
*Is crtana C-linija označuje kožni rez iza uške, a puna linija predstavlja mjesto mastoidektomije. (preuzeto sa: <https://som.uthscsa.edu/neurosurgery/patient-care/treatments/acoustic-neuromas/> 20. lipnja 2020.)*



### 3.2. Retrosigmoidni pristup (ili subokcipitalni pristup)

Ovim pristupom, koji je primjenjiv za tumore svih veličina, moguće je očuvati sluh ukoliko tumor nije toliko invadirao VIII živac da ga se mora žrtvovati kako bi se učinila potpuna ekscizija. Operacija započinje retroaurikularnim rezom potom se učini kraniotomija okcipitalne i temporalne kosti te incizija dure u kutu kojeg tvore transversalni i sigmoidni venski sinus. Pristup omogućuje prostran pregled stražnje lubanjske jame stoga je posebno koristan pri eksciziji tumora s ekstrameatalnom porcijom. Nedostatak je otežan pristup unutarnjem slušnom kanalu što otežava pristup tumorima smještenih duboko u kanalu. Prostrana vizualizacija stražnje lubanjske jame osigurava se na uštrb cerebelluma koji se mora resekcijom ili retrakcijom maknuti iz vidnog polja što za sobom nosi posljedice kao što su postoperativna hemoragija, edem ili infarkt parenhima. Manipulacija cerebelluma se također pokazala štetnom i po postoperativni funkcionalni status VIII živca budući da zna dovesti do njegove avulzije pogotovo u anatomski slaboj Obersteiner-Redlich zoni koja djeluje kao locus minoris resistentiae (26). Ostali nedostaci ovog pristupa su češće zabilježena postoperativna likvoreja i glavobolja, uz češće zabilježen relaps tumora od drugih pristupa.

*Slika 2. Retrosigmoidni pristup*

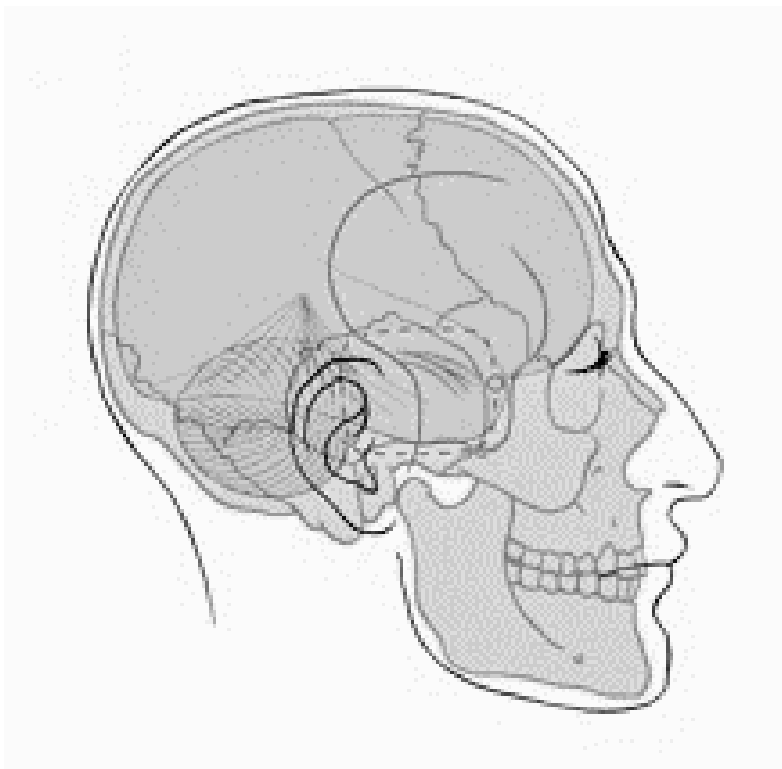


*Is crt kana S-linija označuje retroaurikularni kožni rez, a kružnica predstavlja područje kraniotomije temporalne kosti. (preuzeto sa: <https://som.uthscsa.edu/neurosurgery/patient-care/treatments/acoustic-neuromas/> 20. lipnja 2020.)*

### 3.3. Pristup srednjoj lubanjskoj jami (ili subtemporalni pristup)

Ovaj pristup u potpunosti je ekstraduralan te je pogodan uglavnom za male tumore i/ili tumore intrakanalikularnog rasta. Jedini omogućuje dobru vizualizaciju lateralne trećine unutrašnjeg slušnog kanala bez potrebe za žrtvovanjem sluha kao u translabirintnom pristupu. Tehnički zahtjevna operacija, no ipak ne nudi dobar pregled stražnje lubanjske jame. Pristupa se preaurikularnim rezom koji seže od tragusa pa do 5 centimetara iznad vrha uške prema temporalnom režnju. Prije kraniotomije temporalne kosti iznad vanjskog slušnog kanala potrebno je učiniti resekciju naliježećeg temporalnog mišića. Po otvaranju lubanje, odizanjem temporalnog moždanog režnja, ekstraduralno (bez incizije dure) vizualizira se unutarnji slušni kanal na piramidi temporalne kosti. Postoperativna pojavnost epileptiformnih napada pripisuje se traumi temporalnog režnja uslijed retrakcije istog radi bolje vizualizacije operacijskog polja. Dodatno, zbog manipulacije temporalnim mišićem kod pristupanja lubanji, česta komplikacija je postoperativni trizmus odnosno otežano otvaranje usta.

*Slika 3. Pristup srednjoj lubanjskoj jami*



*Puna linija označuje preaurikularni kožni rez, a iscrtkana linija predstavlja mjesto kraniotomije. (preuzeto sa: <https://som.uthscsa.edu/neurosurgery/patient-care/treatments/acoustic-neuomas/> 20. lipnja 2020.)*

## 4. Odabir terapijske strategije

Smouha i sur. navode kako se algoritam za terapijsko vođenje VS treba koncipirati na osnovi inicijalne veličine tumora, pacijentove dobi te funkcionalnog statusa sluha (19).

Stangerup i sur. (15) zaključili su kako se srednja vrijednost veličine tumora u vrijeme dijagnoze smanjila unazad tri desetljeća (od 1976. do 2008. godine). Također navode kako u pacijenata koji su mlađi od 40 godina u vrijeme dijagnoze srednja veličina tumora iznosi 23 milimetara dok u pacijenata starijih od 70 godina srednja veličina tumora iznosi 13 milimetara. Ovi podaci koji ukazuju da srednja veličina VS u vrijeme dijagnoze opada s godinama starosti pacijenta mogu upućivati na naklonost invazivnijim terapijskim metodama u mlađih pacijenata kao što su radiokirurgija ili mikroneurokirurgija, dok u starijih konzervativnijim.

Rast tumora bitan je prognostički čimbenik pri odabiru optimalne terapije za pacijenta. Za one tumore koji značajno dobiju na veličini u prvoj godini mikrokirurška obrada bi se trebala razmotriti kao moguće rješenje. Teško je procijeniti koji tumor će rasti ili neće budući da prediktivni faktori za rast tumora nedostaju, no zabilježena je povezanost velikih tumora s kraćim periodom trajanja simptoma i s mlađom životnom dobi (9). Ovaj podatak također ide u prilog pristranosti radikalnijim terapijskim pristupima u mlađih pacijenata s VS.

Funkcionalni status sluha koji daje uvid u stopu očuvanja sluha također nosi bitni značaj u donošenju odluke oko terapijskog pristupa. Ukoliko rezultat testa tonske audiometrije ukazuje na očuvan funkcionalni sluh (A ili B klasa AAO-HNS klasifikacije) pristup će biti drugačiji to jest konzervativniji od onih pacijenata u kojih se audiogramom dokaže potpuni gubitak sluha zahvaćenog uha. U pacijenata u kojih je sluh teško oštećen (C i D klasa) u obzir dolazi mikrokirurški pristup koji žrtvuje sluh kako bi u konačnici resekcija tumora bila temeljitija i uspješnija.

Pri donošenju odluke o mikroneurokirurškom pristupu nekoliko bitnih karakteristika mora se imati na umu, a to su: individualna anatomija svakog pacijenta, veličina i lokacija tumora, zahvaćenost priležućih struktura, prethodno perzistirajuće oštećenje kohlearnog živca u vidu naglušosti ili gluhoće te želje i očekivanja samog pacijenta. Studija Nellisa i sur. pokazala je kako među oboljelima od VS, najvjerojatnija skupina pacijenata koja podliježe mikroneurokirurškoj terapiji su osobe mlađe od 65 godina, osobe s velikim tumorima gradusa 4 (po Koosu), rastućim tumorima, sa značajnim

gubitkom sluha u vidu nižih SDS vrijednosti i kvalitete sluha klase D (AAO-HNS klasifikacije) ili s prisutnim simptomima glavobolje i vrtoglavice te s većim ukupnim brojem simptoma (27).

Ukoliko pacijent nema očuvan koristan sluh odlučuje se ili za translabinirni pristup ili retrosigmoidni, ovisno o iskustvu kirurga.

Thomsen i Tos predlažu orijentirne točke pri odabiru mikrokirurškog pristupa s obzirom na veličinu tumora i funkcionalni status sluha kako slijedi (28). Translabirintnim pristupom operiraju se pacijenti s tumorom većim od 25 mm ili s PTA >30 dB i SDS <70%. Pacijenti s tumorom manjim od 10 mm ekstrameatalno (Koos gradus 2) te s PTA <30 dB i SDS >70% operiraju se pristupom srednjoj lubanjskoj jami. Subokcipitalnim pristupom operiraju se pacijenti s tumorom veličine 10-25 mm te PTA <30 dB i SDS >70%.

Što se tiče tumora manjih od 3 cm s trigeminalnom neuralgijom kao simptomom, Kongres Neurokirurga iz 2018. zaključuje kako je mikrokirurška terapija efektivnija u uklanjanju simptoma V kranijalnog živca nego stereotaktička radiokirurgija (31).

## **5. Postoperativni funkcionalni status**

Intraoperativni status kranijalnih živaca koji se prati evociranim potencijalima može pravovremeno ukazati na potencijalni ispad živca i prije no što se pacijent probudi iz opće anestezije. Kongres Neurokirurga 2018. godine preporučilo je intraoperativne evocirane potencijale kako za sluh tako i za lični živac kao oblik monitoriranja u svakoj operaciji VS čime se, kako tvrde, unaprijeđuje dugotrajno očuvanje tih živaca (29).

### **5.1. Status nervus statoakustikusa**

Budući da translabyrinthni pristup žrtvuje sluh, u vidu prezervacije sluha promatraju se samo dva pristupa. U studiji Irvinga i sur. koja je usporedila izgled očuvanja sluha retrosigmoidnim pristupom i pristupom srednjoj lubanjskoj jami, dokazano je kako povoljniji ishod po sluh ima pristup srednjoj lubanjskoj jami za intrakanalikularne tumore i male tumore s ekstrameatalnim dijelom manjim od jednog centimetra to jest gradusa 2 po Koosu. Uzevši u obzir tumore svih veličina, pacijenti tretirani pristupom srednje lubanjske jame imali su sluh po AAO-HNS klasifikaciji klase A i B očuvan u 52% slučajeva usporedivši sa pacijentima podvrgnutim retrosigmoidnom pristupu od kojih je sluh klase A i B imalo samo njih 14% (30). Kongres Neurokirurga iz 2018. godine navodi kako se operacija koja pošteđuje sluh može pokušati u pacijenata s tumorom manjim od 1.5 cm i dobrim preoperativnim statusom sluha. Također ističu kako bi se pacijente s većim VS trebalo savjetovati o iznadprosječnom riziku postoperativnog gubitka korisnog sluha (31).

### **5.2. Status nervus facijalisa**

House i Brackmann razvili su skalu koja rangira postoperativni ishod funkcionalnog statusa facijalnog živca. Skala sadrži šest stupnjeva gdje stupanj jedan označava normalnu funkciju živca cijeloga lica, a stupanj šest potpunu paralizu (3032).

Kongres Neurokirurga 2018. godine izvjestio je kako ne postoji dovoljno dokaza koji bi išli u prilog translabyrinthnom odnosno retrosigmoidnom pristupu kada se radi o najboljem pristupu za prezervaciju funkcije VII živca uz potpunu resekciju tumora u pacijenata koji nemaju uporabljiv sluh. Na istom kongresu navodi se kako ni za pacijente s očuvanim sluhom ne postoji dovoljno dokaza koji bi upućivali na uspješniji

ishod VII živca i bolju resekciju tumora u retrosigmoidnom odnosno pristupom srednjoj lubanjskoj jami.

Uspoređujući retrosigmoidni i pristup srednjoj lubanjskoj jami, Irving i sur. navode da je u potonjoj slabost lične muskulature u ranom postoperativnom periodu (nakon dva tjedna) bila opsežnija i teža, no nakon jedne godine rezultati su se izjednačili s retrosigmoidnim pristupom to jest gotovo svi pacijenti imali su funkciju živca po House–Brackmannovoj skali gradusa 1 ili 2 (30).

## 6. Zaključak

Optimalni terapijski princip za VS, pogotovo one male do srednje veličine, ostaje kontroverzan budući da nedostaju podaci koji bi potkrijepili superiornost jednog mikrokirurškog pritupa nad drugim.

Shodno svemu navedenom, uspoređujući s konzervativnom i radiokirurškom intervencijom, može se zaključiti kako upravo mikrokirurški zahvat nosi sa sobom veću stopu morbiditeta (i mortaliteta), no potencijalni cjeloživotni morbiditet koji mogu prouzročiti tumori koji se ne ekscidiraju opravdavaju rizik koji sa sobom nosi mikrokirurška terapija.

O obzirom na brzinu razvoja tehnologije u medicinskoj znanosti te na značaj statističke obrade velikih skupova podataka (engl. big data) nadam se da će neurokirurški svijet skupiti dovoljno informacija i iskustva kako bi se s većom pouzadnošću i sigurnošću za sve pacijente mogla primjenjivati svaka od navedenih terapijskih metoda u liječenju vestibularnog schwannoma.

## 7. Literatura

1. Singh K, Singh MP, Thukral C, Rao K, Singh K, Singh A. Role of magnetic resonance imaging in evaluation of cerebellopontine angle schwannomas. *Indian J Otolaryngol Head Neck Surg.* 2015;67(1):21–7. doi:10.1007/s12070-014-0736-0.
2. Propp JM, McCarthy BJ, Davis FG, Preston-Martin S. Descriptive epidemiology of vestibular schwannomas. *Neuro Oncol.* 2006;8(1):1-11. doi:10.1215/S1522851704001097.
3. Gal TJ, Shinn J, Huang B. Current epidemiology and management trends in acoustic neuroma. *Otolaryngol Head Neck Surg.* 2010;142(5):677-81. doi:10.1016/j.otohns.2010.01.037.
4. Komatsuzaki A., Tsunoda A. Nerve origin of the acoustic neuroma. *The Journal of Laryngology & Otology.* 2001;115(05). doi:10.1258/0022215011907910.
5. Hassepass F, Bulla SB, Aschendorff A, Maier W. Vestibularisschwannom: Teil I: Epidemiologie und Diagnostik [Vestibular schwannoma: Part I: epidemiology and diagnostics]. *HNO.* 2012;60(9):837-44; quiz 845-6. doi: 10.1007/s00106-012-2533.
6. Evans DG, Moran A, King A, Saeed S, Gurusinghe N, Ramsden R. Incidence of vestibular schwannoma and neurofibromatosis 2 in the North West of England over a 10-year period: higher incidence than previously thought. *Otol Neurotol.* 2005;26(1):93–7.
7. Evans DG, Lye R, Neary W, Black G, Strachan T, Wallace A, Ramsden RT. Probability of bilateral disease in people presenting with a unilateral vestibular schwannoma. *J Neurol Neurosurg Psychiatry.* 1999;66(6):764-7.
8. Tveiten, O. V., Carlson, M. L., Goplen, F., Vassbotn, F., Link, M. J., & Lund-Johansen, M. Long-term Auditory Symptoms in Patients With Sporadic Vestibular Schwannoma. *Neurosurgery.* 2015;77(2), 218-227. doi:10.1227/neu.0000000000000760.
9. Matthies C, Samii M. Management of 1000 vestibular schwannomas (acoustic neuromas): clinical presentation. *Neurosurgery.* 1997;40(1):1-10. doi:10.1097/00006123-199701000-00001.
10. Nikolopoulos TP, Fortnum H, O'Donoghue G, Baguley D. Acoustic neuroma growth: a systematic review of the evidence. *Otol Neurotol.* 2010;31(3):478-85. doi:10.1097/MAO.0b013e3181d279a3.



11. Paldor I, Chen AS, Kaye AH. Growth rate of vestibular schwannoma. *J Clin Neurosci*. 2016;32:1-8. doi:10.1016/j.jocn.2016.05.003.
12. Koos WT, Day JD, Matula C, Levy DI. Neurotopographic considerations in the microsurgical treatment of small acoustic neurinomas. *Journal of Neurosurgery*. 1998;88(3):506-512. DOI: 10.3171/jns.1998.88.3.0506.
13. Myrseth, E., Pedersen, P.-H., Møller, P., & Lund-Johansen, M. (2007). Treatment of vestibular schwannomas. Why, when and how? *Acta Neurochirurgica*, 149(7), 647–660. doi:10.1007/s00701-007-1179-0.
14. Committee on Hearing and Equilibrium guidelines for the evaluation of hearing preservation in acoustic neuroma (vestibular schwannoma). American Academy of Otolaryngology-Head and Neck Surgery Foundation, INC. *Otolaryngol Head Neck Surg*. 1995;113(3):179-80. doi: 10.1016/S0194-5998(95)70101-X.
15. Stangerup, S.-E., & Caye-Thomasen, P. (2012). Epidemiology and Natural History of Vestibular Schwannomas. *Otolaryngologic Clinics of North America*, 45(2), 257–268. doi:10.1016/j.otc.2011.12.008.
16. Kim DH, Lee S, Hwang SH. Non-contrast Magnetic Resonance Imaging for Diagnosis and Monitoring of Vestibular Schwannomas: A Systematic Review and Meta-analysis. *Otol Neurotol*. 2019;40(9):1126-1133. doi:10.1097/MAO.0000000000002416.
17. Forgues M, Mehta R, Anderson D, Morel C, Miller L, Sevy A, Son L, Arriaga M. Non-contrast magnetic resonance imaging for monitoring patients with acoustic neuroma. *J Laryngol Otol*. 2018;132(9):780-785. doi:10.1017/S0022215118001342.
18. Williams JC, Carr CM, Eckel LJ, Kotsenas AL, Hunt CH, Carlson ML, Lane JI. Utility of Noncontrast Magnetic Resonance Imaging for Detection of Recurrent Vestibular Schwannoma. *Otol Neurotol*. 2018;39(3):372-377. doi:10.1097/MAO.0000000000001698.
19. Smouha EE, Yoo M, Mohr K, Davis RP. Conservative management of acoustic neuroma: a meta-analysis and proposed treatment algorithm. *Laryngoscope*. 2005;115(3):450-454. doi:10.1097/00005537-200503000-00011.
20. Yamakami I, Uchino Y, Kobayashi E, Yamaura A. Conservative management, gamma-knife radiosurgery, and microsurgery for acoustic neurinomas: a

- systematic review of outcome and risk of three therapeutic options. *Neurol Res.* 2003;25(7):682-690. doi:10.1179/016164103101202075.
21. Buss EJ, Wang TJC, Sisti MB. Stereotactic radiosurgery for management of vestibular schwannoma: a short review. *Neurosurgical Review.* 2020. doi:10.1007/s10143-020-01279-2. Online ahead of print.
  22. Lu VM, Ravindran K, Graffeo CS, Perry A, Van Gompel JJ, Daniels DJ, et al. Efficacy and safety of bevacizumab for vestibular schwannoma in neurofibromatosis type 2: a systematic review and meta-analysis of treatment outcomes. *J Neurooncol.* 2019;144(2):239-248. doi:10.1007/s11060-019-03234-8.
  23. McClelland S 3rd, Guo H, Okuyemi KS. Morbidity and mortality following acoustic neuroma excision in the United States: analysis of racial disparities during a decade in the radiosurgery era. *Neuro Oncol.* 2011;13(11):1252–1259. doi:10.1093/neuonc/nor118.
  24. Monfared A, Corrales CE, Theodosopoulos PV, et al. Facial Nerve Outcome and Tumor Control Rate as a Function of Degree of Resection in Treatment of Large Acoustic Neuromas: Preliminary Report of the Acoustic Neuroma Subtotal Resection Study (ANSRS). *Neurosurgery.* 2016;79(2):194-203. doi:10.1227/NEU.0000000000001162.
  25. Lin EP, Crane BT. The Management and Imaging of Vestibular Schwannomas. *American Journal of Neuroradiology.* (2017;38(11), 2034-2043. doi:10.3174/ajnr.a5213.
  26. Sekiya, T., Møller, A.R. & Jannetta, P.J. Pathophysiological mechanisms of intraoperative and postoperative hearing deficits in cerebellopontine angle surgery: An experimental study. *Acta neurochir* 81, 142–151 (1986). <https://doi.org/10.1007/BF01401237>.
  27. Nellis, J. C., Sharon, J. D., Pross, S. E., Ishii, L. E., Ishii, M., Dey, J. K., & Francis, H. W. (2017). Multifactor Influences of Shared Decision-Making in Acoustic Neuroma Treatment. *Otology & Neurotology*, 38(3), 392–399. doi:10.1097/mao.0000000000001292.
  28. Thomsen J, Tos M. Management of acoustic neuromas. *Ann Otolaryngol Chir Cervicofac.* 1993;110(4):179-191.
  29. Vivas EX, Carlson ML, Neff BA, Shepard NT, McCracken DJ, Sweeney AD, et al. Congress of Neurological Surgeons Systematic Review and Evidence-Based

- Guidelines on Intraoperative Cranial Nerve Monitoring in Vestibular Schwannoma Surgery. *Neurosurgery*. 2018; 82(2):E44-E46. doi:doi.org/10.1093/neuros/nyx513.
30. Irving RM, Jackler RK, Pitts LH. Hearing preservation in patients undergoing vestibular schwannoma surgery: comparison of middle fossa and retrosigmoid approaches. *J Neurosurg*. 1998;88(5):840-845. doi:10.3171/jns.1998.88.5.0840.
31. Hadjipanayis CG, Carlson ML, Link MJ, Rayan TA, Parish J, Atkins T, et al. Congress of Neurological Surgeons Systematic Review and Evidence-Based Guidelines on Surgical Resection for the Treatment of Patients With Vestibular Schwannomas. *Neurosurgery*. 2018; 82(2):E40-E43. doi:doi.org/10.1093/neuros/nyx512.
32. House JW, Brackmann DE. Facial nerve grading system. *Otolaryngol Head Neck Surg*. 1985;93(2):146-147. doi:10.1177/019459988509300202.

## **Zahvale**

Ovim putem zahvaljujem svojoj obitelji i prateljima na vječnoj potpori i razumijevanju tokom šest godina studija na fakultetu koji mi je donio puno znanja i iskustva za život te razbistrio čime se točno želim baviti u životu.

Hvala i onima koji su uvijek govorili da je teže no što je usitinu bilo.

Hvala Pachimami (Majci Prirodi) na neiscrpoj motivaciji za daljnji rad.

## Životopis

Rođena sam 17.8.1995. u Frankfurtu na Majni u Njemačkoj gdje sam živjela prve dvije godine života. Osnovnu i srednju školu završila sam u Zagrebu, a nakon državne mature upisala sam studij medicine na Medicinskom fakultetu Sveučilišta u Zagrebu.

Od rujna 2016. godine članica sam peteročlanog vodstva Studentske sekcije za neuroznanost koja djeluje pri Medicinskom fakultetu u Zagrebu, te zajedno s ostatkom vodstva osvojila sam Rektorovu nagradu F kategorije u akademskoj godini 2016./2017. U rujnu 2018. godine postajem predsjednica Sekcije čiju dužnost obnašam sve do završetka fakulteta.

U kolovozu 2017. provodim mjesec dana na internacionalnoj znanstvenoj razmjeni u Rabatu, Maroku preko udruge CroMSIC (Croatian Medical Students' International Committee). Na razmjeni radim na odjelu za neonatologiju na znanstvenom projektu 'Establishment od intra-uterin growth curves for term newborns in Morocco'.

U kolovozu 2018. godine odlazim na volontersku medicinsku misiju u Gvatemalu na 2 tjedna s američkom neprofitnom organizacijom *Team 5 Foundation*. U Gvatemali s Timom obilazim zabačena tropska sela te asistiram članovima tima na malim kirurškim zahvatima, nakon čega odlazimo na područje netom pogođeno vulkanskom erupcijom Volcano de Fuego gdje pomažemo u iskopavanju posmrtnih ostataka.

Nakon misije u Gvatemali postajem članica *Team 5 Foundationa* s funkcijom *Student Coordinator* te pomažem u organizaciji nove misije. U rujnu 2019. odlazimo na medicinsku misiju u Peru na 3 tjedna. U suradnji s drugom peruanskom mornaričkom flotom Tim obilazi zapadnu obalu Perua gdje vršimo kliničke preglede i operacije. Asistiram u desetak plastično-rekonstruktivnih operacija rascjepa nepca te pomažem u svakodnevnom radu dnevne klinike.

Od četvrte godine fakulteta zaintrigirana sam neuroznanostju te zadnjih par godina fakulteta često posjećujem Kliniku za neurokirurgiju na KBC Zagreb te prisustvujem na zahvatima.

## Popis tablica

Tablica 1. Koos klasifikacija vestibularnih schwannoma.....	3
Tablica 2. Klasifikacija kvalitete sluha po AAO-HNS .....	5

## Popis slika

Slika 1. Translabirintni pristup.....	9
Slika 2. Retrosigmoidni pristup .....	10
Slika 3. Pristup srednjoj lubanjskoj jami.....	11