

# Nadzor ploda u porođaju

---

Mamić, Katarina

Master's thesis / Diplomski rad

2020

Degree Grantor / Ustanova koja je dodijelila akademski / stručni stupanj: **University of Zagreb, School of Medicine / Sveučilište u Zagrebu, Medicinski fakultet**

Permanent link / Trajna poveznica: <https://um.nsk.hr/um:nbn:hr:105:272555>

Rights / Prava: [In copyright](#)/[Zaštićeno autorskim pravom.](#)

Download date / Datum preuzimanja: **2025-02-02**



Repository / Repozitorij:

[Dr Med - University of Zagreb School of Medicine Digital Repository](#)



SVEUČILIŠTE U ZAGREBU  
MEDICINSKI FAKULTET

**Katarina Mamić**  
**Nadzor ploda u porođaju**

DIPLOMSKI RAD



Zagreb, 2020.

Ovaj diplomski rad izrađen je u Klinici za ženske bolesti i porode Kliničke bolnice Merkur pod vodstvom dr. sc. Sandre Stasenko i predan na ocjenu u akademskoj godini 2019./2020.

## **POPIS KRATICA**

CTG – kardiokrogram

EKG – elektrokardiogram

FBS – engl. fetal blood sampling, uzorkovanje fetalne krvi

FIGO – franc. Fédération Internationale de Gynécologie et d'Obstétrique, Međunarodna federacija ginekologije i porodništva

FSS – engl. Fetal scalp stimulation, stimulacija fetalne glavice

HIE – hipoksijsko-ishemijska encefalopatija

HIV – engl. human immunodeficiency virus, virus humane imunodeficijencije

KFS / KČS – kucaji fetalnog / čedinjeg srca

NICE – engl. National Institute for Health and Care Excellence

STAN – ST analiza

SŽS – središnji živčani sustav

## SADRŽAJ

<b>POPIS KRATICA.....</b>	<b>3</b>
<b>SAŽETAK.....</b>	<b>5</b>
<b>SUMMARY .....</b>	<b>6</b>
<b>1. UVOD .....</b>	<b>1</b>
<b>2. KARDIOTOKOGRAFIJA .....</b>	<b>2</b>
2.1. Direktna kardiotokografija .....	2
2.2. Indirektna kardiotokografija .....	3
2.3. Kontraindikacije.....	3
2.4. Tokografija- bilježenje trudova.....	3
2.5. Kontrakcije uterusa .....	4
2.6. Temeljna srčana frekvencija .....	5
2.7. Varijabilnost temeljne srčane frekvencije.....	5
2.8. Ubrzanja srčane akcije (akceleracije).....	6
2.9. Usporenja srčane akcije (deceleracije).....	7
2.10. Sinusoidalna krivulja .....	9
2.11. Pseudosinusoidalna krivulja.....	10
2.12. Bilježenje blizanačkih trudnoća .....	10
2.13. Interpretacija kardiotokografskog zapisa .....	11
2.14. Ograničenja kardiotokografije .....	13
2.15. Intermitentna auskultacija i kontinuirani CTG nadzor.....	14
<b>3. UZORKOVANJE FETALNE KRVI ( engl. <i>Fetal blood sampling, FBS</i>).....</b>	<b>15</b>
3.1. Postupak uzorkovanja fetalne krvi .....	15
3.2. Interpretacija nalaza fetalne krvi (pH-metrija, laktati, višak baza) .....	16
<b>4. STIMULACIJA FETALNE GLAVICE .....</b>	<b>17</b>
<b>5. FETALNA PULSNA OKSIMETRIJA .....</b>	<b>17</b>
<b>6. FETALNA ELEKTROKARDIOGRAFIJA I ANALIZA ST- SEGMENTA .....</b>	<b>18</b>
<b>7. ZAKLJUČAK.....</b>	<b>19</b>
<b>8. ZAHVALE.....</b>	<b>20</b>
<b>LITERATURA.....</b>	<b>21</b>
<b>ŽIVOTOPIS.....</b>	<b>26</b>

## SAŽETAK

Naslov rada : Nadzor ploda u porođaju

Autor: Katarina Mamić

Porođaj je fiziološki i genetski predodređen završetak trudnoće u kojem puno čimbenika majke i djeteta utječu na tijek događaja, stoga se razvijaju metode koje prate stanje djeteta. Najčešći uzrok komplikacija je hipoksija, hipoksemija i ishemija, koji dovode do neuroloških oštećenja, konvulzija, cerebralne paralize i smrti. Metode nadzora ploda u porođaju temelje se na bilježenju fetalne srčane akcije, stupnja oksigeniranosti i acidoze. Zlatni standard je kardiokardigrafija koja omogućuje istovremeno bilježenje i praćenje frekvencije fetalnog srca i trudova. Kardiokardigrafija se dijeli na direktnu (unutarnju) i indirektnu (vanjsku), s obzirom na način praćenja djetetove srčane akcije. Osnovni čimbenici kardiokardografskog zapisa jesu kontrakcije uterusa, temeljna srčana frekvencija, njena promjenjivost (varijabilnost) te prisutnost akceleracija i deceleracija srčane akcije. Unatoč određenim nedostacima vizualne interpretacije CTG zapisa, uočljivim razlikama između raznih promatrača, lažno pozitivnim nalazima, CTG ostaje najosjetljivija i najsigurnija metoda za praćenje ploda u porođaju. U niskorizičnim trudnoćama dostatan je povremeni (intermitentan) nadzor, jer istraživanja nisu pokazala prednosti kontinuiranog nadzora u tim trudnoćama. Također intermitentan nadzor omogućuje pokretljivost roditelja, što u mnogočemu pridonosi njenom stanju i tijeku poroda. Analiza fetalne krvi iz skalpa fetusa je korisna metoda koje može potvrditi ili opovrgnuti suspektan ili patološki CTG. Metoda zahtjeva određeno ispunjenje uvjeta poput dovoljne otvorenosti cervikalnog ušća, i spuštanja predležeće česti. Analiza laktata se pokazala pristupačnijom od pH-metrije zbog manje količine fetalne krvi potrebne za analizu. Patološka vrijednost laktata smatra se vrijednost iznad 4,8 mmol/L, a pH-metrije ispod 7,20. Stimulacija fetalne glavice je vrlo jednostavna, jeftina i pristupačna metoda koja se može smatrati neinvazivnom alternativom fetalnom uzorkovanju krvi. Stimulacija glavice razlučuje je li razlog smanjenoj varijabilnosti CTG zapisa duboki san ili hipoksija / acidoza. Fetalna oksimetrija nije se pokazala učinkovitom u nadzoru ploda u porođaju. Fetalna elektrokardigrafija, ukoliko se primjenjuje, smanjuje potrebu za testovima iz uzoraka fetalne krvi i potrebu za instrumentalnim dovršenjem porođaja, u usporedbi sa samostalnom uporabom CTG-a, ali broj dovršenja porođaja carskim rezom se nije smanjio, i ne poboljšava krajnji ishod novorođenčadi.

Ključne riječi: porođaj, nadzor, kardiokardigrafija, pH-metrija

## **SUMMARY**

Title: Intrapartum fetal surveillance

Author: Katarina Mamić

Childbirth is the physiologically and genetically predetermined end of pregnancy in which many factors coming both from the mother and the child affect the course of events, therefore methods of child monitoring were developed. The most common causes of complications are hypoxia, hypoxemia, and ischemia, which lead to neurological damage, convulsions, cerebral palsy, and death. Fetal monitoring methods in childbirth are based on recording fetal heart rate (FHR), oxygenation status and recognition of acidosis. The gold standard is cardiotocography, which enables simultaneous recording and monitoring of FHR and uterine contractions. Cardiotocography is divided into direct (internal) and indirect (external), depending on the way the fetal heart rate is monitored. The main features of the cardiotocogram are uterine activity, fetal heart rate baseline, the variability of the fetal heart rate baseline and the presence of accelerations and decelerations of cardiac action. Despite certain shortcomings of the visual interpretations of CTG records, noticeable intraobserver and interobserver reliability and false positive rates, CTG remains the most sensitive and safest method for fetal monitoring at birth. In low-risk pregnancies, intermittent monitoring is sufficient, as research has not shown benefits of continuous monitoring in these pregnancies. Also, intermittent monitoring allows the mother to move, which in most cases benefits her condition and the course of labor. Fetal blood sampling (FBS) from the fetal scalp is a useful method that can confirm or refute suspicious or pathological CTG findings by measuring the pH and lactate levels. The method requires certain conditions such as sufficient cervical dilatation and pelvic engagement of the presenting fetal part. The failure rate when lactate analysis is performed is lower than when pH assessment is performed due to the fact that a smaller amount of blood is needed. An intervention is indicated in cases when pH is less than 7.20 (acidosis) or lactate is greater than 4.8 mmol/L. Fetal scalp stimulation is a very simple, inexpensive, and affordable method that can be considered a noninvasive alternative to FBS. The main purpose of FSS is to evaluate fetuses showing reduced variability on CTG to distinguish between deep sleep and hypoxia/acidosis. Fetal oximetry has not been shown to be useful in monitoring a fetus at birth. Fetal electrocardiography, if applied, reduces the need for FBS tests and the need for instrumental vaginal delivery, compared to stand-alone CTG use, but the number of cesarean sections was not reduced by its use, nor were the neonatal outcomes .

Key words: childbirth, monitoring, cardiotocography, fetal blood sampling

## 1. UVOD

Trudnoća i porođaj su fiziološki procesi, genetski i biološki predodređeni(1). Tijekom porođaja puno čimbenika majke i djeteta utječu na tijek događaja, puno truda se ulaže u praćenje stanja djeteta. Kako bi porođaj prošao bez komplikacija, razvijaju se tehnologije koje omogućuju nadzor. U ovome radu opisat ću metode koje se koriste danas u praćenju ploda u porođaju. Ljudske stanice od trenutka začeca trebaju kisik i glukozu za aerobni metabolizam i proizvodnu energije. Nedostatak glukoze se može privremeno nadoknaditi različitim metaboličkim putovima, ali nedostatak kisika ozbiljno ugrožava svaku stanicu. Dotok kisika *in utero* ovisi o mnogim čimbenicima poput majčina disanja, prokrvljenosti posteljice, izmjeni plinova u posteljici, protoka krvi u pupkovini i fetalnoj cirkulaciji. Ukoliko je samo jedan čimbenik poremećen, može doći do fetalne hipoksemije, ishemije, hipoksije, zatim acidoze te neurološkog oštećenja, konvulzija ili smrti. Neizbježno je i normalno da se hipoksija dogodi tijekom poroda, ali pitanje je koliko dugo traje ta epizoda, koliko često se ponavlja, koliki je razmak između pojedinačnih epizoda te kolika je sama sposobnost fetusa da podnese takav stres (1–4). Jedno od stanja koje može nastati je perinatalna asfiksija, definirana nedostatnom perfuzijom tkiva zbog čega se ne osiguravaju metaboličke potrebe za kisikom, a nedostatno je i otklanjanje otpadnih tvari. Asfiksija može biti prenatalna, intrapartalna ili postnatalna. Kao svoju posljedicu može imati neurološka oštećenja. Hipoksijsko-ishemijska encefalopatija (HIE) kratkotrajno je neurološko oštećenje uzrokovano intrapartalnom hipoksijom ili acidozom. Za dijagnozu HIE potrebno je nekoliko čimbenika: potvrda metaboličke acidoze novorođenčeta, nisko bodovanje po Apgarovoj, radiološki znakovi edema mozga te neurološki poremećaji u prvih 48h. HIE se dijeli na blagu, umjerenu ili tešku. Cerebralna paraliza je skup raznolikih neprogresivnih poremećaja pokreta i posture, često praćena kognitivnim i senzornim poremećajima, epilepsijom, nutritivnim poremećajima i sekundarnim mišićno-koštanim lezijama. Iako je cerebralna paraliza često posljedica intraportalne hipoksije odnosno acidoze, češće je uzrokovana prenatalnom neotkrivenom hipoksijom, nedonešenošću ili drugim uzrocima. Nespecifična definicija perinatalne asfiksije i teškoće u procjeni težine intraportalne hipoksije stvaraju nesigurnost u procjeni rizika za postasfiktično oštećenje(1,4). Sa željom da se otkriju intraportalne opasnosti te da se pravodobnom intervencijom smanje njihovi rizici, razvile su se metode nadzora djeteta u porođaju: kardiokografija, oksimetrija, pH metrija te mjerenje laktata u fetalnoj krvi.



## 2. KARDIOTOKOGRAFIJA

Praćenje srčane akcije fetusa u porođaju započelo je još u 17. stoljeću. Razvio se fetoskop, tj. fetalni stetoskop ili se još naziva Pinardova slušalica. Još uvijek je dostupna ova metoda i suvremene preporuke su da se sluša srčana akcija svakih 15 minuta tijekom prvog i svakih 5 minuta tijekom drugog porođajnog dob, a svako slušanje trebalo bi trajati barem jednu minutu. Ovu metodu skoro u potpunosti zamjenila je kardiokografija (1).

Kardiokografija ( engl. *cardiotocography*, CTG) je metoda istovremenog praćenja kucanja fetalnog tj. čedinjeg srca (KFS ili KČS, engl. *fetal heart rate*, FHR) te intenziteta i trajanja truda (1). Upravo je istovremeno praćenje velika prednost, jer omogućuje usporedbu i analizu promjene fetalne srčane akcije u odnosu na trudove. Cilj korištenja CTG-a je prepoznati fetalnu hipoksiju kako bi se predvidio i pravodobnim djelovanjem spriječio loš perinatalni ishod poput konvulzija, cerebralne kljenuti ili intraportalne smrti. Također, promjene u CTG zapisu mogu upućivati na dodatnu evaluaciju fetalnog stanja drugim metodama, što također omogućuje izbjegavanje nepotrebnih opstetričkih postupaka (1,5).

Kardiokografija se dijeli na direktnu (unutarnju) i indirektnu (vanjsku), s obzirom na način praćenja djetetove srčane akcije.

### 2.1. Direktna kardiokografija

Direktna ili unutarnja kardiokografija se može primijeniti ukoliko nisu sačuvani plodovi ovoji. Bipolarna elektroda se postavi na djetetovu glavu, a može se koristiti i u položaju zatkom. U primjeni ove metode bitno je dobro identificirati predležecu čest, kako bi se izbjeglo postavljanje na osjetljive dijelove poput sutura, fontanela, ili krivo postavljanje u defleksijskim stavovima čelom i licem (na vjeđe, obrve, nos, obraze ili bradu). Postavlja se i referentna elektroda na majčinom bedru povezana s bipolarnom elektrodom na djetetovoj glavi, kako bi se izbjegla električna interferencija. Električni signal fetalnog srca se pojačava i pretvara kardiokohmetrom u digitalni ispis. Bilježe se razmaci između otkucaja srca, mjereći R zubac QRS-kompleksa. Ova metoda je preciznija od indirektno kardiokografije, ali je skuplja jer zahtjeva jednokratnu elektrodu (1,6).

## **2.2. Indirektna kardiografija**

Indirektna ili vanjska kardiografija primjenjuje princip dopplera. Sonda djeluje kao odašiljač i kao prijemnik ultrazvučnih valova te registrira pomak srčanih struktura. Sonda se postavlja na onu stranu majčina trbuha gdje je najbliže djetetovu srcu i zatim se učvrsti pojasom. Na mjesto sonde je nužno primijeniti gel zbog boljeg provođenja UZV zraka. Signal se obradi u uređaju, a mikroprocesor raščlanjuje reflektirani signal s prethodnim, u postupku autokorelacije da bi se izbjegao lažni signal (1,6).

## **2.3. Kontraindikacije**

Kontraindikacija za indirektni CTG nadzor nema, dok su kod direktnog nadzora uglavnom povezane s vertikalnim prijenosom. Kontraindicirana je primjena direktnog CTG-a kod pacijenata s aktivnom herpes infekcijom, kod seropozitivnih na hepatitis B, C, D, E ili HIV, kod suspektnih fetalnih hematoloških poremećaja. Iako nije stroga kontraindikacija, preporuka je ne koristiti direktni CTG kod poroda u 32 tjednu ili ranije(1,6,7).

## **2.4. Tokografija- bilježenje trudova**

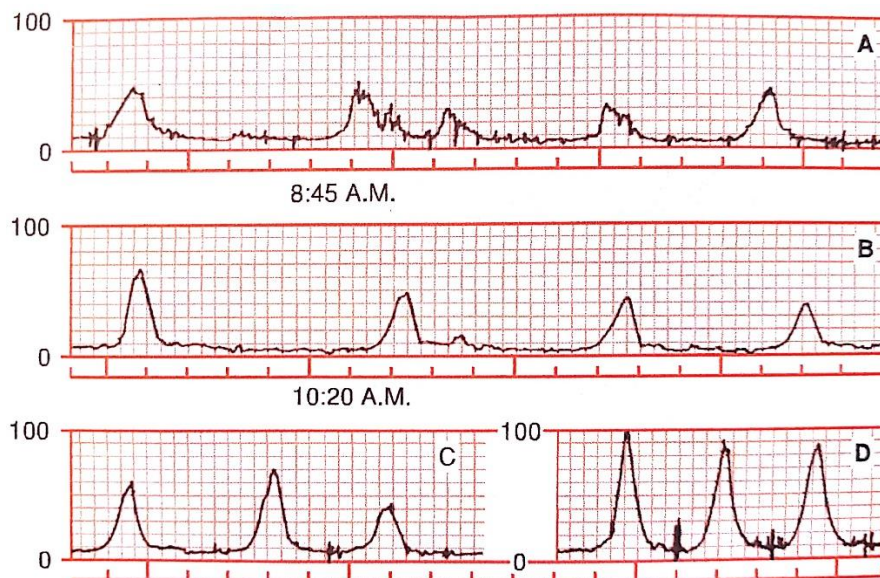
Sastavni dio kardiografije je i bilježenje trudova, tj. kontrakcija uterusa. U rutinskom kliničkom radu mjeri se vanjskom tokografijom koja koristi tokodinamometar. To je metoda u kojoj sonda s malim pomičnim klipom s unutarnje strane prijanja uz majčinu trbušnu stjenku, na području fundusa maternice. S početkom truda se pomiče trbušna stijenka, a klip se pomiče prema van razmjerno snazi truda. Pomak klipa se pretvara u električni signal, a pokazuje relativnu snagu truda i njegovu frekvenciju. Neuspješnost ove metode može biti uzrokovana krivom postavkom sonde ili majčinim abdominalnim adipozitetom. Za apsolutnu snagu truda potrebno je primjeniti unutarnju tokografiju. Najkvalitetnije i kvantitativno mjerenje je po metodi Caldeyro-Barcia i Alvarez. Unutar amnijske šupljine postavi se kateter s tekućinom. Mišići uterusa i bez trudova održavaju tonus koji se naziva bazalni tonus (ili tonus u mirovanju ili nulta pozicija). Intraamnijskom se sondom kod nepostojećeg vodenjaka u porođaju mogu evidentirati i bazalni tonus, intenzitet ili amplituda, frekvencija i razmak između trudova, a aktivnost uterusa se može izraziti u Montevideo-jedinicama.

Kontraindikacije za unutarnju tokografiju su krvarenje maternice nepoznatog uzroka i placenta previa. Također ova metoda ima mali rizik od fetalne ozljede, krvarenja placente, perforacije uterusa i infekcije, a rutinska primjena ove metode nije pokazala bolje rezultate u induciranim i potpomognutim porođajima, pa se ne preporučuje u rutinskom radu.(8)

Osnovni čimbenici kardiokotografskog zapisa jesu kontrakcije uterusa, temeljna srčana frekvencija, njena promjenjivost (varijabilnost) te prisutnost akceleracija i deceleracija srčane akcije.

## 2.5. Kontrakcije uterusa

Na krivulji tokografije, kontrakcije uterusa izgledaju zvonoliko, s postupnim pojačanjem uterine aktivnosti koju prati simetrično smanjenje, a traju 45-120 sekundi. Definiraju se kao prosječan broj kontrakcija u 10 minuta u vremenu od 30 minuta. Sa vanjskom tokografijom pouzdano možemo pratiti samo frekvenciju trudova, a za praćenje intenziteta i trajanja trudova nužno je koristiti unutarnju tokografiju, u kojoj možemo izračunati i aktivnost maternice izraženu u Montevideo-jedinicama, a dobiva se množeći amplitudu kontrakcije u mm Hg s brojem trudova u 10 minuta (1,6). Trudovi su izrazito bitna stvar u porodu, ali komprimiraju žile maternice i mogu uzrokovati smanjenje perfuzije posteljice i/ili kompresiju pupkovine, a to izrazito može utjecati na KFS. (2) Tahisistolija je više od prosječno pet kontrakcija u 10 minuta u 30-minutnom razdoblju (1,6).



Slika 1. Uterine kontrakcije zabilježene direktnom metodom. Preuzeto iz: Cunningham GF, Leveni KJ, Bloom SL, Spong CY, Dashe JS, Hoffman BL, i ostali. Williams OBSTETRICS. 24. izd. Sv. 53, The McGraw-Hill Companies, Inc. 2013(9)

## **2.6. Temeljna srčana frekvencija**

Temeljna srčana frekvencija je zamišljena linija koja prolazi kroz krivlju CTG zapisa tijekom 10 minuta zaokružena na najbližu vrijednost razlike 5. Pri tom se ne uzimaju u obzir razdoblja značajnije promjenjivosti KFS, ponavljane ili sporadična usporenja ili ubrzanja i dijelovi zapisa u kojima se temeljna frekvencija razlikuje više od 25 u minuti u odnosu prema temeljnoj. Kako bi se odredila temeljna srčana frekvencija, trajanje zapisa mora biti dulje od 2 minute u bilo kojem 10-minutnom razdoblju, u suprotnom ne može se definirati(1).

Normalna srčana frekvencija od 110 do 160 kucanja u minuti. Bradikardija je temeljna srčana frekvencija manja od 110 u trajanju od barem 10 minuta. Vrijednosti između 100 i 110 su moguće u normalnim okolnostima ili u prenošenim trudnoćama. Mogući uzroci bradikardije su hipotermija majke, uporaba beta blokatora(10), ili fetalne aritmije poput AV bloka(6).

Tahikardija je frekvencija veća od 160 u minuti koja traje dulje od 10 minuta. Jedan od čestih uzroka je majčin febrilitet, a izvor infekcije može biti unutar ili izvan maternice. Primjena epiduralne analgezije može uzrokovati povišenje majčine temperature što može dovesti do fetalne tahikardije(11). Primjena beta agonista(12), primjerice u tokolizi, ili parasimpatičkih antagonista, fetalne aritmije poput supraventrikularne tahikardije ili fibrilacije atrijske mogu biti uzrokom fetalne tahikardije(6). Povećanje ili smanjenje temeljne srčane frekvencije koje traje dulje od 10 minuta, smatra se njenom promjenom (1).

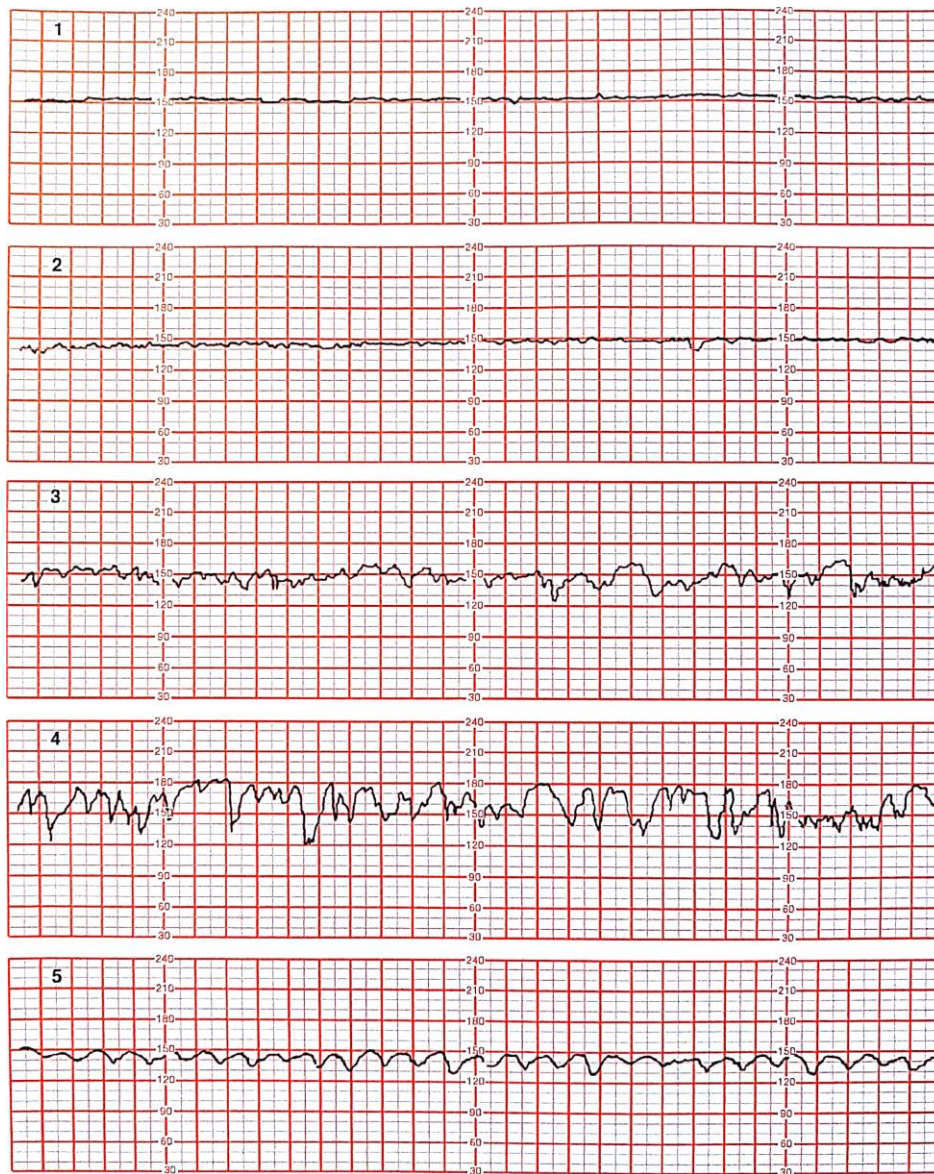
## **2.7. Varijabilnost temeljne srčane frekvencije**

Temeljna srčana frekvencija je nepravilna u svojoj frekvenciji i amplitudi, stoga ima svoj raspon oscilacija, tj. varijabilnosti koja je dobar pokazatelj rada simpatikusa i parasimpatikusa koji ju reguliraju. Stupanj varijabilnosti se određuje razlikom najviše i najniže frekvencije fetalnih otkucaja u intervalu od 1 minute.

Definiraju se četiri stupnja varijabilnosti: bez varijabilnosti ili silentni tip (razlika između najniže i najviše frekvencije je manja od 2), minimalna varijabilnost ili sužena (razlika između najniže i najviše frekvencije je od 2 do 5), undulatorna ili umjerena varijabilnost (razlika između najniže i najviše frekvencije je od 6 do 25), i saltatorna ili znatna varijabilnost (razlika između najniže i najviše frekvencije veća od 25).

Bitno je napomenuti da prilikom dubokog sna fetusa moguće je u CTG zapisu registrirati smanjenje varijabilnosti, ali rijetko kada će se smanjiti na stupanj sužene varijabilnosti. Kad je varijabilnost undulatorna, mala je vjerojatnost da je prisutna fetalna hipoksija. Saltatorna

varijabilnost može biti povezana s brzo razvijajućom hipoksijom (često u drugom porođajnom dobu) ili primjenom oksitocina u aktivnom vođenju porođaja (1,3,6,13).



Slika 2. Na slici se vide četiri stupnja varijabilnosti (1 – silentni tip, 2 – suženi tip, 3 – undulatorni tip, 4 – saltatorni tip) i sinusoidalna krivljava CTG zapisa. Preuzeto iz: Cunningham GF, Leveni KJ, Bloom SL, Spong CY, Dashe JS, Hoffman BL, i sur(9).

## 2.8. Ubrzanja srčane akcije (akceleracije)

Akceleracija se definira kao nagli porast (od početka ubrzanja do najviše frekvencije je manje od 30 sekundi) od temeljne srčane frekvencije, za više od 15 otkucaja u minuti, trajajući više od 15 sekundi ali manje od 10 minuta, za trudnoće dulje od 32 navršena tjedna. Trajanje jedne akceleracije je od početka rasta frekvencije do povratka na temeljnu srčanu frekvenciju.

Akceleracije uglavnom slijede fetalne kretnje i ukazuju uredan i reaktivan fetalni neurološki sustav, bez prisutnosti hipoksemije ili acidoze. U trudnoća kraćih od 32 tjedna, amplituda i frekvencija mogu biti manji (10 sekundi i amplituda od 10 otkucaja u minuti)(1,3,6,13).

Akceleracije mogu biti odsutne tijekom fetalnog sna koji može potrajati i do 50 minuta(14).

## **2.9. Usporenja srčane akcije (deceleracije)**

Deceleracije se definiraju kao smanjenja KFS za barem 15 otkucaja ispod temeljne srčane frekvencije koje traju dulje od 15 sekundi, a njihova prisutnost ukazuje na hipoksiju(3,6).

Osnovna podjela deceleracija jest na sporadične (epizodne) koje se pojavljuju neovisno o kontrakcijama, a opetovane (periodične) su povezane s kontrakcijama i moraju se pojavljivati u barem 50% njih. S obzirom na odnos prema trudu, opetovane deceleracije se dijele na rane, kasne i varijabilne.

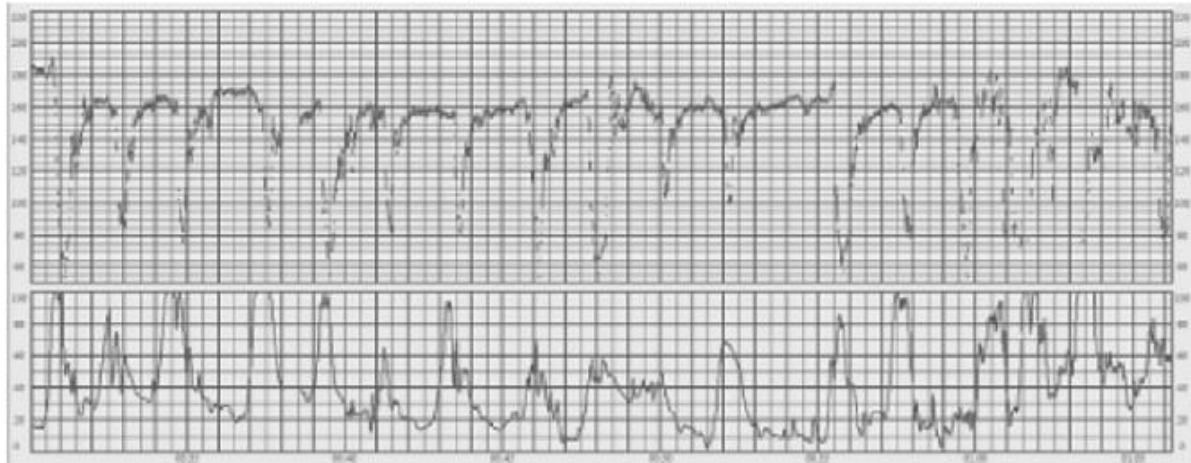
Rane deceleracije se pojavljuju zajedno s kontrakcijama, a najniža srčana frekvencija se registrira istodobno s najjačom snagom truda, a tijekom deceleracije predočuje zrcalnu sliku zapisa truda. Patofiziološki uzrok ranih deceleracija najvjerojatnije leži u kompresiji djetetove glave, što dovodi to povišenja intrakranijalnog tlaka i podražaja vagalnog refleksa, što za posljedicu ima usporenje fetalne srčane akcije (1,3,15).

Kasne deceleracije postupnog su usporenja i ubrzanja, a također su povezane s trudom.

Razlika između rane i kasne deceleracije je što se najniža srčana frekvencija registrira nakon najjačeg intenziteta truda, umjesto istodobno. Najčešće usporenje i ubrzanje dolazi s vremenskim odmakom nakon početka i kraja truda. Pojava kasnih deceleracija ukazuje da je hipoksija potaknula kemoreceptore smještene u fetalnoj aorti i karotidnim arterijama, te da je potaknut vagalni refleks koji dovodi do bradikardije (1,3,16). Također jedno od objašnjenja je da hipoksija može uzrokovati oslobađanje katekolamina, a time i do porasta fetalnog arterijskog tlaka, što refleksno uzrokuje bradikardiju.

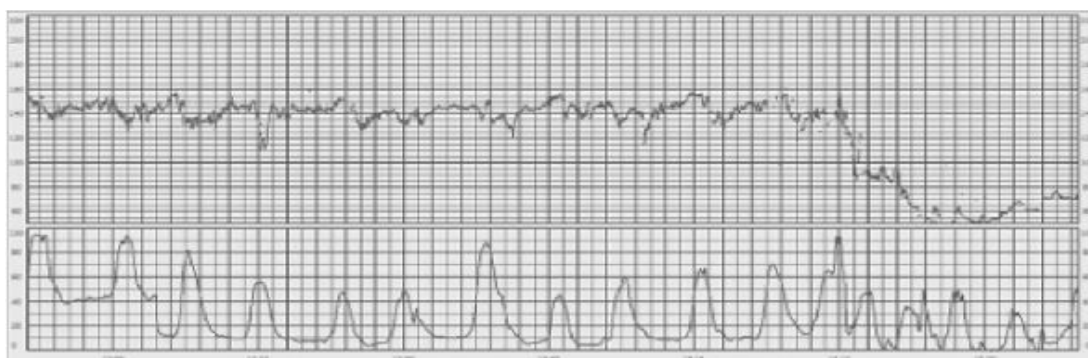
Varijabilne deceleracije su najčešća vrsta deceleracija. To su naglo nastala usporenja srčane akcije, od početka usporavanja do najniže frekvencije potrebno je manje od 30 sekundi, a frekvencija je za 15 manja u odnosu na temeljnu frekvenciju, traje dulje od 15 sekundi do najviše 2 minute. Obično su V oblika, mogu biti različitih veličina, trajanja i u različitim odnosima prema trudu. Ako su varijabilne deceleracije povezane s trudom, mogu se pojaviti u bilo kojem trenutku truda. Patofiziološki uzrok ovih deceleracija je baroreptorski odgovor uzrokovan povišenim arterijskim tlakom, koji se pojavljuje kompresijom pupkovine(1,3,6).

Nakon prestanka kompresije pupkovine, umbilikalne arterije koje su elastičnije se otvore prije vena, i u tom slučaju prije povratka na temeljnu srčanu frekvenciju, može se u zapisu vidjeti prolazna tahikardija (engl. *posterior shouldering*). Ta pojava je normalna i ukazuje na prirodni odgovor organizma, a ukoliko izostane znači da su se mehanizmi obrane djeteta iscrpili (15).



Slika 3. Varijabilne deceleracije. Preuzeto iz: Ayres-De-Campos D, Spong CY, Chandraran E. FIGO consensus guidelines on intrapartum fetal monitoring: Cardiotocography. Int J Gynecol Obstet [Internet]. 2015(6).

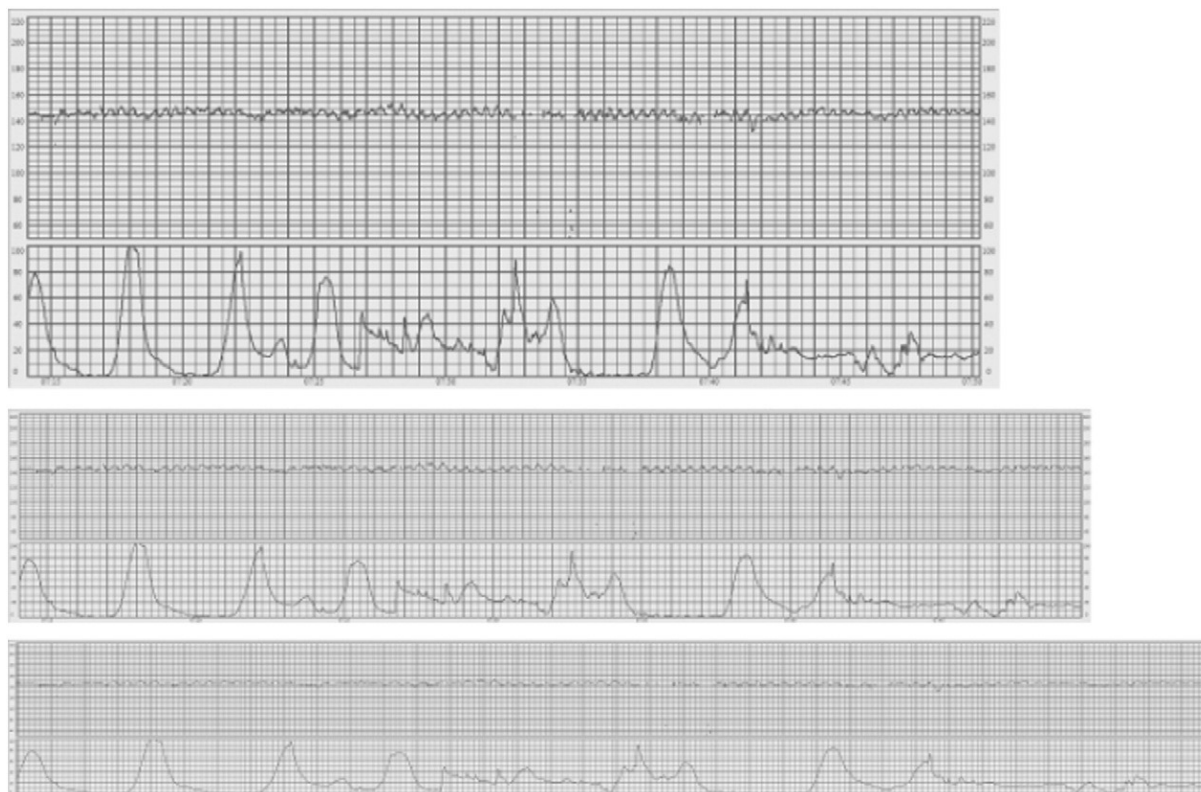Postoje i produljene deceleracije, koje nastaju naglo, srčana frekvencija se umanjuje za barem 15 otkucaja u minuti u odnosu na temeljnu srčanu frekvenciju, traje dulje od dvije minute, ali i kraće od 10 minuta. Ukazuju na akutnu hipoksiju ili acidozu (6,17).



Slika 4. Produljena deceleracija. Preuzeto iz: Ayres-De-Campos D, Spong CY, Chandraran E. FIGO consensus guidelines on intrapartum fetal monitoring: Cardiotocography. Int J Gynecol Obstet [Internet]. 2015(6).

## 2.10. Sinusoidalna krivulja

Poseban oblik je sinusoidalna krivulja, vrlo „glatka“ i valovita s varijabilnošću od tri do pet ciklusa u minuti, trajanja duljeg od 20 minuta, amplituda 5-15 kucaja u minuti i odsutnih akceleracija. Patofiziološka osnova ovog obrasca nije do kraja razjašnjena, ali povezana je s izrazito teškom fetalnom anemijom razne etiologije. Također su neka istraživanja povezala pojavu sinusoidalnog obraca s akutnom fetalnom hipoksijom, infekcijom, srčanim malformacijama, hidrocefalusom i gastroshizom (18), fetalnom patnjom uzrokovanom metaboličkom acidozom, spavanjem, depresijom SŽS-a, anomalijama ili malformacijama, tahikardijom, anemijom, nedonesenošću, neurološkim poremećajima ili uporabom betametazona (1,6,18).

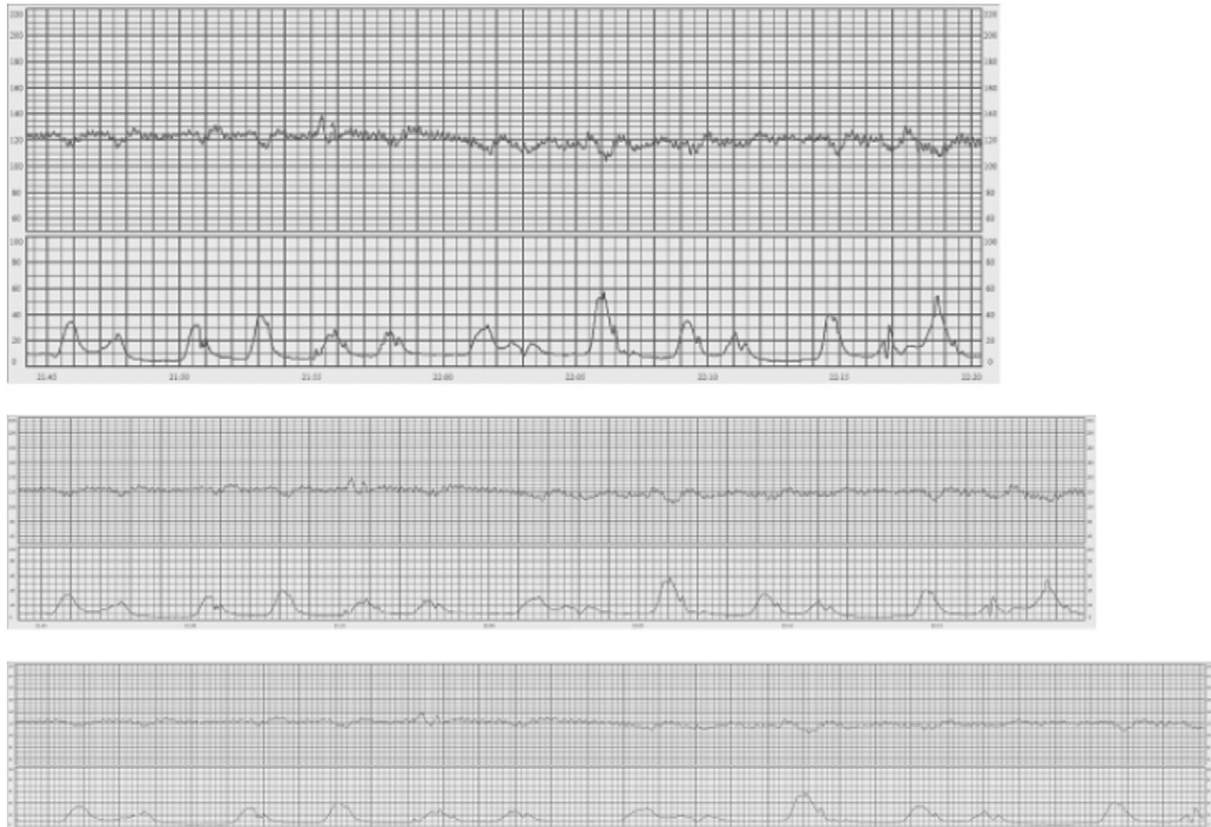

Slika 5. Sinusoidalna krivulja. Indirektni CTG zapis. Brzina papira 1 cm/min (gornji zapis), 2 cm/min (srednji zapis), i 3 cm/min (donji zapis). Preuzeto iz: Ayres-De-Campos D, Spong CY, Chandrharan E. FIGO consensus guidelines on intrapartum fetal monitoring: Cardiotocography. Int J Gynecol Obstet [Internet]. 2015(6).



## 2.11. Pseudosinusoidalna krivulja

Ovaj kardiotokografski zapis nalikuje sinusoidalnom obrascu, ali više ima nazubljen izgled, a ne zaglađen poput sinusoidalnog. Trajanje obično ne prelazi 30 minuta, a normalni obrasci su vidljivi prije i poslije pojave ove krivulje. Trajanje je često jedina karakteristika po kojoj se uspije razlikovati prava sinusoidalna i pseudosinusoidalna. Ova krivulja je opisana nakon primjene analgezije majke, i tijekom fetalnih pokreta sisanja (6,19).



Slika 6. Pseudosinusoidalna krivulja indirektnog CTG zapisa. Brzina papira: 1 cm/min (gornji zapis), 2 cm/min (srednji zapis) i 3 cm/min (donji zapis). Preuzeto iz: Ayres-De-Campos D, Spong CY, Chandraran E. FIGO consensus guidelines on intrapartum fetal monitoring: Cardiotocography. Int J Gynecol Obstet [Internet]. 2015(6).

## 2.12. Bilježenje blizanačkih trudnoća

Za kontinuirani indirektni nadzor KFS blizanačkih trudnoća u porodu bilo bi najbolje kad bi se koristili monitori s dvokanalni monitori koji omogućuju istovremeni nadzor KFS oba ploda. Kod dvostrukog monitoriranja, uređaj je načinjen da automatski ispis srčane akcije jednog blizanca pomiče „naviše“, dok se stvarna frekvencija očitava na zaslonu. Kod dvostrukog

monitoriranja može se dogoditi da se snima isti blizanac, što se uočava kad su zapisi skoro identični. Neki monitori imaju ugrađeni algoritam koji upozorava ukoliko dođe do takve situacije. Tijekom drugog porođajnog razdoblja vanjskom kardiokografijom može doći do gubitka signala, pa neki stručnjaci smatraju da se prvi blizanac monitorira unutarnjom kardiokografijom radi bolje kvalitete signala (20), ukoliko nema kontraindikacija za postavljanje elektrode. Drugo mišljenje je da je vanjska kardiokografija dostatna, ukoliko se mogu dobiti dobri i jasni signali KFS oba blizanca (6).

### **2.13. Interpretacija kardiokografskog zapisa**

Postoje razni sustavi bodovanja i interpretacije CTG zapisa. Za pravilnu interpretaciju i vrednovanje CTG zapisa, potrebno je evaluirati sve do sada opisane elemente.

Najjednostavnija podjela, i preporuka FIGO smjernica, temelji se na „NSP“ shemi, gdje je „N“ normalan, „S“ suspektan i „P“ patološki zapis. Normalan zapis upućuje na urednu oksigenaciju djeteta, suspektan zahtjeva mjere i postupke koji će razriješiti uzrok djetetova stanja, a patološki upućuje na fetalnu patnju i traži brzu opstetričku intervenciju. Kriteriji su pobliže opisani u Tablici 1. Zbog promjenjivosti CTG nalaza, reevaluaciju treba ponoviti barem svakih 30 minuta (1,6,21).

Najnovije izdane su NICE ( engl. *National Institute for Health and Care Excellence* ) smjernice prikazane u tablici 2, koje koriste malo drugačiju terminologiju, ali se u suštini poklapaju s „NSP“ shemom(22). Termin »reassuring, non-reassuring i abnormal feature« (»siguran, nesiguran i abnormalan izgled«) koji su identični s oznakama N, S i P (21).

Tablica 1. Kardiotokografski klasifikacijski kriteriji, interpretacija i preporučene intervencije<sup>1</sup> po FIGO smjernicama. Preuzeto i prilagođeno prema Ayres-De-Campos D, Spong CY, Chandrharan E. FIGO consensus guidelines on intrapartum fetal monitoring: Cardiotocography. Int J Gynecol Obstet. 01. listopad 2015.;131(1):13–24. (6)

	<b>NORMALAN</b>	<b>SUSPEKTNI</b>	<b>PATOLOŠKI</b>
<b>TEMELJNA SRČANA FREKVENCIJA</b> (otkucaja /minuti)	110-160	Nedostaje barem jedno obilježje normalnog nalaza, ali bez zabrinjavajućih karakteristika	<100
<b>VARIJABILNOST</b> (otkucaja /minuti)	5-25	Nedostaje barem jedno obilježje normalnog nalaza, ali bez zabrinjavajućih karakteristika	Smanjena varijabilnost ili povećanja varijabilnost, ili sinusoidalni izgled zapisa
<b>DECELERACIJE</b>	Bez ponavljajućih deceleracija <sup>2</sup>	Nedostaje barem jedno obilježje normalnog nalaza, ali bez zabrinjavajućih karakteristika	Ponavljajuće kasne ili produžene deceleracije u razdoblju >30 minuta ili >20 minuta ukoliko je smanjena varijabilnost ili jedna produžena deceleracija trajanja >5 minuta
<b>INTERPRETACIJA</b>	Fetus bez hipoksije / acidoze	Mala vjerojatnost da je fetus u hipoksiji / acidozi	Velika vjerojatnost da je fetus u hipoksiji / acidozi
<b>KLINIČKO POSTUPANJE</b>	Nije potrebna intervencija	Ukoliko se identificiraju reverzibilni uzroci, potrebno ih je ispraviti, intenzivniji nadziranje ili dodatne metode procjene fetalne oksigenacije(23)	Potrebna brzo ispravljanje reverzibilnih uzroka, dodatni postupci procjene fetalne(23) oksigenacije, ukoliko nije moguće, ubrzati i dovršiti porođaj. U akutnim situacijama (prolaps pupkovie, ruptura maternice, abrupcija posteljice) hitno dovršavanje trudnoće.

<sup>1</sup> Deceleracije su ponavljajuće po prirodi kad su povezane s više od 50% trudova.(48)

<sup>2</sup> Prisutnost akceleracija govori u prilog odsustva fetalne hipoksije / acidoze, ali njihova odsutnost tijekom poroda je neizvjesna.

Tablica 2. Interpretacija CTG nalaza po NICE smjericama. Prema: National Institute for Health and Care Excellence (NICE). Intrapartum care: NICE guideline CG190 Interpretation of cardiotocograph traces. [Internet] 2017.;190. [pristupljeno 28.04.2020.]. Dostupno na: <https://www.nice.org.uk/guidance/cg190/resources/interpretation-of-cardiotocograph-traces-pdf-248732173> (22).

	<b>TEMELJNA SRČANA FREKVENCIJA</b> (otkucaja/minuti)	<b>VARIJABILNOST TEMELJNE FREKVENCIJE</b> (otkucaja/minuti)	<b>DECELERACIJE</b>
<b>Dobar nalaz (reassuring)</b>	110 – 160	5 – 25	Rane ili ih ne mora biti Varijabilne bez zabrinjavajućih* karakteristika (u trajanju manjem od 90 minuta)
<b>Nesiguran nalaz('non-reassuring')</b>	100 – 109 ili 161 – 180	Manje od 5 u 30-50 minuta ILI više od 25 kroz 15-25	Varijabilne bez zabrinjavajućih karakteristika (koje traju 90 minuta ili dulje) ILI varijabilne sa zabrinjavajućim karakteristikama* u do 50 % trudova kroz 30 ili više minuta ILI varijabilne sa zabrinjavajućim karakteristikama* u više od 50 % trudova kroz manje od 30 minuta ILI kasne u više od 50 % trudova kroz manje od 30 minuta, bez primarnog rizika za majku.
<b>Abnormalan nalaz (abnorma')</b>	< 100 ili > 180	Manje od 5 kroz više od 50 minuta ILI više od 25 u više od 25 minuta ILI sinusoidalni zapis	Varijabilne sa zabrinjavajućim karakteristikama* u preko 50 % trudova u 30 minuta (ili kraće ako postoje rizici za majku ili dijete) ILI kasne deceleracije kroz 30 minuta (ili kraće ako postoje rizici za majku ili dijete) ILI akutna bradikardija, ili jedna produljena deceleraciju u trajanju od 3 ili više minuta.

#### 2.14. Ograničenja kardiokografije

Kardiokografija je trenutno zlatni standard u nadzoru ploda u porođaju, iako je struka utvrdila da ima i nedostatke. Interpretacija CTG nalaza je subjektivna, a u ispitivanjima se ustanovila da različiti promatrači, a i samo jedan promatrač ima različito mišljenje o istom CTG zapisu. Najčešće su nesuglasnosti proizlazile zbog nejednake interpretacije i klasifikacije deceleracija i varijabilnosti, suspektnog, patološkog tj. abnormalnog CTG zapisa

(6,24,25).

Koliko uspješno suspekti i patološki nalaz CTG-a može predvidjeti pojavu hipoksije ili acidoze, istražile su mnoge studije. Zbog različitih interpretacijskih kriterija, različitog vremenskog odmaka između patološkog zapisa i poroda, zbog različitih kriterija loših ishoda, dovode do različitih nalaza. Suspekti i patološki zapis imaju mogućnost predvidjeti hipoksiju ili acidozu, ali uočeno je da veliki postotak slučajeva sa suspektnim ili patološkim zapisom nemaju loš ishod. Iako CTG zapis može nepouzdanost ukazati na fetalnu hipoksiju i acidozu, moguće je nesiguran nalaz potvrditi drugim metodama intrapartalnog nadzora poput uzorkovanjem fetalne krvi (25–29).

CTG ima visoku osjetljivost, ali nisku specifičnost u otkrivanju fetalne hipoksije / acidoze (6). Udio lažno pozitivnih nalaza je od 25 do 30%. Normalan CTG je uvjerljiv u pogledu stanja fetalne oksigenacije jer je hipoksija / acidoza uglavnom ograničena na slučajeve suspektnih ili patoloških obrazaca. No veliki broj suspektnih i patoloških zapisa nisu zaista imali klinički izraženu hipoksiju ili acidozu (30,31).

## **2.15. Intermitentna auskultacija i kontinuirani CTG nadzor**

Sustavnim pregledom literature i analizom randomiziranih kliničkih ispitivanja, Alfirevic i suradnici su ustanovili da kontinuirani CTG nadzor tijekom poroda je povezan s redukcijom pojavnosti neonatalnih konvulzija, ali nije utvrđena razlika u pojavnosti cerebralne paralize, novorenačkog mortaliteta ili druge mjere zdravlja novorođenčeta. Također, utvrđeno je da kontinuirani CTG nadzor dovodi do veće učestalosti instrumentalnog završavanja poroda ili carskim rezom (5,32).

Intermitentna auskultacija je metoda u kojoj se stetoskopom ili Pinardovom slušalicom ili ručnim doppler uređajem auskultira KFS između trudova. Netom prije i tijekom auskultacije, položi se ruka na fundus maternice kako bi se odredio početak truda ili osjetio fetalni pokret. Trenutno nema istraživanja koji potvrđuju prednosti kontinuiranog CTG nadzora naspram intermitentne auskultacije (5,33).

Stručno mišljenje je da se intermitentna auskultacija primjenjuje kad god CTG nadzor nije moguć iz bilo kojeg razloga. Ukoliko je moguć, preporuka je da se primjenjuje kod niskorizičnih trudnoća. Neki stručnjaci preporučaju, tj. skloniji su da se kontinuirani CTG

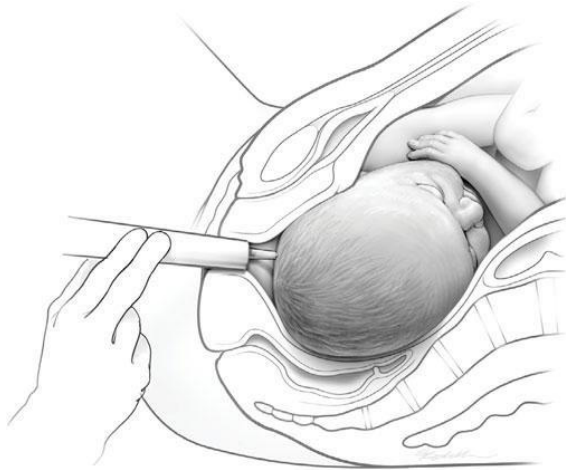nadzor koristi u drugom porođajnom razdoblju, iako nema dokaza koji potkrepljuju prednost te odluke(33). Osim dobrobiti socijalnog kontakta zdravstvenog osoblja i roditelja, koju ova metoda pruža, omogućuje i praćenje KFS u različitim pozicijama i lokacijama, te pogoduje većoj mobilnosti roditelja, za što je pokazano da djeluje pozitivno na napredovanje poroda (34). Također, kao metoda je i puno jeftinija i pristupačnija od kardiotokografije. Nedostatak intermitentne auskultacije je nedostatak zapisa, što osim pravnih pitanja, onemogućuje i interpretaciju od strane drugih ljudi, tj. drugog mišljenja. Neke navedene nedostatke ručni doppler uređaj može zaobići, ali njegova mana je kao i kod vanjske kardiotokografije, što može greškom registrirati majčin signal (33).

### **3. UZORKOVANJE FETALNE KRVI ( engl. *Fetal blood sampling, FBS*)**

Ovoj metodi se pristupa ukoliko je CTG zapis suspektan ili patološki. Ukoliko je CTG nalaz izrazito patološki promijenjen, treba pristupiti brzom opstetričkoj intervenciji, a FBS se ne savjetuje da ne bi došlo do vremenske odgode pravodobne intervencije (6,23).

#### **3.1. Postupak uzorkovanja fetalne krvi**

Uzorak fetalne krvi uzima se iz skalpa tijekom porođaja. Postupak se izvodi u spekulima, ukoliko je ušće dilatirano > 5 cm, plodovi ovojnici nisu očuvani i ako je fetalna predležeća čest barem manjim segmentom u zdjelici. Ukoliko nije, može joj se pristupiti uz pomoć tubusa, tj. amnioskopa. Predležeća čest se osuši i premaže tankim slojem parafina, koji sprječava razlijevanje krvi i time olakšava difuziju i gubitak ugljičnog dioksida. Nožićem se učini rez od 2 mm na koži i u tanku hepariniziranu cjevčicu se uzima uzorak krvi, kojim se može analizirati vrijednosti pH i laktati. Nakon uzorkovanja, reznom mjesto se promatra radi perzistentnog krvarenja, a ukoliko se to dogodi, dovoljno je kompresijom zaustaviti krvarenje. Kontraindikacije za ovaj postupak su iste kao kod direktne kardiotokografije(1,23), te još je kontraindicirano kod fetalnih poremećaja zgrušavanja i u trudnoćama kraćim od 34 tjedna(3).



Slika 7. Fetalna pH-metrija. Preuzeto iz: Cunningham FG, Leveno KJ, Bloom SL, Hauth JC, Rouse DJ, Spong CY. Williams Obstetrics 25th Edition. Williams Obstetrics. The McGraw-Hill Companies. 2018. (9)

Za pH- metriju je potrebno oko 50  $\mu\text{L}$ , a oko 10% pokušaja je neuspješno zbog grušanja krvi ili mjehurića zraka u kapilarnoj cjevčici. Analiza laktata ima stoga manju stopu neuspješnosti, oko 1.5 %, jer je potrebno samo oko 5  $\mu\text{L}$  krvi (23,35–38). Istraživanja su pokazala da vrijednosti pH i laktata iz skalpa korelira s vrijednostima krvi iz pupkovine netom nakon porođaja (39,40).

### **3.2. Interpretacija nalaza fetalne krvi (pH-metrija, laktati)**

Donja granica prema acidozi fetalne krvi je pH 7,25. Ako je vrijednost između 7,20 i 7,24, onda je to preacidoza, a mjerenje se treba ponoviti nakon 30 minuta. Ukoliko nakon ponavljanja opet bude preacidoza, ili acidoza ( pH <7,19 ) onda porođaj treba što prije završiti u skladu s opstetričkim uvjetima (1,23).

Normalna vrijednost laktata smatra se ispod 4,2 mmol/L, dok je patološka vrijednost iznad 4,8 mmol/L. (Tablica 3)

Tablica 3 Interpretacija nalaza fetalne krvi. Preuzeto i modificirano prema: Visser GH, Ayres-De- Campos D. FIGO consensus guidelines on intrapartum fetal monitoring: Adjunctive technologies. Int J Gynecol Obstet [Internet]. 2015 (23)

<i>Interpretacija nalaza</i>	<i>pH</i>	<i>Laktat (mmol/L)</i>
<i>Normalan</i>	> 7,25	< 4,2
<i>Osredni (intermediate)</i>	7,20 - 7,25	4,2 - 4,8
<i>Abnormalan</i>	< 7,20	> 4,8

#### 4. STIMULACIJA FETALNE GLAVICE

Stimulacija fetalne glavice (engl. *fetal scalp stimulation*, FSS) je postupak u kojem se prstima stimulira skalp fetusa ili se hvataljkama stegne (uštipne) mali dio kože fetusa ili vibroakustičnom vilicom stimulira prislanjanjem na abdomen roditelje. Stimulacija prstima je široko rasprostranjena zbog svoje jednostavnosti, neinvazivnosti i ima sličnu prediktivnu vrijednost za fetalnu hipoksiju / acidozu kao i druge metode(41).

Glavni cilj stimulacije fetalne glavice je razlikovati je li uzrok CTG zapisa smanjene varijabilnosti zbog dubokog sna ili hipoksije / acidoze. Nije istraženo može li se koristiti i kod drugih CTG obrazaca. Studije su pokazale da kad nakon stimulacije fetalne glavice uslijedi akceleracija KFS i normalizacija temeljne srčane frekvencije i varijabilnosti, da se to može smatrati dobrim nalazom, kao što bi bio i nalaz pH-metrije veći od 7,25. Ukoliko akceleracija izostane, potrebno je pobliže pratiti i učiniti dodatne pretrage poput pH-metrije (23,41).

Neka istraživanja su pokazala da u ustanovama gdje je dostupno uzorkovanje fetalne krvi, primjenom stimulacije fetalne glavice smanjuje se potreba za uzorkovanjem fetalne krvi za 50% (42).

#### 5. FETALNA PULSNA OKSIMETRIJA

Fetalna pulsna oksimetrija mjeri zasićenost fetalne krvi kisikom, a oksimetar se kroz cerviks zalijepi na temporalnu stranu glave fetusa. Zbog takve direktne postavke oksimetra smatra se da pokreti trudnice ne ometaju mjerenje. Indikacija za upotrebu fetalne oksimetrije nesiguran



je (nonreassuring) ili abnormalan nalaz CTG-a. Za ovu metodu, kao i za fetalnu pH-metriju, potrebno je da plodovi ovoji nisu očuvani, a cerviks barem blago dilatiran (43). Fetalna oksigenacija je normalno između 30 i 70%, a povremen pad ispod 30% pokazao se uobičajenim tijekom normalnog porođaja i nema prediktivnu vrijednost u procjeni fetalne ugroženosti, stoga se rijetko koristi (1,43). Primjena fetalne pulsne oskimetrije uz CTG nadzor nije utjecala na smanjenje broja carskih rezova, na zdravstveno stanje majki i novorođenčadi, u usporedbi sa samostalnim CTG nadzorom (44).

## **6. FETALNA ELEKTROKARDIOGRAFIJA I ANALIZA ST- SEGMENTA**

Intrapartalna fetalna hipoksemija može promijeniti elektrokardiogram (EKG), na sličan način kao i kod odraslih - mijenja se odnos PR-a i RR intervala te elevacija ili depresija ST segmenta. Razvijena je tehnologija i program STAN ( ST analiza, engl. *ST analysis*) koji promatra fetalni EKG tijekom porođaja kao dodatak kontinuiranom CTG nadzoru, s ciljem poboljšanja ishoda i smanjenja nepotrebnih opstetričkih intervencija. STAN analizira fetalni EKG-a, uspoređujući 30 uzastopnih otkucaja srca, te se na temelju prosječnog EKG signala morfološki uspoređuje i analizira promjena ST segmenta(23,45).

Slično se postavlja kao i kod direktne kardiografije, no za razliku od CTG-a gdje se bilježi srčana frekvencija fetusa, ovdje elektroda koja se zalijepi na glavu fetusa bilježi električnu aktivnost srca.

Sustavni pregled literature pokazao je skromnu korist analize ST segmenta pri kontinuiranom elektrokardiografskom nadzoru. Uz skromne prednosti kao što su jednostavna primjena, manja invazivnost i kontinuirani nadzor, treba imati na umu i nedostatke, poput rizika primjene unutarnje skalp elektrode što se može samo nakon puknuća plodovih ovoja. Analizom randomiziranih kliničkih istraživanja, pokazalo se da je korištenje ove metode smanjilo potrebu za testovima iz uzoraka fetalne krvi i potrebu za instrumentalnim dovršenjem porođaja, u usporedbi sa samostalnom uporabom CTG-a. Nije uočena razlika u broju porođaja završenim carskim rezom i vrlo mali su pokazatelji boljeg ishoda novorođenčadi (46).

Trenutno NICE smjernice ne preporučuju uporabu ove metode (47).

## 7. ZAKLJUČAK

Unatoč napretku tehnologije i sve boljem nadzoru ploda u porođaju, nadziranje kardiokografijom ostaje zlatni standard, unatoč lažnoj pozitivnosti od 25 do 30%. Nezamjenjiva dopuna kardiokografskom nadzoru ostaje uzorkovanje fetalne krvi, odnosno pH-metrija i mjerenje laktata. Kombinirana primjena ovih dviju metoda smanjuje broj carskih rezova. Metode nadzora se uglavnom temelje na analizi temeljne srčane frekvencije i uspješno se primjenjuju u otkrivanju hipoksije i ishemije ukoliko su ta stanja prisutna. Potrebno je razviti metode koje su uspješnije u dijagnosticiranju fiziološkog, razlikovanju suspektnog nalaza u normalnog i dobro oksigeniranog djeteta. Ukoliko bi se uspješnije dijagnosticirale normalne promjene srčane frekvencije, više pažnje bi se moglo posvetiti abnormalni zapisima koji ukazuju da je fetus u stvarnoj opasnosti i ugroženosti. Također nove tehnologije nemaju velike mogućnosti otkrivati „nehipoksične“ patologije, poput infekcija ili metaboličkih poremećaja, a postojanje takvih bi uveliko poboljšalo perinatalne ishode. Za što bolji perinatalni ishod, potreban je dobar spoj između tehnologije, algoritama i educiranog medicinskog osoblja.

## 8. ZAHVALE

Zahvaljujem mentorici dr. sc. Sandri Stasenکو na pomoći prilikom pisanja ovog rada.

Zahvaljujem nastavnicima na Medicinskom fakultetu, posebice nastavnicima Katedre za ginekologiju i opstetriciju što su u meni pobudili ljubav prema ovom području.

Zahvaljujem prijateljima, medicinarima i ne medicinarima, na strpljenju i druženju.

Hvala Franu, što je bio tu u lijepim i manje lijepim trenucima.

Najveća zahvala mojim roditeljima na podršci tijekom studija, pisanja ovog rada, na svemu što su učinili za mene i omogućili mi.

Hvala braći i sestrama te mojim nećacima, koji su mi uvijek podrška i radost.

## LITERATURA

1. Delmiš J, Orešković S. Fetalna medicina i opstetricija. Zagreb: Medicinska naklada; 2014.
2. Ayres-De-Campos D, Arulkumaran S. FIGO consensus guidelines on intrapartum fetal monitoring: Physiology of fetal oxygenation and the main goals of intrapartum fetal monitoring. *Int J Gynecol Obstet.* 2015.;131(1):5–8.
3. Magowan BA, Philip O, Thomson A. Monitoring of the fetus in labour. U: Magowan BA, Philip O, Thomson A, ur. *Clinical Obstetrics and Gynaecology* [Internet]. 2019. str. 293–301. [pristupljeno 28.04.2020.]. Dostupno na: <https://www.clinicalkey.com/#!/content/3-s2.0-B9780702074042000312>
4. Rei M, Ayres-De-Campos D, Bernardes J. Neurological damage arising from intrapartum hypoxia/acidosis. *Best Pract Res Clin Obstet Gynaecol.* 2016.;30:79–86.
5. Alfrevic Z, Devane D, Gml G. Continuous cardiotocography ( CTG ) as a form of electronic fetal monitoring ( EFM ) for fetal assessment during labour. *Cochrane Database of Syst Rev* [Internet]. 2018 [pristupljeno 26.04.2020.]. Dostupno na: <http://www.thecochranelibrary.com>
6. Ayres-De-Campos D, Spong CY, Chandrharan E. FIGO consensus guidelines on intrapartum fetal monitoring: Cardiotocography. *Int J Gynecol Obstet.* 2015.;131(1):13–24.
7. Maiques V, García-Tejedor A, Perales A, Navarro C. Intrapartum fetal invasive procedures and perinatal transmission of HIV. *Eur J Obstet Gynecol Reprod Biol* [Internet]. 1999.;87(1):63–7. [pristupljeno 28.04.2020.]. Dostupno na: [www.elsevier.com/locate/ejogrb](http://www.elsevier.com/locate/ejogrb)
8. Bakker JJ, Janssen PF, van Halem K, van der Goes BY, Papatsonis DNM, van der Post JA, i ostali. Internal versus external tocodynamometry during induced or augmented labour. *Cochrane Database of Syst Rev* [Internet]. 2012 [pristupljeno 29.04.2020.]. Dostupno na: <http://www.thecochranelibrary.com>
9. Cunningham FG, Leveno KJ, Bloom SL, Hauth JC, Rouse DJ, Spong CY. *Williams Obstetrics 25th Edition.* Williams Obstetrics. The McGraw-Hill Companies. 2018.
10. Boutroy MJ. Fetal and neonatal effects of the beta-adrenoceptor blocking agents. *Developmental Pharmacology and Therapeutics.* 1987.;10: 224–31.
11. Segal S. Labor epidural analgesia and maternal fever. *Anesthesia and Analgesia.* 2010.;111: 1467–75.
12. Neilson JP, West HM, Dowswell T. Betamimetics for inhibiting preterm labour

- Cochrane Database of Syst Rev [Internet]. 2014 [pristupljeno 29.04.2020.]. Dostupno na: <http://www.thecochranelibrary.com>
13. Pinas A, Chandrachan E. Continuous cardiotocography during labour: Analysis, classification and management. *Best Pract Res Clin Obstet Gynaecol.* 2016.;30:33–47.
  14. Suwanrath C, Suntharasaj T. Sleep-wake cycles in normal fetuses. *Arch Gynecol Obstet.* 2010.;281(3):449–54.
  15. Ball RH, Parer JT. The physiologic mechanisms of variable decelerations. *Am J Obstet Gynecol.* 1992.;166:1683–9.
  16. Holzmann M, Wretler S, Cnattingius S, Nordström L. Cardiotocography patterns and risk of intrapartum fetal acidemia. *J Perinat Med.* 2015.;43(4):473–9.
  17. Hamilton E, Warrick P, O’Keeffe D. Variable decelerations: Do size and shape matter. *J Matern Neonatal Med.* 2012.;25(6):648–53.
  18. Modanlou HD, Murata Y. Sinusoidal heart rate pattern: Reappraisal of its definition and clinical significance. *Journal of Obstetrics and Gynaecology Research.* 2004.;30: 169–80.
  19. Graça LM, Cardoso CG, Calhaz-Jorge C. An approach to interpretation and classification of sinusoidal fetal heart rate patterns. *Eur J Obstet Gynecol Reprod Biol.* 1988.;27(3):203–12.
  20. Bakker PCAM, Colenbrander GJ, Verstraeten AA, Van Geijn HP. Quality of intrapartum cardiotocography in twin deliveries. *Am J Obstet Gynecol.* 2004.;191(6):2114–9.
  21. Dražančić A. Kardiotokografija - njeni dosezi i pretkazljivost. *Gynaecologia et Perinatologia.* 2006;15(2):71–81
  22. National Institute for Health and Care Excellence (NICE). Intrapartum care: NICE guideline CG190 Interpretation of cardiotocograph traces. [Internet] 2017.;190. [pristupljeno 28.04.2020.]. Dostupno na: <https://www.nice.org.uk/guidance/cg190/resources/interpretation-of-cardiotocograph-traces-pdf-248732173>
  23. Visser GH, Ayres-De-Campos D. FIGO consensus guidelines on intrapartum fetal monitoring: Adjunctive technologies. *Int J Gynecol Obstet.* 2015.;131(1):25–9.
  24. Blackwell SC, Grobman WA, Antoniewicz L, Hutchinson M, Bannerman CG. Interobserver and intraobserver reliability of the NICHD 3-Tier Fetal Heart Rate Interpretation System. *Am J Obstet Gynecol.* 2011.;205(4):378.e1-378.e5.
  25. Ayres-de-Campos D, Bernardes J, Costa-Pereira A, Pereira-Leite L. Inconsistencies in

- classification by experts of cardiocograms and subsequent clinical decision. *Br J Obstet Gynaecol.* 1999.;106(12):1307–10.
26. Spencer JAD. Clinical overview of cardiocography. *BJOG An Int J Obstet Gynaecol.* 1993.;100:4–7.
  27. Ayres-de-Campos D, Arteiro D, Costa-Santos C, Bernardes J. Knowledge of adverse neonatal outcome alters clinicians' interpretation of the intrapartum cardiocograph. *BJOG An Int J Obstet Gynaecol.* 2011.;118(8):978–84.
  28. Curzen P, Bekir JS, McLintock DG, Patel M. Reliability of cardiocography in predicting baby's condition at birth. *Br Med J (Clin Res Ed).* 1984.;289(6455):1345–7.
  29. Gardosi J, Maeda K. Intrapartum surveillance: Recommendations on current practice and overview of new developments. *International Journal of Gynecology and Obstetrics.* 1995.;49:213–21.
  30. Kubli FW, Hon EH, Khazin AF, Takemura H. Observations on heart rate and pH in the human fetus during labor. *Am J Obstet Gynecol.* 1969.;104(8):1190–206.
  31. Beard RW, Filshie GM, Knight CA, Roberts GM. The significance of the changes in the continuous fetal heart rate in the first stage of labour. *BJOG An Int J Obstet Gynaecol.* 1971.;78(10):865–81.
  32. Hersh S, Megregian M, Emeis C. Intermittent auscultation of the fetal heart rate during labor: An opportunity for shared decision making. *J Midwifery Women's Heal.* 2014.;59(3):344–9.
  33. Lewis D, Downe S. FIGO consensus guidelines on intrapartum fetal monitoring: Intermittent auscultation. *Int J Gynecol Obstet.* 2015.;131(1):9–12.
  34. Lawrence A, Lewis L, Hofmeyr GJ, Styles C. Maternal positions and mobility during first stage labour. *Cochrane Database of Syst Rev [Internet].* 2013 [pristupljeno 29.04.2020.]. Dostupno na: <http://www.thecochranelibrary.com>
  35. East CE, Leader LR, Sheehan P, Henshall NE, Colditz PB, Lau R. Intrapartum fetal scalp lactate sampling for fetal assessment in the presence of a non-reassuring fetal heart rate trace. *Cochrane Database of Syst Rev [Internet].* 2015 [pristupljeno 29.04.2020.]. Dostupno na: <http://www.thecochranelibrary.com>
  36. Ramanah R, Martin A, Clement MC, Maillet R, Riethmuller D. Fetal scalp lactate microsampling for non-reassuring fetal status during labor: A prospective observational study. *Fetal Diagn Ther.* 2010.;27(1):14–9.
  37. Westgren M, Kruger K, Ek S, Grunevald C, Kublickas M, Naka K, i ostali. Lactate compared with pH analysis at fetal scalp blood sampling: A prospective randomised

- study. *BJOG An Int J Obstet Gynaecol.* 1998.;105(1):29–33.
38. Wiberg-Itzel E, Lipponer C, Norman M, Herbst A, Prebensen D, Hansson A, i sur. Determination of pH or lactate in fetal scalp blood in management of intrapartum fetal distress: Randomised controlled multicentre trial. *BMJ.* 2008.;336(7656):1284–7.
  39. Nordström L, Ingemarsson I, Kublickas M, Persson B, Shimojo N, Westgren M. Scalp blood lactate: a new test strip method for monitoring fetal wellbeing in labour. *BJOG An Int J Obstet Gynaecol.* 1995.;102(11):894–9.
  40. Bowe ET, Beard RW, Finster M, Poppers PJ, Adamsons K, James LS. Reliability of fetal blood sampling. *Maternal-fetal relationships. Am J Obstet Gynecol.* 1970.;107(2):279–87.
  41. Skupski DW, Rosenberg CR, Eglinton GS. Intrapartum fetal stimulation tests: A meta-analysis. *Obstetrics and Gynecology.* 2002.;99:129–34.
  42. Elimian A, Figueroa R, Tejani N. Intrapartum assessment of fetal well-being a comparison of scalp stimulation with scalp blood ph sampling. *Obstet Gynecol Surv.* 1997.;89(3):373–6.
  43. East CE, Begg L, Colditz PB, Lau R. Fetal pulse oximetry for fetal assessment in labour. *Cochrane Database of Syst Rev [Internet].* 2014 [pristupljeno 03.05.2020.]. Dostupno na: <http://www.thecochranelibrary.com>
  44. Garite TJ, Dildy GA, McNamara H, Nageotte MP, Boehm FH, Dellinger EH, i ostali. A multicenter controlled trial of fetal pulse oximetry in the intrapartum management of nonreassuring fetal heart rate patterns. *Am J Obstet Gynecol.* 2000.;183(5):1049–58.
  45. Sacco A, Muglu J, Navaratnarajah R, Hogg M. ST analysis for intrapartum fetal monitoring. *Obstet Gynaecol.* 2015.;17(1):5–12.
  46. Neilson JP. Fetal electrocardiogram (ECG) for fetal monitoring during labour. *Cochrane Database of Syst Rev [Internet].* 2013 [pristupljeno 03.05.2020.]. Dostupno na: <http://www.thecochranelibrary.com>
  47. NICE guidelines committee. NICE Guideline: Intrapartum care for healthy women and babies. [Internet]. NICE (National Institute for Health and Care Excellence). 2014. str. 1–58, updated in 2017. [pristupljeno 08.05.2020.]. Dostupno na: [www.nice.org.uk/guidance/cg190](http://www.nice.org.uk/guidance/cg190)
  48. Westgate JA, Wibbens B, Bennet L, Wassink G, Parer JT, Gunn AJ. The intrapartum deceleration in center stage: a physiologic approach to the interpretation of fetal heart rate changes in labor. *Am J Obstet Gynecol.* 2007.;197(3):236.e1-236.e11.





## ŽIVOTOPIS

### OSOBNI PODACI

Ime i prezime: Katarina Mamić

Datum rođenja: 13.10.1995.

Mjesto rođenja: Grad Zagreb

### OBRAZOVANJE

2002.-2010. Osnovna škola Vrbani, Zagreb

2010.-2014. 15. Gimnazija, Zagreb

2014.-2020. Medicinski fakultet, Sveučilište u Zagrebu

### IZVANNASTAVNE AKTIVNOSTI

2008. -2020. Voditeljica dječjeg crkvenog zbora „Isusovi maleni“

2016.- 2020. Aktivni član i volonter udruge Svjetski savez mladih Hrvatska, u sklopu koje sam organizirala i sudjelovala na mnogo projekata i edukacija

2016.- 2020. Demonstrator na Katedri za histologiju i embriologiju

2018.-2020. Aktivni član Studentske sekcije za infektologiju

2018. Sudjelovala na 25. FIAMC kongresu „Sanctity of life and the medical profession from Humanae vitae to Laudato si“

2017. i 2018. Prisustvovala na studentskim kongresima CROSS 14 i CROSS 15

2014-2020. Razni studentski poslovi

### POSEBNA ZNANJA I VJEŠTINE

Strani jezici: aktivno služenje engleskim jezikom, poznavanje osnova njemačkog jezika

Rad na računalu: MS Office, Internet

### HOBII INTERESI

Sviranje klavira, pjevanje, slikanje, dječje animiranje.