

„Large nested” varijanta urotelnog karcinoma - prikaz bolesnika

Grgurić, Tomislava; Jukić, Zoran; Pezelj, Ivan; Krušlin, Božo

Source / Izvornik: **Liječnički vjesnik, 2021, 143, 31 - 34**

Journal article, Published version

Rad u časopisu, Objavljena verzija rada (izdavačev PDF)

<https://doi.org/10.26800/LV-143-1-2-5>

Permanent link / Trajna poveznica: <https://urn.nsk.hr/urn:nbn:hr:105:747644>

Rights / Prava: [Attribution-NonCommercial-NoDerivatives 4.0 International/Imenovanje-Nekomercijalno-Bez prerada 4.0 međunarodna](#)

Download date / Datum preuzimanja: **2025-03-13**



Repository / Repozitorij:

[Dr Med - University of Zagreb School of Medicine Digital Repository](#)





„Large nested” varijanta urotelnog karcinoma – prikaz bolesnika

Large nested variant of urothelial carcinoma – a case report

Tomislava Grgurić¹, Zoran Jukić^{2,3,4}, Ivan Pezelj⁵, Božo Krušlin^{6,7}

¹Zdravstvena jedinica za patologiju i citologiju, Opća bolnica Nova Gradiška

²Odjel za opću kirurgiju, Opća bolnica Nova Gradiška

³Medicinski fakultet Osijek, Sveučilite Josipa Jurja Strossmayera u Osijeku

⁴Odjel za zdravstvene studije, Sveučilište u Zadru

⁵Klinika za urologiju, KBC Sestre milosrdnice

⁶Zavod za patologiju i citologiju „Ljudevit Jurak”, KBC Sestre milosrdnice

⁷Zavod za patologiju, Medicinski fakultet Sveučilišta u Zagrebu

Deskriptori

KARCINOM PRIJELAZNOG EPITELA – dijagnoza, patologija; TUMORI MOKRAČNOG MJEHURA – dijagnoza, patologija; UROTEL – patologija; INVERTIRANI PAPILOM – patologija; DIFERENCIJALNA DIJAGNOZA

Descriptors

CARCINOMA, TRANSITIONAL CELL – diagnosis, pathology; URINARY BLADDER NEOPLASMS – diagnosis, pathology; UROTHELIUM – pathology; PAPILLOMA, INVERTED – pathology; DIAGNOSIS, DIFFERENTIAL

SAŽETAK. Urotelni karcinom čini oko 90% malignih tumora mokraćnog mjehura, sa sklonošću raznolike diferencijacije. Različiti podtipovi imaju jedinstven histološki izgled i klinički tijek. Među podtipovima, jedan od najnovijih i rjeđih entiteta uvrštenih u najnoviju Klasifikaciju Svjetske zdravstvene organizacije (SZO) jest tzv. „large nested” varijanta urotelnog karcinoma koju karakterizira s jedne strane dobroćudan histološki izgled, a s druge agresivan klinički tijek te stoga predstavlja dijagnostički problem. Ovdje donosimo prikaz slučaja pacijenta obrađivanog zbog bezbolne makrohaturije.

SUMMARY. Urothelial carcinoma comprises about 90% of malignant pathology of the urinary bladder, with propensity for divergent differentiation. Resulting subtypes have unique histological appearance and clinical outcomes. Of these subtypes, so called large nested variant is one of the newest and rarest entities listed in the current World Health Organisation (WHO) classification, whose main feature is deceptive benign appearance which presents a diagnostic challenge, as this tumor has aggressive clinical course. We are describing the case report of a patient who presented with painless macrohaematuria.

„Large nested” varijanta urotelnog karcinoma jedna je od rjeđih varijanti urotelnog karcinoma, prvi put je opisana 2011.¹ te je uvrštena u najnoviju klasifikaciju SZO-a 2016. uz tzv. „nested” varijantu². Dosad je u literaturi opisano oko 60 slučajeva^{1,3,4}, a moguće je da je broj slučajeva mnogo veći s obzirom na problematičan patohistološki izgled koji može nalikovati brojnim dobroćudnim promjenama, primjerice hiperplaziji Brunnovih gnijezda, nefrogenom adenomu, invertiranom papilomu ili nekim neinvazivnim zloćudnim entitetima poput papilarnog karcinoma niskog gradusa odnosno nekim tipovima invazivnoga urotelnog karcinoma⁵.

Patohistološke karakteristike ove varijante su krupna, nepravilna gnijezda koja tvore jednolične urotelne stanice s blagom citološkom atipijom i niskom mitotskom aktivnosti, a za razliku od „obične” „nested” varijante zahvaća i površni urotel u obliku papilarnih formacija^{1,3,4,5}. Unatoč relativno jasno definiranim obilježjima, postavljanje ispravne dijagnoze nije uvijek jednostavno. Imunohistokemijski profil je sličan drugim varijantama urotelnog karcinoma, stoga se temeljem takve analize jedino može potvrditi da je tumor urotelnog podrijetla. Neki su radovi pokazali potencijalnu vrijednost određivanja proliferacijske aktivnosti

pomoću Ki-67 i ekspresije p53 u razlikovanju benignih od malignih promjena mokraćnog mjehura^{5,6,7}. Međutim, preklapanje proporcija imunoreaktivnosti omogućuje primjenu Ki-67 i p53 u svakodnevnoj praksi patologa u razlikovanju dobroćudnih od zloćudnih promjena. Cilj je ovog rada prikazati bolesnika s ovim neuobičajenim tipom tumora koji usprkos indolentnom histološkom izgledu najčešće pokazuje agresivnije biološko ponašanje, što naglašava važnost pravilne dijagnoze i adekvatnog liječenja.

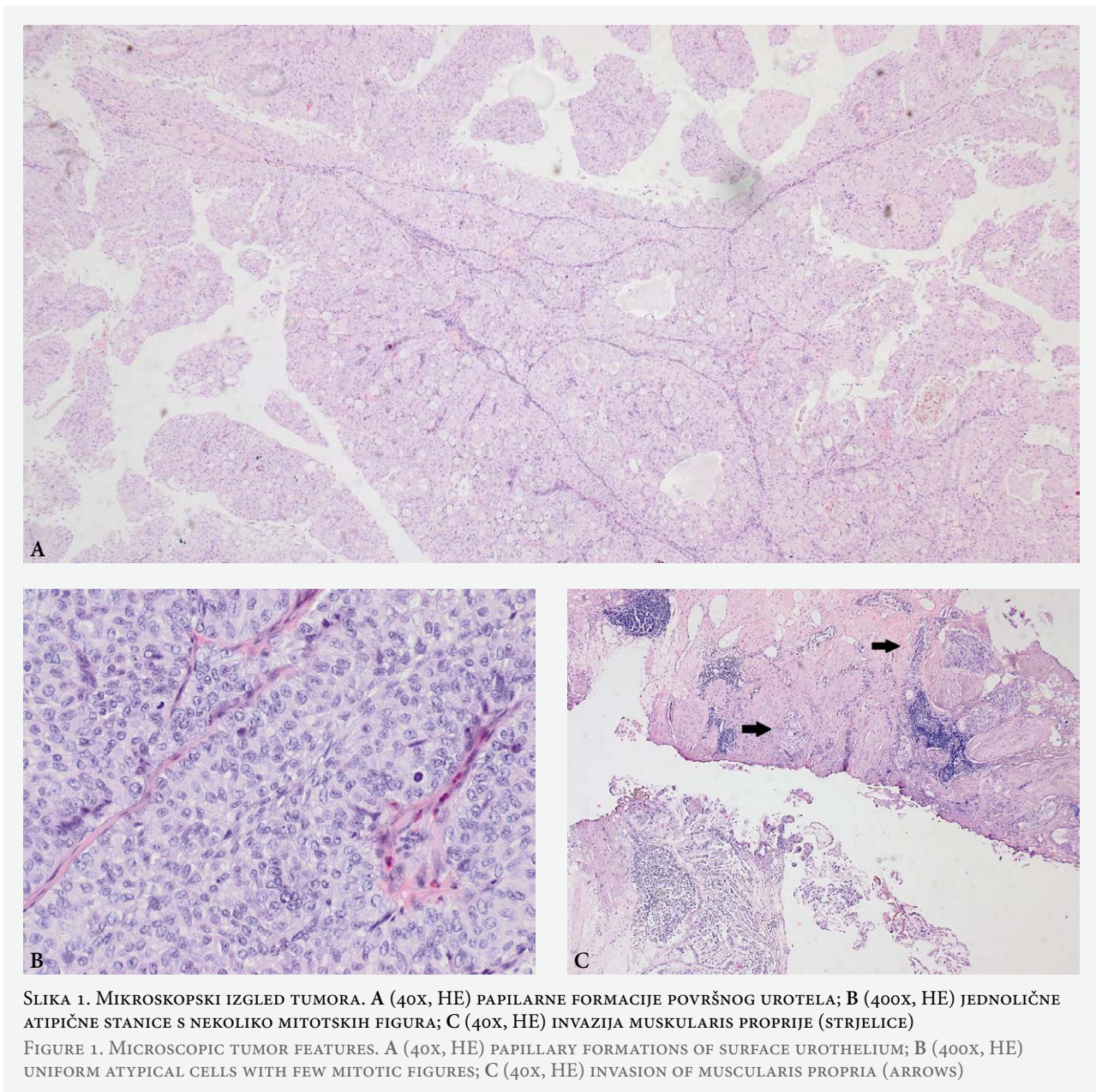
Prikaz slučaja

Pacijent je 72-godišnji muškarac koji je klinički obrađivan krajem 2019. godine zbog simptoma bezbolne makrohaturije. Laboratorijski nalazi pokazivali su blagu anemiju i lagano povišene upalne parametre, a kompletni test urina brojne eritrocite i ponešto upal-

Adresa za dopisivanje:

Tomislava Grgurić, dr. med.,
Zdravstvena jedinica za patologiju i citologiju, Opća bolnica Nova Gradiška,
Josipa Jurja Strossmayera 17A, 35400 Nova Gradiška,
e-pošta: tomislava.grguric@gmail.com

Primljeno 4. svibnja 2020., prihvaćeno 6. kolovoza 2020.



nih stanica i proteina. Citološka analiza urina pokazuje reaktivno-degenerativne promjene urotela i tek pokoju atipičnu stanicu. Na intravenskoj urografiji vidio se defekt punjenja u desnoj polovici mjehura, promjera do 11 mm, a na kompjutoriziranoj tomografiji (CT) zdjelice zadebljana stijenka mokraćnog mjehura oko desnog ureterovezikalnog ušća veličine 1,6 x 0,8 cm, dok se cistoskopskim pregledom vidjela tumorska tvorba promjera do 3 cm, lokalizirana iznad desnoga ureteralnog ušća sa širenjem prema lateralnoj stijenci mokraćnog mjehura. Preglednom dostupne medicinske dokumentacije utvrđeno je da je pacijent 2011. godine imao papilarni urotelni karcinom, patološkog stadija pTa.

Učinjena je transuretralna resekcija opisanog područja i materijal je poslan na patohistološku analizu (slika 1). Primljeno je tridesetak trakastih uzoraka duljine od 0,3 do 1 cm, koji su preuzeti i pregledani u potpunosti. Histološki su svi uzorci bili prožeti tumorskim tkivom građenim na površini manjim dijelom od fuzioniranih papilarnih formacija, a većim dijelom od krupnih, nepravilnih gnijezda koja mjestimice pokazuju tzv. „back to back” raspored, a mjestimice su razdvojena obilnijom vezivnom stromom. Tumorske stanice su bile lagano atipične, jednolične, krupne i okruglaste do poligonalne, s obilnom i mjestimice svijetlom citoplazmom, s tek pokojom izraženom jezgrićom, a mitotska aktivnost je bila do 2 mitoze na 10

vidnih polja velikog povećanja. Manji dio opisanih gnijezda bio je cistično promijenjen. Tumor je infiltrirao muskularis propriju, što je bio jasan znak da entitet ipak nije dobroćudan unatoč blago atipičnom izgledu.

Imunohistokemijska analiza nije učinjena jer ne bi pomogla u dijagnostici. Invazija muskularis proprije, različita veličina i izgled gnijezda i njihova nepravilna distribucija također nisu bili u skladu s histološkom slikom invertiranoga urotelnog karcinoma niti uobičajenoga papilarnog karcinoma.

Pregledom dostupne literature i najnovije klasifikacije SZO-a postavili smo konačnu dijagnozu „*large nested*” varijante urotelnog karcinoma.

Pacijent je cistektomiran u prosincu 2019. godine u drugoj ustanovi uz patohistološki nalaz invazivnoga urotelnog karcinoma sličnoga histološkog izgleda, sa širenjem kroz sve slojeve stijenke u okolno masno tkivo, uz negativne limfne čvorove (patološki stadij pT3N0).

Rasprava

„*Large nested*” varijanta je problematičan entitet u velikoj obitelji urotelnih karcinoma zbog svoga zavaravajućeg izgleda koji može nalikovati na dobroćudne promjene ili na lezije niskoga malignog potencijala, što može biti pogubno za pacijenta jer je klinički tijek agresivan. Tumor se može zamijeniti s neneoplastičnim, prekomjernim bujanjem urotelnih stanica kakvo se često vidi u mokraćnom sustavu, kao što su cistični cistitis, glandularni cistitis, bujanje von Brunnovih gnijezda, međutim te se promjene relativno lako može razlikovati poradi uniformnosti stanica i gnijezda te nedostatka stromalne reakcije^{1,5}. Invertirani papilom je sljedeća diferencijalna dijagnoza, a karakteriziran je uniformnim trabekulama i tračcima koji se šire po lamini propriji za razliku od nepravilnih gnijezda u „*large nested*” varijanti^{1,5,7}. Invertirani papilomi pokazuju urednu polarizaciju stanica, ponekad sadrže vretenaste stanice i stvaraju palisade na periferiji. Nekroze i stanične atipije nema. Mitoze su najčešće odsutne⁷. Razlikovanje urotelnog karcinoma invertiranog načina rasta od invertiranog papiloma može biti otežano zbog njihove morfološke sličnosti, posebno ako se radi o malom bioptičkom materijalu ili pak materijalu dobivenom transuretralnom resekcijom⁷. Najvažnija diferencijalna dijagnoza jest papilarni karcinom niskoga gradusa s invertiranim načinom rasta, ponajviše stoga što su oba tipa tumora karakterizirana velikim gnijezdima uniformnih tumorskih stanica^{1,5,7}. „*Large nested*” varijanta obično sadrži i papilarnu komponentu niskog gradusa, ali se površinska, papilarna komponenta često vidi i u karcinomu s invertiranim načinom rasta⁵. Tumorska gnijezda u muskularis propriji češće se vide u „*nested*” varijanti urotelnog karcinoma, uključujući i „*large nested*”. Brimo i sur.⁵ su prikazali 12 slučajeva invazivnoga urotelnog karcino-

ma s invertiranim načinom rasta koji po njima zadovoljavaju nedavno opisane kriterije za tzv. „*large nested*” varijantu urotelnog karcinoma. U svih je pacijenata bila nazočna invazivna komponenta, a 10 ih je imalo i površinsku papilarnu komponentu. Većina područja unutar tumora pokazivala je neinvazivni način rasta, međutim barem fokalno su nađena žarišta nepravilnih obrisa nakupina tumorskih stanica s izraženijom vezivnom stromom između pojedinih otočića stanica. Upalna reakcija u stromi nađena je u 11 od 12 slučajeva, a dezmozoplazija i retrakcijske pukotine u još 8. Retrakcijske pukotine su prema nekim autorima znak stromalne reakcije i invazivnosti tumora^{8,9}. Tumorske stanice invertiranoga papilarnog karcinoma mogu pokazivati blagu atipiju, međutim često se vidi izražena hiperkromazija, prominentni nukleoli i izrazito nepravilne nuklearne membrane te brojne mitoze⁵. Sloj epitela je obično deblji i često stvara gnijezdaste formacije⁷. Karcinomi, za razliku od papiloma, u većini slučajeva pokazuju pozitivnu reakciju na markere kao što su Ki-67, p53 te CK20⁷. Gnijezda tumorskih stanica u „*nested*” varijanti su često međusobno odvojena obilnim vezivom, različite su veličine i oblika te izgledaju infiltrativno^{1,4}. Naposljetku, „*large nested*” varijanta urotelnog karcinoma se razlikuje od tzv. „*nested*” varijante po tome što su gnijezda u potonjoj mala i obično gusto smještena, bez obilnije stromalne reakcije između pojedinih gnijezda. „*Large nested*” varijanta češće se pojavljuje u muškaraca starije životne dobi, a prema podacima iz literature opisana je u dobi od 39 do 89 godina^{1,3,4}.

Imunohistokemijske metode načelno ne pomažu u diferenciranju od drugih zloćudnih urotelnih lezija. Među novijim tehnikama testiranje mutacije TER T promotora čini se korisnim u razlikovanju dobroćudnih od zloćudnih promjena, jer prema dosadašnjim studijama u dobroćudnim promjenama nema mutacija TER T promotora⁶. Zhong i sur. su utvrdili mutaciju TER T u 8 od 10 slučajeva „*large nested*” i još 17 od 20 tzv. „*nested*” varijante, ali niti u jednom od 14 slučajeva benignih promjena koje imitiraju ove tumore⁶. Međutim, za sada testiranje mutacije TER T promotora nije lako dostupno u svakodnevnom radu mnogih patologa.

Pregled literature pokazuje da su tzv. „*large nested*”, „*inverted*”, „*endophytic*” i „*inverted papilloma-like*” varijante invazivnoga urotelnog karcinoma najvjerojatnije dijelovi morfološkog spektra povezanih tumora mokraćnog mjehura sa sličnim patohistološkim obilježjima. Međutim, treba ih razlikovati od tzv. „*nested*” varijante koja se vrlo rijetko nalazi pridružena i pokazuje različita morfološka obilježja.

U odsutnosti jasnih indikatora zloćudnosti kao što su citološke atipije visokog stupnja, invazija muskularis proprije ili limfovaskularna invazija, pažljiv pregled na izgled dobroćudnih lezija sa svježom da ovaj entitet

postoji zasad je najbolji pristup u što preciznijoj dijagnozi ove varijante urotelnog karcinoma.

LITERATURA

1. Cox R, Epstein JI. Large Nested Variant of Urothelial Carcinoma: 23 Cases Mimicking von Brunn Nests and Inverted Growth Pattern of Noninvasive Papillary Urothelial Carcinoma. *Am J Surg Pathol* 2011;35:1337–42. Doi: 10.1097/PAS.0b013e318222a653
2. Moch H., Humphrey PA, Ulbright TM, Reuter VE (editors). WHO Classification of Tumours of the Urinary System and Male Genital Organs, Lyon: International Agency for Research on Cancer; 2016.
3. Comperat E, Mc Kenney J, Hartmann A i sur. Large nested variant of urothelial carcinoma: a clinicopathologic study of 36 cases. *Histopathology* 2017;71:703–10, Doi: 10.1111/his.13280
4. Samaritunga H, Delahunt B. Recently described and unusual variants of urothelial carcinoma of the urinary bladder. *Pathology* 2012; 44(5):407–18. Doi: 10.1097/PAT.0b013e3283560172
5. Brimo F, Dauphin-Pierre S, Aprikian A i sur. Inverted Urothelial Carcinoma: A Series of Twelve Cases with a Wide Morphological Spectrum Overlapping with the Large Nested Variant. *Hum Pathol* 2015;46:1506–13, doi: 10.1016/j.humpath.2015.06.010
6. Zhong M, Tian W, Zhuge J i sur. Distinguishing Nested Variants of Urothelial Carcinoma From Benign Mimickers by TERT Promoter Mutation. *Am J Surg Pathol* 2015;39:127–31. Doi:10.1097/PAS.0000000000000305
7. Džombeta T, Krajačić-Jagarčec G, Tomas D, Kraus O, Ružić B, Krušlin B. Urotelni karcinom invertiranog načina rasta: prikaz 4 slučaja. *Acta Med Croat* 2010;64:47–50.
8. Bostwick DG, Mikuz G. Urothelial papillary (exophytic) neoplasms. *Virchows Arch* 2002;441:109–16. Doi:10.1007/s00428-002-0624-y.
9. Džombeta T, Krušlin B. High grade T1 papillary urothelial bladder cancer shows prominent peritumoral retraction clefting. *Pathol Oncol Res* 2018;24:567–74. Doi: 10.1007/s12253-017-0279-2