

Drukčiji pristup liječenju oštećenog meniska - sačuvajmo menisk

Jelić, Mislav; Vlaić, Josip; Josipović, Mario; Serdar, Jure

Source / Izvornik: **Liječnički vjesnik, 2021, 143, 51 - 62**

Journal article, Published version

Rad u časopisu, Objavljena verzija rada (izdavačev PDF)

<https://doi.org/10.26800/LV-143-1-2-8>

Permanent link / Trajna poveznica: <https://urn.nsk.hr/urn:nbn:hr:105:637000>

Rights / Prava: [Attribution-NonCommercial-NoDerivatives 4.0 International/Imenovanje-Nekomercijalno-Bez prerada 4.0 međunarodna](#)

Download date / Datum preuzimanja: **2025-02-20**



Repository / Repozitorij:

[Dr Med - University of Zagreb School of Medicine
Digital Repository](#)





Drukčiji pristup liječenju oštećenog meniska – sačuvajmo menisk

Different approach in meniscal lesion management – save the meniscus

Mislav Jelić^{1,2✉}, Josip Vlaić³, Mario Josipović¹, Jure Serdar¹

¹ Klinika za ortopediju, KBC Zagreb

² Medicinski fakultet Sveučilišta u Zagrebu

³ Odjel za dječju ortopediju, Klinika za dječje bolesti Zagreb

Deskriptori

TIBIJALNI MENISCI – kirurgija, patologija, transplantacija;
OZLJEDE TIBIJALNOG MENISKA – kirurgija;
ORTOPEDSKI KIRURŠKI ZAHVATI – metode;
MENISCEKTOMIJA – metode; ARTHROSKOPIJA;
TEHNIKE KIRURŠKOG ŠIVANJA;
OSTEOARTRITIS KOLJENA – etiologija, prevencija

Descriptors

MENISCI, TIBIAL – pathology, surgery, transplantation;
TIBIAL MENISCUS INJURIES – surgery;
ORTHOPEDIC PROCEDURES – methods;
MENISCECTOMY – methods; ARTHROSCOPY;
SUTURE TECHNIQUES;
OSTEOARTHRITIS, KNEE – etiology, prevention
and control

SAŽETAK. Menisci su vezivno-hrskavične strukture koje imaju važnu ulogu u zaštiti zglobne hrskavice i stabilnosti koljena. Puknuće meniska predstavlja najčešću intraartikularnu patologiju koljenskog zgloba te je najčešći razlog izvođenja operacijskih zahvata na koljenu. Razvojem artroskopskih tehnika, artroskopska djelomična meniscektomija postala je metodom izbora u liječenju puknuća meniska. Iako je minimalno invazivan zahvat kojim se odstranjuje samo dio meniska, a nakon kojeg se bolesnici brzo vraćaju svakodnevnim aktivnostima, artroskopska djelomična meniscektomija dugoročno ima nepovoljan utjecaj na hrskavicu koljena, što rezultira ubrzanim razvojem osteoartritisa. Stoga se od devedesetih godina prošlog stoljeća sve više promovira metoda artroskopskog šivanja meniska kojom se nastoji sačuvati anatomska cjelovitost, a time i funkcionalnost meniska. Premda kliničke studije pokazuju zadovoljavajuće dugoročne rezultate nakon takvih zahvata, nažalost, i dalje se šivanje meniska ne izvodi dovoljno često. Cilj ovoga preglednog rada jest naglasiti važnost meniska u očuvanju hrskavice i stabilnosti koljena te na temelju podataka iz literature prikazati suvremene spoznaje o etiologiji, klasifikaciji, dijagnostici i liječenju puknuća meniska.

SUMMARY. The menisci are fibrocartilaginous structures that play a crucial role in knee stability and cartilage protection. Meniscal lesions represent the most common knee injuries and are the major reason for patients undergoing knee surgery. Along with the development of arthroscopic techniques, arthroscopic partial meniscectomy, as a less invasive procedure that removes only the damaged part of the meniscus, became the gold standard in the treatment of meniscal lesions. Although arthroscopic partial meniscectomy is a minimally invasive procedure, after which patients quickly return to their daily activities, it has a devastating long-term impact on the knee cartilage, resulting in an accelerated development of the knee osteoarthritis. Therefore, the techniques of meniscal repair are increasingly promoted since the 1990s. Although clinical studies show satisfactory long-term results after such procedures, unfortunately, meniscal repair is still not performed frequently enough. The aim of this review is to emphasize the importance of the meniscus in the preservation of the cartilage of the knee and to present, on the basis of literature data, contemporary insights into the etiology, classification, diagnosis, and treatment of meniscal lesions.

Glavna funkcija meniska jest raspodjela opterećenja između zglobnih ploha u cilju zaštite zglobne hrskavice. U slučaju prekida anatomske cjelovitosti meniska, tj. puknuća, menisk gubi svoju fiziološku funkciju zaštite hrskavice koljena te se pokreću nepovoljni procesi koji dovode do oštećenja hrskavice, što će u konačnici rezultirati ubrzanim razvojem degenerativnih promjena odnosno osteoartritisom (u daljnjem tekstu OA) koljena.

Puknuće meniska koljena s incidencijom od 60 do 70 slučajeva na 100.000 najčešća je ozljeda koljena i čini gotovo 75% ukupne intraartikularne patologije koljenskog zgloba.^{1,2} Prema podacima iz literature 70% svih artroskopija koljena učini se zbog puknuća meniska, a samo u Sjedinjenim Američkim Državama iz istog se razloga godišnje učini oko 500.000 artroskopija koljena.^{1,2}

Prvi zapis o operacijskom liječenju puknuća meniska potječe iz 1883. kada je Thomas Annandale izveo

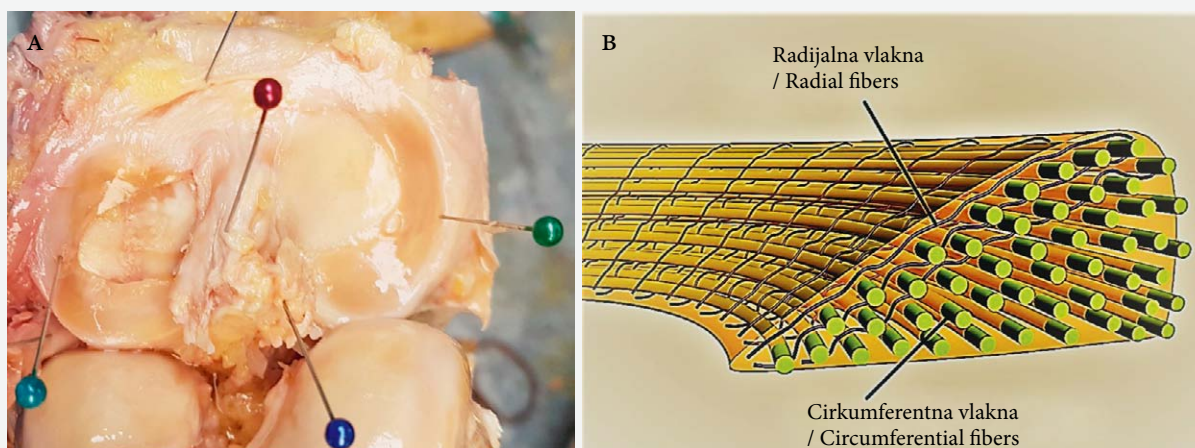
prvi popravak meniska šivanjem.³ Međutim, tradicionalni pristup operacijskom liječenju puknuća meniska veže se uz Iana Scoota Smilliea (1907. – 1992.) i uključuje izvođenje tzv. potpune meniscektomije otvorenim pristupom gdje se nakon artrotomije, bez obzira na izgled puknuća, menisk u potpunosti uklonio iz koljena.⁴ Naime, Smillie je smatrao kako je menisk afunkcionalna koljenska struktura koju je i pri samoj sumnji na puknuće potrebno u cijelosti odstraniti.⁴

Premda je već 1948. Sir Thomas Fairbanks opisao degenerativne promjene zglobne hrskavice koljena koje nastaju nakon potpune meniscektomije, tek na-

✉ Adresa za dopisivanje:

Prof. dr. sc. Mislav Jelić, <https://orcid.org/0000-0003-1806-1349>
Klinika za ortopediju KBC-a Zagreb, Medicinski fakultet Sveučilišta u Zagrebu,
Trg braće Mažuranić 2, 10000 Zagreb, e-pošta: mislavorto@gmail.com

Primljeno 27. travnja 2020., prihvaćeno 25. svibnja 2020.



SLIKA 1. MENISK

A) FOTOGRAFIJA KADAVERIČNOG LJUDSKOG KOLJENA KOJA POKAZUJE MEDIJALNI MENISK (ZELENA IGLA), LATERALNI MENISK (TIRKIZNA IGLA), TIBIJALNO HVATIŠTE PREDNJE UKRIŽENE SVEZE (CRVENA IGLA), STRAŽNJU UKRIŽENU SVEZU (PLAVA IGLA)
 B) SHEMATSKI PRIKAZ RASPOREDA KOLAGENIH VLAKANA U MENISKU

FIGURE 1. THE MENISCUS

A) PHOTOGRAPHY OF THE CADAVERIC HUMAN KNEE SHOWING MEDIAL MENISCUS (GREEN NEEDLE), LATERAL MENISCUS (TURQUOISE NEEDLE), ANTERIOR CRUCIATE LIGAMENT – TIBIAL ATTACHMENT (RED NEEDLE), POSTERIOR CRUCIATE LIGAMENT (BLUE NEEDLE)

B) ORIENTATION OF COLLAGEN FIBERS IN THE MENISCUS – SHEMATIC REPRESENTATION

pretkom tehnologije, točnije razvitkom artroskopije, dolazi do pomaka u liječenju ozljeda meniska.^{5,6} Ključnu ulogu u razvoju artroskopije, a time i liječenja puknuća meniska, odigrao je japanski kirurg Masaki Watanabe.⁶ Watanabe je 1951., nastavno na rad svog učitelja Kenjia Takagija koji je 1931. dizajnirao prototip modernog artroskopa, razvio tzv. artroskop broj 13 koji je bio prilagođen koljenskom zglobo, no samo za dijagnostičke svrhe.⁷ Watanabe nastavlja poboljšavati karakteristike artroskopa te ga počinje koristiti i u terapijske svrhe, a 1962. prvi u svijetu izvodi meniscektomiju artroskopskim pristupom.^{6,7} Ovdje valja spomenuti da je prvu meniscektomiju artroskopskim pristupom u SAD-u 1974. učinio Richard O'Connor, a u Hrvatskoj Zvonimir Gjurić osamdesetih godina prošlog stoljeća.^{8,9}

Uvođenjem artroskopije postupno je odbačena potpuna meniscektomija otvorenim pristupom. Premda je artroskopskim pristupom moguće učiniti i potpunu meniscektomiju, artroskopska tehnika je omogućila napredak te je potpunu meniscektomiju, koja je bila standard tog doba, zamijenila djelomična meniscektomija. Kako je poslijeoperacijski oporavak nakon artroskopske djelomične meniscektomije (u daljnjem tekstu ADM) relativno brz, takav način operacijskog zbrinjavanja puknuća meniska proširio se po čitavom svijetu u posljednja dva desetljeća prošlog stoljeća, premda su se usporedno razvijale i tehnike popravka (šivanja) meniska. Štoviše, već krajem 1960-ih Hiroshi Ikeuchi izvodi prvo artroskopsko šivanje meniska, a početkom 1980-ih Charles Hennig uvodi tzv. *inside-*

-out (iznutra – van) tehniku artroskopskog šivanja meniska.⁶

Unatoč razvoju operativnih tehnika šivanja meniska, ali i provedenim biomehaničkim i kliničkim studijama kojima je nepobitno dokazana povezanost između meniscektomije i razvoja preuranjenog OA koljena, ADM se i danas najčešće koristi u liječenju puknuća meniska. Ipak, moderne spoznaje o važnosti meniska u očuvanju hrskavice i stabilnosti koljena kao i razvoj dijagnostičkih metoda koje omogućuju točniji opis puknuća meniska polako, ali sigurno, mijenjaju trendove u načinu zbrinjavanja puknuća meniska. Štoviše, unutar ortopedске zajednice dolazi do nove paradigme u zbrinjavanju puknuća meniska koja glasi: *Sačuvajmo menisk!*^{10,11}

Cilj ovoga preglednog rada jest naglasiti važnost očuvanja meniska koljena te na temelju podataka iz literature prikazati suvremene spoznaje o etiologiji, klasifikaciji, dijagnostici i liječenju puknuća meniska.

Anatomija i fiziologija meniska

Menisk, lat. *meniscus*, dolazi od grčke riječi *mēniskos*, što znači „polumjesec”.¹² Menisci su parne polumjesečaste vezivno-hrskavične strukture smještene u medijalnom odnosno lateralnom odjeljku koljena između femura i tibije (slika 1a). Središnji rub obaju meniska jest slobodan, a periferni rub je gotovo cijelom dužinom spojen s unutarnjim dijelom zglobne ovojnice, osim manjeg dijela lateralnog meniska koji se nalazi uz tetivu poplitealnog mišića. Svojim obli-

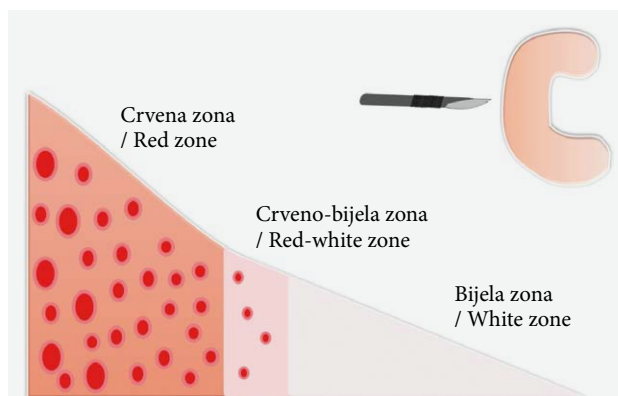
kom menisci povećavaju kontaktnu površinu zglobnih tijela smanjujući time nekongruentnost između zglobnih ploha femoralnih kondila i platoa tibije. Na taj način doprinose boljem prijenosu opterećenja, čime se smanjuje pritisak na zglobnu hrskavicu, a ujedno pridonose i stabilnosti zgloba.¹²

Menisci sadrže oko 70% vode i 30% organske tvari. Glavni dio organske tvari čini kolagen s udjelom od 75%, dok ostatak čine proteoglikani te elastin.¹² Osnovno usmjerenje kolagenih vlakana u menisku jest cirkumferentno. Okomito na cirkumferentna vlakna u površinskim dijelovima meniska postavljena su i kolagena vlakna radijalnog usmjerenja (slika 1b). Kod opterećenja, pritiskom zglobne plohe femura na menisk, cirkumferentna vlakna koja idu između prednjeg i stražnjeg korijena meniska se napinju, a istodobno dolazi i do otpuštanja molekula vode vezane za proteoglikane u zglobni prostor, čime je spriječeno prekomjerno opterećenje između zglobnih ploha, a time se i dodatno „podmazuje” sâm koljenski zglob.¹³

Tijekom intrauterinog razvoja menisk je vaskulariziran cijelom svojom površinom.¹² Nakon rođenja dolazi do postupnog smanjenja krvne opskrbe meniska pa tako do desete godine života prestaje krvna opskrba unutrašnjih dviju trećina meniska, dok vanjska trećina ostaje prokrvljena.¹⁴ Ovisno o prokrvljenosti, idući od periferije prema unutrašnjosti meniska, Arnoczky i Warren su podijelili menisk u tri zone: crvenu, crveno-bijelu te bijelu zonu, pri čemu je crvena zona najbolje prokrvljeni dio meniska (slika 2.).¹⁵ Spomenuta podjela ima važnu ulogu u kliničkoj praksi jer lokalizacija puknuća meniska, između ostalog, određuje potencijal cijeljenja te samim time ima i ulogu u izboru liječenja.¹⁶ Iako je postupni gubitak vaskularizacije meniska dio normalnog procesa starenja, bitno je naglasiti da je menisk u dječjoj i adolescentnoj dobi i dalje bogato prokrvljen, zbog čega ima odličan potencijal cijeljenja.¹⁴ Upravo iz tog razloga, prema suvremenim shvaćanjima, a s obzirom na važnost meniska u očuvanju homeostaze koljena, meniscektomija kod djece i adolescenata predstavlja svojevrsni „*vitium artis*” te je svaku takvu leziju u načelu potrebno zbrinuti šivanjem.¹⁷

Klasifikacija puknuća meniska

Međunarodno društvo za artroskopiju, kirurgiju koljena i sportsku medicinu (engl. *International Society of Arthroscopy, Knee Surgery and Orthopaedic Sports Medicine* – ISAKOS) 2006. godine osnovalo je radnu skupinu u svrhu izrade objektivne i pouzdane klasifikacije puknuća meniska. Cilj klasifikacije bio je standardizirati tipove puknuća meniska i usuglasiti terminologiju radi objektivnog praćenja ishoda liječenja. S tom svrhom osmišljen je i dijagnostički obrazac kojim su sistematizirani kriteriji za evaluaciju puknuća meniska.¹⁸ Klasifikacijom su obuhvaćeni slijedeći kri-

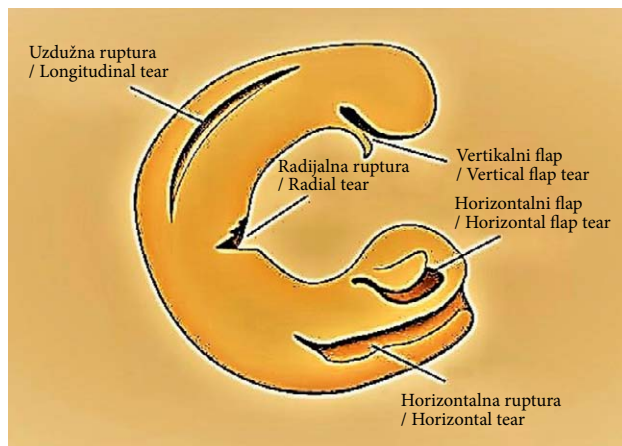


SLIKA 2. POPREČNI PRESJEK MENISKA – SHEMATSKI PRIKAZ ZONA VASKULARIZACIJE

ARNOCZKY I WARREN¹⁵ PODIJELILI SU MENISK U 3 ZONE VASKULARIZACIJE: CRVENA ZONA, CRVENO-BIJELA ZONA I BIJELA ZONA. CRVENA ZONA JEST NAJBOLJE PROKRVLJENI DIO MENISKA. OBUHVAĆA PERIFERNU TREĆINU MENISKA TE JE U TIJESNOJ VEZI SA ZGLOBNOM OVOJNICOM ODAKLE PRIMA KRVNE ŽILE KOJE FORMIRAJU GUSTU MREŽU. CRVENO-BIJELA ZONA JEST GRANIČNA ZONA IZMEĐU VASKULARIZIRANOG I AVASKULARNOG DIJELA MENISKA U KOJOJ SE NALAZE ZAVRŠETCI KRVNIH ŽILA. PREOSTALI DIO MENISKA ČINI BIJELU ZONU. U OVOJ ZONI NEMA KRVNIH ŽILA, A IZMJENA TVARI TOG DIJELA MENISKA VRŠI SE DIFUZIJOM IZ SINOVIJALNE TEKUĆINE.

FIGURE 2. MENISCUS CROSS SECTION – SCHEMATIC REPRESENTATION OF THE VASCULARIZATION ZONES ARNOZKY AND WARREN¹⁵ DIVIDED THE MENISCUS INTO THREE ZONES OF VASCULARIZATION: THE RED ZONE, THE RED-WHITE ZONE AND THE WHITE ZONE. THE RED ZONE IS THE FULLY VASCULARIZED PART OF THE MENISCUS. IT COVERS THE PERIPHERAL THIRD OF THE MENISCUS AND IS CLOSELY RELATED TO THE JOINT CAPSULE FROM WHICH IT RECEIVES BLOOD VESSELS THAT FORM A DENSE NETWORK. THE RED-WHITE ZONE IS THE BOUNDARY ZONE BETWEEN THE VASCULARIZED AND AVASCULAR PART OF THE MENISCUS, WHICH CONTAINS THE ENDS OF THE BLOOD VESSELS. THE REST OF THE MENISCUS FORMS THE WHITE ZONE. THERE ARE NO BLOOD VESSELS IN THIS ZONE, AND THIS PART OF THE MENISCUS RECIVES NOURISHMENT FROM THE SYNOVIAL FLUID BY DIFFUSION.

teriji: dubina puknuća (djelomično ili kompletno), obodna širina puknuća, lokalizacija puknuća, lokalizacija puknuća lateralnog meniska s obzirom na poplitealni hiatus, obrazac (izgled) puknuća, kvaliteta tkiva meniska (degenerativna i nedegenerativna puknuća), duljina puknuća te veličina odnosno postotak odstranjenog meniska ako je intraoperacijski učinjena meniscektomija.¹⁸ Premda je na temelju ovih kriterija provedena i pilot-studija kojom je dokazana dostatna pouzdanost takve evaluacije puknuća meniska, ova klasifikacija nije u potpunosti prihvaćena. Iz tog razloga i dalje ne postoji uniformna i općeprihvaćena klasifikacija, ali se navedeni kriteriji, zasebno kao samostalne klasifikacije ili kombinirano, ipak koriste u svakodnevnoj kliničkoj praksi pri evaluaciji puknuća meniska.



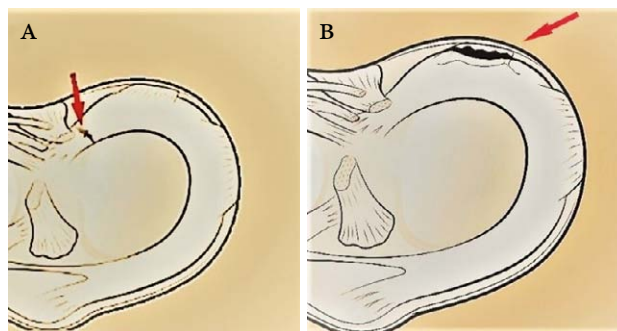
SLIKA 3. TIP PUKNUĆA MENISKA PREMA IZGLEDU PREMA ISAKOS KLASIFIKACIJI

FIGURE 3. MENISCAL LESION TEAR PATTERN ACCORDING TO ISAKOS CLASSIFICATION

Puknuća meniska najčešće se klasificiraju prema obrascu, tj. izgledu samog puknuća (slika 3.). Prema toj podjeli razlikujemo vertikalna, horizontalna i radijalna puknuća. Kod vertikalnih puknuća linija puknuća je okomita na plato tibije, a paralelna s cirkumferentnim kolagenim nitima. Vertikalna puknuća su najčešće uzdužna, no može biti formiran i tzv. vertikalni flap. Poseban oblik uzdužnog vertikalnog puknuća predstavlja tzv. „bucket handle” puknuće, gdje dolazi do potpunog uzdužnog razdvajanja meniska koji poprima oblik tzv. drške na košarici (engl. *bucket handle*). U slučaju horizontalnog puknuća linija puknuća je paralelna s tibijalnim platom te dijeli menisk na dva dijela, gornji i donji. Prilikom radijalnog puknuća dolazi do prekida cirkumferentnih kolagenih niti, a usmjereno je od unutarnjega slobodnog ruba prema periferiji meniska. Ako izgled puknutog meniska ne odgovara nijednom od navedenih, govorimo o kompleksnom puknuću meniska.^{12,19,20}

Jedna od najvažnijih podjela puknuća meniska jest ona prema lokalizaciji. Ona uključuje smještanje puknuća u jednu od zona vaskularizacije meniska, zbog čega ima i prognostičku vrijednost jer će menisk bolje cijeliti ukoliko je puknuće u dobro prokrvljenoj zoni.^{12,15}

Prema mehanizmu nastanka puknuća meniska mogu biti traumatska i degenerativna. Traumatska puknuća nastaju uglavnom u mlađoj populaciji i karakterizirana su akutnom pojavom simptoma kao posljedica ozljede koljena, a prema izgledu najčešće su vertikalna ili radijalna.^{21–23} Degenerativna puknuća meniska najčešće se ne povezuju s traumatskim događajem, već nastaju kao posljedica ponavljajućih opterećenja na degenerativno promijenjeni menisk, koja u konačnici rezultiraju puknućem. Nastup simptoma u tom slučaju jest obično postupan, a prema izgledu



SLIKA 4. SHEMATSKI PRIKAZ KOLJENA POKAZUJE:

A) PUKNUĆE KORIJENA MENISKA; B) RAMP LEZIJA

FIGURE 4. SHEMATIC REPRESENTATION OF THE KNEE DEMONSTRATING: A) MENISCAL ROOT TEAR; B) RAMP LESION

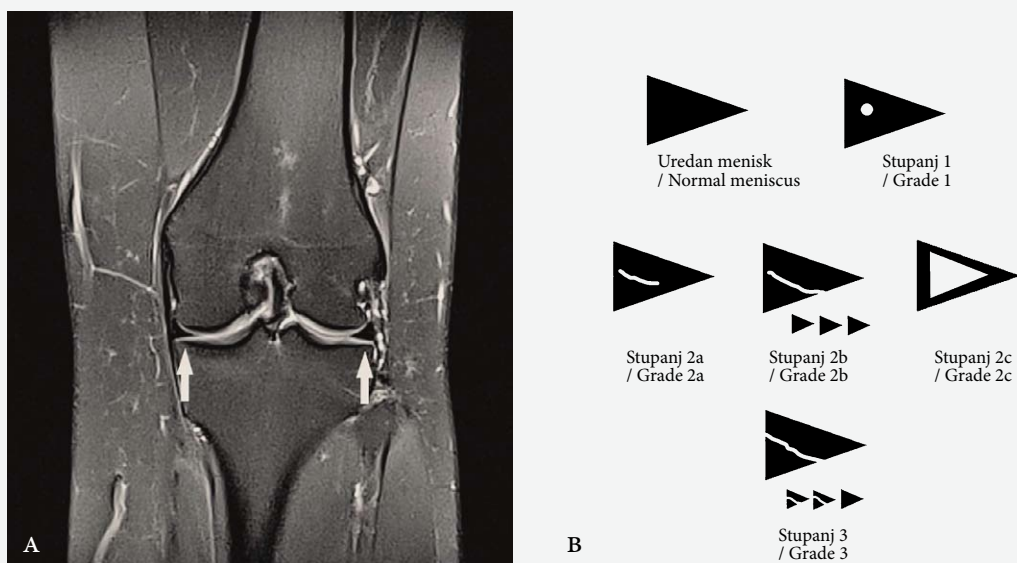
degenerativna puknuća su najčešće horizontalna ili kompleksna.^{21–23}

Izdvojeni oblik puknuća meniska predstavljaju puknuće korijena meniska (engl. *root tear*) te tzv. ramp lezija (engl. *ramp lesion*) (slika 4.).¹⁷ Puknuće korijena meniska predstavlja razdor kolagenih niti koje povezuju robove meniska za tibijalni plato s avulzijom kosti ili bez nje, ali obuhvaća i sva radijalna puknuća meniska do 1 cm od hvatišta korijena.^{24,25} Takvo puknuće meniska funkcionalno predstavlja potpunu menisektomiju te je biomehanički izrazito nepovoljno jer se značajno povećava kontaktni pritisak između tibije i femura.²⁴

Ramp lezija predstavlja poseban oblik uzdužnog puknuća stražnjeg roga medijalnog meniska u području spoja stražnjeg roga i meniskotibijalnog odnosno meniskokapsularnog ligamenta.^{23,24} Naziva se i skrivena lezija meniska jer ju je vrlo teško uočiti na snimkama učinjenima magnetskom rezonancijom (u daljnjem tekstu MR), ali i standardnom artroskopskom inspekcijom.^{26,27} Premda je opisana još osamdesetih godina prošlog stoljeća, tek u posljednjih nekoliko godina pridaje joj se veći značaj zbog toga što je primijećeno da je u velikom broju slučajeva udružena s puknućem prednjega križnog ligamenta (lat. *ligamentum cruciatum anterior* – u daljnjem tekstu LCA).²⁶

Dijagnostika puknuća meniska

Anamneza i klinički pregled početak su svakoga dijagnostičkog postupka. Anamnestički podatak o ozljedi udružen s kliničkom slikom blokade koljena snažno upućuje na puknuće meniska. Međutim, puknuće meniska ne manifestira se uvijek blokadom koljena, stoga se u kliničkoj praksi koriste brojni klinički testovi. Najčešće izvođeni testovi su McMurrayev, Apleyev te test osjetljivosti zglobne pukotine (engl. *joint line tenderness*).²⁸ Iako će iskusan kliničar već na temelju kliničkog pregleda s velikom sigurnošću prepoznati puknuće meniska, prema podacima iz lite-



SLIKA 5. STUPNJEVANJE OŠTEĆENJA MENISKA NA MR-U

A) MR LIJEVOG KOLJENA – FRONTALNI PRESJEK; UREDAN IZGLED OBAJU MENISKA (OZNAČENI BIJELIM STRJELICAMA)
 B) SHEMATSKI PRIKAZ OŠTEĆENJA MENISKA NA MR-U: STUPANJ 1 – MANJE PODRUČJE POVIŠENOG SIGNALA; STUPANJ 2A – PODRUČJE LINEARNOG POVIŠENJA SIGNALA NE DOPIRE DO POVRŠINE MENISKA; STUPANJ 2B – PODRUČJE LINEARNOG POVIŠENJA SIGNALA DOPIRE DO POVRŠINE MENISKA, ALI SAMO NA JEDNOM PRESJEKU; STUPANJ 2C – PODRUČJE POVIŠENOG SIGNALA JE KLINASTOG OBLIKA I NE DOPIRE DO POVRŠINE MENISKA; STUPANJ 3 – PODRUČJE LINEARNOG POVIŠENJA SIGNALA DOPIRE DO POVRŠINE MENISKA, ŠTO JE VIDLJIVO NA NAJMANJE DVA PRESJEKA (TZV. TWO SLICE TOUCH PRAVILO). STUPNJEVI 1 I 2 NE SMATRAJU SE PUKNUĆEM MENISKA, NO TEMELJEM ISTRAŽIVANJA ZA NEKA OŠTEĆENJA 2. STUPNJA ARTROSKOPSKI SE UTVRDILLO PUKNUĆE, STOGA JE 2. STUPANJ DODATNO PODIJELJEN U TRI PODSTUPNJA. SMATRA SE DA NALAZ 2C OŠTEĆENJA MENISKA NA MR U POLOVICI SLUČAJEVA ZNAČI I PUKNUĆE. STUPANJ 3 SMATRA SE SIGURNIM ZNAKOM PUKNUĆA MENISKA.

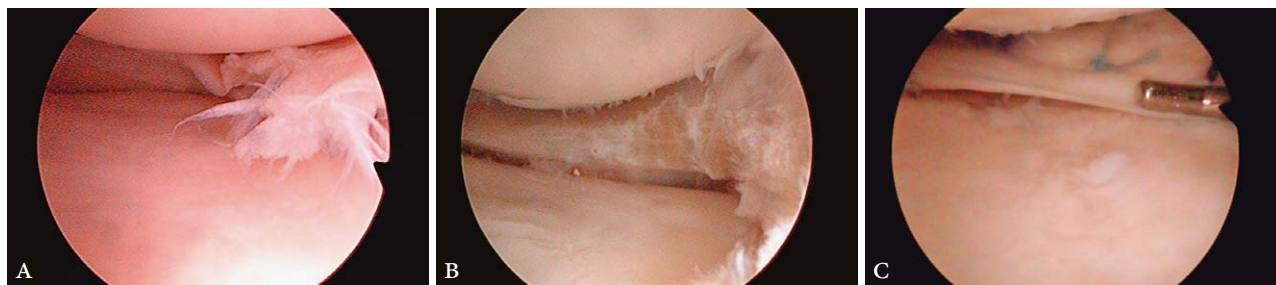
FIGURE 5. MENISCAL LESION GRADING ON MR

A) LEFT KNEE MR – CORONAL VIEW; NORMAL APPEARANCE OF THE MENISCI (MARKED WITH WHITE ARROW)
 B) MR GRADING SYSTEM FOR MENISCAL LESION – SHEMATIC REPRESENTATION: GRADE 1 – SMALL FOCAL AREA OF SIGNAL HYPERINTENSITY WITHOUT EXTENSION TO THE MENISCAL SURFACE; GRADE 2A – LINEAR AREA OF SIGNAL HYPERINTENSITY WITHOUT EXTENSION TO THE MENISCAL SURFACE; GRADE 2B – LINEAR AREA OF SIGNAL HYPERINTENSITY EXTENDS TO THE MENISCAL SURFACE ON A SINGLE IMAGE; GRADE 2C – WEDGE-SHAPED AREA OF SIGNAL HYPERINTENSITY WITHOUT EXTENSION TO THE MENISCAL SURFACE; GRADE 3 – LINEAR AREA OF SIGNAL HYPERINTENSITY EXTENDS TO THE MENISCAL SURFACE ON AT LEAST TWO IMAGES (TWO-SLICE-TOUCH RULE). GRADES 1 AND 2 ARE NOT CONSIDERED AS MENISCAL TEAR, HOWEVER FOR SOME GRADE 2 LESIONS, A MENISCAL TEAR WAS ARTHROSCOPICALLY IDENTIFIED, THEREFORE GRADE 2 WAS FURTHER DIVIDED INTO THREE SUBGRADES. THE FINDING OF 2C MENISCUS LESION ON THE MR IN HALF OF THE CASES IS ALSO THOUGHT TO BE A TEAR. GRADE 3 IS CONSIDERED TO BE A DEFINITIVE SIGN OF A MENISCAL TEAR.

rature točnost kliničkih testova prilično varira krećući se od 57% do 90%.²⁹ Iz tog je razloga MR, zbog svoga neškodljivog karaktera, ali i mogućnosti prikaza mekotkivnih struktura, postala metodom izbora slikovnog prikaza prilikom dijagnostike ozljeda koljenskih struktura, a time i puknuća meniska.³⁰ Međutim, potrebno je naglasiti kako je klinički pregled temeljni i najvažniji dio dijagnostike puknuća meniska, dok je MR koljena pomoćno dijagnostičko sredstvo koje najveću vrijednost ima u slučajevima nejasne kliničke slike. MR koljena je stoga indiciran tek nakon temeljite kliničke evaluacije bolesnika.

Evaluacija MR prikaza meniska obuhvaća analizu intenziteta signala i oblika meniska. Uredni menisci su na MR-u prikazani kao tamne strukture, tj. strukture niskog intenziteta signala, a ovisno o MR presjeku me-

nisci su trokutastog ili klinastog oblika (slika 5a).³¹ Prilikom puknuća meniska dolazi do prodora sinovijalne tekućine u menisk, a kako je tekućina višeg intenziteta signala, dolazi i do povišenja intenziteta signala samog meniska. Međutim, ovdje je bitno naglasiti kako svako povišenje intenziteta signala meniska ne znači nužno i puknuće, jer neka druga stanja, npr. očuvana obilnija vaskularizacija kod dječjeg meniska ili mikroidna degeneracija meniska, mogu promijeniti intenzitet signala meniska.^{30,31} Štoviše, radiološka terminologija razlikuje tri stupnja oštećenja meniska s obzirom na raspodjelu povišenog intenziteta signala (slika 5b), a sigurnim puknućem smatra se samo treći stupanj karakteriziran linearnim povišenjem signala koje dopire do artikulacijske plohe, tj. površine meniska, a može se vidjeti na najmanje dva presjeka (tzv.



SLIKA 6. ARTROSKOPSKI PRIKAZ MENISKA:

A) PUKNUĆE MENISKA; B) IZGLJED MENISKA NAKON DJELOMIČNE MENISCEKTOMIJE; C) ŠAVOVI MENISKA

FIGURE 6. THE MENISCUS – ARTHROSCOPIC VIEW:

A) MENISCAL TEAR; B) MENISCAL APPEARANCE AFTER PARTIAL MENISCECTOMY; C) MENISCAL SUTURES

two slice touch pravilo).^{31–33} Zaključno, MR kriteriji za postavljanje dijagnoze puknuća meniska uključuju linearno povišenje intenziteta signala koje dopire do površine meniska i promjenu oblika meniska. Ako su oba kriterija zadovoljena, s relativno velikom sigurnošću može se temeljem nalaza MR-a postaviti dijagnozu puknuća meniska, uz napomenu da postoje razlike između medijalnog i lateralnog meniska. Prema podacima iz literature osjetljivost pretrage MR-om, u usporedbi s nalazom artroskopije, iznosi 93% za medijalni i 79% za lateralni menisk, dok specifičnost iznosi 88% za medijalni, a 96% za lateralni menisk.^{30,31}

Osim informacije kako je menisk pukao, MR-om je moguće odrediti i tip, tj. izgled puknuća meniska. Navedeno ima ulogu u planiranju liječenja, tj. odluci koja će se metoda tijekom artroskopije učiniti – ADM ili šivanje meniska.^{31,33,34} S ciljem uspostave korelacije između artroskopskog i MR nalaza u smislu određivanja tipa puknuća meniska, u istraživanju Felisaza i sur. retrospektivno je, nakon prethodno učinjene artroskopije, analizirano 79 MR-a koljena kako bi se odredila pogodnost puknuća za artroskopsko šivanje.³⁴ Prema rezultatima tog istraživanja točnost MR-a u smislu procjene pogodnosti puknuća meniska za šivanje iznosi 83%, uz osjetljivost 85% i specifičnost 79%.³⁴ Autori posebno naglašavaju točnost nalaza MR-a u slučaju kompleksnih puknuća i puknuća tipa „*bucket handle*”.³⁴

MR koljena ima i svoja ograničenja, koja se prije svega odnose na evaluaciju simptomatskih koljena nakon prethodnog operacijskog liječenja meniska, bez obzira je li se radilo o ADM-u ili šivanju meniska. U tom slučaju kao metoda izbora predlaže se MR artrografija koljena pomoću kontrasta kojom se otkrivaju rekurentna ili rezidualna puknuća meniska. Osjetljivost tako načinjene pretrage doseže i do 94%.³⁵

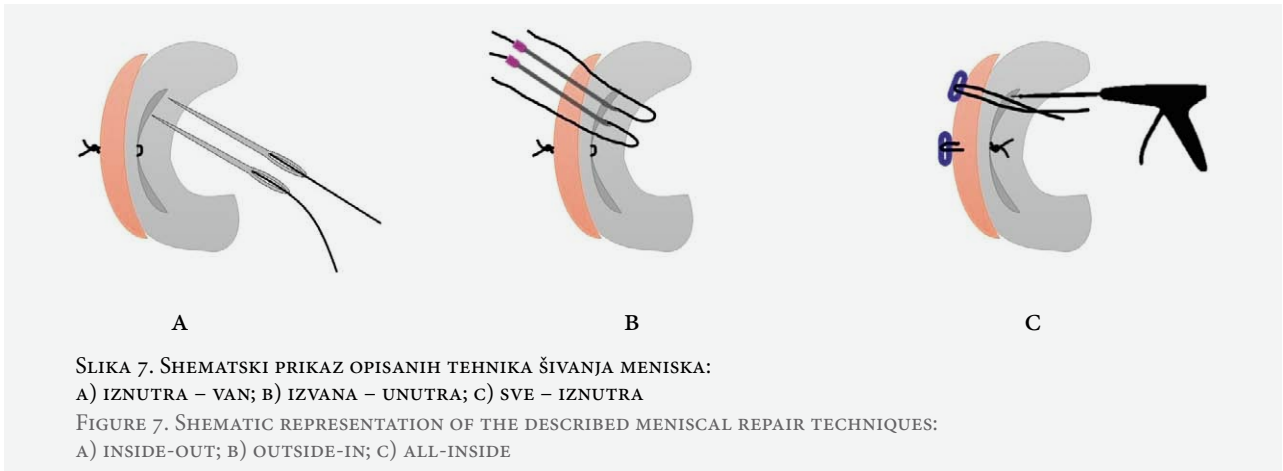
Liječenje ozljeda meniska

Meniscektomija

Prilikom puknuća meniska (slika 6a) dolazi do ukļeštenja dijela meniska između kondila femura i tibije,

što je praćeno naglim povlaćenjem zglobne ovojnice, a rezultira pojavom boli kod pacijenta.³⁶ Slijedom navedenog, cilj ADM-a jest odstraniti odlomljeni dio meniska koji uzrokuje mehaničke tegobe, a očuvati periferni rub meniska koji je važan za biomehaniku koljenskog zgloba (slika 6b).³⁷ Kako je riječ o poštudnom, a opet efikasnom zahvatu, ADM se i danas najčešće koristi za lijećenje ozljeda meniska.^{22,38} Međutim, i takav minimalno invazivan postupak dugoročno dovođi do ubrzanog razvoja OA koljena zbog promjena u biomehanici koljena i povećanja pritiska na zglobnu hrskavicu.^{23,39} Prema podacima iz literature deset godina nakon načinjene ADM prevalencija simptomatskog OA koljena je 12%.⁴⁰ U slučaju istodobnog puknuća LCA, u istom vremenskom razdoblju, prevalencija OA koljena je još viša i iznosi 20–30% čak i u slučaju uspješne rekonstrukcije LCA.^{11,41} U slučajevima kronične nestabilnosti koljena uslijed puknutog LCA, prevalencija OA koljena nakon ADM-a u tridesetogodišnjem razdoblju iznosi 100%.^{11,42} Ukoliko razmatramo meniske pojedinačno, zbog manje kongruentnosti lateralnoga tibiofemoralnog zgloba degenerativni procesi brže napreduju nakon ADM-a zbog puknuća lateralnog meniska.^{43,44} Prema istraživanju Chataina i sur., nakon ADM-a i desetogodišnjeg praćenja 21,5% operiranih zbog puknuća medijalnog meniska te čak 37,5% operiranih zbog puknuća lateralnog meniska razvije radiološke znakove OA.⁴⁵ Osim toga, u literaturi se spominje i ozbiljna akutna komplikacija nakon ADM-a lateralno. Naime, kod profesionalnih sportaša opisana je brzo progresivna hondroliza lateralnog odjeljka koljena koja nastupa unutar tri mjeseca nakon ADM-a zbog puknuća lateralnog meniska.^{46,47}

Ovdje je važno istaknuti da se nakon ADM-a degenerativne promjene hrskavice razvijaju u svim odjeljcima koljena, a ne izolirano u operiranom odjeljku, i to već dvije godine nakon učinjene ADM.⁴⁸ Također je potrebno spomenuti da sâm zahvat ADM uzrokuje bitno veće povećanje opterećenja zglobne hrskavice u usporedbi s povećanjem opterećenja koje je uzrokovano puknućem meniska, stoga je bolje ne odstranjivati



oštećeni menisk ako bolesnik nema značajnih simptoma, negoli ga odstraniti.^{23,49}

Šivanje meniska

Premda je sedamdesetih godina prošlog stoljeća DeHaven promovirao i metodu otvorenog šivanja meniska, za razvoj tehnika šivanja meniska (slika 6c) u današnjem smislu riječi zaslužan je Hirosho Ikeuchi koji je 1969. izveo prvo artroskopsko šivanje meniska.^{50,51}

Tri su osnovne tehnike artroskopskog šivanja meniska: tzv. *inside-out* („iznutra – van“), *outside-in* („izvana – unutra“) te *all-inside* („sve – iznutra“) (slika 7.).^{2,19}

Tehnika *inside-out* izvodi se pomoću posebno izrađenih artroskopskih cjevčica koje se pod kontrolom artroskopa uvode u koljeno do mjesta lezije meniska. Kanile mogu biti jednostruke ili dvostruke, a dolaze u više oblika različite zakrivljenosti, kako bi se mogli doseći različiti dijelovi meniska. Kroz kanile se provode igle s koncem koje se zatim, na mjestu rupture, provuku kroz oba dijela meniska tako da konac završi s vanjske strane zglobne ovojnice, gdje se i postavi čvor kroz prethodno učinjenu inciziju kože. Dotezanjem čvora dovode se u kontakt dva razdvojena kraja meniska na mjestu puknuća. Ova tehnika pogodna je za šivanje puknuća centralnog dijela, tj. tijela meniska. Prilikom izvođenja ove tehnike postoji opasnost od nastanka ijtrogene lezije živaca, *n. saphenusa* medijalno i *n. peroneusa* lateralno.^{2,19}

Tehnika *outside-in* jest najjeftinija tehnika jer se izvodi pomoću dviju običnih injekcijskih igala i konca. Prvo se kroz obje igle provuku konci, a potom se pod kontrolom artroskopa obje igle perkutano uvedu na mjesto puknuća meniska te se pomoću artroskopskog hvatača jedan kraj konca provede kroz prethodno napravljenu omču drugog konca. Izvlačeći konac s omčom, izvučemo prvi konac, te konačno kroz kožnu inciziju s vanjske strane ovojnice napravimo čvor. Opisanim tehnikom moguće je šivati puknuća prednjeg

roga obaju meniska. Prilikom izvođenja ove tehnike također postoji opasnost od lezije neuralnih struktura.^{2,19}

Tehnikom *all-inside* šivanje meniska se u potpunosti izvodi intraartikularno bez dodatnih kožnih incizija. Nastala je krajem prošlog stoljeća s ciljem smanjenja rizika od ozljede neurovaskularnih struktura. Ovom tehnikom se koriste posebni implantati i instrumenti pomoću kojih se konac provuče prvo kroz menisk, potom kroz zglobnu ovojnica, gdje se implantat „usidri“, a zatim se čvor zategne na površini samog meniska. Spomenuta tehnika posebno je pogodna za šivanje puknuća stražnjeg roga meniska, a ujedno je i najskuplja tehnika šivanja, budući da zahtijeva korištenje implantata.^{2,19}

Kako je već spomenuto, odabir tehnike šivanja meniska ovisi o izgledu puknuća meniska, stoga je potrebno da operater vlada svim trima tehnikama. Bitno je spomenuti da stanoviti principi moraju biti poštivani bez obzira na vrstu tehnike šivanja meniska pa je tako traumatska puknuća meniska potrebno šivati akutno, tj. u kratkom vremenu nakon nastanka puknuća, stoga što s vremenom dolazi do „skvrčavanja“ tkiva meniska, nakon čega je teže postići dobru repoziciju krajeva puknuća. Nadalje, bitno je spomenuti da je prije plasiranja šava potrebno, kako bismo potaknuli revaskularizaciju, a time i cijeljenje meniska, osvježiti rubove na mjestu puknuća, što se izvodi trepanacijom pomoću igle ili artroskopskim raspatorijem.^{2,19} U slučaju potrebe više šavova, razmak između njih ne smije biti veći od 5 mm. Možda najvažniji princip šivanja meniska jest orijentacija šava s obzirom na menisk. Naime, zbog usmjerenosti cirkumferentnih kolagenih vlakana meniska, koja su čvršća i važnija za funkciju meniska od radijalnih vlakana, biomehanički je povoljnije postaviti šavove vertikalno na menisk, tj. vertikalno na cirkumferentna vlakna. Stoga se danas prilikom šivanja meniska standardno postavljaju vertikalni šavovi.¹⁹

Bez obzira na odabir tehnike i pravilno odabranu indikaciju s obzirom na tip puknuća meniska, potrebno je spomenuti da, u usporedbi s ADM-om, operacije šivanja meniska ipak imaju nešto više reoperacija. Ukupni postotak reoperacija nakon ADM-a u kratkoročnom praćenju do 4 godine iznosi 1,4%, dok nakon šivanja meniska iznosi 16,5%. Međutim, u slučaju istovremene rekonstrukcije LCA, rezultati šivanja meniska su uspješniji, tj. postotak reoperacija je niži i iznosi 12,4% za medijalni menisk i 8% za lateralni menisk.⁵² Nadalje, u posljednje vrijeme uvode se i nove metode kojima se dodatno potiče cijeljenje meniska. U literaturi se spominju mikrofrakture interkondilarne udubine, aplikacija PRP-a (engl. *platelet rich plasma*), terapija matičnim stanicama, no potrebna su dodatna istraživanja kojima će se definitivno potvrditi učinkovitost tih metoda.²²

Konzervativno liječenje ozljeda meniska

Uz opisane načine operacijskog liječenja treba spomenuti i mogućnost konzervativnog liječenja ozljeda meniska. Mjere konzervativnog liječenja odnose se uglavnom na degenerativna puknuća meniska, a uključuju fizikalnu terapiju, redukciju tjelesne mase, upotrebu protuupalnih lijekova te eventualno intrartikularnu aplikaciju lijekova²². Osim degenerativnih puknuća, neka traumatska puknuća meniska moguće je također zbrinuti konzervativnim liječenjem. Prema podacima iz literature, manja vertikalna puknuća meniska u dječjoj dobi mogu zacijeliti spontano, bez operacijske intervencije, uz poštedu od aktivnosti i provođenje fizikalne terapije.⁵³

Današnje smjernice liječenja puknuća meniska

Temeljem biomehaničkih studija poznato je da neka puknuća meniska imaju bolji potencijal cijeljenja, stoga u odabiru metode liječenja važnu ulogu ima tip puknuća i mehanizam nastanka. U slučaju traumatskih puknuća, posebice vertikalnih, kao metoda izbora preporučuje se šivanje, a u slučaju degenerativnih puknuća sve više se popularizira konzervativno liječenje.

Na prognozu osim vrste puknuća i mehanizma nastanka utječe i mjesto puknuća s obzirom na zone vaskularizacije meniska. Rezultati pretkliničkih i kliničkih studija potvrđuju logičnu pretpostavku da će puknuća meniska uspješnije cijeliti ukoliko su smještena perifernije, tj. u zoni gdje je menisk bolje vaskulariziran.^{16,54,55} Međutim, treba reći da u literaturi postoje istraživanja koja ukazuju na dobre rezultate nakon šivanja puknuća meniska koja sežu i do avaskularne zone, posebice u mlađoj populaciji gdje se cijeljenje meniska postiže u čak 75% slučajeva.^{56,57}

Ovdje je potrebno razmotriti i prisutnost istodobnog puknuća LCA. U istraživanju Noyesa i Barber-

-Westina cijeljenje meniska postignuto je u 91% ispitanika kod kojih je istodobno učinjena rekonstrukcija LCA i šivanje meniska.⁵⁶ Osim toga, Espejo-Reine i sur. su uspoređivali rezultate šivanja *bucket-handle* puknuća medijalnog meniska s istodobnim puknućem LCA i bez njega te izvijestili kako je kod svih ispitanika kod kojih je uz šivanje meniska istodobno učinjena rekonstrukcija LCA postignuto cijeljenje.⁵⁸ Smatra se kako je poboljšanje cijeljenja meniska posljedica oslobađanja faktora rasta i matičnih stanica uslijed bušenja koštanih kanala u femuru i tibiji prilikom rekonstrukcije LCA, stoga se danas savjetuje u istom aktu učiniti rekonstrukciju LCA i šivanje meniska.^{21,22}

Vertikalna uzdužna puknuća meniska

Ovaj tip puknuća predstavlja biomehanički najpovoljniji obrazac puknuća s obzirom na mogućnosti šivanja, budući da dolazi do razdora samo radijalnih kolagenih niti, dok cirkumferentne, koje su važnije za prijenos opterećenja, ostaju održane.^{11,22} Važno je naglasiti da se nakon ADM-a ovih puknuća kontaktni pritisak između zglobnih ploha, tj. opterećenje hrskavice značajno povećava, posebice u slučaju „*bucket handle*” puknuća, jer se odstrani velik dio meniska.^{23,49,54} Liječenje ovih puknuća šivanjem daje dobre rezultate, uz stopu reoperacija do 11%. Osim toga, argument više za odluku o šivanju jest da, u slučaju neuspjelog šivanja meniska, površina meniska koja se mora odstraniti jest približno ista kao ona koju bi odstranili da se inicijalno pristupilo ADM-u.^{59,60} Naravno, rezultati su bolji ako je puknuće u crvenoj ili crveno-bijeloj zoni meniska.^{11,21}

Radijalna puknuća meniska

Prekid cirkumferentnih kolagenih vlakana koji nalazimo pri radijalnim puknućima meniska čini ovaj tip puknuća izrazito biomehanički nepovoljnim u smislu povećanja opterećenja na zglobnu hrskavicu, kao i u smislu mogućnosti šivanja meniska. Shodno tomu, takva su se puknuća tradicionalno najčešće zbrinjavala ADM-om. ADM i danas ima mjesto u liječenju takvih puknuća, no prije svega za manja radijalna puknuća u avaskularnom dijelu meniska.²¹ Puknuća koje sežu do bijelo-crvene, a pogotovo do crvene zone meniska savjetuje se šivati iz više razloga. Radijalna puknuća koje sežu do periferije zbog prekida cirkumferentnih niti funkcionalno predstavljaju zapravo potpunu menisectomy koja izrazito povećava opterećenje na zglobnu hrskavicu, zbog čega degenerativni procesi brže napreduju, a kako se radi o vaskulariziranom dijelu meniska, te lezije imaju i dobar potencijal cijeljenja.⁶¹

Horizontalna puknuća meniska

Ovakav tip puknuća karakterističan je za degenerativna puknuća meniska. Degenerativna puknuća me-

niska uglavnom se ne povezuju s traumatskim događajem, a najčešće zahvaćaju stražnji rog medijalnog meniska.²¹ Podatci iz literature ukazuju na porast prevalencije ovih puknuća sa starenjem.⁶² Prema istraživanju Englund i sur., koji su analizirali MR koljena nasumično odabranih ispitanika, 19% žena i 32% muškaraca u dobi između 50 i 59 godina ima degenerativno puknuće meniska, dok je u dobi između 70 i 90 godina prevalencija degenerativnog puknuća meniska znatno viša i iznosi 51% kod žena odnosno 56% kod muškaraca.⁶² Ovdje treba reći kako su kod bolesnika s degenerativnim puknućem meniska vrsta i intenzitet tegoba raznoliki.^{11,62,63} Iz tog je razloga Europsko društvo za sportsku traumatologiju, kirurgiju koljena i artroskopiju (*European Society of Sports Traumatology, Knee Surgery and Arthroscopy* – ESSKA) 2016. predložilo postupnik za dijagnostiku i liječenje degenerativnih puknuća meniska.⁶³ Prema tim smjernicama, kod bolesnika sa simptomatskim koljenom, ali bez blokade pokreta, početno liječenje je konzervativno u smislu fizikalne terapije u trajanju od najmanje tri mjeseca. Ako su nakon provedene fizikalne terapije tegobe i dalje prisutne, kod bolesnika bez radiološki uznapredovalog OA koljena indicirano je ADM, dok se kod bolesnika s uznapredovalim OA preporučuje nastavak konzervativnog liječenja.⁶³

Puknuće korijena meniska (engl. root tears)

Kako se radi o biomehanički izrazito nepovoljnom puknuću meniska, stav je da takva puknuća kod pacijenata bez OA promjena treba šivati. Za šivanje puknuća korijena meniska koristi se tehnika *all-inside* uz pomoć koštanih sidara ili se koriste transosealni šavovi tehnikom bušenja transtibijalnih tunela (engl. *trans-tibial pull-out technique*).²⁵ LaPrade i sur. izvještavaju o dobrim rezultatima šivanja puknuća korijena meniska tehnikom bušenja tibijalnih tunela. Na uzorku od 45 ispitanika nakon šivanja puknuća korijena meniska, autori navode kako je revizijski zahvat učinjen kod samo 3 ispitanika (6,7% slučajeva), dok su ostali imali zadovoljavajući klinički rezultat.⁶⁴

Ramp lezije

Kako bi se uočila ramp lezija potrebno je tijekom artroskopije učiniti i eksploraciju posteromedijalnog dijela koljena. Kroz standardni anterolateralni portal artroskopom se prođe ispod stražnjega križnog ligamenta te uđe u posteromedijalni dio koljena. Nakon vizualizacije i orijentacije potrebno je načiniti posteromedijalni ulaz. Kroz taj se ulaz u posteromedijalni dio koljena uvodi instrument pomoću kojega se palpira rubni dio meniska uz ovojnicu, tj. provjeri meniskokapsularni spoj i eventualno postojanje ramp lezije.²⁶ Na taj način povećava se točnost otkrivanja ramp lezi-

ja, jer se samo vizualizacijom tog dijela koljena može previdjeti čak 40% ramp lezija.⁶⁵

Kako se problematika ramp lezija tek unazad desetak godina počela sustavnije razmatrati, u literaturi nema jasnog konsenzusa oko načina liječenja, no najnoviji podatci sugeriraju šivanje kao metodu zbrinjavanja ramp lezija.⁶⁵ Prema podacima iz preglednog rada Alessio-Mazzole i sur., ramp lezije se najčešće zbrinjavaju šivanjem.⁶⁶ Podatci iz istog istraživanja govore i o dobrim rezultatima nakon šivanja. Naime, ukupna stopa loših ishoda koji su određeni kao necijeđenje ramp lezije nakon šivanja iznosila je samo 7,3%.⁶³

Transplantacija meniska

Određena puknuća meniska ne mogu se zbrinuti tehnikama artroskopskog šivanja pa je kod takvih ozljeda jedini izbor liječenja ADM ili subtotalna meniscektomija.⁶⁷ Premda su dugoročne posljedice ADM-a ili subtotalne meniscektomije nepovoljne, sâm zahvat kod velikog broja bolesnika dovodi do brzog oporavka, tj. do brzog otklanjanja simptoma u smislu bolova i smanjene pokretljivosti.⁴⁵ Ipak, kod određenog broja bolesnika, bez obzira na tehnički uspješno izvedenu meniscektomiju i provedenu fizikalnu terapiju, spomenute tegobe perzistiraju. Takvo stanje poznato je pod nazivom postmeniscektalni sindrom, a najčešće se razvija nakon puknuća koja zahtijevaju odstranjenje velikog dijela ili gotovo cijelog meniska (subtotalna meniscektomija) i u takvim slučajevima indicirana je transplantacija meniska.^{17,67} Prvu transplantaciju meniska učinili su Milachowski i Wirth 1984., a isti autori objavljuju i prve rezultate transplantacije meniska 1989. godine.^{6,68} Tijekom sljedeća dva desetljeća transplantacija meniska se sve više izvodi, a objavljuju se i kliničke studije s duljim praćenjem.⁶ Komplikacije zahvata transplantacije meniska iznose do 20%, a jedna od najčešćih je puknuće koje nastaje iz istih razloga kao i puknuće nativnog meniska.⁶⁷ Ukupno gledajući, postotak preživljenja presatka nakon 5 godina kreće se oko 80%, a nakon 10 godina nešto manje od 50%.⁶⁹ Treba spomenuti da desetogodišnje praćenje pacijenata nakon transplantacije meniska pokazuje povoljan učinak transplantacije meniska na usporavanje ili odgađanje razvoja OA koljena, zbog čega se indikacija za transplantaciju meniska proširuje i na asimptomatske bolesnike, poglavito one mlađe životne dobi.⁶⁷

U Klinici za ortopediju na Šalati započet je program transplantacije meniska u Republici Hrvatskoj te je prva transplantacija meniska učinjena 2011. godine. Zahvat se rutinski izvodi te su dosadašnji rezultati usporedivi s rezultatima objavljenim u literaturi.⁷⁰

Osim transplantacije meniska biološkim presatkom uzetim od donora, razvijeni su i presadci od sintetičkih materijala. Korištenje sintetskih presadaka indicirano je isključivo nakon ADM-a. Sintetski presadci za-

mjenjuju samo dio meniska, tj. oni se prišiju na ostatak nativnog meniska, zbog čega je nužno da su očuvani korijeni meniska.⁷¹ Sintetski presadci djeluju kao nosači u koje urastaju stanice domaćina. Stanice domaćina potom stvaraju novo tkivo, tzv. fibrokartilaginozni matriks, koje je histološki slično tkivu meniska.⁷¹ Sintetski presadci na ovaj način zapravo potiču regeneraciju tkiva meniska jer novonastalo tkivo u potpunosti preuzima funkciju meniska. Najpoznatija su dva takva sintetska presatka: kolagenski i poliuretanski.⁷¹ Kod obaju nosača zabilježeni su uspješni rezultati u smislu smanjenja simptoma i poboljšanja funkcije koljena, no i dalje se izvještava o više od 30% neuspješnih rezultata, stoga su potrebne daljnje kliničke studije kako bi se donijeli definitivni zaključci o ovoj metodi.⁷¹

Rehabilitacija nakon operacijskog liječenja ozljeda meniska

Važan dio procesa liječenja ozljeda meniska obuhvaća postoperacijska rehabilitacija, a rehabilitacijski protokoli razlikuju se ovisno o vrsti operacijskog liječenja (ADM ili šivanje meniska).

ADM je minimalno invazivan zahvat, stoga rehabilitacija započinje nekoliko sati nakon operacije te se provodi gotovo bez ograničenja s obzirom na dopušteno opterećenje operirane noge i dozvoljeni opseg pokreta, a sve s ciljem što bržeg povratka svakodnevnim aktivnostima.

Kako je uz očuvanje punog opsega pokreta koljena i mišićne snage cilj rehabilitacije nakon artroskopskog šivanja meniska omogućiti i cijeljenje meniska, rehabilitacijski postupak uključuje postupno povećanje dozvoljenog opsega pokreta i opterećenja operiranog koljena, što rezultira duljim razdobljem oporavka nego nakon ADM-a. Ovdje je važno istaknuti da se iz toga razloga profesionalni sportaši, u slučaju puknuća meniska, češće odlučuju na djelomičnu menisectomy.⁷²

Zaključak

Spoznaje o ulozi meniska u očuvanju hrskavice i stabilnosti koljena dovele su do velikog zaokreta u pristupu liječenju puknuća meniska. Suvremena stajališta utemeljena na dokazima o funkciji meniska kao zaštitnika koljena promiču ne samo što pošteniju menisectomy, nego očuvanje svakog, pa i najmanjeg dijela meniska. Osim zbog važnosti meniska u biomehanici koljenskog zgloba, pomak prema liječenju puknuća meniska šivanjem rezultat je i razvoja novih operativnih tehnika i implantata. ADM, premda efikasno i brzo rješava simptome ozljede meniska, dokazano ubrzava razvoj OA koljena. Stoga, traumatska puknuća meniska predstavljaju indikaciju za šivanje, posebno u dječjoj i adolescentnoj dobi, dok je prva linija liječenja degenerativnih ruptura meniska konzervativ-

no liječenje. Postotak reoperacija nakon šivanja meniska još uvijek je nešto veći nego nakon ADM-a, no predviđanja su kako će razvoj novih tehnika stimulacije cijeljenja meniska te svladavanje krivulje učenja operatera smanjiti i postotak neuspješnih zahvata šivanja meniska. Kod menisectomy miranih bolesnika, poglavito mladih i simptomatskih, transplantacija meniska, humanog ili sintetičkog, pokazuje obećavajuće rezultate u smislu očuvanja zglobne hrskavice i usporevanja OA, no potrebne su dodatne kliničke studije kojima će se potvrditi dugoročna uspješnost ovih metoda.

LITERATURA

1. Kim S, Bosque J, Meehan JP, Jamali A, Marder R. Increase in outpatient knee arthroscopy in the United States: a comparison of National Surveys of Ambulatory Surgery, 1996 and 2006. *J Bone Joint Surg Am* 2011;93:994–1000.
2. Tršek D, Hašpl M, Starčević D, Tabak T. Current concept of the meniscal repair. *Med Flumin* 2015;51:154–74.
3. Annandale T. An Operation for Displaced Semilunar Cartilage. *Br Med J* 1885;1:779–779.
4. Smillie IS. The current pattern of internal derangements of the knee joint relative to the menisci. *Clin Orthop Relat Res* 1967;51:117–22.
5. Fairbank TJ. Knee joint changes after meniscectomy. *J Bone Joint Surg Br* 1948;30b:664–70.
6. Di Matteo B, Moran CJ, Tarabella V i sur. A history of meniscal surgery: from ancient times to the twenty-first century. *Knee Surg Sports Traumatol Arthrosc* 2016;24:1510–8.
7. DeMaio M. Giants of Orthopaedic Surgery: Masaki Watanabe MD. *Clin Orthop Relat Res* 2013;471:2442–8.
8. Jackson RW. A history of arthroscopy. *Arthroscopy* 2010;26:91–103.
9. Vrščak M. Doc. dr. sc. Zvonimir Gjurić (1923–1955) – vrsni sportaš i traumatolog. *Liječničke novine* 2017;163:56–7.
10. Seil R, Becker R. Time for a paradigm change in meniscal repair: save the meniscus! *Knee Surg Sports Traumatol Arthrosc* 2016;24:1421–3.
11. Beaufils P, Pujol N. Management of traumatic meniscal tear and degenerative meniscal lesions. *Save the meniscus. Orthop Traumatol Surg Res* 2017;103:237–44.
12. Fox AJ, Bedi A, Rodeo SA. The basic science of human knee menisci: structure, composition, and function. *Sports Health* 2012;4:340–51.
13. Brindle T, Nyland J, Johnson DL. The meniscus: review of basic principles with application to surgery and rehabilitation. *J Athl Train* 2001;36:160–9.
14. Francavilla ML, Restrepo R, Zamora KW, Sarode V, Swirsky SM, Mintz D. Meniscal pathology in children: differences and similarities with the adult meniscus. *Pediatr Radiol* 2014;44:910–25.
15. Arnoczky SP, Warren RF. Microvasculature of the human meniscus. *Am J Sports Med* 1982;10:90–5.
16. Arnoczky SP, Warren RF. The microvasculature of the meniscus and its response to injury. An experimental study in the dog. *Am J Sports Med* 1983;11:131–41.
17. Jelić M, Vlaić J, Josipović M, Serdar J. Ozljede meniska. U: Pećina M, ur. *Sportska medicina*. Zagreb: Medicinska naklada; 2019, str. 155–72.

18. Anderson AF. The ISAKOS classification of meniscal tears. *Int Soc Arthrosc Knee Sur Orthop Sport Med* 2010;11–3.
19. Laible C, Stein DA, Kiridly DN. Meniscal repair. *J Am Acad Orthop Surg* 2013;21:204–13.
20. Tafur M, Probyn L, Chahal J, White LM. Diagnosing Meniscal Pathology and Understanding How to Evaluate a Postoperative Meniscus Based on the Operative Procedure. *J Knee Surg* 2018;31:166–83.
21. Beaufils P, Becker R, Kopf S, Matthieu O, Pujol N. The knee meniscus: management of traumatic tears and degenerative lesions. *Eur Fed Nat Assoc Orthopaed Traumatol Open Rev* 2017;2:195–203.
22. Vaquero-Picado A, Rodríguez-Merchán EC. Arthroscopic repair of the meniscus: Surgical management and clinical outcomes. *Eur Fed Nat Assoc Orthopaed Traumatol Open Rev* 2018;3:584–94.
23. Feeley BT, Lau BC. Biomechanics and clinical outcomes of partial meniscectomy. *J Am Acad Orthop Surg* 2018;26:853–863.
24. Papalia R, Vasta S, Franceschi F, D'Adamio S, Maffulli N, Denaro V. Meniscal root tears: from basic science to ultimate surgery. *Br Med Bull* 2013;106:91–115.
25. Pache S, Aman ZS, Kennedy M i sur. Meniscal root tears: current concepts review. *Arch Bone Jt Surg* 2018;6:250–9.
26. Sonnery-Cottet B, Conteduca J, Thaanat M, Gunepin FX, Seil R. Hidden lesions of the posterior horn of the medial meniscus: a systematic arthroscopic exploration of the concealed portion of the knee. *Am J Sports Med* 2014;42:921–6.
27. Keyhani S, Ahn JH, Verdonk R, Soleymanha M, Abbasian M. Arthroscopic all-inside ramp lesion repair using the posterolateral transseptal portal view. *Knee Surg Sports Traumatol Arthrosc* 2017;25:454–8.
28. Smith BE, Thacker D, Crewesmith A, Hall M. Special tests for assessing meniscal tears within the knee: a systematic review and meta-analysis. *Evid Based Med* 2015;20:88–97.
29. Konan S, Rayan F, Haddad FS. Do physical diagnostic tests accurately detect meniscal tears? *Knee Surg Sports Traumatol Arthrosc* 2009;17:806–11.
30. Wadhwa V, Omar H, Coyner K, Khazzam M, Robertson W, Chhabra A. ISAKOS classification of meniscal tears-illustration on 2D and 3D isotropic spin echo MR imaging. *Eur J Radiol* 2016;85:15–24.
31. Nguyen JC, De Smet AA, Graf BK, Rosas HG. MR imaging-based diagnosis and classification of meniscal tears. *Radiographics* 2014;34:981–99.
32. De Smet AA. How I Diagnose Meniscal Tears on Knee MRI. *AJR Am J Roentgenol* 2012;199:481–499.
33. Li CA, Kim MK, Kim IH, Lee JH, Jang KY, Lee SY. Correlation of histological examination of meniscus with MR images: focused on high signal intensity of the meniscus not caused by definite meniscal tear and impact on mr diagnosis of tears. *Korean J Radiol* 2013;14:935–45.
34. Felisaz PE, Alessandrino F, Perelli S i sur. Role of MRI in predicting meniscal tear reparability. *Skeletal Radiol* 2017;46:1343–51.
35. Tudor F, McDermott ID, Myers P. Meniscal repair: a review of current practice. *Orthop Trauma* 2014;28:88–96.
36. Dye SF, Vaupel GL, Dye CC. Conscious neurosensory mapping of the internal structures of the human knee without intraarticular anesthesia. *Am J Sports Med* 1998;26:773–7.
37. Jeong H-J, Lee S-H, Ko C-S. Meniscectomy. *Knee Surg Relat Res* 2012;24:129–36.
38. Thorlund JB, Hare KB, Lohmander LS. Large increase in arthroscopic meniscus surgery in the middle-aged and older population in Denmark from 2000 to 2011. *Acta Orthop* 2014;85:287–92.
39. Koh JL, Yi SJ, Ren Y, Zimmerman TA, Zhang L-Q. Tibiofemoral contact mechanics with horizontal cleavage tear and resection of the medial meniscus in the human knee. *J Bone Joint Surg Am* 2016;98:1829–36.
40. Persson F, Turkiewicz A, Bergkvist D, Neuman P, Englund M. The risk of symptomatic knee osteoarthritis after arthroscopic meniscus repair vs partial meniscectomy vs the general population. *Osteoarthritis Cartilage* 2018;26:195–201.
41. Louboutin H, Debarge R, Richou J i sur. Osteoarthritis in patients with anterior cruciate ligament rupture: a review of risk factors. *Knee* 2009;16:239–44.
42. Neyret P, Donell ST, Dejour H. Results of partial meniscectomy related to the state of the anterior cruciate ligament. Review at 20 to 35 years. *J Bone Joint Surg Br* 1993;75:36–40.
43. McDermott I, Amis A. The consequences of meniscectomy. *J Bone Joint Surg Br* 2006;88:1549–56.
44. Kurosawa H, Fukubayashi T, Nakajima H. Load-bearing mode of the knee joint: physical behavior of the knee joint with or without menisci. *Clin Orthop Relat Res* 1980:283–90.
45. Chatain F, Adeleine P, Chambat P, Neyret P. A comparative study of medial versus lateral arthroscopic partial meniscectomy on stable knees: 10-year minimum follow-up. *Arthroscopy* 2003;19:842–9.
46. Sonnery-Cottet B, Archbold P, Thaanat M, Carneseccchi O, Tostes M, Chambat P. Rapid chondrolysis of the knee after partial lateral meniscectomy in professional athletes. *Knee* 2014;21:504–8.
47. Charrois O, Ayrat X, Beaufils P. Rapid chondrolysis after arthroscopic external meniscectomy. Apropos of 4 cases. *Rev Chir Orthop Reparatrice Appar Mot* 1998;84:88–92.
48. Eichinger M, Schocke M, Hoser C, Fink C, Mayr R, Rosenberger RE. Changes in articular cartilage following arthroscopic partial medial meniscectomy. *Knee Surg Sports Traumatol Arthrosc* 2016;24:1440–7.
49. Lau BC, Conway D, Mulvihill J, Zhang AL, Feeley BT. Biomechanical consequences of meniscal tear, partial meniscectomy, and meniscal repair in the knee. *J Bone Joint Surg* 2018;6:e3.
50. DeHaven KE. Rationale for meniscus repair or excision. *Clin Sports Med* 1985;4:267–73.
51. Seil R, VanGiffen N, Pape D. Thirty years of arthroscopic meniscal suture: What's left to be done? *Orthop Traumatol Surg Res* 2009;95:85–96.
52. Paxton ES, Stock MV, Brophy RH. Meniscal repair versus partial meniscectomy: a systematic review comparing reoperation rates and clinical outcomes. *Arthroscopy* 2011;27:1275–88.
53. Bellisari G, Samora W, Klingele K. Meniscus tears in children. *Sports Medicine Arthrosc* 2011;19:50–5.
54. Woodmass JM, LaPrade RF, Sgaglione NA, Nakamura N, Krych AJ. Meniscal repair: reconsidering indications, techniques, and biologic augmentation. *J Bone Joint Surg Am* 2017;99:1222–31.
55. Uzun E, Misir A, Kizkapan TB, Ozcamdalli M, Akkurt S, Guney A. Factors affecting the outcomes of arthroscopically

- repaired traumatic vertical longitudinal medial meniscal tears. *Orthop J Sports Med* 2017;5:2325967117712448.
56. Noyes FR, Barber-Westin SD. Arthroscopic repair of meniscus tears extending into the avascular zone with or without anterior cruciate ligament reconstruction in patients 40 years of age and older. *Arthroscopy* 2000;16:822–9.
 57. Noyes FR, Barber-Westin SD. Arthroscopic repair of meniscal tears extending into the avascular zone in patients younger than twenty years of age. *Am J Sports Med* 2002;30:589–600.
 58. Espejo-Reina A, Serrano-Fernandez JM, Martin-Castilla B, Estades-Rubio FJ, Briggs KK, Espejo-Baena A. Outcomes after repair of chronic bucket-handle tears of medial meniscus. *Arthroscopy* 2014;30:492–6.
 59. Fillingham YA, Riboh JC, Erickson BJ, Bach BR Jr, Yanke AB. Inside-Out Versus All-Inside Repair of Isolated Meniscal Tears: An Updated Systematic Review. *Am J Sports Med* 2017;45:234–42.
 60. Pujol N, Barbier O, Boisrenoult P, Beaufils P. Amount of meniscal resection after failed meniscal repair. *Am J Sports Med* 2011;39:1648–52.
 61. Bedi A, Kelly NH, Baad M i sur. Dynamic contact mechanics of the medial meniscus as a function of radial tear, repair, and partial meniscectomy. *J Bone Joint Surg Am* 2010;92:1398–408.
 62. Englund M, Guermazi A, Gale D i sur. Incidental meniscal findings on knee MRI in middle-aged and elderly persons. *N Engl J Med* 2008;359:1108–15.
 63. Beaufils P, Becker R, Kopf S i sur. Surgical management of degenerative meniscus lesions: the 2016 ESSKA meniscus consensus. *Knee Surg Sports Traumatol Arthrosc* 2017;25:335–46.
 64. LaPrade RF, Matheny LM, Moulton SG, James EW, Dean CS. Posterior Meniscal Root Repairs: Outcomes of an Anatomic Transtibial Pull-Out Technique. *Am J Sports Med* 2017;45:884–91.
 65. Sonnery-Cottet B, Serra Cruz R, Vieira TD, Goes RA, Saithna A. Ramp Lesions: An Unrecognized Posteromedial Instability? *Clin Sports Medicine* 2020;39:69–81.
 66. Alessio-Mazzola M, Lovisolo S, Capello AG i sur. Management of ramp lesions of the knee: a systematic review of the literature. *Musculoskelet Surg* 2019;103:1–9.
 67. De Bruycker M, Verdonk PCM, Verdonk RC. Meniscal allograft transplantation: a meta-analysis. *J Soc Int Chir Orthopéd Traumatol* 2017;3:33.
 68. Milachowski KA, Weismeier K, Wirth CJ. Homologous meniscus transplantation: experimental and clinical results. *Int Orthop* 1989;13:1–11.
 69. Barber-Westin SD, Noyes FR. Low-impact sports activities are feasible after meniscus transplantation: a systematic review. *Knee Surg Sports Traumatol Arthrosc* 2018;26:1950–8.
 70. Jelić M. Transplantacija meniska – neobjavljeni rezultati.
 71. Pereira H, Fatih Cengiz I, Gomes S, i sur. Meniscal allograft transplants and new scaffolding techniques. *Eur Fed Nat Assoc Orthopaed Traumatol, Open Rev* 2019;4:279–95.
 72. Wheatley WB, Krome J, Martin DF. Rehabilitation programmes following arthroscopic meniscectomy in athletes. *Sports Med* 1996;21:447–56.