

Kirurško liječenje bolesti dojke

Kušćer, Petra

Master's thesis / Diplomski rad

2020

Degree Grantor / Ustanova koja je dodijelila akademski / stručni stupanj: **University of Zagreb, School of Medicine / Sveučilište u Zagrebu, Medicinski fakultet**

Permanent link / Trajna poveznica: <https://um.nsk.hr/um:nbn:hr:105:569189>

Rights / Prava: [In copyright](#)/[Zaštićeno autorskim pravom.](#)

Download date / Datum preuzimanja: **2025-03-02**



Repository / Repozitorij:

[Dr Med - University of Zagreb School of Medicine Digital Repository](#)



**SVEUČILIŠTE U ZAGREBU
MEDICINSKI FAKULTET**

Petra Kušćer

Kirurško liječenje bolesti dojke



DIPLOMSKI RAD

Zagreb, 2020.

Ovaj diplomski rad izrađen je na Odjelu za plastično-rekonstruktivnu i vaskularnu kirurgiju Klinike za kirurgiju Kliničke bolnice „Sveti Duh“ i Medicinskog fakulteta Sveučilišta u Zagrebu pod vodstvom mentora doc. dr. sc. Zvonka Zadra, prim. dr. med. i predan je na ocjenu u akademskoj godini 2019./2020.

Popis kratica:

ADH – atipična duktalna hiperplazija

ALH – atipična lobularna hiperplazija

BIRADS – Breast Imaging Reporting and Data System

BRCA1 i 2 – Breast cancer 1 i 2 (gene)

CCP – ciljana citološka punkcija

CT – kompjutorizirana tomografija

DCIS – duktalni karcinom *in situ*

DIEP – *deep inferior epigastric perforator*

LCIS – lobularni karcinom *in situ*

LD – *latissimus dorsi*

MRI – Magnetic Resonance Imaging

MRM – modificirana radikalna mastektomija

PET-CT – pozitronska emisijska tomografija-kompjutorizirana tomografija

PHD – patohistološka dijagnoza

SIEA – *superficial inferior epigastric artery flap*

SNB – sentinel node biopsy

SZO – Svjetska zdravstvena organizacija

TRAM – *transverse rectus abdominis myocutaneous*

UZV – ultrazvuk

Sadržaj:

Sažetak

Summary

1	Uvod.....	1
2	Dojka.....	2
2.1	Embriologija.....	2
2.2	Morfološka anatomija dojke.....	2
2.3	Deskriptivna anatomija dojke.....	2
2.4	Mikroskopska građa dojke.....	3
2.5	Arterijska vaskularizacija dojke.....	3
2.6	Venska vaskularizacija dojke.....	4
2.7	Limfna drenaža dojke	4
2.8	Inervacija dojke	5
3	Dijagnostika bolesti dojke.....	5
4	Benigne promjene dojke	9
4.1	Urođene anomalije	9
4.2	Upalne promjene dojke.....	13
4.3	Patološki iscjedak iz dojke.....	16
4.4	Benigni tumori dojke	17
4.5	Ginekomastija.....	20
5	Maligni tumori dojke	21
5.1	Prekanceroze	21
5.2	Neinvazivni karcinom dojke	22
5.3	Invazivni karcinom dojke	23
5.4	Posebni oblici raka dojke.....	27

6	Kirurško liječenje bolesti dojke	29
6.1	Incizija	29
6.2	Ekscizija	30
6.2.1	Kirurško liječenje patološki secernirajućeg kanalića	31
6.2.2	Poštedne metode operiranja tumora na dojci	31
6.2.3	Radikalne metode operiranja tumora dojke	35
6.3	Aksilarna limfadenektomija.....	39
6.4	Rekonstrukcija dojke	40
6.5	Estetske operacije dojke.....	42
6.6	Kirurško ablacijsko liječenje.....	43

Zahvale

Literatura

Životopis

Sažetak

Naslov: Kirurško liječenje bolesti dojke

Autor: Petra Kušćer

Brojne benigne i maligne bolesti dojke se liječe kirurški. Kirurgijom dojke se obično bavi plastični ili onkološki kirurg. Među benigne bolesti dojke koje se liječe kirurški se ubrajaju kongenitalne anomalije, apscesi, patološki secernirajući kanalići i benigni tumori. Svaki rak dojke I., II. i III. stadija indikacija je za kiruršku terapiju. Operacije dojke mogu biti jednostavne incizije za liječenje apscesa i ekscizije za liječenje tumora, secernirajućih kanalića i nekih kongenitalnih anomalija. Ovisno o stadiju bolesti, rak dojke se može operirati poštudnim ili radikalnim ekscizijskim metodama. Poštudne metode uključuju tumorektomiju, kvadrantektomiju i segmentektomiju, a radikalne metode mastektomiju. Treća mogućnost između poštudnog i radikalnog zahvata je onkoplastična operacija dojke. Među kompleksnije zahvate na dojci se ubrajaju rekonstruktivni zahvati nakon mastektomija i estetske operacije kongenitalnih anomalija. S obzirom da je dojka fiziološki, psihološki i fizički bitan organ žene, treba uzeti u obzir i te aspekte pri kirurškom liječenju bolesti dojke. Kod većine operacija dojke vrlo je bitno da kirurg i pacijentica dogovorno odluče o operaciji te usklade pacijentičine želje i očekivanja s mogućnostima koje pruža današnja kirurgija dojke.

ključne riječi: dojka, poštudna operacija, mastektomija, onkoplastična operacija, estetska operacija

Summary

Title: Surgical management of breast disease

Author: Petra Kušćer

Numerous benign and malignant breast diseases can be surgically treated by breast surgeon. To become breast surgeon, general surgeon has to complete medical training in plastic surgery or surgical oncology. Some benign diseases are treated surgically, including congenital anomalies, abscesses, single duct nipple discharge and some benign tumours. Patients with stage I, II and III breast cancers are candidates for surgical therapy. Breast surgeries can be simple, such as incisions to treat abscesses or excisions used to remove some tumours, secreting lactiferous duct or some congenital anomalies. There are several types of breast cancer surgeries, including breast-conserving surgery and radical surgery. The type of the surgery depends on the stage of the cancer. Breast-conserving surgery refers to lumpectomy, quadrantectomy and segmentectomy, while radical methods refer to mastectomy. The third option, between breast-conserving surgery and mastectomy is oncoplastic surgery. More complex surgeries include breast reconstructions after mastectomies and aesthetic procedures to treat congenital anomalies. When it comes to breast surgery, it must be taken into account that breast is very important organ for a woman in physiological, psychological and physical aspect. It is very important for doctor and patient to decide on surgery together and to align the patient's wishes and expectations with the possibilities of today's breast surgery.

key words: breast, breast conservation surgery, mastectomy, oncoplastic surgery, aesthetic surgery

1 Uvod

Većina će žena tokom svog života oboliti od neke od bolesti dojke. Neka istraživanja pokazuju kako je među ženama čak do 3% konzultacija u ordinaciji obiteljske medicine vezano uz simptomatologiju bolesti dojke. Većina simptoma vezanih uz dojke benigne su prirode i kao takvi ne zahtijevaju liječenje već samo kliničko i radiološko praćenje. Tek u 3 do 6% prijavljenih kliničkih simptoma bolesti dojke nakon temeljite dijagnostike otkriven je uzrok maligne prirode. (1) Među glavne benigne bolesti dojke ubrajaju se upale i benigni tumori dojke, a najčešće se pojavljuju u žena generativne dobi, od 30. do 50. godine. Rak dojke je najčešće sjelo maligne bolesti u žena u gotovo cijelom svijetu. Statistički podatci pokazuju da u Europi gotovo 460 000 žena godišnje oboli od raka dojke, dok je u Hrvatskoj, prema Registru za rak, taj broj za 2015. godinu iznosio gotovo 2 750. Rak dojke se najčešće javlja u žena postmenopauzalne dobi. (2)

Neke benigne bolesti dojke se mogu liječiti medikamentozno, u dometu liječnika obiteljske medicine ili ginekologa. Pojedine benigne i sve maligne bolesti dojke većinom zahtijevaju kirurško liječenje. U slučaju raka dojke, uz kirurško liječenje vrlo često je potrebno i onkološko liječenje. Najveći dio zahvata na dojci u domeni su plastičnog ili onkološkog kirurga. U posljednje vrijeme, uz razvoj rekonstruktivne kirurgije dojke, sve je veća potreba za posebnim edukacijama kirurga iz područja mikrokirurgije i rekonstrukcije.

Kirurgija dojke svoj vrhunac dostiže u liječenju raka dojke. Kirurško liječenje raka dojke, u smislu ekscizije do u zdravo tkivo i kauterizacije, se po prvi puta spominje u dokumentima koji datiraju prije Krista. Sve do 19. stoljeća postojali su brojni liječnici koji su kirurškom ekscizijom i nekom vrstom mastektomije pokušali bezuspješno izliječiti ovu bolest. Razvojem medicine, uvođenjem antiseptike i opće anestezije te otkrićem stanične strukture zloćudnih tumora kirurgija dojke postaje sve uspješnija. 1894. godine Halsted objavljuje metodu radikalne mastektomije koja će postati temeljni zahvat u kirurgiji raka dojke sve do polovice 20. stoljeća kada Veronesi upoznaje svijet sa uspješnim pošteđnim operacijama dojke. Druga polovica 20. stoljeća obilježena je sve većim interesom za rekonstrukciju dojke i razvojem onkoplastičnih zahvata koji se i danas unapređuju. (3)

2 Dojka

Dojka je parni žljezdani organ koji se razlikuje u žena i muškaraca. Dok u žena tvori funkcionalnu jedinicu, u muškaraca je ona samo rudimentarni afunkcionalni organ.

2.1 Embriologija

Mliječne žlijezde se razvijaju iz parnih mliječnih pruga koje se javljaju u ranom stadiju embrija, a protežu se po prednjoj strani trupa u obliku luka od aksila do prepona. Daljnjim razvojem embrija mliječne pruge spontano regradiraju, osim kranijalnih segmenata iz kojih će se razviti žlijezde i distalnih krajeva zadebljalog epiderma iz kojih će se oblikovati odvodni kanalići. Pri kraju fetalnog razvoja unutar tih kanalića se razvija lumen što je bitno za razvoj bradavice. Nakon rođenja do kraja razdoblja puberteta kanalići se granaju i dojka sazrijeva. S krajem puberteta završava razvoj muške dojke, dok kod žena do konačne diferencijacije dojke dolazi u razdoblju trudnoće kada je ona uvjetovana gestacijskim hormonima. (3)

2.2 Morfološka anatomija dojke

Baza dojke smještena je na prsnoj stijenci, no nije čvrsto srasla za mišićni sloj, što joj osigurava određenu razinu mobilnosti. Granicu dojke prema kaudalno predstavlja jasno vidljiva inframamarna brazda koju tvori čvrsti kutani sloj, a prema kranijalno slabije izražena supramamarna brazda, vidljiva samo ako se žena nagne prema natrag. Granice dojke bitne su u kirurgiji, primjerice kod redukcijske mamoplastike i mastektomije. Inspekcijom sprijeda dojku obično dijelimo na četiri kvadranta koji se određuju pomoću dviju zamišljenih okomitih osi sa sjecištem u bradavici. To su gornji lateralni i medijalni te donji lateralni i medijalni kvadrant.

2.3 Deskriptivna anatomija dojke

Tkivo dojke sastoji se od žljezdanog i masnog tkiva prekrivenog potkožnim i kožnim slojem. Debljina kože dojke varira od žene do žene. Isto tako se kod svake žene primjećuje razlika u debljini kože na pojedinom mjestu dojke, što je važno kirurzima zbog različite subdermalne vaskularizacije. Tako je koža najdeblja na lateralnom dijelu i u inframamarnoj brazdi, a najtanja u području areole i kranijalnim dijelovima. Koža areole okružuje bradavicu, obično je promjera 35 do 50 mm, a građena je od skvamoznog epitela i na periferiji sadrži žlijezde lojnice i znojnice, areolarne žlijezde i dlačne folikule. Tamno je pigmentirana zbog prisutnosti melanina u bazalnom sloju.

Žljezdano tkivo različito je raspoređeno u pojedinim kvadrantima dojke. Tako je ono najgušće raspoređeno u gornjem lateralnom kvadrantu, čime se i objašnjava da je upravo taj kvadrant najčešća lokalizacija tumora. Za razliku od ekskretornog aparata koji se uglavnom nalazi centralno, žljezdano je tkivo raspoređeno više prema periferiji. Žljezdani parenhim okružuje masno tkivo čija količina ovisi o dobi, uhranjenosti i fiziološkom stanju žene (opće, trudnoća, dojenje). Kroz masno tkivo od žljezdanog tkiva prema koži isprepliću se vezivni tračci koji se nazivaju Cooperovi ligamenti, a čine suspenzorni aparat dojke.

2.4 Mikroskopska građa dojke

Žljezdano tkivo tvori 15 do 25 lobula građenih od mreže duktusa koji povezuju lobuluse. Lobulus je jedinica unutar koje rahlo intralobularno vezivo okružuje acinuse i intralobularne duktuse. Intralobularni duktusi se nastavljaju na veće, ekstralobularne duktuse koji zajedno sa lobulusom grade terminalnu duktulo-lobularnu jedinicu. Ove osnovne morfološke jedinice ograničene su epitelom građenim od kuboidnih i mioepitelnih stanica koje su zaslužne za sekreciju i ekskreciju mlijeka u doba laktacije. Ekstralobularni duktusi se zatim nastavljaju na subsegmentalne i segmentalne duktuse završavajući u laktifernom duktusu koji se proširuje u laktiferni sinus neposredno prije izlazišta na samu bradavicu. Lobuluse međusobno razdvaja masno tkivo i čvrsto interlobularno vezivo. U vezivu se osim bogate kapilarne mreže nalaze i histiociiti, limfociti i plazma stanice. (3, 4)

2.5 Arterijska vaskularizacija dojke

Tkivo dojke se opskrbljuje arterijskom krvi preko tri pleksusa, a to su subdermalni, preglandularni i retroglandularni koji međusobno anastomoziraju. Retroglandularni pleksus čine mamarni ogranici druge do pete stražnje interkostalne arterije, lateralnih interkostalnih arterija i torakoakromijalne arterije. Ovaj pleksus je preko intraglandularnih anastomoza povezan s preglandularnim pleksusom koji čine medijalna i lateralna grana koje polaze od vanjske mamarne i treće torakalne perforirajuće arterije. Medijalna i lateralna grana se spajaju u periareolarnom krugu te daju ogranke koji ulaze u dubinu žljezdanog tkiva. Preglandularni je pleksus povezan s najbogatijim subdermalnim pleksusom kojeg čine ogranici unutarnje i vanjske mamarne arterije koje međusobno anastomoziraju. Ove dvije glavne arterije subdermalnog pleksusa daju ogranke za kožu, mišiće i žljezdano tkivo.

2.6 Venska vaskularizacija dojke

Venski krvotok dojke sastoji se od površinskog i dubokog pleksusa koji međusobno komuniciraju na rubovima žlijezde i preko perforantnih vena koje ulaze u Cooperove ligamente. Površinski pleksus se drenira u vanjsku jugularnu venu, cefaličnu venu i površinske vene abdominalne stijenke, dok se duboki pleksus drenira u lateralnu i medijalnu torakalnu venu i aksilarnu venu. Vene pleksusa nemaju valvule.

2.7 Limfna drenaža dojke

Poznavanje limfnog sustava dojke je izuzetno bitno za razumijevanje širenja i liječenja malignoma dojke. Dojčani limfni sustav se sastoji od površinskog i dubokog pleksusa koji su povezani periareolarnim spletom. Površinski pleksus obuhvaća subdermalni i subepidermalni splet, a duboki se sastoji od eferentnih perilobularnih i perilaktifernih vodova. Iako ne postoji jednostavni segmentalni obrazac limfne odvodnje u dojci i spletovi su međusobno isprepleteni, ipak se mogu odrediti dva glavna smjera odvodnje, medijalni i lateralni. Medijalni smjer limfne drenaže završava u parasternalnim limfnim čvorovima, a lateralni u aksilarnim. Najveći dio dojčane limfe se drenira u aksilarne limfne čvorove koji se mogu podijeliti u 5 skupina, a to su lateralna, središnja, brahijalna, skapularna i supklavikularna. Lateralna skupina obuhvaća 5 do 10 čvorova koji se nalaze između pektoralnih mišića te ih je tijekom operacije potrebno odstraniti. Najčešće sjedište metastaza je središnja skupina koja drenira lateralnu, brahijalnu i skapularnu skupinu, a sadrži 2 do 6 čvorova koji su smješteni površinski u središtu aksilarne jame i lako su palpabilni. Brahijalna skupina se nalazi uz aksilarne krvne žile i obuhvaća 1 do 6 čvorova koji dreniraju limfu ruke, stoga ih je izuzetno bitno sačuvati za vrijeme operacije kako bi izbjegli komplikaciju limfedema ruke. Skapularna skupina prati torako-dorzalni živac, sadrži 1 do 5 čvorova te se uz lateralnu skupinu tijekom operacije odstranjuje. Supklavikularna skupina se nalazi u teško dostupnom apeksu aksilarne jame i sadrži 11 čvorova. Smatra se posrednikom između svih skupina aksilarnih i supklavikularnih limfnih čvorova. Medijalna parasternalna skupina čvorova je najčešće zahvaćena metastazama ukoliko se primarni tumor nalazi u medijalnim kvadrantima dojke. Čvorovi ove skupine se nalaze uzduž prvih šest interkostalnih prostora. (3)

2.8 Inervacija dojke

Inervacijski sustav dojke predominantno čine 2., 3. i 4. interkostalni živac i perforantni ogranaci drugog do šestog interkostalnog živca. Navedeni živci daju anteromedijalne i lateralne grane koje sadrže kožne, ali i žljezdane ogranke. Od izuzetne je važnosti 5. interkostalni živac koji svojom anteromedijalnom granom inervira područje bradavice te ga je tijekom operacije bitno sačuvati. (3)

3 Dijagnostika bolesti dojke

Dijagnostika bolesti dojke temelji se na kliničkom pregledu, radiološkim slikovnim metodama i invazivnim procedurama. Neke benigne promjene dojke poput upalnih stanja mogu se dijagnosticirati samo kliničkim pregledom, dok je kod nalaska tumorozne tvorbe izuzetno bitno proširiti dijagnostiku kako bi se isključila ili potvrdila najopasnija dijagnoza raka dojke. U dijagnostici bolesti dojke iznimno je bitan osnovni klinički pregled koji uključuje anamnezu i status. Kod uzimanja anamneze bitno je pacijenticu ispitati o simptomatologiji tegoba i povezanosti promjena u dojkama sa menstrualnim ciklusom te o postojanju iscjetka. U statusu dojke bitno je inspeksijski i palpacijski pregledati obje dojke. Inspeksijski je bitno uočiti postoje li kakve promjene kože dojke ili bradavice, retrakcija kože pri simetričnom podizanju ruku iznad glave te postoji li asimetrija dojki. Uz palpaciju dojke koja se uobičajeno radi kružno u smjeru kazaljke na satu, bitno je palpirati i aksilarne te infraklavikularne i supraklavikularne limfne čvorove. U tijeku palpacijskog pregleda ne smije se zaboraviti obratiti pozornost na retromamilarno područje i temeljito ga palpirati te digitalno komprimirati bradavicu kako bi se procijenilo ima li iscjetka. Ukoliko se nađe palpabilna masa u dojci potrebno je opisati njenu veličinu, lokalizaciju, tvrdoću, bolnost te pomičnost tvorbe u odnosu na podlogu. Ako postoji iscjedak potrebno je zabilježiti radi li se o seroznom, mliječnom, purulentnom, sukrvavom ili krvavom iscjetku te pojavljuje li se on spontano ili na digitalnu kompresiju. Isto tako se preporuča da žene od 20. godine obavljaju samopregled najmanje jednom mjesečno kod kuće.

Radiološke slikovne pretrage korisne u dijagnostici bolesti dojke su ultrazvuk, mamografija, magnetska rezonancija te pozitronska emisijska tomografija. Ultrazvukom se mogu otkriti i pratiti benigna stanja poput apscesa i fibroadenoma, ali i maligna poput raka dojke. Ultrazvuk dojke je primjeren za sve žene mlađe od 35.

godine te žene nakon 35. godine koje imaju gusto raspoređeno žljezdano tkivo, što onemogućuje adekvatan mamografski pregled. (2) UZV kao metoda koja ne zrači je pogodna i za pregled djevojaka u razvoju kao i za pregled dojki trudnica. Kod ultrazvučnog pregleda tvorbi nalaz može biti uredan, opisan kao normalno tkivo dojke ili jednostavna cista, ili patološki, opisan kao dobroćudni fibrozni čvorovi, kompleksnije građene ciste, sumnjive lezije ili lezije jako sugestivne za karcinom. Svaki patološki nalaz zahtjeva dodatnu invazivnu dijagnostiku, poput punkcije ili iglene biopsije, što se može raditi pod kontrolom ultrazvuka, ili kiruršku biopsiju. Uz pregled dojki UZV se pregledaju i supraklavikularne i aksilarne jame. Preporuča se svim zdravim ženama bar jednom u dvije godine obaviti UZV dojki, a onima koje su preboljele rak dojke najmanje dva puta godišnje. Mamografija je zlatni standard otkrivanja raka dojke. Preporuča se svim ženama između 50. i 69. godine najmanje jednom u dvije godine obaviti mamografski pregled dojki. Ovom metodom se otkrivaju mase veličine 5-6 mm ili brojne druge promjene opisane kao sjene, mikrokalifikacije, poremećaj arhitekture dojke i druge, koje mogu upućivati na malignom. Na mamogramu se, osim malignih, vide i benigne promjene, stoga se često mamografski nalaz nadopunjuje ultrazvučnim ili jednom od invazivnih dijagnostičkih metoda. Lezije vidljive na mamogramu svrstavaju se u jednu od šest BIRADS kategorija. BIRADS 1 označava normalan nalaz, a BIRADS 2 leziju sigurno benignih karakteristika, stoga kod ovih nalaza nije potrebna daljnja dijagnostika. Kod BIRADS kategorija 0 (nejasan nalaz), 3 (vjerojatno benigna lezija), 4 (suspektno maligna lezija) i 5 (lezija malignih karakteristika) potrebna je dodatna dijagnostička obrada. U dijagnostici bolesti dojke može se koristiti i slikovna metoda magnetske rezonancije bez ili, češće, sa kontrastom. Kontrasni MRI indiciran je kod dijagnoze invazivnog lobularnog karcinoma dojke te kao preoperativna procjena proširenosti karcinoma prije poštudne operacije dojke. Godinu dana nakon poštudne operacije dojke, ponovno se radi MRI kako bi se ustanovila razlika između ožiljka i suspektnog recidiva. Kontrasni MRI je indiciran u slučaju da postoje nepodudarni nalazi različitih drugih dijagnostičkih metoda, npr. ukoliko su metastatski promijenjeni aksilarni limfni čvorovi, ali se mamografski i ultrazvučno ne nalazi tumor dojke; ukoliko su nalazi mamografije, UZV i biopsije širokom iglom nesukladni ili pak se nalaz mamografski ocijenjenih lezija s BIRADS 4 i 5 ne podudara s nalazom biopsije širokom iglom. MRI s kontrastom indiciran je i kod pacijentica koje primaju neoajduvantnu

kemoterapiju kako bi se procijenila učinkovitost terapije. Važnost MRI bez kontrasta u patologiji dojke je znatno skromnija, a nalazi se kod kliničko-dijagnostički suspektne rupture implantata. (2) PET-CT je slikovna metoda koja se koristi za procjenu proširenosti bolesti, a indicirana je preoperativno u pacijentica sa stadijem III i IV kako bi se utvrdila operabilnost i procijenila potreba za neoadjuvantnim liječenjem te nakon sistemnog liječenja zbog procjene o potrebi nastavka sistemnog liječenja. Za određivanje stadija karcinoma kod klinički suspektnih udaljenih metastaza indicirani su UZV jetre, CT toraksa i abdomena te scintigrafija kostiju. (2)

Ukoliko nakon slikovnih metoda dijagnoza nije jasna potrebno je učiniti jednu od invazivnih dijagnostičkih metoda. Tu se ubrajaju aspiracijska biopsija finom iglom/ciljana citološka punkcija (CCP), biopsija širokom iglom, vakuumski asistirana biopsija i kirurška biopsija. Najčešće se uzorak dobiva iglenim biopsijama. Danas se češće koristi biopsija širokom iglom od CCP, jer se tako dobiva komadić tkiva kojem se mogu, osim patohistološke dijagnoze, odrediti i imunohistokemijski parametri. Biopsirani se mogu palpabilne i površinske lezije, a uz kontrolu UZV ili stereotaksijski i one nepalpabilne i dublje smještene. Sve mamografske lezije BIRADS 3-5 te ultrazvučno patološke lezije indikacija su za biopsiju, kao i benigne lezije koje rastu tijekom vremena. U slučaju da je iglena biopsija nedostatna, nepotpuna ili ju je nemoguće izvesti indicirana je kirurška biopsija. Kirurška biopsija se izvodi u lokalnoj ili općoj anesteziji. Idealno je inciziju pri kirurškoj biopsiji učiniti u polukružnoj liniji na granici između pigmentirane kože areole i nepigmentirane kože dojke, no sam izbor incizije ovisi o lokalizaciji i veličini lezije. Posebnu opreznost zahtjeva izvođenje biopsije u trudnica, kada je tkivo dojke hipervaskularizirano te zahtjeva preciznu hemostazu kako bi se izbjegle komplikacije krvarenja. Ukoliko se kod mamografski BIRADS 4 i 5 lezija slikovni nalaz ne podudara s nalazom biopsije širokom iglom indicirana je vakuumski asistirana biopsija. Ovaj tip biopsije se izvodi pomoću minimalno invazivnog, stereotaksijski ili ultrazvučno kontroliranog, mamotomskog sustava. Biopsija se izvodi ambulantno pod lokalnom anestezijom. (2, 3)

Kod prisutnosti iscjetka iz bradavice potrebno je učiniti citološku analizu iscjetka. Ukoliko je citološka analiza nedostatna uputno je učiniti galaktografiju, pretragu kojom se injicira kontrastno sredstvo kroz mamilu pod kontrolom mamografa i zatim se citološki analizira postoje li maligne stanice u secernirajućem kanaliću dojke. Ako je

citološki dokazana prisutnost malignih stanica može se napraviti duktoskopija, endoskopska dijagnostičko-kurativna metoda pregleda mliječnih kanalića i eventualnog uklanjanja malih tumora unutar njih. Prema nekim istraživanjima intervencijska duktoskopija može biti alternativa mikrodohektomiji pri liječenju patološkog iscjetka iz dojke. (5)

Uz dijagnostiku karcinoma dojke je usko vezana i dijagnostika lokoregionalnih limfnih čvorova. Klinički povećani regionalni limfni čvorovi indikacija su za UZV i aspiracijsku biopsiju finom iglom kako bi se procijenila potreba za disekcijom aksile. Ukoliko limfni čvorovi klinički nisu pozitivni uputno je napraviti biopsiju limfnog čvora čuvara (SNB) bez obzira na veličinu primarnog tumora. SNB je kontraindicirana u slučaju klinički pozitivne aksile, kod bolesnika sa multicentričnim tumorom ili DCIS-om te kod bolesnika kod kojih je prethodno rađena operacija na dojkama ili aksili. Ranije se smatralo da je štetna za trudnice i nepouzdana kod starijih ljudi, no danas to ne vrijedi, te se SNB može izvesti i u tim slučajevima. Prije biopsije je moguće, ali nije neophodno izvesti limfoscintigrafiju, kojom se obilježavaju najčešće jedan ili dva limfna čvora čuvara i na taj način se smanjuje vjerojatnost lažno negativnih rezultata. Limfoscintigrafija se može raditi neposredno prije ili u toku operacije plavom bojom (Bleue Patene) ili dan prije albuminima obilježenim radioaktivnim Tc-99m-pertehnetatom ili, najsigurnije, kombinacijom i boje i radioaktivnog tehneacija. Iako se pacijent zrači u toku ove pretrage, doza primljenog zračenja je niska, stoga trudnoća nije kontraindikacija za limfoscintigrafiju, no budući da su boje kontraindicirane, pretragu u trudnica je moguće učiniti koristeći samo radioaktivni tehneacij. Preporuča se sredstvo obilježavanja injicirati na dva mjesta, peritumoralno i intradermalno iznad tumora ili peritumoralno i subareolarno. Ukoliko su lezije nepalpabilne, injekcija sredstva se izvršava pod kontrolom UZV ili rentgena. Nakon markiranja limfnog čvora čuvara, obilježava se mjesto na koži iznad istog, gdje će se učiniti incizija. U toku operativnog zahvata, nakon ekstirpacije primarnog tumora, radi se aksilarna incizija na obilježenom mjestu te se ekstirpira jedan do dva limfna čvora čuvara koji se zatim patohistološki pregledaju te se utvrđuje postoje li mikrometastaze tumora na istima. Ukoliko je nalaz SNB negativan, odbacuje se mogućnost disekcije aksile, a ukoliko je nalaz pozitivan timski se odlučuje od idućim koracima u liječenju među kojima je vrlo vjerojatno i disekcija aksile. (2, 3, 6)

Kod dijagnostike bolesti dojke ponekad se radi i genetsko testiranje na nasljedni rak dojke i jajnika. Ukoliko se sumnja da bi zdravi pojedinci ili pojedinci oboljeli od raka dojke/ jajnika/ jajovoda/ peritonejskog karcinoma mogli imati patološku mutaciju gena BRCA1 i BRCA2 indicirano je nakon genetskog savjetovanja osobu uputiti na genetsko testiranje. (2)

4 Benigne promjene dojke

4.1 Urođene anomalije

Amastija je rijedak poremećaj u razvoju kod kojeg ne dolazi do razvoja dojke. Razlog je vjerojatno nepostojanje mliječne pruge u razvoju embrija. Može biti jednostrana ili, rjeđe, obostrana. Može se javiti samostalno ili u kombinaciji s ipsilateralnim nedostatkom velikog pektoralnog i interkostalnih mišića, hipoplaziju ili agenezu rebara te sindaktiliju što se naziva Polandov sindrom. Polandov sindrom se češće nalazi u dječaka i jednostrano. Prema nekim istraživanjima (7, 8) incidencija ovog sindroma je između 1:30 000 i 1:32 000 ljudi. Iako je etiologija i dalje nepoznata, Bavinck (9) postavlja hipotezu kako je sindrom rezultat okluzije arterije supklavije i vertebralne arterije i/ili njihovih grana na specifičnim lokacijama oko šestog tjedna embrionalnog razvoja, što rezultira prekidom krvne opskrbe i nastajanja navedenih defekata. Aplazija ili hipoplazija dojčanog tkiva može se susreti i u sindromima kojima je glavni uzrok afunkcionalnost pituitarne žlijezde, adrenalna hiperplazija ili ovarijska disgeneza. Uz amastiju može se javiti i atelija – nedostatak bradavice ili mikrotelija – mala i deformirana bradavica. Ove dvije anomalije se samo iznimno javljaju samostalno.

Kirurško liječenje amastije estetske je prirode. Obično se liječi u razdoblju puberteta postavljanjem tkivnih ekspandera koji se nakon otprilike šest mjeseci zamjenjuju implantatima ili se radi rekonstrukcija dojke režnjevima. Kod kirurškog liječenja Polandova sindroma pažnju treba obratiti na status rebara. Ukoliko postoji ageneza rebara bez respiratornih smetnji, prema Romanini (10) najbolje je oko trinaeste ili četrnaeste godine implantirati umjetna titanska ili Gore-tex rebra printana 3D-printerom. Ukoliko postoje respiratorne smetnje moguće je i ranije ugraditi umjetna, obično titanska rebra. Kod djevojaka koje imaju Polandov sindrom, kirurško rješenje za dojkicu je jednako kao i kod amastije, dok se kod mladića nakon tkivne ekspanzije

ugrađuju pektoralni implantati. Atelija ili mikrotelija kirurški se liječi rekonstrukcijom bradavice i areole.

Polimastija je kongenitalna anomalija kod koje dolazi do razvoja ektopičnih dojki, a politelija označava razvoj akcesornih bradavica. Mogu se javiti izolirano, ali i u kombinaciji. Obično se javljaju uzduž embrionalne mliječne pruge, a najčešće su locirane na području aksilarne i torakalne regije iako su opisane i druge, neobične lokacije kao što su skapularna regija, natkoljenica i gluteus. Mogu se pojaviti unilateralno ili bilateralno. Incidencija se u općoj populaciji procjenjuje od 0.2% do 5.6%, a ovisi o spolu, rasi, genetskoj i geografskoj podlozi. (11, 12) Tako se veća incidencija politelije primjećuje među mladićima crne rase, a polimastije u žena azijskog podrijetla. Polimastija se primjećuje tek u pubertetu ili za vrijeme trudnoće, kada zbog hormonskih promjena dolazi do rasta dojčanog tkiva, dok je politelija vidljiva od rođenja. Ove se kongenitalne anomalije, a posebice politelija ponekad javljaju uz anomalije bubrega i urinarnog sustava. (13, 14) Polimastija i politelija se mogu manifestirati kao asimptomatske promjene, no mogu se i javljati simptomi kao što su ciklička bol na području promjene, iscjedak i ograničena pokretljivost ruke u zglobu ramena. Većina pacijenata smatra ove anomalije kozmetičkim problemom i uzrokom eventualne psihološke nesigurnosti.

Razvoj novih simptoma na postojećim promjenama mogao bi ukazivati na razvoj malignog procesa. Iz tog razloga, kao i kod bilo kakvih simptomatskih promjena preporuča se kirurška terapija politelije i polimastije. Za odstranjenje akcesorne bradavice bira se metoda eliptične kirurške ekscizije, dok se za odstranjenje akcesorne dojke najčešće bira liposukcija ili kirurška ekscizija kroz minimalnu inciziju ili kombinacija navedenih metoda. (15,16) Lee napominje (17) kako je operaciju najbolje izvršiti prije trudnoće kako bi se spriječio rast tkiva u trudnoći i samim time moguća pojava do tada nepostojećih simptoma i rastezanja kože.

Makromastija je abnormalno povećanje dojki u žena. Ukoliko se javlja u prepubertetsko i pubertetsko doba naziva se juvenilna, a ako se javlja u doba trudnoće, gestacijska hipertrofija dojki. Povećanje volumena može biti na račun povećanja žljezdanog ili masnog tkiva ili kombinacije spomenutih. Smatra se da je razlog prejaka hormonska stimulacija ili prejaki odgovor tkiva na uobičajenu hormonsku stimulaciju. Žene sa

makromastijom često osjećaju jake bolove u donjem dijelu leđa i vratu. Zbog težine i veličine dojki javlja se pogrbljeno držanje, a mogu se javiti i infekcije kože ispod i između dojki zbog konstantnog dodirivanja kože što uzrokuje pojačano znojenje i vlažnost. Osim toga, neproporcionalna veličina dojki u odnosu na ostatak tijela može biti i razlog psihološke nesigurnosti te estetski problem žene.

Zbog navedenih razloga makromastija se može liječiti i u adolescentica i u starijih žena. Metoda izbora je kirurška redukcijska mamoplastika. Najčešće se koriste pristup vertikalnim rezom i „Wise“ pristup ili incizija u obliku obrnutog slova T. Iako Wise pristup ostavlja veći ožiljak on obično ostaje slabo vidljiv s obzirom na to da se većina ožiljka nalazi u submamarnoj brazdi. Prema Kulkarni (18) razlike između ova dva pristupa nema. Odmah nakon operacija od operacije pacijentice pokazuju izrazito zadovoljstvo estetskim rezultatom i opažaju višu kvalitetu života. (18, 19)

Hipoplazija dojki je kongenitalno ili stečeno stanje kod kojeg ne dolazi do potpunog razvoja dojki pa one ostaju male sa slabo razvijenim žljezdanim tkivom. Može biti bilateralna čiji je uzrok najčešće sistemski ili unilateralna kod koje je izražena asimetrija dojki. U pubertetu, za vrijeme rasta dojki postoji određena razina fiziološke asimetrije koja se obično samostalno korigira do zrele dobi žene, dok se patološka asimetrija zadržava kroz cijeli život. Iako je većina slučajeva idiopatske prirode, neki su uzroci hipoplazije dojki ipak poznati. Tako se kongenitalna hipoplazija dojki može susresti u već navedenom Polandovom sindromu, dok stečenoj hipoplaziji uzrok može biti i izlaganje područja prsnog koša ionizirajućem zračenju u djetinjstvu. (20) Svaka asimetrija, a pogotovo hipotrofija dojki nosi sa sobom lakše ili teže negativne psihološke efekte na žene, posebice u adolescentsko doba. Žene s navedenim fizičkim anomalijama mogu patiti od depresije, socijalne izoliranosti i psihoseksualne disfunkcije. Iz tog razloga vrlo je teško, ali i izrazito bitno odrediti pravo vrijeme za kiruršku korekciju anomalija.

Kirurški pristup za korekciju hipoplazije dojke ovisi o samoj veličini hipoplastične dojke, ali i o veličini kontralateralne dojke. Ovisno o veličini kožnog omotača može se odmah pristupiti implantaciji proteze ili rekonstrukciji dojke režnjevima. Ukoliko se radi o teškoj hipoplaziji dojke najčešće će prvo biti potrebno proširiti kožni omotač tkivnim ekspanderom, a zatim u drugom aktu pristupiti augmentaciji dojke. Nerijetko je

potreban zahvat i kontralateralne dojke u smislu mastopeksije, augmentacije ili kombinacije obiju tehnika kako bi se postigla simetrija dojki. Kod asimetrije dojki kirurški zahvati se izvode ili jednostrano ili obostrano ovisno o veličini dojki. Na dojci manjeg volumena može se izvršiti augmentacija, dok se na dojci većeg volumena može izvršiti redukcijska mamoplastika ili mastopeksija kako bi se postigla simetrija. Najveća kontroverznost ovih zahvata veže se uz odabir pravog vremena zahvata. Najbolje bi bilo pričekati da dojke u potpunosti sazriju, odnosno pričekati kraj adolescentskog doba, kako bi se izbjegla asimetrija rastom zdrave dojke i potreba za još jednim operativnim zahvatom. Ipak s obzirom na osjetljivost u adolescentsko doba, odgoda takvog zahvata može ostaviti trajne psihološke posljedice na mladu ženu. (21)

Slabo razvijeno žljezdano tkivo u kombinaciji s uskom bazom podloga je za razvoj tuberoznih dojki. Izgled takvih dojki karakterizira velika areola u kojoj je uklješteno žljezdano tkivo i visoko postavljena submamarna brazda često uz deficit kože u donjim kvadrantima dojke. Iako se točna etiologija ove anomalije još ne poznaje, postoji hipoteza da se tijekom razvoja stvaraju čvrste priraslice između kože i aponeuroze mišića koje sprječavaju normalni centrifugalni rast tkiva dojke. (3) Anomalija se može pojaviti unilateralno ili, češće, bilateralno uz asimetriju u 70% slučajeva. (22) Godine 1996. Von Heimburg je predložio prvu klasifikaciju tuberoznih dojki u 4 stupnja, koju je Grolleau 1999. preformulirao u klasifikaciju u 3 tipa koja se i danas najčešće koristi. Prvi tip deformacije odnosi se na deficit u medijalnom donjem kvadrantu, a samim time donji lateralni kvadrant izgleda kao da je prevelik. U drugom tipu primjećuje se deficit i lateralnog i medijalnog donjeg kvadranta dojke, dok je areola usmjerena prema dolje uz deficit subareolarnog kožnog omotača. Treći tip anomalije karakterizira deficit sva četiri kvadranta dojke uz usku bazu u vertikalnom i horizontalnom smjeru što daje izgled tuberozne dojke. U istom istraživanju opaženo je da je najčešći tip 1, a najrjeđi tip 3. (22)

Kirurško liječenje tuberoznih dojki izuzetno je kompleksno. Svaki tip liječi se na svoj način, no Meara (23) nalaže općenite principe liječenja kod svakog tipa tuberozne dojke. Principi predstavljaju korake u korekciji tuberoznih dojki, a to su: proširenje preuske baze dojke, spuštanje submamarne brazde, proširivanje kožnog omotača, povećanje volumena po želji pacijentice te reponiranje uklještenog žljezdanog tkiva i smanjenje opsega areole po potrebi. Osnovne kirurške tehnike koje se koriste su

mastopeksija, augmentacija te ekscizija bilo viška kože, bilo dijela areole. Ponekad je potrebna samo jedna od ovih tehnika, no upravo zbog vrlo česte asimetrije se u većini slučajeva koristi kombinacija svih navedenih metoda. (24)

4.2 Upalne promjene dojke

Postoji više vrsta upale dojke, pa tako prema lokalizaciji i opsegu razlikujemo upalu bradavice – theilitis, upalu areole – areolitis, ograničenu upalu dojke – cirkumskriptni mastitis te proširenu upalu dojke – difuzni mastitis. Mastitis se obično manifestira lokalnim znakovima upale uključujući crvenilo, toplinu, oteklinu i bolnost dojke te povećane aksilarne limfne čvorove bolne na pritisak. Od sistemskih znakova moguća je povišena tjelesna temperatura. Većina mastitisa se u početku liječi hladnim oblozima uz antibiotike širokog spektra, no ukoliko infekcija nije pravilno liječena moguć je razvoj lokaliziranog gnojnog procesa – apscesa. Vrlo je nejasna granica kada mastitis prelazi u apsces i znakovi se najvećim dijelom preklapaju, no uz apsces se veže dodatni simptom, poznat kao fenomen fluktuacije na mjestu pritiska. Vrlo je bitno klinički odrediti radi li se o upali ili malignom procesu, budući da klinička slika apscesa može biti vrlo slična kliničkoj slici inflamatornog karcinoma. Apsces se u početku javlja lokalizirano s manjom destrukcijom tkiva koja se napretkom upale širi, zahvaćajući sve veće područje. Apsces je komplikacija koja se liječi aspiracijskom punkcijom ili kirurški incizijom i drenažom uz antibiotsku terapiju. Iako je u kirurgiji incizija zlatni standard za liječenje svakog apscesa, Strauss (25) predlaže nekoliko prednosti ultrazvučno kontrolirane aspiracijske punkcije u odnosu na inciziju, uključujući manju invazivnost, upotrebu lokalne umjesto opće anestezije, kraću hospitalizaciju i bolji estetski rezultat. Tako se kod manjih apscesa preferira punkcija, dok je kod većih neizbježna incizija. Ukoliko se bira metoda incizije, pristupa se polukružnim rezom na mjestu fluktuacije, potom se isprazni apscesna šupljina, odstrani nekrotično tkivo te postavi široki dren koji se vadi nakon 3 do 6 dana. Rana se ne šiva, već se nakon vađenja drena ostavlja da sekundarno cijeli. Bilo da se pristupa punkcijom, bilo incizijom evakuirani gnojni sadržaj se uvijek mora poslati na mikrobiološku analizu. U početku, do nalaza antibiograma, pripisuju se antibiotici širokog spektra, a očitanjem nalaza antibiograma, antibiotici se prilagođavaju. Prema etiopatogenezi i kliničkoj slici razlikujemo laktacijski, nelaktacijski, periduktalni, traumatski mastitis i mastitis u novorođenačkoj dobi te druga upalna stanja dojke. (3)

Akutni laktacijski mastitis je bakterijska infekcija dojke koja se najčešće javlja tijekom prvih tjedana dojenja zbog površinskih ozljeda kože bradavice. Neka istraživanja (26, 27) procjenjuju incidenciju na 18-24%. Uobičajeni uzročnici mastitisa su piogene bakterije *Staphylococcus aureus* i *Streptococcus pyogenes*. *S. aureus* obično izaziva lokaliziranu upalu, dok je *S. pyogenes* češće uzročnik difuzne upale dojke. Bolest je češća u zemljama nižeg higijenskog standarda. Najčešće je konzervativna terapija antibioticima, primjenom hladnih obloga i izdajanjem dovoljna za sanaciju upalnog procesa. Ukoliko mastitis nije pravovremeno liječen, mogući je razvoj apscesa. Prema istraživanjima (28, 29) smatra se da se u 0.4 do 11% slučajeva mastitisa razvija apsces. Apscesi će se češće javljati uz upalu uzrokovanu zlatnim stafilokokom. Vezano uz liječenje laktacijskog apscesa sve su brojniji pristaše aspiracijske punkcije naglašavajući osim već navedenih, i prednost, mogućeg kontinuiranog dojenja tijekom liječenja. (25, 30, 31)

Podloga za stvaranje nelaktacijskih apscesa je najčešće periduktalni mastitis. To je inflamacija subareolarnih duktusa koja, ukoliko se ne smiri, uzrokuje ektaziju duktusa te skvamoznu i fibroznu metaplaziju. Iako je etiologija još nepoznata, Dixon (32) otkriva da je značajni predisponirajući čimbenik opstrukcija duktusa, kao i pušenje, što podupire i Schäfer. (33) Smatra se da je učestalost periduktalnog mastitisa među svim simptomatskim bolestima dojke 1-2%. (32) Manifestira se bolnom palpabilnom masom, retrakcijom bradavice, iscjetkom, subareolarnim i periareolarnim apscesom ili fistulom. Zhang i sur. (34) su predložili kliničku klasifikaciju u 5 tipova. Tip 1 predstavlja masu bez apscesa ili fistule, tip 2a predstavlja masu uz mali apsces, a tip 2b masu uz veliki apsces, dok tip 3 predstavlja fistulu. Tip 4 je najkompleksniji, koji obuhvaća i palpabilnu masu i apsces i fistulu. Najčešće se javlja tip 1, ali je u istom primijećeno i najviše rekurentnih epizoda. Svih pet tipova liječe se kirurški bilo u lokalnoj, bilo u općoj anesteziji. Za tip 1 i 2 dovoljna je široka ekscizija uz patohistološku potvrdu da se ne radi o malignom procesu. Ponekad je prije ekscizije kod tipa 2b potrebna aspiracijska punkcija i drenaža apscesa. Fistule se liječe fistulektomijom po Hadfieldu pri kojoj se ekscidira fistula sa njenim vanjskim otvorom na površini kože uz potpuno odstranjenje subareolarnog duktusa. Kako bi se lakše odredio točni položaj fistule, kroz njen vanjski otvor uvodi se sonda koja izlazi kroz bradavicu nazad na površinu. Prilikom odstranjenja subareolarnog duktusa, najčešće se treba incidirati i sama bradavica, koja

se pri zatvaranju rane rekonstruira. (35) Tip 4 liječi se kombinacijom ekscizije i fistulektomije, a po potrebi i prethodnom punkcijom i drenažom apscesa. Pogotovo kod tipa 4, nakon izvođenja široke ekscizije, za zatvaranje rane može se upotrijebiti mobilizirani lokalni dojčani kožno-žljezdani režanj. Ukoliko promjene zahvaćaju većinu dojke, te nakon ekscizije ne bi bilo dovoljno tkiva da se nadomjesti defekt, jedina preostala metoda je mastektomija. Periduktalni mastitis recidivira u 6-14% uz istu ili drukčiju manifestaciju. (34) Postoji više istraživanja koja vežu kroničnu upalu uz razvoj malignoma, tako je nedavno opažena veza između nelaktacijskog mastitisa i malignoma dojke. Smatra se da žene koje prebole nelaktacijski mastitis prije 50. godine imaju veći rizik za obolijevanje od karcinoma dojke, isto kao što i taj rizik raste s brojem preboljelih epizoda. (36)

Traumatski mastitis najčešće nastaje kao posljedica gnječenja zaštitnim pojasom u prometnim nesrećama, a može nastati i kod penetrantnih ozljeda. Klinički se manifestira hematomom dojke, a u podlozi dolazi do nekroze i upale masnog tkiva s razvojem apscesa. Apsces se liječi kirurški, a osim purulentnog sadržaja, potrebno je ukloniti i nekrotični i hematizirani sadržaj. (3)

Mastitis u djetinjstvu nije česta pojava. Najčešće se javlja u novorođenačkoj dobi i pubertetu najvjerojatnije uzrokovan hormonskim disbalansom. Obično je upala blažeg tijeka, iako su zabilježeni slučajevi supuracije sa posljedičnim razvojem apscesa. Kod liječenja se preferira punkcija kako se ne bi ozlijedio pupoljak dojke koji je bitan u razvoju dojke. Ako je incizija ipak neizbježna, iz istog razloga, preporuča se rez uz sam rub areole. (3)

Druge upale dojke

Granulomatozne lezije rijetka su pojava u dojci, ali se teško razlikuju od periduktalnog mastitisa. Etiologija bolesti je nepoznata, no među moguće uzročnike i rizične čimbenike ubrajaju se trudnoća, laktacija, lokalni autoimuni proces, infekcija, hiperprolaktinemija i kemijska reakcija inducirana oralnim kontraceptivima. (37) Terapija je kirurška ekscizija lezije i centralnog duktusa uz antibiotike. Neki preporučuju visoke doze kortikosteroida nakon operacije kako bi se spriječili recidivi. (38)

Tuberkuloza dojke je rijetki uzrok upale dojke u razvijenim zemljama. Klinički se uočava tvrda bezbolna tvorba s ulceracijama ili bez njih, djelomično srasla s okolnim tkivom što uzrokuje retrakciju bilo kože, bilo bradavice. Često su zahvaćeni i aksilarni limfni čvorovi. Zbog sličnosti kliničke prezentacije s rakom dojke obavezna je biopsija tkiva uz PHD ili pozitivan mikrobiološki nalaz. Terapija tvorbe je kirurška ekscizija sa zdravim rubom tkiva ukoliko ona zahvaća manje područje dojke ili mastektomija ukoliko se radi o proširenom zahvaćanju dojke. Nakon kirurške terapije potrebna je i terapija antituberkuloticima.

Infekcije oko proteze su rijetka pojava. Razlog tomu je profilaktička primjena antibiotika širokog spektra prije implantacije proteze te ugradnja proteze u sterilnim uvjetima. Ukoliko ipak dođe do infekcije proteza se može ostaviti *in situ* i infekcija liječiti konzervativno antibioticima ili se proteza može izvaditi te mjesto infekcije kirurški sanirati.

Postiradijacijski apsces dojke može se javiti u žena koje su liječene radioterapijom u području prsnog koša. Liječi se kirurški, kao i svaki drugi apsces.

Aktinomikoza dojke javlja se unutar sistemne aktinomikoze, a manifestira se palpabilnom masom. Terapija je kirurška drenaža uz primjenu antibiotika.

Bruceloza dojke rijetka je bolest dojke koja se manifestira bilateralnim apscesima. Liječi se kirurški, kao i svaki drugi apsces. (3)

4.3 Patološki iscjedak iz dojke

Patološki iscjedak iz dojke je svaki iscjedak izvan perioda gestacije ili laktacije. Ponekad je povezan uz endokrinološki disbalans što se može susreti u premenopauzalno doba ili u vrijeme ovulacije. Iscjedak može biti serozni, mliječni, pigmentirani i gnojni. Serozni iscjedak se javlja uz konzumaciju nekih psihofarmaka ili ektaziju duktusa, mliječni u neonatalno doba zbog hormonske stimulacije te u doba gestacije, laktacije i postlaktacijsko doba, dok se gnojni iscjedak veže uz upalna stanja. Pigmentirani iscjedak je najrjeđi, ali i najvažniji. Može se pojaviti u obliku sukvice ukoliko se lezija nalazi periferno ili kao krvavi sekret ako je lezija lokalizirana bliže bradavici. Posebno je važno odrediti uzrok krvavog iscjetka u postmenopauzalnih žena, budući da je kod njih najčešći uzrok takvog sekreta tumorski proces. Iako se

najčešće radi o benignom intraduktalnom papilomu, mogući je uzrok i karcinom dojke. Ukoliko se radi o benignom uzroku iscjetka iz bradavice s pozitivnim nalazom galaktografije koji upućuje na intraduktalni proces indicirano je kirurško liječenje mikrodohektomijom. Ranije se vjerovalo da je kod svakog sangvinolentnog iscjetka iz dojke potrebno učiniti mastektomiju, no danas se ona izvodi samo ukoliko se radi o malignom procesu koji se ne može sanirati poštenijim zahvatom. (3)

4.4 Benigni tumori dojke

Fibroepitelni tumori su najčešći solidni tumori dojke. To su neoplazme koje nastaju proliferacijom i epitelne i stromalne komponente. Oni obuhvaćaju, učestalije, fibroadenome i filodes tumore, koji se pojavljuju znatno rjeđe. Neki autori (39) osim navedenih tumora, u ovu skupinu ubrajaju i adenome i hamartome iako oni pokazuju samo jednu od navedenih komponenti, bilo epitelnu, bilo stromalnu.

Fibroadenomi se obično javljaju u mlađih žena između 20. i 30. godine. Promjene mogu biti asimptomatske ili se prezentirati kao jedan ili, rjeđe, više manjih čvorova čvršće konzistencije i dobro pomični u odnosu na podlogu. Mogu biti hormonski osjetljivi i mijenjati se u veličini i čvrstoći u različitim fazama menstrualnog ciklusa, kao i za vrijeme trudnoće i laktacije. Većina fibroadenoma se s godinama smanjuje te u doba postmenopauze mogu u potpunosti involuirati. U starijih žena se unutar fibroadenoma mogu nakupljati mikrokalcifikacije zbog smanjenih razina estrogena i progesterona, koje se radiološki mogu zamijeniti za calcifikacije unutar malignoma. Postoji i nekoliko varijanti fibroadenoma, a to su kompleksni, juvenilni i gigantski fibroadenom te fibroadenomatозна hiperplazija. Kompleksni fibroadenomi se češće javljaju u žena između 40. i 50. godine i karakterizirani su pojavom cista, sklerozirajuće adenoze i epitelnim calcifikacijama. Većinom su benigne prirode, a manje od 2% maligno alterira. Juvenilni fibroadenomi se javljaju većinom u djevojaka od 10. do 18. godine, a prezentiraju se kao bezbolna, unilateralna masa veličine iznad 5 cm uz sklonost naglog rasta do 20 cm. Gigantski fibroadenomi se karakteristično javljaju u mladih žena do 30. godine, a veličinom obično premašuju 5 cm. Fibroadenomatозна hiperplazija je klinički i radiološki vrlo slična jednostavnom fibroadenom. (39)

Adenomi mogu biti tubularni, laktacijski i apokrini. Tubularni adenomi se javljaju većinom u žena između 20. i 40. godine kao solitarna, dobro ograničena palpabilna

masa. Laktacijski adenomi javljaju se tipično pred kraj trudnoće i za vrijeme laktacije. Obično su u promjeru manji od 3 cm, mekani i pomični u odnosu na podlogu. Benigne su prirode, a povlače se nakon poroda ili sa završetkom razdoblja laktacije. Apokrini se adenomi izuzetno rijetko pojavljuju. Mogu se javljati kao čvrste mase, površinski palpabilne uz retrakciju kože, što može pogrešno upućivati na maligni proces.

Hamartomi dojke čine svega 4.8% svih benignih tumora dojke. (40) Građeni su od fibroznog, žljezdanog i masnog tkiva, pa tako razlikujemo adenolipome, fibroadenolipome i lipofibroadenome. Smatra se da ne nastaju tipičnim tumorskim procesom, već disgenezom tkiva dojke. Manifestiraju se bezbolnom, pomičnom, palpabilnom masom u žena svih dobnih skupina. (3, 39, 40)

Filodes tumori javljaju se većinom u dobi od 40 do 50 godina. Čine manje od 3% svih fibroepitelih lezija. Prezentiraju se bezbolnim, okruglim čvorom čvrste konzistencije, a obilježava ih brzi rast u prvih 6 mjeseci. Mogu biti benigni, granični i maligni. Maligne tumore obilježava lokalna invazivnost i metastatski potencijal. Iako je opisano tek nekoliko slučajeva, postoje neke naznake da se benigni fibroadenomi mogu transformirati u maligne filodes tumore. (41, 42)

Ultrazvučno i mamografski su svi fibroepitelni tumori vrlo slični, pa je za razlikovanje pojedinih vrsta potrebno učiniti biopsiju širokom iglom. (39) Vrlo je bitno razlikovati benigne fibroadenome od potencijalno malignih filodes tumora, budući da je liječenje potpuno drugačije. Za male i asimptomatske fibroadenome kirurška ekscizija nije indicirana, već je dovoljna samo klinička opservacija. Kod simptomatskih, rastućih i velikih tumora koji deformiraju dojku preporuča se kirurška ekscizija. (43) Filodes tumori se liječe kirurškom ekscizijom. Kod benignih varijanti filodes tumora smatra se da je dovoljno enukleirati tumor, dok je za granični i maligni tip tumora potrebna široka ekscizija tumora sa zdravim rubom od 1 cm, kako bi se spriječio recidiv tumora. Iako su neka istraživanja pokazala kako je moguće ekscidirati i manje od 1 cm slobodnog ruba bez pojave recidiva i dalje ne postoji određeno pravilo koliko je milimetara slobodnog ruba nužno potrebno. (44) Mimoun i sur. (45) su osmislili bodovni sustav koji može pomoći u odluci o potrebi za operativnim liječenjem. Boduju se tri kriterija, a to su dob ≥ 40 godina (2 boda), mamografska veličina tumora ≥ 3 cm (3 boda) i nalaz biopsije širokom iglom koji upućuje na filodes tumor (5 bodova). Ukoliko pacijentica

ima ≤ 2 boda ulazi u grupu niskog rizika filodes tumora i samim time nije kandidat za operativno liječenje. Ako pacijentica ima ≥ 7 bodova pripada grupi visokog rizika filodes tumora te je indicirana široka ekscizija sa slobodnim rubom od 1 cm. Adenomi i hamartomi se najčešće liječe kirurškom ekscizijom.

Lipomi dojke su benigni tumori građeni od zrelih lipocita. Prezentiraju se kao meke, bezbolne, spororastuće supkutane tvorbe. Pseudolipomatozne tvorbe se ponekad nalaze oko karcinoma. Klinički i radiološki je teško razabrati radi li se o benignom lipomu ili malignom liposarkomu pa je za konačnu dijagnozu potrebna biopsija. Može se raditi CCP čiji nalaz pokazuje masne stanice s epitelnim stanicama ili bez njih, ili biopsija širokom iglom s nalazom lipoma. Manji lipomi se mogu pratiti kroz 6 mjeseci, dok je za veće lipome ili tumore nesigurne dijagnoze indicirana kirurška ekscizija. (46)

U benigne tumore krvnih žila ubrajaju se kavernozi, kapilarni, venski i perilobularni hemangiom te angiomatoza. Perilobularni hemangiomi su najčešće slučajni nalaz na autopsiji, dok se ostali tumori, ukoliko su veći mogu palpirati i vidjeti radiološki. Ranije se vjerovalo kako se svi benigni vaskularni tumori moraju ekscidirati, iako ne pokazuju znakove atipije kako bi se isključila ozbiljnija dijagnoza angiosarkoma. Danas se vjeruje da benigni vaskularni tumori nisu indikacija za eksciziju, osim ako se na nalazu biopsije širokom iglom dokaže atipija. (47,48)

Intraduktalni papilom je benigni tumor dojke koji raste unutar kanalića zbog abnormalne proliferacije duktalnih epitelnih stanica. Smatra se da su rizični čimbenici oralni kontraceptivi i hormonska nadomjesna terapija. Može se pojaviti kao solitarni čvor koji se najčešće nalazi retroareolarno u centralnom duktusu, ili kao multipli čvorovi lokalizirani periferno u terminalnim duktulo-lobularnim jedinicama. Intraduktalni papilom može biti asimptomatski, ili se centralni manifestirati kao krvavi iscjedak iz bradavice, a periferni kao palpabilni čvorovi. Povezuje se s atipijom, DCIS-om i karcinomom te se smatra prekursorskom lezijom visokog rizika za razvoj malignoma. Liječi se širokom kirurškom ekscizijom nakon koje rijetko recidivira. (49)

Floridna papilomatoza ili adenom bradavice je rijetka benigna epitelna lezija koja se pojavljuje unutar glavnog duktusa. Najčešće se javlja unilateralno, u žena između 40. i 50. godine. Uz palpabilnu retroareolarnu masu, obično se manifestira i krvavim iscjetkom iz bradavice i vidljivom lezijom na bradavici koja se može zamijeniti za

Pagetovu bolest. Neka istraživanja su pokazala da će se u 16,5% žena koje imaju adenom bradavice u budućnosti razviti karcinom. Stoga je kod liječenja vrlo bitno izvesti dostatnu kiruršku eksciziju, koja nerijetko uključuje i parcijalnu ili kompletnu resekciju bradavice, kako bi se spriječio nastanak recidiva. Opisani su i slučajevi udružene papilomatoze i karcinoma, kada su indicirani i opsežniji zahvati, poput mastektomije. (50)

4.5 Ginekomastija

Ginekomastija je benigni poremećaj dojke u muškaraca u vidu povećanja žljezdanog tkiva, a samim time i povećanja volumena dojke. Procjenjuje se da je ukupna incidencija ginekomastije između 32 i 36%. (51,52) Iako točna patogeneza nije poznata, primarnim uzrokom smatra se poremećaj odnosa androgena i estrogena. Zbog toga se javlja kod primarne anorhije, Klinefelterova ili Reinfensteinova sindroma, kao i kod brojnih stečenih organskih bolesti kao što su ciroza jetre, Addisonova bolest, leukemija, hipertireoza, paraplegija i ulcerozni kolitis. Može biti i posljedica tumora koji proizvode estrogene, kao i konzumacije lijekova koji ili smanjuju funkciju testisa ili potenciraju lučenje estrogena kao što su spironolakton, cimetidin, flutamid, digitalis, izoniazid, citostatici, triciklički antidepresivi i brojni drugi. Prema Nydicku (53) 65% svih slučajeva se pojavljuje u doba puberteta, kada je hipertrofija dojki prisutna obostrano te se najčešće u roku od tri godine spontano povlači. U tom slučaju potrebna je samo anamneza i klinička slika bez daljnje dijagnostike. Velik dio umjerenog povećanja dojki prati muškarce nakon 65. godine života zbog povećanja tjelesne težine. To opisuje pojam pseudoginekomastije koji obilježava povećanje masnog tkiva unutar muške dojke. Zbog slične kliničke prezentacije s rakom dojke, pogotovo ukoliko je ginekomastija izražena jednostrano, neizostavni dio dijagnostike je biopsija.

Promjene se liječe medikamentozno antiestrogenom - klomifenom, testosteronom ili supresijom gonadotropina - danazolom. Ukoliko ne dođe do spontane ili medikamentozno uvjetovane regresije žljezdanog tkiva, zbog estetskih razloga moguće je kirurški ekscipirati žljezdano tkivo. Prije je bila najkorištenija metoda supkutane mastektomije uz kirurški pristup po Websteru koji karakterizira polukružni rez uz areolu bradavice. Iako estetski rezultati nisu bili loši, ožiljci su ipak bili dugi i vidljivi, pa su plastični kirurzi početkom 21. stoljeća tražili nova rješenja. Nekoliko istraživanja (54-57) opisuje nove tehnike operiranja ginekomastije, uključujući

liposukciju i korištenje uređaja za resekciju hrskavice. Najbolje rezultate postigli su Lee i Kim (58) ulazom kroz 6 mm dugačku periareolarnu inciziju, najprije koristeći metodu vibrirajuće liposukcije za odstranjenje masnog tkiva, a potom uređaj za resekciju hrskavice za odstranjenje glandularnog tkiva. Promjene uzrokovane konzumacijom lijekova obično nestaju nakon prekida uzimanja lijeka. Ginekomastija u mladića može ostaviti trajne psihološke posljedice, stoga je već pri prvom pregledu potrebno procijeniti psihološko stanje i potrebu za psihološkom potporom.

5 Maligni tumori dojke

Najčešći maligni tumori dojke su karcinomi koji potječu od epitela dojke. Rizničnim faktorima za nastanak karcinoma se smatraju pozitivna obiteljska anamneza i mutacija BRCA1 i BRCA2 gena, zračenje toraksa u dobi od 10. do 30. godine života, dijagnoza atipične duktalne ili lobularne hiperplazije, nuliparitet ili prvi porod iza 35. godine, rana menarha i kasna menopauza, postmenopauzalna pretilost te uzimanje oralnih kontraceptiva u dobi od 45 godina ili hormonske nadomjesne terapije. (2) Smatra se da se karcinom dojke razvija slijedom prekanceroza - *carcinoma in situ* - invazivni karcinom dojke.

5.1 Prekanceroze

U prekanceroze se ubrajaju atipična duktalna hiperplazija, atipična lobularna hiperplazija, apokrina atipična metaplazija, papilomatoza i razne adenoze. Atipična duktalna hiperplazija (ADH) označava proliferaciju epitelnih stanica duktusa uz znakove atipije, a dijagnosticira se biopsijom širokom iglom. Smatra se da žene s ADH imaju godišnji rizik za obolijevanje od karcinoma između 1 i 2%. (59) Iz tog razloga je standardna terapija kirurška ekscizija. Samo u iznimnim slučajevima može se odgoditi kirurški zahvat i odabrati strategija kliničkog praćenja, a to su: ukoliko je lezija unifokalna, bez nekroze i radiološki vidljive mase te ukoliko je biopsijom uklonjeno više od 90-95% kalcifikacija. Atipična lobularna hiperplazija (ALH) označava proliferaciju epitelnih stanica terminalnih duktulo-lobularnih jedinica. ALH se danas zajedno s klasičnim lobularnim karcinomom *in situ* (LCIS) ubraja u jedan zajednički entitet koji se naziva lobularna neoplazija. Razlika između ALH i LCIS-a je da ALH obuhvaća manje od 50% acinusa u zahvaćenoj terminalnoj duktulo-lobularnoj jedinici. Budući da se lobularna neoplazija ne može otkriti klinički, obično se dijagnosticira kao slučajan

mikroskopski nalaz nakon biopsije mamografske promjene suspektne na neku drugu proliferativnu leziju. Lobularna neoplazija smatra se više rizičnim faktorom, a manje prekursorom za razvoj invazivnog karcinoma i duktalnog karcinoma *in situ* (DCIS) u ipsilateralnoj, ali i u kontralateralnoj dojci. Ranije je mikroskopska dijagnoza lobularne neoplazije bila indikacija za kiruršku eksciziju, a ponekad i mastektomiju, što se danas pripisuje nedostatku povezivanja radioloških i mikroskopskih nalaza. Nedavna istraživanja su pokazala kako će se iz lobularne neoplazije uz kliničko-radiološko praćenje, razviti invazivni rak u idućih 3 do 5 godina u najviše 2% žena. Stoga, danas prevlada mišljenje da ekscizija nije potrebna, već samo klinička opservacija ukoliko se mikroskopski nalaz lobularne neoplazije podudara s radiološkim nalazom benigne lezije. (60) U slučaju da lobularna neoplazija stvara masu, preporučena je kirurška ekscizija. (2)

5.2 Neinvazivni karcinom dojke

Duktalni karcinom *in situ* se najčešće javlja na terminalnim duktulo-lobularnim jedinicama, a po izgledu jezgara tumorskih stanica se može podijeliti na DCIS niskog, srednjeg i visokog gradusa. DCIS niskog gradusa se histološki podudara s nalazom ADH, a razlika je u količini atipičnih stanica, pa se tako DCIS odnosi na atipiju koja se nađe u ≥ 2 dukta ili u više od 2 mm linearne dužine. (60) Najčešće se dijagnosticira u žena između 50. i 60. godine mamografskim nalazom kalcifikacija ili, rjeđe, iscjetkom iz bradavice ili palpacijom mase pri kliničkom pregledu. Iako se može iz DCIS-a razviti invazivni rak, neka istraživanja pokazuju kako to nije uvijek slučaj i procjenjuju da će se to dogoditi tek u 50% žena. Zašto se iz nekih DCIS lezija razvija invazivni rak, a iz nekih ne, i dalje ostaje predmet istraživanja. (61) Kod DCIS-a često nalazimo multifokalnu i multicentričnu distribuciju tumora. Multicentričnost ukazuje na prisutnost multiplih lezija u više kvadranta dojke, a multifokalnost na prisutnost multiplih lezija unutar jednog kvadranta. Liječenje DCIS-a je kirurška ekscizija uz negativni rub ≥ 2 mm, a ekstenzivnost zahvata ovisi o multicentričnosti i multifokalnosti. Kao i kod solitarne lezije, i kod višestrukih lezija se preporuča poštediti kirurški zahvat, a postoperativno radioterapija. (2) Brojni su zagovornici da DCIS ne recidivira, već da se rekurentne lezije nalaze samo u pacijentica u kojih nije izabrana dostatno opsežna kirurška metoda. (61) Dugi niz godina je standardna terapija bila mastektomija uz disekciju aksile. Danas je poznato da DCIS ne metastazira, što se može i provjeriti

markacijom sentinel limfnog čvora, čime je aksilarna disekcija neopravdana, no mastektomija je u slučaju izrazite multicentričnosti i zahvaćanja većine dojčanog tkiva i danas zlatni standard liječenja. U slučaju totalne mastektomije moguća je primarna ili sekundarna rekonstrukcija dojke.

Lobularni karcinom *in situ* može se histološki podijeliti na klasični, pleomorfni i komedo tip. Klasični oblik je zajedno sa ALH naveden pod pojmom lobularne neoplazije. Za razliku od klasičnog oblika, pleomorfni i komedo tip LCIS-a su po prirodi agresivniji i češće prelaze u invazivne oblike. Istraživanja su pokazala da će se u čak 40% slučajeva iz neklasičnih tipova LCIS-a razviti invazivni karcinom, a u 15% slučajeva DCIS. (62) Svjesni te činjenice, neklasični tipovi LCIS-a se liječe kirurškom ekscizijom, no još je uvijek sporno koliki bi slobodni rubovi kod ekscizije trebali biti. (2, 62)

Neinvazivni papilarni karcinom je rijetka vrsta intraduktalnog karcinoma koji ima jako dobru prognozu. Sličniji je DCIS-u, nego invazivnom karcinomu. Može se pojaviti samostalno, ili u kombinaciji s DCIS-om ili invazivnim karcinomom u 40% slučajeva. (63) Uobičajeno se javlja u postmenopauzalnih žena. Često se prezentira krvavim iscjetkom iz bradavice i palpabilnom masom, a ukoliko se radi o asimptomatskoj leziji, najčešće se otkriva mamografijom. Terapija neinvazivnog papilarnog karcinoma je široka kirurška ekscizija u kombinaciji uz hormonalnu terapiju i radioterapiju.

5.3 Invazivni karcinom dojke

Invazivni karcinom dojke za razliku od neinvazivnog prodire iz žljezdanog tkiva u stromu dojke. Svi invazivni karcinomi dojke se mogu prezentirati palpabilnom masom, kožnim promjenama u smislu narančine kore, retrakcije kože ili bradavice te fiksacijom za prednju prsnu stijenku što sprječava pomičnost čvora. Širenjem tumori mogu uzrokovati povećanje regionalnih limfnih čvorova, što se nalazi u gotovo polovice žena koje imaju tumor u gornjem lateralnom kvadrantu ili simptome od strane udaljenih metastaza. Tradicionalno su se invazivni karcinomi dojke dijelili u dvije skupine, duktalnu i lobularnu. (4) Danas se naziv duktalni invazivni karcinom više ne koristi jer je otkriveno da većina tumora te skupine ne potječu od duktalnog epitela, već od terminalne duktulo-lobularne jedinice, stoga se nazivaju invazivni karcinomi koji nisu posebnog tipa. (2) Ovoj skupini pripada između 50 i 80% svih karcinoma dojke u žena. 25% slučajeva su karcinomi posebnog tipa, što znači da imaju određene morfološke

značajke po kojima se mogu svrstati u posebne grupe. U tu skupinu prema SZO spadaju invazivni lobularni karcinom, adenoid-cistični karcinom, apokrini karcinom, infiltrirajući duktalni karcinom s osteoklastima, medularni karcinom, metaplastični karcinom, mikropapilarni karcinom, mucinozni karcinom, neuroendokrini karcinom, invazivni kribriformni karcinom, tubularni karcinom, sekretorni karcinom, karcinom bogat lipidima i karcinom bogat glikogenom. (64) Osim morfološke podjele, karcinomi dojke se mogu podijeliti i na molekularne subtipove ovisno o njihovoj ekspresiji hormonskih receptora. Tako razlikujemo luminalni A i B tip, HER-2 pozitivni i trostruko negativni, a luminalni B tip se još dijeli na HER-2 pozitivni i HER-2 negativni. Iako su i morfološke i molekularne odrednice pojedinog karcinoma bitne za odabir optimalnog liječenja, u kirurgiji one ne nalaze svoj značaj.

Kod većine je pacijentica primarno liječenje invazivnog karcinoma dojke kirurški zahvat. Nerijetko se kirurgija kombinira s onkološkim liječenjem koje može obuhvaćati ili lokalnu radioterapiju ili sistemsku kemoterapiju, hormonsku terapiju ili imunoterapiju. Kirurški zahvat se planira na temelju kliničke TNM klasifikacije (tablica 1) i stadija bolesti (tablica 2). (65)

Tablica 1. TNM klasifikacija karcinoma dojke (UICC, 2002) (65)

Primarni tumor (T)
Tx – primarni tumor se ne može odrediti
T0 – nema dokaza o postojanju primarnog tumora
Tis – karcinom <i>in situ</i>
Tis (DCIS) – duktalni karcinom <i>in situ</i>
Tis (LCIS) – lobularni karcinom <i>in situ</i>
Tis (Paget) – Pagetova bolest bradavice bez tumora
T1 – tumor promjera ≤ 2 cm
T1 mic – mikroinvazija ≤ 0.1 cm promjera
T1a – tumor promjera 0.1 do 0.5 cm
T1b – tumor promjera 0.5 do 1 cm
T1c – tumor promjera 1 do 2 cm
T2 – tumor promjera 2 do 5 cm
T3 – tumor promjera >5 cm

<p>T4 – tumor bilo koje veličine koji zahvaća kožu i/ili stijenku prsnog koša</p> <p> T4a – infiltracija stijenke prsnog koša (osim m. pectoralis major)</p> <p> T4b – edem kože (peau d'orange) i/ili egzulcerirani tumor i/ili satelitski tumorski čvorići na istoj dojci</p> <p> T4c – T4a i T4b</p> <p> T4d – upalni (inflamatorni) karcinom dojke</p>
Regionalni limfni čvorovi (N)
<p>Nx – regionalni limfni čvorovi se ne mogu pregledati (npr. ranije odstranjeni)</p> <p>N0 – bez metastaza u regionalnim limfnim čvorovima</p> <p>N1 – metastaze u pomičnim limfnim čvorovima ipsilateralne pazušne jame</p> <p>N2 – metastaze u limfnim čvorovima ipsilateralnoga pazuha koji su međusobno fiksirani i/ili limfni čvorovi zahvaćaju okolno tkivo ili klinički manifestne metastaze uz a. mammariu internu bez metastaza u ipsilateralnim pazušnim limfnim čvorovima</p> <p> N2a – metastaze u limfnim čvorovima ipsilateralnoga pazuha koji su međusobno fiksirani i/ili limfni čvorovi infiltriraju u okolno tkivo</p> <p> N2b – klinički manifestne metastaze uz a. mammariu internu bez metastaza u ipsilateralnim pazušnim limfnim čvorovima</p> <p>N3 – metastaze u ipsilateralnim infraklavikularnim limfnim čvorovima ili klinički manifestne metastaze uz a. mammariu internu s metastazama u ipsilateralnim pazušnim limfnim čvorovima ili metastaze u ipsilateralnim supraklavikularnim limfnim čvorovima s ili bez metastaza u ipsilateralnim pazušnim limfnim čvorovima ili uz a. mammariu internu</p> <p> N3a – metastaze u ipsilateralnim infraklavikularnim limfnim čvorovima i pazušnim limfnim čvorovima</p> <p> N3b – metastaze u ipsilateralnim limfnim čvorovima uz a. mammariu internu i u pazušnim limfnim čvorovima</p> <p> N3c – metastaze u ipsilateralnim supraklavikularnim limfnim čvorovima</p>
Udaljene metastaze (M)
<p>Mx – udaljene metastaze se ne mogu ustanoviti</p> <p>M0 – bez udaljenih metastaza</p> <p>M1 – postoje udaljene metastaze</p>

Tablica 2. Stadiji karcinoma dojke (65)

Stadij 0	Tis N0 M0
Stadij I	T1 N0 M0
Stadij IIA	T0 N1 M0 T1 N1 M0 T2 N0 M0
Stadij IIB	T2 N1 M0 T3 N0 M0
Stadij IIIA	T0 N2 M0 T1 N2 M0 T2 N2 M0 T3 N1 M0 T3 N2 M0
Stadij IIIB	T4 N0 M0 T4 N1 M0 T4 N2 M0
Stadij IIIC	bilo koji T N3 M0
Stadij IV	bilo koji T bilo koji N M1

Stadiji I-III su pogodni za kirurško liječenje. Stadiji I i II se mogu liječiti pošteđnim kirurškim zahvatom ili mastektomijom, a o vrsti zahvata dogovorno odlučuju kirurg i pacijentica. Ukoliko se odabere pošteđni kirurški zahvat, većinom je postoperativno potrebna radioterapija. Kombinacijom ovih dviju metoda nastoji se izliječiti primarni tumor i spriječiti pojava recidiva. Budući da se ne uklanja svo tkivo dojke prednost pošteđnog zahvata je bolji estetski rezultat. U slučaju da je tumor veći od 5 cm, da je za odstranjenje tumora potrebno napraviti više od jedne incizije ili se radi o genetski uvjetovanim karcinomima pošteđna operacija je kontraindicirana i jedino je mastektomija moguća. Iako su brojna istraživanja (66) pokazala kako su rezultati pošteđnog zahvata uz radioterapiju jednako dobri, ako ne i bolji od mastektomije, brojne pacijentice zbog straha od recidiva tumora ili reoperacije i dalje odabiru mastektomiju. (67) Za liječenje operabilnih karcinoma stadija III preporuča se zahvat

modificirane radikalne mastektomije uz postoperativnu lokoregionalnu radioterapiju u kombinaciji sa neoajduvatnom ili adjuvantnom kemoterapijom. (68) Nakon mastektomije je po želji pacijentice moguća i rekonstrukcija dojke. Kako bi se procijenila potreba za disekcijom aksile, danas se radi biopsija limfnog čvora čuvara. Ukoliko je sentinel limfni čvor negativan disekcija aksile nije potrebna. (69) Kirurški zahvat može biti opravdan i u uznapredovalom stadiju karcinoma. Tako se kirurški saniraju otvorene rane koje uzrokuje tumor na površini dojke ili prsa te pojedine metastaze u mozgu, kralježnici, jetri i plućima. Metastatske lezije se kirurški uklanjaju ukoliko su solitarne, uzrok boli ili plućnih i perikardijalnih izljeva, bilijarnih i ureteralnih opstrukcija, patoloških prijeloma ili kompresije leđne moždine. (3) Iako se kirurško uklanjanje primarnog tumora u drugim tipovima metastatskih karcinoma povezuje s duljim preživljenjem, istraživanja su pokazala da kod malignoma dojke to nije slučaj. (70)

Lokoregionalni recidivi se mogu javiti u koži, stijenci prsnog koša, ostatnom dojčanom tkivu ili u limfnim čvorovima, bilo regionalnim, bilo onim uz unutarnju mamarnu arteriju. Njihovo pojavljivanje ovisi o veličini primarnog tumora, o broju zahvaćenih limfnih čvorova, kao i o provedenom liječenju. Nerijetko je pojava recidiva znak da je metastatska bolest u tom trenutku već prisutna ili će se ubrzo pojaviti. Liječenje lokalnih recidiva se temelji na kirurškim i radioterapijskim mjerama. Ukoliko se nalazi recidiv nakon poštedne operacije bez zračenja dostatna je kirurška ekscizija sa zdravim rubovima od najmanje 2 cm i radioterapija. Pojava recidiva nakon poštednog zahvata uz radioterapiju je indikacija za radikalnu mastektomiju s primarnom rekonstrukcijom ili bez nje. Ako se pojavi recidiv nakon mastektomije potrebna je resekcija stijenke prsnog koša sa zdravim marginama između 3 i 6 cm uz rekonstrukciju defekta, a ako se recidiv nalazi u limfnim čvorovima potrebna je revizija aksilarne lože i dodatna ekscizija limfnih čvorova. Kod inoperabilnih recidiva primjenjuje se sustavna terapija. (3)

5.4 Posebni oblici raka dojke

Pagetova bolest bradavice se najčešće javlja u žena u šezdesetim godinama života. U početku se prezentira svrbežom i egzematoznim osipom kože bradavice i areole, dok se kasnije razvijaju ulceracije na istom području. Najčešće je u podlozi DCIS ili invazivni karcinom. Iako se ranije vjerovalo da je jedina terapija za Pagetov karcinom

mastektomija uz disekciju aksile, danas se vjeruje da je dovoljan poštediti zahvat uz eksciziju cijelog kompleksa areole i bradavice te eksciziju cijelog tumora koji se nalazi u podlozi. Ekscizija treba imati široke zdrave margine, a postoperativno se primjenjuje radijacija cijele dojke. (71)

Upalni rak dojke je naziv za svaki invazivni tumor koji prodire u limfne puteve i opstruira limfne žile uzrokujući specifičnu kliničku sliku. Smatra se najzloćudnijim rakom dojke koji karakterizira brzi rast, brza diseminacija bolesti i izrazito loša prognoza. Rijetko se pojavljuje, no najčešće zahvaća žene u doba perimenopauze. Budući da se prezentira difuznom upalom dojke prisutni su svi lokalni znakovi upale uključujući oteklinu, crvenilo, toplinu i bolnost na palpaciju. Iako dolazi do jake upale dojke, sistemski znakovi upale obično nisu prisutni. Liječenje inflamatornog raka dojke izuzetno je kompleksno. Danas se prakticira kombinacija neoadjuvantne i adjuvantne kemoterapije uz kirurški zahvat i radioterapiju. S obzirom na agresivnost karcinoma jedina kirurška opcija je mastektomija s disekcijom aksile. Moguća je rekonstrukcija dojke, no još uvijek postoje različita mišljenja bi li ju trebalo učiniti prije ili poslije radioterapije. (72)

Rak dojke povezan s trudnoćom je najčešće definiran kao rak dojke koji se javlja za vrijeme gestacije ili u prvoj godini nakon poroda žene. Iako je rijedak, neki autori procjenjuju da čini 15% svih malignoma dojke u žena mlađih od 35 godina. Patohistološki tipovi su jednaki kao i oni izvan trudnoće, no rak dojke povezan s trudnoćom je agresivnije prirode te znatno češće metastazira u aksilarne limfne čvorove. Rak dojke u trudnoći se liječi kemoterapijom, radioterapijom i kirurškim zahvatom. Prije se smatralo kako se trudnoća odmah mora terminirati bez obzira na stadij kako bi se mogle upotrijebiti agresivne metode liječenja, no danas to nije slučaj. Terapijski prekid trudnoće opravdan je samo ukoliko je otkriven malignom visokog stadija koji zahtjeva hitnu primjenu agresivne sistemske terapije. U trudnoći je iznimno bitno uskladiti liječenje sa svakim stadijem trudnoće kako liječenje ne bi ugrozilo život ili zdravlje ploda. Kirurški zahvat može se učiniti u bilo koje doba trudnoće. Iako se u trudnoći preferira izvođenje modificirane radikalne mastektomije, po želji pacijentice se za I. i II. stadij karcinoma može izvesti i poštediti operacija dojke. Kako bi se njegova učinkovitost usporedila s mastektomijom, poštediti kirurški zahvat zahtjeva naknadnu

primjenu radioterapije, stoga je on moguć i u kasnoj fazi trudnoće uz obaveznu postpartalnu primjenu iradijacije. (2, 3, 73)

Rak muške dojke je iznimno rijetka bolest. Najčešće zahvaća stariju populaciju između 60. i 70. godine života. Rizikni faktori su povećana ekspozicija estrogenu i hipoandrogenizam, pretilost u mladosti do 30. godine, ginekomastija te patološka mutacija gena BRCA1 i BRCA2. Uobičajeno se prezentira kao i karcinom dojke u žena, ali zbog manjeg volumena dojčanog tkiva se palpabilna masa lakše primijeti. Prognoza ovisi o dobi pacijenta, veličini tumora, zahvaćenosti aksilarnih limfnih čvorova i trajanju simptoma prije postavljanja dijagnoze. Rak muške dojke se primarno liječi kirurški, iako se koristi i sistemsko liječenje i radioterapija. Od kirurških metoda prema veličini tumora može se odabrati lokalna ekscizija ili mastektomija. Kod dobro ograničenih tumora se može koristiti lokalna ekscizija ili jednostavna mastektomija, no najčešće se preporuča modificirana radikalna mastektomija uz postoperativno zračenje. Kod lokalno proširenih karcinoma se češće bira radikalna ili modificirana radikalna mastektomija. Ova dva zahvata stvaraju veliki defekt na muškoj dojci, stoga je ponekad potrebno koristiti lokalne kožne reznjeve za zatvaranje defekta. (3, 74)

6 Kirurško liječenje bolesti dojke

Svaka kirurška tehnika mora biti atraumatska što znači da s tkivom treba manipulirati pažljivo i nježno bez pretjeranog navlačenja i gnječenja. Tkivo treba više puta vlažiti i izbjegavati kontakt tkiva i visokih temperatura. Iako su u nekim kirurškim strukama neophodni, hemostatski šavovi se u plastičnoj kirurgiji trebaju izbjegavati. Rane se trebaju precizno hemostazirati, te zatvoriti po slojevima bez ostavljanja praznog prostora u rani. (65)

Kirurški pristup dojci treba biti precizan i dostatno ekstenzivan da se lezija u potpunosti ukloni, ali poštedan prema ostalom tkivu dojke. Učinjena incizija ne smije se preklapati s eventualnim naknadnim proširenim zahvatom. (3)

6.1 Incizija

Incizija ili kirurški rez je osnovna kirurška tehnika kojom se pristupa unutarnjim organima ili promjenama na, u ili ispod kože. Ona mora biti napravljena duž kožnih linija kako bi se minimalizirala napetost u rani i omogućilo najbolje cijeljenje rane.

Postoji više oblika incizija, a to su ravna, klinasta, „T“ i ovalna incizija. Oblik i dužina incizije ovisi o anatomskoj lokalizaciji i vrsti zahvata. U kirurgiji dojke incizija se koristi kao „ulaz“ u operacijsko polje ili kao konačna terapijska mjera uz drenažu kod liječenja apscesa. Incizija na dojci može biti postavljena radijalno, intra- ili peri-areolarno, aksilarno ili inframamarno. Radijalni pristup se koristi u donjem lateralnom kvadrantu dojke, dok se u medijalnim i gornjim kvadrantima ne preporuča zbog češćih pojava poremećaja cijeljenja rana u vidu kontraktura i hipertrofičnih ožiljaka što uzrokuje loš estetski rezultat. Najbolji estetski rezultati postižu se ako se koristi vertikalna ili kosa radijalna incizija. Ukoliko je neizbježno upotrijebiti radijalnu inciziju u gornjim kvadrantima dojke preporuča se učiniti zakrivljenu inciziju. Intraareolarni i periareolarni pristupi se koriste za uklanjanje tvorbi do 5 cm promjera, udaljeni i do 7 cm periferno. Danas se češće koristi periareolarni pristup kako bi se spriječila ozljeda kanalnog sustava. Incizija se postavlja u periferiji areole, na granici pigmentirane i nepigmentirane kože, što garantira teško uočljiv ožiljak i izvrsne estetske rezultate. Aksilarni pristup se koristi za sve lezije koje se nalaze u pazušnoj jami ili u njezinoj okolini. Preporučeno je da se incizija učini u prirodnom kožnom naboru u donjem dijelu pazušne jame horizontalno s blagim konveksitetom prema dolje. Estetski najzahvalniji pristup je kroz inframamarnu brazdu. Kroz tako učinjenu inciziju dobiva se najbolji pregled operacijskog polja, a postoji li za to potreba, incizija se može proširiti i lateralno i medijalno. Ovaj pristup je najpogodniji kod voluminoznijih dojki, lezija u donjim kvadrantima ili na bazi dojke te difuzno proširenih lezija.

Incizije na dojci se zatvaraju u dva sloja. Duboki sloj šiva se resorptivnim materijalom 3/0, a površinski kožni sloj monofilamentnim najlonskim materijalom iste debljine.

6.2 Ekscizija

Ekscizija je kirurško izrezivanje koje se koristi u nekoliko slučajeva. U prvom slučaju se koristi kod izrezivanja kožnih novotvorina i tada se najčešće koristi ekscizija u obliku elipse. Kod eliptične ekscizije bitno je držati se pravila da dulja osovina reza 3,5-4 puta nadmašuje duljinu kraće osovine kako bi se izbjeglo pojavljivanje viška tkiva na krajevima što se naziva „pasje uho“. U drugom slučaju se ekscizija koristi kod primarne obrade nepravilnih i nečistih rana, kojom se isti rubovi uklanjaju i prilagođavaju primarnom zatvaranju rane. To se zove „debridman“ i na taj način se znatno smanjuje vjerojatnost infekcije ili nekroze rane. U kirurgiji dojke se ekscizija koristi u liječenju

malignih i nekih benignih tumora dojke, patološki secernirajućih kanalića, kroničnih fistula i nekih urođenih anomalija, poput polimastije i politelije. Ekscizija tvorbi se može raditi škarama, kirurškim ili dijatermičkim nožem. Ekscizijski zahvati se mogu podijeliti u poštodne i radikalne kirurške zahvate dojke.

6.2.1 Kirurško liječenje patološki secernirajućeg kanalića

Mikrodohektomija je poštodna metoda kojom se pod općom anestezijom ekscidira secernirajući kanalić dojke unutar kojeg je nađena tvorba za koju se smatra da je benigni intraduktalni papilom. Indikacija za zahvat je patološki iscjedak iz dojke uz galaktografski ili duktoskopski nalaz koji upućuje na postojanje intraduktalnog procesa. Kontraindicirano je izvoditi zahvat ukoliko postoji sumnja na karcinom, npr. ako postoji palpabilna masa, mamografske značajke malignoma ili maligni citološki nalaz. Na početku operacije se bradavica digitalno komprimira da bi se odredio secernirajući kanalić koji se označava lakrimalnom sondom, preko koje se aplicira kontrast (metilen blau), ili polipropilenskim koncem. (75) Nakon označavanja kanalića može se odabrati polukružna incizija na periferiji areole, radijalna incizija od sonde do ruba areole ili kombinacija obje. Estetski najbolji rezultat daje polukružna incizija na periferiji areole koja ne smije biti duža od polovice opsega areole. Nađe se označeni kanalić te se ekscidira uz perikanalikularno tkivo. Parcijalno se rekonstruira retromamilarno područje raspoređivanjem dojčanog tkiva te se napravi fina hemostaza. Na kraju se postavlja dren koji se najčešće uklanja za par sati i intrakutani resorptivni šavovi. Preporučeno je par dana nakon operacije nositi kompresivni zavoj. (3, 76) Najveća prednost mikrodohektomije u odnosu na ekstenzivniji zahvat je kasnija sposobnost laktacije. Komplikacije su obično vezane za ranu, poput infekcije, boli i hematoma u području rane ili poremećaja cijeljenja rane. Rijetko se može javiti gubitak osjeta, utrnulost ili bol u području bradavice zbog ozljede petog interkostalnog živca.

6.2.2 Poštodne metode operiranja tumora na dojci

Kod poštodnih kirurških zahvata se za razliku od radikalnih ne uklanja cijelo dojčano tkivo, već se ukloni samo primarni tumor, dio tkiva koje okružuje tumor i eventualno aksilarni limfni čvorovi. Nakon poštodne operacije je potrebno zračenje. Ovakvi zahvati dojke su indicirani kod većine karcinoma I. i II. stadija, iako se ponekad i pri tim stadijima mora izvesti radikalna operacija. Apsolutne kontraindikacije za poštodni zahvat uključuju multicentrični rak, difuzne maligne mikrokalifikacije na mamogramu,

inflamatorni karcinom, karcinom stadija T4, nemogućnost postizanja čistih rubova bez mastektomije te ukoliko postoji velika vjerojatnost lošeg estetskog rezultata. Osim navedenih, isključujući faktori za poštenu operaciju su i prethodna zračenja u području dojke, kolagenoze sa zahvaćenim krvnim žilama, ekstenzivna inostrukturalna komponenta i rani stadiji trudnoće u kojima nije moguća postoperativna radioterapija. Kod poštednih operacija je bitno, ukoliko je to moguće, u inciziju uklopiti ožiljak od prethodne biopsije ako on postoji, isto kao i planirati da se incizija učini unutar granica eventualnog kasnijeg ekstenzivnijeg zahvata. Psihološka su istraživanja pokazala znatno bolje psihološko stanje u pacijentica koje su podvrgnute poštednoj operaciji dojke u odnosu na mastektomiju. (77) U ovu skupinu zahvata se ubrajaju tumorektomija, kvadrantektomija i segmentektomija, a od kraja 20. stoljeća se ovdje može pribrojiti i onkoplastična operacija dojke. Postoperativne komplikacije poštednog zahvata uključuju krvarenje, infekciju rane i poremećaj cijeljenja rane, formaciju seroma i deformaciju dojke.

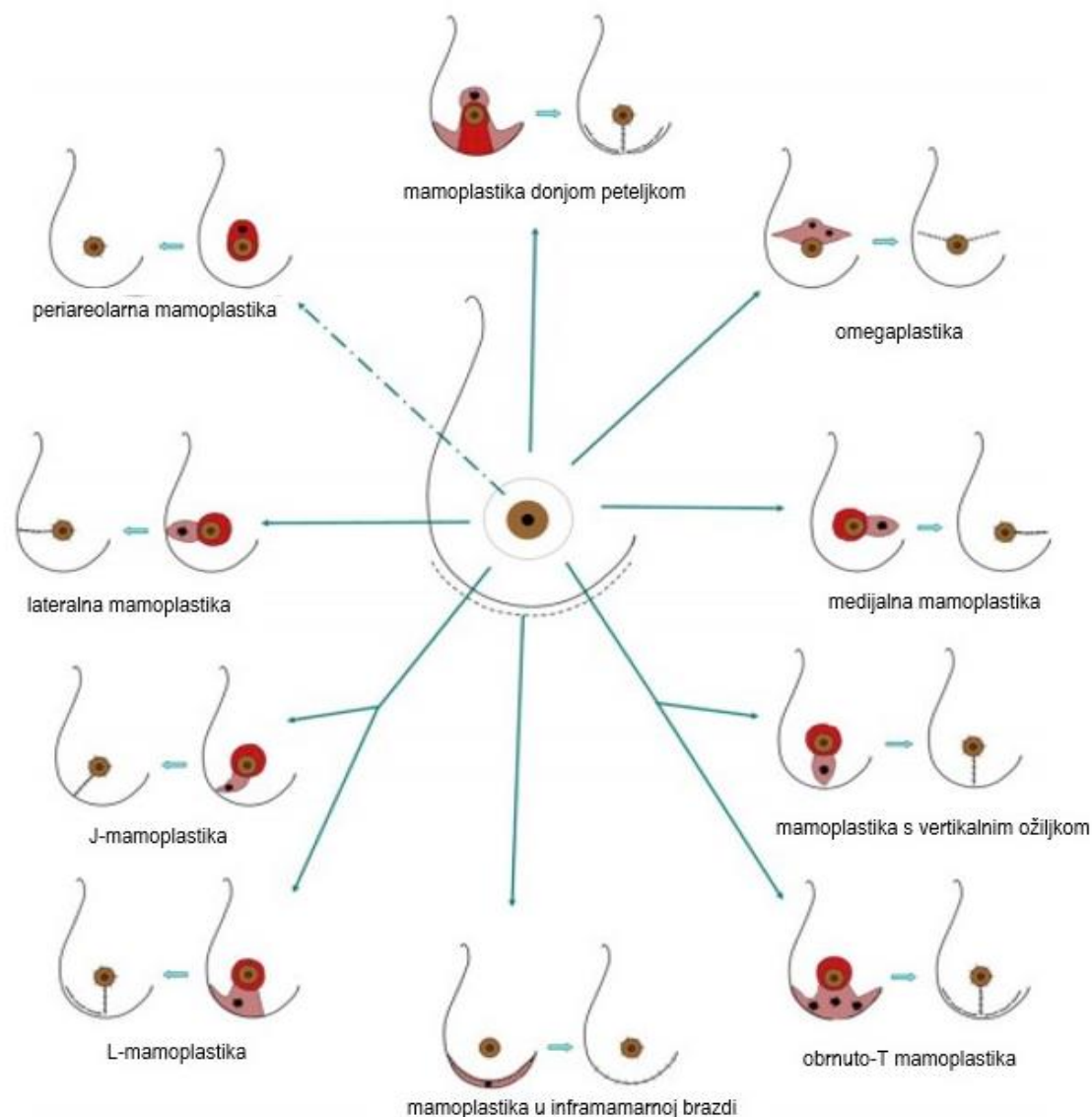
Tumorektomija ili lokalna ekscizija tumora je najpoštedniji zahvat kojim se uklanja samo primarni tumor sa zdravim marginama. Ovim zahvatom se očuva najviše dojčanog tkiva, a indikacije su tumori veličine do 4 cm u promjeru koji se mogu ekscidirati sa slobodnim rubovima u pacijentica u kojih nije kontraindicirana postoperativna radioterapija. Tumorektomija je kontraindicirana u pacijentica koje imaju nepovoljan omjer veličine tumora i dojke, isto kao i u pacijentica kojima je tumor lokaliziran centralno ili su granice tumora nejasne. Operacija započinje incizijom kože, ovisno o lokalizaciji tumora dojke. Iako je najbolje inciziju učiniti iznad tumora, za najprihvatljiviji onkološko-estetski rezultat treba se pridržavati već navedenih principa kirurških pristupa dojci. Nakon incizije kože i potkožja tumor se locira palpacijom, a zatim se radi široka ekscizija tumora sa okolnim zdravim tkivom. Ukoliko je to moguće, tumor treba ukloniti kirurškim nožem bez fragmentacije, kako bi se dobio najprikladniji uzorak za patohistološku analizu. Nakon ekstirpacije tumora i fine hemostaze, defekt tkiva se može ostaviti da se naknadno spontano ispuni ili se rubovi šupljine mogu približiti s nekoliko šavova. Na kraju se postavlja dren i rana se zatvara u dva sloja. Drenaža ostaje čak do sedam dana, a može biti obična i sukcijska. Neki autori smatraju da uz sukciju dolazi do deformacije tkiva, pa biraju običnu drenažu. (3)

Kvadrantektomija je poštedna operacija kojom se odstranjuje jedan cijeli kvadrant dojke. Ovim se zahvatom osim primarnog tumora ekscidira i koža, potkožje, žljezdano i masno tkivo te fascija velikog pektoralnog mišića. Kvadrantektomijom se mogu ukloniti solitarni tumori veličine do 4 cm ili mali bifokalni tumori koji se nalaze unutar jednog kvadranta dojke, uz uvjet da se tumor ne nalazi blizu areole i da je moguće uz tumor odstraniti i najmanje 1,5 cm zdravog ruba. Ova kirurška metoda je kontraindicirana kod pacijentica s nepovoljnim omjerom veličine tumora i dojke zbog nemogućnosti adekvatnog zatvaranja defekta i posljedično neprihvatljivog estetskog rezultata. Incizija mora biti eliptična oblika i radijalno postavljena od bradavice prema periferiji. Nakon ekscizije navedenih elemenata kirurškim nožem i adekvatne hemostaze, rubovi šupljine se približavaju s nekoliko šavova. Ukoliko se radi lateralna gornja kvadrantektomija uz disekciju aksile, incizijsku liniju je moguće produžiti, dok se u drugim slučajevima radi posebna incizija za eksploraciju aksile. Prije zatvaranja rane u dva sloja, postavlja se dren, koji se uklanja obično između 10. i 14. postoperativnog dana. Jedna od komplikacija koja se može javiti je protruzija dojke i bradavice što se sprječava presijecanjem duktusa i retromamilarnog veziva. (3)

Segmentektomija ili tilektomija je poštedna operacija dojke kojom se odstranjuju tumori veličine do 2 cm u promjeru, uz 1 cm zdravog ruba. Ovim zahvatom koža i fascija velikog pektoralnog mišića ostaju očuvane, osim u slučaju da je tumor srastao uz kožu ili fasciju, kada se dio, bilo kože, bilo fascije mora odstraniti. Preporuča se napraviti dovoljno dugu polukružnu inciziju na koži iznad tumora kako bi se tumor u cijelosti mogao evakuirati. Eliptičnom ekscizijom odvaja se dojčano tkivo s tumorom, a potom se učini precizna hemostaza. Rubovi šupljine se ne moraju približavati šavovima, već se postavlja dren i rana zatvara u dva sloja. Postoji li potreba za disekcijom aksile, ona se radi kroz posebno napravljenu inciziju. (3)

Onkoplastična operacija dojke je naziv za niz poštednih kirurških tehnika koje usko povezuju onkološke i estetske operacije dojke. Iz onkološkog aspekta radi se poštednoj operaciji dojke sličnoj tumorektomiji ili kvadrantektomiji, dok se iz estetskog aspekta radi o parcijalnoj rekonstrukciji dojke ili terapijskoj mamoplastici koja omogućuje što prirodniji izgled dojke. Onkoplastika dojke obuhvaća adekvatnu onkološku evakuaciju tumora s čistim rubovima, parcijalnu rekonstrukciju širokih ekscizijskih defekata, primarnu ili sekundarnu totalnu rekonstrukciju i korekciju

asimetrije rekonstruirane i kontralateralne nezahvaćene dojke. (2) Glavna indikacija za ovu vrstu operacije su velike lezije koje bi zahtijevale široku eksciziju koju bi bilo nemoguće izvesti poštednom operacijom bez potpune onkološke sigurnosti, ili bi takva ekscizija izazvala značajnu deformaciju tkiva i loš estetski rezultat. (78) Pojedina istraživanja su dokazala potpunu onkološku sigurnost ovih metoda u odnosu na konvencionalne poštedne metode operiranja tumora dojke uz bolji estetski rezultat te smanjenje potrebe za reekscizijom i mastektomijom zbog mogućnosti šire ekscizije. (79, 80) Prilikom odabira tehnike onkoplastike dojke u obzir se uzima volumen potrebne ekscizije, lokacija tumora i gustoća žljezdanog tkiva dojke. S obzirom na lokaciju tumora postoji više pristupa i tehnika, a najpovoljnije su prikazane na slici 1. (81) Postoje dvije razine onkoplastike dojke. Prva razina obuhvaća ekscizije do 20% volumena dojke i pogodnija je za dojke veće gustoće žljezdanog tkiva te uobičajeno nema potrebe za ekscizijom kože ili mamoplastikom tumorom zahvaćene ili kontralateralne dojke, ali se koriste metode parcijalne rekonstrukcije. Druga razina se odnosi na ekscizije 20 do 50% volumena dojke te obično zahtjeva eksciziju viška kože te upotrebu tehnika parcijalne rekonstrukcije ili mamoplastike. (78) Parcijalna rekonstrukcija obuhvaća tehnike zamjene ili vraćanja volumena što podrazumijeva transfer autolognog tkiva u resekcijski defekt i tehnike pomicanja ili remodeliranja volumena što se odnosi na mobilizaciju lokalnog glandularnog ili dermoglandularnog reznja i njegovu transpoziciju u resekcijski defekt. Za remodeliranje volumena se mogu koristiti tehnike gornje i donje peteljke, tehnika vertikalnog ožiljka, „round block“ tehnike ili Grisotti klizno-rotacijski režanj za male tumore u središnjem kvadrantu dojke. (2) Terapijska mamoplastika obuhvaća tehnike mastopeksije i redukcijske mamoplastike koje se većinom koriste kod većih ekscizija druge razine onkoplastike dojke ili voluminoznijih i ptotičnih dojki. U tom slučaju je najčešće potrebna i mamoplastika kontralateralne, zdrave dojke kako bi se postigla simetrija dojki. (82) Ukoliko je potrebna, aksilarna disekcija se obično radi kroz zasebnu inciziju. (83) Osim već navedenih komplikacija poštedne kirurgije dojke, u onkoplastičnim zahvatima može doći do nekroze mobiliziranih lokalnih reznjeva, što može uzrokovati infekciju tkiva i dehiseciju rane. (78)



Slika 1. Prikaz onkoplastičnih tehnika s obzirom na lokaciju tumora. Prema: Berry M. i sur. (2010) (81)

6.2.3 Radikalne metode operiranja tumora dojke

Radikalnim kirurškim zahvatima na dojci se odstranjuje cijelo dojčano tkivo, a ponekad i velik dio okolnog tkiva. Ovaj tip zahvata je indiciran ukoliko se pošteđenim zahvatom ne može osigurati povoljan onkološko-estetski rezultat liječenja. Radikalne operacije ili mastektomije obuhvaćaju više vrsta zahvata, a to su jednostavna, supkutana, modificirana radikalna i radikalna mastektomija te mastektomija s pošteđom kože. Komplikacije mastektomije su jednake kao i kod pošteđenih operacija, uz veću

incidenciju postoperativne boli i formacije seroma. Mogu se javiti i postoperativne parestezije ili utrnulost kože zbog ozljede živaca, a rijetko se susreće i sindrom fantomske dojke.

Jednostavna ili totalna mastektomija je radikalni zahvat kojim se uklanja svo dojčano tkivo uključujući i kožu i bradavicu. U ovom zahvatu pektoralni mišići i aksilarni limfni čvorovi ostaju očuvani. Operacija može biti kurativne, palijativne i profilaktičke prirode. Tako je u kurativne svrhe indicirana u pacijentica sa multicentričnim DCIS-om koji zahvaća većinu tkiva dojke i kod lokalnih recidiva nakon poštenijeg zahvata, uz uvjet da nisu zahvaćeni limfni čvorovi. Palijativna jednostavna mastektomija je indicirana kod žena koje imaju diseminirani i egzulcerirani rak dojke u kojih je teška lokalna kontrola bolesti, kao i u žena koje osim od karcinoma boluju i od drugih teških konkurentnih bolesti. Profilaktička mastektomija je indicirana u žena koje su nositeljice patogenih mutacija BRCA1 i BRCA2 gena ukoliko se one odluče na to. Smatra se da je kumulativni rizik od nastanka karcinoma dojke u nositeljica navedenih mutacija 45 do 65%, dok se taj rizik profilaktičkom mastektomijom smanjuje i za 90%. S obzirom da je kod žena nositeljica patoloških mutacija BRCA1 i BRCA2 gena i jednostranim karcinomom dojke značajno povišen rizik od nastanka karcinoma u kontralateralnoj dojci, profilaktička mastektomija kontralateralne dojke je opravdana. Isti zahvat može biti opravdan i u žena koje imaju česte recidive karcinoma dojke. (2) Kirurška tehnika kurativne i palijativne totalne mastektomije jednaka je kao i kod modificirane radikalne mastektomije, izuzev simultane disekcije aksile. Kod ovog zahvata učine se dvije horizontalne lučne incizije koje oko kompleksa areole i bradavice tvore oblik elipse, a potom se tkivo preparira u supkutanom sloju do supklavikularnog područja u kranijalnom smjeru i do donjeg ruba velikog prsnog mišića u kaudalnom smjeru. Pri resekciji tkiva treba biti oprezan kako se ne bi ozlijedile neurovaskularne strukture. Uz ovaj je zahvat moguća, ali nije i nužna rekonstrukcija, bilo u primarnom, bilo u sekundarnom aktu. Ukoliko se radi o profilaktičkoj mastektomiji zahvat obuhvaća osim uklanjanja dojčanog tkiva i rekonstrukciju dojke u istom aktu, a započinje periareolarnom incizijom ili poprječnom incizijom u visini donjeg ruba areole koja se proširuje u medijalnom i lateralnom smjeru kako bi se moglo pristupiti cijelom dojčanom tkivu. Nakon eliptične ekscizije kože dojke sa kompleksom areole i bradavice, ekscidira se i parenhim dojke. Zatim se oblikuju gornji i donji režanj tkiva koji su bitni za

rekonstrukciju dojke. Ispod navedenih režnjeva se postavlja proteza, preko koje se rasteže donji režanj koji se šiva za fasciju mišića, a slijedi povlačenje gornjeg režnja prema kaudalno koji se šiva za kožni omotač. Tako rekonstruiranoj dojci se određuje položaj areole i bradavice te se na tom mjestu odstranjuje sloj epidermisa i postavlja već pripremljen režanj kompleksa areole i bradavice s uklonjenim potkožnim masnim tkivom i duktusima. (3)

Modificirana radikalna mastektomija (MRM) je radikalni zahvat kojim se odstranjuje svo žljezdano tkivo dojke, kompleks areole i bradavice uz dio kože, te ipsilateralni aksilarni limfni čvorovi. Pektoralna muskulatura ostaje sačuvana, iako se neki stručnjaci zalažu za metodu presijecanja tetive malog prsnog mišića kako bi se postigla bolja preglednost aksilarne jame. MRM je indicirana u slučaju Pagetove bolesti, karcinomatozi kože, multicentričnog raka dojke te raka dojke u ranoj trudnoći s nemogućnošću postoperativnog zračenja. Ova metoda je najčešći izbor ukoliko postoji mišljenje da bi se poštenom operacijom dobio nepovoljan onkološko-estetski rezultat. Kontraindikacija za MRM je inflamatorni rak dojke. Kirurška tehnika istovjetna je tehnici jednostavne mastektomije uz dodatak odstranjenja svih ili minimalno 10 limfnih čvorova. Nakon ekstirpacije dojčanog tkiva i limfnih čvorova učini se fina hemostaza i provjera neurovaskularnih struktura, posebice *n. thoracicus longus* i *n. thoracodorsalis*. Na kraju operacije se, ukoliko se ne radi rekonstrukcija u prvom aktu, postavlja dren i incizija zatvara u dva sloja. Dren se u tkivu ostavlja sve dok količina drenirane tekućine ne padne ispod 30 ml u 24 sata kroz 48-satno razdoblje, što može potrajati nekoliko dana. (84)

Radikalna mastektomija po Halstedu je iznimno ekstenzivan zahvat velike povijesne važnosti. Ovom operacijom se *en bloc* odstranjuju tkivo dojke s tumorom i kožom iznad njega, oba prsna mišića i svi ipsilateralni aksilarni limfni čvorovi. Iako se ovaj tip zahvata koristio za sve karcinome dojke do početka 1970-ih godina, danas su indikacije za radikalnu mastektomiju izrazito rijetke. Indikacija za ovaj zahvat može biti zahvaćanje prsnih mišića tumorom, iako se i u tom slučaju preferira kombinacija neoadjuvantne kemoterapije ili radioterapije i modificirane radikalne mastektomije. Operacija započinje s dvije vertikalne incizijske linije koje se protežu od klavikule do prednje fascije ravnog abdominalnog mišića. Tkivo se široko preparira u potkožnom masnom sloju uz podvezivanje i presijecanje većih krvnih žila koje opskrbljuju strukture

koje će biti ekscidirane. Nakon *en bloc* ekscizije svih navedenih struktura učini se fina hemostaza, postavlja se dren, te se incizija zatvara u dva sloja.

Supkutana mastektomija je zahvat kojim se uklanja velik dio dojčanog tkiva i pektoralne fascije uz očuvanje potkožnog masnog tkiva, kože i kompleksa bradavice i areole. Indikacije za ovaj zahvat su široke, a uključuju DCIS, atipičnu epitelnu proliferaciju, difuznu papilomatozu s atipijom uz uvjet da su lezije udaljene minimalno 2 cm od mamile, ginekomastiju te odstranjenje dojki u transrodnih osoba. Postoje podijeljena mišljenja oko LCIS-a kao indikacije za supkutanu mastektomiju s obzirom da ovom metodom nije moguće u potpunosti odstraniti dojčano tkivo. Iz istog je razloga sporno bi li se ova metoda trebala koristiti u profilaktičke svrhe, iako postoje istraživanja koja pokazuju visoku sigurnost supkutane profilaktičke mastektomije. (85) Supkutana mastektomija je kontraindicirana u pacijentica visoke životne dobi, bolesnica s poremećajima zgrušavanja krvi, kao i u bolestima koje zahvaćaju područje kože, areole ili bradavice. U žena koje su podvrgnute ovom zahvatu indicirana je u istom ili drugom aktu i rekonstrukcija dojke bilo autolognim tkivom, bilo aloplastičnim materijalom. Operacija se izvodi kroz inciziju u inframamarnoj brazdi ili u periareolarnoj zoni. Ukoliko se pristupa kroz inframamarnu inciziju prvo se odstranjuje retromamilarno dojčano tkivo s pektoralnom fascijom, a potom epiglandularno tkivo. Kod periareolarnog pristupa tkivo se resekira suprotnim slijedom. Resekcija tkiva radi se dijelom tupo, a dijelom oštro na granici potkožnog masnog i glandularnog sloja uz što širu resekciju Cooperovih ligamenata. Krvarenje je obično oskudno, dok je obilnije krvarenje obično znak da se resekcija vrši previsoko u potkožnom masnom sloju, što može ugroziti krvnu opskrbu ostatnog tkiva. (85) Nakon ekscizije dojčanog tkiva i pektoralne fascije, radi se temeljita hemostaza te se provjerava ujednačenost debljine ostatnog potkožnog masnog tkiva. Slijedi rekonstrukcija tkiva dojke, a ukoliko je ona predviđena u drugom aktu, postavlja se drenaža i zatvara incizija. Istraživanja pokazuju veće zadovoljstvo postoperativnim izgledom dojke, ali i veće samopouzdanje i bolje psihološko stanje u pacijentica operiranih subkutanom mastektomijom uz poštedu bradavice u odnosu na druge mastektomije. (86)

Mastektomija s poštedom kože je kirurški zahvat kojim se odstranjuje žljezdano tkivo dojke s tumorom i kožom iznad njega ukoliko se radi o površinskom tumoru, kompleks bradavice i areole te koža na mjestu gdje su rađene prethodne biopsije. Indicirana je

prvenstveno u žena koje žele primarnu rekonstrukciju dojke. Ovom se metodom sačuva maksimalna količina kožnog omotača kako bi se uz primarnu rekonstrukciju postigao što bolji estetski rezultat. Vrsta incizije ovisi o lokalizaciji tumora, veličini dojki i eventualnoj ptozi, veličini areole, poziciji bioptičkih ožiljaka, potrebi za disekcijom aksile i izboru rekonstruktivne tehnike, a obično se koristi jedna od četiri tipa incizije. Najzahvalniji pristup je periareolarna incizija kojom se ekscidira samo areola s bradavicom te na taj način ostaje sačuvan najveći dio kožnog omotača. U slučaju voluminoznijih dojki i male areole potrebno je proširiti inciziju u lateralnom smjeru kako bi se lakše pristupilo aksilarnom dijelu glandularnog tkiva. Ukoliko se tumor nalazi površinski u blizini bradavice može se koristiti eliptična ekscizija areole i bradavice zajedno s kožom iznad tumora. Ukoliko se tumor ili mjesto biopsije nalazi udaljeno od areole i bradavice potrebno je učiniti dvije odvojene eliptične ekscizije kako bi se minimizirao gubitak kožnog omotača. Kod voluminoznijih i ptotičnih dojki moguće je učiniti mastektomiju s redukcijom kože po Wise-obrascu incizija. Eksciziju navedenih struktura potrebno je učiniti pažljivo uz ostavljanje kožnih reznjeva debljine 0,5 do 1 cm. Nakon ekscizije vrši se fina hemostaza te se pristupa rekonstrukciji tkiva dojke autolognim tkivom ili aloplastičnim protezama. (87)

6.3 Aksilarna limfadenektomija

Aksilarna limfadenektomija ili disekcija aksile je kirurško odstranjenje aksilarnih limfnih čvorova. Ovaj zahvat omogućava lokalnu kontrolu bolesti i određivanje stadija bolesti što je izuzetno bitno u planiranju daljnjeg liječenja s obzirom na to da je status limfnih čvorova najvažniji prediktor preživljenja bolesnice. (88) Aksilarna disekcija je indicirana u pacijentica koje imaju klinički pozitivne aksilarne čvorove potvrđene punkcijom ili biopsijom kod kojih nije planirana neoadjuvantna terapija te kod onih pacijentica koje i nakon provedene neoadjuvantne terapije i dalje imaju klinički pozitivne čvorove. Pacijentice s T4 i visoko-rizičnim T3 stadijem karcinoma, kao i one koje imaju inflamatorni karcinom dojke kandidati su za ovaj zahvat. U slučaju da se biopsijom sentinel limfnog čvora ne uspije dobiti adekvatan nalaz ili se dokaže prisutnost makrometastaza u više od 2 limfna čvora aksilarna limfadenektomija je indicirana. (89) Evakuacija aksile je kontraindicirana u slučaju negativnog SNB nalaza, velikog operacijskog rizika i kod žena visoke starosti s kratkim očekivanim ostatkom života. (3) Postoji mišljenje, da kad god je to moguće, limfne čvorove je potrebno *en bloc*

ekstirpirati s tumorom i žljezdanim tkivom. Kada to nije moguće, limfni čvorovi se uklanjaju ili kroz posebno napravljenu inciziju u donjem dijelu aksile ili kroz produženu inciziju od segmentektomije ili mastektomije. Ekstenzivnost aksilarne disekcije određuje se na temelju tumorskih karakteristika, anatomije pacijentice i intraoperacijskog nalaza. Tako se mogu evakuirati čvorovi samo I. skupine (lateralno od malog pektoralnog mišića), II. skupine (posteriorno od malog pektoralnog mišića), III. skupine (između malog pektoralnog mišića i kostoklavikularnog ligamenta) ili kombinacije navedenih skupina. Kako bi se najtočnije odredio stadij bolesti potrebno je ekstirpirati i patohistološki pregledati najmanje 10 limfnih čvorova. Ukoliko se nađu palpabilni Roterovi interpektoralni limfni čvorovi, moraju se obavezno odstraniti. (89) Prilikom operacije bitno je uočiti i maksimalno sačuvati neurovaskularne strukture, pogotovo *v. axilaris*, *n. thoracicus longus*, *n. thoracodorsalis*, *a. i v. subscapularis* te *nn. intercostobrachiales*. Pri kraju operacije učini se adekvatna hemostaza, postavlja dren i zatvara se incizija u dva sloja. Glavne postoperativne komplikacije aksilarne disekcije su krvarenje, infekcija rane, serom, limfedem ruke, parestezije i bol u ruci i aksili te ograničena pokretljivost ramenog zgloba.

6.4 Rekonstrukcija dojke

Rekonstrukcija dojke podrazumijeva jedan ili više kirurških zahvata u svrhu formiranja što prirodnijeg oblika i izgleda dojke nakon mastektomije ili u žena s kongenitalnim anomalijama poput amastije ili hipoplazije dojki. Rekonstrukcija dojke je indicirana u svih pacijentica koje su podvrgnute mastektomiji, no konačna odluka o samom zahvatu i vrsti zahvata ostaje na pacijentici. Rekonstrukcija može biti primarna i sekundarna. Primarna podrazumijeva izvršenje mastektomije i rekonstrukcije u istom aktu, dok se sekundarna rekonstrukcija obično obavlja 3 do 6 mjeseci nakon mastektomije. Budući da se primarnom rekonstrukcijom izbjegava period lošeg psiho-fizičko-seksualnog stanja i sniženog samopouzdanja žene, ona se treba preporučiti kad god je to moguće. (90) Postoje dvije metode rekonstrukcije dojke, a to su rekonstrukcija implantatom i rekonstrukcija režnjevima autolognog tkiva. Obje metode se mogu koristiti i tijekom primarne i tijekom sekundarne rekonstrukcije. Ranije se vjerovalo da je, ukoliko je planirana postoperativna radioterapija, jedina mogućnost rekonstrukcije sekundarna, no danas postoje istraživanja koja dokazuju potpunu sigurnost primjene autolognog tkiva za primarnu rekonstrukciju uz kasniju radioterapiju, dok se implantati u tom

slučaju i dalje ne preporučuju zbog deformacije materijala. (91) Iako se bilježi porast broja rekonstrukcija implantatima (92), pacijentice kojima je dojka rekonstruirana autolognim tkivom pokazuju veće zadovoljstvo izgledom svojih dojki i bolje psihološko stanje u odnosu na žene koje su odabrale rekonstrukciju implantatima. (93) Prednost rekonstrukcije dojke implantatom je da je jednostavnija i ne uzrokuje morbiditet donorske regije. Implantati mogu biti različita oblika i punjeni silikonom ili fiziološkom otopinom. Ukoliko je kožni omotač dostatne veličine i kvalitete, implantat se može ugraditi u jednoj operaciji, a u suprotnom se u jednoj operaciji ugrađuje tkivni ekspander, a nekoliko mjeseci kasnije, u drugom aktu, se odstranjuje ekspander i implantira trajna proteza. Treća mogućnost je da se ugradi ekspanderski implantat koji u početku služi za ekspanziju tkiva, a nakon odstranjenja ventila i cjevčice kroz koju se puni ekspander, ostaje implantat. Implantati se uobičajeno postavljaju subpektoralno, iako se mogu postaviti i prepektoralno. Glavne komplikacije ovakve rekonstrukcije su stvaranje kapsularne kontrakture, nepovoljni položaj, ekstruzija ili ruptura implantata te infekcija. Ukoliko je nemoguća rekonstrukcija aloplastičnim materijalom, ili je došlo do komplikacija s implantatom, ili pacijentice ne žele umjetnu protezu indicirana je rekonstrukcija autolognim tkivom. U svrhu rekonstrukcije dojke mogu se primijeniti peteljkasti LD (*latissimus dorsi*) ili TRAM (*transverse rectus abdominis myocutaneous*) režanj te slobodni DIEP (*deep inferior epigastric perforator*) ili SIEA (*superficial inferior epigastric artery flap*) režanj, a alternativno i slobodni gornji i donji glutealni perforator režanj, lateralni transverzalni bedreni režanj, režanj Rubenovog periilijačnog masnog jastučića i slobodni latissimus dorsi režanj s kontralateralne strane. (2) Vaskularna peteljka slobodnih reznjeva se najčešće spaja s torakodorsalnom ili unutaršnjom mamarnom arterijom. Među komplikacije ovog zahvata ubrajaju se morbiditet donorske regija, nekroza reznja, infekcija i serom. Katkad je za postizanje određenog volumena dojke potrebno kombinirati rekonstrukciju autolognim tkivom s aloplastičnim materijalom, a ponekad je potrebno i korigirati kontralateralnu dojku redukcijskom mamoplastikom ili mastopeksijom kako bi se postigla simetrija dojki. Osim navedenih tehnika, za manje korekcije moguća je i primjena metode presađivanja masnog tkiva koja se najčešće koristi u kombinaciji s drugim metodama. (94) Zadnji korak u rekonstrukciji dojke je oblikovanje nove bradavice i areole. Postoji više tehnika lokalnih reznjeva iz kojih se može formirati nova mamila, a neke od njih su „leptir-kravata“,

„propeler“, „S“-režanj i oblik zvijezde. Kompleks areole i bradavice se može rekonstruirati i presadbom dijela bradavice s kontralateralne dojke ili kože unutarnje strane natkoljenice u kombinaciji s medicinskom tetovažom.

6.5 Estetske operacije dojke

U ovu skupinu operacija se ubrajaju augmentacija dojki, mastopeksija i redukcijska mamoplastika. Osim u estetske svrhe ove se operacije izvode i u svrhu korekcije kongenitalnih anomalija dojke te asimetrije dojki nakon jednostrane operacije dojke, npr. mastektomije i rekonstrukcije. Mastopeksija i redukcijska mamoplastika se smatraju jedne od najkompleksnijih operacija dojke koje zahtjevaju detaljnu preoperativnu pripremu i široko iskustvo kirurga. Nerijetko se kombiniraju dva ili čak sva tri estetska zahvata kako bi se postigli optimalni estetski rezultati.

Augmentacija dojke je operacija povećanja dojki silikonskim implantatom punjenim silikonom ili fiziološkom otopinom. Operacija je slična rekonstrukciji dojke implantatom, ali se razlikuje po kirurškom pristupu koji može biti aksilarni, periareolarni i inframamarni te položaju proteze koji je češće prepektoralni. Komplikacije su jednake kao i kod rekonstrukcije dojke implantatom.

Mastopeksija je operacija kojom se korigira ptoza dojke. Postoji više metoda, a najčešće se koriste cirkumareolarni i cirkumvertikalni pristup, pristup s vertikalnim, Y ili obrnutim-T ožiljkom. Ovim zahvatom se obično ne uklanja ni dojčano tkivo ni koža već se preraspodjeljuje dojčano tkivo i na taj način „podiže“ dojka i mijenja položaj kompleksa areole i bradavice. Osim uobičajenih komplikacija kirurgije dojke, kod mastopeksije se mogu pojaviti i hernijacija ili nekroza kompleksa areole i bradavice.

Redukcijska mamoplastika je operacija smanjenja hipertrofičnih dojki. Koristi se jedan od dva pristupa, mamoplastika po Wise obrascu incizija ili vertikalna mamoplastika. Ovim zahvatom se uklanja dio dojčanog tkiva i dio kože. Najčešće se kombinira sa mastopeksijom pošto je uz hipertrofiju dojki u gotovo svim slučajevima izražena i ptoza dojki. Postoperativne komplikacije se javljaju u čak 10 do 50% pacijentica, a obično uključuju infekciju rane, hematoma, seroma te nekrozu dojčanog tkiva ili kompleksa areole i bradavice. (18)

6.6 Kirurško ablacijsko liječenje

Kirurško ablacijsko liječenje je uklanjanje organa koji proizvode estrogene ili posreduju u njegovoj proizvodnji. U ove zahvate spadaju ovarijektomija, hipofizektomija i adrenalektomija. Danas se od navedenih jedino koristi ovarijektomija, dok su druge dvije metode u potpunosti napuštene. Bilateralna ovarijektomija je indicirana u premenopauzalnih i perimenopauzalnih žena koje boluju od karcinoma koji je pozitivan na estrogenske receptore. Neka istraživanja pokazuju kako bilateralna ovarijektomija ima ulogu u prevenciji nastanka karcinoma dojke u premenopauzalnih žena koje su nositeljice patološke mutacije BRCA2 gena, dok se ista uloga kod nositeljica BRCA1 gena ne može utvrditi. (95) Budući da se danas najčešće koristi laparoscopska metoda bilježi se niža incidencija komplikacija koje uključuju krvarenje, infekciju rane i intraabdominalnu infekciju te ozljedu intraabdominalnih struktura.

Zahvale

Željela bi se zahvaliti doc. dr. sc. Zvonku Zadru, prim. dr. med. na mentorstvu i vrijednim savjetima prilikom pisanja ovog diplomskog rada.

Najveće hvala dugujem svojoj obitelji i prijateljima koji su bili uz mene kroz svih šest godina ovog studija. Hvala vam na konstantnoj ljubavi, podršci, motivaciji i savjetima te poštivanju svih mojih odluka.

Literatura:

1. Eberl MM, Phillips RL, Lamberts H, Okkes I, Mahoney MC. Characterizing Breast Symptoms in Family Practice. *Ann Fam Med.* 2008;6(6):528–533. doi:10.1370/afm.905
2. Vlajčić Z, Stanec Z. Smjernice za onkoplastično liječenje raka dojke stručnih društava, HLZ-a, 2018
3. Fajdić J, Džepina I. Kirurgija dojke. Zagreb: Školska knjiga; 2006.
4. Jakić-Razumović J, Tomić S. Bolesti dojke. U: Damjanov I, Seiwerth S, Jukić S, Nola M ur. Patologija. Zagreb: Medicinska naklada; 2014. str. 639-658
5. Filipe MD, Waaijer L, van der Pol C, van Diest PJ, Witkamp AJ. Interventional Ductoscopy as an Alternative for Major Duct Excision or Microdochectomy in Women Suffering Pathologic Nipple Discharge: A Single-center Experience. *Clin Breast Cancer.* 2020 Jan 27. doi:10.1016/j.clbc.2019.12.008. [Epub ahead of print]
6. Višnjić M, Kovačević P, Đorđević G. Biopsija sentinel limfnog čvora kod karcinoma dojke. *Vojnosanit Pregl.* 2009;66(3):228–232
7. Freire-Maia N, Chautard EA, Opitz JM, Freire-Maia A, Quelce-Salgado A. The Poland Syndrome – Clinical and Genealogical Data, Dermatoglyphic Analysis, and Incidence. *Hum Hered.* 1973;23:97–104
8. McGillivray BC, Lowry RB. Poland syndrome in British Columbia: Incidence and reproductive experience of affected persons. *Am J Med Genet.* 1977;1:65–74
9. Bavinck JNB, Weaver DD, Opitz JM, Reynolds JF. Subclavian artery supply disruption sequence: Hypothesis of a vascular etiology for Poland, Klippel-Feil, and Möbius anomalies. *Am J Med Genet.* 1986;23:903–918
10. Romanini MV, Calevo MG, Puliti A, Vaccari C, Valle M, Senes F, i sur. Poland syndrome: A proposed classification system and perspectives on diagnosis and treatment. *Semin Pediatr Surg.* 2018;27:189–199. doi: 10.1053/j.sempedsurg.2018.05.007. [Epub ahead of print]
11. Halleland HH, Balling E, Tei T, Arcieri S, Mertz H, Mele M. Polythelia in a 13-year old girl. *G Chir.* 2017 May-Jun;38(3):143–146.
12. Schmidt H. Supernumerary nipples: prevalence, size, sex and side predilection - a prospective clinical study. *Eur J Pediatr.* 1998;157(10):821–823

13. Mèhes K. Association of supernumerary nipples with other anomalies. *J Pediatr.* 1983;102(1):161.
14. Ferrara P, Giorgio V, Vitelli O, Gatto A, Romano V, Del Bufalo F, i sur. Polythelia: still a marker of urinary tract anomalies in children?. *Scand J Urol Nephrol.* 2009;43(1):47-50. doi: 10.1080/00365590802442086.
15. Singal R, Mehta SK, Bala J, Zaman M, Mittal A, Gupta G, i sur. A Study of Evaluation and Management of Rare Congenital Breast Diseases. *J Clin Diagn Res.* 2016 Oct;10(10):PC18-PC24. [Epub ahead of print]
16. Hwang SB, Choi BS, Byun GY, Koo BH. Accessory Axillary Breast Excision with Liposuction Using Minimal Incision: A Preliminary Report. *Aesthetic Plast Surg.* 2017 Feb;41(1):10-18. doi:10.1007/s00266-016-0729-3. [Epub ahead of print]
17. Lee SR, Lee SG, Byun GY, Kim MJ, Koo BH. Axillary Accessory Breast: Optimal Time for Operation. *Aesthetic Plast Surg.* 2018 Oct;42(5):1231-1243. doi:10.1007/s00266-018-1128-8. [Epub ahead of print]
18. Kulkarni K, Egro FM, Kenny EM, Stavros AG, Grunwaldt LJ. Reduction Mammoplasty in Adolescents: A Comparison of Wise and Vertical Incision Patterns. *Plast Reconstr Surg Glob Open.* 2019 Dec 31;7(12):e2516. doi:10.1097/GOX.0000000000002516.
19. Krucoff KB, Carlson AR, Shammas RL, Mundy LR, Lee HJ, Georgiade GS. Breast-Related Quality of Life in Young Reduction Mammoplasty Patients: A Long-Term Follow-Up Using the BREAST-Q. *Plast Reconstr Surg.* 2019;144(5):743e-750e. doi: 10.1097/PRS.00000000000006117.
20. Kolar J, Bek V, Vrabec R. Hypoplasia of the growing breast after contact-x-ray therapy for cutaneous angiomas. *Arch Dermatol.* 1967 Oct; 96(4): 427-30.
21. Winocour S, Lemaine V. Hypoplastic Breast Anomalies in the Female Adolescent Breast. *Semin Plast Surg.* 2013 Feb;27(1):42–48. doi: 10.1055/s-0033-1343996.
22. Grolleau JL, Lanfrey E, Lavigne B, Chavoïn JP, Costagliola M. Breast Base Anomalies: Treatment Strategy for Tuberous Breasts, Minor Deformities, and Asymmetry. *Plast Reconstr Surg.* 1999;104(7):2040–2048.
23. Meara JG, Kolker A, Bartlett G, Theile R, Mutimer K, Holmes AD. Tuberous Breast Deformity: Principles and Practice. *Ann Plast Surg.* 2000;45(6):607–611.

24. Brown MH, Somogyi RB. Surgical Strategies in the Correction of the Tuberos Breast. *Clin Plast Surg.* 2015;42(4):531–549. doi: 10.1016/j.cps.2015.06.004. [Epub ahead of print]
25. Strauss A, Middendorf K, Müller-Egloff S, Heer IM, Untch M. Sonographically guided percutaneous needle aspiration of breast abscesses - a minimal-invasive alternative to surgical incision. *Ultraschall Med.* 2003 Dec;24(6):393-8.
26. Kinlay JR, O'Connell DL, Kinlay S. Incidence of mastitis in breastfeeding women during the six months after delivery: a prospective cohort study. *Med J Aust.* 1998 Sep 21;169(6):310-2.
27. Vogel A, Hutchison BL, Mitchell EA. Mastitis in the first year postpartum. *Birth.* 1999 Dec;26(4):218-25.
28. Amir LH, Forster D, McLachlan H, Lumley J. Incidence of breast abscess in lactating women: report from an Australian cohort. *BJOG.* 2004 ;111(12):1378-81.
29. Dener C, Inan A. Breast abscesses in lactating women. *World J Surg.* 2003 Feb;27(2):130-3.
30. Debord MP, Poirier E, Delgado H, Charlot M, Colin C, i sur. Lactational breast abscesses: Do we still need surgery?. *J Gynecol Obstet Biol Reprod (Paris).* 2016 Mar;45(3):307-14. doi: 10.1016/j.jgyn.2015.04.004. [Epub ahead of print]
31. Colin C, Delov AG, Peyron-Faure N, Rabilloud M, Charlot M. Breast abscesses in lactating women: evidences for ultrasound-guided percutaneous drainage to avoid surgery. *Emerg Radiol.* 2019 Oct;26(5):507-514. doi: 10.1007/s10140-019-01694-z. [Epub ahead of print]
32. Dixon JM, Ravisekar O, Chetty U. Periductal mastitis and duct ectasia: different conditions with different aetiologies. *Br J Surg.* 1996 Jun;83(6):820-2.
33. Schäfer P, Furrer C, Mermillod B. An association of cigarette smoking with recurrent subareolar breast abscess. *Int J Epidemiol.* 1988 Dec;17(4):810-3.
34. Zhang Y, Zhou Y, Mao F, Guan J, Sun Q. Clinical characteristics, classification and surgical treatment of periductal mastitis. *J Thorac Dis.* 2018 Apr;10(4):2420–2427. doi: 10.21037/jtd.2018.04.22.
35. Almasad JK. Mammary Duct Fistulae: Classification and management. *ANZ J Surg.* 2006;76(3):149–152.

36. Chang CM, Lin MC, Yin WY. Risk of breast cancer in women with non-lactational mastitis. *Sci Rep.* 2019;9:15587. doi: 10.1038/s41598-019-52046-3.
37. Jiang L, Li X, Sun B, Ma T, Kong X, Yang Q. Clinicopathological features of granulomatous lobular mastitis and mammary duct ectasia. *Oncol Lett.* 2020 Jan;19(1):840–848. doi: 10.3892/ol.2019.11156. [Epub ahead of print]
38. Gopalakrishnan Nair C, Hiran Jacob P, Menon RR. Inflammatory diseases of the non-lactating female breasts. *Int J Surg.* 2015;13:8–11. doi: 10.1016/j.ijsu.2014.11.022. [Epub ahead of print]
39. Cheema HS, Mehta R, Slanetz PJ. Imaging and management of fibroepithelial breast lesions on percutaneous core needle biopsy. *Breast J.* 2020 Jan 10. doi: 10.1111/tbj.13749. [Epub ahead of print]
40. Charpin C, Mathoulin MP, Andrac L, Barberis J, Boulat J, Sarradour B, i sur. Reappraisal of breast hamartomas. A morphological study of 41 cases. *Pathol Res Pract.* 1994 Apr;190(4):362-71
41. Sanders LM, Daigle ME, Tortora M, Panasiti R. Transformation of benign fibroadenoma to malignant phyllodes tumor. *Acta Radiol Open.* 2015 Jul;4(7):2058460115592061. doi: 10.1177/2058460115592061.
42. Ismail S, Alaidi S, Jouni S, Kassab Y, Al-Shehabi Z. Recurrent giant fibroadenomas with transformation to cystosarcoma phyllodes in a 17-year-old girl: a rare case report from Syria. *J Med Case Rep.* 2019;13:378. doi:10.1186/s13256-019-2313-3.
43. Limberg J, Barker K, Hoda S, Simmons R, Michaels A, Marti JL. Fibroepithelial Lesions (FELs) of the Breast: Is Routine Excision Always Necessary?. *World J Surg.* 2020 May;44(5):1552-1558. doi:10.1007/s00268-020-05385-6
44. Thind A, Patel B, Thind K, Isherwood J, Phillips B, i sur. Surgical margins for borderline and malignant phyllodes tumours. *Ann R Coll Surg Engl.* 2020 Mar;102(3):165-173. doi:10.1308/rcsann.2019.0140. [Epub ahead of print]
45. Mimoun C, Zeller A, Seror J, Majoulet L, Marchand E, Mezzadri M, i sur. A Pre-operative Score to Discriminate Fibroepithelial Lesions of the Breast: Phyllode Tumor or Fibroadenoma?. *Anticancer Res.* 2020;40(2):1095–1100. doi: 10.21873/anticancer.14048.
46. Lannig C, Eriksen BØ, Hoffmann J. Lipoma of the breast: a diagnostic dilemma. *The Breast.* 2004;13(5):408–411

47. Sebastiano C, Gennaro L, Brogi E, Morris E, Bowser ZL, Antonescu CR, et al. Benign Vascular Lesions of the Breast Diagnosed by Core Needle Biopsy Do Not Require Excision. *Histopathology*. 2017 Nov;71(5):795–804. doi: 10.1111/his.13291. [Epub ahead of print]
48. Zhand H, Han M, Varma K, Dabbs DJ. Follow-up outcomes of benign vascular lesions of breast diagnosed on core needle biopsy: A study of 117 cases. *Breast J*. 2019 May;25(3):401-407. doi:10.1111/tbj.13233. [Epub ahead of print]
49. Li A, Kirk L. Intraductal Papilloma. StatPearls [Internet]. Treasure Island (FL): StatPearls Publishing; 2020-2020 Jan 10. [pristupljeno 20.04.2020]. Dostupno na: <https://www.ncbi.nlm.nih.gov/books/NBK519539/>
50. Salemis NS. Florid papillomatosis of the nipple: A rare presentation and review of the literature. *Breast Disease*. 2015; 35(2):153–156. doi: 10.3233/BD-150397.
51. Carlson HE. Gynecomastia. *N Engl J Med*. 1980;303:795–799
52. Nuttall FQ. Gynecomastia as a physical finding in normal men. *J Clin Endocrinol Metab*. 1979;48:338–340
53. Nydick M, Bustos J, Dale JH, Rawson RW. Gynecomastia in adolescent boys. *JAMA*. 1961;178:449–454
54. Benito-Ruiz J, Raigosa M, Manzano M, Salvador L. Assessment of a suction-assisted cartilage shaver plus liposuction for the treatment of gynecomastia. *Aesthet Surg J*. 2009;29:302–309. doi: 10.1016/j.asj.2009.02.020.
55. Prado AC, Castillo PF. Minimal surgical access to treat gynecomastia with the use of a power-assisted arthroscopic endoscopic cartilage shaver. *Plast Reconstr Surg*. 2005;115:939–942
56. Song JY, Han BK, Kim CH. The treatment of gynecomastia using XPS microsector (shaver). *J Korean Soc Plast Reconstr Surg*. 2009;36:806–810
57. Goh T, Tan BK, Song C. Use of the microdebrider for treatment of fibrous gynecomastia. *J Plast Reconstr Aesthet Surg*. 2010;63:506–510. doi: 10.1016/j.bjps.2008.11.050. [Epub ahead of print]
58. Lee JH, Kim IK, Kim TG, Kim YH. Surgical correction of gynecomastia with minimal scarring. *Aesthetic Plast Surg*. 2012;36:1302–1306. doi: 10.1007/s00266-012-9970-6. [Epub ahead of print]

59. Coopey SB, Mazzola E, Buckley JM, Sharko J, Belli AK, Kim EMH, i sur. The role of chemoprevention in modifying the risk of breast cancer in women with atypical breast lesions. *Breast Cancer Res Treat.* 2012;136(3):627–633. doi: 10.1007/s10549-012-2318-8. [Epub ahead of print]
60. Racz JM, Carter JM, Degnim AC. Lobular Neoplasia and Atypical Ductal Hyperplasia on Core Biopsy: Current Surgical Management Recommendations. *Ann Surg Oncol.* 2017;24(10):2848–2854. doi: 10.1245/s10434-017-5978-0. [Epub ahead of print]
61. Van Bockstal MR, Agahozo MC, Koppert LB. A retrospective alternative for active surveillance trials for ductal carcinoma in situ of the breast. *Int J Cancer.* 2020 Mar 1;146(5):1189–1197. doi: 10.1002/ijc.32362. [Epub ahead of print]
62. Wazir U, Wazir A, Wells C, Mokbel K. Pleomorphic lobular carcinoma in situ: Current evidence and a systemic review. *Oncol Lett.* 2016;12(6):4863–4868. doi: 10.3892/ol.2016.5331. [Epub ahead of print]
63. Steponavičienė L, Gudavičienė D, Briedienė R, Petroška D, Garnelytė A. Diagnosis, treatment, and outcomes of encapsulated papillary carcinoma: a single institution experience. *Acta Med Litu.* 2018;25(2):66–75. doi: 10.6001/actamedica.v25i2.3759.
64. Masood S. Breast Cancer Subtypes: Morphologic and Biologic Characterization. *Womens Health (Lond).* 2016 Jan;12(1):103–119. doi: 10.2217/whe.15.99.
65. Stanec S. Dojka. U: Šošā T, Sutlić Ž, Stanec Z, Tonković I ur. *Kirurgija.* Zagreb: Naklada Ijevak; 2007. str 884-892.
66. van Maaren MC, de Munck L, de Bock GH, Jobsen JJ, van Dalen T, Linn SC, i sur. 10 year survival after breast-conserving surgery plus radiotherapy compared with mastectomy in early breast cancer in the Netherlands: a population-based study. *Lancet Oncol.* 2016 Aug;17(8):1158-1170. doi: 10.1016/S1470-2045(16)30067-5. [Epub ahead of print]
67. Lee WQ, Tan VKM, Choo HMC, Ong J, Krishnapriya R, Khong S, i sur. Factors influencing patient decision-making between simple mastectomy and surgical alternatives. *BJS Open.* 2019 Feb;3(1):31–37. doi: 10.1002/bjs5.50105.

68. Shenkier T, Weir L, Levine M, Olivotto I, Whelan T, Reyno L. Clinical practice guidelines for the care and treatment of breast cancer: 15. Treatment for women with stage III or locally advanced breast cancer. *CMAJ*. 2004;170(6):983–994.
69. Giuliano AE, Hunt KK, Ballman KV, Beitsch PD, Whitworth PW, Blumencranz PW, et al. Sentinel Lymph Node Dissection With and Without Axillary Dissection in Women With Invasive Breast Cancer and Sentinel Node Metastasis: A Randomized Clinical Trial. *JAMA*. 2011 Feb 9;305(6):569–575. doi: 10.1001/jama.2011.90.
70. Tosello G, Torloni MR, Mota BS, Neeman T, Riera R. Breast surgery for metastatic breast cancer. *Cochrane Database Syst Rev*. 2018 Mar;2018(3):CD011276.
71. Gangi A, Laronga C. Breast-conserving surgery in patients with Paget's disease. *Breast Diseases: A Year Book Quarterly*. 2016;27(1):68–69. doi: 10.1002/bjs.9863. [Epub ahead of print]
72. Van Uden DJP, van Laarhoven HWM, Westenberg AH, de Wilt JHW, Blanken-Peeters CFJM. Inflammatory breast cancer: An overview. *Crit Rev Oncol Hematol*. 2015;93(2):116–126. doi: 10.1016/j.critrevonc.2014.09.003. [Epub ahead of print]
73. O'Sullivan CC, Irshad S, Wang Z, Tang Z, Umbricht C, Rosner GL, et al. Clinicopathologic features, treatment and outcomes of breast cancer during pregnancy or the post-partum period. *Breast Cancer Res Treat*. 2020 Apr;180(3):695-706. doi: 10.1007/s10549-020-05585-7. [Epub ahead of print]
74. Wan BA, Ganesh V, Zhang L, Sousa P, Drost L, Lorentz J, et al. Treatment Outcomes in Male Breast Cancer: A Retrospective Analysis of 161 Patients. *Clin Oncol*. 2018;30(6):354–365. doi:10.1016/j.clon.2018.02.026. [Epub ahead of print]
75. Gür EÖ, Karaisli S, Gür AS, Hacıyanlı M. Polypropylene Suture Guided Microdochoectomy for Pathologic Nipple Discharge. *Balkan Med J*. 2018 Jul;35(4):352–353. doi: 10.4274/balkanmedj.2017.1319. [Epub ahead of print]
76. Fajdić J, Gotovac N, Glavić Z, Hrgović Z, Jonat W, Schem C. Microdochoectomy in the management of pathologic nipple discharge. *Arch Gynecol Obstet*. 2010;283(4):851–854. doi: 10.1007/s00404-010-1481-6. [Epub ahead of print]
77. Al-Ghazal SK, Fallowfield L, Blamey RW. Comparison of psychological aspects and patient satisfaction following breast conserving surgery, simple mastectomy and breast reconstruction. *Eur J Cancer*. 2000 Oct;36(15):1938-43.

78. Clough KB, Kaufman GJ, Nos C, Buccimazza I, Sarfati IM. Improving Breast Cancer Surgery: A Classification and Quadrant per Quadrant Atlas for Oncoplastic Surgery. *Ann Surg Oncol*. 2010;17(5):1375–1391. doi: 10.1245/s10434-009-0792-y. [Epub ahead of print]
79. Bali R, Kankam HKN, Borkar N, Provenzano E, Agrawal A. Wide Local Excision Versus Oncoplastic Breast Surgery: Differences in Surgical Outcome for an Assumed Margin (0, 1, or 2 mm) Distance. *Clin Breast Cancer*. 2018 Oct;18(5):e1053-e1057. doi:10.1016/j.clbc.2018.06.004. [Epub ahead of print]
80. Mansell J, Weiler-Mithoff E, Stallard S, Doughty JC, Mallon E, Romics L. Oncoplastic breast conservation surgery is oncologically safe when compared to wide local excision and mastectomy. *The Breast*. 2017;32:179–185. doi: 10.1016/j.breast.2017.02.006. [Epub ahead of print]
81. Berry MG, Fitoussi AD, Curnier A, Couturaud B, Salmon R J. Oncoplastic breast surgery: A review and systematic approach. *J Plast Reconstr Aesthet Surg*. 2010 Aug;63(8):1233-43. doi: 10.1016/j.bjps.2009.05.006. [Epub ahead of print]
82. Macmillan RD, McCulley SJ. Oncoplastic Breast Surgery: What, When and for Whom?. *Curr Breast Cancer Rep*. 2016;8:112–117.
83. Chatterjee A, Dayicioglu D, Khakpour N, Czerniecki BJ. Keeping It Simple With 5 Essential Volume Displacement Techniques for Breast Conservation in a Patient With Moderate- to Large-Sized Breasts. *Cancer Control*. 2017 Nov;24(4):1073274817729043. doi: 10.1177/1073274817729043
84. Staradub VL, Morrow M. Modified radical mastectomy with knife technique. *Arch Surg*. 2002 Jan;137(1):105-10
85. Galimberti V, Vicini E, Corso G, Morigi C, Fontana S, Sacchini V. Nipple-sparing and skin-sparing mastectomy: review of aims, oncological safety and contraindications. *Breast*. 2017 Aug;34(Suppl 1):S82–S84. doi: 10.1016/j.breast.2017.06.034. [Epub ahead of print]
86. Shi A, Wu D, Li X, Zhang S, Li s, Xu H, i sur. Subcutaneous Nipple-Sparing Mastectomy and Immediate Breast Reconstruction. *Breast Care (Basel)*. 2012 Apr;7(2):131–136.

87. Patani N, Mokbel, K. Oncological and aesthetic considerations of skin-sparing mastectomy. *Breast Cancer Res Treat.* 2008 Oct;111(3):391–403. [Epub ahead of print]
88. Petrek JA, Michele Blackwood M. Axillary dissection: Current practice and technique. *Curr Probl Surg.* 1995 Apr;32(4):257-323
89. The american society of breast surgeons. Performance and practice guidelines for axillary lymph node dissection in breast cancer patients; 2014 Nov 25 [pristupljeno 03.05.2020.]. Dostupno na:
<https://www.breastsurgeons.org/docs/statements/Performance-and-Practice-Guidelines-for-Axillary-Lymph-Node-Dissection-in-Breast-Cancer-Patients.pdf>
90. Zhong T, Hu J, Bagher S, Vo A, O'Neill AC, Butler K, i sur. A Comparison of Psychological Response, Body Image, Sexuality, and Quality of Life between Immediate and Delayed Autologous Tissue Breast Reconstruction: A Prospective Long-Term Outcome Study. *Plast Reconstr Surg.* 2016 Oct;138(4):772-80. doi: 10.1097/PRS.0000000000002536.
91. Billig J, Jagsi R, Qi J, Hamill JB, Kim HM, Pusic AL, i sur. Should Immediate Autologous Breast Reconstruction be considered in Women who require Post-Mastectomy Radiation Therapy? A Prospective Analysis of Outcomes. *Plast Reconstr Surg.* 2017 Jun;139(6):1279–1288.
92. Albornoz CR, Bach PB, Mehrara BJ, Disa JJ, Pusic AL, McCarthy CM, i sur. A paradigm shift in U.S. Breast reconstruction: increasing implant rates. *Plast Reconstr Surg.* 2013 Jan;131(1):15-23. doi: 10.1097/PRS.0b013e3182729cde.
93. Santosa KB, Qi J, Kim HM, Hamill JB, Wilkins EG, Pusic AL. Long-term Patient-Reported Outcomes in Postmastectomy Breast Reconstruction. *JAMA Surg.* 2018 Oct;153(10):891–899. doi: 10.1001/jamasurg.2018.1677
94. Delay E, Meruta AC, Guerid S. Indications and Controversies in Total Breast Reconstruction with Lipomodeling. *Clin Plast Surg.* 2018;45(1):111–117. doi: 10.1016/j.cps.2017.08.009. [Epub ahead of print]
95. Kotsopoulos J, Huzarski T, Gronwald J, Singer CF, Moller P, Lynch HT, i sur. Bilateral Oophorectomy and Breast Cancer Risk in *BRCA1* and *BRCA2* Mutation Carriers. *J Natl Cancer Inst.* 2016 Sep 6;109(1). doi: 10.1093/jnci/djw177.

Životopis

Rođena sam 05.03.1996. u Varaždinu. Pohađala sam VII. osnovnu školu Varaždin, nakon koje sam upisala Prvu gimnaziju Varaždin. Godine 2014. upisala sam Medicinski fakultet u Zagrebu. Na petoj godini fakulteta dodijeljena mi je Dekanova nagrada za uspjeh u studiju za prethodnu akademsku godinu. Tri godine bila sam aktivni član veslačke sekcije Medicinskog fakulteta, te predstavljala naš fakultet na brojnim ekipnim studentskim regatama.

Aktivno se služim engleskim i njemačkim jezikom.