

Manometrija visoke rezolucije u dijagnostici bolesti jednjaka

Ladić, Agata; Jaklin-Kekez, Alemka; Rustemović, Nadan; Krznarić, Željko

Source / Izvornik: **Liječnički vjesnik, 2021, 3-4, 113 - 119**

Journal article, Published version

Rad u časopisu, Objavljena verzija rada (izdavačev PDF)

<https://doi.org/10.26800/LV-143-3-4-7>

Permanent link / Trajna poveznica: <https://um.nsk.hr/um:nbn:hr:105:969807>

Rights / Prava: [Attribution-NonCommercial-NoDerivatives 4.0 International/Imenovanje-Nekomercijalno-Bez prerada 4.0 međunarodna](#)

Download date / Datum preuzimanja: **2024-07-20**



Repository / Repozitorij:


[Dr Med - University of Zagreb School of Medicine Digital Repository](#)





Manometrija visoke rezolucije u dijagnostici bolesti jednjaka

High resolution manometry in esophageal disorders

Agata Ladić¹ , Alemka Jaklin-Kekez², Nadan Rustemović^{1,3}, Željko Krznarić^{1,3}

¹Zavod za gastroenterologiju i hepatologiju, Klinički bolnički centar Zagreb

²Poliklinika za dječje bolesti „Helena“, Zagreb

³Medicinski fakultet Sveučilišta u Zagrebu, Zagreb

Deskriptori

FUNKCIJSKI POREMEĆAJI JEDNJAKA
– dijagnoza, klasifikacija, patofiziologija;
JEDNJAK – patofiziologija; PERISTALTIKA;
MANOMETRIJA – instrumentarij, metode;
ELEKTRIČNA IMPEDANCIJA

Descriptors

ESOPHAGEAL MOTILITY DISORDERS
– classification, diagnosis, physiopathology;
ESOPHAGUS – physiopathology; PERISTALSIS;
MANOMETRY – instrumentation, methods;
ELECTRIC IMPEDANCE

SAŽETAK. Uz endoskopske i radiološke metode, osovino dijagnostike funkcijskih poremećaja jednjaka čini manometrija. Radi se o tradicionalnoj metodi kojom se ispituje funkcijska sposobnost gornjeg i donjeg sfinktera te tijela jednjaka. Prateći razvoj informatičke tehnologije, konvencionalna se manometrija tijekom proteklih desetljeća transformirala u manometriju visoke rezolucije. Tehnika visoke rezolucije omogućuje bolju prostornu razlučivost svih segmenata jednjaka, znatno je olakšana inicijalna orijentacija prema svim strukturnim podjedinicama jednjaka te je kraće vrijeme pretrage, što bolesniku uvelike olakšava podnošljivost procedure. Manometrija visoke rezolucije koristi dvije vrste katetera – čvrsti i vodom-perfundirani (silikonski), u koje su ugrađeni multipli senzori koji imaju mogućnost radialne detekcije signala iz bliskih dijelova tkiva. Današnja tehnologija omogućuje i inkorporaciju impedancijskih senzora u kateter, koji temeljem promjena otpora u tkivu jednjaka detektiraju suptilne promjene u tranzitu bolusa hrane ili tekućine. Funkcijski, odnosno poremećaji motiliteta jednjaka prema definiranim parametrima Chicago klasifikacije kategoriziraju se hijerarhijski u poremećaje s opstrukcijom na razini ezofago-gastričnog spoja, velike poremećaje te male poremećaje peristaltike. Uvođenje ove metode, kao i redovito ažuriranje Chicago klasifikacije, omogućuje značajan napredak u dijagnostici, posljedično i liječenju sve češćih funkcijskih poremećaja jednjaka.

SUMMARY. Esophageal manometry is one of the main axes in diagnostic armamentarium that deals with esophageal motility disorders, next to endoscopic and radiological methods. Traditional, conventional manometry, has greatly been replaced by a modern technique, high resolution manometry which enables not only better spatiotemporal signal resolution and compatibility, but also shortens the time of the procedure which is extremely important for patients undergoing it. Two catheters are being used, solid state and water perfused. Both record pressures within the esophageal lumen and both esophageal sphincters. Contemporary technology has also enabled incorporation of impedance sensors into the catheter. Impedance is based on resistance changes to liquid or food boluses. These changes help in bolus transit evaluation, reducing the need for ionization procedures. Each examined bolus (liquid or solid) is evaluated according to Chicago classification criteria and parameters that are within these criteria. According to the third version of the Classification, functional esophageal disorders are divided into EGJ outflow obstruction disorders, major peristaltic and minor peristaltic disorders. Introduction of this methodology, but also the continuous update of Chicago classification, help in timely diagnosis and further treatment of all the more frequently diagnosed functional esophageal disorders.

Bolesti jednjaka predstavljaju velik teret u svakodnevnom radu liječnika obiteljske medicine kao i specijalistā interne medicine/gastroenterologije/pedijatrijske gastroenterologije. Uz rastući broj bolesnika s funkcijskom dispepsijom, gastroezofagealnim refluksum, Barrettovim jednjakom, eozinofilnim ezofagitisom, raste i broj oboljelih od karcinoma jednjaka te je, prema podacima američkog Nacionalnog instituta za karcinom, karcinom jednjaka na osmom mjestu pojavnosti svih karcinoma.¹ Međutim, bolesti jednjaka mogu biti i odraz autoimunih bolesti, bolesti kralješnice te bolesti središnjega živčanog sustava. Osim već dobro poznatih endoskopskih dijagnostičkih metoda, u dijagnostici bolesti jednjaka koriste se i tzv. funkcijske dijagnostičke metode, od kojih će se u ovom radu

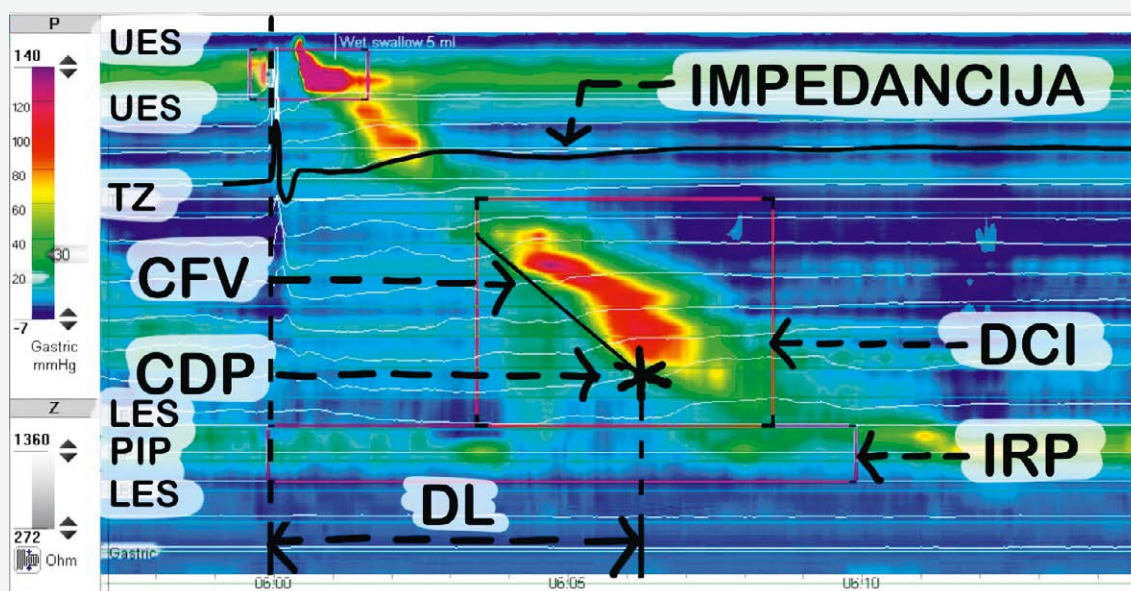
prikazati tehnika manometrije visoke rezolucije (u nastavku teksta HRM, prema engl. *High Resolution Manometry*). Iako je manometrija tradicionalna dijagnostička pretraga, razvojem informatičke tehnologije omogućeno je poboljšanje svih uvjeta vezanih uz ovu dijagnostiku: kraće vrijeme pretrage, veća prostorno-vremenska rezolucija signala te jednostavnost uporabe.² Upravo zbog navedenih činjenica, manometriju

Adresa za dopisivanje:

Dr. sc. Agata Ladić, <https://orcid.org/0000-0002-8841-9471>

Zavod za gastroenterologiju i hepatologiju, Klinika za unutarnje bolesti,
Medicinski fakultet Sveučilišta u Zagrebu, KBC Zagreb, Kišpatićeva 12, 10000 Zagreb,
e-pošta: agata.ladic@gmail.com

Primljeno 11. studenoga 2019., prihvaćeno 8. lipnja 2020.



P = tlak (engl. *pressure*); UES = gornji sfinkter jednjaka (engl. *upper esophageal sphincter*); LES = donji sfinkter jednjaka (engl. *lower esophageal sphincter*); TZ = zona tranzicije (engl. *transition zone*); PIP = točka inverzije tlaka (engl. *pressure inversion point*); IRP = integrirani relaksacijski tlak (engl. *integrated relaxation pressure*); DCI = distalni kontraktilni integral (engl. *distal contractile integral*); CDF = kontraktilna deceleracijska točka (engl. *contractile deceleration point*); CFV = brzina kontraktilne fronte (engl. *contractile front velocity*); DL = distalna latencija (engl. *distal latency*).

SLIKA 1. MANOMETRIJA JEDNJAKA VISOKE REZOLUCIJE. UREDAN NALAZ (IZ VLASTITE ARHIVE).

FIGURE 1. HIGH-RESOLUTION ESOPHAGEAL MANOMETRY. NORMAL FINDING (AUTHOR'S ARCHIVE).

visoke rezolucije možemo promatrati kao novu dijagnostičku metodu.

Povijesni razvoj metode, tehnika HRM/impedancije

Manometrija visoke rezolucije razvila se iz konvencionalne manometrije. Prethodno HRM-u, tlačni fenomeni jednjaka dobivani su korištenjem od pet do osam vodom perfundiranih manometrijskih katetera. Izlazne vrijednosti prikazivane su jednostavnim linijskim formatom. Početkom 1990-ih, američki je gastroenterolog Ray Clouse počeo raditi na usavršavanju tehnike. Razmatrao je pitanje promjena onih dijelova jednjaka koji nisu bili pokriveni naširoko razmaknutim sensorima. Došao je do ideje da se linijski nalazi generiraju i superponiraju na ravnu površinu. Svaka je linija digitalizirana, a svakoj je vrijednosti tlaka pridružena određena boja, sa spektrom plave i zelene boje u prikazu nižih vrijednosti tlakova, do toplijih boja koje predstavljaju više vrijednosti tlaka.³ Konačni prikaz je bila kolorirana topografska karta tlakova jednjaka.⁴ Ovakvim je prikazom omogućeno jednostavno prepoznavanje važnijih struktura jednjaka, kao što su gornji sfinkter jednjaka (UES, od engl. *Upper Esophageal Sphincter*) i donji sfinkter jednjaka (LES, od engl. *Lower Esophageal Sphincter*), ezofago-gastrični spoj (EGS) (uključujući krakove dijafragme), ali i prolaz

gutljaja kroz tijelo jednjaka (Slika 1.). U odnosu na ranije veće razmake između senzora, današnji standard je razmak od 1 cm, s time da se i referentne vrijednosti temelje na ovom razmaku.⁵ Transport bolusa hrane iz orofarinksa u želudac tradicionalno je bio analiziran video-fluoroskopijom, no razvojem tzv. višekanalne intraluminalne impedancije (MII, prema engl. *Multichannel Intraluminal Impedance*), koja tranzit bolusa hrane promatra u okviru promjena otpora duž jednjaka, omogućena je evaluacija tranzita bolusa i tlačnih vrijednosti jednjaka tijekom jedne dijagnostičke procedure – bez uporabe zračenja (Slika 1.).

Manometrijski se sustavi sastoje od dviju komponenti kućišta: tlačnog senzora odnosno pretvarača – ovaj segment osjeća promjene intraluminalnog tlaka i pretvara ga u električni signal; drugi je segment uređaj za snimanje koji pojačava i pohranjuje signal.⁶

Programska pak podrška omogućuje translaciju koloriranog nalaza u numeričku vrijednost te generira ispitivane varijable o kojima je riječ u nastavku.


Prva i najvažnija prednost HRM-a u odnosu na konvencionalnu manometriju jest akvizicija podataka. Slike koje su generirane od samog uvođenja katetera pa do postavljanja u željenu poziciju omogućuju ispitivaču prilagođavanje protokola i jednostavnu manipulaciju.

U uporabi su dvije vrste katetera: vodom-perfundirani (engl. *water-perfused*) i čvrsti kateter (engl. *solid*



SLIKA 2A. PRIKAZ VODOM-PERFUNDIRANOG KATETERA (DOBROTOM DRAGUTINA ČUČEKA, ING. EL., BIOELEKTRONIKA D.O.O.)

FIGURE 2A. WATER-PERFUSED CATHETER (BY COURTESY OF DRAGUTIN ČUČEK, I.E., BIOELEKTRONIKA D.O.O.)



SLIKA 2B. PRIKAZ ČVRSTOG KATETERA (IZ VLASTITE ARHIVE)

FIGURE 2B. SOLID-STATE CATHETER (AUTHOR'S ARCHIVE)

state) (Slike 2a. i 2b.). Između katetera postoje značajne razlike:

a) tlačni pretvarači su u čvrstom kateteru dio samog katetera – time je omogućena značajna vjerodostojnost snimanja, dok direktna povezanost katetera s pojačivačem omogućuje jednostavnu i efikasnu uporabu. Nedostatak je ovog tipa katetera veća cijena u odnosu na vodom-perfundirani, upravo zbog insercije senzora u sâm kateter. Kako na tržištu postoji nekoliko različitih tipova katetera, generirane su referentne vrijednosti za svaki pojedinačni tip odnosno promjer katetera, što treba imati na umu prilikom analize podataka.

b) kod vodom-perfundiranih katetera tlak se prenosi kroz stupac vode do vanjskog pretvarača, što omogućuje veću fleksibilnost katetera te nižu cijenu. Nedostatak je ograničena frekvencija odgovora te kalibracija perfuzijske vodene pumpe. Također, svi tlakovi moraju biti kalibrirani kako bi se premostile razlike tlaka u svakom individualnom kanalu; osim toga, ovaj je kateter sklon i artefaktima zbog pomicanja spojne cijevčice te mjehurića zraka u sustavu.⁷

Manometrija – impedancija visoke rezolucije

Iz znanosti fizike je poznato da je impedancija ukupan otpor u krugu električne struje, dok se u fiziologiji impedancija smatra električnim otporom tkiva toku izmjenične struje. Ona ovisi o različitim tkivnim svojstvima te mjerenjem impedancije možemo saznati različite podatke o promjenama ispitivanih tkiva.⁸

U jednjaku se metoda impedancije temelji na mjerenju električne impedancije između usko postavljenih

elektroda. Parovi elektroda predstavljaju impedancijske segmente povezane na voltažni impedancijski pretvarač, koji „dovodi“ struju.⁹ Ishod mjerenja je električna impedancija dijela katetera koji se nalazi u području između para elektroda. Sama je impedancija obrnuto proporcionalna električnoj vodljivosti luminalnog sadržaja i području poprečnog presjeka između dvije elektrode. Budući da je zrak slab izolator – uzrokuje povećanje impedancije, za razliku od progutanog ili refluksnog materijala koji su dobri vodiči te uzrokuju pad impedancije.⁹ Upravo ova karakteristika omogućuje evaluaciju tranzita bolusa hrane/vode/zraka, bilo u anterogradnom ili pak retrogradnom smjeru.

Priprema bolesnika, izvođenje testa

Slično endoskopskim pretragama, bolesnik na pretragu treba doći natašte – nakon minimalno 6 sati apstinencije od hrane, a kako bi se spriječila eventualna aspiracija sadržaja želuca ili jednjaka. U slučajevima sumnje na ahalaziju ili opstrukciju donjeg sfinktera jednjaka, dobro je preporučiti tekuću prehranu dan prije izvođenja pretrage. Također, potrebno je bolesnika upozoriti na prekid uzimanja lijekova koji bi mogli utjecati na motilitet jednjaka – blokatore kalcijevih kanala, nitrata, prokinetike, loperamid, β -adrenergične antagoniste, opijate, antikolinergike, tricikličke antidepressive te lijekove koji sadrže kafetin.⁶ Sama procedura ne predstavlja rizik za pacijenta, izuzevši bol u nosu, moguća blaža nazalna krvarenja, suho grlo, mučninu ili povraćanje. Ovi su događaji izuzetno rijetki, no bolesniku ih valja naglasiti.

Manometrijski se kateteri moraju prije svake uporabe dezinficirati te kalibrirati. Kateter se postavlja transnazalnim putem, a kako bi se smanjila iritacija nosne sluznice može se aplicirati lokalni anestetik u raspršivaču. Idealna pozicija katetera obuhvaća prikaz hipofarinksa sve do početnog dijela želuca. Pri tomu se prikazuju dvije tlačne zone; prva predstavlja UES, a druga LES. Provjera adekvatne pozicije katetera i pasiranje u želudac omogućeno je dodatnom mjernom jedinicom – tzv. točkom inverzije tlaka (PIP, prema engl. *pressure inversion point*), koja predstavlja razliku tlakova između intratorakalne i intraabdominalne šupljine (Slika 1.)

Standardni manometrijski protokol uključuje mjerenje bazalnog tlaka gornjeg i donjeg sfinktera tijekom 30 sekundi mirovanja, nakon čega slijedi deset gutljaja po 5 ml slane vode u ležećem ili poluležećem položaju. Razmak između svakog gutljaja mora biti trideset sekundi, odnosno do trenutka kada je kontrakcija jednjaka završena, a tlak se ezofago-gastričnog spoja vratio na bazalnu vrijednost. Na osnovni protokol gutljajâ vode nastavlja se (ovisno o dijagnozi) ispitivanje funkcijske rezerve jednjaka malim volumenom vode tijekom brzog gutanja (MRS, engl. *multiple rapid swallow*), a potom i većim volumenom vode (MWS, engl. *multiple water swallow*). Ovim se testovima procjenjuje rezerva motorne funkcije jednjaka i inhibicija korpusa jednjaka velikim volumenom vode.¹⁰ Kod bolesnika kod kojih postoji sumnja na opstrukciju izlaznog dijela jednjaka preporučuje se učiniti dodatno testiranje polukrutom i krutom hranom, kako bi se ispitala snaga peristaltike i evaluacija potencijalne presurizacije.^{10,11} S obzirom na to da jednostruki gutljaji vode rijetko potaknu razvoj simptoma, uvođenje polukrute i krute hrane može detektirati klinički važniju disfunkciju jednjaka te prema tome usmjeriti liječenje.¹²

Analiza podataka

Rezultati manometrije jednjaka analiziraju se u okviru tzv. Chicago klasifikacije (CC, prema engl. *Chicago Classification*). Aktualno vrijedi treća verzija ove klasifikacije, donesena 2016. godine.¹³ Kako bi se uspješno okarakteriziralo deglutitivnu funkciju jednjaka svakog, individualnog gutljaja, razvijeno je nekoliko metričkih jedinica (Slika 1.):

a) integrirani relaksacijski tlak (IRP, prema engl. *integrated relaxation pressure*) – srednja vrijednost tlaka ezofago-gastričnog spoja, mjerena tijekom 4 sekunde maksimalne relaksacije tijekom 10 sekundi nakon relaksacije UES-a;

b) kontraktilna deceleracijska točka (CDP, prema engl. *contractile deceleration point*) – infleksijska točka na izobarnoj konturi od 30 mmHg, gdje brzina propagacije usporava, demarkirajući tubularni ezofagus od frenične ampule (vestibularnog dijela jednjaka);

c) brzina kontraktilne fronte (CFV, prema engl. *contractile front velocity*) – nagib distalnoga kontraktilnog segmenta koji detektira vrijeme provođenja kontrakcije;

d) distalni kontraktilni integral (DCI, prema engl. *distal contractile integral*) – mjera koja povezuje amplitudu x trajanje x duljinu kontrakcije distalnog jednjaka od proksimalne do distalne točke tlaka glatke muskulature;

e) distalna latencija (DL, prema engl. *distal latency*) – mjeri vrijeme proteklo od relaksacije gornjeg sfinktera do kontraktilne deceleracijske točke, odnosno prikazuje period deglutitivne inhibicije;

f) peristaltički prekidi – prekidi u 20 mmHg izobarnoj konturi između UES-a i ezofago-gastričnog spoja.¹³

Analizom navedenih mjernih jedinica te uzimajući u obzir normativne vrijednosti za svaku pojedinu, bolesti jednjaka se hijerarhijski kategoriziraju u:

- poremećaje s izlaznom opstrukcijom ezofago-gastričnog spoja (ahalazija – tip I, tip II, tip III; inkompletna ahalazija, mehanička opstrukcija);
- velike poremećaje peristaltike (spazam distalnog jednjaka, „Jackhammer jednjak“, odsutan kontraktilitet);
- manje poremećaje peristaltike (inefektivni motilitet, fragmentirana peristaltika).

Chicago klasifikacija služi prvenstveno u dijagnostici primarnih poremećaja motiliteta jednjaka. Ukoliko se manometrija izvodi kod bolesnika nakon liječenja ahalazije ili operacija jednjaka (poput fundoplikacije, Hellerove mitomije, ligacije želuca), vrijednosti se moraju promatrati u kontekstu operativne/endoskopske anamneze.¹³

Kliničke indikacije

Najčešći simptomi gastroezofagealne refluksne bolesti (GERB) su žgaravica i regurgitacija. Žgaravica opisuje osjećaj retrosternalne nelagode ili žarenja, s čestim postprandijalnim pogoršanjem¹⁴. Regurgitacija se definira kao percepcija refluksa želučanog sadržaja u usta, hipofarinks ili u prsni koš.¹⁴ Kod sumnje na GERB, preporuka je nakon inicijalnoga empirijskog testa inhibitorima protonske pumpe učiniti gornju endoskopiju. Međutim, gastroskopija ima nisku osjetljivost u dijagnostici GERB-a, s obzirom na to da 50–70% bolesnika nema evidentne promjene sluznice jednjaka.¹⁵ Ukoliko se radi o nekomplikiranom GERB-u koji dobro odgovara na terapiju IPP-om, nema indikacije za manometrijom jednjaka, budući da većina ovih bolesnika ima ili normalne ili nespecifične promjene motiliteta jednjaka.¹⁵ Međutim, HRM omogućuje adekvatno pozicioniranje gornje granice DSJ-a u slučaju potrebe kasnijeg monitoriranja pH jednjaka.

HRM je indicirana u slučajevima preoperativne evaluacije bolesnika koji očekuju antirefluksno liječenje – u evaluaciji DSJ-a i isključenju teške peristaltičke disfunkcije tijela jednjaka.² U mjerenju stupnja refluksa i odnosa prema simptomima, potrebno je učiniti pH-metriju koja nije predmet ovog teksta.

Druga je česta uporaba HRM-a u dijagnostici disfagije. Inicijalno treba razlučiti faringealnu od ezofagealne disfagije. Dok se faringealna disfagija javlja u samom početku gutanja, kod ezofagealne je disfagije usporena pasaža bolusa hrane u prsnoj koži ili epigastriju. Dok disfagija za krutu hranu sugerira mehaničku opstrukciju, disfagija za krutu i tekuću hranu sugerira poremećaj motiliteta.¹⁶ Nakon endoskopske obrade, u obzir dolazi HRM.

U diferencijalnoj dijagnostici bolesti u prsima, u obzir dolaze i bolesti jednjaka, primarno GERB i poremećaji motiliteta. Sukladno tomu i HRM nalazi svoju ulogu, a kako bi se isključili poremećaji motiliteta odnosno spastični motorni poremećaji.¹⁷

Ruminacija i podrigivanje također mogu biti adekvatno prikazani HRM-om. Ruminaciju karakterizira često repetitivna regurgitacija recentno unesene hrane. HRM u ovim slučajevima pokazuje voljnu kontrakciju abdominalnih mišića koju slijedi povećanje intragastričnog tlaka te guranje želučanog sadržaja u jednjak i usta, te potom ponovno gutanje hrane. HRM također pomaže u isključivanju supragastričnog u odnosu na gastrično podrigivanje, što dalje usmjeruje liječenje.¹⁸

HRM u pedijatrijskoj gastroenterologiji

U dječjoj su gastroenterologiji poremećaji motiliteta dijagnostički i terapijski izazov. Naime, mala djeca ne mogu i ne znaju dobro opisati i izraziti svoje simptome, nerijetko su simptomi slabo specifični, a dijagnostika je većinom zahtjevna i invazivna. Dijagnostička oprema mora biti prilagođena djeci, postupci u djece su nedovoljno standardizirani, a izvođenje je otežano i radi slabije suradljivosti. Također je teža i interpretacija, budući da iz etičkih razloga ima malo podataka o vrijednostima u zdravih kontrola, pa se rezultati nerijetko uspoređuju s onima u odraslih. Dodatno treba uzeti u obzir činjenicu da je kod male djece još uvijek prisutno fiziološko sazrijevanje motoričkih funkcija. S druge strane, prepoznavanje i dijagnosticiranje poremećaja motiliteta jednjaka preduvjet je za ispravno planiranje terapije.^{19,20}

Najčešći simptomi koji ukazuju na mogući poremećaj motiliteta jednjaka u veće djece i adolescenata isti su kao i kod odraslih: disfagija, odinofagija i regurgitacija sadržaja, osjećaj pečenja iza prsne kosti, a ponekad i impakcija hrane. Kod male djece simptomi su uglavnom manje specifični: odbijanje ili otežano uzimanje obroka s kolikama i izvijanjem, učestalo povraćanje, zagrcavanje kod obroka, ponavljane epizode kašlja ili

čak aspiracijske pneumonije. Većina djece, budući da imaju teškoće uzimanja obroka, slabo napreduju na tjelesnoj masi, što se reflektira na cjelokupni razvoj djeteta.²¹ Uzroci ovim tegobama mogu biti vrlo različiti, a da direktno ili indirektno narušavaju motilitet jednjaka: strukturne anomalije (atrezija jednjaka, traheozofagealna fistula, kraniofacijalne anomalije), oštećenja neuromotornog razvoja (cerebralna paraliza, hipotonija, encefalopatije, mikrocefalija...), genetski sindromi (Down, Pierre Robin, Prader – Willi), neorganski poremećaji hranjenja, gastrointestinalne bolesti (gastroezofagealna refluksna bolest, alergija na hranu, eozinofilni ezofagitis, primarni poremećaji motiliteta poput ahalazije, „nutcracker“ jednjaka, difuzni spazam jednjaka), sistemne bolesti sa zahvaćanjem jednjaka (endokrine, vezivne, metaboličke i sl.).^{19,22}

Kod djece je primarno isključiti anatomsku anomaliju te druge dobro definirane poremećaje poput gastroezofagealne refluksne bolesti, alergije na hranu i slično. Stoga se prvenstveno trebaju učiniti laboratorijske pretrage, endoskopija, kontrastna pretraga – pasaža jednjaka, 24-satna pH-metrija jednjaka s impedancijom ili bez impedancije, tek potom manometrija.

Manometrija jednjaka je indicirana u djece kod koje i dalje ostaje dijagnostička dilema, a imaju neke od prethodno navedenih simptoma (prvenstveno disfagiju i/ili odinofagiju) sugestibilnih za poremećaj motiliteta jednjaka: kod sumnje na ahalaziju, „nutcracker“ jednjak i druge primarne poremećaje motiliteta jednjaka, zatim sistemne bolesti koje zahvaćaju motilitet jednjaka (skleroderma, dermatomiozitis, miješane bolesti veziva, neromuskularne bolesti i sl.). Također je indicirana u slučajevima prije odluke o fundoplikaciji kod teških poremećaja motiliteta, kao i kasnije za procjenu uspješnosti kirurške ili farmakološke terapije, tj. osobito u onih koji i dalje imaju simptome.¹⁹

Prednosti HRM-a u odnosu na konvencionalnu manometriju odgovaraju onima u odraslih. Tipizacija poremećaja također polazi od Chicago-klasifikacije iako je ona bazično temeljena na analizi nalaza u odraslih.^{13,20}

Zadnjih godina objavljuju se studije koje analiziraju vrijednost HRM-a u djece, a mali je broj studija koje su uspoređivale HRM s konvencionalnom manometrijom, tj. većinom se radi o retrospektivnim analizama pojedinih centara. Deskriptivna kohortna studija koja je obuhvatila 131 bolesnika u dobi od 1 do 21 godine pokazala je manje poremećaje peristaltike kao najčešći uzrok poremećaja motiliteta u djece, što odgovara većini studija u odraslih.²⁰ Druga slična studija koja je uključila 94 pacijenta u dobi do 18 godina, sa simptomima koji ukazuju na poremećaj motiliteta te je učinjena ili konvencionalna manometrija ili HRM, pokazala je da nema statistički značajne razlike u broju normalnih i patoloških nalaza jedne i druge metode (iako

je nešto veći broj urednih nalaza bio u onih koji su učinili konvencionalnu), a najčešći uzroci patologije bili su ahalazija i manji poremećaji peristaltike. Ipak, statistički se razlikovala ukupna distribucija konačnih dijagnoza, što se ne može jasno obrazložiti.²³ Iako je najčešći vodeći znak kod djece (kao i kod odraslih) za poremećaj motiliteta disfagija te je najveći broj upućenih na manometriju upravo s ovim simptomom, studija koja je analizirala korelaciju simptoma s patološkim nalazom HRM-a pokazala je da je najbolji prediktor patologije potvrđene ovom metodom gubitak na tjelesnoj masi.²⁴ S obzirom na mogućnost preciznije karakterizacije poremećaja motiliteta uz HRM, daljnje značajne koristi koje donosi ova metoda u djece su: diferencijalno dijagnostički preciznije razlučivanje etiologije i daljnje bolje usmjeravanje liječenja; mogućnost određivanja prediktora ishoda liječenja pojedinih poremećaja (atrezije ezofagusa, ahalazije...), kao i razumijevanja poremećaja motiliteta koji ponekad ostaju i nakon operativnog liječenja.^{20,21,25,26}

Glavni problem interpretacije HRM-a u djece upravo je što se oslanja na normative odraslih, jer nema bazičnih studija u zdrave djece budući da se radi o invazivnom testu. Dodatno, pojedine studije koje su obuhvatile pedijatrijske skupine, ukazuju kako su neke metričke jedinice (DCI, IRP, peristaltički prekidi) dodatno zavisne o duljini jednjaka i dobi djeteta, što bi se trebalo uzeti u obzir kod interpretacije nalaza. Signalizirana je i mogućnost većeg broja lažno patoloških nalaza u djece ako se koriste izravno normale za odrasle. Korigiranjem tih vrijednosti izbjeglo bi se moguće pretjerano dijagnosticiranje poremećaja motiliteta u djece (prema dostupnim studijama sa 66% kod upotrebe normala za odrasle, na 47–48% nakon korigiranja mjera prema dobi i duljini jednjaka).^{22,28} Ipak, ovo su za sada pojedinačne studije koje ukazuju na problem, no standardizacije vrijednosti metričkih jedinica u djece za sada nema. U pedijatriji se kod interpretacije mora uzeti u obzir i očekivana nezrelost probavnog trakta, osobito u ranoj dojenačkoj dobi kada je veća fiziološka varijabilnost nalaza te je također važno izbjeći interpretaciju nalaza kao patološkog.²⁹

Tehnička izvedba u djece razlikuje se u odnosu na odrasle. Veličinu katetera i količinu tekućine koja se daje nužno je prilagoditi dobi djeteta. Za djecu stariju od 5 godina uobičajeno se koristiti količina od 5 ml, za mlađe od 5 godina 2 ml, a dojenčad 0,5–1 ml. Što se suradljivosti tiče, ona je lošija što je dob djeteta niža, a ponekad je nužna i sedacija kako bi se pretraga uopće izvela. Midazolam i kloralhidrat su se u tom pogledu pokazali kao oni s najmanje utjecaja na rezultate pretrage.³⁰

Zaključak

U diferencijalnoj dijagnostici bolesti jednjaka neophodno je misliti na funkcijske poremećaje, čija je dija-

gnostika uvelike olakšana manometrijom visoke rezolucije. Indikacijski je raspon vrlo sličan u pedijatrijskoj i adultnoj populaciji, a kvalitetnu interpretaciju nalaza omogućuje Chicago-klasifikacija – aktualno treća verzija klasifikacije.

LITERATURA

1. *Esophageal Cancer – Cancer Stat Facts [Internet]*. Dostupno na: <https://seer.cancer.gov/statfacts/html/esoph.html>. Pristupljeno 13. 7. 2018.
2. *Pandolfino JE, Fox MR, Bredenoord AJ, Kahrilas PJ*. High-resolution manometry in clinical practice: utilizing pressure topography to classify oesophageal motility abnormalities. *Neurogastroenterol Motil* 2009;21(8):796–806.
3. *Gyawali CP*. High resolution manometry: the Ray Clouse legacy. *Neurogastroenterol Motil* 2012;24(Suppl 1):2–4.
4. *Clouse RE, Staiano A*. Topography of the esophageal peristaltic pressure wave. *Am J Physiol* 1991;261(4):G677–84.
5. *Salvador R, Dubez A, Polomsky M i sur.* A new era in esophageal diagnostics: the image-based paradigm of high-resolution manometry. *J Am Coll Surg* 2009;208(6):1035–44.
6. *Murray JA, Clouse RE, Conklin JL*. Components of the standard oesophageal manometry. *Neurogastroenterol Motil* 2003;15:591–606.
7. *Florisson JMG, Coolen JCG, Bissett IP i sur.* A novel model used to compare water-perfused and solid-state anorectal manometry. *Tech Coloproctol* 2006;10(1):17–20.
8. *Khalil SF, Mohktar MS, Ibrahim F*. The Theory and Fundamentals of Bioimpedance Analysis in Clinical Status Monitoring and Diagnosis of Diseases. *Sensors* 2014;14(6):10895–928.
9. *Cho YK*. How to Interpret Esophageal Impedance pH Monitoring. *J Neurogastroenterol Motil* 2010;16(3):327–30.
10. *Savarino E, de Bortoli N, Bellini M i sur.* Practice guidelines on the use of esophageal manometry – A GISMAD-SIGE-AIGO medical position statement. *Dig Liver Dis* 2016;48(10):1124–35.
11. *Hollenstein M, Thwaites P, Bütikofer S i sur.* Pharyngeal swallowing and oesophageal motility during a solid meal test: a prospective study in healthy volunteers and patients with major motility disorders. *Lancet Gastroenterol Hepatol* 2017;2(9):644–53.
12. *Sweis R, Anggiansah A, Wong T, Brady G, Fox M*. Assessment of esophageal dysfunction and symptoms during and after a standardized test meal: development and clinical validation of a new methodology utilizing high-resolution manometry. *Neurogastroenterol Motil* 2014;26(2):215–28.
13. *Kahrilas PJ, Bredenoord AJ, Fox M i sur.* The Chicago Classification of Esophageal Motility Disorders, v3.0. *Neurogastroenterol Motil* 2015;27(2):160–74.
14. *Vakil N, van Zanten SV, Kahrilas P, Dent J, Jones R, Global Consensus Group*. The Montreal definition and classification of gastroesophageal reflux disease: a global evidence-based consensus. *Am J Gastroenterol* 2006;101(8):1900–20.
15. *Hershovici T, Fass R*. Nonerosive Reflux Disease (NERD) – An Update. *J Neurogastroenterol Motil* 2010;16(1):8–21.
16. *Hollenbach M, Feisthammel J, Mössner J, Hoffmeister A*. Dysphagia from a gastroenterologist's perspective. *Dtsch Med Wochenschr* 2018;143(9):660–71.

17. Dekel R, Pearson T, Wendel C, De Garmo P, Fennerty MB, Fass R. Assessment of oesophageal motor function in patients with dysphagia or chest pain – the Clinical Outcomes Research Initiative experience. *Aliment Pharmacol Ther* 2003; 18(11–12):1083–9.
18. Rommel N, Tack J, Arts J, Caenepeel P, Bisschops R, Sifrim D. Rumination or belching-regurgitation? Differential diagnosis using oesophageal impedance-manometry. *Neurogastroenterol Motil* 2010;22(4):e97–104.
19. Chumpitazi B, Nurko S. Pediatric gastrointestinal motility disorders: challenges and clinical update. *Gastroenterol Hepatol (NY)* 2008;4(2):140–148.
20. Edeani F, Malik A, Kaul A. Characterization of esophageal motility disorders in children presenting with dysphagia using high-resolution manometry. *Curr Gastroenterol Rep* 2017;19(3):13.
21. Koltilea K, Mahler T, Bontems P, Louis H. Management of esophageal motility disorders in children: a review. *Acta Gastroenterol Belg* 2018;81(2):295–304.
22. Dodrill P, Gosa MM. Pediatric dysphagia: physiology, assessment, and management. *Ann Nutr Metab* 2015;66 Suppl 5:24–31.
23. Waseem S, Jafri WJ, Kisseih ED, Rizvi EBS, Bennett WE Jr, Croffie J. A 12 year experience with conventional and high resolution esophageal manometry in children. *J Gastroenterol Hepatol Endoscopy* 2017;2(6):1033.
24. Juzaud M, Lamblin MD, Fabre A *i sur.* Correlation between clinical signs and high-resolution manometry data in children. *J Pediatr Gastroenterol Nutr* 2019;68:642–7.
25. Vandewalle RJ, Frye CC, Landman MP, Croffie JM, Rescorla FJ. Clinical factors and high-resolution manometry predicting response to surgery for achalasia in children. *J Surg Res* 2018;229:345–50.
26. Righini Grunder F, Aspirot A, Faure C. High-resolution esophageal manometry patterns in children and adolescents with rumination syndrome. *J Pediatr Gastroenterol Nutr* 2017;65(6):627–32.
27. Goldani HA, Staiano A, Borrelli O, Thapar N, Lindley KJ. Pediatric esophageal high-resolution manometry: utility of standardized protocol and size-adjusted pressure topography parameters. *Am J Gastroenterol* 2010;105(2):460–7.
28. Singendonk MM, Kritas S, Cock C *i sur.* Applying the Chicago classification criteria of esophageal motility to a pediatric cohort: effects of patient age and size. *Neurogastroenterolog Motil* 2014;26(9):1333–41.
29. Staiano A, Bocca G, Salvia G, Zappulli D, Clouse RE. Development of esophageal peristalsis in preterm and term neonates. *Gastroenterology* 2007;132(5):1718–25.
30. Nikaki K, Ooi JL, Sifrim D. Chicago classification of esophageal motility disorders: applications and limits in adults and pediatric patients with esophageal symptoms. *Curr Gastroenterol Rep* 2016;18(11):59.