

Uloga kolposkopije kod preinvazivnih lezija vrata maternice

Feratović, Fabijan

Master's thesis / Diplomski rad

2020

Degree Grantor / Ustanova koja je dodijelila akademski / stručni stupanj: **University of Zagreb, School of Medicine / Sveučilište u Zagrebu, Medicinski fakultet**

Permanent link / Trajna poveznica: <https://um.nsk.hr/um:nbn:hr:105:672820>

Rights / Prava: [In copyright](#) / [Zaštićeno autorskim pravom.](#)

Download date / Datum preuzimanja: **2024-07-27**



Repository / Repozitorij:

[Dr Med - University of Zagreb School of Medicine Digital Repository](#)



**SVEUČILIŠTE U ZAGREBU
MEDICINSKI FAKULTET**

Fabijan Feratović

**Uloga kolposkopije kod preinvazivnih lezija
vrata maternice**

DIPLOMSKI RAD



Zagreb, 2020.

Ovaj diplomski rad izrađen je u Klinici za ženske bolesti i porode KBC Zagreb pod vodstvom doc.dr.sc. Tomislava Župića i predan je na ocjenu u akademskoj godini 2019./2020.

POPIS I OBJAŠNENJE KRATICA KORIŠTENIH U RADU

CIN - cervikalna intraepitelna neoplazija (eng. cervical intraepithelial neoplasia)

CIS - karcinom in situ (lat. carcinoma in situ)

CMV - citomegalovirus

HPV - humani papiloma virus

HSV- herpes simpleks virus

HIV-virus humane imunodeficijencije (engl. Human immunodeficiency virus)

TZ - zona transformacije (eng. transformation zone)

LLETZ - elektrodijatermijska ekscizija TZ velikom petljom (eng. Large loop excision of the transformation zone)

SKG- skvamokolumnarna granica

SADRŽAJ

1. UVOD	1
2. GRAĐA VRATA MATERNICE I LEZIJE.....	2
2.1. Anatomija i histologija vrata maternice	2
2.2. Lezije vrata maternice	2
2.2.1. Cervikalne neoplazije i HPV	3
2.2.2. Epidemiologija	5
2.3 Cervikalna intraepitelna neoplazija (CIN)	5
3. KOLPOSKOPIJA.....	8
3.1. Povijest kolposkopije	9
3.2. Izvođenje	11
3.3. Interpretacija.....	13
3.4. LLETZ.....	15
4. KOLPOSKOPIJA I OSTALE METODE	17
5. ZAKLJUČAK	20
LITERATURA.....	22
ŽIVOTOPIS	25

SAŽETAK

Vrat maternice (lat. *cervix*) donji je dio maternice koji spaja tijelo maternice s rodnicom. Nastaje tijekom šestog tjedna embriogeneze iz paramezonefričkih cijevi ili Mullerovih cijevi. Vrat maternice je prekriven višeslojnim pločastim epitelom, a prema cervikalnom kanalu jednoslojnim cilindričnim epitelom i granica između ova dva epitela naziva se skvamokolumnarna granica (SKG). Preinvazivne lezije vrata maternice označavaju atipične stanice vrata maternice uzrokovane humanim papiloma virusom (HPV) koje imaju mogućnost prijelaza u rak vrata maternice. Humani papiloma virusi se dijele u nisko rizične i visoko rizične tipove koji uzrokuju nastanak cervikalne intraepitelne neoplazije (CIN) najčešće u području transformacijske zone. Cervikalne intraepitelne neoplazije se dijele u tri stupnja ovisno o debljini zahvaćenosti sluznice od bazalnog sloja prema površini na CIN 1, 2 i 3. Viši stupanj ima veću mogućnost prijelaza u invazivni rak. Kolposkopija je medicinski postupak kojim se pod uvećanjem i osvjetljenjem pregledava vrat maternice, rodnica i stidnica. Ta metoda je prvi puta opisana 1924. od strane Hansa Hinselmanna, njemačkog liječnika rođenog u Neumuensteru 1884.godine. Obavlja se pomoću kolposkopa koji pruža uvećani pogled te omogućuje kvalificiranom liječniku razlikovati normalan od abnormalnog nalaza. Kolposkopija ima najveću preciznost u dijagnostici preinvazivnih lezija visokih gradusa, a manju u otkrivanju lezija nižih gradusa. Zato se, uz uzimanje kolposkopijom vođene biopsije, smatra zlatnim standardom u dijagnosticiranju prekanceroznih stanja. Prilikom kolposkopskog pregleda može se, pod lokalnom anestezijom, izvesti i terapijski postupak LLETZ (engl. Large Loop Excision of the Transformation Zone) kojim se električnom petljom uklanja displastično tkivo na vratu maternice. Kolposkopija ima veliku vrijednost zbog svoje visoke osjetljivosti i mogućnosti prepoznavanja preinvazivnih lezija i time omogućava pravodobno liječenje, čime se sprječava nepotrebna uporaba invazivnih metoda liječenja.

SUMMARY

The role of colposcopy in pre-invasive cervical lesions

Neck of the uterus (lat.cervix) is the lower part of the uterus which connects the body of the uterus with the vagina. Cervix is formed during the 6th week of embryogenesis from the paramesonephritic or Muller tubes. Part of the cervix is covered with columnar and squamous epithelium. The border between these two types of cells is called the sqamocolumnar junction. Preinvasive lesions of the cervix atypical cells within the cervix caused by human papilloma virus(HPV) which have the ability to become cancer. HPVs are divided into low risk and high risk types. HPV causes cervical intraepithelial neoplasia (CIN) most often in the area of transformation zone. Cervical intraepithelial neoplasia is divided into three grades depending on the thickness of the mucosa involved from the basal layer towards the surface into CIN 1, 2 and 3. Colposcopy is a medical procedure in which cervix, vagina and vulva are observed under light and magnification. Colposcopy if first described 1924 by Hans Hinselmann, a german doctor born in Neumuenster in 1884. It is done using a colposcope which provides a magnified view of these areas allowing a qualified doctor to differentiate between normal and abnormal tissue. Colposcopy has the highest diagnostic accuracy for high grade lesions compared to low grade lesions. That is why, when combined with colposcopy guided biopsy, it is considered a golden standard in diagnosing precancerous lessions. During colposcopy exam, it is possible, under local anesthesia, to perform a therapeutic procedure LLETZ that uses an electrical loop to remove dysplastic tissue of the cervix. Colposcopy has great value because of its high sensitivity and ability to precisely recognize preinvasive lesions and therefore avoid missing potentially malignant states and lack of right treatment. On the other hand, it has the ability to prevent overtreatment when it is not necessary.

1. UVOD

Rak vrata maternice četvrti je po redu rak u žena i sve češći uzrok smrti današnjice. HPV je glavni čimbenik nastanka preinvazivnih lezija i raka vrata maternice (1). Preinvazivne lezije vrata maternice označavaju atipične promjene epitela uzrokovane HPV-om. To su promjene koje imaju mogućnost prelaska u rak vrata maternice te njihova rana dijagnoza i liječenje uvelike utječe na morbiditet i mortalitet. Zbog toga, metoda kojom bi se adekvatno moglo prepoznati preinvazivne lezije vrata maternice te omogućiti njihovo rano liječenje ima veliku važnost u ginekologiji. Danas na raspolaganju postoji velik broj različitih postupaka kojima se otkriva HPV infekcija i preinvazivne lezije vrata maternice. Svaki od tih postupaka ima svoje prednosti i nedostatke, te ih je bitno znati radi što bolje mogućnosti kombinacija istih i adekvatnijeg liječenja.

U ovom radu će se od tih metoda obraditi kolposkopija. Kolposkopija je postupak kojim se pod povećanjem promatra vrat maternice, rodnica i stidnica te omogućuje pouzdano prepoznavanje preinvazivnih lezija vrata maternice i precizno uzimanje biopsija kao i provođenje terapijskih zahvata.

U ovom će se radu objasniti i uzrok nastajanja preinvazivnih lezija vrata maternice i njihova podjela. Opisat će se kolposkopija kao metoda i njezino izvođenje te će se usporediti s drugim metodama i procijeniti njezina uloga u dijagnostici i terapiji preinvazivnih lezija vrata maternice.

2. GRADA VRATA MATERNICE I LEZIJE

2.1. Anatomija i histologija vrata maternice

Vrat maternice (lat. cervix) je donji dio maternice koji spaja tijelo maternice i rodnicu. Dužine je obično oko 2-3 centimetara, cilindričnog je oblika i mijenja veličinu tijekom godina i u trudnoći. Cerviks distalnom trećinom prominira u rodnicu (lat. portio vaginalis cervicis, egzocerviks), dok proksimalne dvije trećine ostaju iznad rodnice (lat. portio supravaginalis cervicis, endocerviks). Kroz cerviks prolazi cervikalni kanal koji se u području egzocerviksa otvara vanjskim ušćem.

Vrat maternice nastaje u šestom tjednu embriogeneze iz paramezonefričkih cijevi ili Mullerovih cijevi. Donji se dio tih cijevi tijekom embriogeneze spoji u jednu cijev pod imenom urogenitalni kanal, iz kojeg će kasnije nastati maternica, vrat maternice i rodnica. Cerviks je tijekom fetalnog života i djetinjstva čak dvostruko veći od tijela maternice. Međutim zbog njegovog kasnijeg sporijeg rasta u odnosu na tijelo maternice, nakon puberteta poprima svoju normalnu veličinu koja je manja od tijela maternice.

Histološki gledano, stijenku cerviksa čine sluznica i mišićni sloj. Sluznica je u području endocervikalnog kanala sastavljena od jednoslojnog cilindričnog epitela i sadrži brojne žlijezde koje izlučuju gustu sluz u lumen cervikalnog kanala. Mišićni sloj u vratu maternice, za razliku od tijela maternice, sadrži manje mišićnih stanica i više kolagenih i elastičnih vlakana. Egzocerviks je prekriven višeslojnim pločastim epitelom, a područje kontakta višeslojnog pločastog epitela s jednoslojnim cilindričnim epitelom nalazi se u vanjskom ušću i naziva se skvamokolumnarna granica (SKG).

2.2. Lezije vrata maternice

Preinvazivne lezije vrata maternice atipične su promjene epitela iz kojih može nastati rak. Još 1886. Sir John Williams opisuje postojanje neinvazivnih promjena epitela uz karcinom pločastih stanica vrata maternice. 1932. godine Broders uvodi u praksu pojam karcinom in

situ (CIS). To je stanje u kojemu zloćudne epitelne stanice nisu prodrle ispod granice epitela i vezivnog tkiva, odnosno ispod tzv. bazalne membrane. Kasnijim se istraživanjima ustanovilo postojanje promjena koje su odgovarale CIS-u u bolesnica u kojih se poslije razvio invazivni rak. Od trenutka kada je CIS prihvaćen kao prethodnik invazivnog karcinoma pločastih stanica pokrenute su masovne akcije citoloških probira ženske populacije i otkrilo se kako mnoge žene imaju stanične abnormalnosti, ali citološki i histološki slabije od onih opisivanih kao CIS. Godine 1956. Reagan i suradnici uveli su naziv displazija za atipične epitelne promjene (12). Cervikalnu su displaziju podijelili u tri kategorije ovisno o debljini zahvaćenog epitela. Laka displazija podrazumijevala je promjene u donjoj trećini epitela, srednje teška u dvije trećine i teška je zahvaćala čitavi epitel. Brojnim je istraživanjima provedenim kasnih šezdesetih dokazano kako su svi stadiji premalignih promjena zapravo proces razvoja iste bolesti. Na osnovi tih istraživanja Richard i Barron uveli su naziv cervikalna intraepitelna neoplazija (CIN). CIN je također podijeljen u tri skupine. CIN 1 odgovara promjenama prije označenima kao laka displazija, CIN2 se poklapa sa srednje teškom displazijom, a CIN3 obuhvaća tešku displaziju i CIS.

Novijim spoznajama o etiologiji preinvazivnih i invazivnih lezija vrata maternice te povezanosti s HPV-om, uvidjelo se da promjene koje su prije opisivane kao koilocitna atipija, koilocitoza, laka displazija ili CIN1 zapravo označuju sliku produktivne virusne infekcije. Te promjene pokazuju veliku mogućnost spontane regresiju i nestanka.

Promjene obilježavane kao srednje teška ili teška displazija i CIS, odnosno CIN2 i CIN3, odraz su infekcije uglavnom visokorizičnim tipovima HPV-a čiji se DNK ugrađuje u genom zaražene stanice, tako da te promjene imaju znatno veći potencijal maligne progresije.

Zbog ovih je spoznaja predložena promjena nazivlja premalignih lezija vrata maternice u skladu sa citološkom klasifikacijom po Bethesda sustavu.

Prema toj se klasifikaciji preinvazivne lezije vrata maternice dijele na:

- pločastu intraepitelnu promjenu niskog stupnja (engl. Low-grade squamous intraepithelial lesion-LSIL) koja uključuje koilocitnu atipiju i CIN1
- pločastu intraepitelnu promjenu visokog stupnja (engl. High-grade squamous intraepithelial lesion-HSIL) koja uključuje CIN2 i CIN3 (14).

2.2.1. Cervikalne neoplazije i HPV

Epidemiološkim istraživanjima u kojima se pokušao otkriti uzrok nastanka cervikalnih neoplazija nađena je snažna povezanost sa seksualnom aktivnosti, što su spolni odnosi s više različitih partnera i rani početak spolne aktivnosti (2). Počelo se tragati za određenim karcinogenom u virusima koji bi mogli biti odgovorni za nastanak neoplazija. Istraživali su se različiti virusi poput herpes simplex virusa (HSV), citomegalovirusa (CMV), Epstein-Barr virusa ali bez mnogo uspjeha. Međutim, humani papiloma virusi visokog rizika (HPV VR) su se pokazali prisutni u više od 90% osoba oboljelih od raka vrata maternice .

Humani papiloma virusi su dio obitelji Papovaviridae ikosaedarske strukture sastavljene od 72 kapsomere te cirkularne DNA otprilike 8kb duljine (2). Do sada je otkriveno preko 150 tipova srodnih virusa te se stalno otkrivaju novi.

HPV virusi koji su otkriveni na vratu maternice dijele se u dvije veće skupine po tipovima:

- niskorizični tipovi među koje spadaju HPV6, 11, 26, 40, 42, 43, 44, 53, 54, 55, 62, 66. Ovi tipovi uzrokuju šiljaste kondilome i lezije niskog stupnja poput CIN1.
- visokorizični tipovi koji uzrokuju lezije visokog stupnja CIN 2 i CIN 3 te rak vrata maternice i među koje spadaju HPV16, 18, 31, 33, 35, 39, 45, 51, 52, 56, 58, 59, 68. Među njima su najčešći HPV tip 16 i tip 18 koji uzrokuju 50-80% lezija tipa CIN2 i CIN3 te čak do 90% invazivnog raka vrata maternice. Distribucija u općoj populaciji iznosi: HPV16 (53%), 18 (15%), 45 (9%), 31 (6%) i 33 (3%).

Otkriveno je kako određeni broj infekcija (3-30%) HPV-om ne uzrokuje nikakve promijene, što govori u prilog tome da su za razvoj neoplazije, osim infekcije, bitni drugi događaji kao npr. perzistencija virusa ili promijenjena ekspresija virusnih gena (2).

Rizični čimbenici povezani s nastankom CIN-a uključuju rani početak spolne aktivnosti (prije 16. godine) te često mijenjanje spolnih partnera, trudnoću i ranu dob prve trudnoće. Ovi čimbenici sami po sebi ne predstavljaju rizik za nastanak CIN-a, ali povećavaju izloženost virusnim kancerogenima. Zaraza HIV-om (engl. Human immunodeficiency virus) predstavlja rizični čimbenik za nastanak zaraze HPV-om i za nastanak cervikalnih displazija (13). Kod žena zaraženih HIV-om zbog imunosupresije teže se prepoznaju promijenjene stanice i smanjena je otpornost na virusne mutagene. Isto vrijedi i za žene s kroničnim bolestima i one koje koriste imunosupresivnu terapiju. Ostale spolno prenosive bolesti poput klamidije i HSV infekcije nisu uzročni čimbenici cervikalnih displazija, ali olakšavaju perzistenciju zaraze HPV-om smanjujući imunitet domaćina. Konzumiranje cigareta je povezano s nastankom

cervikalnih displazija zbog mutagenog djelovanja raspadnih produkata pušenja i slabljenjem lokalnog imuniteta. Od ostalih rizičnih čimbenika treba spomenuti korištenje oralnih kontraceptiva te niski socioekonomski status.

2.2.2. Epidemiologija

Infekcija HPV-om smatra se najčešće prenosivom spolnom bolešću na svijetu. Procjenjuje se da je svaka treća žena u dobi od 20.-24. godine zaražena HPV-om a učestalost se smanjuje nakon tridesete godine. Stupanjem u spolne odnose 44-69% djevojaka dolazi u kontakt s HPV-om (16). Smatra se kako ih 91% razvije prolaznu zarazu HPV-om i većina ih u određenom vremenskom razdoblju postaje HPV-negativna, a stalnu zarazu razvije samo manji broj žena (16). Među adolescenticama, koje su bile spolno aktivne dvije godine i imale četiri partnera nađen je HPV u 64% slučajeva (15). Učestalost nove zaraze prilikom promjene partnera iznosi čak do 30%. Centar za kontrolu bolesti procjenjuje kako će se barem polovica spolno aktivnih žena u svom životu inficirati HPV-om, a 75-80% njih će dobiti virus do svoje 50. godine (3).

2.3 Cervikalna intraepitelna neoplazija (CIN)

Cerviks je prekriven višeslojnim pločastim epitelom, a u cervikalnom kanalu jednoslojnim cilindričnim epitelom. Granica u kojoj se ta dva epitela sastaju naziva se skvamokolumnarna granica. Početna pozicija te granice je na mjestu vanjskog ušća. Ulaskom u pubertet, tijekom trudnoće ili uzimanjem hormonske kontracepcije cerviks mijenja veličinu pod djelovanjem spolnih hormona te se tako i skvamokolumnarna granica pomiče prema van. Time se cilindrični epitel, koji se prije nalazio u području endocervikalnog kanala, izlaže području rodnice i biva izložen kiselom djelovanju te dolazi do zamjene tog epitela pločastim. Zamjena se događa prerastanjem pločastog epitela egzocervikalne porcije procesom epidermizacije i još važnije pločastom diferencijacijom iz pluripotentnih pričuvnih stanica smještenih ispod cilindričnog endocervikalnog epitela. Taj se proces zove pločasta metaplazija i te se promjene

moгу dogoditi u razdoblju od par dana do par tjedana. Područje novostvorenog pločastog epitela naziva se zona transformacije. Smatra se kako je tijekom tog metaplastičnog procesa epitel u zoni transformacije posebno ranjiv na djelovanje virusnih onkogenih i ostalih faktora koji dovode do nastanka intraepitelne neoplazije umjesto razvitka normalnog epitela. Zato je zona transformacije područje u kojem nastaje većina CIN-ova te invazivnih karcinoma (2).

Skvamokolumnarna granica i zona transformacije se kasnije tijekom života povlače prema endocervikalnom kanalu i obično u postmenopauzi više nisu vidljive golim okom (14).

Klasifikacija CIN-ova

Cervikalne intraepitelne neoplazije se histološki dijele ovisno o debljini zahvaćenosti epitela od bazalne membrane prema površini i određenim kvalitativnim promjenama unutar tog epitela. Gledaju se parametri poput diferencijacije stanica, nuklearne abnormalnosti te mitotske aktivnosti. Koristeći ove kriterije CIN-ovi se dijele u 3 stupnja na sljedeći način:

CIN 1 (laka displazija, SIL niskog rizika) najblaži je oblik intraepitelnih poremećaja višeslojnog pločastog epitela vrata maternice koji ne zahvaća više od trećine debljine epitela, mjereno od bazalne membrane. Sazrijevanje stanica postoji u gornje dvije trećine epitela, a nuklearne atipije nisu jake i postoje mitoze koje su rijetke i ograničene na donju trećinu epitela.

CIN 2 (srednje teška displazija, SIL visokog rizika) je srednje teški poremećaj u kojem promjene zahvaćaju do dvije trećine višeslojno pločastog epitela. Sazrijevanje postoji u gornjoj polovini, odnosno trećini epitela. Nuklearne abnormalnosti su jače, mitoze su brojnije, a nalaze se u donje dvije trećine uz češće atipične oblike.

CIN 3 (teška displazija, SIL visokog rizika, karcinom in situ) je teški poremećaj u kojem promjene zahvaćaju više od dvije trećine višeslojnog pločastog epitela te karcinom nultog stupnja kada zahvaćaju cijelu debljinu epitela. Sazrijevanje je ograničeno samo na dio gornje trećine epitela ili ga uopće nema. Nuklearne abnormalnosti su vrlo izražene kroz gotovo cijelu ili cijelu debljinu epitela. Mitoze su brojne kroz cijelu debljinu epitela te su česte i atipične mitoze.

Prirodan tijek cervikalnih intraepitelnih neoplazija

Prema svjetskoj literaturi prirodan tijek CIN-a odvija se na sljedeći način:

- otprilike 60% CIN1 odlazi u regresiju ili biva izliječeno samo od sebe, 30% perzistira, 10% progredira u CIN3 a tek oko 1% progredira do invazivnog raka.
- CIN 2 oko 40% pokazuje regresiju, 40% perzistira, 20% progredira do CIN3, a 5% do invazivnog raka.
- CIN 3 pokazuje regresiju u 33% slučajeva ,a progresiju do invazivnog raka veću od 12%.

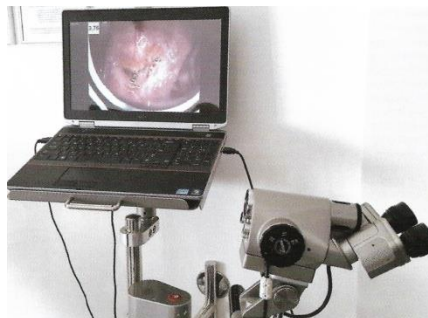
Ovi podaci pokazuju kako čak i lezije viših gradusa mogu spontano regresirati. Iako vjerojatnost za malignu progresiju raste sa stupnjem CIN-a do te progresije ipak ne dolazi uvijek. Također valja uzeti u obzir kako će 50-60% lezija klasificiranih kao CIN 1 spontano proći te intervencija u tom stadiju može rezultirati nepotrebnim zahvatima u žena koje su u maloj ili uopće nisu u opasnosti od razvijanja raka. Kako bi se nastojala postići ravnoteža između nepotrebnih zahvata i neinterveniranja smatra se da je perzistencija CIN 1 dulje od godinu dana indikacija za liječenje, dok su nalazi CIN 2 i CIN 3 indikacije bez odgode obzirom da nose veći rizik od maligne promjene (2).

3. KOLPOSKOPIJA

Kolposkopija je medicinski postupak kojim se pod uvećanjem i osvjetljenjem pregledava cerviks, vagina i vulva. Mnoge premaligne i maligne lezije imaju određene karakteristike koje se mogu vidjeti takvim pregledom. Obavlja se pomoću kolposkopa koji pruža uvećani pogled na ta područja te omogućuje kvalificiranom liječniku razlikovati uredan od abnormalnog nalaza.



Slika 1. Suvremeni kolposkop: binokularna glava, vijci za odabir povećanja, ručka za pomjeranje glave kolposkopa.



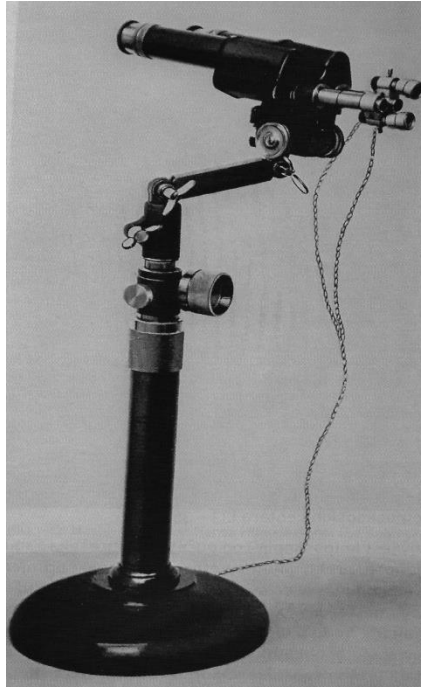Slika 2. Suvremena kolposkopska jedinica sadržava softver za temeljnu medicinsku kolposkopsku dokumentaciju uz mogućnost telemedicinskih konzultacija.

3.1. Povijest kolposkopije

Kolposkopija je prvi puta opisana 1924.g. od strane Hansa Hinselmanna, što je objavljeno u Munchenskom medicinskom tjedniku 9. listopada 1925.g. Hans Hinselmann je njemački ginekolog rođen u Neumuensteru 1884.godine. Studij medicine je započeo u Heidelbergu i završio u Kielu 1908.g. a njegova sveučilišna karijera započinje 1911.g. odlaskom u Giessen ginekološku kliniku. Prateći svog mentora odlazi 1912. godine u ginekološku kliniku u Bonn, gdje ostaje do 1925.g. kada postaje docent.

Prvi kolposkopski pregledi su bili otežani za izvesti zbog udaljenosti fokusa leća, koji u to vrijeme nije bio veći od 80 mm. Hinselmann je taj problem pokušavao riješiti na način da je povlačio cerviks prema van, što je utjecalo na interpretaciju postupka, a osim toga izazivalo je bol u pacijentica ponekad krvarenje. Ovi problemi natjerali su Hinselmanna da razvije kolposkop s fokalnom duljinom od 150 do 190 mm, što je olakšalo pregledavanje. Slučajevi ranog otkrivanja raka u to su vrijeme bili rijetki i kao rezultat slučajnog otkrića ili histološkog nalaza nakon uzimanja uzoraka, tada se ranim rakom cerviksa smatrala lezija veličine golubljeg jaja. Hinselmann nije koristio octenu kiselinu niti Lugolovu otopinu joda u prve tri do četiri godine pregledavanja. Premazivanje Lugolovom otopinom predložio je 1928.g. Walter Schiller, histolog iz Beča, koji je otkrio kako displastične i karcinomske stanice sadrže jako malo glikogena. Normalne stanice sadrže glikogen i upijaju jod iz Lugolove otopine (koja se sadrži 5% joda i 10% kalijeva jodida) te se oboje smeđe, za razliku od displastičnih stanica koje ostaju svjetlije. Isprobavanjem raznih boja, kiselina i fluorescentnih tvari Hinselmann je 1938.g. uveo premazivanje octenom kiselinom kao standard, obzirom da se octena kiselina bolje fiksira na premazano područje i time omogućava više vremena za prilagođavanje kolposkopa. Kasnije je predloženo i korištenje zelenog filtra radi bolje vizualizacije vaskularne morfologije, a zatim je uveden i flash zbog boljeg osvjetljenja i stvaranja jasnijih fotografija, kao i druge tehničke nadopune. Hinselmann je sam pokušao uvesti korištenje snimanja tijekom kolposkopskog pregleda već 1956.g.

Pred odlazak u mirovinu 1949.godine Hinselmann je bio pročelnik odjela za ginekologiju u sveučilištu u Altoni od 1933. do 1946.g.



Slika 3. Prvi kolposkop Hansa Hinselmann.

Pauza od 3 godine od pročelnništva u Altoni i umirovljenja otkriva i njegovu tamnu stranu. Naime, Hinselmann je za to vrijeme služio zatvorsku kaznu za zločine u kojima je sudjelovao u vrijeme Drugog svjetskog rata. Od 1935.g. rasni su zakoni u Nuernbergu natjerali pripadnice romske nacionalnosti na tragičan izbor: biti poslone u koncentracijski logor ili biti sterilizirane. Kirurški postupci sterilizacije žena bili su obavljani od strane asistenata pod nadzorom Hinselmann te je optužen za sterilizaciju šestoro žena romske nacionalnosti. Hinselmann je također nadzirao i podupirao kolposkopske eksperimente obavljane u Auschwitzu od strane zloglasnog dr. Eduarda Wirthsa. U tim su se istraživanjima o preinvazivnim lezijama odstranjivao vrat maternice žena čak i na najmanju sumnju abnormalnosti, često bez anestezije. Takvi su postupci u nehigijenskim i teškim uvjetima koncentracijskog logora nerijetko rezultirali infekcijama i krvarenjima koja su završila smrću ili oslabljenošću pacijentice zbog čega bi bila poslana u plinsku komoru. Za te postupke Hinselmann nije kazneno proganjan.

Uz prethodno opisano, kolposkopija nije imala naročito brz napredak kroz povijest, bez obzira na njezinu neupitnu korist i revoluciju koju je uvela u otkrivanju preinvazivnih lezija cerviksa. Neki od razloga za sporo prihvaćanje kolposkopije su bili i nedostatak didaktičkog materijala do 1950.-ih obzirom da je to vizualna metoda, a u to vrijeme nije bilo tehnologije kojom bi se mogle napraviti slike kao danas. Osim toga, teško se bilo jednoznačno dogovoriti oko

terminologije i zahtijevalo se dobro poznavanje histologije za kolposkopsku praksu, a u to je vrijeme bio predstavljen Papa test koji je prevladao s obzirom da je manje invazivan, lakši za izvoditi i kraće traje (4).

3.2. Izvođenje

Kolposkopija je postupak koji zahtjeva određenu stručnost liječnika koji ga obavlja. Kako bi se kolposkopija provela što temeljitije i preciznije postoji određeni protokol kojeg se treba pridržavati kako bi se dobili što bolji mogući rezultati.

Prilikom dolaska pacijentice prvo se uzima anamneza iz koje se saznaje o broju prethodnih trudnoća i poroda, datum posljednje menstruacije, korištenje kontracepcijskih tableta i ostalih lijekova, abnormalni Papa testovi u prošlosti, prijašnji zahvati u genitalnom području, alergije te korištenje cigareta. Potrebno je informirati pacijenticu o indikacijama i izvođenju postupka, odgovoriti na moguća pitanja te tek nakon pristanka krenuti s postupkom.

Pacijentica se što ugodnije smjesti u litotomijski položaj (ležeći položaj na leđima s nogama podignutim u držače nogu fiksirane za ginekološki stol), zatim se oprezno uvodi spekulom odgovarajuće veličine koji se radi što ugodnijeg izvođenja može premazati lubrikantom koji ne smije utjecati na rezultate pretrage. Prilikom uvođenja i otvaranja spekula potrebno je biti vrlo oprezan kako ne bi došlo do traume cerviksa s obzirom da su displastični epitel kao i cilindrični epitel vrlo krhki te sklone krvarenju, jer čak i manje krvarenje može utjecati na izvođenje otežavanjem vizualizacije promjena.

Nakon uvođenja spekula provodi se vizualna inspekcija rodnice i vrata maternice nativno i kolposkopom. Višak sluzi i iscjedak se nježno ukloni pamučnim štapićem umočenim u fiziološku otopinu i dokumentiraju se sve uočene promjene. Ova nativna ili jednostavna kolposkopija naziva se i prva kolposkopija.

Uporaba optičkih i kemijskih pomoćnih sredstava poput zelenog (ili plavog) filtra, octene kiseline i Lugolove otopine čini proširenu kolposkopiju.

Korištenje octene kiseline označava se kao octena proba ili druga kolposkopija. Pri octenoj probi nanosi se 3-5% octena kiselina na suspektno područje pamučnim štapićem. Potrebno je pričekati minimalno 60 sekundi nakon nanošenja kako bi se pregledale promjene. Octena

kiselina će uzrokovati denaturaciju staničnih bjelančevina u područjima abnormalnog epitela što će rezultirati različitim stupnjem acetobijeljenja tj. pojave manje ili više transparentno bijelog epitela. Ovo se označuje kao pozitivna octena proba.

Treći korak ili treća kolposkopija podrazumijeva nanošenje Lugolove otopine na površinu vrata maternice i svodova rodnice. Kako je ovaj test prvi izveo Schiller naziva se još i Schillerova proba. Jod iz Lugovole otopine obojati će zdravi epitel u tamnosmeđu boju zbog vezanja za glikogen u stanicama. To označuje jod-pozitivnu reakciju ili negativan Schillerov test. U abnormalnom epitelu koji sadrži manje glikogena površine će biti žućkaste boje, oštro ograničene od zdravog epitela. Ovo označava jod-negativnu reakciju ili pozitivan Schillerov test. Treba spomenuti kako jod-negativna polja susrećemo i kod fiziološke metaplazije, upalnih promjena, hormonske neravnoteže, postiradijacijskog tretmana i žljezdanog epitela.

Prilikom pregleda kolposkopom potrebno je vidjeti cijelu zonu transformacije i skvamokolumnarnu granicu. Ako se zona transformacije i skvamokolumnarna granica ne mogu vidjeti cijele zbog toga što ulaze u cervikalni kanal, korištenje endocervikalnih spekulata može pomoći vizualizaciji. Ukoliko se zona transformacije ili lezija ne može cijela vizualizirati tada se evaluacija smatra nezadovoljavajućom.

Kada se ostvari zadovoljavajuća vizualizacija, identificiraju se sve lezije koje se vide i pismeno dokumentiraju, po mogućnosti uzima se i slikovna dokumentacija. Lezije se opisuju izgledom i vaskularnih promjena, pri čemu pomaže korištenje zelenog filtra svijetla.

Lezije je potrebno biopsirati s obzirom da sam izgled lezija ne mora uvijek korelirati sa stupnjem displazije i kako bi se time povećala preciznost pretrage. Biopsije mogu biti uzete bez uporabe anestezije, ali ipak njezina uporaba je preporučljiva radi postizanja što manje nelagode za pacijenticu. Odmah nakon uzimanja bioptata mjesto uzimanja se premazuje hemostatskim agensom poput srebrovog nitrata ili Monselove paste kako bi se spriječilo krvarenje. Kada se uzima više biopsija preporuča se prvo uzimati sa stražnje usne cerviksa kako moguće krvarenje ili nanošenje kemijskih agensa ne bi otežalo vizualizaciju ostalih dijelova.

Završetkom pregleda izvade se spekuli i daju se upute pacijentici o daljnjem postupanju. Informira se o mogućim krvarenjima i iscjetku. Spolni odnos bi se trebao izbjegavati kroz sljedećih 7-10 dana. Na kraju je potrebno dogovoriti termin sljedećeg pregleda za otprilike

jedan do dva tjedna, kada će se raspravljati o patohistološkim rezultatima biopsija. Potrebno je i utvrditi odgovaraju li rezultati kolposkopskog pregleda citološkom nalazu.

Rezultati kolposkopskog pregleda s ciljanom biopsijom smatraju se nezadovoljavajućima ukoliko :

- rezultati histološkog nalaza biopsija se razlikuju za dva ili više stupnja od citološkog nalaza
- skvamokolumnarna granica ili endocervikalna granica lezije ne mogu se potpuno vizualizirati
- postoje dokazi endocervikalne bolesti koja se nije vizualizirala tijekom pregleda.
- postoji histološki ili citološki postavljena sumnja na invazivnu bolest koja nije potvrđena biopsijom
- postoji histološki ili citološki postavljena sumnja na adenokarcinom ili adenocarcinoma in situ. (5)

3.3. Interpretacija

Prilikom pregleda nalazi se dokumentiraju pomoću IFCPC (International Federation for Cervical Pathology and Colposcopy) nomenklature. Unutar te nomenklature pet je stavki kojima se daje pozornost:

1. opća procjena
2. normalni kolposkopski nalazi
3. abnormalni kolposkopski nalazi
4. sumnja na invazivnost
5. heterogeni nalaz

Opća procjena podrazumijeva mogućnost izvođenja pregleda, granicu između pločastog i cilindričnog epitela i tip zone transformacije. Prilikom pregleda počinje se s procjenom mogućnosti izvođenja. Pregled se označava kao adekvatan/zadovoljavajući ili neadekvatan/nezadovoljavajući. Mora se objasniti razlog neadekvatnosti koji može biti zbog upale, ožiljka ili krvarenja, što otežava preglednost vrata maternice.

Nakon označavanja pregleda kao izvedivog i premazivanja vrata maternice octenom kiselinom moguće je dobro odrediti granicu između pločastog i cilindričnog epitela. Kako je

skvamokolumnarna granica zapravo unutarnji rub zone transformacije, tako će i njezino određivanje odrediti tip zone transformacije. Na temelju te granice se označava i tip zone transformacije u tip 1,2 ili 3.

Skvamokolumnarna granica označava se kao potpuno vidljiva, djelomično vidljiva ili nevidljiva.

Zona transformacije se označava kao tip 1 ukoliko je potpuno ektocervikalna (niti jednim dijelom se ne nalazi u cervikalnom kanalu). Skvamokolumnarna granica je u ovom slučaju potpuno vidljiva.

Zone transformacije tip 2 i 3 se barem dijelom nalaze u cervikalnom kanalu. Razlika između zone 2 i 3 je u tome što se u zone transformacije tipa 2 skvamokolumnarna granica može potpuno vizualizirati pomoću ili bez pomoći posebnih instrumenata (endospekula), dok je u zoni transformacije tipa 3 to nemoguće niti uz pomoć endospekula.

Normalan nalaz podrazumijev pločasti i cilindrični epitel, ektopij, metaplastični epitel, deciduu u slučaju trudnoće, Nabotjske ciste te otvore žlijezda.

Abnormalan nalaz podrazumijeva lezije. Potrebno je opisati lokaciju lezije (unutar ili izvan zone transformacije), pri čemu se koristi analogija po smjeru kazaljke na satu, zatim veličinu lezije, što se opisuje brojem kvadranta koje lezija zauzima te postotak koji lezija zauzima na cerviksu.

Abnormalni se nalazi opisuju kao:

- Gradus 1- fini mozaik, fine punktuacije, slabo upijanje octene kiseline, nepravilna/geografska granica.
- Gradus 2 - oštre granice, ulazak u endocerviks, jako upijanje octene kiseline, grubi mozaik, grube punktuacije, brzo upijanje octene kiseline, nazubljeni otvori kripti/žlijezda.
- Abnormalan nalaz uključuje i pronalazak nespecifičnih promjena poput leukoplakije ili erozija.

Nalaz kod kojeg sumnjamo na invazivnost podrazumijeva atipične krvne žile, fragilne krvne žile, nepravilnu površinu lezije, egofitičnu leziju, nekrozu i ulceraciju.

Heterogene nalazi uključuju pronalazak kongenitalne zone transformacije, kondiloma, polipa, upale, stenoza, kongenitalne malformacije, endometrioze, posljedica terapijskih postupaka (7).

Može se provesti i rangiranje po Swedu. Taj sustav rangiranja uzima u obzir 5 elemenata: gustoću upijanja octene kiseline, rub i površinu lezije, karakteristike krvnih žila, veličinu lezije i rezultat nakon aplikacije Lugolove otopine. Svaki se čimbenik ocjenjuje bodovima od 0-2 i njihovim se zbrojem daje konačan rezultat kojim se može dati privremena dijagnozu. Rezultati Swede score predviđaju sljedeću histologiju:

- 0-4 normalan histološki nalaz ili CIN1
- 5-6 predviđa CIN2/CIN3
- 6-10 predviđa – CIN3/ sumnja na rak

Treba spomenuti kako osim ovih faktora kolposkopist mora uzeti u obzir i ostale osobitosti kolposkopije, citološki nalaz i dob žene da bi odgovorno donio dijagnozu i odlučio o liječenju.

3.4. LLETZ

Osim dijagnostičke vrijednosti, kolposkopija pruža mogućnost i liječenja pronađenih lezija. LLETZ (Large loop excision of the transformation zone) je postupak kojim se žičanom petljom kroz koju prolazi struja uklanja dio zone transformacije koji je displastično promijenjen. Postupak se može izvesti u ordinaciji prilikom kolposkopskog pregleda i pod lokalnom anestezijom te traje otprilike 5-10 minuta. Ovim se postupkom uklanjaju lezije viših gradusa poput CIN2 i CIN3. Prilikom postupka liječnik koristi žičanu petlju različita oblika ovisno o veličini lezije te različite jakosti struje. Prolaskom struje kroz žicu petlja se zagrijava do razine koja može izrezati displastično promijenjeni dio tkiva. Prilikom rezanja dolazi i do koagulacije tkiva pod djelovanjem topline te se time zatvaraju manje krvne žile i smanjuju krvarenje. Zona transformacije i displastično tkivo se izreže do adekvatnog ruba i dubine. Načini ekscizije odgovaraju klasifikaciji transformacijske zone u tri tipa. Izrezano tkivo mora biti poslano na histološku analizu.

Ovaj se zahvat preporučuje mladim ženama koje nisu rodile zbog svog poštednog karaktera, jer ne utječe na reproduktivno zdravlje i trudnoća je moguća već tri mjeseca nakon zahvata. Moguća je pojava iscjetka i krvarenja dok rana zarasta nekoliko tjedana nakon zahvata.

Komplikacije ovog zahvata su rijetke i uključuju nekontrolirano krvarenje, ozljede susjednih organa, infekcije, iznimno ugruške i trombozu krvnih žila te sužavanje vrata maternice i bolne menstruacije. Prva kontrola nakon zahvata se obavlja za do 12 tjedana prilikom čega se obavlja provjerava zarastanja, Papa test i kolposkopski pregled.

4. KOLPOSKOPIJA I OSTALE METODE

Kolposkopija je u pravilu metoda koja se primjenjuje u diferencijalnoj dijagnozi abnormalnih citoloških nalaza. Prije njene pojave praktički su sve žene sa značajnom citološkom abnormalnošću bile podvrgnute konusnoj biopsiji ili histerektomiji kao kombiniranom terapijskom i dijagnostičkom postupku. Uvođenje kolposkopije s ciljanim uzimanjem biopsije omogućilo je preciznu identifikaciju cervikalne bolesti, ali i isključivanje bolesti ukoliko nije prisutna i time izbjegavanje nepotrebne konizacije i njenih mogućih komplikacija. Ovime se drastično smanjio broj operativnih zahvata ograničavajući ih samo na potvrđene prekancerozne lezije ili okultni rak cerviksa.

Kolposkopija zauzima posebno mjesto u ginekološkoj obradi zbog svoje dijagnostičke i terapijske vrijednosti, te se može usporediti sa dijagnostičkim i terapijskim metodama koje se koriste zajedno s njom.

U primarnom probiru raka vrata maternice uobičajeno je početi Papa testom. To je neinvazivan test koji se obavlja na način da se žena smjesti u litotomijski položaj i spekulima se nježno raširi vagina kako bi se dobio pregledan uvid cerviksa, nakon čega se pomoću posebne četkice i špatule uzme uzorak sluznice sa endocerviksa i egzocerviksa te pošalje na citološku analizu. Pod mikroskopom se pregledava uzorak u potrazi za određenim staničnim promjenama koje govore u prilog cervikalnoj displaziji. Ovaj test je brz i jednostavan te ima prednost u probiru pacijentica s preinvazivnim lezijama nasuprot kolposkopije koja zahtjeva educiranog liječnika, duže traje i neugodnija je za pacijenticu. Međutim, mane Papa testa se pokazuju u dijagnostici CIN2/3 promjena gdje je slabija osjetljivost od kolposkopije, uz potrebe za ponavljajućim testiranjima, duže čekanje dijagnoze i time anksioznost pacijentice u i mogućnost kašnjenja u intervenciji težih promjena. Kolposkopski probir zajedno s citologijom može se provoditi kod određenih visokorizičnih skupina za nastanak CIN-a, poput imunosuprimiranih pacijentica te u slučaju ponavljajućih papa testova s nezadovoljavajućim rezultatom.

Većina istraživanja je pokazala kako kolposkopija ima veću osjetljivost od Papa testa, dok Papa test ima veću specifičnost. Razna istraživanja daju različite rezultate dijagnostičkih vrijednosti Papa testa i kolposkopije. Tako istraživanje Fatemeh Samiee Rad 2020. godine pokazuje osjetljivost Papa testa od 43% u detekciji lezija vrata maternice niskih i visokih

gradusa i prediktivnu vrijednost od 75.4%, što pokazuje da iako Papa test teško razlikuje niske od visokih gradusa lezija, ipak točnije prepoznaje stvarno pozitivne slučajeve (8).

Osjetljivost citologije u otkrivanju intraepitelnih lezija visokog stupnja kreće se od 36-47%, a kolposkopije između 62-72%, dok kombinacijom citologije i kolposkopije osjetljivost za SIL visokog stupnja raste na 70-80% (17).

Kolposkopija ima najveću preciznost u dijagnostici preinvazivnih lezija visokih gradusa u usporedbi s otkrivanjem lezija nižih gradusa. Zato se kolposkopija uz uzimanje biopsije smatra zlatnim standardom u dijagnosticiranju prekanceroznih stanja (9).

Istraživanje Pimple SA 2010.g. je pokazalo osjetljivost kolposkopije za lezije niskih gradusa 58% i za visoke 74.5%, a specifičnost je bila 57.5% za niske graduse i 92.9% za visoke.

Iako nijedna metoda sama po sebi nije optimalna, kombinacijom Papa testa i kolposkopije s biopsijom, dobiva se zadovoljavajući raspon osjetljivosti, specifičnosti, jednostavnosti i preciznosti u dijagnostici preinvazivnih lezija vrata maternice. Tako se prema današnjim smjericama preporuča obaviti Papa test svake dvije do tri godine i u slučaju nalaza citološke abnormalnosti Papa testa preporučen je kolposkopski pregled sa obavljanjem ciljane biopsije. Osim toga, indikacije za kolposkopski pregled su i sumnjiv izgled vrata maternice prilikom ginekološkog pregleda, u slučaju kontaktnog krvarenja pri spolnom odnosu te pojačanog iscjetka čiji uzrok ostaje nepoznat nakon liječenja upale (18).

Preinvazivne lezije vrata maternice se mogu naći u svakoj dobnoj skupini, a najviše je ugrožena skupina žena od 25-35 godina. Te su pacijentice u dobi kada se planira trudnoća te se kod njih nastoji provoditi liječenje koje će minimalno utjecati na plodnost, a u isto vrijeme pružati uklanjanje displastičnog tkiva. LLETZ nudi upravo to i svakako je metoda kojoj se treba okrenuti kada se liječi mlada pacijentica s potpuno normalnom mogućnosti za trudnoću. LLETZ je ne samo metoda povezana s manjim brojem komplikacija od konizacije skalpelom u vidu krvarenja i cervikalne stenoze, već i zbog odstranjenja manje tkiva cerviksa, čime će imati manji utjecaj na mogućnost pobačaja ili prerano završenih trudnoća. Osim toga, LLETZ je postupak koji se obavlja za 10 min i ne zahtijeva ostanak pacijentice u bolnici, dok je kod konizacije potrebna hospitalizacija kroz barem jedan dan.

Osim konizacije skalpelom, LLETZ se može usporediti i s laserskom konizacijom. Postupak laserske konizacije je praktički isti kao skalpelom u smislu uzimanja konusnog uzorka cerviksa, samo što se koristi laser i time smanjuje krvarenje. U istraživanju SV Phadnis 2009.g. uspoređivana je laserska konizacija s LLETZ-om i utvrđeno je kako mediani volumen konusa uklonjenog laserskom konizacijom iznosi 1.84cm³, dok je mediani volumen konusa uzetog LLETZ-om 0.78cm³. Kada je laserska konizacija bila obavljena na preinvazivnim lezijama nižih gradusa volumen konusa je bio 1.55cm³ dok je kod LLETZ-a bio 0.62cm³. Vidljiva je očita razlika u volumenu tkiva uzetog s cerviksa, iako laserska konizacija ima indikacije nešto drugačije od LLETZ-a. Time se dokazuje se poštedni karakter LLETZ-a na vrat maternice i na buduće reproduktivno zdravlje pacijentica, koje su zbog razvoja kolposkopije u manjem riziku od pretjeranog i nepotrebnog liječenja (10).

5. ZAKLJUČAK

Kolposkopija je metoda koja je uvela velike promjene u dijagnozi i terapiji preinvazivnih lezija vrata maternice. HPV infekcije i rak vrata maternice sve su češći problemi s kojim se suočava današnje društvo. Kako raku vrata maternice prethode preinvazivne lezije, sve se više obraća pozornost intervenciji u tim fazama i time nastoji reagirati prije razvitka karcinoma i nepotrebnog gubitka zdravlja i života. Preinvazivne lezije vrata maternice su izlječive promjene različitih gradusa i zahtijevaju precizno dijagnosticiranje kako bi ih se moglo što bolje liječiti. Obzirom da je većina pacijentica pod rizikom od razvijanja preinvazivnih lezija vrata maternice u reproduktivnoj dobi, posebna se pažnja posvećuje njihovom liječenju radi održavanja reproduktivnog zdravlja uz zadovoljavanje onkološkog aspekta liječenja.

Kolposkopija ima ključnu vrijednost u tome zbog svoje visoke osjetljivosti i mogućnosti da se točno prepoznaju preinvazivne lezije i time omogući pravodobno liječenje te spriječi nepotrebna uporaba invazivnih metoda. Osim velike dijagnostičke vrijednosti, kolposkopija ima i terapijsku mogućnost liječenja preinvazivnih lezija u vidu LLETZ-a kojim se na minimalno invazivan način odstrane preinvazivne lezije uz rijetke komplikacije i bez boravka u bolnici, čime se ostvaruje velika prednost nasuprot dosadašnjih metoda liječenja.

ZAHVALE

Zahvaljujem mentoru doc.dr.sc. Tomislavu Župiću na stručnim savjetima, pomoći i strpljenju prilikom izrade ovog diplomskog rada. Zahvaljujem svojim roditeljima koji su mi bili velika podrška tokom studiranja te bratu i sestri koji su mi vrijeme studiranja učinili zabavnijim.

LITERATURA

1. Adamopoulou M, Kalkani E, Charvalos E, Avgoustidis D, Haidopoulos D, Yapijakis C. Comparison of cytology, colposcopy, HPV typing and biomarker analysis in cervical neoplasia. *Anticancer Res.* 2009 Aug 1;29(8):3401–9.
2. Arends MJ, Buckley CH, Wells M. Aetiology, pathogenesis, and pathology of cervical neoplasia. *J Clin Pathol.* 1998;51(2):96–103.
3. Ault KA. Epidemiology and natural history of human papillomavirus infections in the female genital tract. *Infect Dis Obstet Gynecol.* 2006;2006(Figure 1):1–5.
4. Fusco E, Padula F, Mancini E, Cavaliere A, Grubisic G. History of colposcopy: a brief biography of Hinselmann. *J Prenat Med [Internet].* 2008;2(2):19–23. Available from: <http://www.ncbi.nlm.nih.gov/pubmed/22439022> <http://www.pubmedcentral.nih.gov/articlerender.fcgi?artid=PMC3279084>
5. Stephen A Metz, MD, PhD Associate Professor, Department of Obstetrics and Gynecology, Tufts University School of Medicine; Adjunct Associate Professor, School of Public Health Sciences, University of Massachusetts; Consulting Staff, Baystate Medical Center HCPA. Colposcopy Workup: Laboratory Studies, Diagnostic Procedures [Internet]. [cited 2020 Apr 18]. Available from: <https://emedicine.medscape.com/article/265097-workup#c8>
6. Quaas J, Reich O, Küppers V. Explanation and use of the 2011 colposcopy nomenclature of the IFCPC (International Federation for Cervical Pathology and Colposcopy): Comments on the general colposcopic assessment of the uterine cervix: Adequate/inadequate; Squamocolumnar junction; . *Geburtshilfe Frauenheilkd.* 2014;74(12):1090–2.
7. Huh WK. Colposcopy Standards : The What and Why ? Colposcopy in the US.
8. Samiee Rad F, Ghaebi mehdi, Zarabadipour S, Bajelan A, Pashazade fatemeh, Kalhor M, et al. Comparison of Diagnostic Methods in Detection of Squamous Cell Abnormalities in Iranian Women with Abnormal Pap's Smear Test and Associated Demographic and Issues. *Iran J Pathol.* 2020;15(2):106–16.

9. Barut MU, Kale A, Kuyumcuoğlu U, Bozkurt M, Ağaayak E, Özekinci S, et al. Analysis of sensitivity, specificity, and positive and negative predictive values of smear and colposcopy in diagnosis of premalignant and malignant cervical lesions. *Med Sci Monit.* 2015;21:3860–7.
10. Phadnis S V., Atilade A, Young M, Evans H, Walker P. The volume perspective: A comparison of two excisional treatments for cervical intraepithelial neoplasia (laser versus LLETZ). *BJOG An Int J Obstet Gynaecol.* 2010;117(5):615–9.
11. Šimunić V, Ciglar S, Suchanek E. *Ginekologija*. Naklada Ljevak; 2001.
12. Hopman EH, Kenemans P, Helmerhorst TJ. Positive predictive rate of colposcopic examination of the cervix uteri: an overview of literature. *Obstetrical & gynecological survey.* 1998 Feb 1;53(2):97-106.
13. Ahdieh L, Munoz A, Vlahov D, Trimble CL, Timpson LA, Shah K. Cervical neoplasia and repeated positivity of human papillomavirus infection in human immunodeficiency virus-seropositive and-seronegative women. *American journal of epidemiology.* 2000 Jun 15;151(12):1148-57.
14. Ćorušić A, Babić D, Šamija M, Šobat H. *Ginekološka onkologija*. Medicinska naklada, Zagreb. 2005:28-32.
15. Tarkowski TA, Koumans EH, Sawyer M, Pierce A, Black CM, Papp JR, Markowitz L, Unger ER. Epidemiology of human papillomavirus infection and abnormal cytologic test results in an urban adolescent population. *The Journal of infectious diseases.* 2004 Jan 1;189(1):46-50.
16. Ho GY, Bierman R, Beardsley L, Chang CJ, Burk RD. Natural history of cervicovaginal papillomavirus infection in young women. *New England Journal of Medicine.* 1998 Feb 12;338(7):423-8.
17. Kierkegaard O, Byrjalsen C, Frandsen KH, Hansen KC, Frydenberg M. Diagnostic accuracy of cytology and colposcopy in cervical squamous intraepithelial lesions. *Acta obstetrica et gynecologica Scandinavica.* 1994 Jan 1;73(8):648-51.
18. Grubišić G, Harni V, Babić D. *Kolposkopski atlas*. Medicinska naklada, Zagreb;2019.

SLIKE

Slika 1: Grubišić G, Harni V, Babić D. Kolposkopski atlas. Medicinska naklada, Zagreb;2019.

Slika 2: Grubišić G, Harni V, Babić D. Kolposkopski atlas. Medicinska naklada, Zagreb;2019.

Slika 3: Grubišić G, Harni V, Babić D. Kolposkopski atlas. Medicinska naklada, Zagreb;2019.

ŽIVOTOPIS

Zovem se Fabijan Feratović. Rođen sam 10.7.1995. godine u Zagrebu. Završio sam osnovnu školu Đure Prejca u Desiniću. Nakon toga upisujem opću gimnaziju u Pregradi. Završio sam osnovnu glazbenu školu u Pregradi. Aktivno se služim engleskim jezikom. Medicinski fakultet upisujem 2014. godine u Zagrebu. Kroz pohađanje fakulteta shvatio sam da me zanima ginekologija i opstetricija i da bi se time želio baviti u životu. Zato odabirem ovu temu.