

Učinak pentadekapeptida BPC 157 na cijeljenje vezikovaginalne fistule u štakora

Rašić, Domagoj

Doctoral thesis / Disertacija

2021

Degree Grantor / Ustanova koja je dodijelila akademski / stručni stupanj: **University of Zagreb, School of Medicine / Sveučilište u Zagrebu, Medicinski fakultet**

Permanent link / Trajna poveznica: <https://urn.nsk.hr/urn:nbn:hr:105:245378>

Rights / Prava: [In copyright](#)/[Zaštićeno autorskim pravom.](#)

Download date / Datum preuzimanja: **2024-10-20**



Repository / Repozitorij:

[Dr Med - University of Zagreb School of Medicine Digital Repository](#)



SVEUČILIŠTE U ZAGREBU
MEDICINSKI FAKULTET

Domagoj Rašić

**Učinak pentadekapeptida BPC 157 na
cijeljenje vezikovaginalne fistule u
štakora**

DISERTACIJA



Zagreb, 2021.

SVEUČILIŠTE U ZAGREBU
MEDICINSKI FAKULTET

Domagoj Rašić

**Učinak pentadekapeptida BPC 157 na
cijeljenje vezikovaginalne fistule u
štakora**

DISERTACIJA

Zagreb, 2021.

Disertacija je izrađena na Zavodu za farmakologiju i Zavodu za patologiju Medicinskog fakulteta Sveučilišta u Zagrebu.

Mentori: prof. dr. sc. Alenka Boban Blagaić i doc. dr. sc. Marko Sever

Zahvaljujem svojim mentorima izv. prof. dr. sc. Alenki Boban Blagaić i doc. dr. sc. Marku Severu, kao i prof. dr. sc. Predragu Sikiriću na pomoći, trudu i strpljivosti, bez kojih ovaj rad ne bi bio moguć.

Posebna zahvala prof. dr. sc. Svenu Seiwerthu i dr. sc. Aniti Zenko-Sever na patohistološkoj obradi preparata.

Zahvalnost dugujem i cjelokupnom osoblju Zavoda za farmakologiju Medicinskog fakulteta Sveučilišta u Zagrebu zbog velike pomoći u radu s laboratorijskim životinjama.

Svim kolegama Zavoda za urologiju KB-a «Sveti Duh» veliko hvala zbog ukazanog razumijevanja i pružene podrške prilikom studiranja i provođenja ovog istraživanja.

Ovaj rad posvećujem svojim roditeljima, bratu i djevojci i veliko im hvala na pruženoj iznimnoj podršci, strpljenju i pomoći tijekom studiranja i izrade doktorske disertacije.

Popis oznaka i kratica

g - gram

kg - kilogram

mg - miligram

µg - mikrogram

ng - nanogram

ml - mililitar

mm - milimetar

cm - centimetar

min - minuta

h - sat

H₂O - voda

i.p. - intraperitonealno

p.o. - peroralno

s.c. - subkutano

VVF - vezikovaginalna fistula

RTG - rentgen

UZV - ultrazvuk

CT - kompjuterizirana tomografija

MR - magnetska rezonancija

CD - color doppler

IVP - intravenska pijelografija

PDGF - trombocitni faktor rasta (*engl.* platelet derived growth factor)

FGF - faktor rasta fibroblasta (*engl.* fibroblast growth factor)

EGF - epidermalni faktor rasta (*engl.* epidermal growth factor)

KGF - keratinocitni faktor rasta (*engl.* keratinocyte growth factor)

TGF- α - transformirajući faktor rasta α (*engl.* transforming growth factor α)

TGF- β - transformirajući faktor rasta β (*engl.* transforming growth factor β)

VEGF - vaskularni endotelni faktor rasta (*engl.* vascular endothelial growth factor)

VEGFR - receptor vaskularnog endotelnog faktora rasta (*engl.* vascular endothelial growth factor receptor)

EGR-1 - *engl.* early growth response protein 1

NAB2 - *engl.* NGFI-A-binding protein 2

FAK - *engl.* focal adhesion kinase

NOS - sintaza dušikovog oksida (*engl.* nitric oxide synthase)

L-NAME - *engl.* N omega-Nitro-L-arginine methyl ester hydrochloride

TNBS - *engl.* trinitrobenzenesulfonic acid solution

MPTP - *engl.* 1-methyl-4-phenyl-1,2,3,6-tetrahydropyridine

PAF - *engl.* platelet-activating factor

TIMP1 - *engl.* tissue inhibitor of metalloproteinases

ECM - izvanstanični matriks (*engl.* extracellular matrix)

SD - standardna devijacija (*engl.* standard deviation)

LD - letalna doza (*engl.* lethal dose)

HPF - polje vidljivo pod maksimalno visokim uvećanjem (*engl.* high power field)

Sadržaj

1. Uvod.....	1
1.1. Fistula.....	3
1.2. Urogenitalne fistule.....	5
1.2.1. Tipovi urogenitalnih fistula.....	5
1.2.2. Ostale rijetke urogenitalne fistule.....	7
1.2.3. Klasifikacija urogenitalnih fistula.....	9
1.3. Povijesni zapisi o vezikovaginalnim fistulama.....	11
1.4. Epidemiologija i rizični čimbenici.....	12
1.5. Etiologija i patogeneza vezikovaginalne fistule.....	13
1.6. Patogeneza.....	17
1.7. Prevencija.....	17
1.8. Klinička slika vezikovaginalne fistule.....	18
1.9. Dijagnostika urogenitalnih fistula.....	19
1.10. Diferencijalna dijagnoza.....	23
1.11. Terapija.....	24
1.12. Kirurška terapija.....	27
1.12.1. Transvaginalni pristup.....	28
1.12.2. Transabdominalni pristup.....	32
1.12.3. Laparoskopski pristup.....	36
1.12.4. Robotski asistirana kirurgija.....	39
1.13. Komplikacije.....	40
1.14. Rana.....	41
1.14.1. Faze cijeljenja rane.....	41
1.14.2. Faktori rasta potrebni za normalno cijeljenje rane.....	47
1.14.3. Poremećaji u cijeljenju rane.....	49
1.14.4. Čimbenici koji utječu na cijeljenje rane.....	50
1.15. Pentadekapeptid BPC 157.....	53
2. Hipoteza.....	59
3. Ciljevi rada.....	60

4. Materijali i metode.....	61
4.1. Metoda.....	61
4.2. Životinje.....	61
4.3. Lijekovi.....	62
4.4. Etička načela.....	63
4.5. Eksperimentalni protokol.....	63
4.6. Eksperimentalni protokol nakon operacije.....	65
4.7. Makroskopska analiza.....	66
4.8. Patohistološka analiza.....	67
4.9. Biomehanička analiza.....	68
4.10. Statistička analiza.....	68
5. Rezultati.....	69
6. Rasprava.....	85
7. Zaključak.....	91
8. Sažetak na hrvatskom jeziku.....	92
9. Summary.....	93
10. Popis literature.....	94
11. Životopis.....	115

1. UVOD

Vezikovaginalna fistula je anomalijski spoj između mokraćnog mjehura i vagine, koja omogućuje direktni kontakt između ova dva zasebna organa te kao takva predstavlja velike poteškoće u cijeljenju. Javlja se kao komplikacija operacijskih zahvata urogenitalnog sustava, kao komplikacija poroda, opstetrijskih postupaka i zračenja tumora urogenitalnog trakta te kao takva predstavlja medicinskoterapijski, socijalni i ekonomski problem koji narušava kvalitetu života žene. Formirana vezikovaginalna fistula zahtijeva dugotrajno liječenje, često s brojnim operacijskim zahvatima uz prisutnost inkontinencije i čestih recidiva. Koristi se transabdominalni i transvaginalni pristup uz eksciziju fistuloznog kanala te rekonstrukcije reznjevima ili interpozitom okolnog tkiva (npr. labijalno tkivo odnosno Martiusov graft) ili mišićnim reznjevima (*m. gracilis* ili *m. gluteus*). Za sada u dosadašnjim studijama nije ponuđeno adekvatno farmakološko rješenje problema vezikovaginalnih fistula [5-21].

Do sada utjecaj pentadekapeptida BPC 157 na cijeljenje vezikovaginalnih fistula nije istraživano. Za BPC 157 dokazano je da uspješno poboljšava cijeljenje gastrokutanih fistula [1], kolokutanih fistula [2], rektovaginalnih fistula [3], kolovezikalnih fistula [4], u kliničkim je istraživanjima za upalnu bolest crijeva i multiplu sklerozu te je djelotvoran pri cijeljenju rana [1-4, 22-46]. Prethodne studije su dokazale da pentadekapeptid BPC 157 poboljšava cijeljenje ileo-ilealnih i kolon-kolon anastomoza, poboljšana je adaptacija crijeva pri sindromu kratkog crijeva te ima citoprotektivni učinak na jetru prilikom visokih doza diklofenaka. Pentadekapeptid BPC 157 ima snažno antiulkusno djelovanje u cijelom probavnom sustavu pri liječenju upalne bolesti crijeva. Ovaj peptid također ima bolji učinak na cijeljenje ulkusa od standardne terapije, te na cijeljenje drugih vrsta rana dan lokalno ili sistemski. Pokazalo se da BPC 157

primijenjen kod crijevnih anastomoza poboljšava sve parametre cijeljenja rane. Također je primijećeno da u životinja tretiranih s BPC 157 mjesto anastomoze i nekadašnje kolokutane fistule ili gastrokutane fistule podnosi veće vrijednosti tlaka koje se približavaju normalnim vrijednostima. U prijašnjim radovima je pokazano da BPC 157 poboljšava proces epitelizacije, neoangiogenezu te organizaciju kolagena. Poništava alkoholom uzrokovana oštećenja jetre, želučane lezije te potiče angiogenezu u procesu cijeljenja različitih tkiva. Bez toksičnih je učinaka, letalna doza nije dosegnuta, bez nuspojava u testiranjima te je stoga vrlo sigurnog peptidnog profila [22-46]. Sve to zajedno upućuje na njegov vjerojatan učinak na cijeljenje vezikovaginalnih fistula.

S obzirom na navedeno, za pretpostaviti je da bi BPC 157 dan parenteralno ili peroralno štakorima s vezikovaginalnim fistulama mogao predstavljati jedno od rješenja složenog procesa cijeljenja u danim uvjetima [1-4, 22-46].

1.1. Fistula

Fistula je abnormalni spoj između dva šuplja organa, dvije epitelizirane površine. Može nastati kao posljedica ozljeda [47, 48, 49], komplikacija operativnog zahvata [50, 51, 52], a može biti i posljedica infekcije ili upale [53, 54]. Iako su fistule uglavnom patološke, mogu se kirurški formirati iz terapijskih razloga u vidu arteriovenskih fistula za potrebe hemodijalize [55].

Fistule mogu nastati u bilo kojem dijelu tijela, ali najčešće su u probavnom traktu [53, 54, 56]. Mogu biti prisutne pri rođenju (kongenitalne) ili se pojaviti u bilo kojoj životnoj dobi [57]. Većina ih je benigna, uzrokuje mali broj simptoma i nikad se ne otkriju, neke uzrokuju nelagodu, a neke su opasne po život.

Dijabetičari, imunokompromitirani pacijenti (AIDS, karcinom) i pacijenti s gastrointestinalnim bolestima (Crohnova bolest, upalna bolest crijeva) imaju povećan rizik od razvoja fistula [53, 54, 56, 58-60]. Upalna bolest crijeva kao što je Crohnova bolest, vodeći je uzrok anorektalnih, entero-enteralnih i enterokutanih fistula [53, 54, 56, 61, 62]. Komplikacije zbog kirurškog zahvata kolecistektomije mogu dovesti do formiranja bilijarne fistule [63, 64]. Radioterapija može dovesti do nastanka vezikovaginalne fistule [65]. Arteriovenska fistula najčešće nastaje kao posljedica traume [47, 49]. Otežan i dugotrajan porod može dovesti do vezikovaginalnih i rektovaginalnih fistula [66, 67]. Također mogu biti posljedica silovanja, pogotovo stranim predmetima [68].

Iako fistule mogu nastati između dva ista ili različita organska sustava, najčešće su one gastrointestinalnog (analne, rektalne), mokraćnospolnog (vezikovaginalna), krvožilnog sustava (arteriovenska) te kongenitalne traheozofagealne fistule. Dije se na četiri tipa prema broju otvora koje imaju te povezuju li dva unutarnja organa ili

se otvaraju kroz kožu. Slijepe fistule su otvorene samo na jednom kraju. Kompletne imaju jedan unutarnji otvor i jedan otvor na koži.

Potkovaste su složene fistule s više od jednog otvora na vanjskoj strani tijela [69]. Nepotpune fistule su cijevi kože koje su otvorene izvana, ali su zatvorene u unutrašnjosti i ne povezuju se niti s jednim unutarnjim organom [70].

Testovi koji se koriste za određivanje prisutnosti fistule variraju ovisno o lokaciji fistule. Kada postoji otvor prema van, fistula se otkrije jednostavnim kliničkim pregledom. Različite slikovne metode kao što su RTG, CT, MR, UZV te endoskopija koriste se za lociranje unutarnjih fistula.

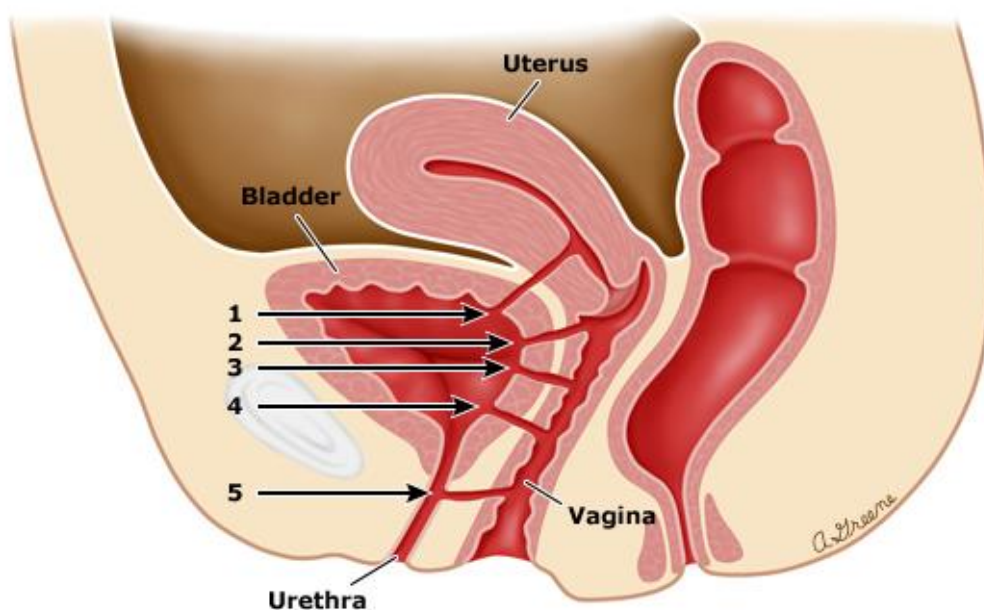
Liječenje ovisi o lokaciji same fistule. Kod analnih i rektalnih fistula liječenje započinje drenažom gnoja [71]. Također se uvodi antibiotska terapija kako bi se spriječilo ponavljanje apscesa [72]. Ako se fistula ne uspije zaliječiti navedenim metodama, operacija je neophodna [56, 73, 74]. Liječenje analnih i rektalnih fistula je u većini slučajeva uspješno [73, 74]. Intestinalne fistule se tretiraju najprije liječenjem upale u crijevu, a zatim, ako je potrebno, operacijom [75]. Primarno liječenje traheoezofagealnih fistula je uvijek operacija [57]. Rezultat kirurškog zahvata na traheoezofagealnoj fistuli varira, pogotovo jer djeca rođena s ovim stanjem često imaju druge razvojne abnormalnosti koje mogu utjecati na ishod zatvaranja fistule. Liječenje arteriovenskih fistula nastalih kao posljedica traume ovisi o veličini i mjestu fistule i obično uključuje operaciju [76]. Vezikovaginalne fistule se primarno liječe drenažom i antibiotskom terapijom zbog smanjenja upale nakon koje je obavezna kirurška rekonstrukcija.

1.2. Urogenitalne fistule

Urogenitalne fistule su abnormalne komunikacije između ženskog genitalnog trakta i mokraćnog mjehura, uretre ili uretera. Etiologija i učestalost fistula urogenitalnog trakta geografski variraju. U razvijenim zemljama ove su fistule rijetke i najčešće su posljedica ginekološke operacije, a rjeđe posljedica opstetričke ozljede, teške patologije zdjelice ili terapije zračenjem [77, 78]. Zbog dostupnosti specijalističke medicinske skrbi, pacijentice operirane zbog fistula mokraćnog mjehura i uretera obično nemaju zaostalih simptoma. Nasuprot tome, u zemljama u razvoju, urogenitalne fistule su uobičajena komplikacija produljenog porođaja [79, 80]. Uz fistule, često perzistira inkontinencija zbog ozljede mokraćnog mjehura i uretralnog sfinktera, abnormalne aktivnosti detruzora, vaginalnih striktura i fibroze mokraćnog mjehura [81].

1.2.1. Tipovi urogenitalnih fistula

Vrste urogenitalnih fistula temelje se na anatomskom položaju fistuloznog kanala, a dijele se na vezikocervikalnu fistulu, jukstacervikalnu vezikovaginalnu fistulu, vezikovaginalnu fistulu središnjeg dijela vagine, suburetralnu vezikovaginalnu fistulu i uretrovaginalnu fistulu, čiju podjelu možemo vidjeti na Slici 1.



<https://www.uptodate.com/contents/urogenital-tract-fistulas-in-women>, pristupljeno 10.7.2019.

Slika 1. Vrsta urogenitalne fistule prema anatomskom položaju kanala:

1. Vezikocervikalna fistula
2. Jukstacervikalna vezikovaginalna fistula
3. Vezikovaginalna fistula središnjeg dijela vagine
4. Suburetralna vezikovaginalna fistula
5. Uretrovaginalna fistula

Vezikovaginalne fistule su otprilike tri puta češće od ureterovaginalnih fistula, pri čemu su ureterovezikovaginalne fistule vrlo rijetke. Kliničari se rijetko susreću s uretrovaginalnim, vezikokoličnim, vezikouterinim, vezikocervikalnim i vezikoperitonealnim fistulama (one se obično javljaju samo uz prisutnost divertikula kolona ili karcinoma).

1.2.2. Ostale rijetke urogenitalne fistule

Uretrovaginalna fistula

Uretrovaginalna fistula u razvijenom svijetu najčešće nastaje nakon pokušaja kirurškog liječenja uretralnog divertikula, prednje kolporafije, plasiranja uretralnog slinga i manipulacije forcepsom [82, 83]. Obično se lako zatvara širokom mobilizacijom u lateralne periuretralne prostore i slojevitim zatvaranjem bez napetosti. Vertikalno postavljeni slojevi smanjuju rizik postoperativnog skraćivanja uretre. Pažljiva disekcija različitih slojeva tkiva omogućit će zatvaranje kojim šavne linije nisu postavljene direktno jedna iznad druge. Obično se na šavnu liniju postavlja labijalno vaskularizirano masno tkivo (Martius grafta) koje pojačava tkivo te poboljšava cijeljenje [84, 85].

Vezikokolična fistula

Vezikokolična fistula je patološki spoj između mokraćnog mjehura i debelog crijeva, obično rektosigmoida. U velikom broju slučajeva te fistule nastaju kao posljedica divertikularnih apscesa, a rjeđe od maligniteta [86]. Liječenje je operativno izrezivanjem fistuloznog kanala između mokraćnog mjehura i debelog crijeva, te interpozicijom zdravog tkiva, kao što je omentum ili peritoneum. Ovisno o lokalnom nalazu može biti potrebna i resekcija crijeva, a ponekad i histerektomija. Prije se zatvaranje navedenih fistula radilo u dva ili tri akta. Prvo se rješavao defekt na gastrointestinalnom traktu kako bi se omogućila sterilizacija urinarnog trakta, koji se potom rješavao u drugom aktu [87]. U današnje vrijeme je takav pristup indiciran ukoliko je pacijent septičan i ne reagira na antibiotsku terapiju.

Vezikouterina fistula

Ova vrsta fistule najčešće se javlja nakon carskog reza i predstavlja 1 do 4% svih urogenitalnih fistula [88]. Također, nastaje i nakon dehiscencije mjesta šivanja maternice, urastanja posteljice kroz maternicu u mokraćni mjehur (placenta percreta) i instrumentom izazvane intrauterine ozljede. Pacijentice obično imaju vaginalno curenje mokraćne, koje dolazi iz vrata maternice. Cistografija pokazuje protok kontrasta iz mokraćnog mjehura u maternicu, a zatim u vaginu preko cerviksa. Spontano zacjeljivanje fistule zabilježeno je u 5% bolesnica koje su liječene samo kateterizacijom mjehura do osam tjedana [89]. Terapija je u velikom broju slučajeva kirurška i zatvaranje zahtijeva resekciju fistuloznog kanala iz mokraćnog mjehura i maternice, zatvaranje otvora, a zatim interpoziciju omentuma ili peritoneuma. Abdominalni laparoskopski i robotski pristupi također su bili učinkoviti u kirurškom liječenju, no i dalje je premali broj pacijentica liječenih navedenim metodama. Može se koristiti i vaginalni pristup. Ukoliko je oštećenje maternice veliko, izvodi se histerektomija, a fistulozni otvor prema mokraćnom mjehuru se ekscidira i prešije u slojevima [85].

Ureteroperitonealna fistula

Ureter koji je oštećen ili je u cijelosti presječen ispušta urin u peritonealnu šupljinu. Pacijenti će se prezentirati s abdominalnom boli, pritiskom i distenzijom, a tekućina će biti vidljiva na kompjutorskoj tomografiji (CT) [90]. Punkcijom trbušne šupljine i analizom dobivenog sadržaja dobili bi izrazito povišene razine ureje i kreatinina. Najbolja metoda liječenja je reimplantacija uretera. Ascites različite etiologije se vrlo lako može zamijeniti za ureteroperitonealnu fistulu, no lako se može i potvrditi

proučavanjem povijesti bolesti uz nedavnu zdjeličnu ili abdominalnu operaciju te uzimanjem uzorka tekućine za analizu. Ozljeda gornje stijenke mokraćnog mjehura također može dovesti do curenja urina intraperitonealno. Nakon dokazivanja prisutnosti urina intraperitonealno, neophodno je učiniti cistografiju i retrogradnu pijeloureterografiju kako bi se lociralo mjesto defekta [85].

1.2.3. Klasifikacija urogenitalnih fistula

Klasifikacijski sustavi za vezikovaginalne fistule su stari kao i sami počeci kirurgije fistula. Mnogi autori su predložili razne klasifikacijske sustave tijekom proteklih 150 godina, no gotovo svi su bili na temelju opisa veličine i anatomske položaja defekta [91, 92, 93, 85]. Iako je nužno znati izgled i smještaj fistule prije započetog liječenja, sustavi koji se temelje samo na veličini i anatomiji neće nužno dati informacije o teškoćama rekonstruktivnog zahvata ili prognozi za uspješan ishod liječenja. Prije 2007. godine usporedba rezultata uspjeha u liječenju vezikovaginalnih fistula je bila gotovo nemoguća jer nije postojala standardizirana metoda klasifikacije fistule genitourinarnog sustava. Stoga je bila potrebna standardizirana klasifikacija s definiranim terminologijama i objektivnim mjerenjima. Time su se omogućile usporedbe u kirurškim tehnikama, komplikacijama različitih tehnika za određenu vrstu fistula te dugoročni uspjesi rekonstruktivnog liječenja različitih tipova fistula.

Nova klasifikacija iz 2007. godine po Gohi dijeli genitourinarne fistule na četiri glavna tipa, ovisno o udaljenosti distalnog ruba fistule od vanjskog urinarnog ušća. Sva četiri tipa fistula dalje se podklasificiraju prema veličini fistule (a, b, c), opsegu ožiljnog tkiva i vaginalnoj dužini (I, II, III) ili drugim posebnim čimbenicima [94].

Tip 1: distalni rub fistule veći od 3,5 cm od vanjskog urinarnog ušća

Tip 2: distalni rub fistule 2,5-3,5 cm od vanjskog urinarnog ušća

Tip 3: distalni rub fistule 1,5 - 2,5 cm od vanjskog urinarnog ušća

Tip 4: distalni rub fistule manji od 1,5 cm od vanjskog urinarnog ušća

(a) Veličina manja od 1,5 cm, u najvećem promjeru

(b) Veličina 1,5 - 3 cm, u najvećem promjeru

(c) Veličina veća od 3 cm, u najvećem promjeru

I. Bez fibroze ili samo blaga fibroza (oko fistule i / ili vagine) i / ili duljina rodnice veća od 6 cm, normalni kapacitet mokraćnog mjehura

II. Umjerena ili teška fibroza (oko fistule i / ili vagine) i / ili smanjena duljina rodnice i / ili kapacitet mokraćnog mjehura

III. Posebni čimbenici, npr. stanje nakon radioterapije, zahvaćenost ureteralnih ušća fistulom, prethodni neuspjeli pokušaj rekonstrukcije.

U upotrebi je također i klasifikacija ovisno o veličini te prethodnom liječenju po kojoj se vezikovaginalne fistule dijele na jednostavne, kompleksne i složene. Jednostavne fistule su obično malene veličine (0,5 cm ili manje) i prisutne su kao pojedinačne fistule koje nisu nastale posljedicom radioterapije. Kompleksne fistule uključuju prethodno liječene ili velike fistule (2,5 cm ili veće), češće su posljedica kroničnih bolesti ili radioterapije. Većina autora smatra fistule srednje veličine (između 0,5 i 2,5 cm) kao složene [95].

Opstetričke fistule koje su česte u mlađih pacijentica klasificiraju se po Waaldijku u tri tipa, ovisno o zahvaćenosti mokraćnog sfinktera [91]. Tip I su fistule koje su visoko smještene, iznad trigonuma mokraćnog mjehura, te ne zahvaćaju uretralni sfinkter.

Tip II su fistule nisko smještene, na samom trigonumu mokraćnog mjehura i zahvaćaju uretralni sfinkter, dok su fistule tipa III također nisko smještene i zahvaćaju ureter. Cilj ovog klasifikacijskog sustava je omogućiti sustavnu usporedbu različitih kirurških rekonstrukcijskih tehnika i ishoda liječenja među različitim centrima.

1.3. Povijesni zapisi o vezikovagonalnim fistulama

Vezikovaginalna fistula je patološko stanje koje narušava zdravlje žena tisućljećima. Vjeruje se da je postojanje vezikovaginalne fistule bilo poznato liječnicima antičkog Egipta. Godine 1923. opisan je najranije poznati slučaj vezikovaginalne fistule u mumificiranom tijelu koje datira iz 2050. godine prije Krista [97]. Prvi spomen vezikovaginalne fistule datira iz 1550. godine prije Krista iz pisama Vedske medicine. 1037. godine Avicenna je opisao odnos između produljenog poroda i nastanka vezikovaginalne fistule. Smatra se da je prvo uspješno zatvaranje vezikovaginalne fistule izvršio Fatio u Baselu 1752. godine [98].

Dr. James Marion Sims [99], koji se smatra ocem kirurgije vezikovaginalne fistule, 1852. godine postavio je temelje transvaginalne rekonstrukcijske kirurgije u liječenju navedenog defekta:

- (1) ležeći položaj s koljenima savinutima prema prsima
- (2) upotreba vaginalnog retraktora
- (3) upotreba srebrnih žičanih šavova
- (4) zatvaranje defekta bez napetosti (tension free)
- (5) postoperativna drenaža mokraćnog mjehura

Transvezikalnu tehniku razradio je Trendelenburg, po kojemu i danas nazivamo položaj na operacijskom stolu s visoko uzdignutom zdjelicom i raširenim nogama. On je također 1888. godine prvi izveo kirurško zatvaranje vezikovaginalne fistule transabdominalnim pristupom [100]. Detaljni opis operacije, koji se u principu ne razlikuje od današnjeg, potječe od Albarrana 1904. godine. Prvo veliko iskustvo u liječenju vezikovaginalnih fistula iznio je Latzko 1942. godine [96].

1.4. Epidemiologija i rizični čimbenici

Premda je učestalost vezikovaginalne fistule smanjena u razvijenom svijetu, one se i dalje učestalo pojavljuju u zemljama u razvoju [77, 79, 80, 85, 101]. Iako je prava incidencija nepoznata, procjenjuje se na 0,3-2% u razvijenim zemljama [102], gdje je oko 90% vezikovaginalnih fistula uzrokovano ozljedama mokraćnog mjehura tijekom operacije. Općenito, čimbenici rizika za nastanak vezikovaginalne fistule uključuju prethodnu operaciju maternice, zračenje zdjelice, endometriozu i anatomske anomalije (kao što je veliki fibroidni uterus). Visoko rizične operacije za nastanak fistule uključuju histerektomiju (75% slučajeva) i urološki ili manji gastrointestinalni zahvat zdjelice (~ 2%) [103, 104]. Daljnji čimbenici rizika su oni koji će ugroziti cijeljenje tkiva, poput anemije, pothranjenosti i upotrebe steroida. Ostali manje uobičajeni uzroci uključuju maligne bolesti zdjelice, ginekološke infekcije, eroziju nastalu stranim tijelom i vaginalnu traumu [85].

1.5. Etiologija i patogeneza vezikovaginalne fistule

Etiologija vezikovaginalne fistule varira geografski. U razvijenim zemljama je najčešće posljedica ginekološke operacije, radioterapije, ozljede ili teške patologije zdjelice. Nasuprot tome, u zemljama u razvoju čak 97% vezikovaginalnih fistula nastaje kao posljedica dugotrajnog poroda [79, 80, 85, 101, 102].

U razvijenim zemljama incidencije nastanka urogenitalne fistule kreću se od manje od 0,5% nakon jednostavne histerektomije, do 10% nakon radikalne histerektomije. Inače, histerektomija je najčešći kirurški zahvat koji rezultira formiranjem vezikovaginalne fistule u razvijenim zemljama s incidencijom od 80% [105]. Ostali ginekološki postupci iznose do 11% [106]. Međutim, učestalost varira ovisno o kirurškom pristupu. Najniža je za transvaginarni (0,2:1000), zatim transabdominalni (1:1000), a najveća za laparoskopski pristup (2,2:1000) [85]. Vezikovaginalna fistula najčešće nastaje iznad trigonuma [85, 107]. Prema podacima iz Državnog registra za otpust pacijenata iz bolnice u Sjedinjenim Američkim Državama, među 2.329.000 operacija učinjenih na ženskom urinarnom i genitalnom sustavu u 2007. godini, bilo je manje od 5.000 postupaka za zatvaranje vezikovaginalne fistule [108].

Većina urogenitalnih fistula javlja se nakon histerektomije učinjene zbog benigne bolesti. Studija u Velikoj Britaniji pokazala je incidenciju vezikovaginalne fistule od 0,12% nakon svih vrsta histerektomije [109]. Najveća incidencija dogodila se nakon radikalne histerektomije sa stopom od 1,14%, a najniža stopa bila je 0,02% nakon vaginalne histerektomije zbog prolapsa zdjeličnih organa. Nakon učinjene histerektomije zbog benigne bolesti, žene starije od 50 godina imale su nižu učestalost stvaranja fistule nego žene mlađe od 40 godina [110-112].

Intraoperativni rizični čimbenici za razvoj vezikovaginalne fistule u vrijeme histerektomije uključuju: težinu maternice > 250 g, dulje operativno vrijeme (približno pet sati ili više) i istovremenu ozljedu uretera [85, 113].

Većina urogenitalnih fistula posljedica je ozljeda mokraćnog sustava koje nisu prepoznate intraoperativno [114]. Pelvična patologija koja može predisponirati za ozljedu prisutna je u manje od polovice pacijentica.

Produljeni porod vodeći je uzrok vezikovaginalne fistule diljem svijeta. Međutim, to je neuobičajena pojava u razvijenom svijetu, uglavnom zbog dostupnosti adekvatne prenatalne, natalne i postnatalne skrbi. Najmanje tri milijuna žena u siromašnim zemljama imaju neliječenu vezikovaginalnu fistulu, te se svake godine u Africi razvije 30.000 - 130.000 novih slučajeva [81]. U Zapadnoj Africi se procjenjuje da se vezikovaginalne fistule pojavljuju u 3 od 100.000 poroda. Čimbenici koji utječu na tu stopu uključuju mladu dob majke (fizička nezrelost majčinog tijela dovodi do cefalopelvinog nesrazmjera te je veća podložnost traumi tijekom porođaja), slabu antenatalnu skrb, vještine i tehnike te "tradicionalne" prakse, kao što su žensko obrezivanje [115].

Opća javnost i svjetska medicinska zajednica i dalje su uglavnom nesvjesni ovog problema. Najvažniji čimbenici koji doprinose visokoj incidenciji i prevalenciji opstetričkih fistula u Africi su socioekonomski. Rano vjenčanje, nizak društveni položaj žene, pothranjenost i neadekvatno razvijena društvena i ekonomska infrastruktura češći su u siromašnim područjima. Ono što je najvažnije, nedostatak pristupa hitnim uslugama opstetrije je sveprisutan u siromašnim područjima. U dijelovima svijeta gdje je dugotrajan i otežan porod uz smanjenu antenatalnu skrb, incidencija vezikovaginalnih fistula čak se može približiti stopi smrtnosti majki [101, 115].

- Opstetrička fistula

Opstetričke fistule su rijetke u razvijenim zemljama. Najčešće nastaju nakon ozljeda mokraćnog mjehura i uretre koje su povezane s operativno potpomognutim vaginalnim porodom i manualnom ekstrakcijom posteljice [116]. Vezikouterina i vezikovaginalna fistula mogu se pojaviti nakon carskog reza, peripartalne histerektomije i ruptur maternice za vrijeme trudnoća.

U produljenom porođaju nekroza prednjeg vaginalnog zida i priležećeg vrata mokraćnog mjehura ili uretre javlja se kada se tkiva komprimiraju između glave djeteta i stražnje površine simfize pubične kosti. Nekrotično tkivo propadne otprilike 10 dana postporođajno, nakon čega dolazi do inkontinencije i razvoja vezikovaginalne fistule [80].

- Postoperativna fistula

Postoperativna urogenitalna fistula može biti uzrokovana izravnom ozljedom tijekom disekcije, u kojem slučaju je ozljeda često prepoznata za vrijeme operacije ili u neposrednom postoperativnom razdoblju. Manje očiti uzroci uključuju ozljedu tkiva gnječenjem, kautorom ili stezanje šavom. Dotok krvi je ugrožen u zahvaćenim tkivima, što rezultira nekrozom i posljedičnim raspadom tkiva. Proces traje od nekoliko dana do mjesec dana, a curenje mokraće se možda neće primijetiti dulje vrijeme nakon operacije [117].

Vezikovaginalna fistula nakon histerektomije najvjerojatnije će nastati iz neprepoznatljive ozljede mokraćnog mjehura tijekom operacije, što rezultira formiranjem urinoma. Urin će potom slijediti put najmanjeg otpora i probiti kroz šavnu liniju stražnjeg zida vagine. Nastat će mukozni kanal između vagine i mokraćnog mjehura. Intraperitonealno curenje urina se također može pojaviti u nekim

slučajevima bez pojave urina na vaginu. Drugi mogući mehanizmi nastanka fistule su napetost tkiva uz ishemiju uzrokovanu malpozicijom šavova između vagine i mokraćnog mjehura, nastanak hematoma i infekcije [85]. Upotreba polipropilenske mrežice kod operativnog liječenja stresne inkontinencije i prolapsa zdjeličnih organa može uzrokovati ozljedu mokraćnog mjehura, kao i nastanak uretrovaginalne fistule. Mrežica se može troakrom incidentalno postaviti izravno u mokraćni mjehur ili može biti pod određenom napetošću i postupno trošiti tkivo uzrokujući stvaranje otvora na mokraćnom mjehuru ili uretri. Također, odbacivanje mrežice kao stranog tijela može pogodovati nastanku fistule [85].

Unatoč najboljim naporima operatera u smislu iskustva i tehnike, ozljeda mokraćno-spolnog sustava događa se tijekom procesa cijeljenja nakon zdjelične kirurgije ili radioterapije zdjeličnog područja [85].

- Radijacijska terapija

Radioterapija zdjelice ima incidenciju nastanka vezikovaginalne fistule od 5% koja može nastati i do 20 godina nakon zračenja [78].

Radijacijska terapija uzrokuje progresivni endarteritis malih krvnih žila koji narušava opskrbu tkiva unutar polja zračenja i stoga može dovesti do problema s cijeljenjem nakon kirurških zahvata i na kraju do formiranja urogenitalnih fistula [85, 118]. Mjere za sprječavanje nastanka urogenitalnih fistula kod žena koje su podvrgnute radijacijskoj terapiji ograničene su na dobru kiruršku tehniku koja uključuje oštru disekciju i ograničeno rukovanje tkivom. Za žene koje razvijaju urogenitalne fistule nakon radioterapije, Sværdborg i sur. su objavili članak o uspjehu s tehnikom koja interpozicionira vaskularni režanj mišića rectus abdominis bez zatvaranja fistulnih

kanala [119]. Međutim, potrebno je više podataka prije nego se ovaj pristup može preporučiti za prevenciju ili liječenje urogenitalnih fistula.

- Upala

Upala, kao što je upalna bolest zdjelice, divertikulitis ili upalna bolest crijeva, može uzrokovati da tkiva budu i istrošena i hipervaskularna [120-123]. Ove promjene dovode do slabog zacjeljivanja tkiva, što čini tkivo osjetljivijim na kidanje ili druga oštećenja tijekom manipulacije te na kraju može dovesti do stvaranja fistule.

1.7. Prevencija

Najbolja prevencija postoperativnog nastanka urogenitalne fistule je izbjegavanje ozljede prilikom inicijalne operacije poznavanjem zdjelične anatomije te korištenje dobre kirurške tehnike uz prethodno iskustvo u kirurgiji navedenog područja. Rizik stvaranja fistule ovisi o mjestu ozljede i intraoperativnom prepoznavanju te zbrinjavanju same ozljede. Međutim, formiranje fistule se još uvijek može pojaviti unatoč prethodno navedenom djelovanju. U nekim slučajevima, nastanak fistule nemoguće je spriječiti ukoliko devaskularizacija tkiva uzrokuje latentnu ozljedu. "Zamrznuta (slijepljena) zdjelica" uzrokovana endometriozom, tumorom ili zračenjem, čini normalnu kiruršku disekciju izuzetno otežanom. Standardna tehnika operacije zdjeličnog područja zahtijeva znanje o anatomiji mokraćnog mjehura i uretera kako bi se smanjila trauma mokraćnog sustava, povećala sigurnost te smanjila nepotrebna oštećenja tkiva [85].

U zemljama u razvoju najvažnija preventivna mjera je bolja perinatalna skrb. Od iznimne su važnosti redoviti ginekološki pregledi, individualna procjena rizika i

komplikacija od strane nadležnog ginekologa te iskustvo, znanje i vještina porodničara [79-81].

1.8. Klinička slika vezikovaginalne fistule

Fistule između urinarnog trakta i vagine obično rezultiraju bezbolnim curenjem urina iz vagine. Kontinuirano curenje urina karakteristično je za vezikovaginalne fistule, dok intermitentno curenje može biti znak prisutnosti ureterovaginalne fistule [85].

Obično se vezikovaginalna fistula javlja 7-10 dana nakon operacije, ali može se pojaviti u širokom vremenskom intervalu od inicijalno postoperativno do 6 tjedana nakon operacije. Jedan od prvih znakova mogu biti povišene laboratorijske vrijednosti leukocita i ostalih upalnih parametara [85].

Ukoliko se koristi vaginalni dren nakon ginekoloških operacija, može se primijetiti urogenitalna fistula ako se nakon nekoliko dana postoperativno količinski poveća sadržaj drena.

Postradijacijski cistitis, koji se može razviti kao komplikacija radioterapije zdjelice, očituje se makrohaturijom, dizurijom, pojačanim nagonom na mokrenje, smanjenim kapacitetom mokraćnog mjehura te razvojem vezikovaginalne fistule [78, 85].

Potencijalni sekundarni učinci prisutnosti komunikacije između mokraćnog mjehura i vagine uključuju iritaciju vulve, ponavljajuće infekcije mokraćnog mjehura i rodnice, koje mogu dovesti do pijelonefritisa, što na kraju može dovesti do bubrežne insuficijencije.

1.9. Dijagnostika urogenitalnih fistula

Jedna od najvažnijih dijagnostičkih metoda za otkrivanje urogenitalnih fistula je temeljita anamneza uz pregled pacijentičine medicinske dokumentacije te obavezan klinički pregled.

Klinička sumnja na prisutnost urogenitalne fistule obično se temelji na razvoju simptoma, znakova i anamneze nedavnog poroda, zdjelične operacije, zračenja ili upale. Anamneza bi trebala uključivati standardna pitanja o nastanku i trajanju simptoma, prijašnjim intervencijama ili bolestima zdjeličnog područja (npr. porođaj, trauma, rak, zračenje), karakteristikama simptoma (volumen curenja, miris, boja i konzistencija vaginalne tekućine) kako bi se isključila druga diferencijalno-dijagnostička stanja, kao što je hematurija ili kolpitis. Uzimaju se podaci vezani uz karakteristiku curenja (kontinuirano, povremeno, pozicijski) te za razlikovanje simptoma povezanih s urogenitalnom fistulom od drugih etiologija urinarne inkontinencije. Većina tih pacijentica često mijenja uloške jer su stalno mokri [85].

Inicijalno je potrebno izvršiti ginekološki pregled pomoću spekuluma i vizualizirati cijelu vaginu. Na vaginalnom pregledu svježe formirane fistule mogu se prikazati kao mala, crvena područja granulacijskog tkiva bez vidljivog otvora ili se isti može vidjeti. Već formiranim zrelijim urogenitalnim fistulama može biti teško locirati otvor na vaginalnoj stijenci. Vrlo male fistule mogu se teško vizualizirati zbog veličine samog otvora i promijenjene anatomije vagine. Ukoliko se fistula ne vizualizira zbog pacijentičine boli, nelagode, postojanja vrlo malog otvora ili promijenjene anatomije, bit će potreban pregled pod anestezijom i korištenje testova boje kako bi se pronašao otvor. Važno je upamtiti da može biti prisutno više od jedne fistule te da može biti

uključeno više od jedne strukture (npr. vezikovaginalna fistula i ureterovaginalna fistula).

U pacijentica čija je prethodna histerektomija povezana s nastankom urogenitalne fistule, vaginalni otvor se obično nalazi u gornjoj trećini vagine ili na vaginalnom bataljku. Tijekom pregleda često se može vidjeti curenje mokraće, a kod započinjanja pregleda može doći do mirisa mokraće.

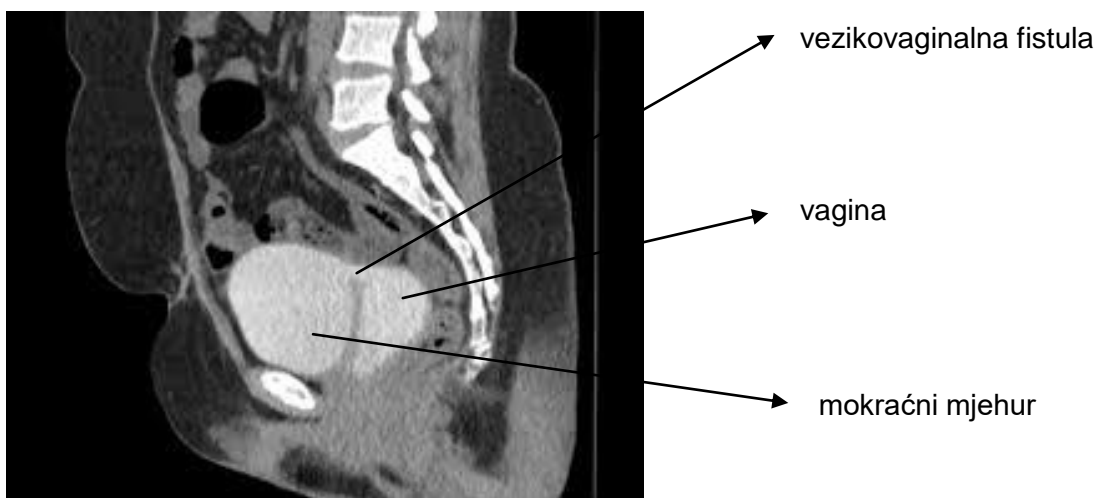
Od testova za detekciju urogenitalnih fistula najčešće se koriste inertne boje (npr. indigo karmin, metilensko modriko pomiješano fiziološkom otopinom) koje se apliciraju u mokraćni mjehur kroz urinarni kateter [124, 125]. Uretra se može komprimirati gazom kako bi se spriječilo nenamjerno izlaženje boje iz mokraćne cijevi, a mjehur se postepeno puni sa 60 ml obojene tekućine. U vaginu se postavlja tampon ili veliki pamučni štapić za bris, te se zatim provjeri da li se na njemu pojavila boja. Ukoliko se ne vidi curenje, od pacijentica se traži da se nakašlju ili da izvrše Valsalvin manevar. Plava boja na pamučnom štapiću ili vrhu tampona iz apeksa vagine ukazuje na vezikovaginalnu fistulu, dok vlažnost s bistrom tekućinom može ukazivati na ureterovaginalnu fistulu [125].

Moirov test tehnike dvostruke boje koristi se za razlikovanje vezikovaginalne od ureterovaginalne fistule. Fenazopiridin se primjenjuje oralno na dan provođenja pretrage te u prisutnosti ureterovaginalne fistule, pri čemu će se tampon ili pamučni štapić smješten u vaginu obojati narančasto. Moguća je i kombinacija s upotrebom plave boje u mokraćnom mjehuru, to će razlikovati fistulu koja komunicira između vagine i uretera (narančasti urin) od one između vagine i mokraćnog mjehura (plavi urin) [125-127]. Međutim, rezultati su manje sigurni kod kompleksnih fistula (npr. uretero-vezikalno-vaginalna) ili ako dolazi do refluksa urina.

Sistemska aplikacija boje može pomoći u identifikaciji urogenitalne fistule ili ozljede mokraćnog sustava u ranom postoperativnom razdoblju kada se oboji sadržaj drena. Obično se primjenjuje 200 mg fenazopiridina oralno, što uzrokuje da urin postane svijetlo narančast [126, 127]. Druga alternativa je 10%-tni natrij fluorescein dan intravenozno u dozama u rasponu od 0,25 do 1,0 ml [128]. To uzrokuje promjenu boje urina u svijetlo zelenu.

Sami testovi boja nisu dovoljni za potpuno ocjenjivanje broja i lokacije urogenitalnih fistula. Stoga za detaljniju dijagnostiku koristimo druge dijagnostičke zahvate. Cistoskopija je nezaobilazna dijagnostička metoda kojom se utvrđuje smještaj, veličina, broj fistula te njezin odnos prema ureteralnim ušćima, procjena ozljede mokraćnog mjehura te prisutnosti stranog materijala. Kod malih fistula može se pokušati postaviti tanki urinarni kateter kroz sumnjivi fistularni kanal kako bi se utvrdilo ulazi li u vaginu. Iako je cistoskopija invazivna metoda, ona je neophodna u dijagnostičkom postupku urogenitalnih fistula [85].

Za konačnu potvrdu broja i smještaja te lociranje fistula koje se ne mogu prikazati cistoskopijom, koriste se mnogobrojne slikovne metode.



<https://radiopaedia.org/articles/vesicovaginal-fistula-2>, pristupljeno 15.7.2019.

Slika 2. Prikaz fistuloznog kanala između mokraćnog mjehura i vagine učinjene MSCT urografijom. Intravenski se injicira kontrast koji se izluči putem bubrega u uretere te potom u mokraćni mjehur, nakon čega se zbog prisutnosti patološke komunikacije prikaže i vagina koja se inače u fiziološkim uvjetima ne prikazuje.

Intravenska urografija (IVU) se može upotrijebiti za određivanje prisutnih anatomskih malformacija. Oko četvrtina bolesnica s vezikovaginalnom fistulom ima hidronefrozu, dok 10% ima popratnu ureterovaginalnu fistulu [85, 129]. Antegradni pijelogram pomoću nefrostome uz ispunjavanje vagine s kontrastnim sredstvom može se koristiti za određivanje anatomije, dok se cistoskopija i vaginoskopija koriste za određivanje mjesta, veličine, broja i odnosa prema ureteralnim ušćima [130]. Retrogradna pijelografija pokazuje integritet uretera. Intravenska pijelografija (IVP) manje je korisna za dokazivanje bilo kakvog poremećaja u integritetu uretera, jer može propustiti defekt uretera koji je smješten neposredno uz trigonum kada punjenje kontrastom mokraćnog mjehura prekriva malo curenje. Kako je navedeno, intravenska pijelografija i cistografija ne moraju pokazati genitalne abnormalnosti [131]. Napredne, ali invazivnije i / ili skuplje tehnike uključuju kombiniranu vaginoskopiju i cistoskopiju [130, 132], fistulografiju pomoću magnetske rezonancije [133] i transrektalni ili transvaginalni ultrazvučni prikaz sa ili bez Dopplera ili kontrastnih sredstava [134]. Transvaginalna ultrazvučna procjena može jasno vizualizirati točno mjesto, veličinu i tijek fistule. Spominje se kao metoda koja se dobro podnosi te koja je manje opasna i pristupačnija od drugih konvencionalnih pretraga [135]. Međutim, ona predstavlja postupak ovisan o dijagnostičaru, a manje iskusni možda neće pronaći jednostavniju alternativu cistografiji.

Nedavna studija o opstetričkoj vezikouterinoj fistuli pokazala je da magnetska rezonancija zdjelice (MRI) može biti osjetljivija od IVP ili kompjutorske tomografije

(CT) [136]. Manje često, upotreba MRI ili dvostrukog balonskog uretralnog katetera vođena fluoroskopijom može biti korisna za dijagnosticiranje složene uretralne fistule ili uretralnog divertikula. Opstrukcija uretera s dilatacijom gornjeg mokraćnog trakta može se vidjeti na IVP-u, CT-u ili UZV-u. Prošireni ureter ili pijelon mogu biti prisutni kod ureteralnih fistula.

Ukoliko postoji sumnja na malignost, potrebno je uzeti biopsiju za patohistološki pregled.

Na kraju, urodinamska ispitivanja koriste se za određivanje propriocepcije, tlakova i kapaciteta mokraćnog mjehura, postojanja bijega urina te identificiranja skrivenih fistula.

1.10. Diferencijalna dijagnoza

Diferencijalna dijagnoza vezikovaginalne fistule uključuje i druge etiologije urinarne inkontinencije. One se mogu razlikovati od fistule na temelju tipa propuštanja mokraće. Stresnoj urinarnoj inkontinenciji obično prethodi porast intraabdominalnog tlaka (npr. kašalj, smijeh, kihanje, podizanje teških predmeta), dok urgentnoj inkontinenciji obično prethodi urgentni osjećaj potrebe za mokrenjem. Kontinuirano curenje mokraće kod preljevajuće inkontinencije najsličnija je urogenitalnoj fistuli.

Pojačana sekrecija iz rodnice može također biti posljedica upale, najčešće rodnice, cerviksa uterusa te, rijetko, gnojne upale maternice [137]. Ukoliko je tekućina bistra i rjeđa, a osobito ako miris podsjeća na urin, treba posumnjati na urogenitalnu fistulu ili prelijevajuću inkontinenciju. U ranom postoperativnom periodu drenaža seroma također može biti diferencijalna dijagnoza urogenitalne fistule.

1.11. Terapija

Najbolja metoda u terapiji urogenitalnih fistula je prepoznavanje i zbrinjavanje ozljede prilikom prvotne zdjelične operacije. Ukoliko se dijagnosticira u prvih nekoliko tjedana nakon operacije, manje, neupalne, nemaligne vezikovaginalne i ureterovaginalne fistule mogu se spontano zatvoriti neprekidnom drenažom mokraće pomoću urinarnog katetera tijekom 3 - 5 tjedana. Uspjeh je zabilježen u 10% slučajeva nakon histerektomije s vremenom kateterizacije od 19 do 54 dana, osobito ako je fistula malog promjera, otkrivena rano ili ne postoji epitelizacija kanala [85, 138].

Upotrebljavaju se i antikolinergični lijekovi koji uzrokuju opuštanje detruzora, sprječavajući njegov spazam. Topička primjena estrogena se primjenjuje u pacijentica u postmenopauzi kako bi se ubrzalo cijeljenje [85, 149].

Davanje injekcije fibrinskog ljepila u fistulozni kanal prvi puta je opisao Pettersson 1979. godine [139]. Fibrinsko ljepilo potiče cijeljenje djelovanjem na fibroblaste uzrokujući sintezu kolagena te ima prednost biorazgradivosti. Tijekom godina bilo je nekoliko izvještaja o uspjehu ovom tehnikom, no broj tretiranih pacijentica je mali i veličina fistuloznog kanala je često bila iznimno malena [140-142]. Elektrokoagulacija fistuloznog kanala, transvaginalno ili transuretralno, bila je uspješna u malom broju bolesnica s fistulama manjim od 3 mm [143]. Tehnika uključuje upotrebu sitne elektrode i minimalne struje koagulacije tako da se rizik povećanja veličine fistule zadrži na minimumu. Elektrokoagulacija zatvara kanal fistule, čime se mokraćni mjehur i vaginalno tkivo zatvaraju.

Posljednjih godina se uspješno liječilo male vezikovaginalne fistule (< 0,5 cm) kombiniranom drenažom urina i endoskopskom elektrokoagulacijom sa ili bez

upotrebe fibrinskog ljepila, nakon koje slijedi trajna kateterizacija 2 - 4 tjedna [85, 144, 145].

Kod ozljeda uretera, spontano zacjeljivanje male (manje od 5 mm) lezije u zdravom tkivu može se očekivati ako se J proteza može postaviti preko mjesta fistule i ostaviti četiri do osam tjedana [85, 146]. Tijekom prvih sedam dana nakon postavljanja J proteze, potrebno je postaviti urinarni kateter za drenažu mokraćnog mjehura kako bi se spriječio vezikoureteralni refluks. Pacijentice dobivaju empirijski profilaktički antibiotik koji smanjuje incidenciju razvoja akutnog cistitisa ili pijelonefritisa. Aktivna upala zdjelice isključuje kirurški zahvat. UZV-om i radiološki vođena perkutana nefrostoma omogućuje privremenu urinarnu drenažu do operacije. Balon stenti postavljeni perkutano ili J proteze postavljene cistoskopski mogu proširiti ureter opstruiran kirurškim klipsama, šavovima ili fibrozom te olakšati drenažu [85]. Međutim, sve je to u većini slučajeva samo privremeno rješenje.

Konzervativna terapija ima različitu uspješnost, što ovisi o uzroku, veličini i mjestu fistule. Nažalost, u većini slučajeva, ove konzervativne metode ne uspijevaju i operativni zahvat je neophodan. Postoji nekoliko tehnika i pristupa. Izbor ovisi o vrsti, broju i lokaciji fistula, sklonostima pacijentica, te kirurškom iskustvu. Bolja preoperativna dijagnoza omogućava bolje kirurško planiranje.

Klinički pregled je od iznimne važnosti. Mjesto fistule i okolno tkivo moraju se temeljito proučiti. Ukoliko su prisutni znakovi akutne upale, edem, nekroza ili druga patologija mokraćnog mjehura, tada se operacija treba odgoditi sve dok se navedeni problemi ne riješe. U preoperativnom planiranju, bilo koji ožiljak na mjestu fistule, tijesna veza sa susjednim organima, rigidnost vagine ili prethodna radioterapija zdjelice mogu promijeniti kirurški pristup i tehniku.

Vezikovaginalne fistule, kao i druge urogenitalne fistule, uzrokuju brojne psihosocijalne, ekonomske i medicinske probleme te umanjuju kvalitetu života pacijentica. Potrebno je pacijentice odmah uputiti pojedincima s iskustvom u liječenju urogenitalnih fistula, budući da prvi pokušaj popravka ima najveću vjerojatnost uspjeha transvaginalno. Uspješan operativni zahvat može se očekivati u 80-90% bolesnica, međutim, može biti potrebno više operacija [85, 147].

U bolesnica s uznapredovalom tumorskom bolesti ili brojnim komorbiditetima operativni zahvat možda neće biti izvediv. Ovim pacijenticama treba se omogućiti trajna drenaža mokraćne, bilo preko urinarnog katetera ili postavljanjem perkutanih nefrostoma [85].

Trenutno nema konsenzusa o vremenskom intervalu za spontano cijeljenje te kada će se odustati od konzervativnog liječenja i razmotriti operativni zahvat. Razdoblje kateterizacije prije kirurške korekcije je uobičajeno i pacijentici smanjuje simptome. Obično se rekonstrukcijski zahvat odgađa za tri do šest mjeseci kako bi se smanjili upala i edem. To je svakako pravilo za liječenje velikih, složenih fistula [85, 138, 149]. Međutim, potvrđeno je da je rano kirurško liječenje jednostavnih, ijtrogenih fistula vrlo uspješno te smanjuje fizičke i psihičke probleme u životu pacijentica.

Vrijeme izvođenja rekonstruktivnog zahvata urogenitalne fistule ovisi o kirurškoj spremnosti okolnog tkiva. Ukoliko je tkivo zdravo, bez upale i maligniteta, može se pristupiti zahvatu. To je primjenjivo za opstetričke ozljede, uključujući ozljedu uretre, mokraćnog mjehura i prisutne vezikouterine fistule. Nakon ginekološke operacije, 6 do 12 tjedana je dostatno da većina granulacijskog tkiva zacijeli, što povećava šanse za uspješan popravak. U slučajevima kada je tkivo zdravo, može se razmotriti raniji rekonstruktivni zahvat. Tijekom razdoblja do operativnog liječenja, kateterizacija mokraćnog mjehura može smanjiti simptome i omogućiti spontano zatvaranje fistule

[148]. Ekscizija i zatvaranje fistuloznog kanala unutar jednog do dva tjedna od pojave curenja urina postali su uobičajeniji [149-151], čak i kod svježih opstetričkih fistula [152].

Što se tiče kirurškog liječenja ureteralnih fistula, vrijeme kirurškog popravka je kontroverzno [153, 154]. U životinjskom modelu, zacjeljivanje sluznice nakon ureterotomije je završeno nakon tri tjedna i premošćivanje defekta glatkim mišićima je završeno nakon šest tjedana [155]. Ukoliko ureter razvije opsežnu fibrozu, angulaciju ili nedovoljnu regeneraciju glatkih mišića, peristaltika se možda neće vratiti. Navedeni rad govori u prilog za trenutni popravak ureteralne fistule, kad god je to moguće.

1.12. Kirurška terapija

Bez obzira na pristup i tehniku kirurškog zahvata, opća načela vezana uz rekonstruktivnu kirurgiju vezikovaginalne fistule ostaju ista. Mjesto rekonstrukcije treba biti bez tkivne napetosti i nepropusno, uz korištenje svih metoda antiseptike i asepse. Tkiva na mjestu popravka trebaju biti zdrava, bez nekroze, ishemije i upale te ukoliko je potrebno treba koristiti dobro vaskularizirani režanj koji se postavi na mjesto prethodno ekscidiranog i zatvorenog fistuloznog kanala. Prvi pokušaj operativnog liječenja vezikovaginalne fistule ima najveću stopu uspjeha, što znači da operacija mora biti dobro planirana i obavljena od kirurga koji ima iskustvo u liječenju fistula [85, 149].

Operativnom liječenju vezikovaginalne fistule može se pristupiti transvaginalno, transabdominalno ili kombinirano. Transvaginalni pristup ima nižu stopu komplikacija i kraći je postoperativni oporavak. Transabdominalni pristup koristi se kada se fistula

ne može vizualizirati, kada se na nju ne može lako pristupiti transvaginalno, ili kada postoji više fistuloznih otvora [85, 149].

Vrijeme kirurške intervencije trebalo bi težiti postizanju kompromisa između želje za oslobađanjem pacijentice od konstantnog curenja urina kroz vaginu i optimalnih uvjeta za zatvaranje fistuloznog kanala. Ukoliko je prisutno devitalizirano tkivo ili cistitis, kirurški zahvat treba odgoditi 3 - 6 mjeseci kako bi se omogućilo cijeljenje upale i smanjenje edema. Čak i odgoda od 1 - 2 godine nije neobična nakon nastanka defekta zračenjem. Redoviti klinički pregledi su temelj za odabir najranijeg datuma kirurškog rekonstruktivnog zahvata. Prvi korak prije kirurškog zahvata je liječenje akutne infekcije antibioticima, dok se tkivne naslage moraju ukloniti i iz mokraćnog mjehura i vagine [85, 138, 149].

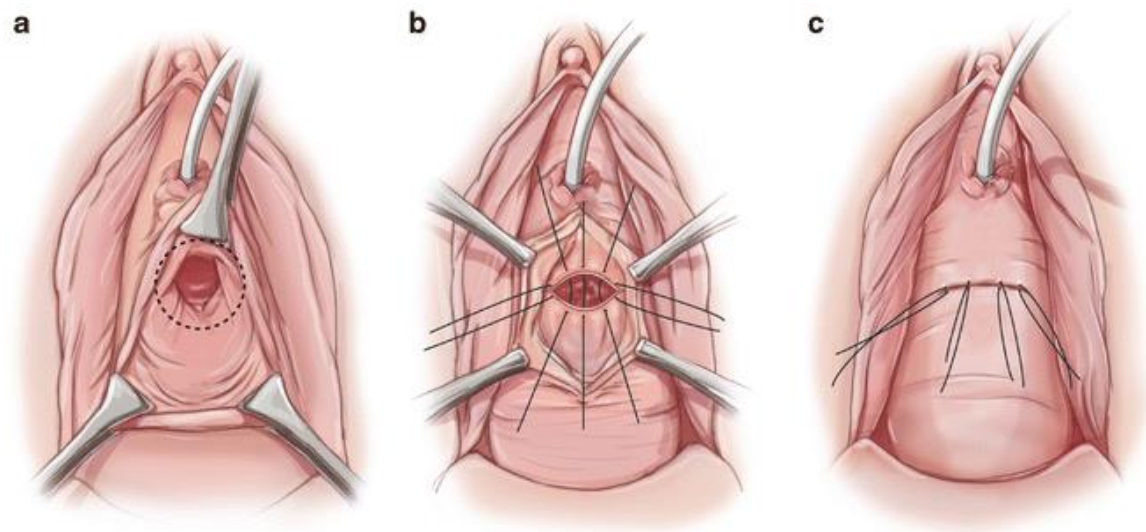
Izbor kirurškog pristupa ovisi o kirurgovom iskustvu, tipu i mjestu fistule, te o pacijentičnim željama, koje se također moraju uzeti u obzir [145].

U razvijenim zemljama, vezikovaginalna fistula se najčešće razvija na vaginalnom bataljku nakon abdominalne histerektomije. Transvaginalni pristup povezan je s nižom stopom morbiditeta i s istim uspjehom, čak i za duboke i velike fistule, nego kod transabdominalnog pristupa. Također, pristup ovisi i o vrsti vaskulariziranog reznja koji će se koristiti prilikom rekonstruktivnog zahvata, o kojem ovisi smještaj fistuloznog kanala u vagini, bilo proksimalno (peritonealni) ili distalno (Martius) [85, 132, 151].

1.12.1. Transvaginalni pristup

Transvaginalni pristup rekonstruktivne kirurgije vezikovaginalne fistule nudi prednost izbjegavanja laparotomije i otvaranja mokraćnog mjehura, minimalnog gubitka krvi,

brzog postoperativnog oporavka i kraćeg boravka u bolnici [156]. Pokazalo se da su stope uspjeha jednake onima kod transabdominalnog pristupa [157].

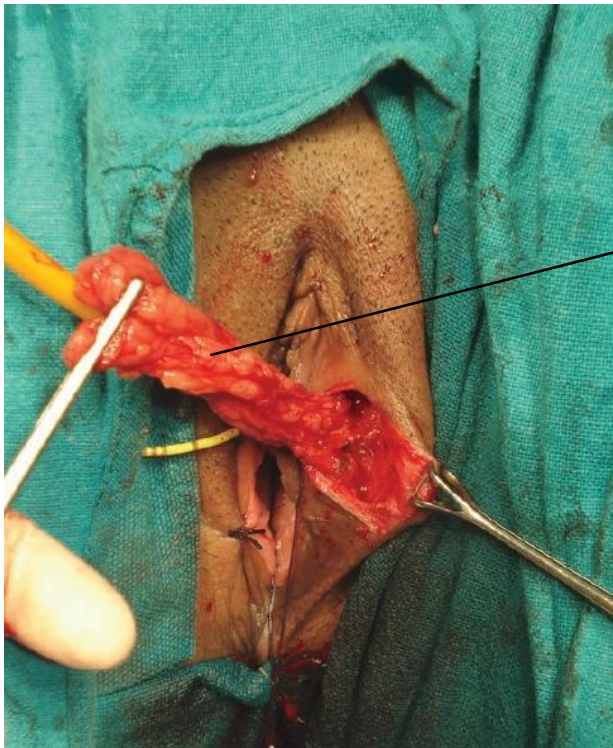


<https://obgynkey.com/vaginal-fistula-repairs/>, pristupljeno 21.7.2019.

Slika 3. Prikaz Latzkovog rekonstruktivnog postupka zatvaranja vezikovaginalne fistule. Cirkumferentna incizija i mobilizacija vaginalne stijenke oko fistuloznog kanala nakon koje slijedi zatvaranje vaginalne stijenke rezultirajući preklapajućom šavnom linijom.

Za rekonstrukciju se najčešće koristi tehnika vaginalnog preklopa, odnosno Latzkov postupak [85, 158, 159] (Sl. 3). Ova vrsta rekonstrukcije ne zahtijeva izrezivanje fistuloznog kanala jer rubovi osiguravaju adekvatnu čvrstoću za prvi sloj šavova. Koristi se preklap u obliku slova U s fistulom u podnožju. Prednji vaginalni zid se mobilizira. Vaginalna stjenka se ekscidira kako bi se omogućilo postavljanje vaginalnog preklopa, tako da će linija šivanja biti smještena niže od podležećeg defekta. Koristi se resorptivni konac 2-0 ili 3-0 pojedinačnom tehnikom šivanja. Oštećeni vaginalni zid se zatvara u slojevima iznad fistule. Rezultirajuće vaginalno skraćivanje gotovo je zanemarivo i bez posljedica. Postoji stalna rasprava o tome

treba li ekscidirati fistulozni kanal ili ne [156, 160]. Protivnici smatraju da će ekscizija povećati veličinu fistulog defekta i potencijalno smanjiti čvrstoću tkiva i mogućnost cijeljenja. Fistula se zatvara poprečno, vodeći računa da se invertira sluznica mokraćnog mjehura. Drugi sloj šava jača zid mjehura.

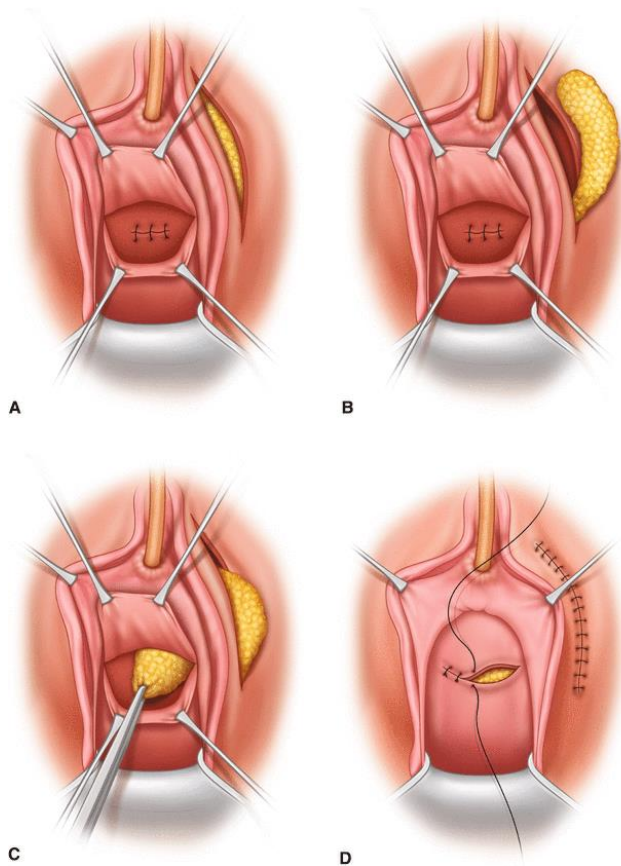


Vaskularni režanj masnog tkiva iz lijeve velike usne (Martius graft)

http://www.indianjurol.com/viewimage.asp?img=IndianJUrol_2007_23_4_372_36709_2.jpg,

pristupljeno 23.7.2019.

Slika 4. Prikaz postupka dobivanja vaskularnog reznja masnog tkiva iz jedne od velikih usana (Martius graft).



https://link.springer.com/chapter/10.1007/978-1-4939-6554-0_22, pristupljeno 23.7.2019.

Slika 5. Prikaz incizije velikih usana i mobilizacije vaskularne peteljke masnog tkiva te interpozicije na mjesto zatvorenog prijašnjeg fistuloznog kanala, kako bi se ojačala šavna linija te omogućilo uspješnije cijeljenje.

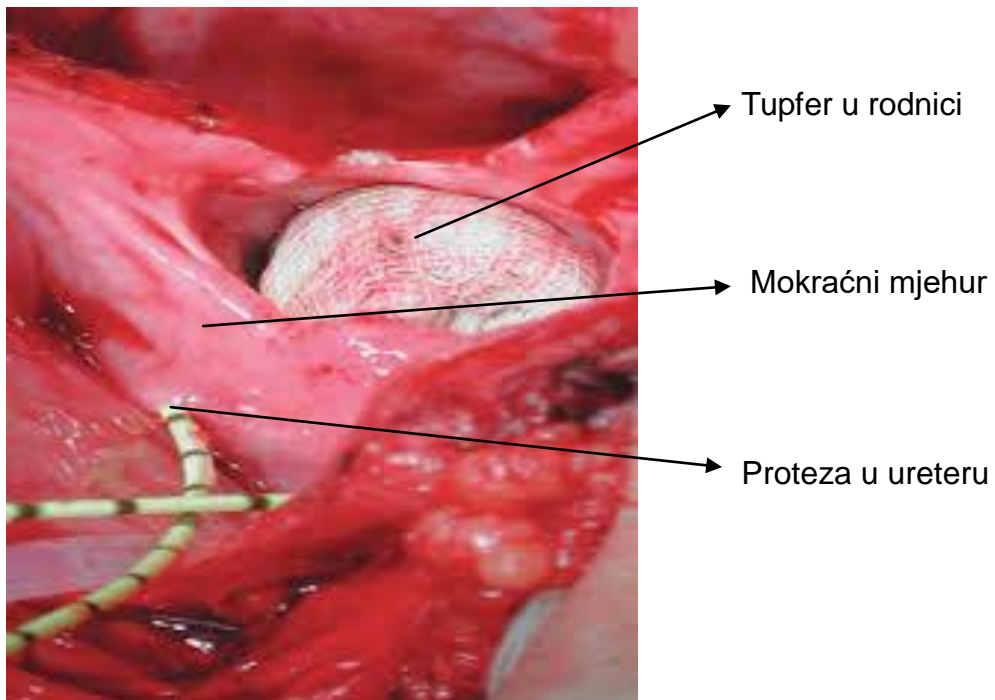
Za dobivanje dodatnog sloja zdravog, vaskulariziranog tkiva između mjesta prijašnjeg fistuloznog kanala i vaginalnog zida koristi se Martiusov režanj uzet iz labijalne masti na vaskulariziranoj peteljci koji pojačava tkivo, poboljšava cijeljenje i povećava uspjeh kirurškog liječenja (Sl. 4, sl. 5). Međutim, upotreba vaskulariziranih reznjeva nije potrebna ukoliko je fistula mala i nekomplikirana [161]. Dubokom smještaju fistule na vaginalnom zidu doprinosi nekroza tkiva posljedično zdjeličnoj radioterapiji ili

dugotrajan porod s rezultirajućom histerektomijom. Navedene vezikovaginalne fistule su obično većeg promjera, s većom površinom fibroze i tkivnim ožiljkom, te stoga zahtijevaju drugačije metode kirurškog liječenja. Schlunt Eilber i sur. [102] su tijekom 10-godišnjeg razdoblja pratili 207 žena, kojima su na mjesto ekscidirane fistule postavljeni vaskularizirani reznjevi. Rezultati su pokazali da je peritoneum izvrstan izvor reznjeva u liječenju složenih proksimalno smještenih vezikovaginalnih fistula s uspjehom sličnim kao kod korištenja Martius reznjeva. Drugi autori su pokazali veću uspješnost izlječenja i smanjenog broja recidiva u transabdominalnom pristupu, neovisno o tipu i uzroku fistule, koristeći vaskularni reznj [162]. Uspjeh uvelike ovisi i o stanju krvnih žila u vaskularnom reznju.

1.12.2. Transabdominalni pristup

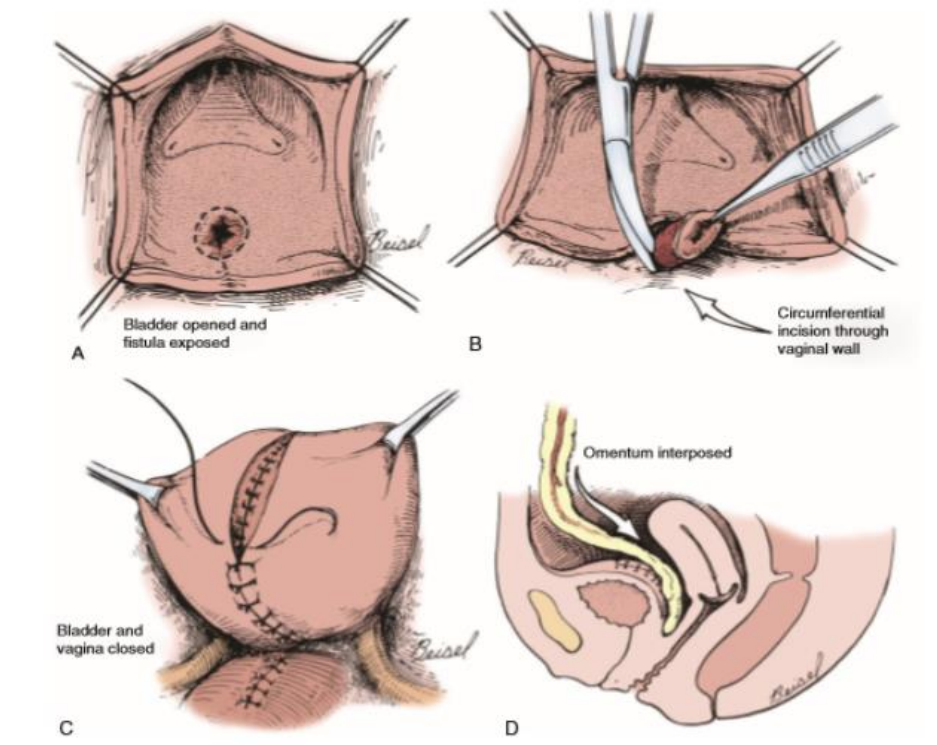
Transabdominalni pristup kirurškog liječenja vezikovaginalne fistule je indiciran ukoliko je vidljivost defekta kroz vaginu neadekvatna (visoko smještena fistula, retrahirani defekt ili anatomska uska vagina) ili je fistula blisko smještena uz ušća uretera te kod višestrukih fistula [85, 163]. Glavna prednost transabdominalnog pristupa je da se omentum može koristiti kao vaskularizirani reznj. Time je poželjan pristup za popravak složenih, višestrukih, recidivnih fistula, ili kada je fistula nastala kao komplikacija radioterapije te ukoliko postoji druga patologija zdjelice [165].

Reznj, bilo omentalni ili peritonealni, služi za stvaranje dodatnog sloja u cijeljenju, za ispunjavanje mrtvog prostora i za dovod dodatne krvne opskrbe u područje prijašnjeg fistuloznog defekta. Najčešće su korišteni za kirurško liječenje postradijacijskih fistula ili za ograničavanje ožiljnog tkiva i smanjenje stres inkontinencije u bolesnica nakon zatvaranja fistule smještene na uretri i vratu mokraćnog mjehura [85, 149, 165].



https://www.ijcmr.com/uploads/7/7/4/6/77464738/ijcmr_2255_v2_1.pdf, pristupljeno 25.7.2019.

Slika 6. Prikaz većeg defekta između mokraćnog mjehura i vagine (vidljiv tupfer u vagini) nakon otvaranja mokraćnog mjehura u medijalnoj liniji. Također se vidi i položaj ureteralnih ušća u odnosu na vezikovaginalnu fistulu u koja se postavje J proteze kako bi se izbjeglo njihovo oštećenje tijekom rekonstruktivnog zahvata.



[https://www.urologic.theclinics.com/article/S0094-0143\(18\)30071-5/pdf](https://www.urologic.theclinics.com/article/S0094-0143(18)30071-5/pdf), pristupljeno 26.7.2019.

Slika 7. Prikaz O'Conorovog pristupa. Nakon medijalne laparotomije na mokraćni mjehur se pristupa ekstraperitonealno te se otvori u medijalnoj liniji, prikaže se fistulozni otvor koji se cirkumferentno ekscidira i zašije posebno vagina i posebno mokraćni mjehur na mjestu prijašnjeg defekta. Mokraćni mjehur se zatvori u dva sloja. U većini slučajeva se omentum mobilizira i postavi na mjesto zatvorenog defekta kako bi se ojačala šavna linija i ubrzalo cijeljenje.

Većina autora koristi O'Conorov pristup, koji ima stopu uspjeha od 85 - 100% [85, 149, 164] (Sl. 7). Nakon medijalne laparotomije pristupi se na mokraćni mjehur i nakon mobilizacije peritoneuma mokraćni mjehur se otvara u medijalnoj liniji stražnje stijenke te se transvezikalno pristupi na fistulozni kanal [85, 165]. J proteze se mogu postaviti kako bi se lakše identificirali ureteri i izbjeglo njihovo intraoperativno oštećenje (Sl. 6). Mokraćni mjehur se dijelom oštro, dijelom tupo odvoji od vagine i

mobilizira te se fistula ekscidira. Mokraćni mjehur i vagina se zatim zasebno zatvaraju sa šavnim linijama okomitim jedna na drugu. Omentum se potom mobilizira te provuče kroz inciziju na peritoneumu do mjesta prethodno zatvorenog defekta gdje se fiksira šavima. Alternativni vaskularni režnjevi uključuju peritoneum zdjelice [166] ili stražnji zid mokraćnog mjehura [167].

Ekstraperitonealni abdominalni pristup koristi se za zatvaranje malih jednostavnih vezikovaginalnih fistula u kojima prednja cistotomija omogućuje pristup fistuloznom otvoru, a slobodni sluznički režanj mokraćnog mjehura koristi se za zatvaranje defekta fistule [168]. Budući da je vidljivost ograničena ovom tehnikom isto kao i uporaba omentuma za vaskularizirani režanj, većina kirurga ipak preferira intraperitonealni transabdominalni pristup.

U nekim slučajevima, kirurško zatvaranje vezikovaginalne fistule opetovano neće uspjeti zbog postojeće zdjelice maligne bolesti, teškog oštećenja zračenjem i / ili velikog gubitka mekih tkiva kod obstetričke fistule. Zbog navedenih tkivnih oštećenja zdjelice, neke pacijentice jednostavno ne mogu biti kandidati za rekonstruktivni popravak. Njima se može razmotriti kirurški zahvat preusmjerenja mokraće, bilo u obliku ureteroileostomije ili ortotopičke zamjene mokraćnog mjehura. Kod pacijentica koje zbog raznih morbiditeta nisu kandidati ni za jedan operativni zahvat, curenje urina na vaginu rješava se perkutanom ureteralnom okluzijom i postavljanjem perkutanih nefrostoma [85, 169]. U zemljama u razvoju, gdje su ureteralne proteze i pribor za urostomu preskupi ili nedostupni, derivacija urina putem ureteroileostome ili kontinentne ortotopičke zamjene mokraćnog mjehura tankim crijevom često se ne prakticira, što predstavlja brojna etička pitanja vezano uz alternativni način rješavanja vezikovaginalne fistule [170]. U takvim situacijama u bolesnika kod kojih je nemoguće učiniti rekonstruktivan zahvat zatvaranja vezikovaginalne fistule, koristi se derivacija

urina pomoću ureterosigmoidostomije. Navedena derivacija bi trebala biti posljednja operativna opcija jer kao takva ima značajne metaboličke komplikacije i neoplastični potencijal.

I dalje nema jedinstvenog konsenzusa koji je najpovoljniji put u rekonstruktivnom liječenju vezikovaginalne fistule. Općenito, jednostavnim i malim fistulama se pristupa vaginalno, dok se kompleksne fistule obično liječe ili vaginalnim pristupom uz pojačanje prijašnjeg fistuloznog kanala vaskularnim režnjem tkiva ili putem abdominalnog pristupa. Većina ginekologa ipak preferira vaginalni pristup koji smanjuje intraoperativne komplikacije otvorenog pristupa, boravak u bolnici, gubitak krvi, postoperativnu bol te ima ekvivalentan uspjeh u usporedbi s abdominalnim pristupom [171]. Međutim, može doći do skraćivanja vagine i formiranja mrtvog prostora, koji je izvor infekcije i upale [172]. Kontraindikacije vaginalnom pristupu uključuju izrazito krutu vaginalnu stijenu oko fistuloznog defekta, mokraćni mjehur malog kapaciteta, operacija koja zahtijeva ureteralnu reimplantaciju, zahvaćenost drugih zdjeličnih struktura, vaginalna stenoza [165, 173].

1.12.3. Laparoskopski pristup

Laparoskopsko liječenje vezikovaginalne fistule prvi puta je opisao 1994. godine Nezhat i sur. [174]. Tehnika se i dalje nastavlja razvijati i nastoji postići stope uspjeha ekvivalentne onima transabdominalnog pristupa, istovremeno izbjegavajući morbiditet otvorene operacije i skraćivanje postoperativnog vremena oporavka. Chibber i sur. [164] opisali su laparoskopski pristup O'Conorove tehnike 2005. godine. Pokazali su uspjeh u gotovo svih pacijenata (sedam od osam). Stope uspjeha s laparoskopskim pristupom bile su čak 93% u 26 mjeseci postoperativno

[175]. Korištenje omentalnih vaskularnih reznjeva također je pokazalo dobre rezultate, čak i nakon neuspjeha liječenja transvaginalnim putem [67, 176].

Tehnika uključuje cistoskopsko postavljanje ureteralnih proteza i katetera kroz samu fistulu, kako bi se olakšala identifikacija navedenih struktura tijekom laparoskopske disekcije. Nekoliko je studija pokazalo da je ova tehnika izvediva, ali broj pacijentica je mali, a rezultati se oslanjaju na odabir pacijentica i ranija laparoskopska iskustva [150, 164, 177, 178].

Nekoliko drugih studija pokazalo je učinkovitost laparoskopske tehnike za liječenje vezikovaginalnih fistula. Abdel-Karim i sur. [179] proučavali su laparoskopsko transperitonealno ekstravezikalno zatvaranje supratrigonalne vezikovaginalne fistule u 15 bolesnica. Kriteriji isključivanja bile su maligne, postradijacijske i rekurentne fistule. Provedeno je rekonstruktivno laparoskopsko transperitonealno ekstravezikalno kirurško liječenje vezikovaginalne fistule. Mokraćni mjehur se uzdužno zašio, dok je vagina zatvorena okomito uz interpoziciju omentalnog vaskularnog reznja. Mokraćni mjehur je dreniran nakon operacije pomoću uretralnog katetera kroz 3 tjedna. U postoperativnom praćenju nakon 18.9 ± 8.6 mjeseci, sve pacijentice su bile izliječene. Nije bilo komplikacija tijekom ili nakon operacije. Autori su zaključili da je laparoskopsko transperitonealno ekstravezikalno zatvaranje vezikovaginalne fistule sigurno i djelotvorno. Abdel-Karim i sur. [180] su opisali laparoskopsku kiruršku operaciju jednog mjesta ulaza (LESS) za ekstravezikalno kirurško liječenje vezikovaginalne fistule. Uključili su pet pacijentica sa supratrigonalnom vezikovaginalnom fistulom nastalom nakon ginekoloških postupaka i poroda. Autori su zaključili da je LESS ekstravezikalno zatvaranje vezikovaginalne fistule tehnički izvediv i djelotvoran postupak koji se pridržava svih načela

transabdominalnog otvorenog kirurškog popravka. Ova tehnika ima znatno nižu stopu morbiditeta, ali zahtijeva napredne laparoskopske vještine.

Kumar i sur. su zaključili da, kao alternativu tradicionalnom otvorenom rekonstruktivnom popravku, laparoskopski pristup liječenju vezikovaginalne fistule zahtijeva dugogodišnje laparoskopsko iskustvo, osobito kirurgije dna zdjelice [181]. Laparoskopska tehnika zatvaranja vezikovaginalne fistule nije postigla široko prihvaćanje zbog tehničkih izazova koje predstavlja čak i kvalificiranim laparoskopskim kirurzima.

Laparoskopsko kirurško liječenje vezikovaginalne fistule bez otvaranja mokraćnog mjehura i upotrebe intrakorporalnih šavova uz interpoziciju omentalnog vaskularnog reznja je izvediv postupak kod odabranih bolesnica. Bit će koristan dodatak transvaginalnom putu zatvaranja fistula ako se smanji intraoperativni i postoperativni morbiditet otvorenog abdominalnog pristupa. Laparoskopski pristup se najčešće koristi u istim indikacijama kao i transabdominalni, kao što je duboki smještaj vezikovaginalne fistule u kojem bi vaginalna operacija bila anatomske izazovna. Iako laparoskopski pristup liječenja vezikovaginalnih fistula u stručnim rukama može pružiti visoku stopu uspjeha, nije široko prakticiran zbog visokih troškova i velikih krivulja učenja samog zahvata navedenim pristupom [182, 183].

Teško je očekivati da će postojati samo jedan postupak kao optimalna operacija za sve bolesnice s vezikovaginalnom fistulom s obzirom na varijabilnost etiologije, smještaja i veličine same fistule te stručnosti pojedinog kirurga.

1.12.4. Robotski asistirana kirurgija

Uspješno robotski asistirano zatvaranje vezikovaginalne fistule prvi put je objavljeno 2005. godine [184]. Opisana je tehnika s pet otvora za ulaz instrumenata te cistoskopsko plasiranje proteza u ureteralna ušća te stent kroz vezikovaginalnu fistulu i postavljanje vaginalnog tupfera za održavanje pneumoperitoneuma tijekom zahvata [185]. Uspješno zatvaranje vezikovaginalne fistule potvrđeno je zadržavanjem pneumoperitoneuma nakon uklanjanja vaginalnog tupfera. Prednosti robotske tehnike uključuju trodimenzionalnu vizualizaciju, instrumente sa zglobovima koji smanjuju kutna odstupanja i tehnički jednostavnije plasiranje šavova i vezanje čvorova.

Laparoskopski pristup uz robotsko asistiranu rekonstruktivnu kirurgiju je najnovija tehnologija korištena u liječenju vezikovaginalnih fistula. Melamud i sur. [184] su među prvima objavili uspješnu robotsku rekonstrukciju vezikovaginalne fistule koristeći DaVinci™ sustav. Zahvat je trajao 280 min uz gubitak krvi od 50 ml. Postoperativno praćenje nakon 16 tjedana potvrdilo je zatvorenost posthisterektomijske proksimalno smještene vezikovaginalne fistule [184]. Drugi autori su također izvijestili o izvrsnim rezultatima navedene tehnike [175, 186-190]. Međutim, unatoč dobrim rezultatima, robotski asistirana kirurgija treba daljnju procjenu, kao i daljnja randomizirana kontrolirana istraživanja, koja bi potvrdila njezin uspjeh. Nedostaci robotski asistiranih zahvata u liječenju vezikovaginalnih fistula uključuju veliku krivulju učenja, vrijeme, cijenu i dostupnost, kao i iskustvo kirurga.

1.13. Komplikacije

Prvi operativni zahvat je najbolja prilika za uspješno zatvaranje fistule. Ponovna pojava urogenitalne fistule javlja se u 7 do 20% bolesnika [85, 191]. Svaki sljedeći zahvat smanjuje mogućnost uspješnog liječenja. Stoga ponovna potreba rekonstruktivnog zahvata zahtijeva potpunu procjenu mokraćnog mjehura, uretera i bubrega prije planiranja naknadnih operacija. Najčešće mjesto recidiva fistule nalazi se rubno od mjesta prethodne fistule i sada šavne linije [85]. Ukoliko postoji infekcija, liječi se odgovarajućim antibioticima prema smjernicama ili prema antibiogramu. U svakom sljedećem zahvatu mora se koristiti režanj vaskularnog tkiva (labijalno masno tkivo, omentum, peritoneum) ovisno o mjestu fistule. Također se prije odlučivanja o ponovnom operativnom zahvatu može pokušati drenaža urina pomoću urinarnog katetera ili perkutane nefrostome [149]. Intravezikalni šavovi mogu djelovati kao mjesto početka stvaranja i organiziranja mokraćnih kamenaca, koji dalje mogu uzrokovati smetnje mokrenja te podlogu za uroinfekt [85].

1.14. Rana

Rana je prekid anatomske i funkcionalne cjelovitosti tkiva ili organa. Samim nastankom pokreće se složeni kaskadni mehanizam cijeljenja rane, čiji je cilj nadomjestiti oštećeno tkivo vitalnim te ponovno uspostaviti anatomsku i funkcionalnu cjelovitost. Postoje 4 faze cijeljenja rane koje se međusobno preklapaju: hemostaza i upala, proliferacija, maturacija i remodeliranje te kontrakcija [192, 193]. Cijeljenjem rane pokreće se stanični odgovor na oštećenje tkiva i uključuje aktivaciju keratinocita, fibroblasta, endotelnih stanica, makrofaga i trombocita. Proces uključuje migraciju stanica i aktiviranje endotelnih stanica za proces angiogeneze. Mnogi faktori rasta i citokini koje oslobađaju navedeni tipovi stanica koordiniraju i održavaju cijeljenje rane. Kada se postigne hemostaza, akutne rane primarno zacjeljuju prolazeći kroz pravilni slijed nekoliko faza koje uključuju upalu, epitelizaciju, fibroplaziju i sazrijevanje [192 - 196].

1.14.1. Faze cijeljenja rane

Hemostaza i upala

Odmah nakon nastanka ozljede pokreće se unutarnja i vanjska kaskada, koja je rezultat kontrakcije krvnih žila, stvaranja trombocitnog čepa i koagulacije. Oštećene stanične membrane oslobađaju tromboksan A₂ i prostaglandin 2-alfa koji su jaki vazokonstriktori te se male krvne žile unutar rane sužavaju kako bi osigurale hemostazu tijekom 5 do 10 min. Oštećenjem krvnih žila dolazi do nakupljanja trombocita, aktivacije kaskade zgrušavanja i oslobađanja faktora rasta i citokina koji su važni za pokretanje i održavanje procesa cijeljenja rane (PDGF, TGF b, PAF)

[197]. Organizacija fibrina rezultira stabilizacijom rane i osigurava privremeni skelet za proces daljnjeg cijeljenja. Stvoreni fibrinski ugrušak podloga je za nakupljanje upalnih stanica [192, 193, 198, 199].

Upalna faza počinje u trenutku oštećenja tkiva i osnovni je pokretač cijeljenja. Traje obično tri dana, osim u prisustvu infekcije ili drugih čimbenika povezanih s poremećajima cijeljenja rane. Dijeli se na ranu i kasnu upalnu fazu. Ključne komponente ove faze su povećana vaskularna permeabilnost, oslobađanje brojnih staničnih medijatora i posljedična kemotaksija upalnih stanica u područje ozljede [192].

U ranoj upalnoj fazi dolazi do fibrinolize. Fibrinski ugrušak, koji je nastao u hemostatskoj fazi, mora se rastopiti kako bi se omogućila lakša migracija upalnih stanica i da se prevenira kompletna opstrukcija krvnih žila i daljnje narušavanje perfuzije [192].

U kasnoj fazi upale trombociti otpuštaju trombocitni faktor rasta i transformirajući faktor rasta beta, koji difundiraju iz rane u okolno tkivo, stimulirajući ulazak upalnih stanica u područje rane. Unutar 6 h od ozljede kemotaksija rezultira migracijom i koncentracijom polimorfonuklearnih leukocita, koji pomoću lizosomskih enzima sudjeluju u fagocitozi bakterija i staničnog debrisa. Mastociti degranuliraju, oslobađajući histamin i druge medijatore vazodilatacije i stanične migracije. Otpuštanje vazoaktivnih tvari iz mastocita čini male krvne žile propusnima za molekularne i stanične medijatore upalnog odgovora. Nastalo nakupljanje plazme i staničnih elemenata klinički se bilježi kao edem ili oticanje. Mononuklearni leukociti se akumuliraju nakon 2 - 3 dana i transformiraju se u makrofage [192, 198, 200]. Oni su bitni ne samo za fagocitozu, već su i bogati izvor bioloških staničnih regulatora koji

su neophodni za inicijaciju i napredak cijeljenja rane. Otpuštaju citokine i faktore rasta u ranu te na taj način stimuliraju fibroblaste, keratinocite i endotelne stanice da obnavljaju oštećene krvne žile.

Sinteza i razgradnja proteina izvanstaničnog matriksa važna je u daljnjem cijeljenju. Razgradnja proteina regulirana je enzimima proteazama. Kod normalnog cijeljenja rana razgradnja proteina je kontrolirana inhibitorima poput TIMP-1 [201]. Kod urednog i uspješnog cijeljenja rane postoji ravnoteža između stvaranja proteaza i njihovih inhibitora. Kod kroničnih rana, normalna progresija cijeljenja obično se zaustavlja u ovoj upalnoj fazi. Prisutnost nekrotičnog tkiva, detritusa i bakterija rezultira abnormalnom proizvodnjom proteinaza, koje mijenjaju ravnotežu upale i narušavaju funkciju citokina važnih za daljnje cijeljenje.

Proliferativna faza

Proliferativna faza sastoji se od angiogeneze, proliferacije fibroplasta i epitelizacije. Kao odgovor na metaboličko oštećenje u rani slijedi angiogeneza, odnosno stvaranje novih krvnih žila. Hipoksija, koja je posljedica ozljede ili neadekvatnog lokalnog krvotoka, glavni je stimulator angiogeneze, koja je neophodna da bi se mogla ponovno uspostaviti adekvatna krvna opskrba ozlijeđene regije za dovod hranjivih tvari i odvod neželjenih štetnih tvari. Nove krvne žile formiraju se kao kapilare, koje se šire iz postojećih malih krvnih žila s rubova rane te međusobno stvaraju anastomoze, formirajući novu kapilarnu mrežu [202, 203].

Fibroplazija se sastoji od proliferacije fibroblasta, nakupljanja glikoproteina i mukopolisaharida i proizvodnje kolagena.

Započinje stvaranjem granulacijskog tkiva koje se sastoji od mezenhimnih i nemezenhimnih stanica ugrađenih u ekstracelularni matriks, čija je uloga potpora tkivu i djeluje kao centar za staničnu diferencijaciju i popravak. Ekstracelularni matriks sastoji se od velikih netopivih proteina stvorenih od fibroblasta i topivih proteina koje su stvorili keratinociti [204, 202]. Postoje dva osnovna tipa proteina matriksa: fibrozni proteini – kolagen i elastin, te adhezivni proteini – fibronektin i laminin.

Fibroblasti se transformiraju iz mezenhimalnih stanica i obično su prisutni u rani unutar 24 h od ozljede te prevladavaju do desetog dana [205]. Vežu se na fibrinski čep ugruška, razmnožavaju se i proizvode glikoprotein i mukopolisaharide. Osim toga, fibroblasti proizvode kontraktilne proteine, miofibroblaste, koji imaju karakteristike stanica glatkih mišića sa sposobnošću kontrakcije i pojavljuju se u rani oko petog dana. Povlačenje rubova rane zajedno ovisi o pokretljivosti tkiva. Miofibroblastične stanice gube se apoptozom prilikom stvaranja ožiljka. Fibroblasti također sintetiziraju kolagen, primarni strukturni protein tijela. Proizvodnja kolagena započinje drugog dana, kada se izlučuje kao amorfni gel bez snage. Maksimalna proizvodnja kolagena ne počinje do 5. dana i traje najmanje šest tjedana [206]. Od svih matričnih proteina najzastupljeniji je kolagen. Postoje različite vrste kolagena [203]. Kolagen tipa 1 i 2 prisutni su u koži, dok se kolagen tipa 3 nalazi u krvnim žilama. Funkcija kolagena je osiguranje strukturnog integriteta i čvrstoće [203, 207, 208].

Rastući kolagenski matriks stimulira angiogenezu. Granulacijsko tkivo je rezultat kombinirane proizvodnje kolagena i stvaranja kapilara.

Kod patološke fibroze, miofibroblasti ne prolaze apoptozu i odgovorni su za fibrozu putem povećane sinteze matriksa i za kontrakciju rane. Bujno ožiljno tkivo može ometati normalnu funkciju organa ili, u slučaju kože, rezultirati keloidom [192, 193, 209].

Epitelizacija se odnosi na proliferaciju bazalnih stanica i migraciju epitelnih stanica koje se pojavljuju u fibrinskom kosturu unutar ugruška [210]. Keratinocitni faktor rasta citokin upravlja epitelizacijom [197]. Cilj te faze cijeljenja je rekonstrukcija zaštitne barijere kože. Proliferacija se nastavlja sve dok pojedinačne stanice nisu okružene stanicama sličnog tipa. U čistoj kirurškoj rani epitelne stanice migriraju prema dolje duboko u dermis. Migracija prestaje kada se sloj obnovio. Nakon kirurškog zahvata ovaj proces je obično završen unutar 48 h. Površni sloj epitela stvara prepreku bakterijama i drugim stranim tijelima te omogućuje daljnji nesmetani proces cijeljenja rane. Međutim, vrlo je tanak, lako puca i ima malu vlačnu čvrstoću.

Proces epitelizacije je otežan u ranama koje nisu primarno zatvorene. U tim ranama povećava se udaljenost epitelne migracije u duljinu, širinu i dubinu rane. Ovaj proces može biti dodatno narušen prisutnošću biofilma i staničnog detritusa na rubu ili bazi rane. Biofilm je izvanstanični matriks proizveden od bakterija koji se veže na bazu rane, potičući upalu i narušavajući epitelizaciju. Epitelne stanice na rubu rane mogu također postati mitotski neaktivne i ne mogu izvršiti replikaciju DNA, neophodnu za proces proliferacije [211].

Maturacija i remodeliranje

Ključni elementi faze sazrijevanja uključuju sintezu i remodeliranje kolagena te promjene u strukturi izvanstaničnog matriksa.

U početku, izvanstanični matriks je građen od fibronektina i fibrina. Potom dolazi do sinteze glikozaminoglikana i proteoglikana, a na kraju kolagena koji postaje glavna bjelančevina ožiljka. Najraširenija je bjelančevina u ljudskom tijelu i kao takva ima presudnu ulogu u uspješnom završetku procesa cijeljenja. Vlačna čvrstoća rane je proporcionalna količini kolagena [212]. Identificirani su brojni tipovi kolagena, no tipovi I i III najzastupljeniji su u procesu cijeljenja. U početku, trostruka uzvojnica (tropokolagen) formirana je od tri proteinska lanca; dva su identični alfa-1 proteinski lanci, a treći je alfa-2 protein. Snopovi tropokolagena se kombiniraju i čine kolagen. Kako se dalje kolagen razgrađuje i reformira, stvaraju se kovalentne poprečne veze koje povećavaju vlačnu čvrstoću.

Remodelacija obuhvaća sintezu i razgradnju kolagena u cilju pojačavanja čvrstoće i otpornosti na istezanje, a traje obično i do dvije godine, nekad čak i dulje [213]. Granulacijsko tkivo karakterizirano je velikom gustoćom krvnih žila, kapilara i velikim brojem različitih stanica. Time su metaboličke potrebe rane velike. Kada je završen proces granulacije, remodelacijom se smanjuje količina krvnih žila i broj stanica, te se tako smanjuje i metabolička aktivnost.

Čvrstoća zacijeljene rane ovisi o međusobnoj povezanosti kolagenskih vlakana. Približno 80% izvorne jakosti tkiva dobije se šest tjedana nakon ozljede, ali promjer i morfologija kolagenih vlakana nemaju izgled normalne kože sve do otprilike nakon 180 dana [214]. Postepeno, tijekom vremena, rana povećava svoju čvrstoću, ali nikada ne može postići 100% svoje prethodne čvrstoće tkiva [194, 195, 215].

Kontrakcija

Približavanje rubova rane odvija se paralelno s ostalim fazama cijeljenja. Kontraktilna

aktivnost miofibroblasta dovodi do pomicanja tkiva prema središtu ozljede, smanjujući time veličinu rane [216]. Fibroblasti reorganiziraju izvanstanični matriks, što također dovodi do kontrakcije rane.

Kvaliteta zacjeljivanja također ovisi o načinu i veličini traume tkiva i prisutnosti faktora koji mogu odgoditi cijeljenje ili smanjiti vlačnu čvrstoću ožiljka. Za kirurške rane, materijal za šivanje, kao i tehnika šivanja, može također pridonijeti konačnom izgledu i čvrstoći. Mirovanje i imobilizacija važni su tijekom neposrednog postoperativnog razdoblja za uspješno zacjeljivanje. Međutim, ograničena fizička aktivnost bitna je tijekom faze sazrijevanja jer lagana napetost povećava vlačnu čvrstoću remodeliranjem, koje se može nastaviti još mnogo godina.

1.14.2. Faktori rasta potrebni za normalno cijeljenje rane

PDGF

PDGF je glikoprotein koji je prvi puta izoliran iz trombocita, a poslije je dokazano da ga izlučuju i endotelne stanice, fibroblasti, makrofagi i glatke mišićne stanice. Potiče staničnu diobu fibroblasta, glatkih mišićnih stanica i angioblasta. Aktivirani fibroblasti proizvode i izlučuju brojne sastavne bjelančevine izvanstaničnog matriksa. Djeluje na glatke mišićne stanice uzrokujući vazokonstrukciju. Stimulira kemotaksiju, proliferaciju i ekspresiju gena te značajno povećava priliiv upalnih stanica i fibroblasta, ubrzavajući formiranje izvanstaničnog matriksa i kolagena i time skraćuje vrijeme za proces cijeljenja rane. Također ima važnu ulogu i u angiogenezi [192, 217, 218].

FGF

FGF1 i FGF2 potiču proliferaciju endotelnih stanica i njihovu organizaciju u cjevaste strukture te tako promiču angiogenezu, rast novih krvnih žila iz već postojećih.

Stimuliraju i proliferaciju fibroblasta, koji dovode do granulacijskog tkiva koje ispunjava šupljinu rane. FGF7 i FGF10 (također poznati kao faktori rasta keratinocita KGF i KGF2) stimuliraju popravak oštećenog tkiva kože i sluznice stimuliranjem proliferacije, migracije i diferencijacije epitelnih stanica, te imaju izravne kemotaktičke učinke na remodeliranje tkiva [192, 217, 218].

EGF

U upalnom procesu jedini izvor EGF-a su trombociti. EGF stimulira stanični rast i diferencijaciju. Djeluje tako da se s visokim afinitetom veže na receptor za epidermalni faktor rasta (EGFR) na površini stanice, aktivirajući intrinzičnu aktivnost tirozin kinaze. Ona pokreće kaskadu prijenosa signala koja rezultira različitim biokemijskim promjenama unutar stanice - porast razine intracelularnog kalcija, povećana glikoliza i sinteza proteina te povećava ekspresiju određenih gena, uključujući gen za EGFR - koji u konačnici dovodi do sinteze DNA i stanične proliferacije. U fibroblastima potiče sintezu bjelančevina i produkciju kolagena [192, 217, 218].

TGF- α

Kao član obitelji epidermalnog faktora rasta (EGF), TGF- α je mitogeni polipeptid. TGF- α je transformirajući faktor rasta koji je ligand za receptor epidermalnog faktora rasta, te aktivira signalni put za staničnu proliferaciju, diferencijaciju i razvoj. Ovaj protein može djelovati kao transmembranski vezani ligand ili kao topivi ligand. TGF- α proizvode makrofagi, moždane stanice i keratinociti. TGF- α inducira razvoj epitela. S obzirom da je TGF- α član porodice EGF, biološka djelovanja TGF- α i EGF-a vrlo su slična. Na primjer, TGF- α i EGF se vežu na isti receptor. Kada se TGF- α veže na EGFR, može inicirati višestruke signalne putove za staničnu

proliferaciju. Važan je čimbenik u cijeljenju rana i embriogenezi te potiče angiogenezu [192, 217, 218].

1.14.3. Poremećaji u cijeljenju rane

Akutna rana je ona koja prolazi kroz pravilan isprepleteni i složeni slijed faza cijeljenja te završava ponovnom uspostavom anatomske i funkcionalne cjelovitosti tkiva. Kažemo da ona cijeli primarno (per primam) [193].

Za kronične rane je karakteristično da faze cijeljenja nisu pravilne i zaustavljaju se u jednoj od faza zacjeljivanja rane i ne napreduju dalje. Postoje razni poremećaji u rani na staničnoj i molekularnoj razini koji utječu na odgođeno cijeljenje. Zastoj u cijeljenju je moguć u bilo kojoj od faza cijeljenja, no najčešće nastaje u upalnoj fazi, uglavnom zbog slabe prokrvljenosti, oksigenacije i nutritivne. To je svaka rana koja uz standardne medicinske postupke liječenja ne cijeli. One ne zacjeljuju sve dok se ne ukloni uzrok koji sprječava daljnji napredak prema sljedećim fazama cijeljenja. Na kraju cijele sekundarno te ne završavaju ponovnom uspostavom anatomske i funkcionalne cjelovitosti. Kroničnom ranom se obično smatra ona koja ne cijeli ni nakon perioda od 3 mjeseca [193, 219].

Jedan od značajnih čimbenika poremećenog cijeljenja je povećana aktivnost proteaza i smanjena aktivnost njenih inhibitora. Kod normalnog cijeljenja njihov nastanak i aktivnost su usko povezani, međutim, u kroničnih rana regulacija je poremećena. Tako dolazi do povećanih razina proteaze i njezine aktivnosti. Ona razgrađuje fibronektin, koji je važan u remodeliranju izvanstaničnog matriksa. Kod kroničnih rana dolazi i do poremećaja citokina i upalnog odgovora. Razina citokina je smanjena te je time i upalni odgovor snižen. Suprimirana je i aktivnost

makrofaga, koji su važni u fagocitozi bakterija i staničnog detritusa [192, 200, 201, 219].

Poremećaj u cijeljenju nastaje i zbog promjene karakteristika samih stanica. Za njih je karakteristično da pokazuju nisku mitotsku aktivnost, dolazi do poremećaja migracije keratinocita, smanjene proliferacije i migracije fibroblasta te promjene staničnog fenotipa fibroblasta i njihovog odgovora na faktore rasta. Također je povećan broj starih stanica i staničnog detritusa [219].

Nedostatak epitelizacije je najvidljivije svojstvo kroničnih rana. Nastaje zbog poremećene migracije keratinocita, koja ovisi o građi izvanstaničnog matriksa te citokinima stvorenih od makrofaga i fibroblasta. Kod kroničnih rana poremećena je struktura izvanstaničnog matriksa, smanjena je aktivnost mitoze te fibroblasti ne reagiraju adekvatno na faktore rasta, što sve utječe na smanjenu migraciju keratinocita.

Promjena sastava izvanstaničnog matriksa također dovodi do poremećene epitelizacije zbog smanjene količine proteina koji tvori ECM ili kao posljedica smanjene produkcije kolagena [203, 212, 219].

1.14.4. Čimbenici koji utječu na cijeljenje rane

Čimbenici koji utječu na proces cijeljenja rane dijele se na opće (vezane za bolesnika) i lokalne (vezane za ranu) [193].

Opći čimbenici otežanog cijeljenja rane vezani uz fizičko stanje bolesnika su starija životna dob, debljina, hipoproteinemija, malnutricija, dijabetes, anemija, sepsa, imunokompromitiranost, maligna bolest, periferna vaskularna bolest, genetski

poremećaji metabolizma, te bolesti jetre [193, 219-221]. Psihosocijalni čimbenici koji nepovoljno utječu na cijeljenje rane su povećani stres, depresija, loš socijalnoekonomski status te razni psihološki poremećaji [222, 223]. Neki antibiotici (tetraciklin, aktinomicin, kloramfenikol) smanjuju sintezu kolagena te tako i čvrstoću rane. Na cijeljenje nepovoljno utječu i kortikosteroidi, antihistaminici i citostatici djelujući protuupalno, smanjujući sintezu kolagena i kontrakciju rane. Zračenje također nepovoljno utječe na proces cijeljenja, smanjujući sintezu fibroblasta [193, 219].

Temperatura okoliša od oko 30°C ubrzava proces cijeljenja rane, dok niža temperatura smanjuje tenzijsku snagu rane za 20% [193].

Neki od najvažnijih lokalnih čimbenika koji usporavaju cijeljenje su trajanje, veličina i dubina rane. Starija rana ima više starih, manje mitotski aktivnih stanica i više staničnog detritusa, čime su produljeni svi procesi koji sudjeluju u cijeljenju [224]. Duboke rane u kojima su izložene kosti, zglobovi, tetive ili ligamenti i rane veće od 2 cm² imaju samo 20% šanse da zarastu unutar 20 tjedana [219, 225, 226].

Prisustvo devitaliziranog tkiva (nekrotično tkivo i fibrinske naslage) na dnu rane i njegovo daljnje nakupljanje omogućuje bakterijsku kolonizaciju koja prolongira upalni odgovor, opstruira kontrakciju i sprječava epitelizaciju [193, 227, 228]. Ukoliko je smanjena prokrvljenost tkiva, rana ne može zacijeliti zbog nedostatka oksigenacije i potrebnih hranjivih tvari. Ishemija je najčešći razlog zbog kojega rane primarno ne cijele [229]. Često se vidi kod pušača, dijabetičara ili paraplegičara, koji imaju slabu perfuziju tkiva zbog ateroskleroze ili vazokonstrukcije.

Kod malnutricije dolazi do manjka pojedinih hranjivih tvari, što izravno utječe na metabolizam s posljedičnim poremećajem u cijeljenju [230].

Kronične rane najčešće zastaju u fazi upale i ne napreduju. Kontinuirana upala dovodi do destrukcije izvanstaničnog matriksa, smanjenja faktora rasta, sniženog staničnog odgovora na njih, što umanjuje proliferaciju stanica i angiogenezu. Infekcija rane je jedan od važnih čimbenika njenog usporenog cijeljenja. Prisustvom bakterija stimulira se kronična upala i rana ne napreduje dalje od upalne faze cijeljenja. Bakterije oslobađaju endotoksin te se kontinuirano stimulira imuni odgovor. U inficiranim ranama odvija se ubrzana razgradnja kolagena, usporava se epitelizacija i kontrakcija. Osim endotoksina, bakterije stvaraju i biofilm koji je rezistentan na domaćinov obrambeni mehanizam i na djelovanje antibiotika [231, 232].

Lokacija rane na tijelu također utječe na brzinu i način cijeljenja. Primjerice, rana u blizini anusa povećava mogućnost kontaminacije bakterijama iz gastrointestinalnog trakta [219]. Otežano cijele i unutarnji defekti, kao npr. fistule smještene između raznih tkiva i organa. One spontano vrlo otežano cijele zbog konstantnog prolaska, bilo fekalija, bilo urina, kod fistula smještenih u gastrointestinalnom i mokraćnospolnom sustavu.

Jedno istraživanje usporedilo je kožne šavove od poliglaktina 910 (Vicryl) i poliglaktina 910 obložene Triclosanom (Vicryl Plus) na zatvaranju trbušne stijenke u bolesnika nakon operacije kolorektalnog karcinoma. U grupi kod koje se koristio Vicryl Plus upalni parametri smanjili su se na normalne vrijednosti tijekom prvog tjedna, dok su u grupi Vicryl plus ostali povećani. U grupi Vicryl Plus 4 su pacijenta imala iscjedak iz rane, a njih 7 upalne reakcije na kožne šavove. Primijećena je jedna dehiscencija. U grupi Vicryl 12 bolesnika je imalo iscjedak iz rane, 14 pacijenata je imalo upalne reakcije na kožne šavove, a 7 je imalo dehiscenciju rane. Zatvaranje trbušnog zida primjenom Vicryl Plus smanjilo je postoperativne komplikacije rana,

dužinu boravka u bolnici i povezano je s bržim povratkom upalnih parametara u normalu [233].

1.15. Pentadekapeptid BPC 157

Pentadekapeptid BPC 157 je peptidni lanac sastavljen od petnaest aminokiselina (Gly-Glu-Pro-Pro-Pro-Gly-Lys-Pro-Ala-Asp-Asp-Ala-Gly-Leu-Val). Za razliku od drugih peptida, stabilan je u želučanom soku i djeluje bez nosača. Topiv je u vodi pri pH 7, kao i u fiziološkoj otopini.

Istraživanja učinka BPC 157 na glodavcima potvrdila su njegove zaštitne učinke u brojnim organskim sustavima. Unutar prvih 60 min u plazmi dolazi do degradacije peptida u metabolite (79 +/- 2%), nakon čega se stabilizira te ostaje u svom izvornom obliku peptida do 240 min [234].

Pokazalo se da pozitivno djeluje na peptičke ulkuse, oštećenja crijeva, kao što su fistule i upalni poremećaji, zacjeljivanje kostiju i zglobova te kod oštećenja raznih organa. Također su dokazani zaštitni učinci kada se BPC 157 primjenjuje na štakorima uz toksin ili oštećenje uzrokovano kirurškim zahvatom [1-4, 22-46].

Brojne studije pokazale su djelotvoran učinak BPC 157 kod štakora u bržem cijeljenju anastomoze u brojnim dijelovima tijela, uključujući aortu [235] i ezofagogastričnu anastomozu [236]. Također je pokazano poboljšano cijeljenje gastrokutanih [1], rektovaginalnih [3], kolovezikalnih [4], ileoilealnih [22], kolon-kolon [237], ezofagokutanih [238] i duodenokutanih [239] fistula. U početnim kliničkim studijama također se pokazao vrlo uspješnim u modelima upalne bolesti crijeva [2, 22, 31] i u

rješavanju kompliciranog ulceroznog kolitisa [24, 240]. Budući da L-NAME, inhibitor sintaze dušikovog oksida, pogoršava zacjeljivanje anastomoza, smatra se da se učinak BPC 157 odnosi na signalizaciju dušikovim oksidom (utjecaj BPC 157 na VEGFR2-Akt-eNOS put [241]) te na taj način poboljšava cijeljenje [236].

Studije koje su koristile pentadekapeptid BPC 157 u eksperimentalnim modelima sindroma kratkog crijeva također su pokazale poboljšanje (porast tjelesne težine eksperimentalne životinje, a nakon žrtvovanja patohistološki povećanje crijevnih resica, dubina kripte te povećanje debljine unutarnjeg kružnog mišića crijeva) [242, 243], čak i uz dodatak L-NAME i diklofenaka [243]. Pokazana je i korist kod zacjeljivanja ezofagogastrične anastomoze kod štakora kojima je davan BPC 157 u vodi za piće (10 ng / kg ili 10 µg / kg dnevno), bez značajne razlike u učinkovitosti između dvije doze [236].

BPC 157 je u štakora pokazao zaštitne učinke protiv različitih sredstava koja izazivaju ulceracije želuca, kao što su ciklofosamid [244] i haloperidol [245]. Utvrđen je protektivni učinak BPC 157 na sluznicu želuca koji sprječava formiranje ulkusa u štakora istodobnom primjenom haloperidola (antagonista alfa-1A i dopaminskog receptora), fentolamina (alfa-adrenergički antagonist) i klonidina (alfa-2A adrenergični antagonist) [246]. BPC 157 je pokazao korist kod upalnog odgovora u štakorskom modelu u studijama gdje je zajedno s toksinima trinitrobenzen sulfonskom kiselinom (TNBS) [44] i cisteaminom, [25, 237, 247] administriran i pentadekapeptid BPC 157. Biomarkeri upale, kao i vizualno oštećenje, su se smanjili kada je BPC 157 primijenjen uz toksine. BPC 157 nije jedinstven u tom pogledu, budući da su druge skupine kontrola životinja kojima su davane druge supstance, poput ranitidina i omeprazola, pokazale djelotvornost u istom modelu upale crijeva [247], iako je u pregledu autora [240] spomenuto da BPC 157 može biti praktičniji

zbog dokazanih prednosti kod drugih komplikacija crijevnih bolesti: sindrom kratkog crijeva, fistula i cijeljenje anastomoza.

U pokusima kirurške redukcije tetiva, koji su provedeni na štakorima, pokazano je da BPC 157 u koncentracijama od 2 µg/mL dovodi do bržeg rasta i replikacije fibroblasta tetiva u odnosu na fibroblaste koji nisu tretirani s BPC 157, dosegnuvši značajno veći broj stanica nakon tjedan dana. Ovaj učinak je povezan s povećanom otpornošću na oksidativni stres i s povećanom aktivnosti proteina FAK i paksilina čije vrijednosti nisu zabilježene u kontrolnoj skupini [248]. U odnosu na kontrolnu skupinu [248], u grupi tretiranoj s BPC 157 pokazalo se značajno povećanje formiranja F-aktina, koji je važan za proces širenja fibroblasta tetiva [249]. Također, povećanje formiranja F-aktina povezano je s djelovanjem spomenutih proteina (FAK i paksillin) [250]. Ova studija je također utvrdila da izolirani fibroblasti *ex vivo* nisu bili pod utjecajem BPC 157, već samo oni koji su bili *in vivo* izloženi štakorima [248]. Međutim, utvrđeno je da BPC 157 uzrokuje inhibiciju 4-hidroksinonenala (HNE), koji je inhibitor rasta fibroblasta u tetivama [251]. Dakle, čini se da BPC 157 omogućuje brži rast i širenje fibroblasta tetiva, iako ovaj učinak ne može postojati samo u fibroblastima *ex vivo*, što ukazuje da je za njegov učinak potrebno međudjelovanje drugih stanica ili BPC 157 inhibira supresiju rasta fibroblasta. Istraživanja na štakorima pokazala su da lokalno primijenjeni BPC 157 tijekom operacije naizgled poboljšava stopu kolagenske izgradnje. Nakon četiri dana kod eksperimentalne grupe učinak BPC 157 nadmašio je učinak TGF- α , ali je nakon osam dana učinak bio istovjetan u obje grupe [32]. Nadalje, na štakorskom modelu incizije Ahilove tetive, uočeno je brže zarastanje ozljede i brža uspostava funkcije kod manjih i plićih incizija tetive kod skupina koje su dobivale BPC 157 intraperitonealno, u odnosu na kontrolnu skupinu koja je primala fiziološku otopinu [251].

Sadašnja istraživanja pokazuju da BPC 157 utječe na nekoliko faktora rasta, koji su obično uključeni u angiogenezu (rast novih krvnih žila iz postojećih) i druge čimbenike koji sudjeluju u regeneraciji tkiva nakon oštećenja. U studiji koja je provedena na pilećim embrijima dokazan je povećan proces angiogeneze za 129 +/- 7% i 152 +/- 14% kod primjene pentadekapeptida BPC 157 u dozama od 0,01 µg, odnosno 0,1 µg. U studiji na štakorima koji su imali oštećenje udova pojavilo se više krvnih žila u oštećenom ekstremitetu nakon tjedan dana liječenja s BPC 157, nego u kontrolnoj skupini. BPC 157 aktivira VEGFR2, prenosi se unutar stanice, koja zatim aktivira VEGFR2-Akt-eNOS, put koji je važan u angiogenezi [241]. Da BPC 157 aktivira VEGFR2 dokazano je u studiji gdje je uveden inhibitor VEGFR2 receptora, nakon čega se zaustavlja angiogeneza [252]. BPC 157 poboljšava i proces epitelizacije. Uočeno je da PDGF-BB i BPC 157 imaju sličnu selektivnost stimulacije granuloznog tkiva i kod spužvastog granuloma i kod cijeljenja rana. Ipak, BPC 157 aktivnije potiče ranu organizaciju kolagena. BPC 157 stimulira proizvodnju mRNA NAB2 [32] i mRNA faktora rasta EGR-1, potiče ekspresiju EGR-1 te njegov represorni faktor rasta živaca 1-A vežući protein-2 (NAB2) u nediferenciranim Caco-2 stanicama. Nadalje, EGR-1 inducira proizvodnju citokina i faktora rasta i ranu tvorbu vanstaničnog matriksa te na taj način nudi pojašnjenje pozitivnog učinka BPC 157 na cijeljenje rana [22-46].

Istraživan je učinak BPC 157 na serotonergički sustav te moguća sprega SŽS-a i probavnog sustava zbog učinaka BPC 157 u oba sustava [253]. Istraživači su otkrili da primjena BPC 157 u dozi od 10 µg/kg (subkutana injekcija) kod štakora dovodi do sinteze serotonina nakon 40 min u nekoliko područja mozga, uključujući i *substantia nigra pars reticulata* i medijalnu prednju olfaktornu jezgru, dok istovremeno dolazi do smanjene koncentracije u hipotalamusu, hipokampusu (ventralno i dorzalno) i

talamusu (dorzalno, ali ne i ventralno) [254]. Kod primjene iste doze tijekom tjedan dana, porast sinteze serotonina u supstanciji nigri se nastavio, dok se sinteza serotonina nakon primjene samo jedne doze nije održavala. U studijama na štakorima korišten je kuprizon (toksin koji može inducirati oštećenje neurona, posebno demijelinizaciju) kako bi se izazvalo oštećenje slično onome što se vidi kod multiple skleroze [237, 255, 256]. Kod životinja u eksperimentalnoj skupini koje su dobile BPC 157 uz toksin (0,16 ng/mL ili 0,16 µg/mL u vodi za piće tijekom četiri dana ili 10 ng/kg ili 10 mg/kg intragastrično posljednjeg dana) pokazalo se značajno manje oštećenje mozga i kliničke abnormalnosti nego kontrolna skupina koja nije dobila BPC 157 [237].

Jedna studija na štakorima u kojoj je korišten toksin MPTP, koji uzrokuje oštećenje slično onome što se vidi kod Parkinsonove bolesti kod glodavaca, pokazala je da je primjena BPC 157 intraperitonealno ublažila tkivna oštećenja uzrokovana MPTP-om [257]. U studiji koja je istraživala u štakora primjenu pentadekapeptida BPC 157 u koncentraciji od 10 ng/kg ili 10 µg/kg, te primjenu u isto vrijeme i amfetamina, otkriva se da viša doza može ublažiti neke vidljive učinke amfetamina (ponašanje štakora kao što je kompulzivno njuškanje, lizanje i grickanje) [258]. Kad su štakori prethodno dobili haloperidol (koji štakore čini osjetljivijima na učinke amfetamina [259]), istodobna primjena BPC 157 ublažila je očekivanu osjetljivost na haloperidol. Ovaj naizgled antagonistički učinak također se može primijeniti kronično, što znači da pojedinačna doza BPC 157 (10 µg/kg IP; 10 ng/kg nedjelotvorna) dana prije kronične primjene amfetamina ublažava promjene ponašanja uzrokovane amfetamom kod štakora [260]. Kod ženki štakora koje su podvrgnute testu prisilnog plivanja (Porsoltov test plivanja), čini se da BPC 157 davan intraperitonealno u dozama od 10 ng/kg i 10 µg/kg obavlja statistički jednak stupanj aktivne kontrole u usporedbi s

grupama koje su primile imipramin (15 mg i 30 mg) i nialamid (30 mg i 40 mg). Navedene grupe su nadmašile kontrolnu skupinu u smislu izdržljivosti i smanjenja stresne reakcije. Ispitivanje u modelu kroničnog nepredvidljivog stresa u štakora BPC 157 se također pokazao učinkovitim u smanjenju stresne reakcije [261].

2. Hipoteza

Pentadekapeptid BPC 157 primijenjen parenteralno poboljšava cijeljenje vezikovaginalne fistule u štakora.

3. Ciljevi rada

OPĆI CILJ

Prikazati učinak pentadekapeptida BPC 157 na cijeljenje vezikovaginalne fistule.

SPECIFIČNI CILJ

Prikazati učinak različitih doza pentadekapeptida BPC 157 u pet vremenskih termina (7, 14, 21, 28 i 42 dana) na cijeljenje stjenke mokraćnog mjehura i vagine s posljedičnim zatvaranjem fistule.

4. Materijali i metode

4.1. Metoda

Obzirom da je fistula abnormalan spoj između dva odvojena tkiva obložena epitelom, kao model vezikovaginalne fistule koristio se operativni model unutarnje fistule prema Limberg i sur. [5] te radovima Grgić i sur. [4] i Barić i sur. [3].

4.2. Životinje

U istraživanju su korištene ženke Wistar štakora, mase 200 g, dobi 8 - 10 tjedana, koje su uzgojene u nastambi za laboratorijske životinje Zavoda za farmakologiju Medicinskog fakulteta Sveučilišta u Zagrebu (br. registracije nastambe HR-POK-007). Životinje su držane u odgovarajućim laboratorijskim uvjetima. Ukupan broj životinja bio je 150. Životinje su nasumično raspoređene u 25 grupa, po 6 životinja u svakoj grupi.

Po dovršenom zahvatu životinje su grijane, promatrane i prevrtane sa strane na stranu dok ne uspostave stabilnu sternalnu rekumbenciju te su potom vraćene u vivarij. Hranu i vodu dobivale su *ad libitum*. Sve životinje su svakodnevno u svrhu analgezije dobivale Ketoprofen 5 mg/kg s.c.

Istraživanje je odobreno od strane Etičkog povjerenstva Medicinskog fakulteta Sveučilišta u Zagrebu.

Tablica 1. Prikaz skupina eksperimentalnih životinja (n=6), pripremljenih i.p. doza BPC 157 i 0,9% NaCl te vremenskih termina okončanja pokusa

Skupine	7 dana	14 dana	21 dan	28 dana	42 dana
BPC 157 (10 µg/kg) i.p.	6	6	6	6	6
BPC 157 (1 µg/kg) i.p.	6	6	6	6	6
BPC 157 (100 ng/kg) i.p.	6	6	6	6	6
BPC 157 (10 ng/kg) i.p.	6	6	6	6	6
Kontrola (0,9% NaCl, 5 ml/kg) i.p	6	6	6	6	6

4.3. Lijekovi

Pentadekapeptid BPC 157 (GEPPPGKPADDAGLV, MW 1419), (Diagen d.o.o., Ljubljana, Slovenija) otopljen u fiziološkoj otopini korišten je u svim pokusima.

Fiziološka otopina (0,9% NaCl)

Ketamin 20 mg/kg (RICHTER PHARMA AG, Wels, Austrija)

Apaurin 6 mg/kg (diazepam), (KRKA d.d., Novo Mesto, Slovenija)

4.4. Etička načela

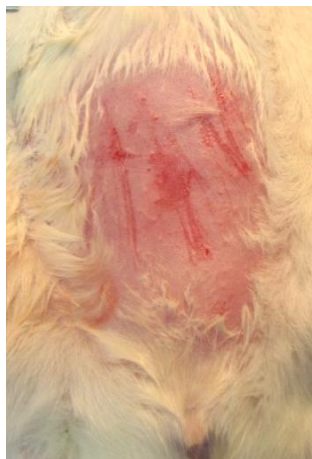Osobe koje su vršile istraživanje imale su položen tečaj rada s laboratorijskim životinjama kako bi se osigurao pravilan, profesionalan i etički prihvatljiv rad.

Osiguranje etičkih načela u ispitivanju bilo je osigurano pridržavanjem europske direktive 2010/63/EU, Zakona o zaštiti životinja (NN 102/17), Zakona o izmjenama i dopunama Zakona o zaštiti životinja (NN 32/19), Pravilnika o zaštiti životinja koje se koriste u znanstvene svrhe (NN 55/13), FELASA preporuka i preporuka Etičkog povjerenstva Medicinskog fakulteta Sveučilišta u Zagrebu. Pokus se po težini smatra umjerenim. Za očekivati je da će nekoliko sati nakon operativnog zahvata u anesteziji životinja osjećati umjerenu bol koja se tretirala s analgeticima. Netom prije žrtvovanja životinje su se uvele u duboku anesteziju (Ketamin 20 mg/kg + Apaurin 6 mg/kg i.p.) u kojoj su se izvršila završna ispitivanja i žrtvovanje uz pomoć giljotine.

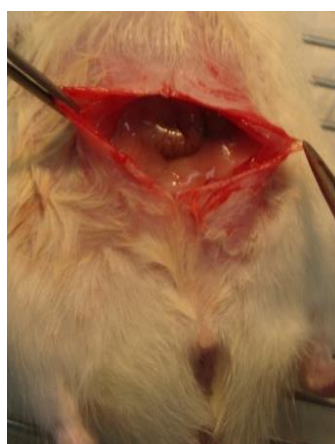4.5. Eksperimentalni protokol

Životinje su anestezirane s Ketaminom 20 mg/kg i Apaurinom 6 mg/kg i.p. Nakon standardne kirurške pripreme operacijskog polja (brijanje kože trbuha, pranje i dezinfekcija operacijskog polja povidon jodidom), rezom kože i mišića u donjoj medijanoj liniji, u duljini od 3 - 4 cm, pristupilo se abdominalnoj šupljini. Prikazao se mokraćni mjehur, maternica s adneksama i vagina. Potom se učinila uzdužna incizija stražnje stijenke mokraćnog mjehura i prednje stijenke vagine u duljini od 4 mm (duljina vagine u štakora je 2,4 cm te je 4 mm 1/6 ukupne duljine da bi se izbjeglo spontano zatvaranje fistule) te se šavom (Vycril 4-0) jednoslojnom tehnikom

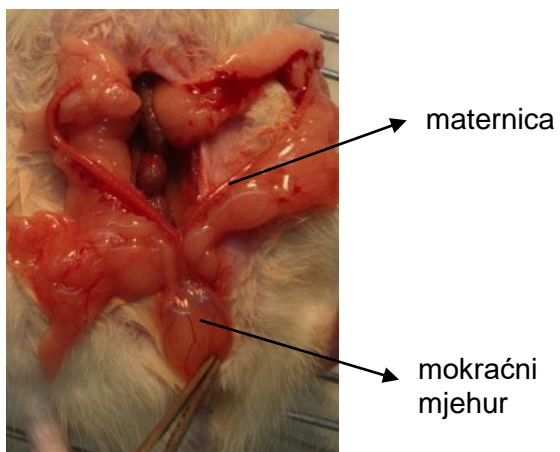
pojedinačnim šavovima formirala vezikovaginalna fistula. Duljina fistule se kontrolirala pomičnim mjerilom. Trbušna stijenka je zašivena po slojevima pojedinačnim šavovima (Vycril 3-0 za mišiće, svila 3-0 za kožu).



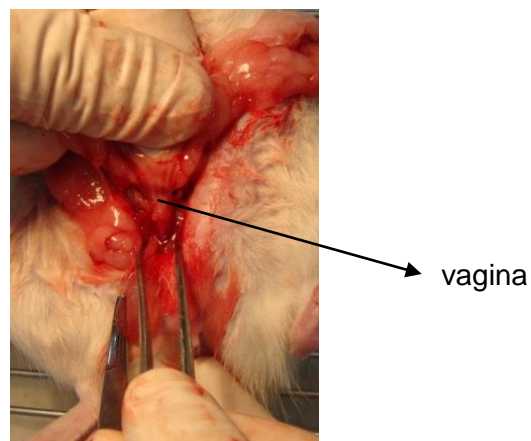
Slika 8. Prikaz standardne kirurške priprema operacijskog polja (brijanje i pranje)



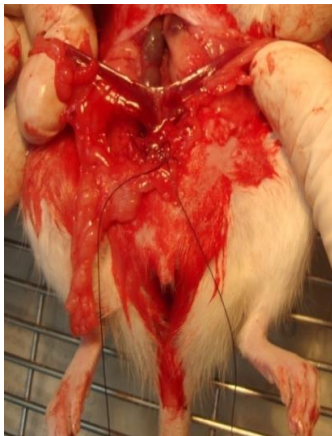Slika 9. Prikaz reza kože i mišića u donjoj medijalnoj liniji



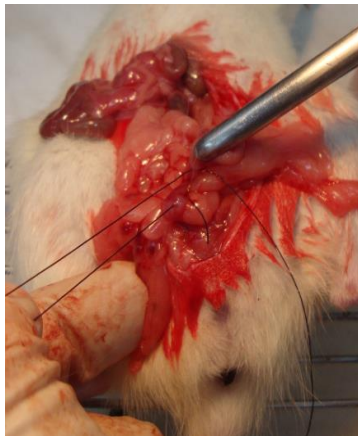Slika 10. Prikaz mokraćnog mjehura i rogova maternice



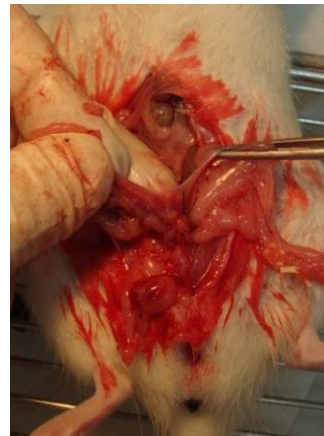Slika 11. Prikaz vagine



Slika 12.



Slika 13.



Slika 14.

Slike 12 - 14. Prikazana je uzdužna incizija stražnje stijenke mjehura i prednje stijenke vagine duljine 4 mm te formiranje vezikovaginalne fistule jednoslojnom tehnikom šivanja šavom (Vycril 4-0)

4.6. Eksperimentalni protokol nakon operacije

Pentadekapaptid BPC 157 (Diagen d.o.o., Ljubljana, Slovenija) otopljen u fiziološkoj otopini je korišten u dozama 10 $\mu\text{g}/\text{kg}$, 1 $\mu\text{g}/\text{kg}$, 100 ng/kg i 10 ng/kg tijekom cijelog trajanja pokusa te primijenjen intraperitonealno od 14. dana po učinjenom zahvatu, što je „nulti dan“ kada započinje terapija, te svakodnevno tijekom trajanja pokusa do žrtvovanja u vremenskim terminima od 7, 14, 21, 28, 42 dana. Kontrolne životinje su primale ekvivalentnu količinu fiziološke otopine (0,9% NaCl) intraperitonealno (Tablica 1). Sva apliciranja lijekova i promatranja su učinjena kao u već objavljenim radovima [1-11]. Netom prije žrtvovanja životinjama se u dubokoj anesteziji (Ketamin 20 mg/kg + Apaurin 6 mg/kg i.p.) mjerila sila pritiska tekućine potrebne za propuštanje fistule (biomehaničko testiranje) te se potom po žrtvovanju (primjenom giljotine u dubokoj anesteziji) promatrao i uspoređivao promjer fistula (mm) i razlike u

cijeljenju fistule među skupinama (makroskopski pregled). Također se uzelo tkivo za patohistološku analizu, koje se obradilo po standardnim protokolima za enteralne fistule.

4.7. Makroskopska analiza

Svakodnevno se tijekom istraživanja promatrala moguća pojava urina na vaginu, moguća inkontinencija, te makroskopski izgled vagine i uretre. Po žrtvovanju se promatrala prisutnost priraslica, znakova infekcije te prisutnost odnosno cijeljenje tkiva fistule sa strane mjehura i sa strane vagine.

Mjerenja su se obavljala netom prije žrtvovanja životinja u dubokoj anesteziji i obuhvaćala su mjerenje volumena vode potrebnog za propuštanje fistule te potom, po žrtvovanju, mjerenje i uspoređivanje promjera (mm) i cijeljenje fistula [1-11].

Tablica 2. Prikaz bodovanja ovisno o pojavi pojava priraslica (bodovanje 0-7)

Bodovanje	Opis
0	bez priraslica
1	tanke priraslice pokrivaju manje od pola fistule
2	istaknutije priraslice koje obuhvaćaju više od polovice fistule
3	čvrste priraslice koje prekrivaju cijelu fistulu
4	priraslice obuhvaćaju uterus i mjehur
5	susjedne vijuge crijeva su obuhvaćene priraslicama
6	priraslice u donjoj polovici trbušne šupljine
7	svi organi su obuhvaćeni priraslicama

4.8. Patohistološka analiza

Neposredno nakon žrtvovanja uzeli su se uzorci tkiva mokraćnog mjehura i vagine u području formirane fistule, fiksirali su se pribadačama za stiroporsku plohu uz minimalnu tenziju te su se fiksirali formalinom po već poznatom protokolu [1-4]. Uzorci su rezani i bojani hematoksilinom i eozinom. Za morfometrijsku analizu koristili su se softverski programi SFORM i ISSA proizvedeni u VAMSTEC-Software Company (Zagreb, Croatia). Za analizu pod visokim povećanjem randomizacijom se odabralo pet polja. Uzorke su analizirali iskusni promatrači koji nisu bili upoznati s podrijetlom materijala, mikrometrom postavljenim na objektiv pod povećanjem od 200 puta i pod optičkim mikroskopom povećanja 10×100. Prikupljeni podaci sastojali su se od prosjeka od 8 odvojenih mjerenja po životinji. Promatrala se epitelizacija ili novostvoreni mišići i razlika u debljini pojedinih slojeva tkiva u području fistule (epitela, glatkog mišića, seroznog sloja i mukoze) te vrsta i debljina tkiva u području već zacijeljene fistule [1-11].

Tablica 3. Prikaz bodovanja ovisno o stupnju epitelizacije, kolagenizacije, upale, neovaskularizacije, nekroze i granulacijskog tkiva u promatranim uzorcima tkiva mokraćnog mjehura i vagine u području formirane fistule

Bodovanje	epitelizacija	kolagenizacija	upala	neovaskularizacija	nekroza	granulacijsko tkivo
1	nema	nema	teška	nema	obilna	nema
2	djelomična	djelomična	umjerena	<5/HPF*	žarišna	nezrelo
3	potpuna, nezrela	potpuna, nepravilna	blaga	6-10/HPF*		blago zrelo
4	potpuna, zrela	potpuna, pravilna	nema	>10/HPF*		umjereno zrelo
5						potpuno zrelo

HPF* - *engl.* high power field

4.9. Biomehanička analiza

Propuštanje fistule se biomehanički testiralo u odvojenim grupama životinja, u dubokoj anesteziji, kao što je već opisano [1-4]. Mjerio se volumen vode koja je infundirana putem perfuzora (Argus 600, Argus Medical A6) brzinom 1ml/10 s i iznosom tlaka (mmHg) do početka propuštanja fistule koristeći kateter (BD Careflow 5Fr 200 mm) koji je spojen s komorom (BD Gabarith PMSET 1DT-XXUSA) i monitorom Sirecust 732 (Siemens, Njemačka) na udaljenosti 5 cm proksimalno od fistule. Iznos tlaka kod zdravog štakora iznosi od 175 do 180 mmHg u trenutku pucanja crijeva.

Ukoliko nije došlo do pucanja fistule nakon 5 min, infuzija se prekinula te se fistula smatrala funkcionalno zatvorenom.

4.10. Statistička analiza

Za statističku analizu korišteni su neparametrijski testovi Kruskal-Wallis i Mann-Whitney U test. Rezultati su se prezentirali kao minimum, medijan i maksimum (min/med/max). Broj štakora s epitelizacijom ili novostvorenim mišićem uspoređivao se Fisherovim testom shodno dosad objavljenim radovima [1-11].

5. Rezultati

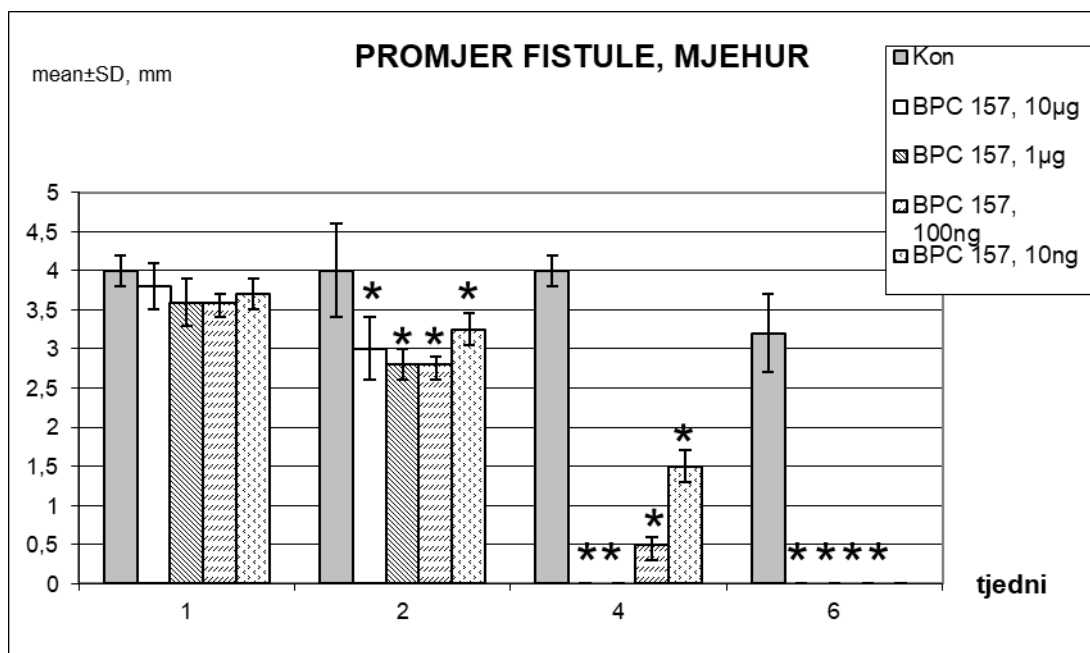
U štakora s kirurški konstruiranom vezikovaginalnom fistulom, odnosno patološkim spojem između vagine i mokraćnog mjehura, te primjenom pentadekapeptida BPC 157 od 14. postoperativnog dana značajno se smanjio promjer fistuloznog otvora nakon 2 tjedna od početka primjene BPC 157 u svim ispitivanim dozama od 10 µg/kg, 1 µg/kg, 100 ng/kg i 10 ng/kg i.p. Na kraju je došlo do zatvaranja vezikovaginalne fistule kod svih štakora koji su podvrgnuti terapiji BPC 157 (tj. 6 tjedana, mjehura / vagina promjera 0 + / 0 mm) (Slika 15 i 16). Također dolazi i do porasta volumena potrebnog za istjecanje tekućine kroz fistulu (V: 5,3 +/- 0,3 ml) (Slika 17).

Za razliku od toga, kod kontrolne skupine koja je primala ekvivalentnu količinu fiziološke otopine i.p. nije došlo do spontanog zatvaranja vezikovaginalne fistule (3,1 +/- 0,6 mm (mjehur), 3,3 +/- 0,4 mm (vagina) promjer) (Slika 15 i 16). Uz to je bio potreban i mnogo manji volumen potreban za istjecanje tekućine kroz fistulozni defekt (V: 1,2 +/- 0,4 mL) (Slika 17). Svi štakori u kontrolnoj skupini imali su konstantno curenje urina na vaginu do kraja eksperimenta.

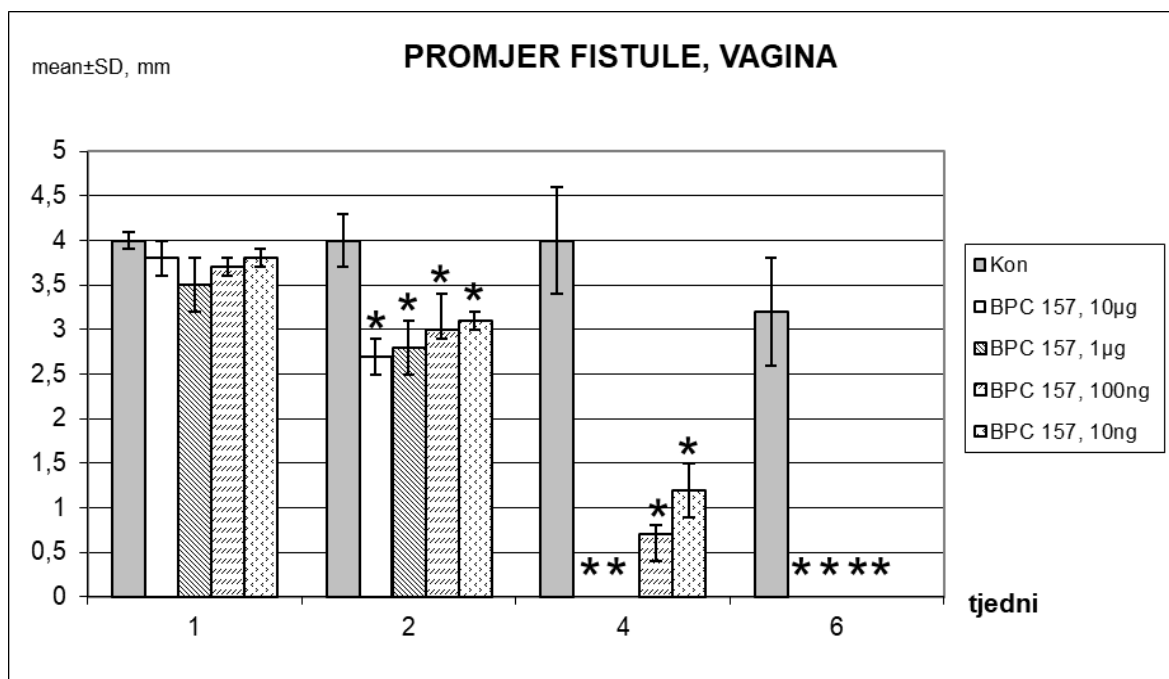
U kontrolnoj skupini životinja pronađeni su mokraćni kamenci i prisutna vezikovaginalna fistula, dok je u skupini liječenoj pentadekapeptidom BPC 157 došlo do zatvaranja vezikovaginalne fistule i izostanka mokraćnih kamenaca.

Nakon patohistološke obrade preparata, kod kontrolnih životinja uočen je defekt tkiva na mjestu fistule s izraženom upalom (mononukleari i polimorfonukleari) uz značajan edem strome, dok je kod životinja tretiranih s BPC 157 uočeno zatvaranje defekta na mjestu fistule s blagom upalom epitela i strome (Slika 27 – 38, Slika 21). U skupinama tretiranim BPC 157 epitelizacija se uočava već od 7. dana terapije te je

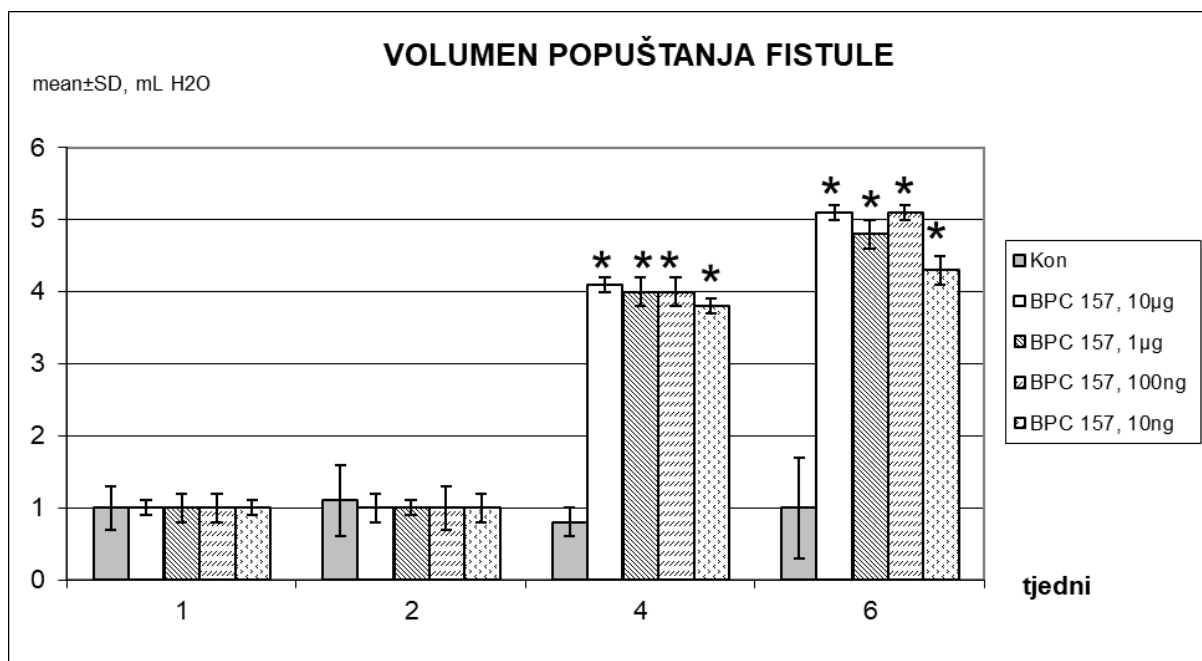
potpuna kroz 14 dana, uz potpuno sazrijevanje tkiva kroz 3 tjedna. Kod kontrole epitelizacija počinje 14. dana eksperimenta te je nepotpuna tijekom cijelog pokusa (Slika 19). Formiranje kolagena u životinjama koje su dobivale BPC 157 počinje 7. dana eksperimenta te do potpuno formiranog kolagena unutar 4 tjedna (BPC 157 μ g skupine) i 5 tjedana (BPC 157 ng skupine). Kod kontrolne skupine kolagen se počinje formirati između 14. i 28. dana (Slika 20). Kod kontrole se unutar prva dva tjedna uočava značajna upala, umjerena nakon 4 tjedna i blaga upala nakon 6 tjedana dok se kod životinja tretiranih BPC 157 umjerena do blaga upala nalazi nakon 7. dana uz regresiju upale do kraja pokusa (Slika 21). Kod kontrolnih životinja je usporen proces neovaskularizacije, dok se u grupi koja je dobivala BPC 157 ista javlja od 7. dana, što rezultira stvaranjem novih krvnih žila kroz 4 tjedna od početka terapije (Slika 22). Obilna fokalna nekroza je uočena kod kontrolnih životinja tijekom 2 tjedna, dok je izostala ili je uočena samo žarišna kod BPC 157 tretiranih životinja (Slika 23). Granulacijsko tkivo se javlja kod kontrolnih životinja tek 14. dana, dok se kod skupina koje su dobivale BPC 157 uočava od 7. dana te zrelo granulacijsko tkivo kroz 14 dana (Slika 24).



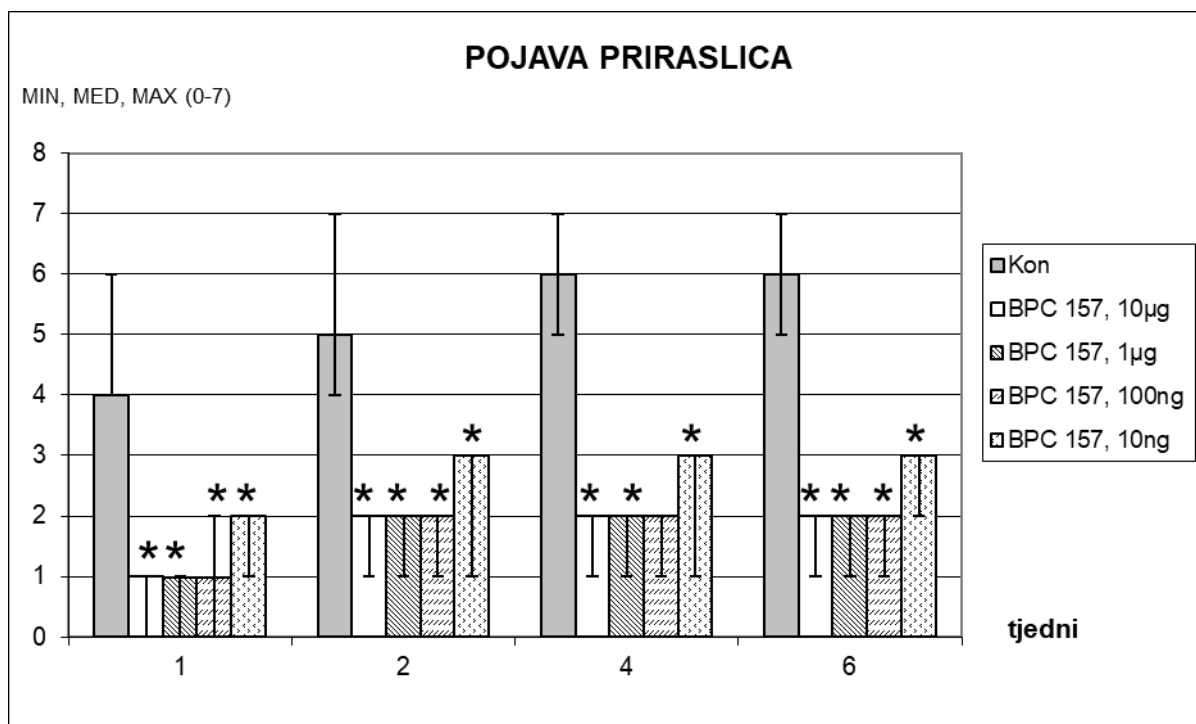
Slika 15. Grafički prikaz rezultata promjera vezikovaginalne fistule u štakora prema mokraćnom mjehuru, prosječna vrijednost \pm SD, mm. Pentadekapeptid BPC 157 je primjenjen parenteralno u dozama od 10 μ g/kg, 1 μ g/kg, 100 ng/kg i 10 ng/kg do žrtvovanja. Prva aplikacija 14 dana nakon operacije, posljednja 24 h prije žrtvovanja. Kontrole su istovremeno dobile ekvivalentnu količinu fiziološke otopine (5,0 ml/kg i.p.). Procjena je bila nakon 1, 2, 4 i 6 tjedana. * $P < 0,05$, u odnosu na kontrolu.



Slika 16. Grafički prikaz rezultata promjera vezikovaginalne fistule u štakora prema vagini, prosječna vrijednost \pm SD, mm. Pentadekapeptid BPC 157 je primjenjen parenteralno u dozama od 10 μ g/kg, 1 μ g/kg, 100 ng/kg i 10 ng/kg do žrtvovanja. Prva aplikacija 14 dana nakon operacije, posljednja 24 h prije žrtvovanja. Kontrole su istovremeno dobile ekvivalentnu količinu fiziološke otopine (5,0 ml/kg i.p.). Procjena je bila nakon 1, 2, 4 i 6 tjedana. * $P < 0,05$, u odnosu na kontrolu.



Slika 17. Grafički prikaz zadržanog volumena prije početka popuštanja vezikovaginalne fistule, prosječna vrijednost \pm SD, ml. Pentadekapeptid BPC 157 je primjenjen parenteralno u dozama od 10 μ g/kg, 1 μ g/kg, 100 ng/kg i 10 ng/kg do žrtvovanja. Prva aplikacija 14 dana nakon operacije, posljednja 24 h prije žrtvovanja. Kontrole su istovremeno dobile ekvivalentnu količinu fiziološke otopine (5,0 ml/kg i.p.). Procjena je bila nakon 1, 2, 4 i 6 tjedana. * $P < 0,05$, u odnosu na kontrolu.



Slika 18. Grafički prikaz pojave priraslica, bodovanje 0-7, Min/Med/Max. Pentadekapeptid BPC 157 je primjenjen parenteralno u dozama od 10 µg/kg, 1 µg/kg, 100 ng/kg i 10 ng/kg do žrtvovanja. Prva aplikacija 14 dana nakon operacije, posljednja 24 h prije žrtvovanja. Kontrole su istovremeno dobile ekvivalentnu količinu fiziološke otopine (5,0 ml/kg i.p.). Procjena je bila nakon 1, 2, 4 i 6 tjedana. *P<0,05, u odnosu na kontrolu.

pojava priraslica (bodovanje 0-7)

0 - bez priraslica

1 - tanke priraslice pokrivaju manje od pola fistule

2 - istaknutije priraslice koje obuhvaćaju više od polovice fistule

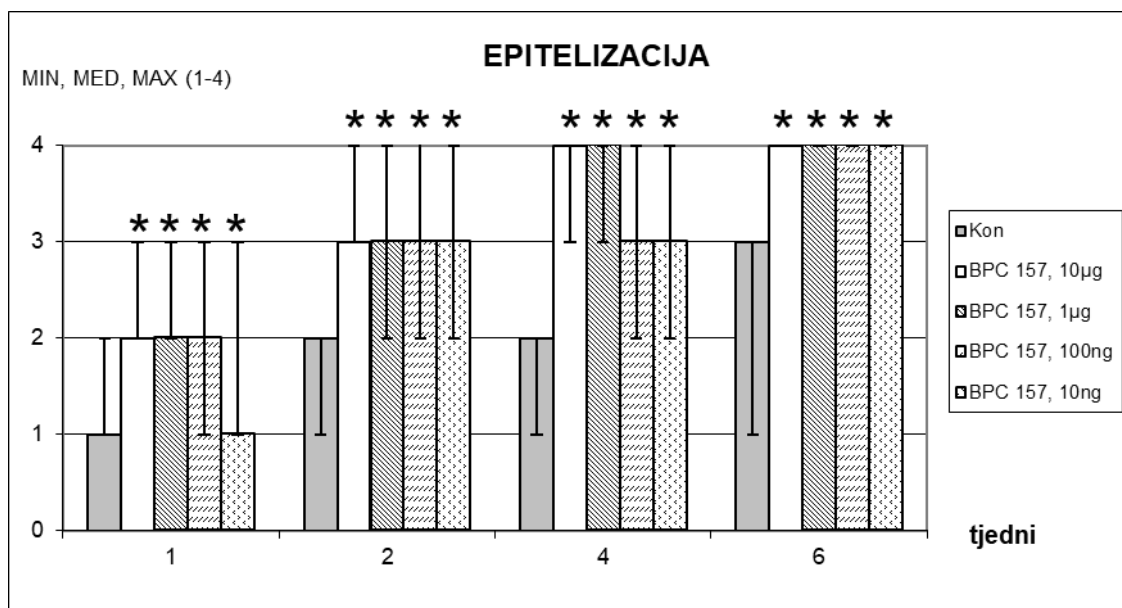
3 - čvrste priraslice koje prekrivaju cijelu fistulu

4 - priraslice obuhvaćaju uterus i mjehur

5 - susjedne vijuge crijeva obuhvaćene priraslicama

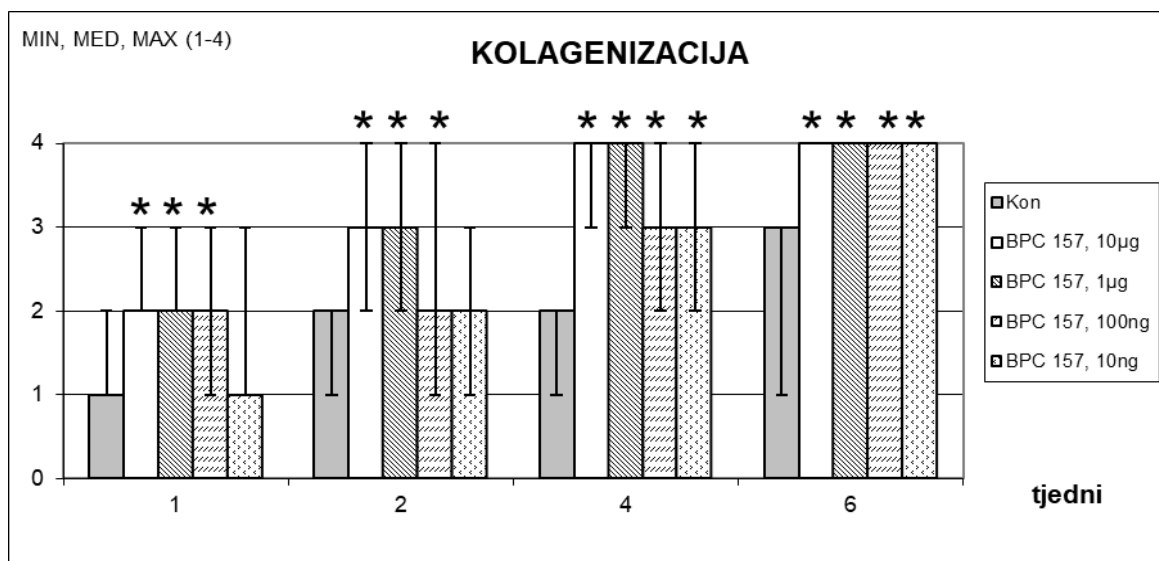
6 - priraslice u donjoj polovici trbušne šupljine

7 - svi organi su obuhvaćeni priraslicama



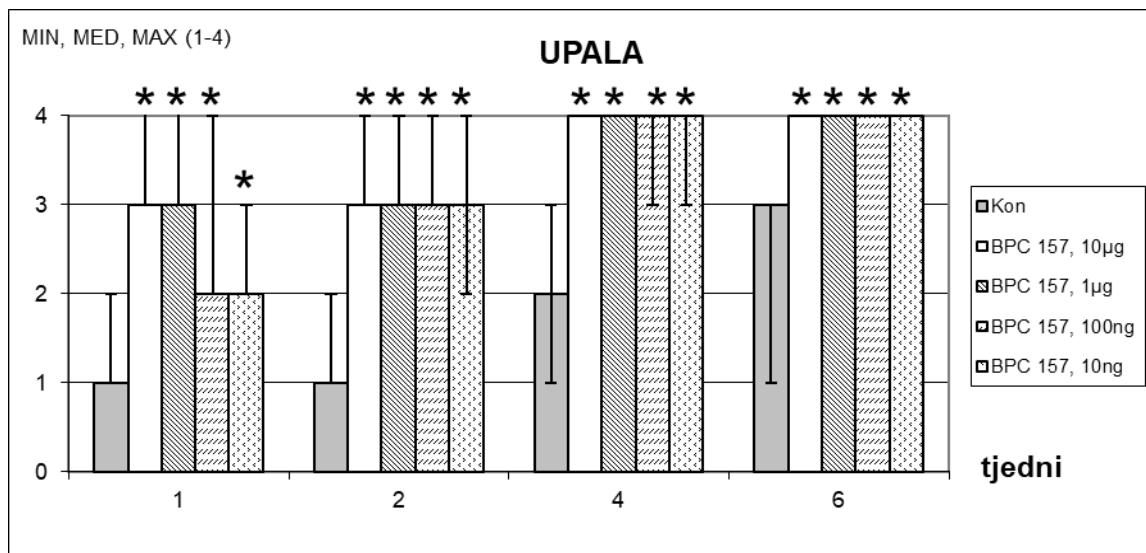
Slika 19. Grafički prikaz pojave epitelizacije. Pentadekapeptid BPC 157 je primjenjen parenteralno u dozama od 10 µg/kg, 1 µg/kg, 100 ng/kg i 10 ng/kg do žrtvovanja. Prva aplikacija 14 dana nakon operacije, posljednja 24 h prije žrtvovanja. Kontrole su istovremeno dobile ekvivalentnu količinu fiziološke otopine (5,0 ml/kg i.p.). Procjena stupnja epitelizacije bila je nakon 1, 2, 4 i 6 tjedana. *P<0,05, u odnosu na kontrolu.

epitelizacija (1 – nema, 2 – djelomična, 3 – potpuna, nezrela, 4 – potpuna, zrela)



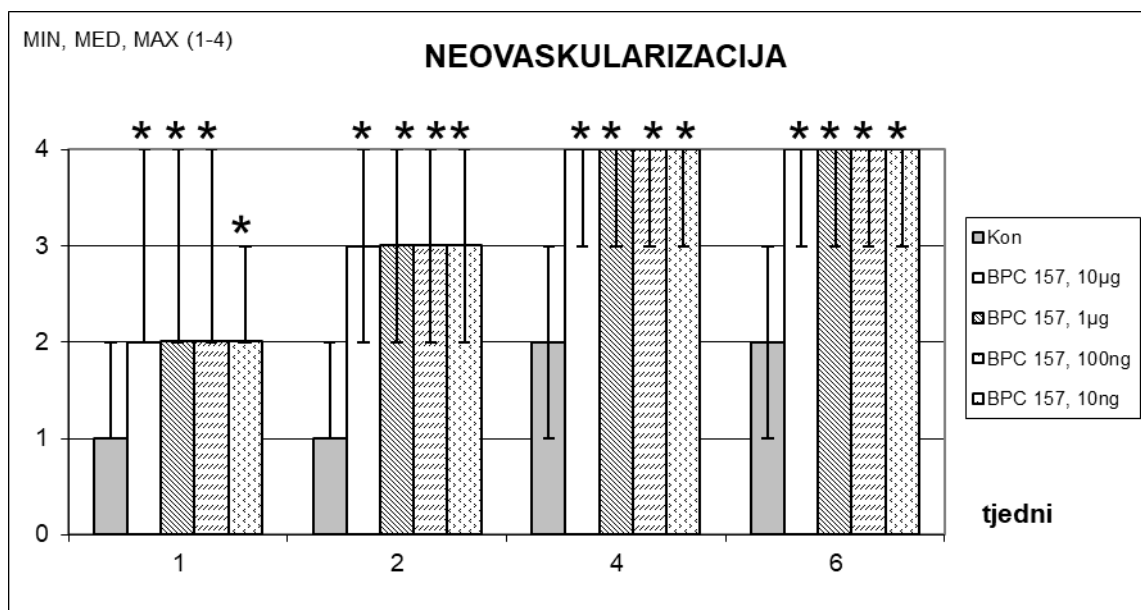
Slika 20. Grafički prikaz pojave kolagenizacije. BPC 157 primjenjen parenteralno u dozama od 10 µg/kg, 1 µg/kg, 100 ng/kg i 10 ng/kg do žrtvovanja. Prva aplikacija 14 dana nakon operacije, posljednja 24 h prije žrtvovanja. Kontrole su istovremeno dobile ekvivalentnu količinu fiziološke otopine (5,0 ml/kg i.p.). Procjena stupnja kolagenizacije bila je nakon 1, 2, 4 i 6 tjedana. *P<0,05, u odnosu na kontrolu.

kolagenizacija (1 – nema, 2 – djelomična, 3 – potpuna, nepravilna, 4 – potpuna, pravilna)



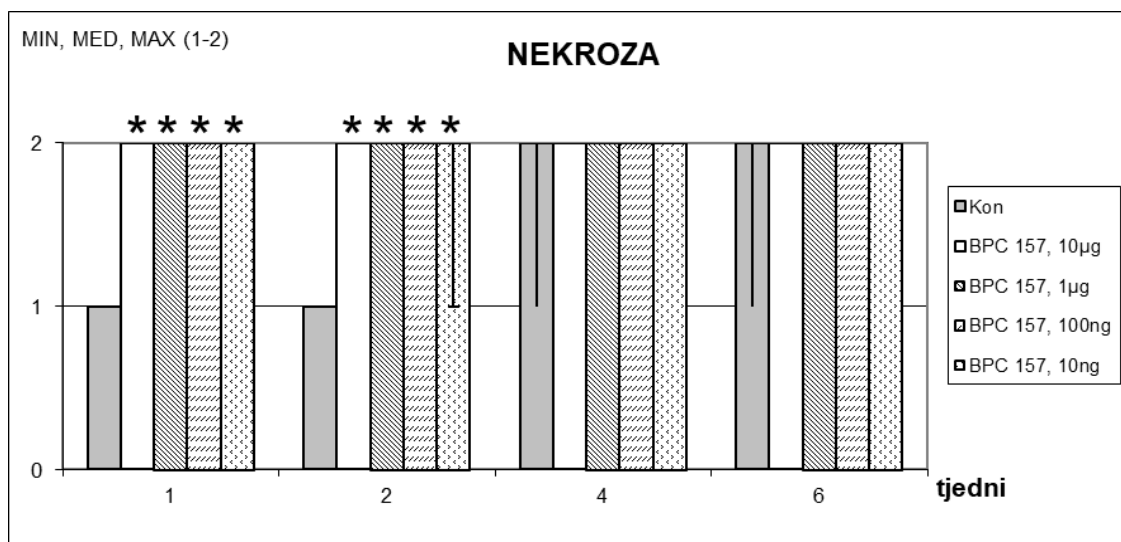
Slika 21. Grafički prikaz pojave upale. Pentadekapeptid BPC 157 je primjenjen parenteralno u dozama od 10 µg/kg, 1 µg/kg, 100 ng/kg i 10 ng/kg do žrtvovanja. Prva aplikacija 14 dana nakon operacije, posljednja 24 h prije žrtvovanja. Kontrole su istovremeno dobile ekvivalentnu količinu fiziološke otopine (5,0 ml/kg i.p.). Procjena stupnja upale bila je nakon 1, 2, 4 i 6 tjedana. *P<0,05, u odnosu na kontrolu.

upala (1 – teška, 2 – umjerena, 3 – blaga, 4 – nema)



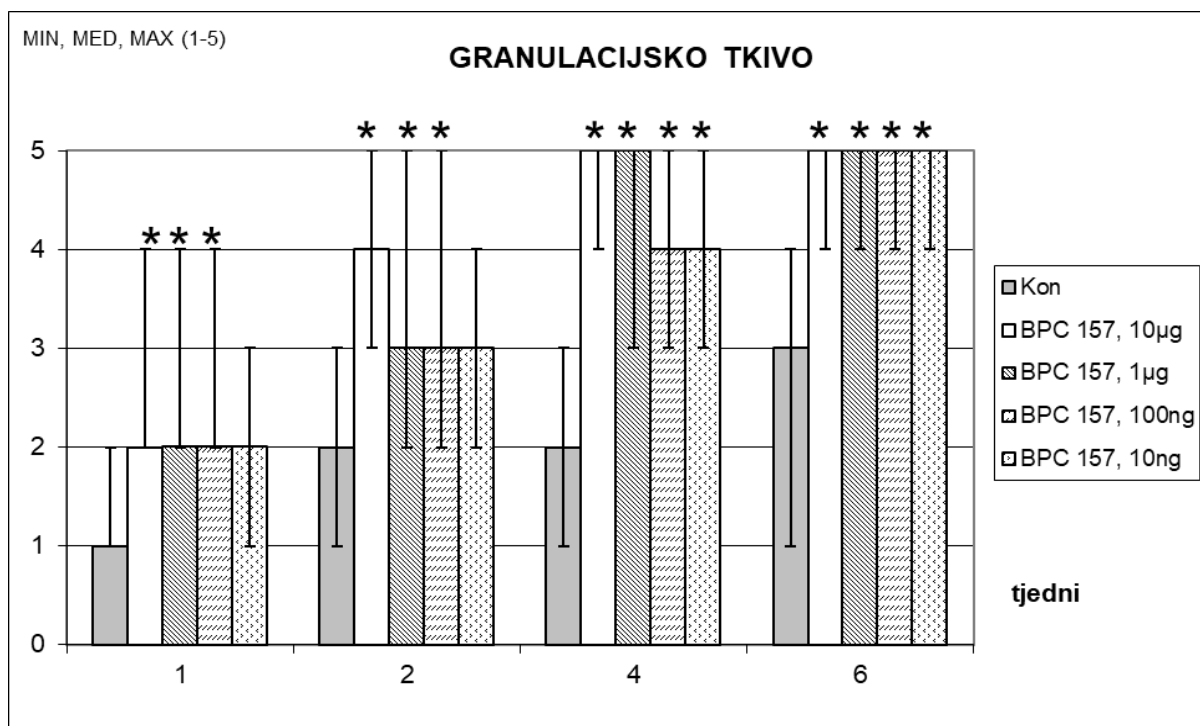
Slika 22. Grafički prikaz pojave neovaskularizacije. Pentadekapeptid BPC 157 je primjenjen parenteralno u dozama od 10 µg/kg, 1 µg/kg, 100 ng/kg i 10 ng/kg do žrtvovanja. Prva aplikacija 14 dana nakon operacije, posljednja 24 h prije žrtvovanja. Kontrole su istovremeno dobile ekvivalentnu količinu fiziološke otopine (5,0 ml/kg i.p.). Procjena stupnja neovaskularizacije bila je nakon 1, 2, 4 i 6 tjedana. *P<0,05, u odnosu na kontrolu.

neovaskularizacija (1 – nema, 2 – <5/high power field (HPF), 3 – 6-10/HPF, 4 - >10/HPF)



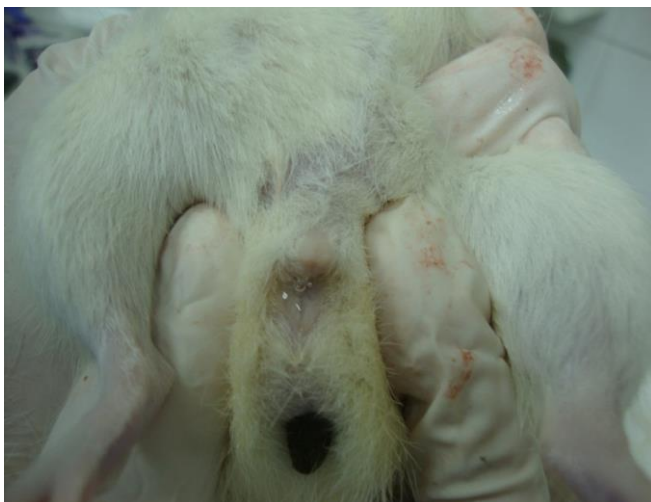Slika 23. Grafički prikaz pojave nekroze. Pentadekapeptid BPC 157 je primjenjen parenteralno u dozama od 10 µg/kg, 1 µg/kg, 100 ng/kg i 10 ng/kg do žrtvovanja. Prva aplikacija 14 dana nakon operacije, posljednja 24 h prije žrtvovanja. Kontrole su istovremeno dobile ekvivalentnu količinu fiziološke otopine (5,0 ml/kg i.p.). Procjena stupnja nekroze bila je nakon 1, 2, 4 i 6 tjedana. *P<0,05, u odnosu na kontrolu.

nekroza (1 – obilna, 2 – žarišna)

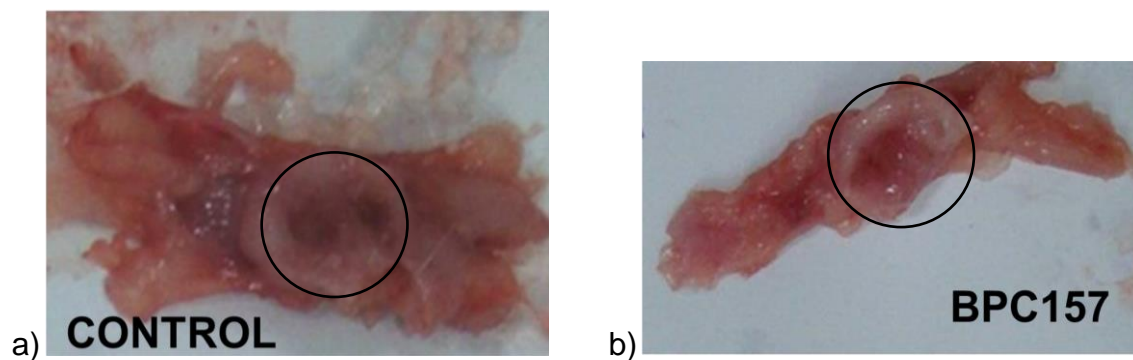


Slika 24. Grafički prikaz pojave granulacijskog tkiva. Pentadekapeptid BPC 157 je primjenjen parenteralno u dozama od 10 µg/kg, 1 µg/kg, 100 ng/kg i 10 ng/kg do žrtvovanja. Prva aplikacija 14 dana nakon operacije, posljednja 24 h prije žrtvovanja. Kontrole su istovremeno dobile ekvivalentnu količinu fiziološke otopine (5,0 ml/kg i.p.). Procjena kvalitete granulacijskog tkiva bila je nakon 1, 2, 4 i 6 tjedana. *P<0,05, u odnosu na kontrolu.

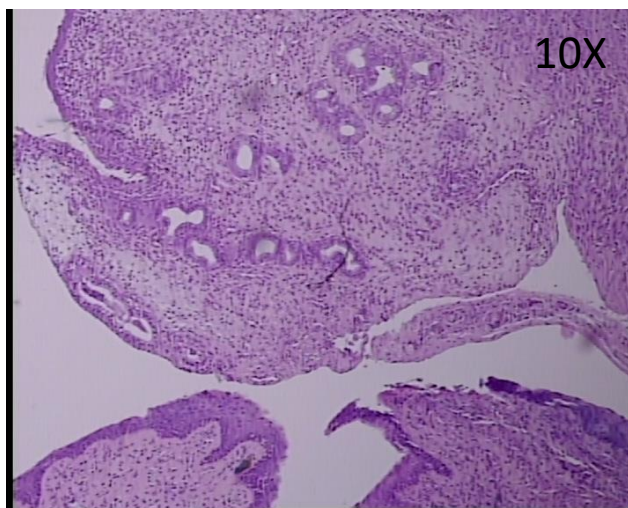
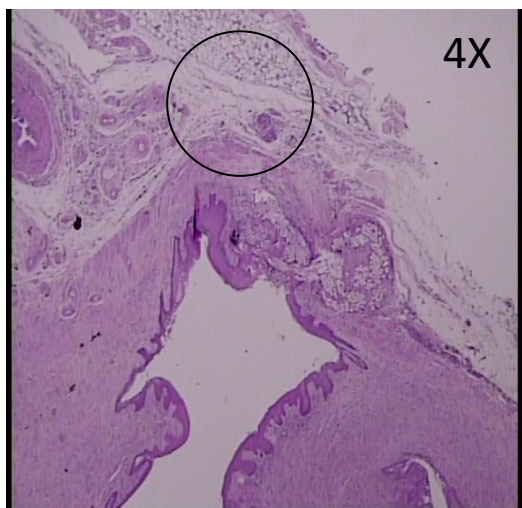
granulacijsko tkivo (1 – nema, 2 – nezrelo, 3 – blago zrelo, 4 – umjereno zrelo, 5 – potpuno zrelo).



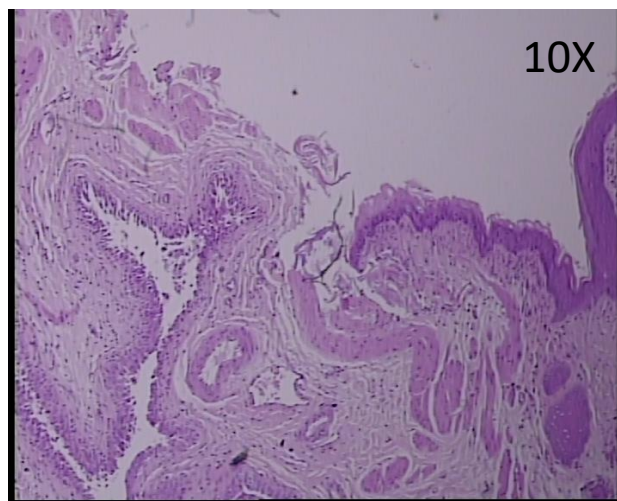
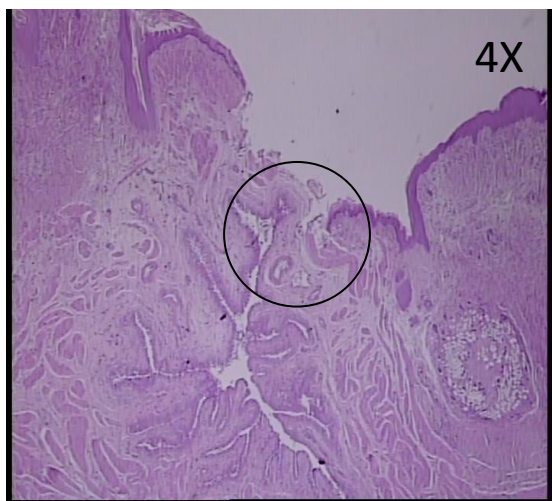
Slika 25. Prikaz pojave urina na vaginu nakon porasta intraabdominalnog tlaka pritiskom na trbuh eksperimentalne životinje, što upućuje na postojanje patološkog spoja između mokraćnog mjehura i vagine.



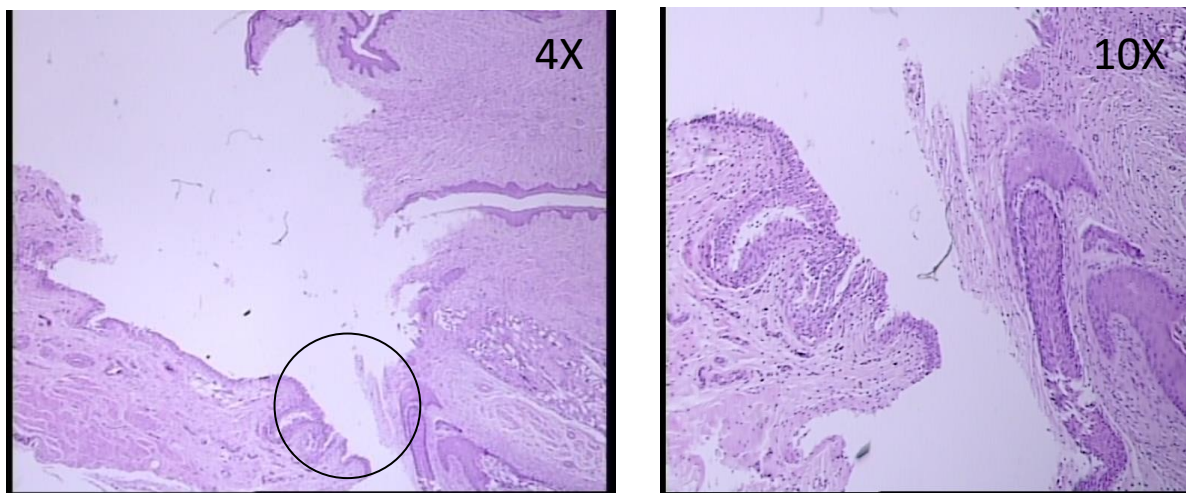
Slika 26. Prikaz vezikovaginalne fistule u štakora 6 tjedana nakon početka primjene terapije. Prikazana je strana mokraćnog mjehura. U kontrolama (a) defekt i dalje perzistira, za razliku od BPC 157 tretiranih štakora (b) gdje se vidi zatvoren defekt.



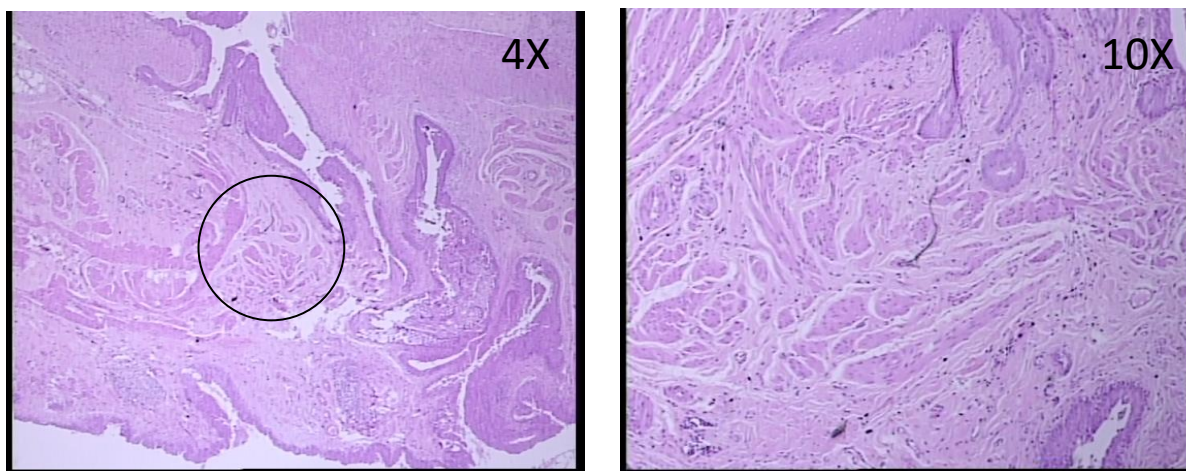
Slika 27. i 28. Patohistološki prikaz tkiva vezikovaginalne fistule dva tjedna od početka primjene terapije kod životinja tretiranih 0,9% NaCl. Vidljiva otvorena vezikovaginalna fistula, defekt tkiva na mjestu fistule s izraženom upalom (mononukleari i polimorfonukleari) uz značajan edem strome.



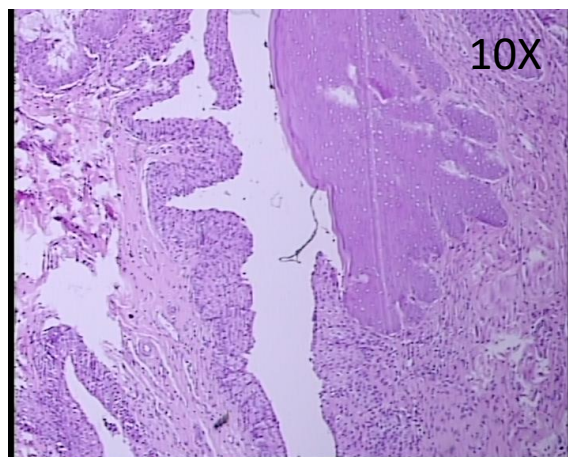
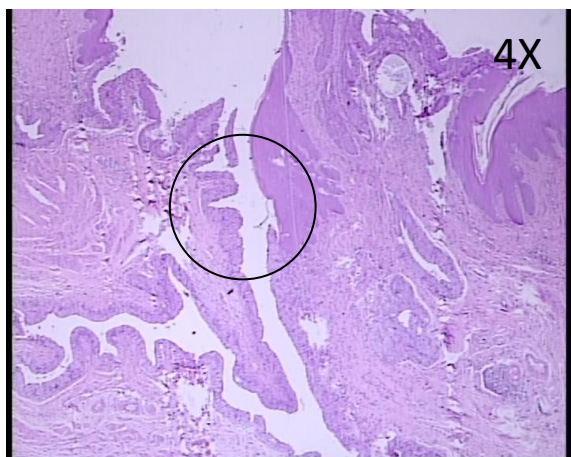
Slika 29. i 30. Patohistološki prikaz tkiva vezikovaginalne fistule dva tjedna od početka primjene terapije kod životinja tretiranih pentadekapeptidom BPC 157. Vidljiva značanija potpuna epitelizacija, kolagenizacija, neovaskularizacija i stvaranje granulacije.



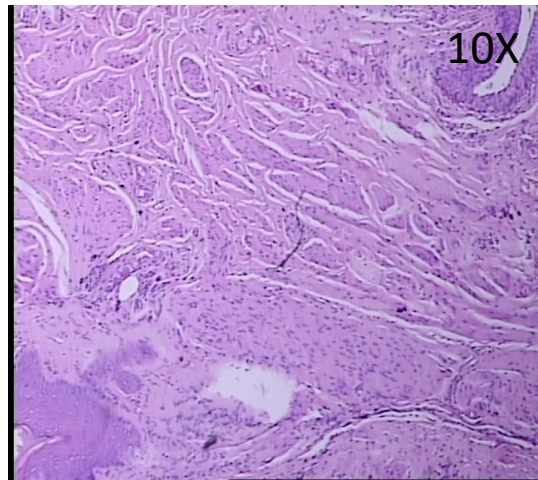
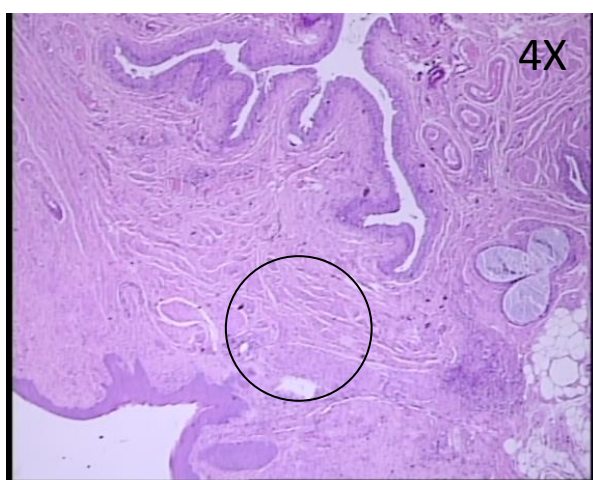
Slika 31. i 32. Patohistološki prikaz tkiva vezikovaginalne fistule 4 tjedna od početka primjene terapije kod životinja tretiranih 0,9% NaCl. Vidljiva otvorena vezikovaginalna fistula kod kontrole s umjerenom upalom, zrela epitelizacija i potpuno stvoreni kolagen.



Slika 33. i 34. Patohistološki prikaz tkiva vezikovaginalne fistule 4 tjedna od početka primjene terapije kod životinja tretiranih pentadekapeptidom BPC 157. Vidljiva značajnija neovaskularizacija sa stvaranjem novih krvnih žila i zrelo granulacijsko tkivo.



Slika 35. i 36. Patohistološki prikaz tkiva vezikovaginalne fistule 6 tjedana od početka primjene terapije kod životinja tretiranih 0,9% NaCl. Vidljiva otvorena vezikovaginalna fistula kod kontrole s umjerenom upalom.



Slika 37. i 38. Patohistološki prikaz tkiva vezikovaginalne fistule 6 tjedana od početka primjene terapije kod životinja tretiranih pentadekapeptidom BPC 157. Vidljiva zrela epitelizacija, formiran epitel, zatvorena fistula, potpuno stvoreni kolagen te značajnija neovaskularizacija sa stvaranjem novih krvnih žila i zrelo granulacijsko tkivo.

6. Rasprava

Vezikovaginalna fistula kao anomalijski spoj između mokraćnog mjehura i vagine omogućuje direktni kontakt između ova dva zasebna organa te kao takva predstavlja velike poteškoće u cijeljenju. Javlja se kao komplikacija operacijskih zahvata urogenitalnog sustava, kao komplikacija poroda, opstetrijskih postupaka i zračenja tumora urogenitalnog trakta te kao takva predstavlja izniman medicinskoterapijski, socijalni i ekonomski problem koji narušava kvalitetu života žene. U vrlo rijetkim slučajevima dolazi do spontanog zatvaranja te je u većini slučajeva potrebna medicinska intervencija. Formirana vezikovaginalna fistula zahtijeva dugotrajno liječenje, često s brojnim operacijskim zahvatima, čija je uspješnost sa svakim sljedećim zahvatom sve manja.

U svrhu što boljih spoznaja o kirurškom zbrinjavanju vezikovaginalne fistule, mnogi su znanstvenici konstruirali istu na različitim životinjskim modelima [5, 6, 10]. Lindberg i sur. [5] su 2015. godine na šest ženki svinja operativno konstruirali vezikovaginalnu fistulu. Učinili su inciziju mokraćnog mjehura i vagine u duljini 1 cm te spojili njihove stijenke. Od šest svinja koje su podvrgnute operaciji, dvije su odmah žrtvovane. Ostale su praćene u vremenskom periodu od šest tjedana te je u 50 % fistula bila razvijena dok se u 50 % spontano zatvorila. Kada se usporedi duljina vagine u svinja koja je oko 12 cm i štakora od 1,5 - 2 cm, fistulozni defekt u svinjskom modelu je bio 1:12 duljine vagine dok je u štakorskom modelu bio 1:4. Dakle, fistulozni defekt u svinjskom modelu je bio tri puta manji nego onaj u štakora s obzirom na odnos veličine fistule i duljine vagine. Također, rezultati se ne mogu smatrati značajnima obzirom da je promatrano samo četiri eksperimentalne životinje. Prethodno su Crawford i sur. [6] eksperimentalno operativno konstruirali

vezikovaginalnu fistulu u pet ovaca koje su također bile praćene šest tjedana, kod svih je postojao defekt, no metoda i rezultati nisu bili jasno i detaljno objašnjeni. Do sada nije opisan model vezikovaginalne fistule u malih glodavaca.

U prošlosti je pokušano nekoliko eksperimentalnih metoda operativnog liječenja vezikovaginalnih fistula. Coleman i sur. [10] su u osam pasa učinili eksciziju cijele debljine prednje stijenke mokraćnog mjehura u promjeru od 3 - 4 cm te izdvojili sluznicu koju su ponovno zašili na prije stvoreni defekt bez detruzora i seroze. Trajni kateter je bio postavljen u mokraćni mjehur te su nakon dva mjeseca životinje žrtvovane. Makroskopski se vidjela tanja stijenka na mjestu ekscizije stijenke mokraćnog mjehura koja je bila zatvorena režnjem sluznice. Mikroskopski s unutarnje strane na granici defekta koji je zatvoren samo sluznicom i stijenke pune debljine, nije bilo oštre granice već je sluznica bila u kontinuitetu. S vanjske strane sluzničkog režnja se formiralo fibrozno tkivo. U istom radu je opisan i prikaz slučaja pacijentice koja je već dva puta neuspješno operirala vezikovaginalnu fistulu. Pacijentica je imala razvijene tri manje fistule retrotrigonalno. Defektno tkivo je bilo 3-4 cm u promjeru. Odustalo se od konvencionalnih operativnih metoda već je pokušano zatvaranje fistuloznih kanala sluzničkim režnjem. Učinila se incizija mokraćnog mjehura te je uzet režanj sluznice kojim se prekrilo mjesto fistuloznih kanala te zašiveno za sluznicu. Pacijentica je otpuštena iz bolnice sa cistostoma kateterom te dolazi na kontrolu tri tjedna nakon operacije gdje se učinjenom obradom ne nalazi znakova recidiva. Bez obzira što je ta metoda polučila uspjeh u ranom postoperativnom periodu, navedena metoda se ne koristi kao metoda operativnog liječenja vezikovaginalne fistule. Također, opisan je uspjeh u ranom postoperativnom razdoblju, a nepoznat je daljnji tijek.

Dakle, problem prethodno navedenih studija je bio mali broj ispitivanih životinja [5, 6, 10] i neujednačena veličina izazvanog defekta vagine i mjehura kao osnova za stvaranje fistule [5]. Međutim, u niti jednoj dosadašnjoj studiji nije ponuđen uspješan farmakološki pristup u terapiji vezikovaginalnih fistula [5-21].

Pentadekapeptid BPC-157 je peptidni lanac sastavljen od petnaest aminokiselina. Za razliku od drugih peptida, relativno je stabilan u želučanom soku te djeluje bez nosača. Topiv je u vodi pri pH 7, kao i u fiziološkoj otopini. Ima citoprotektivan učinak.

U ovom radu je pokazano da pentadekapeptid BPC 157 (BPC 157) u dozama od 10 µg/kg, 1 µg/kg, 100 ng/kg i 10 ng/kg i.p. dovodi do cijeljenja vezikovaginalne fistule u štakora. Čini se da BPC 157 ima vrlo snažne zaštitne učinke kod štakora ublažavanjem oštećenja tkiva i strukturnih abnormalnosti uzrokovanih oštećenjem.

Početa istraživanja s BPC 157 potvrdila su njegov citoprotektivni učinak na animalnim modelima ispitivanja učinaka ulceroznih tvari na želudac [244, 245], upalne bolesti crijeva [2, 22, 31] i kompliciranog ulceroznog kolitisa [24, 209]. Naredni znanstveni radovi pokazali su da BPC 157 ima i zaštitne učinke koji se protežu izvan gastrointestinalnog sustava, poput cijeljenja rana [1-4, 22-46], zacjeljivanje kostiju i zglobova [248, 249, 251]. Njegov učinak na cijeljenje već je pokazan na cijeljenju drugih oblika fistula poput ezofagokutane [256], gastrokutane [1], duodenokutane [257], kolokutane [2] te kolovezikalne [4] i rektovaginalne fistule [3]. Iako je riječ o peptidu, BPC 157, za razliku od drugih peptida, je stabilan u želučanom soku i djeluje bez nosača. Topiv je u vodi pri pH 7, kao i u fiziološkoj otopini. Ima citoprotektivan učinak. Do sada utjecaj pentadekapeptida BPC 157 na cijeljenje vezikovaginalnih fistula nije istraživano.

Dosadašnja istraživanja pokazala su da BPC 157 utječe na nekoliko faktora rasta koji su obično uključeni u angiogenezu (stvaranje novih krvnih žila) i druge čimbenike koji sudjeluju u regeneraciji nakon oštećenja.

BPC 157 stimulira ekspresiju EGR-1 gena i njegovog represora NAB2 i dovodi do produkcije citokina i čimbenika rasta te ubrzano stvaranje izvanstaničnog matriksa, organizaciju kolagena i angiogenezu. BPC 157 regulira fosforilaciju ekstracelularnih kinaza 1 i 2 (ERK1/2), kao i njihove ciljane molekule, uključujući c-Jun, c-Fos i erg-1, važne molekule uključene u migraciju, stanični rast i angiogenezu [32, 241, 252]. Navedeno omogućuje povratni proces odgovoran za simultano i sinkrono cijeljenje dva različita tkiva i cijeljenje fistula. Istraživači su primijetili pozitivne učinke kada su BPC 157 nanijeli lokalno tijekom operacije, gdje se činilo da poboljšava stopu kolagenske izgradnje [32].

Brojne studije pokazale su djelotvoran učinak BPC 157 kod štakora u bržem cijeljenju anastomoze u brojnim dijelovima tijela, uključujući aortu [210] i ezofagogastričnu anastomozu [211]. Također je pokazana korist kod cijeljenja kolovezikalnih [4], rektovaginalnih [3], kolon-kolon [197] i ileoilealnih [22] fistula. Smatra se da se učinak odnosi na signalizaciju dušikovim oksidom (utjecaj BPC 157 na VEGFR2-Akt-eNOS put [189]) budući da L-NAME, inhibitor sintaze dušikovog oksida, pogoršava zacjeljivanje anastomoza na način koji poboljšava BPC 157 [211].

Studije koje su koristile pentadekapeptid BPC 157 u eksperimentalnim modelima sindroma kratkog crijeva također su pokazale korist, s intraperitonealnim injekcijama BPC 157 koje poboljšavaju ovo stanje [212, 213], čak i kada se stanje pogoršalo dodatkom L-NAME i diklofenaka [213].

Budući da vezikovaginalne fistule kod žena vrlo slabo spontano cijele zbog konstantnog protoka urina te prisustva upale, dokazano cijeljenje istih u štakorskom modelu, kao i dokazani pozitivan učinak BPC 157 u modelu drugih fistula, može se pojaviti kao koncept cijeljenja fistula zbog njegove djelotvorne sposobnosti zarastanja rana, osobito kod kompliciranih unutarnjih fistula.

U modelu vanjske fistule (koža i dio gastrointestinalnog trakta), pokazana je povezanost u cijeljenju, kako prema vanjskoj, tako i prema unutarnjoj strani kao krajnjim rezultatom simultanog procesa cijeljenja. Model vezikovaginalne fistule je pokazao da je zacijelila kao u unutarnjem modelu fistule (dva različita organa), u ovom slučaju mokraćni mjehur i vagina, koji zahtijevaju uzajamno cijeljenje sa zatvaranjem fistule kao krajnjim rezultatom usklađenog procesa cijeljenja. BPC 157 istovremeno je potaknuo cijeljenje oba defekta u modelu vanjske i unutarnje fistule.

Dakle, kako bi cijeljenje bilo djelotvorno i kako bi na kraju došlo do adekvatnog zatvaranja defekta, potreban je sinkroni i simultani proces cijeljenja na obje strane defekta, što pentadekapeptid BPC 157 i potiče. Ovaj rezultat metodološki podržava terapijski uspjeh BPC 157 kao novog modela liječenja raznih fistula.

Primjena pentadekapeptida BPC 157 bi moglo biti i farmakološko rješenje za kompleksan klinički problem liječenja vezikovaginalnih fistula te daljnja istraživanja vezana uz unutarnje i vanjske fistule.

U ovom istraživanju je otkrivena prisutnost kamenaca u mokraćnom mjehuru u gotovo svih životinja koje su tretirane fiziološkom otopinom, dakle kod kojih nije došlo do zatvaranja vezikovaginalne fistule. Nasuprot tome, u životinja tretiranih pentadekapeptida BPC 157 nije došlo do njihovog formiranja. Navedeno nas navodi

na ideju o budućem razvoju novog životinjskog modela stvaranja kamenaca u mokraćnom mjehuru, što do sada nije opisano.

7. Zaključak

Vezikovaginalna fistula predstavlja veliki medicinskoterapijski, socijalni i ekonomski problem koji narušava kvalitetu života žena. Formirana vezikovaginalna fistula zahtijeva dugotrajno liječenje, često s brojnim operacijskim zahvatima uz prisutnost inkontinencije i čestih recidiva. U dosadašnjim studijama nije ponuđeno prihvatljivo adekvatno farmakološko rješenje problema vezikovaginalnih fistula [5-21].

Na temelju rezultata provedenog istraživanja mogu se donijeti sljedeći zaključci:

1. Pentadekapeptid BPC 157 u svim tretiranim skupinama poboljšao je zarastanje vezikovaginalnih fistula, kako sa strane mokraćnog mjehura, tako i sa strane vagine.
2. Dolazi do sinergističkog cijeljenja dvaju tkiva te do zatvaranja same fistule.
3. Primjena pentadekapeptida BPC 157 mogla bi biti i farmakološko rješenje za kompleksan klinički problem liječenja vezikovaginalnih fistula te daljnja istraživanja vezana uz unutarnje i vanjske fistule.

8. Sažetak na hrvatskom jeziku

Uvod: Vezikovaginalna fistula je patološki spoj između mokraćnog mjehura i vagine, predstavlja velike poteškoće u liječenju. Pojavljuje se kao komplikacija kirurških zahvata, porođaja i zračenja. Zahtijeva dugotrajno liječenje s brojnim kirurškim zahvatima.

Hipoteza: Pentadekapeptid BPC 157 dan parenteralno ili oralno može poboljšati cijeljenje vezikovaginalne fistule štakora.

Cilj: Pretpostavljamo pozitivan učinak pentadekapeptida BPC 157 u terapiji vezikovaginalnih fistula u štakora.

Materijali i metode: Za model vezikovaginalne fistule korištene su ženke Wistar štakora. Učinjena je incizija na prednjem zidu vagine i stražnjem zidu mokraćnog mjehura duljine 4 mm i formirana je vezikovaginalna fistula. Pentadekapaptid BPC 157 primijenjen je u dnevnim dozama od 1 µg/kg, 10 µg/kg, 100 ng/kg, 10 ng/kg i.p. tijekom cijelog trajanja eksperimenta, počevši 14 dana nakon operacije. Kontrolnoj skupini životinja je dana dnevna ekvivalentna količina 0,9% NaCl i.p. Nakon žrtvovanja promatran je i uspoređivan promjer fistule, makroskopske promjene i razlike u zarastanju fistula među skupinama te je uzeto tkivo za daljnju patohistološku analizu.

Rezultati: Fistula je zacijelila kod svih štakora tretiranih BPC 157 te je isti doveo do porasta volumena potrebnog za istjecanje tekućine kroz fistulu.

Zaključak: Pentadekapeptid BPC 157 poboljšao je zarastanje vezikovaginalne fistule.

Ključne riječi: pentadekapeptid BPC 157, vezikovaginalna fistula, štakori

9. Summary

Dissertation Title: Effect of pentadecapeptide BPC 157 on healing of

vesicovaginal fistula in rats; Author: Domagoj Rašić; Year: 2020

Introduction: Vesicovaginal fistula is anomalous connection between bladder and vagina, represents great difficulty in healing. It occurs as a complication of surgical procedures, childbirth and radiation. It requires long-term treatment often with number of surgical procedures.

Hypothesis: Pentadecapeptide BPC 157 administered parenterally or orally can improve the healing of vesicovaginal fistula in rats.

Aims: We hypothesize positive effect of the pentadecapeptide BPC 157 in therapy of vesicovaginal fistulas in rats.

Materials and methods: For the model of vesicovaginal fistula female Wistar rats were used. An incision was made on anterior vaginal wall and rear urinary bladder wall in length of 4 mm and vesicovaginal fistula was formed. Pentadecapeptide BPC 157 was applied in daily doses of 1 µg/kg, 10 µg/kg, 100 ng/kg, 10 ng/kg i.p. during the experiment, starting 14 days after surgery and control group of animals was given daily equivalent amount of 0,9% NaCl i.p. After sacrifice, diameter of fistulas, macroscopic changes and differences in fistula healing between groups were observed and compared. Tissue was taken for microscopic analysis.

Results: Fistula was successfully healed in all rats that underwent BPC 157 therapy. Also, volume needed to leakage of fluid through fistula was increased.

Conclusion: Pentadecapeptide BPC 157 improved vesicovaginal fistula healing.

Keywords: pentadecapeptide BPC 157, vesicovaginal fistula, rats

10. Popis literature

1. Skorjanec S, Dolovski Z, Kocman I, Brcic L, Blagaic Boban A, Batelja L i sur. Therapy for Unhealed Gastrocutaneous Fistulas in Rats as a Model for Analogous Healing of Persistent Skin Wounds and Persistent Gastric Ulcers. Stable Gastric Pentadecapeptide BPC 157, Atropine, Ranitidine, and Omeprazole. *Dig Dis Sci* 2009;54:46–5.
2. Klicek R, Sever M, Radic B, Drmic D, Kocman I, Zoricic I i sur. Pentadecapeptide BPC 157, in Clinical Trials as a Therapy for Inflammatory Bowel Disease (PL14736), Is Effective in the Healing of Colocutaneous Fistulas in Rats. Role of the Nitric Oxide-System. *J Pharmacol Sci* 2008;108:7–17.
3. Baric M, Sever AZ, Vuletic LB, Rasic Z, Sever M, Drmic D i sur. Stable gastric pentadecapeptide BPC 157 heals rectovaginal fistula in rats. *Life Sci*. 2016; 148: 63-70.
4. Grgic T, Grgic D, Drmic D, Sever AZ, Petrovic I, Sucic M i sur. Stable gastric pentadecapeptide BPC 157 heals rat colovesical fistula. *Eur J Pharmacol* 2016;780:1-7.
5. Lindberg J, Rickardsson E, Andersen M, Lund L. Formation of a vesicovaginal fistula in a pig model. *Res Rep Urol* 2015;7:113-6.
6. Crawford B, Zanjani E, Thain D. Ovine model of obstetric fistula. *Neurourol Urodyn* 2009;28(7):905–906.
7. Cogan S, Bedaiwy MA, Paraiso MF, Biscotti C. Healing patterns of bladder injuries incurred at laparoscopic hysterectomy: a histologic assessment. *Int Urogynecol J Pelvic Floor Dysfunct* 2007;18(1):49-52.
8. Cogan SL, Paraiso MF, Bedaiwy MA. Formation of vesicovaginal fistulas in laparoscopic hysterectomy with electrosurgically induced cystotomy in female mongrel dogs. *Am J Obstet Gynecol* 2002;187(6):1510-3.
9. Meeks GR, Sams JO 4th, Field KW, Fulp KS, Margolis MT. Formation of vesicovaginal fistula: the role of suture placement into the bladder during closure of the vaginal cuff after transabdominal hysterectomy. *Am J Obstet Gynecol* 1997;177(6):1298-303.
10. Coleman JW, Albanese C, Marion D, O'Dell G, Amberson J, Quiguyan CC i sur. Experimental use of free grafts of bladder mucosa in canine bladders. Successful closure of recurrent vesicovaginal fistula utilizing bladder mucosa. *Urology* 1985;25(5):515-7.

11. Musierowicz A. Use of adhesive tissue for repair in experimental vesico-vaginal fistulas in dogs. *Eur Urol* 1978;4(6):457-60.
12. Tancer ML. Observations on prevention and management of vesicovaginal fistula after total hysterectomy. *Surg Gynecol Obstet* 1992;175:501.
13. Rizvi JH. Genital fistulae: a continuing tragedy. *J Obstet Gynaecol Res* 1999;25:1.
14. Tebeu PM, Fomulu JN, Khaddaj S, de Bernis L, Delvaux T, Rochat CH i sur. Risk factors for obstetric fistula: a clinical review. *Int Urogynecol J* 2012;23(4):387–394
15. Cohen BL, Gousse AE. Current techniques for vesicovaginal fistula repair: surgical pearls to optimize cure rate. *Curr Urol Rep* 2007;8(5):413–418.
16. Duong TH, Gellasch TL, Adam RA. Risk factors for the development of vesicovaginal fistula after incidental cystotomy at the time of a benign hysterectomy. *Am J Obstet Gynecol* 2009;201(5):512.
17. Hilton P, Cromwell DA. The risk of vesicovaginal and urethrovaginal fistula after hysterectomy performed in the English National Health Service – a retrospective cohort study examining patterns of care between 2000 and 2008, *BJOG* 2012;119(12):1447–1454.
18. Frajzyngier V, Ruminjo J, Asimwe F, Barry TH, Bello A, Danladi D i sur. Factors influencing choice of surgical route of repair of genitourinary fistula, and the influence of route of repair on surgical outcomes: findings from a prospective cohort study. *BJOG* 2012;119(11):1344-53.
19. Nardos R, Browning A, Chen CC. Risk factors that predict failure after vaginal repair of obstetric vesicovaginal fistulae. *Am J Obstet Gynecol* 2009;200:578.
20. Safan A, Shaker H, Abdelaal A, Mourad MS, Albaz M. Fibrin glue versus Martius flap interpositioning in the repair of complicated obstetric vesicovaginal fistula. A prospective multi-institution randomized trial. *Neurourol Urodyn* 2009;28:438–41.
21. Kriplani A, Agarwal N, Parul, Gupta A, Bhatla N. Observations on aetiology and management of genital fistulas. *Arch Gynecol Obstet* 2005;271:14–8.
22. Vuksic T, Zoricic I, Brcic L, Sever M, Klicek R, Radic B i sur. Stable gastric pentadecapeptide BPC 157 in trials for inflammatory bowel disease (PL-10, PLD-116, Pliva, Croatia) heals ileoileal-anastomosis in rat. *Surg Today* 2007;37:768-777
23. Zoricic I, Sikiric P, Seiwerth S. Pentadecapeptide BPC 157 beneficially influences the healing of colon-colon anastomoses in rats. In: Mozsik G, Nagy L, Par A, Rainsford KD, editors. *Cell injury*

- and protection in the gastrointestinal tract. From basic sciences to clinical perspectives 1996. Dodrecht, Boston, London. Kluwer Academic Publishers 1997; pp. 249-258.
24. Ruenzi M, Stolte M, Veljaca M, Oreskovic K, Peterson J. Ulcerative Colitis Study Group. A multicenter, randomized, double blind, placebo-controlled phase II study of PL 14736 enema in the treatment of mild-to-moderate ulcerative colitis. *Gastroenterology* 2005;128:584
 25. Sikiric P, Seiwerth S, Aralica G, Perovic D, Staresinic M, Anic T i sur. Therapy effect of antiulcer agents on new chronic cysteamine colon lesion in rat. *J Physiol (Paris)* 2001;95:295-301.
 26. Xue XC, Wu YJ, Gao MT. Study of the protective effects of pentadecapeptide BPC 157 on wounds in small type pigs. *Chin New Drugs J* 2004;12:602–604.
 27. Bedekovic V, Mise S, Anic T, Staresinic M, Gjurasin M, Kopljarić M i sur. Different effect of antiulcer agents on rat cysteamine-induced duodenal ulcer after sialoadenectomy, but not gastrectomy. *Eur J Pharmacology* 2003;477:73-80.
 28. Sikiric P, Seiwerth S, Mise S, Staresinic M, Bedekovic V, Zarkovic N i sur. Corticosteroids - impairment healing and gastric pentadecapeptide BPC 157 creams in burned mice. *Burns* 2003;29:323–334.
 29. Mise S, Tonkic A, Pesutic V, Tonkic M, Mise S, Capkun V i sur. The presentation and organization of adaptive cytoprotection in the rat stomach, duodenum, and colon. Dedicated to Andre Robert the founder of the concept of cytoprotection and adaptive cytoprotection. *Med Sci Monit* 2006;12:146-153.
 30. Wood JD. The first Nobel prize for integrated systems physiology: Ivan Petrovich Pavlov, 1904. *Physiology* 2004;19:326–330.
 31. Sikiric P, Seiwerth S, Brcic L, Blagaic AB, Zoricic I, Sever M i sur. Stable gastric pentadecapeptide BPC 157 in trials for inflammatory bowel disease (PL-10, PLD-116, Pliva, Croatia). Full and distended stomach, and vascular response. *Inflammopharmacology* 2006;14:1–8.
 32. Tkalcic I, Cuzic S, Brajsa K, Mildner B, Bokulic A, Situm K i sur. Enhancement by PL 14736 of granulation and collagen organization in healing wounds and the potential role of egr-1 expression. *European J Pharmacol* 2007;570:212-221.
 33. Dobric I, Drvis P, Petrovic I, Shejbal D, Brcic L, Blagaic AB i sur. Prolonged esophagitis after primary dysfunction of the pyloric sphincter in the rat and therapeutic potential of the gastric pentadecapeptide BPC 157. *J Pharmacol Sci* 2007;104:7-18.

34. Sikiric P. From gut inflammation to gastrointestinal disorders current update on pathophysiology, molecular mechanism and pharmacological treatment modalities. *Curr Pharm Des* 2014;20(7):1039-40.
35. Bilic M, Bumber Z, Blagaic AB, Batelja L, Seiwert S, Sikiric P. The stable gastric pentadecapeptide BPC 157, given locally, improves CO₂ laser healing in mice. *Burns* 2005;31:310-315.
36. Lazić R, Gabrić N, Dekaris I, Bosnar D, Boban-Blagaic A, Sikirić P. Gastric pentadecapeptide BPC 157 promotes corneal epithelial defects healing in rats. *Coll Antropol* 2005;29:321-325.
37. Krivic A, Anic T, Seiwert S, Huljev D, Sikiric P. Achilles detachment in rat and stable gastric pentadecapeptide BPC 157: Promoted tendon-to-bone healing and opposed corticosteroid aggravation. *J Orthop Res* 2006;24:982-989.
38. Sikiric P, Seiwert S, Rucman R, Turkovic B, Rokotov DS, Brcic L i sur. Stable gastric pentadecapeptide BPC 157-NO-system relation. *Curr Pharm Des* 2014;20(7):1126-35.
39. Sikiric P, Separovic J, Anic T, Buljat G, Mikus D, Seiwert S i sur. The effect of pentadecapeptide BPC 157, H₂-blockers, omeprazole and sucralfate on new vessels and new granulation tissue formation. *J Physiol (Paris)* 1999;93:479-485.
40. Radeljak S, Seiwert S, Sikiric P. BPC 157 inhibits cell growth and VEGF signalling via the MAPK kinase pathway in the human melanoma cell line. *Melanoma Res* 2004;14:14-15.
41. Mozsik G, Sikiric P, Seiwert S. Pentadecapeptide BPC 157 (PLD116, PL14736, Pliva) influences ATP energy system and antagonizes 0.6 M HCl- and 96% ethanol-gastric lesion in rat. *Digestion* 2005;73:41.
42. Jandric I, Vrcic H, Jandric Balen M, Kolenc D, Brcic L, Radic B i sur. Salutary effect of gastric pentadecapeptide BPC 157 in two different stress urinary incontinence models in female rats. *Med Sci Monit Basic Res* 2013;19:93-102.
43. Krivic A, Majerovic M, Jelic I, Seiwert S, Sikiric P. Modulation of early functional recovery of Achilles tendon to bone unit after transection by BPC 157 and methylprednisolone. *Inflamm Res* 2008;57:205-210.
44. Veljaca M, Lesch CA, Pillana R, Sanchez B, Chan K, Guglietta A. BPC-157 reduces trinitrobenzene sulfonic acid-induced colonic damage in rats. *J Pharmacol Exp Ther* 1994;272:417-422.

45. Sandor Z, Vincze A, Jadus MR. The protective effect of newly isolated peptide PL-10 in the iodoacetamide colitis in rats. *Gastroenterology* 1997;112:400.
46. Veljaca M, Chan K, Guglietta A. Digestion of h-EGF, h-TGF alpha and BPC-157 in human gastric juice. *Gastroenterology* 1995;108:761.
47. Alsharef MM, Christopher N, Fourie T. Spino-renal fistula due to gunshot injury. *Br J Radiol* 2011;84(1003):127-8
48. Nomura S, Ishikawa O, Tanaka K, Otani R, Miura K, Maeda K. Pial Arteriovenous Fistula Caused by Trauma: A Case Report. *Neurol Med Chir (Tokyo)* 2015;55(11):856-8.
49. Nagpal K, Ahmed K, Cuschieri RJ. Diagnosis and management of acute traumatic arteriovenous fistula. *Int J Angiol* 2008;17(4):214–216.
50. Yokota N, Ito F, Ishikawa T, Yamashita K, Nakazawa H. Neobladder-rectal fistula as early postoperative complication of radical cystectomy and orthotopic neobaldder construction. *Nihon Hinyokika Gakkai Zasshi* 2013;104(4):616.
51. Hilton P, Cromwell DA. The risk of vesicovaginal and urethrovaginal fistula after hysterectomy performed in the English National Health Service - a retrospective cohort study examining patterns of care between 2000 and 2008. *BJOG* 2012;119(12):1447-54.
52. Li F, Guo H, Qiu H, Liu S, Wang K, Yang C i sur. Urological complications after radical hysterectomy with postoperative radiotherapy and radiotherapy alone for cervical cancer. *Medicine (Baltimore)*. 2018;97(13):e0173.
53. Kaimakliotis P, Simillis C, Harbord M, Kontovounisios C, Rasheed S, Tekkis PP. A Systematic Review Assessing Medical Treatment for Rectovaginal and Enterovesical Fistulae in Crohn's Disease. *J Clin Gastroenterol* 2016;50(9):714-21.
54. Zhu YF, Tao GQ, Zhou N, Xiang C. Current treatment of rectovaginal fistula in Crohn's disease. *World J Gastroenterol* 2011;28;17(8):963-7.

55. Lok CE, Rajan DK, Clement J, Kiaii M, Sidhu R, Thomson K i sur. Endovascular Proximal Forearm Arteriovenous Fistula for Hemodialysis Access: Results of the Prospective, Multicenter Novel Endovascular Access Trial (NEAT). *Am J Kidney Dis* 2017;70(4):486-497.
56. Sica GS, Di Carlo S, Tema G, Montagnese F, Del Vecchio Blanco G, Fiaschetti V i sur. Treatment of peri-anal fistula in Crohn's disease. *World J Gastroenterol* 2014;20(37):13205-10.
57. Chen IC, Lin JY, Yang SN, Dai ZK Kaohsiung. Congenital bronchoesophageal fistula repaired by bronchoscopy-assisted fistulectomy in a neonate. *J Med Sci* 2014;30(1):53-4.
58. Asif T, Hasan B, Likhitsup A, Bamberger D. Colovesical Fistula: An Unusual Complication of Cytomegalovirus Colitis. *Cureus* 2017;9(7):e1426.
59. Patino C, Fontes B, Poggetti RS, Mitteldorf C, Alvarenga C, Birolini D. Bile duct-duodenal fistula caused by AIDS/HIV-associated tuberculosis. *Rev Hosp Clin Fac Med Sao Paulo* 2003;58(4):223-6.
60. Vicencio AG, Tozzi M, Thompson C, Satchell M, Delbello D, Ting A i sur. Intra-bronchial valves for treatment of alveolar-pleural fistula in a patient with *Pneumocystis jirovecii* pneumonia. *J Bronchology Interv Pulmonol* 2014;21(4):346-9.
61. McLean GK, Mackie JA, Freiman DB, Ring EJ. Enterocutaneous fistulae: interventional radiologic management. *AJR Am J Roentgenol* 1982;138:615–619.
62. Grunshaw ND, Ball CS. Palliative treatment of an enterorectal fistula with a covered metallic stent. *Cardiovasc Intervent Radiol* 2001;24:438–440.
63. Gracient A, Rebibo L, Delcenserie R, Yzet T, Regimbeau JM. Combined radiologic and endoscopic treatment (using the “rendezvous technique”) of a biliary fistula following left hepatectomy. *World J Gastroenterol* 2016;22(30):6955–6959.
64. Zeybek N, Dede H, Balci D, Coskun AK, Ozerhan IH, Peker S i sur. Biliary fistula after treatment for hydatid disease of the liver: When to intervene. *World J Gastroenterol* 2013;19(3):355–361.
65. Li F, Guo H, Qiu H, Liu S, Wang K, Yang C i sur. Urological complications after radical hysterectomy with postoperative radiotherapy and radiotherapy alone for cervical cancer. *Medicine (Baltimore)* 2018;97(13):e0173.
66. Wall LL. Overcoming phase 1 delays: the critical component of obstetric fistula prevention programs in resource-poor countries. *BMC Pregnancy Childbirth* 2012;12:68.

67. Waaldijk K. The immediate management of fresh obstetric fistulas. *Am J Obstet Gynecol* 2004;191:795–799.
68. Al-Asali F, Kilani R, Rshoud F, Mahfouz IA. A Rare Case of Rectovaginal Fistula Due to Consensual Sexual Intercourse. *Sultan Qaboos Univ Med J* 2018;18(1):e107–e109.
69. Leventoğlu S, Ege B, Menteş BB, Yörübulut M, Soydan S, Aytaç B. Treatment for horseshoe fistula with the modified Hanley procedure using a hybrid seton: results of 21 cases. *Tech Coloproctol* 2013;17(4):411-7.
70. Beksac K, Erkan A, Kaynaroglu V. Double Incomplete Internal Biliary Fistula: Coexisting Cholecystogastric and Cholecystoduodenal Fistula. *Case Rep Surg* 2016;2016:5108471.
71. Faucheron JL, Saint-Marc O, Guibert L, Parc R. Long-term seton drainage for high anal fistulas in Crohn's disease - a sphincter-saving operation? *Dis Colon Rectum* 1996;39(2):208-11.
72. Dejaco C, Harrer M, Waldhoer T, Miehsler W, Vogelsang H, Reinisch W. Antibiotics and azathioprine for the treatment of perianal fistulas in Crohn's disease. *Aliment Pharmacol Ther* 2003;18(11-12):1113-20.
73. Ratto C, Litta F, Donisi L, Parello A. Fistulotomy or fistulectomy and primary sphincteroplasty for anal fistula (FIPS): a systematic review. *Tech Coloproctol* 2015;19(7):391-400.
74. Abramowitz L, Soudan D, Souffran M, Bouchard D, Castinel A, Suduca JM i sur. The outcome of fistulotomy for anal fistula at 1 year: a prospective multicentre French study. *Colorectal Dis* 2016;18(3):279-85.
75. Freeman HJ. Natural history and long-term clinical course of Crohn's disease. *World J Gastroenterol* 2014;20(1):31-6.
76. Sanborn MR, Nasrallah I, Stanton DC, Stiefel MF, Hurst RW, Pukenas BA. Acquired arteriovenous fistula associated with traumatic oroantral fistula: endovascular treatment. *Head Neck* 2013;35(5):E138-41.
77. Tancer ML. Observations on prevention and management of vesicovaginal fistula after total hysterectomy. *Surg Gynecol Obstet* 1992;175:501.
78. Zoubek J, McGuire EJ, Noll F, DeLancey JOL. The late occurrence of urinary tract damage in patients successfully treated by radiotherapy for cervical cancer. *J Urol* 1984;141:1347–1349.
79. Waaldijk K. The surgical management of bladder fistula in 775 women in Northern Nigeria. Benda BV, Nymegen, 1989.

80. Wall LL, Karshima JA, Kirschner C, Arrowsmith SD. The obstetric vesicovaginal fistula: characteristics of 899 patients from Jos, Nigeria. *Am J Obstet Gynecol* 2004;190:1011.
81. Wall LL. Obstetric vesicovaginal fistula as an international public-health problem. *Lancet* 2006;368:1201-1209.
82. Lee UJ, Goldman H, Moore C, Daneshgari F, Rackley RR, Vasavada SP. Rate of de novo stress urinary incontinence after urethral diverticulum repair. *Urology* 2008;71(5):849-853.
83. Kliment J, Beráts T. Urovaginal fistulas: experience with the management of 41 cases. *Int Urol Nephrol* 1992;24:119.
84. Elkins TE, DeLancey JO, McGuire EJ. The use of modified Martius graft as an adjunctive technique in vesicovaginal and rectovaginal fistula repair. *Obstet Gynecol* 1990;75(4):727-33.
85. Wein AJ, Kavoussi LR, Partin AW, Peters CA. *Campbell-Walsh Urology*. 11th Edition. Elsevier, 2016.
86. Oda Y, Hamami G, Umezu K, Sugimoto M, Yasumuro C, Fujii A i sur. Vesicocolic fistula formed by "collision" tumor between transitional cell carcinoma of urinary bladder and adenocarcinoma of the sigmoid colon. *Hinyokika Kyo* 1984;30(1):55-8.
87. Tsivian A, Kyzer S, Shtricker A, Benjamin S, Sidi AA. Laparoscopic treatment of colovesical fistulas: technique and review of the literature. *Int J Urol* 2006;13(5):664-7.
88. Yip SK, Leung TY. Vesicouterine fistula: an updated review. *Int Urogynecol J Pelvic Floor Dysfunct* 1998;9:252.
89. Porcaro AB, Zicari M, Zecchini Antoniolli S, Pianon R, Monaco C, Migliorini F i sur. Vesicouterine fistulas following cesarean section: report on a case, review and update of the literature. *Int Urol Nephrol* 2002;34(3):335-44.
90. Derevianko IM. Rare forms of ureteral fistulae occurring after obstetrical and gynecological operations. *Urol Nefrol (Mosk)* 1994;(6):45-6.
91. Waaldijk K. Surgical classification of obstetric fistula. *Int J Gynaecol Obstet* 1995;49(2):161–163.
92. McConnachie ELF. Fistulae of the urinary tract in the female a proposed classification. *SA Med. J* 1958;32:524–527
93. Rosenshein NB, Genadry RR, Woodruff JD. An anatomic classification of rectovaginal septal defects. *Am. J. Obstet Gynecol* 1980;137:439–442.

94. Goh J, Stanford EJ, Genadry R. Classification of female genitor-urinary tract fistula: a comprehensive review. *Int Urogynecol J Pelvic Floor Dysfunct* 2009;20(5):605-10.
95. Stamatakos M, Sargedí C, Stasinou T, Kontzoglou K. Vesicovaginal Fistula: Diagnosis and Management. *Indian J Surg* 2014;76(2):131–136.
96. Latzko W. Postoperative vesicovaginal fistulas; genesis and therapy. *J Surg* 1942;58:211
97. Derry DE. *J Obstet. Gynecol Br Emp* 1935;42:490.
98. Fatio. *Wehe-Mutter. Basel*, 1762;284.
99. Sims JM. *Am J Med Sci* 1852;23:59.
100. Trendelenburg F. *Volkmanns Samml Klive Vortr*, 1890;20:355.
101. Wall LL, Belay S, Haregot T, Dukes J, Berhan E, Abreha M. A case-control study of the risk factors for obstetric fistula in Tigray, Ethiopia. *Int Urogynecol J* 2017;28(12):1817-1824.
102. Schlunt Eilber K, Kavalier E, Rodriguez L, Rosenblum N, Raz S. Ten-year experience with transvaginal vesicovaginal fistula repair using tissue interposition. *J Urol* 2003;169:1033–1036.
103. Tancer ML. Observations on prevention and management of vesicovaginal fistula after total hysterectomy. *Surg Gynecol Obstet* 1992;175:501–6.
104. Goodwin WE, Scardino PT. Vesicovaginal and uterovaginal fistulas: A summary of 25 years of experience. *J Urol* 1980;123:370–4.
105. Tancer ML. Observations on prevention and management of vesicovaginal fistula. *J Urol* 1980;123:839–840.
106. McKay HA, Hanlon K. Vesicovaginal fistula after cervical cerclage. Repair by transurethral suture cystorrhaphy. *J Urol* 2003;169:1086–1087.
107. Harkki-Siren P, Sjoberg J, Tiitinen A. Urinary tract injuries after hysterectomy. *Obstet Gynecol.* 1998;92:113–118.
108. Hall MJ, DeFrances CJ, Williams SN, Golosinskiy A, Schwartzman A. National Hospital Discharge Survey: 2007 summary. *Natl Health Stat Report* 2010;29:1-20, 24.
109. Hilton P, Cromwell DA. The risk of vesicovaginal and urethrovaginal fistula after hysterectomy performed in the English National Health Service - a retrospective cohort study examining patterns of care between 2000 and 2008. *BJOG* 2012;119:1447.
110. Hilton P. Urogenital fistula in the UK: a personal case series managed over 25 years. *BJU Int* 2012;110:102.

111. Methfessel HD, Retzke U, Methfessel G. Urinary fistula after radical hysterectomy with lymph node excision. *Geburtshilfe Frauenheilkd* 1992;52:88.
112. Emmert C, Köhler U. Management of genital fistulas in patients with cervical cancer. *Arch Gynecol Obstet* 1996;259:19.
113. Duong TH, Taylor DP, Meeks GR. A multicenter study of vesicovaginal fistula following incidental cystotomy during benign hysterectomies. *Int Urogynecol J* 2011;22:975.
114. Bai SW, Huh EH, Jung DJ, Park JH, Rha KH, Kim SK i sur. Urinary tract injuries during pelvic surgery: incidence rates and predisposing factors. *Int Urogynecol J Pelvic Floor Dysfunct* 2006;17:360.
115. Ibrahim T, Sadiq A, Daniel S. Characteristics of VVF patients as seen at the specialist hospital Sokoto, Nigeria. *West Afr Med J* 2000;19:59–63.
116. Trovik J, Thornhill HF, Kiserud T. Incidence of obstetric fistula in Norway: a population-based prospective cohort study. *Acta Obstet Gynecol Scand* 2016;95:405.
117. Karram MM. Lower Urinary Tract Fistulas. In: *Urogynecology and Reconstructive Pelvic Surgery*, 3rd ed, Walters MD, Karram MM (Eds), Mosby Inc, Philadelphia 2007. p.450.
118. Kinsella TJ, Bloomer WD. Tolerance of the intestine to radiation therapy. *Surg Gynecol Obstet* 1980;151:273.
119. Sværdborg M, Birke-Sørensen H, Bek KM, Nielsen JB. A modified surgical technique for treatment of radiation-induced vesicovaginal fistulas. *Urology* 2012;79:950.
120. Platell C, Mackay J, Collopy B, Fink R, Ryan P, Woods R. Anal pathology in patients with Crohn's disease. *Aust N Z J Surg* 1996;66:5.
121. Galandiuk S, Kimberling J, Al-Mishlab TG, Stromberg AJ. Perianal Crohn disease: predictors of need for permanent diversion. *Ann Surg* 2005;241:796.
122. Cirocchi R, Cochetti G, Randolph J, Listorti C, Castellani E, Renzi C i sur. Laparoscopic treatment of colovesical fistulas due to complicated colonic diverticular disease: a systematic review. *Tech Coloproctol* 2014;18:873.
123. Carl P. Vesico-ovarian fistula in suppurative ovarian inflammation and salpingitis. *J Urol* 1990;143:352.
124. Moir JC. Personal experiences in the treatment of vesicovaginal fistulas. *Am J Obstet Gynecol* 1956;71:476.

125. Hanash KA, Al Zahrani H, Mokhtar AA, Aslam M. Retrograde vaginal methylene blue injection for localization of complex urinary fistulas. *J Endourol* 2003;17(10):941-3.
126. Hui JY, Harvey MA, Johnston SL. Confirmation of ureteric patency during cystoscopy using phenazopyridine HCl: a low-cost approach. *J Obstet Gynaecol Can* 2009;31:845.
127. Findley AD, Solnik MJ. Prevention and management of urologic injury during gynecologic laparoscopy. *Curr Opin Obstet Gynecol* 2016;28:323.
128. Doyle PJ, Lipetskaia L, Duecy E, Buchsbaum G, Wood RW. Sodium fluorescein use during intraoperative cystoscopy. *Obstet Gynecol* 2015;125:548.
129. Goodwin WE, Scardino PT. Vesicovaginal and ureterovaginal fistulas: a summary of 25 years experience. *J Urol* 1980;123:370–374.
130. Andreoni C, Bruschini H, Truzzi JC, Simonetti R, Srougi M. Combined vaginoscopy-cystoscopy. A novel simultaneous approach improving vesicovaginal fistula evaluation. *J Urol* 2003;170:2330–2332.
131. Adetiloye VA, Dare F. Obstetric fistula: evaluation with ultrasonography. *J Ultrasound Med* 2000;19:243–249.
132. Grange P, Shakir F, Thiagamoorthy G, Robinson D, Cardozo L. Combined Laparoscopic, Vesicoscopic, and Vaginal Repair of a Vesicovaginal Fistula. *J Minim Invasive Gynecol* 2016;23(6):859-60.
133. Dwarkasing S, Hussain SM, Hop WC, Krestin GP. Anovaginal fistulas: evaluation with endoanal MR imaging. *Radiol* 2004;231:123–128.
134. Volkmer BG, Keufer R, Nesslerer T, Loeffler M, Gottfried HW. Color Doppler ultrasound in vesicovaginal fistulae. *Ultrasound Med Biol* 2000;26:771–775.
135. Qureshi IA, Hidayatullah AAH, Ashfaq S, Nayyar S. Transvaginal versus transabdominal sonography in the evaluation of pelvic pathology. *J Coll Physi Surg Pak* 2004;14:390–393.
136. Abou-El-Ghar ME, El-Assmy AM, Refaie HF, El-Diasty TA. Radiological diagnosis of vesicouterine fistula: role of magnetic resonance imaging. *J Magn Reson Imaging* 2012; 36:438.
137. Afifi K, Tudor G, Nagrani R. Vaginal discharge: an unusual presentation of degenerated uterine fibroid. *J Obstet Gynaecol* 2010;30:69.
138. Davits RJ, Miranda SI. Conservative treatment of vesicovaginal fistulas by bladder drainage alone. *Br J Urol* 1991;68:155–6.

139. Pettersson S, Hedelin H, Jansson I, Teger-Nilsson AC. Fibrin occlusion of a vesicovaginal fistula. *Lancet* 1979;1:933.
140. Hedelin H, Nilson AE, Teger-Nilsson AC, Thorsen G. Fibrin occlusion of fistulas postoperatively. *Surg Gynaecol Obstet* 1982;154:366–8.
141. Schneider JA, Patel VJ, Hertel V. Closure of vesicovaginal fistulas from the urologic viewpoint with reference to endoscopic fibrin glue technique. *Zentralbl Gynakol* 1992;114(2):70–3.
142. Welp T, Bauer O, Diedrich K. Use of fibrin glue in vesico-vaginal fistulas after gynecologic treatment. *Zentralbl Gynakol* 1996;118:430–2.
143. Stovsky MD, Ignatoff JM, Blum MD, Nanninga JB, O’Conor VJ, Kursch ED. Use of electrocoagulation in the treatment of vesicovaginal fistulas. *J Urol* 1994;152:1443–4.
144. Kursh ED. Etiology, evaluation, and endoscopic management of vesicovaginal fistulas. In: Kursh E.D., McGuire E.J., editors. *Female urology*. J.B. Lippincott; Philadelphia: 1994. p. 359.
145. Latzko W. Postoperative vesicovaginal fistulas. Genesis and therapy. *Am J Surg* 1992;48:211.
146. Aungst MJ, Sears CL, Fischer JR. Ureteral stents and retrograde studies: a primer for the gynecologist. *Curr Opin Obstet Gynecol* 2009;21:434.
147. Raassen TJ, Verdaasdonk EG, Vierhout ME. Prospective results after first-time surgery for obstetric fistulas in East African women. *Int Urogynecol J Pelvic Floor Dysfunct* 2008;19:73.
148. Singh O, Gupta SS, Mathur RK. Urogenital fistulas in women: 5-year experience at a single center. *Urol J* 2010;7:35.
149. Hadley HR. Vesicovaginal fistula. *Curr Urol Rep* 2002;3:401.
150. Garza Cortés R, Clavijo R, Sotelo R. Laparoscopic treatment of genitourinary fistulae. *Arch Esp Urol* 2012;65:659.
151. Liao CY, Tasi RS, Ding DC. Gynecological surgery caused vesicovaginal fistula managed by Latzko operation. *Taiwan J Obstet Gynecol* 2012;51:359.
152. Demirci U, Fall M, Göthe S, Stranne J, Peeker R. Urovaginal fistula formation after gynaecological and obstetric surgical procedures: clinical experiences in a Scandinavian series. *Scand J Urol* 2013;47:140.
153. Hoch WH, Kursh ED, Persky L. Early, aggressive management of intraoperative ureteral injuries. *J Urol* 1975;114:530.

154. Boateng AA, Eltahawy EA, Mahdy A. Vaginal repair of ureterovaginal fistula may be suitable for selected cases. *Int Urogynecol J* 2013;24:921.
155. Schlossberg SM. Ureteral healing. *Semin Urol* 1987;5:197.
156. Dupont MC, Raz S. Vaginal approach to vesicovaginal fistula repair. *Urology* 1996;48:7–9.
157. Blaivas JG, Heritz DM, Romanzi LI. Early versus late repair of vesicovaginal fistulas: vaginal and abdominal approaches. *J Urol* 1995;153:1110–3.
158. Leach GE, Raz S. Vaginal flap technique: A method of transvaginal fistula repair. In: Raz S, editor. *Female urology*. Philadelphia: WB Saunders Co; 1983. pp. 327–7.
159. Ghoniem GM. Transvaginal repair of recurrent vesicovaginal fistula utilizing suburethral sling and Martius grafts. *Video-Urology Times* 1992: 5. Program 4.
160. Woo HH, Rosario DJ, Chapple CR. The treatment of vesicovaginal fistulae. *Eur Urol* 1996;29:1–9.
161. Smith GL, Williams G. Vesicovaginal fistula. *BJU Int* 1999;83:564–70.
162. Collins CG, Pent D, Jones FB. Results of early repair of vesicovaginal fistula with preliminary cortisone treatment. *Am J Obstet Gynecol* 1960;80:1005–1012.
163. Armenakas NA, Pareek G, Fracchia JA. Iatrogenic bladder perforations: long-term follow-up of 65 patients. *J Am Coll Surg* 2004;198:78–82.
164. Chibber PJ, Navinchandra Shah H, Jain P. Laparoscopic O’Conor’s repair for vesico-vaginal and vesico-uterine fistulae. *BJU Int* 2005;96:183–186.
165. Carr LK, Webster G. Abdominal repair of vesicovaginal fistula. *Urology* 1996;48:10–1.
166. Eisen M, Jurkovic K, Altwein JE, Schreiter F, Hohenfeller R. Management of vesicovaginal fistulas with peritoneal flap interposition. *J Urol* 1974;112:195–8.
167. Gil-Vernet JM, Gil-Vernet A, Campos JA. New surgical approach for treatment of complex vesicovaginal fistula. *J Urol* 1989;141:513–6.
168. Ostad M, Uzzo RG, Coleman J, Young GP. Use of a free bladder mucosal graft for simple repair of vesicovaginal fistulae. *Urology* 1998;52:123–6.
169. Shindel AW, Zhu H, Hovsepian DM, Brandes SB. Ureteric embolization with stainless-steel coils for managing refractory lower urinary tract fistula: a 12-year experience. *BJU* 2007;99(2):364–368.

170. Wall LL, Wilkinson J, Arrowsmith SD, Ojengbede O, Mabeya H. A code of ethics for the fistula surgeon. *Int J Gynaecol Obstet* 2008;101(1):84–87.
171. Angioli R, Penalver M, Muzii L, Mendez L, Mirhashemi R, Bellati F i sur. Guidelines of how to manage vesicovaginal fistula. *Crit Rev Oncol/Hematol J* 2003;48(3):295–304.
172. Enzelseberger H, Gitsch E. Surgical management of vesicovaginal fistulas according to Chassar Moir's method. *Surg Gynecol Obstet* 1991;173:183–186.
173. Kapoor R, Ansari MS, Singh P, Gupta P, Khurana N, Mandhani A i sur. Management of vesicovaginal fistula: an experience of 52 cases with a rationalized algorithm for choosing the transvaginal or transabdominal approach. *Indian J Urol* 2007;23(4):372–376.
174. Nezhat CH, Nezhat F, Nezhat C, Rottenberg H. Laparoscopic repair of a vesicovaginal fistula: A case report. *Obstet Gynecol* 1994;83:899–901.
175. Zimmern PE, Hadley HR, Staskin DR, Raz S. Genitourinary fistulae. Vaginal approach for repair of vesico-vaginal fistulae. *Urol Clin North Am* 1985;12:361–367.
176. Miklos JR, Sobolewski C, Lucente V. Laparoscopic management of recurrent vesicovaginal fistula. *Int Urogynecol J* 1999;10:116–117.
177. Sotelo R, Mariano MB, Garcia-Segui A, Dubois R, Spaliviero M, Keklikian W i sur. Laparoscopic repair of vesicovaginal fistula. *J Urol* 2005;173:1615–8.
178. Modi P, Goel R, Dodia S. Laparoscopic repair of vesicovaginal fistula. *Urol Int* 2006;76:374–6.
179. Abdel-Karim AM, Mousa A, Hasouna M, Elsalmy S. Laparoscopic transperitoneal extravesical repair of vesicovaginal fistule. *Int Urogynecol J* 2011;22:693–697.
180. Abdel-Karim AM, Mousa A, Elsalmy S. Laparoendoscopic single-site surgery extravesical repair of vesicovaginal fistula: early experience. *Urology* 2011;78:567–571.
181. Kumar S, Kekre NS, Gopalakrishnan G. Vesicovaginal fistula: An update. *Indian J Urol* 2007;23:187–91.
182. Rizvi SJ, Gupta R, Patel S, Trivedi A, Trivedi P, Modi P. Modified laparoscopic abdominal vesico-vaginal fistula repair—"Mini-O'Conor" vesicotomy. *J Laparoendosc Adv Surg Tech A* 2010;20(1):13–15.
183. Zambon J, Batezini N, Pinto E, Skaff M, Girotti M, Almeida F. Do we need new surgical techniques to repair vesico-vaginal fistulas? *Int Urogynecol J* 2010;21:337–342.

184. Melamud O, Elehel L, Turbow B, Shanberg A. Laparoscopic vesicovaginal fistula repair with robotic reconstruction. *Urol J* 2005;65:163–166.
185. Hemal A, Wadwa P. Robotic repair of vesico-vaginal fistula. In: *Robotics in genitourinary surgery*. London: Springer; 2011. pp. 611–616.
186. Shimpf MO, Morgenstern JH, Tulikangas PK, Wagner JR. Vesicovaginal fistula repair without intentional cystotomy using laparoscopic robotic approach: a case report. *JLS* 2007;11:378–380.
187. Hemal AK, Shirma N, Mukherjee S. Robotic repair of complex vesicouterine fistula with and without hysterectomy. *Urol Int* 2009;82:411–415.
188. Kurz M, Horstmann M, John H. Robot-assisted laparoscopic repair of high vesicovaginal fistulae with peritoneal flap inlay. *Eur Urol* 2012;61:229–230.
189. Gupta NP, Mishra S, Hemal AK, Mishra A, Seth A, Dogra PN. Comparative analysis of outcome between open and robotic surgical repair of recurrent supra-trigonal vesico-vaginal fistula. *J Endourol* 2010;24:1779–1782.
190. Shah SJ. Laparoscopic transabdominal transvesical vesicovaginal fistula repair. *J Endourol* 2009;23:1135–1137.
191. Leng WW, Amundsen CL, McGuire EJ. Management of female genitourinary fistulas: transvesical or transvaginal approach? *J Urol* 1998;160:1995.
192. Damjanov I, Jukic S, Nola M. *Patologija 3. Medicinska naklada Zagreb* 2011.
193. Sosa T, Sutlic Z, Stanec Z, Tonkovic I i sur. *Kirurgija. Naklada Ljevak, Zagreb* 2007.
194. Diegelmann RF, Evans MC. Wound healing: an overview of acute, fibrotic and delayed healing. *Front Biosci* 2004;9:283.
195. Leibovich SJ, Ross R. The role of the macrophage in wound repair. A study with hydrocortisone and antimacrophage serum. *Am J Pathol* 1975;78:71.
196. Mor-Vaknin N, Punturieri A, Sitwala K, Markovitz DM. Vimentin is secreted by activated macrophages. *Nat Cell Biol* 2003;5:59.
197. Slavin J. The Role of Cytokines in Wound Healing. *J Pathol* 1996;178: 5-10
198. Clark RA, Lanigan JM, DellaPelle P, Manseau E, Dvorak HF, Colvin RB. Fibronectin and fibrin provide a provisional matrix for epidermal cell migration during wound reepithelialization. *J Invest Dermatol* 1982;79:264-69.

199. Grinnell F, Billingham RE, Burgess L. Distribution of fibronectin during wound healing in vivo. *J Invest Dermatol* 1981;76:181-89.
200. Odland G, Ross R. Human wound repair. I. Epidermal regeneration. *J Cell Biol* 1968;39(1):135-51.
201. Tarnuzzer RW, Schultz GS. Biochemical analysis of acute and chronic wound environments. *Wound Repair Regen* 1996;4:310-25.
202. Martinez-Hernandez A. Repair, regeneration and fibrosis. U: Rubin E, Farber JL, eds. *Pathology*. 2nd ed. Philadelphia: JB Lipincott, 1994.
203. Whaley K, Burt AD. Inflammation, Healing and Repair U: Mac Sweeney RNM, Whaley K, eds. *Muir's Textbook of Pathology*. 13th Edition. London: Edward Arnold, 1995.
204. Juhasz I, Murphy GF, Yan HC, Herlyn M, Albelda SM. Regulation of extracellular matrix proteins and integrin cell substratum adhesion receptors on epithelium during cutaneous human wound healing. *Am J Pathol* 1993;143:1458-69.
205. Doillon CJ, Dunn MG, Bender E, Silver FH. Collagen fiber formation in repair tissue: development of strength and toughness. *Coll Relat Res* 1985;5:481.
206. Howes EL, Harvey SC. The strength of the healing wound in relation to the holding strength of the catgut suture. *N Engl J Med* 1929;200:1285.
207. Cotran RS, Kumar V, Robbins SL. Healing and Repair. U: Robbins Pathology Basis of Disease. 4th Edition. Philadelphia: WB Saunders Company, 1989.
208. Grinnell F, Billingham RE, Burgess L. Distribution of fibronectin during wound healing in vivo. *J Invest Dermatol* 1981;76:181-89.
209. Haukipuro K. Synthesis of collagen types I and III in re-incised wounds in humans. *Br J Surg* 1991;78:708.
210. Darby IA, Hewitson TD. Fibroblast differentiation in wound healing and fibrosis. *Int Rev Cytol* 2007;257:143.
211. Attinger CE, Steinberg JS, Meyr AJ. Debridement of the Diabetic Foot Wound. In: *Clinical Care of the Diabetic Foot*, Second Edition, Armstrong DG, Lavery LA (Eds), American Diabetes Association, Alexandria 2010. p.49.
212. Dodson MK, Magann EF, Meeks GR. A randomized comparison of secondary closure and secondary intention in patients with superficial wound dehiscence. *Obstet Gynecol* 1992;80:321.

213. Krishnamoorthy L, Morris HL, Harding KG. A dynamic regulator: the role of growth factors in tissue repair. *J Wound Care* 2001;10:99-101.
214. Walters MD, Dombroski RA, Davidson SA, Mandel PC, Gibbs RS. Reclosure of disrupted abdominal incisions. *Obstet Gynecol* 1990;76(4):597-602.
215. Welch MP, Odland GF, Clark RA. Temporal relationships of F-actin bundle formation, collagen and fibronectin matrix assembly, and fibronectin receptor expression to wound contraction. *J Cell Biol* 1990;110:133-45.
216. Germain L, Jean A, Auger FA. Human wound healing fibroblasts have greater contractile properties than dermal fibroblasts. *J Surg Res* 1994;47:268-73.
217. Patel S, Maheshwari A, Chandra A. Biomarkers for wound healing and their evaluation. *J Wound Care* 2016;25(1):46-55.
218. Shah JM, Omar E, Pai DR, Sood S. Cellular events and biomarkers of wound healing. *Indian J Plast Surg* 2012;45(2):220-8.
219. Huljev D. Prepreke u cijeljenju rane. *Acta Med Croatica* 2013;67(1):5-10.
220. Troppmann C, Pierce JL, Gandhi MM. Higher surgical wound complication rates with sirolimus immunosuppression after kidney transplantation: a matched-pair pilot study. *Transplantation* 2003;76:426-29.
221. Burns J, Pieper B. HIV/AIDS: impact of healing. *Ostomy Wound Manage* 2000;46:30-44.
222. Franks PJ, Bosanquet N, Connolly M. Venous ulcer healing: effect of socioeconomic factors in London. *J Epidemiol Community Health* 1995;49:385-88.
223. Detillion CE, Craft TK, Glasper ER. Social facilitation of wound healing. *Psychoneuroendocrinology* 2004;29:1004-11.
224. Henderson EA. The potential effect of fibroblast senescence on wound healing and the chronic wound environment. *J Wound Care* 2006;15:315-8.
225. Magnolis DJ, Berlin JA, Storm BL. Risk factors associated with the failure of a venous leg ulcer to heal. *Arch Dermatol* 1999;135:920-26.
226. Magnolis DJ, Allen-Taylor L, Hoffstad O, Berlin JA. Healing diabetic neuropathic foot ulcers: are we getting better? *Diabet Med* 2005;22:172-76.
227. Huljev D, Gajic A, Triller C, Kecelj Leskovec T. Uloga debridementa u liječenju kroničnih rana. *Acta Med Croatica* 2012;66:79-84.

228. Huljev D, Gajic A. Debridement. *Acta Med Croatica* 2011;66:63-8.
229. Mogford JE, Mustoe TA. Experimental models of wound healing. U: Falanga V, ed. *Cutaneous Wound Healing*. London: Martin Dunitz Ltd, 2001.
230. Banic M, Kardum D, Petricusic L, Urek-Crncevic M, Plesko S, Kujundzic M. Dijabetičko stopalo: značenje prehrane bolesnika. *Acta Med Croatica* 2010;64:109-12.
231. Ngo Q, Vickery K, Deva AK. Role of bacterial biofilms in chronic wounds. *ANZ J Surg* 2007;77:A66.
232. Percival SL, Bowler PG, Dolmar J. Antimicrobial activity of silver-containing dressings on wound microorganisms using an in vitro biofilm model. *Int Wound J* 2007;4:186-91.
233. Rasic Z, Schwarz D, Adam VN, Sever M, Lojo N, Rasic D et al. Efficacy of antimicrobial triclosan-coated polyglactin 910 (Vicryl* Plus) suture for closure of the abdominal wall after colorectal surgery. *Coll Antropol* 2011;35(2):439-43.
234. Cox HD, Miller GD, Eichner D. Detection and in vitro metabolism of the confiscated peptides BPC 157 and MGF R23H. *Drug Test Anal* 2017;9(10):1490-1498.
235. Hrelec M, Klicek R, Brcic L, Brcic I, Cvjetko I, Seiwerth S i sur. Abdominal aorta anastomosis in rats and stable gastric pentadecapeptide BPC 157, prophylaxis and therapy. *J Physiol Pharmacol* 2009;60(7):161-5.
236. Djakovic Z, Djakovic I, Cesarec V, Madzarac G, Becejac T, Zukanovic G i sur. Esophagogastric anastomosis in rats: Improved healing by BPC 157 and L-arginine, aggravated by L-NAME. *World J Gastroenterol* 2016; 22(41):9127–9140.
237. Klicek R, Kolenc D, Suran J, Drmic D, Brcic L, Aralica G i sur. Stable gastric pentadecapeptide BPC 157 heals cysteamine-colitis and colon-colon-anastomosis and counteracts cuprizone brain injuries and motor disability. *J Physiol Pharmacol* 2013;64(5):597-612.
238. Cesarec V, Becejac T, Misic M, Djakovic Z, Olujić D, Drmic D et al. Pentadecapeptide BPC 157 and the esophagocutaneous fistula healing therapy. *Eur J Pharmacol* 2013;701(1-3):203-12.
239. Skorjanec S, Kokot A, Drmic D, Radic B, Sever M, Klicek R et al. Duodenocutaneous fistula in rats as a model for "wound healing-therapy" in ulcer healing: the effect of pentadecapeptide BPC 157, L-nitro-arginine methyl ester and L-arginine. *J Physiol Pharmacol* 2015;66(4):581-90.
240. Sikiric P, Seiwerth S, Rucman R, Turkovic B, Rokotov DS, Brcic L i sur. Focus on ulcerative colitis: stable gastric pentadecapeptide BPC 157. *Curr Med Chem* 2012;19(1):126-32.

241. Hsieh MJ, Liu HT, Wang CN, Huang HY, Lin Y, Ko YS i sur. Therapeutic potential of pro-angiogenic BPC157 is associated with VEGFR2 activation and up-regulation. *J Mol Med (Berl)* 2017;95(3):323-333.
242. Sever M, Klicek R, Radic B, Brcic L, Zoricic I, Drmic D i sur. Gastric pentadecapeptide BPC 157 and short bowel syndrome in rats. *Dig Dis Sci* 2009;54(10):2070-83.
243. Lojo N, Rasic Z, Zenko Sever A, Kolenc D, Vukusic D, Drmic D i sur. Effects of Diclofenac, L-NAME, L-Arginine, and Pentadecapeptide BPC 157 on Gastrointestinal, Liver, and Brain Lesions, Failed Anastomosis, and Intestinal Adaptation Deterioration in 24 Hour-Short-Bowel Rats. *PLoS One* 2016;11(9):e0162590.
244. Luetic K, Sucic M, Vlainic J, Halle ZB, Strinic D, Vidovic T i sur. Cyclophosphamide induced stomach and duodenal lesions as a NO-system disturbance in rats: L-NAME, L-arginine, stable gastric pentadecapeptide BPC 157. *Inflammopharmacology* 2017;25(2):255-264.
245. Bilic I, Zoricic I, Anic T, Separovic J, Stancic-Rokotov D, Mikus D i sur. Haloperidol-stomach lesions attenuation by pentadecapeptide BPC 157, omeprazole, bromocriptine, but not atropine, lansoprazole, pantoprazole, ranitidine, cimetidine and misoprostol in mice. *Life Sci* 2001;68(16):1905-12.
246. Sikirić P, Mazul B, Seiwert S, Grabarević Z, Rucman R, Petek M i sur. Pentadecapeptide BPC 157 interactions with adrenergic and dopaminergic systems in mucosal protection in stress. *Dig Dis Sci* 1997;42(3):661-71.
247. Sikiric P, Seiwert S, Grabarevic Z, Balen I, Aralica G, Gjurasin M i sur. Cysteamine-colon and cysteamine-duodenum lesions in rats. Attenuation by gastric pentadecapeptide BPC 157, cimetidine, ranitidine, atropine, omeprazole, sulphasalazine and methylprednisolone. *J Physiol Paris* 2001;95(1-6):261-70.
248. Chang CH, Tsai WC, Lin MS, Hsu YH, Pang JH. The promoting effect of pentadecapeptide BPC 157 on tendon healing involves tendon outgrowth, cell survival, and cell migration. *J Appl Physiol* 2011;110(3):774-80.
249. Molloy TJ, Wang Y, Horner A, Skerry TM, Murrell GA. Microarray analysis of healing rat Achilles tendon: evidence for glutamate signaling mechanisms and embryonic gene expression in healing tendon tissue. *J Orthop Res* 2006;24(4):842-55.

250. Hu YL, Lu S, Szeto KW, Sun J, Wang Y, Lasheras JC i sur. FAK and paxillin dynamics at focal adhesions in the protrusions of migrating cells. *Sci Rep* 2014;4:6024.
251. Staresinic M, Sebecic B, Patrlj L, Jadrijevic S, Suknaic S, Perovic D i sur. Gastric pentadecapeptide BPC 157 accelerates healing of transected rat Achilles tendon and in vitro stimulates tendocytes growth. *J Orthop Res* 2003;21(6):976-83.
252. Basagiannis D, Zografou S, Galanopoulou K, Christoforidis S. Dynasore impairs VEGFR2 signalling in an endocytosis-independent manner. *Sci Rep* 2017;7:45035.
253. Sikiric P, Seiwert S, Rucman R, Kolenc D, Vuletic LB, Drmic D i sur. Brain-gut Axis and Pentadecapeptide BPC 157: Theoretical and Practical Implications. *Curr Neuropharmacol* 2016;14(8):857-865.
254. Tohyama Y, Sikirić P, Diksic M. Effects of pentadecapeptide BPC157 on regional serotonin synthesis in the rat brain: alpha-methyl-L-tryptophan autoradiographic measurements. *Life Sci* 2004;76(3):345-57.
255. Torkildsen O, Brunborg LA, Myhr KM, Bø L. The cuprizone model for demyelination. *Acta Neurol Scand Suppl* 2008;188:72-6.
256. Benetti F, Ventura M, Salmini B, Ceola S, Carbonera D, Mammi S i sur. Cuprizone neurotoxicity, copper deficiency and neurodegeneration. *Neurotoxicology* 2010;31(5):509-17.
257. Sikiric P, Marovic A, Matoz W, Anic T, Buljat G, Mikus D i sur. A behavioural study of the effect of pentadecapeptide BPC 157 in Parkinson's disease models in mice and gastric lesions induced by 1-methyl-4-phenyl-1,2,3,6-tetrahydrophyridine. *J Physiol Paris* 1999;93(6):505-12.
258. Jelovac N, Sikirić P, Rucman R, Petek M, Perović D, Konjevoda P i sur. A novel pentadecapeptide, BPC 157, blocks the stereotypy produced acutely by amphetamine and the development of haloperidol-induced supersensitivity to amphetamine. *Biol Psychiatry* 1998;43(7):511-9.
259. Rebec GV, Peirson EE, McPherson FA, Brugge K. Differential sensitivity to amphetamine following long-term treatment with clozapine or haloperidol. *Psychopharmacology (Berl)* 1982;77(4):360-6.
260. Sikiric P, Jelovac N, Jelovac-Gjeldum A, Dodig G, Staresinic M, Anic T i sur. Pentadecapeptide BPC 157 attenuates chronic amphetamine-induced behavior disturbances. *Acta Pharmacol Sin* 2002;23(5):412-22.

261. Sikiric P, Separovic J, Buljat G, Anic T, Stancic-Rokotov D, Mikus D i sur. The antidepressant effect of an antiulcer pentadecapeptide BPC 157 in Porsolt's test and chronic unpredictable stress in rats. A comparison with antidepressants. *J Physiol Paris* 2000;94(2):99-104.

11. Životopis

Rođen sam 1. 10. 1989. godine u Zagrebu. Osnovnu školu završio sam 2004. godine u Velikoj Gorici s odličnim uspjehom. 2008. godine završio sam srednjoškolsko obrazovanje u Gimnaziji Velika Gorica, također s odličnim uspjehom. Iste godine upisao sam Medicinski fakultet Sveučilišta u Zagrebu. Tijekom studija surađivao sam s prof. dr. sc. Predragom Sikirćem na Zavodu za Farmakologiju. Nakon završenog studija 2014. godine, započeo sam sa stažiranjem u KB Sveti Duh. Dozvolu za samostalan rad dobio sam u travnju 2015. godine. 1. 10. 2015. godine započeo sam sa specijalizacijom na Zavodu za urologiju KB Sveti Duh. Iste godine upisao sam Poslijediplomski doktorski studij Biomedicina i zdravstvo na Medicinskom fakultetu Sveučilišta u Zagrebu. Završio sam i Poslijediplomski specijalistički studij iz Urologije. Sudjelovao sam na nekoliko domaćih i inozemnih kongresa, bilo kao prvi autor ili koautor.

Govorim engleski i njemački jezik.