

# Akutni epiploični apendagitis

---

Crnković, Karlo

Master's thesis / Diplomski rad

2020

Degree Grantor / Ustanova koja je dodijelila akademski / stručni stupanj: **University of Zagreb, School of Medicine / Sveučilište u Zagrebu, Medicinski fakultet**

Permanent link / Trajna poveznica: <https://um.nsk.hr/um:nbn:hr:105:990690>

Rights / Prava: [In copyright](#)/[Zaštićeno autorskim pravom.](#)

Download date / Datum preuzimanja: **2025-03-09**



Repository / Repozitorij:

[Dr Med - University of Zagreb School of Medicine Digital Repository](#)



**SVEUČILIŠTE U ZAGREBU  
MEDICINSKI FAKULTET**

**Karlo Crnković**

# **Akutni epiploični apendagitis**

**DIPLOMSKI RAD**



**Zagreb, 2020.**

**SVEUČILIŠTE U ZAGREBU  
MEDICINSKI FAKULTET**

**Karlo Crnković**

**Akutni epiploični apendagitis**

**DIPLOMSKI RAD**

**Zagreb, 2020.**

Ovaj diplomski rad izrađen je na Klinici za kirurgiju Kliničkog bolničkog centra Zagreb pod vodstvom doc. dr. sc. Gorana Augustina i predan je na ocjenu u akademskoj godini 2019./2020.

Mentor rada: doc. dr. sc. Goran Augustin

## Popis kratica korištenih u radu:

lat. – latinski

BMI – od engl. *Body Mass Index*

CT – od engl. *Computed Tomography*

PHD – patohistološka dijagnostika

mm – milimetar

cm – centimetar

CRP – od engl. *Complex Reactive Protein*

PEA – primarni epiploični apendagitis

$T_{ax}$  – aksilarno mjerena temperatura

NSAR – nesteroidni antireumatik

# Sadržaj

Sažetak

Summary

1. Uvod .....	1
2. Anatomija i fiziologija epiploičnog privjeska .....	2
2.1. Anatomija epiploičnog privjeska .....	2
2.2. Patofiziologija epiploičnog apendagitisa .....	4
3. Povijesni pregled .....	6
4. Epidemiologija .....	7
5. Klinička slika .....	8
6. Diferencijalna dijagnoza.....	9
6.1. Akutni divertikulitis.....	9
6.2. Akutni apendicitis .....	9
6.3. Akutni kolecistitis .....	10
6.4. Upalna bolest zdjelice .....	11
6.5. Torzija jajnika .....	11
6.6. Ektopična trudnoća.....	12
6.7. Bubrežne kolike.....	12
6.8. Mezenterijski limfadenitis .....	13

6.9. Akutni infarkt omentuma.....	13
6.10. Mezenterijski panikulitis.....	14
6.11. Crohnov ileitis.....	14
7. Dijagnostika.....	16
7.1. Kompjutorizirana tomografija (CT) abdomena.....	16
7.2. Ultrazvuk abdomena.....	19
7.3. Magnetska rezonancija (MRI) abdomena.....	20
8. Liječenje.....	21
8.1. Konzervativno liječenje.....	21
8.2. Kirurško liječenje.....	22
9. Zaključak.....	23
10. Zahvale.....	24
11. Literatura.....	25
12. Životopis.....	31

# Sažetak

## Akutni epiploični apendagitis

Karlo Crnković

Akutni epiploični apendagitis je rijetko potvrđen uzrok bolova u trbuhu. U većini slučajeva riječ je o samoograničavajućoj bolesti benignog tijeka. Riječ je o upali epiploičnog privjeska (lat. appendix epiploica) na kolonu. Bolest oponaša sliku akutnog abdomena, javlja se kao naglo nastali dobro lokaliziran oštar bol u abdomenu, najčešće u donjim kvadrantima. U većini slučajeva simptomi poput povišene tjelesne temperature, mučnine, povraćanja, proljeva, opstipacije, gubitka teka su blagi ili uopće nisu prisutni. Kliničkim pregledom moguće je uočiti znakove karakteristične za akutni apendicitis ili divertikulitis. Upalni parametri u većini slučajeva su unutar referentnih vrijednosti ili su blago povišeni. Češće obolijevaju ljudi sa povišenim BMI ili oni koji su naglo izgubili na tjelesnoj težini. Razlikujemo primarni i sekundarni oblik bolesti. Primarni epiploični apendagitis nastaje zbog infarkta epiploičnog privjeska koji je posljedica torzije samog privjeska ili tromboze odvodne vene. Sekundarni epiploični apendagitis nastaje zbog širenja upale iz okolnih struktura. Akutni epiploični apendagitis najuspješnije se dijagnosticira pomoću CT. Uspješno se liječi konzervativno davanjem nesteroidnih protuupalnih lijekova. Alternativna mogućnost liječenja je laparoskopija koju bi općenito trebalo izbjegavati i koristiti u slučaju recidivirajućih upala. Adekvatno dijagnosticiranje ove rijetke bolesti je važno kako bi se izbjegli nepotrebni operativni zahvati sa mogućim pratećim komplikacijama, ubrzao oporavak bolesnika te uštedjela financijska sredstva.

Ključne riječi: akutni epiploični apendagitis, abdominalna kirurgija, CT, konzervativno liječenje



# Summary

## Acute epiploic appendagitis

**Karlo Crnković**

Acute epiploic appendagitis is rarely confirmed cause of abdominal pain. In most of cases it is a self - limiting disease with a benign course. It is an inflammation of the epiploic appendix (lat. appendix epiploica) of the colon. This disease mimics acute abdomen, starts as a sudden onset well-localized sharp pain of the abdomen, usually in the lower abdominal quadrants. In the majority of the cases, symptoms like high fever, nausea, vomiting, diarrhea, obstipation, loss of appetite are mild or not present. During clinical examination characteristic signs for acute appendicitis or diverticulitis can be positive. Inflammation parameters are within normal limits or slightly elevated in the majority of cases. Patients who have increased BMI or have recently lost weight are more susceptible to acute epiploic appendagitis. Epiploic appendagitis can be primary or secondary. Primary epiploic appendagitis is caused by infarction of the epiploic appendix as a result of the torsion of the appendix or due to thrombosis of a draining vein. Secondary epiploic appendagitis occurs due to an inflammatory process in a neighboring organ. The diagnostic modality of choice for the acute epiploic appendagitis is a CT scan. It is successfully treated conservatively with non - steroidal anti-inflammatory medications and intravenous fluids. An alternative option of treatment is a laparoscopy which should be avoided and used only in case of recurrent inflammation. Appropriate diagnosis of this rare disease is important in order to avoid unnecessary surgical intervention and its possible complications, speed up the recovery of the patient and save healthcare fundings.

Key words: acute epiploic appendagitis, abdominal surgery, CT, conservative treatment

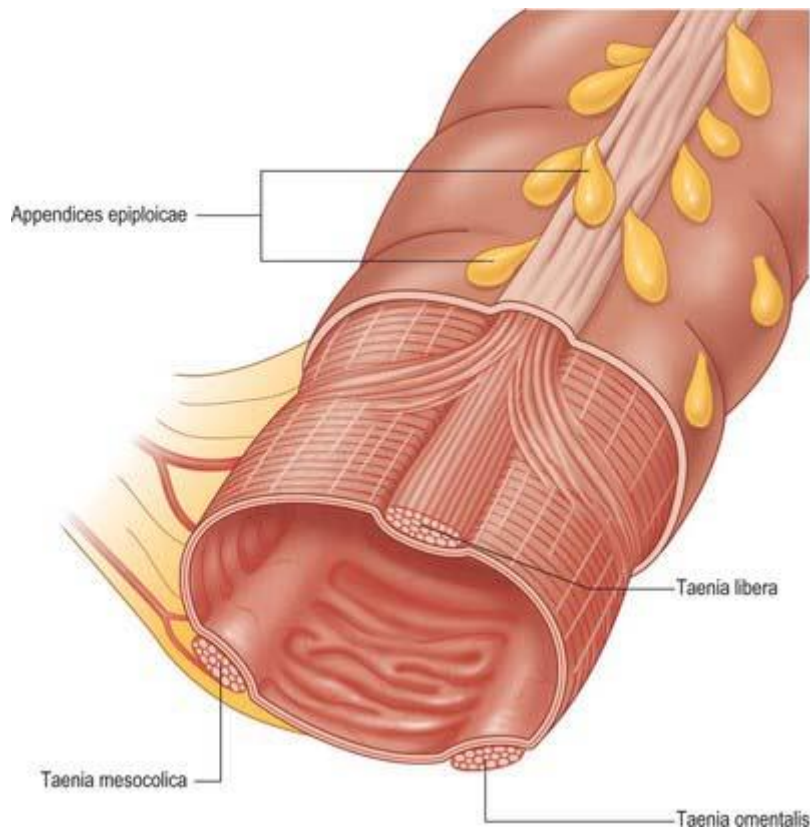
# 1. Uvod

Akutni abdomen je iznenada nastalo stanje čije je temeljno obilježje bol u trbuhu. Brojna stanja izazivaju kliničku sliku akutnog abdomena, a veći dio njih iziskuje hitnu kiruršku intervenciju. Ta stanja mogu biti uzrokovana bakterijskom ili kemijskom upalom, penetrantnom ili tupom ozljedom trbuha i trbušnih organa, mehaničkom opstrukcijom te vaskularnim bolestima aorte i mezenteričkih krvnih žila [1]. Ipak, većina bolova u trbuhu benignog je karaktera, iziskuje medikamentoznu terapiju te ne zahtijeva hospitalizaciju bolesnika. Bolovi u abdomenu čest su uzrok (oko 5% svih dolazaka) javljanja bolesnika u bolnički hitni prijem, a otprilike do 10% njih ima tešku kliničku sliku, mogu biti životno ugroženi ili im je potrebna hitna operacija [2]. Kod takvih bolesnika najvažnije je kvalitetno uzeti anamnezu (ili heteroanamnezu) te napraviti adekvatan klinički pregled. Provođenje detaljne laboratorijske i radiološke dijagnostike u određenim (uglavnom malobrojnim) slučajevima iziskuje previše vremena jer pacijent mora biti hitno operiran. Kliničar mora biti dobro upoznat s diferencijalnom dijagnozom bolova u trbuhu. Koristan akronim na engleskom jeziku za najčešće uzroke je ACUTE ABDOMEN pri čemu svako slovo predstavlja: A: aneurizma abdominalne aorte, C: kolabirana (collapsed) donja šuplja vena, U: ulkus (perforacija), T: trauma (slobodna tekućina), E: ektopična trudnoća, A: apendicitis, B: bilijarni trakt, D: distenzija petlje crijeva, O: opstruktivna uropatija, Men: torzija testisa, Women: torzija jajnika [3]. Pritom moramo misliti i na brojne rjeđe uzroke akutnog abdomena od kojih dobar dio ne iziskuje kirurško liječenje. Jedan od tih rjeđe dijagnosticiranih uzroka je akutni epiploični apendagitis. Ovaj diplomski rad prikazuje patofiziologiju, epidemiologiju, kliničku sliku, dijagnostiku, diferencijalnu dijagnozu te načine liječenja akutnog epiploičnog apendagitisa.

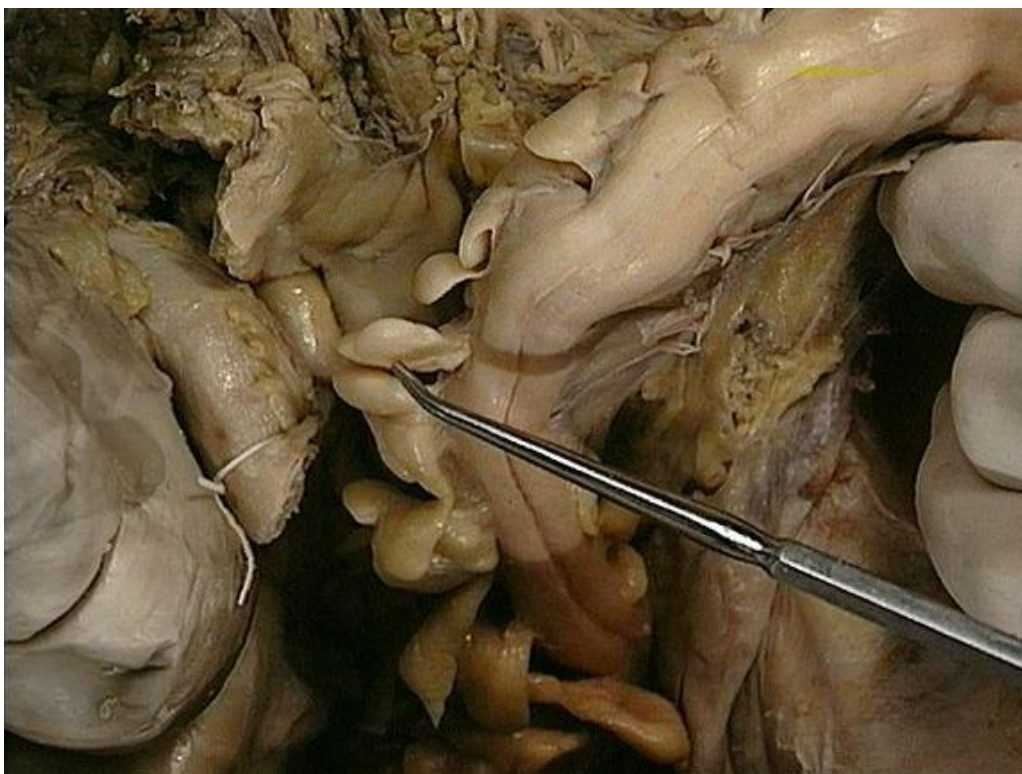
## 2. Anatomija i fiziologija epiploičnog privjeska

### 2.1. Anatomija epiploičnog privjeska

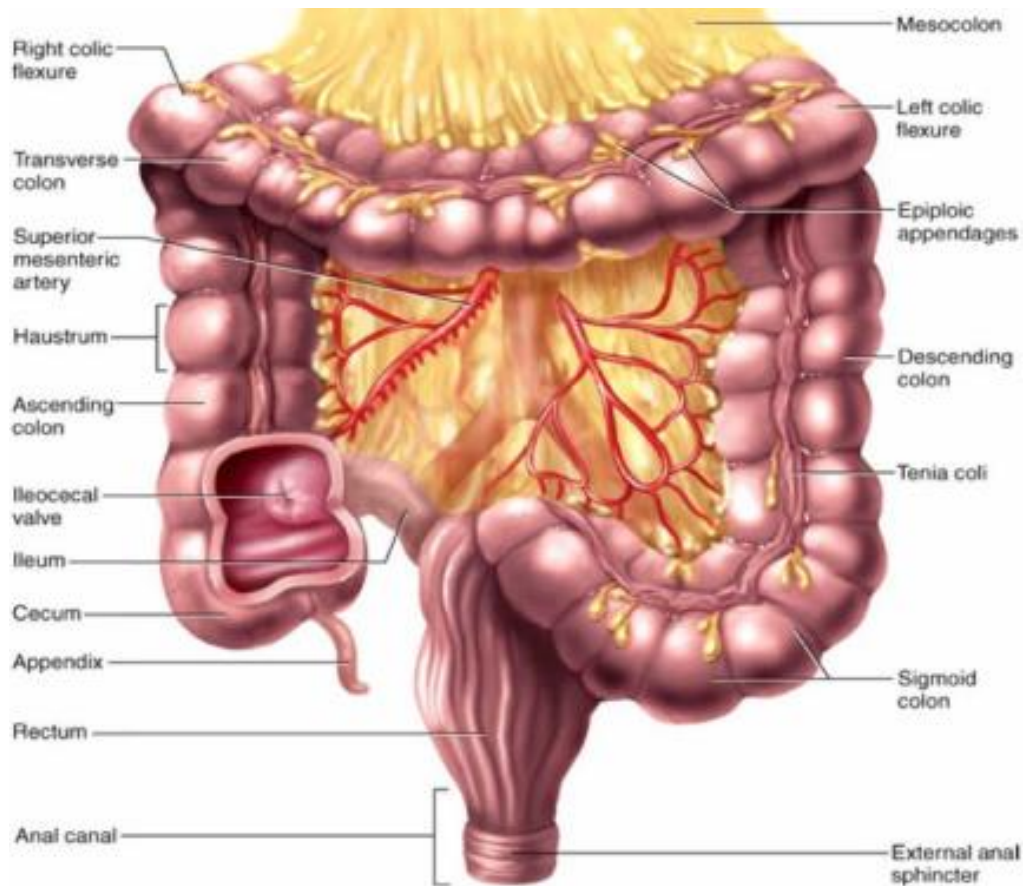
Epiploični privjesci (lat. *appendices epiploicae*) su vrećice masnog tkiva paralelno poredane u dva reda (jedan red na poprečnom kolonu) na vanjskoj površini tenija kolona (lat. *taeniae coli*). Tenije su uzdužne mišićne vrpce građene od glatkog mišićnog tkiva. Na cekumu, uzlaznom, poprečnom i silaznom dijelu kolona razlikujemo tri tenije; mezokoličnu (lat. *taenia mesocolica*), omentalnu (lat. *taenia omentalis*) i slobodnu (lat. *taenia libera*). U gornjem dijelu rektuma postoje samo dvije tenije, prednja i stražnja. U donjem dijelu rektuma i na crvuljku uzdužni su mišići jednoliko raspoređeni [4]. Shodno tome, epiploični privjesci nisu prisutni na crvuljku i rektumu. Većina odraslih ima oko 100 epiploičnih privjesaka. Otprilike polovica njih se nalazi na sigmi, četvrtina na cekumu, a ostatak na kolonu [5]. Ti privjesci su duljine između 5 mm i 5 cm, debljine 1 – 2 cm, ali ponekad mogu biti i veći. U literaturi se spominje slučaj upaljenog epiploičnog privjeska koji je bio dug čak 15 cm [6]. Osim u veličini, varijacije su također prisutne u obliku i konturama. Na sigmi su privjesci nešto veći. Ti privjesci su najveći kod pretilih osoba i osoba koje su nedavno izgubile na težini [7]. Svaki privjesak krvlju opskrbljuju jedna ili dvije arteriole, a one su ogranci *vasa recta* kolona. Krv odvodi jedna venula koja je duža od arteriola zbog svojeg zavijenog toka. Zbog toga je peteljka kroz koju prolaze krvne žile podložna torziji. Funkcija epiploičnih privjesaka nije sasvim jasna. Pretpostavlja se da služe kao jastučići koji podupiru kolon, djeluju lokalno bakteriostatski i protuupalno te služe u apsorpciji tvari iz debelog crijeva. Ujedno su i rezervoar za krv tijekom vazokonstrukcije krvnih žila kolona.



**Slika 1.** Ilustracija dijela debelog crijeva sa pripadajućim anatomskim strukturama. Preuzeto sa: <https://basicmedicalkey.com/large-intestine-2/>



**Slika 2.** Fotografija sigmoidnog kolona na anatomskoj sekciji. Preuzeto sa: <https://act.downstate.edu/courseware/haonline/imgs/00000/8000/700/8736.jpg>

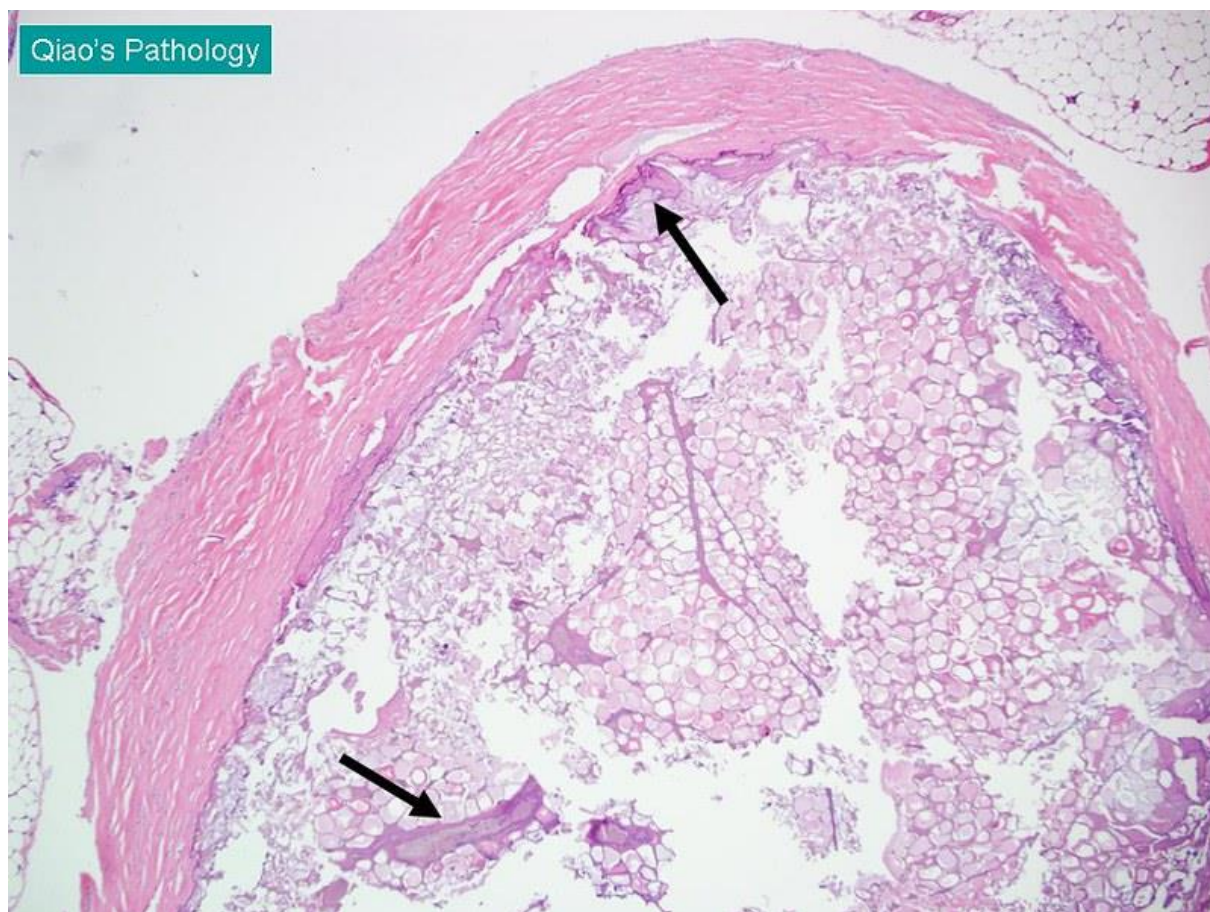


**Slika 3.** Ilustracija debelog crijeva sa označenim pripadajućim anatomskim strukturama. Preuzeto sa: <http://whatisthedigestivesystem.weebly.com/cecum-colon--rectum.html>

## 2.2. Patofiziologija epiploičnog apendagitisa

Peteljasti oblik, velika pokretljivost, uvijanje, rastezljivost i vijugavost krvnih žila epiploičnog privjeska čine ga podložnim torziji. Velika većina patoloških promjena epiploičnog privjeska posljedica je torzije te anatomske strukture oko njene uzdužne osi. To je najčešći mehanizam nastanka primarnog epiploičnog apendagitisa. Torzija dovodi do edema i vaskularne kompromitacije. Ubrzo se razvija tromboza, ishemija i u konačnici gangrenozna nekroza tkiva. Ponekad nekroza može biti hemoragijskog tipa [8]. Ovaj proces može se klinički manifestirati znakovima lokalnog nadražaja peritoneuma. Ponekad može doći do tromboze venule epiploičnog privjeska de novo, bez ranije uočljive torzije [9]. Sekundarni epiploični apendagitis je uzrokovan širenjem

upalnih procesa susjednih anatomskih struktura, kao što su divertikulitis, apendicitis, kolecistitis... Rijeđe se javlja od primarnog oblika.



**Slika 4.** PHD prikaz infarkta epiploičnog privjeska. Vidljivo je hijalinizirano vezivno tkivo koje okružuje ishemijom zahvaćeno masno tkivo. Vidljiva je centralna nekroza. Crne strelice prikazuju zone kalcifikacije. Preuzeto sa: [https://www.flickr.com/photos/jian-hua\\_qiao\\_md/7705213740/in/photostream/](https://www.flickr.com/photos/jian-hua_qiao_md/7705213740/in/photostream/)

### 3. Povijesni pregled

Appendices epiploicae prve je uočio i opisao flamanski liječnik i anatom Vesalius u svom djelu *De humanis corporis fabrica libri septem* 1543. godine. Njihovu važnost u kirurgiji 1843. godine prepoznao je Virchow, sugerirajući kako epiploični privjesci mogu biti izvor novonastalog peritonealnog slobodnog tijela. Lynn je 1956. upali epiploičnog privjeska dao naziv epiploični apendagitis [8]. Do tada su korišteni razni nazivi za ovu bolest, primjerice apendicitis epiploica, hemoragijski epiploitis, epiploperikolitis i akutni apendagitis. Konzervativni model liječenja prvi su predložili Epstein i Lempke 1968. godine [10], ali prvi prikaz slučaja bolesnika liječenog na taj način objavljen je tek 1992. [11]. Danielson je temeljem CT snimke 1986. prvi opisao radiološke karakteristike akutnog epiploičnog apendagitisa [12]. Tijekom prošlog stoljeća, dijagnoza akutnog apendagitisa uglavnom se postavljala tijekom operacije. Napretkom radiološke tehnologije, učestalijim dijagnosticiranjem bolesti na temelju CT nalaza, akutni epiploični apendagitis postaje sve češća preoperativna dijagnoza u abdominalnoj kirurgiji. Kirurško liječenje se danas koristi u rijetkim slučajevima.

## 4. Epidemiologija

Incidencija epiploičnog apendagitisa nije poznata, ali je veća nego što se ranije pretpostavljalo. U dostupnoj literaturi ponekad se navodi podatak iz 2008. godine o incidenciji primarnog epiploičnog apendagitisa koja iznosi 8.8 slučajeva na milijun ljudi godišnje [13]. Ta brojka je zasigurno veća jer se od tada provodi sve više CT snimanja, a samim time se otkriva više ovakvih slučajeva. Prije nego što je CT uveden u kliničku praksu, samo oko 2.5% svih slučajeva apendagitisa bilo je prepoznato prije izvođenja operacije [5]. Primarni epiploični apendagitis može se javiti u bilo kojoj dobnoj skupini, ali je najčešće riječ o ljudima između 30 i 50 godina života. Nešto češće pogađa osobe muškog spola [8, 13]. U čimbenike rizika ubrajamo prekomjernu tjelesnu težinu, intenzivan fizički napor i postojanje hernije trbušne stijenke. Ljudi sa većim udjelom visceralne masti češće imaju ograničen dotok krvi u epiploične privjeske te se kod njih češće razvija tromboza odvodne venule [14]. Nadalje, ustanovljeno je da su epiploični privjesci veći kod pretilih i onih ljudi koji su nedavno značajnije izgubili na težini [15]. Zanimljivo je, kad se u radovima spominje rasa bolesnika, uglavnom je riječ o bijelcima. Vrijedi napomenuti da većina autora dolazi iz zemalja u kojima većinu čine pripadnici bijele ili žute rase. Da li su pripadnici crne rase manje skloni pojavi upali epiploičnog privjeska, tek treba utvrditi. Među svim uzrocima bolova u truhu, udio apendagitisa je oko 1–2%. Temeljem proučavanja CT nalaza na uzorku od 84 pacijenata Molla i suradnici otkrili su 7% incidencije epiploičnog apendagitisa među bolesnicima za koje se sumnjalo da imaju sigmoidni divertikulitis [16]. Među bolesnicima s akutnim apendicitisom, ta incidencija iznosi do 1% [16, 17].



## 5. Klinička slika

Bolesnik sa akutnim epiploičnim apendagitisom žali se na naglo nastali, oštar, jasno lokaliziran bol u truhu koji se ne širi, uglavnom u donjem lijevom (najčešće) i desnom kvadrantu abdomena (zato što je najviše epiploičnih privjesaka na sigmi i cekumu). Bol se pojačava na palpaciju. Takve osobe često prstom mogu pokazati točnu lokaciju gdje ih najviše boli. Bol mogu pogoršavati kašalj, duboko disanje i rastezanje jer se nekrotični privjesak naslanja na parijetalni peritoneum [18]. Od drugih simptoma i znakova povremeno se javljaju blago povišena tjelesna temperatura te palpabilna tvorba u truhu u 10–30% slučajeva [19]. Mučnina, povraćanje, proljev, zatvor, gubitak apetita i rebound fenomen uglavnom nisu prisutni. Ukoliko se upaljeni epiploični privjesak nalazi u blizini donjeg dijela mokraćnog sustava, prvenstveno mokraćnog mjehura, simptomatologija može uključivati hematuriju, dizuriju, polakizuriju i bol u preponama [18]. Simptomi malapsorpcije su rijetki iako prevalencija malapsorpcije kod bolesnika sa primarnim epiploičnim apendagitisom iznosi oko 30% [20]. Opće stanje bolesnika je dobro. Laboratorijski nalazi su nespecifični. U većini slučajeva vrijednosti sedimentacije eritrocita, jetrenih transaminaza, pankreasne amilaze i lipaze te nalazi urina su unutar referentnih vrijednosti. Broj leukocita i CRP ponekad mogu biti povišeni zbog nekrozom induciranog upalnog odgovora [21]. Simptomi bolesti su samoograničavajući i rijetko traju dulje od tjedan dana [16, 22]. Komplikacije ove bolesti su rijetke, a to mogu biti stvaranje priraslica, nastanak lokalnih apscesa, intususcepcija, opstrukcija crijeva i peritonitis.

## 6. Diferencijalna dijagnoza

### 6.1. Akutni divertikulitis

Bolesnici s akutnim divertikulitisom žale se na bol u trbuhu, najčešće u donjem lijevom kvadrantu. Prisutna je bolnost na palpaciju, a sigmoidni kolon je uglavnom palpabilan. Uz bol se mogu javiti mučnina, povraćanje, vrućica i dizurične tegobe kao posljedica iritacije mokraćnog mjehura. Mogu se uočiti znakovi nadražaja peritoneuma (primjerice rebound fenomen ili branjenje), prvenstveno u slučaju nastanka apscesa ili perforacije. Može doći do stvaranja fistula te nastanka opstrukcije crijeva. Kod epiploičnog apendagitsa nema stvaranja fistula, a osim bola, drugi simptomi i znakovi se rjeđe javljaju u odnosu na divertikulitis. Uspoređujući bolesnike s divertikulitisom i one s apendagitisom Choi i suradnici došli su do zaključka kako su oni s PEA u prosjeku mlađi, imaju povišenu tjelesnu masu, jasno lokaliziranu bolnost na palpaciju, bez pridruženih probavnih simptoma, vrućice i leukocitoze [23].

### 6.2. Akutni apendicitis

Simptomi tipični za akutni apendicitis su bol u trbuhu koja počinje periumbilikalno te se kasnije preseli u McBurneyevu točku, gubitak apetita, mučnina i povraćanje. Kod apendagitisa bol se ne širi, a gubitak apetita, mučnina i povraćanje u pravilu nisu prisutni. Povišena temperatura može biti prisutna u oba stanja, ali je većina bolesnika s apendagitisom afebrilna ( $T_{ax} < 37,1^{\circ}\text{C}$ ) dok je manji dio subfebrilan ( $T_{ax} 37,1-38,0^{\circ}\text{C}$ ). Febrilno stanje ( $T_{ax} > 38,1^{\circ}\text{C}$ ) kod epiploičnog apendagitisa se rijetko spominje u literaturi [24]. Bolnost na palpaciju je karakteristična u oba stanja. Rebound fenomen

je rijetko prisutan kod epiploičnog apendagitisa. Leukocitoza i povišen CRP su kod apendicitisa česti, a kod apendagitisa se nalaze u manjem broju slučajeva. Leukocitoza je uglavnom blaga, a CRP rijetko prelazi vrijednost od 50 mg/L. Akutni apendicitis je čest u dječjoj dobi, dok je epiploični apendagitis rijedak. Pogorelić i suradnici prikazali su slučaj pacijentice koja je imala više pozitivnih znakova za apendicitis (Grassman, Bloomberg I i II, Kruger, Perman, Rowsing, McBurney, Owing i Hedry), povišene leukocite i CRP, a laparoskopijom je utvrđena upala appendix epiploica dok je appendix veriformis bio normalan [23].

### **6.3. Akutni kolecistitis**

Najčešći simptomi akutnog kolecistitisa su jak bol i osjetljivost u gornjem desnom kvadrantu abdomena. Bolovi, kao i kod PEA, mogu trajati i do nekoliko dana. Trećina bolesnika ima povišenu temperaturu, a kod bolesnika s apendagitisom taj udio je značajno manji. Česti simptomi su mučnina i povraćanje, a javljaju se nakon pojave bola. Isti redoslijed je prisutan i kod PEA, ali se mučnina i povraćanje rijetko javljaju. Bolesnici s akutnim kolecistitisom često se žale na bol prilikom udisaja što nije slučaj kod onih sa epiploičnim apendagitisom. Bol se može širiti iz trbuha prema ramenu i leđima dok kod apendagitisa bol ne migrira. U laboratorijskom nalazima kolecistitisa karakteristična je leukocitoza, a kod PEA to je više izuzetak nego pravilo. Primarni epiploični apendagitis znatno se rjeđe javlja u gornjim kvadrantima abdomena u odnosu na donje. Razlog tome je razmještaj appendices epiploicae. One također postoje na slobodnom kraju ligamenta teres hepatis [25]. Njihova upala prvenstveno može imitirati akutni kolecistitis, pankreatitis i inkarceraciju epigastrične hernije.

## **6.4. Upalna bolest zdjelice**

Najčešći simptom akutne zdjelčne upalne bolesti je jaki bol s obje strane donjeg dijela trbuha koji može biti popraćen vrućicom, iscjetkom iz rodnice te abnormalnim krvarenjem iz maternice. Ipak, klinička prezentacija bolesti može značajno varirati. Kao i kod PEA, ponekad se viđaju mučnina, povraćanje, tahikardija i dehidracija. Glavni kriteriji za upalnu bolest zdjelice su bolna osjetljivost donjeg abdomena i adneksa te bolnost na pomicanje vrata maternice. Dodatni kriteriji uključuju tjelesnu temperaturu iznad 38°C, povišen CRP i sedimentacija eritrocita, pozitivan mikrobiološki nalaz cervikalnog obriska te abnormalni iscjedak. Kako bi se sa sigurnošću isključila upalna bolest zdjelice, potrebno je napraviti ginekološki pregled. U literaturi, kod žena kod kojih je dijagnosticiran PEA, a tijekom obrade je učinjen ginekološki pregled, nisu nađene nikakve abnormalnosti koje bi upućivale na upalnu bolest zdjelice.

## **6.5. Torzija jajnika**

Torzija jajnika očituje se kao naglo nastali jaki bol u donjem abdomenu koji može biti praćen mučninom i povraćanjem. Nekoliko dana ili tjedana prije pojave jakog bola žena može osjećati intermitentnu bol karaktera kolika, vjerojatno zbog ranijih torzija koje spontano prestanu. U kliničkoj slici obično je prisutna bolnost na pomicanje vrata maternice, unilateralno na palpaciju osjetljiva tvorba i znakovi nadražaja peritoneuma. Kod epiploičnog apendagitisa nema intermitentnih bolova prije pojave jakog bola kao što je to slučaj kod torzije jajnika. Palpabilna tvorba je prisutna u manje od trećine bolesnika s PEA, dok je taj udio kod torzije jajnika daleko veći. Gandhi i sur. su prikazali

slučaj bolesnice kod koja je imala tipičnu kliničku sliku torzije jajnika, a tek je nakon temeljite ginekološke obrade i CT snimke ustanovljen PEA [26].

## **6.6. Ektopična trudnoća**

Klasični trijas simptoma ektopične trudnoće obuhvaća izostanak menstruacije, bol u abdomenu i vaginalno krvarenje. Bol u abdomenu je najčešće jednostran i lociran u donjem dijelu, a krvarenje tamne boje, oskudno i nepravilno. Ponekad se može javiti i bol u ramenima jer nakupljanje krvi uzrokuje živčani podražaj. Takva prezentacija ektopične trudnoće karakteristična je za subakutni oblik, koji se susreće u najvećem broju slučajeva. Ponekad se uz navedene simptome mogu javiti i rani simptomi trudnoće, kao što su mučnina i slabost. U akutnome obliku dolazi do prsnuća jajovoda zbog rastuće trudnoće koja rasteže stijenku te obilnog krvarenja u abdomen. To izaziva jak, naglo nastali probadajući bol u trbuhu koji se javlja obično samo s jedne strane, a zbog unutarnjeg krvarenja može doći do gubitka svijesti i razvoja šoka. U odnosu na ektopičnu trudnoću, u kliničkoj slici epiploičnog apendagitisa menstrualni ciklus je normalan, nema vaginalnog krvarenja niti značajnije hipotenzije.

## **6.7. Bubrežne kolike**

Kod bubrežnih kolika vodeći simptom je bol žestokog karaktera, obično promjenjive jakosti, s navalama boli koje se javljaju nakon nekoliko sekundi ili minuta, a pojačavaju se poslije mehaničke provokacije (kretanje, fizički rad). Bubrežne kolike javljaju se iznenada, ponekad tijekom noći ili ranim jutarnjim satima. Lokalizirane su u lumbalnom djelu sa tendencijom širenja duž uretera prema preponama i spolnim organima. Mogu

biti praćeni mućninom, povraćanjem, osjećajem napuhivanja, ućestalim mokrenjem. Bol kod primarnog epiploićnog apendagitisa nema takav intermitentan karakter, već je konstantan. Nadalje, on se ne širi. Mućnina, povraćanje i nadutost mogu biti prisutni kod PEA, a dizurićne tegobe su rijetke te se javljaju kod upale epiploićnog privjeska smještenog u blizini mokraćnog mjehura [18].

## **6.8. Mezenterijski limfadenitis**

Mezenterijski limfadenitis je prvenstveno bolest djece i adolescenata te se rijetko vića kod osoba starijih od 20 godina. Često se nadovezuje na infekciju gornjih dišnih puteva [27]. Suprotno tome, akutni epiploićni apendagitis je prvenstveno bolest ljudi srednje životne dobi, rijetko se vića kod djece i nema nikakve korelacije s respiratornim infekcijama. Simptomi mezenterijalnog limfadenitisa su pojava jakog bola u abdomenu, najćešće u donjem desnom kvadrantu, osjetljivost na palpaciju, vrućicu između 38°C i 38,5°C, mućninu, povraćanje i proljev. Kod PEA bolesnici rijetko budu febrilni, a probavni simptomi su izuzetak, a ne pravilo kao što je to slučaj kod onih s mezenterijskim limfadenitisom.

## **6.9. Akutni infarkt omentuma**

Tipićni simptomi infarkta omentuma su naglo nastali jak bol u abdomenu koji se postupno pojaćava. Najćešće se javlja u donjem desnom kvadrantu, a rjeće u donjem lijevom kvadrantu abdomena. Tipićni laboratorijski nalaz uključuje blago povićen broj leukocita, sedimentaciju eritrocita i CRP [28]. Mućnina, povraćanje, vrućica, gubitak apetita i opstipacija uglavnom se ne javljaju. Razlika u klinićkoj slici između infarkta

omentuma i epiploičnog apendagitisa je u tome što je bol kod apendagitisa stalnog intenziteta i ne pogoršava se. Nadalje, laboratorijski nalazi kod PEA uglavnom su normalni. Ipak, za sigurno razlikovanje ove dvije bolesti neophodan je CT abdomena.

### **6.10. Mezenterijski panikulitis**

Kao i epiploični apendagitis, mezenterijski panikulitis je rijetka bolest. Riječ je o fibrozirajućem upalnom procesu koji zahvaća masno tkivo mezenterija. Može biti u akutnom ili kroničnom obliku, a povezan je s abdominalnom traumom, novotvorinama, operacijama abdomena, upalnim, granulomatoznim i autoimunim stanjima [29]. Najčešće se dijagnosticira slučajno prilikom snimanja CT abdomena. Može biti asimptomatski, ali također se može prezentirati pojavom abdominalnog bola, mučnine, povraćanja, proljeva ili opstipacije, opstruktivskog ileusa i palpabilne tvorbe u abdomenu. Sedimentacija eritrocita i CRP su povišeni kod većine pacijenata, a ponekad su prisutne anemija i leukocitoza. Kao i PEA, riječ je o samoograničavajućoj bolesti. U usporedbi s mezenterijskim panikulitisom, PEA nije asimptomatska bolest. Klinička slika je podjednaka, ali mezenterijski panikulitis se nadovezuje na druge bolesti i stanja, dok je primarni epiploični apendagitis neovisan i može nastati kod potpuno zdrave osobe. Postoje određene razlike u laboratorijskim nalazima. Oni su kod PEA uglavnom normalni, dok su kod mezenterijskog panikulitisa patološki.

### **6.11. Crohnov ileitis**

Načešća lokacija Crohnovog ileitisa je terminalni ileum. Terminalni ileitis je u najvećem broju slučajeva posljedica Crohnove bolesti. Ovu bolest zato moramo uzeti u obzir prilikom dijagnosticiranja novonastalog bola u abdomenu, osobito ako je lociran u

donjem desnom kvadrantu. Najčešći simptomi Crohnove bolesti su bol u abdomenu i proljev, a manje česti su gubitak na težini, blaga vrućica te iscrpljenost [30]. U razvijenom stadiju bolesti mogu se javiti opstrukcija crijeva uzrokovana priraslicama, mučnina i povraćanje, fistule, apscesi, akutni peritonitis i krvavi proljevi. Laboratorijske abnormalnosti su to češće što bolest dulje traje [31]. Takvi bolesnici nerijetko imaju sideropeničnu anemiju zbog manjka željeza, megaloblastičnu anemiju zbog manjka vitamina B12, a upalni parametri također mogu biti povišeni. Oboljevaju najčešće mlađi ljudi, dok kod primarnog epiploičnog apendagitisa prvenstveno oboljevaju ljudi srednje životne dobi. Nadalje, Crohnova bolest se razvija postepeno (dugo vremena pacijenti mogu biti asimptomatski), dok PEA nastane naglo. Laboratorijski nalazi kod PEA uglavnom su normalni dok je kod Crohnovog ileitisa obrnuta situacija. Povraćanje je kod PEA rijedak simptom. Neki od bolesnika sa apendagitisom navode kako su nedavno izgubili na težini, ali to nije dio patogeneze bolesti. Kod epiploičnog apendagitisa također mogu nastati mučnina i povraćanje, a moguće komplikacije su priraslice, apscesi i peritonitis. Nastanak fistula i pojava krvavog proljeva do sada nisu spominjani u literaturi kao simptomi vezani uz PEA.

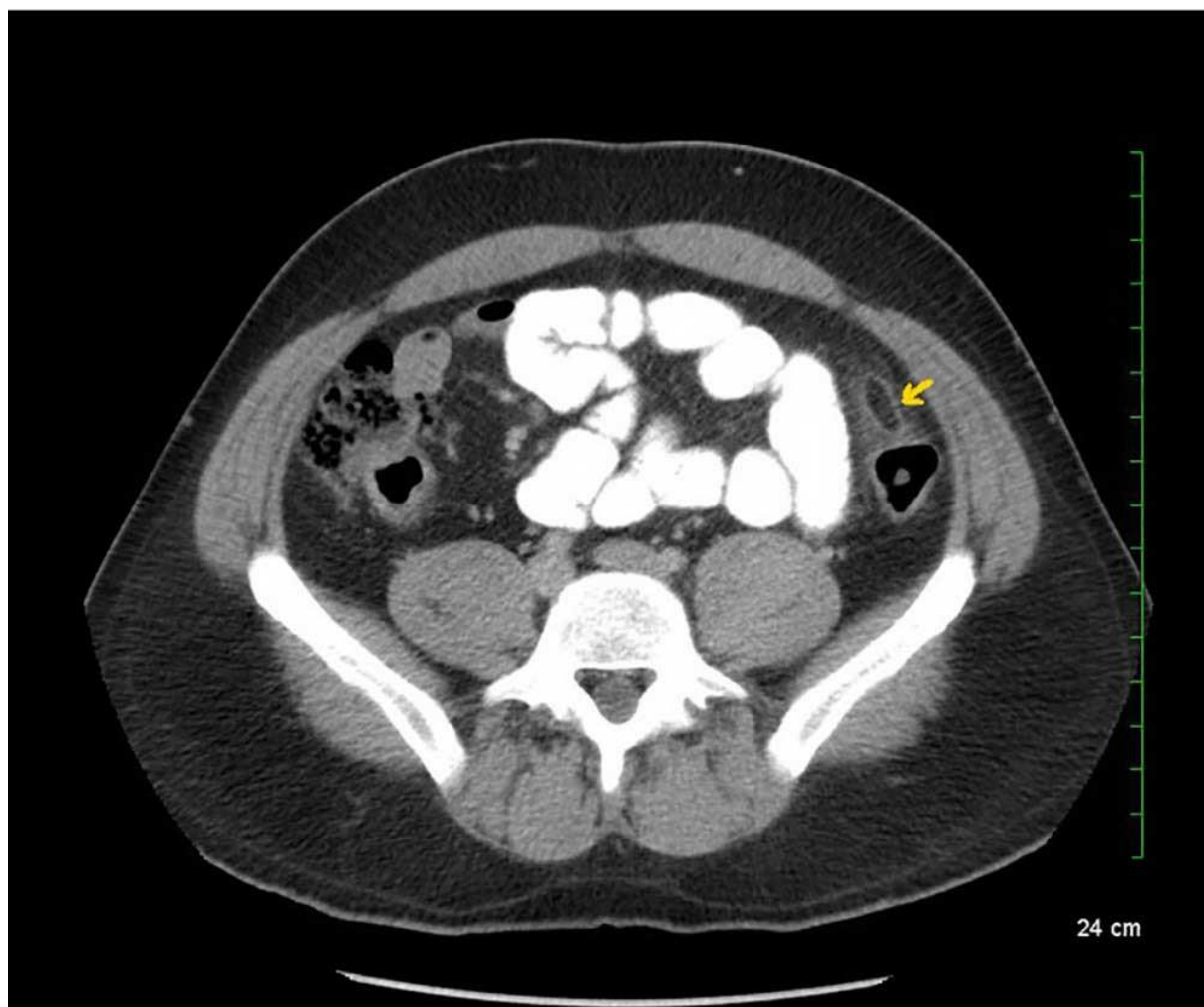


## 7. Dijagnostika

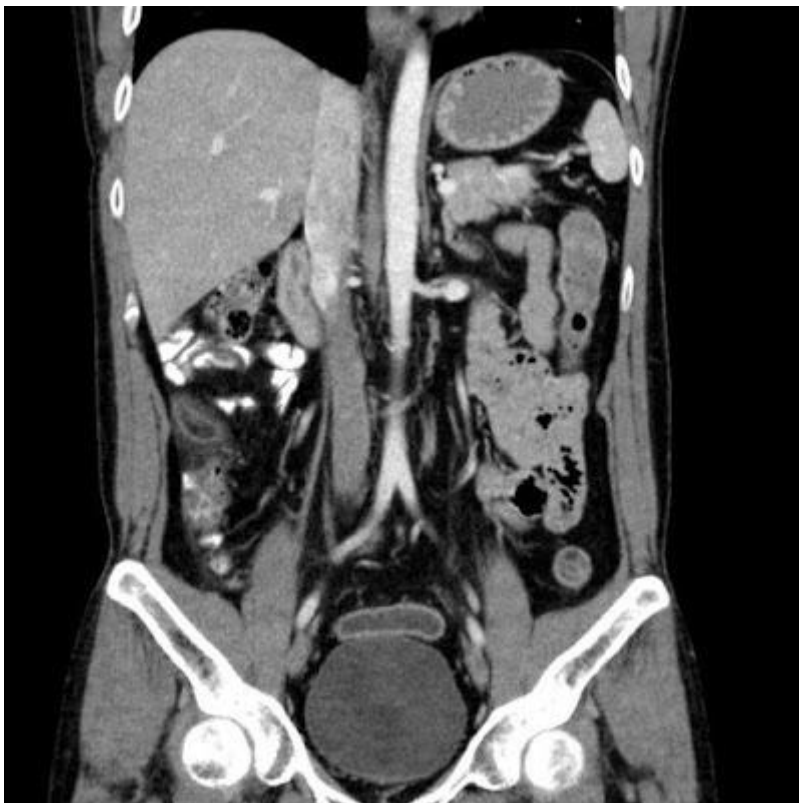### 7.1. Kompjutorizirana tomografija (CT) abdomena

Nepatološki promijenjene appendices epiploicae nisu vidljive na CT snimci ukoliko nisu okružene intraperitonealnom tekućinom kao što je ascites ili hematoperitoneum. CT je najčešće korištena radiološka metoda u dijagnostici akutnog epiploičnog apendagitisa. Ona je brza i pouzdana te se samo na temelju CT snimke, intraoperativnog prikaza i patohistološke dijagnostike može sa sigurnošću postaviti ova dijagnoza. Patognomonične značajke CT snimke akutnog epiploičnog apendagitisa su ovalna tvorba promjera 1.5-3.5 cm sa denzitetom masti okružena sa hiperdenznim prstenom koji odgovara upali nadležne seroze (visceralnog peritoneuma). Često se upalni proces može širiti s površine seroze na parijetalni peritoneum, što može dovesti do njegovog zadebljanog izgleda na CTu. Povremena prisutnost centralno smještene hiperdenzne površine odgovara trombozi odvodne venule („znak središnje točke“). Nadalje, međudodnos upaljenog epiploičnog privjeska i stijenke kolona je koristan anatomski podatak kako bi se potvrdila dijagnoza PEA [21]. Nugent i suradnici su u svojoj retrospektivnoj slučaj – kontrola studiji ustanovili kako su najčešća obilježja PEA na CT snimkama: ovalna tvorba sa svjetlijim prstenom (100%), centralni hiperdenzni znak točke (79%), zadebljanje peritoneuma (76%), zadebljanje stijenke crijeva (47%), prisutnost divertikula (28%) i slobodna tekućina [32]. Diferencijalna dijagnoza CT nalaza akutnog apendagitisa uključuje akutni infarkt omentuma, sklerozirajući mezenteritis, tumor koji sadrži masno tkivo, divertikulitis i apendicitis [33]. Mana ovog načina dijagnostike je relativno velika količina ionizirajućeg zračenja. Zbog toga je kontraindicirana kod trudnica, a kod djece i mlađih odraslih osoba bi ju trebalo izbjegavati kad god je to moguće. Sand i suradnici daju prednost eksplorativnoj

laparoskopiji kao načinu dijagnostike i liječenja u odnosu na CT, u dvojbjenim slučajevima, kako bi se izbjegla izloženost zračenju inače zdravih ljudi mlađe i srednje životne dobi [34]. Važno je napomenuti da se medikamentoznim liječenjem primarnog epiploičnog apendagitisa CT nalaz ne mijenja u skladu sa rezolucijom simptoma, već ovakav patološki nalaz postepeno nestaje unutar šest mjeseci [33].

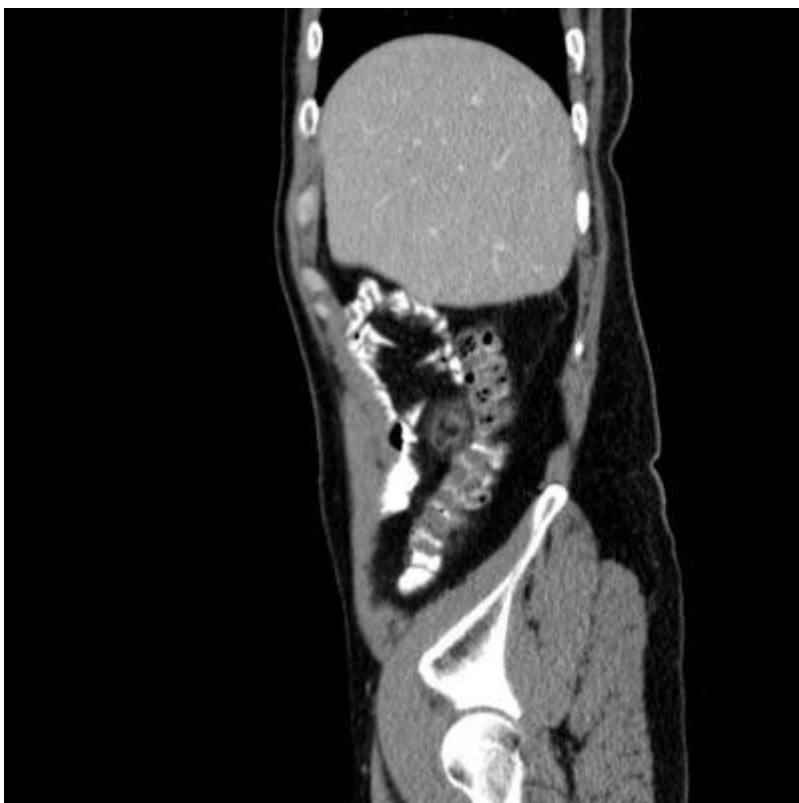


**Slika 5.** CT prikaz abdomena u transverzalnoj ravnini. Snimka prikazuje ovalnu tvorbu denziteta masnog tkiva smještenu pokraj kolona, periferno pojačanje i okolni sloj masti. Preuzeto sa: <https://www.eventscribe.com/2017/wcogacg2017/ajaxcalls/PosterInfo.asp?efp=S11VTUxLQVozODMy&PosterID=115986&rnd=0.5302125>



**Slika 6.** CT prikaz epiploičnog apendagitisa smještenog uz prednju stranu gornje trećine uzlaznog kolona. Frontalni presjek.

Preuzeto sa:  
<https://wsoonli15.wordpress.com/category/git/>

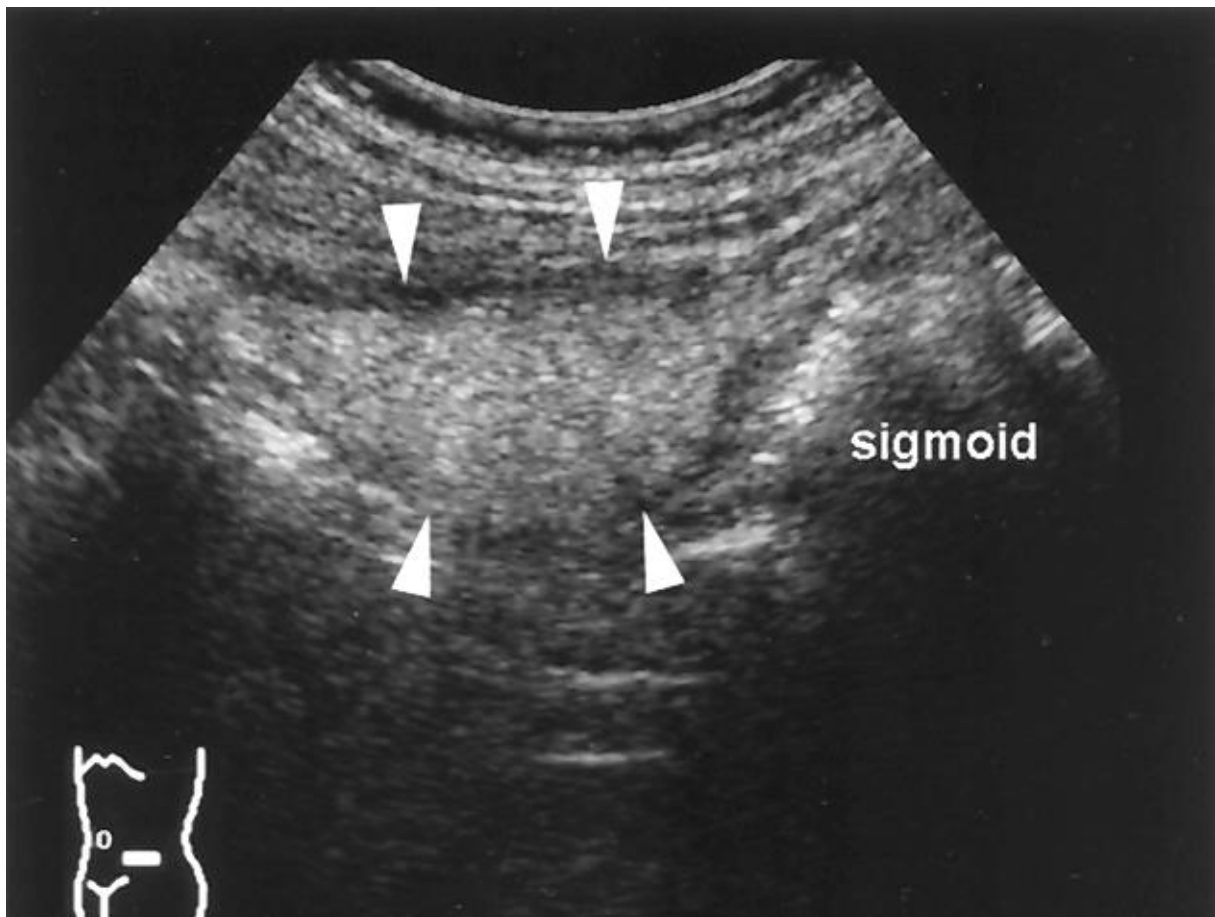


**Slika 7.** CT prikaz epiploičnog apendagitisa smještenog uz prednju stranu gornje trećine uzlaznog kolona. Sagitalni presjek.

Preuzeto sa:  
<https://wsoonli15.wordpress.com/category/git/>

## 7.2. Ultrazvuk abdomena

Kod snimanja ultrazvuka, sondu treba staviti na mjesto najjače bolnosti. Tada se, ako je riječ o PEA, prikaže ovalna hiperehogena nestlačiva tvorba koja je naslonjena na površinu kolona [33, 35].



**Slika 8.** Ultrazvučni prikaz epiploičnog apendagitisa kod pacijenta radnom dijagnozom sigmoidnog divertikulitisa. Na mjestu maksimalne bolnosti vidljiva je nestlačiva hiperehogena masna tvorba (označena strelicama) okružena sa hipoehogenim prstenom zadebljanog visceralnog peritoneuma. Priležeci sigmoidni kolon normalnog je izgleda, bez divertikula. Preuzeto sa: <https://www.semanticscholar.org/paper/Epiploic-appendagitis-and-omental-infarction%3A-and-Vriesman-Puylaert/e95e3db8c973cc11a7815bc61187eac5602d66e0/figure/2>

Prikaz Dopplerom otkriva odsutnost protoka krvi kroz epiploični privjesak, a on može biti okružen hipoehogenim perifernim obručem koji odgovara upaljenoj i zadebljanoj površini seroze. Okolno masno tkivo može se očitovati povećanom ehogenošću, a na Doppleru se vidi pojačan krvotok kao posljedica upale [36]. Nadalje, ultrazvukom se

Iako vizualizira fiksiranost upaljenog epiploičnog privjeska za prednji trbušni zid tijekom pokreta disanja [16, 36]. Na temelju tih karakteristika može se zaključiti kako je ultrazvuk korisna metoda u dijagnosticiranju primarnog epiploičnog apendagitisa zbog svoje neinvazivnosti i široke dostupnosti, prvenstveno kod ljudi s normalnim BMI i onih koji imaju kontraindikaciju za snimanje CT [37].

### **7.3. Magnetska rezonancija (MRI) abdomena**

Magnetska rezonancija ne koristi se rutinski u dijagnosticiranju PEA, ali je osobito korisna kod djece i trudnica. Prednosti MRI u odnosu na CT su odsutnost ionizirajućeg zračenja i bolja rezolucija mekog tkiva u odnosu na CT. MRI slikovnim prikazom vidi se ovalna tvorba s intenzitetom masnog tkiva u T1 i T2 mjerenoj slici te prstenasto pojačanje u T1 mjerenoj slici sa kontrastom (gadolinij) [21].

## 8. Liječenje

### 8.1. Konzervativno liječenje

Konzervativno liječenje je prva linija terapije kod epiploičnog apendagitisa. Temelji se na davanju nesteroidnih protuupalnih lijekova. Odabir lijeka iz te skupine, njegova doza, način primjene i trajanje terapije varira ovisno o slučaju. Službene međunarodne smjernice za liječenje primarnog epiploičnog apendagitisa trenutno ne postoje. Velika većina autora u svojim prikazima slučajeva ne navodi konkretni naziv lijeka iz skupine NSAR, niti njegovu dozu niti način primjene. Najčešće korišten lijek iz te skupine je ibuprofen u dozama od 400 – 600 mg, 2 – 4 puta dnevno. Ostali korištenih lijekova iz te skupine su etorikoksib, diklofenak i loksoprofen. Nerijetko se propisuje i paracetamol. Svi ranije nabrojani lijekovi uglavnom se uzimaju peroralno, u trajanju do dva tjedna. Često se ovakvim bolesnicima daju infuzije fiziološke otopine u koje se doda analgetik, a kod poboljšanja kliničke slike se prelazi na peroralnu terapiju. Akinosoglou i suradnici su nakon dijagnostičke obrade jednokratno primijenili NSAR intramuskularno uz preporuku uzimanja ibuprofena kod kuće [38]. Velik broj autora bolesnicima sa apendagitisom osim NSAR (ili umjesto njih) daje antibiotsku terapiju. Najčešće je riječ o kombinaciji ciprofloksacina od 250 mg i metronidazola 500 mg, oboje intravenski dva puta dnevno. Sand i suradnici tvrde da bi antibiotici i kirurško liječenje trebali biti namijenjeni onim bolesnicima kojima se simptomi pogoršavaju ili se javljaju novi simptomi, ukoliko konzervativno liječenje nije dalo rezultat te ukoliko dođe do nastanka komplikacija kao što su nastanak apscesa ili opstrukcija crijeva [8]. Ukoliko se pacijenti sa apendagitisom ne liječe operativno niti antibioticima, tada se uglavnom isti dan otpuštaju iz bolnice.

## 8.2. Kirurško liječenje

Operativno liječenje najčešće se primjenjuje kod pogrešno postavljene dijagnoze. Pritom je uglavnom riječ o krivo postavljenoj dijagnozi akutnog apendicitisa jer se upaljeni appendix epiploica nalazi u blizini appendix veriformis. U takvim slučajevima neki se kirurzi odluče odstraniti i normalan appendix veriformis dok drugi odstrane samo upaljen appendix epiploica. U velikoj većini slučajeva operacija se izvodi laparoskopski, napravi se ligacija i ekscizija upaljenog epiploičnog privjeska. Pacijenti se otpuštaju kući drugi ili treći postoperativni dan. Uzevši u obzir moguće postoperativne komplikacije i visoku cijenu ovakvog načina liječenja, operativni zahvat bi se trebao izvoditi samo kod recidivirajućih apendicitisa i ukoliko konzervativno liječenje nije bilo uspješno.

## 9. Zaključak

Akutni epiploični apendagitis je relativno rijetko prepoznat i često pogrešno dijagnosticiran uzrok akutnih bolova u abdomenu. Sve češća upotreba CT snimanja rezultirala je povećanjem radiološki potvrđenih slučajeva ove bolesti. Kliničari moraju biti upoznati s dijagnozom epiploičnog apendagitisa kao potencijalnim uzrokom akutnog abdomena. Kod bolesnika sa jasno lokaliziranim oštrim bolom u abdomenu, bez pridruženih simptoma poput mučnine, povraćanja, vrućice i sa laboratorijskim nalazima koji nisu u skladu sa kliničkom slikom bolova u truhu, potrebno je posumnjati na akutni epiploični apendagitis. Liječenje se mora provoditi konzervativno, davanjem nesteroidnih protuupalnih lijekova, a u slučaju recidiva ili izostanka odgovora na konzervativnu terapiju opcija je laparoskopsko uklanjanje upaljenog epiploičnog privjeska.



## 10. Zahvale

Zahvaljujem svojem mentoru, doc. dr. sc. Goranu Augustinu na danim savjetima, pomoći i susretljivosti prilikom izrade ovog diplomskog rada.

Zahvaljujem svim prijateljima i kolegama koji su mi na bilo koji način pomagali i davali podršku tijekom studiranja, a posebno zahvaljujem mojoj obitelji na iskazanoj ljubavi, razumijevanju i podršci tijekom mog cjelokupnog školovanja.

## 11. Literatura

1. Šoša T, Sutlić Ž, Stanec Z, Tonković I i sur. Kirurgija. Zagreb: Naklada Ljevak; 2007.
2. Kamin RA, Nowicki TA, Courtney DS, Powers RD. Pearls and pitfalls in the emergency department evaluation of abdominal pain. *Emerg Med Clin North Am.* 2003;21(1):61–72.
3. Al Ali M, Jabbour S, Alrajaby S. ACUTE ABDOMEN systemic sonographic approach to acute abdomen in emergency department: a case series. *The ultrasound journal.* 2019 Sep 23
4. Krmpotić – Nemanić J, Marušić A. Anatomija čovjeka. Zagreb: Medicinska naklada; 2007.
5. Thomas JH, Rosato FE, Patterson LT. Epiploic appendagitis. *Surg Gynecol Obstet* 1974;138:23-5.
6. Fieber SS, Forman J. Appendices epiploicae: clinical and pathological considerations. *Arch Surg* 1953;66:329–38.
7. Ammar H, Looney SC, Malani A. Epiploic appendagitis. *Lancet.* 2009;373:2054.

8. Sand M, Gelos M, Bechara FG, et al. Epiploic appendagitis—clinical characteristics of an uncommon surgical diagnosis. *BMC Surg* 2007;7:11.
9. Vinson DR: Epiploic appendagitis: a new diagnosis for the emergency physician. Two case reports and a review. *J Emerg Med* 1999, 17:827-832.
10. Epstein LI, Lempke RE. Primary idiopathic segmental infarction of the greater omentum: case report and collective review of the literature. *Ann Surg* 1968;167:437-43.
11. Puylaert JB. Right-sided segmental infarction of the omentum: clinical, US, and CT findings. *Radiology* 1992;185:16972.
12. Gamboa-Hoila SI, De la Paz-Ponceb YG, Pat-Cruzb F, Heredia-Barrerac HG, Rivero-Osorio J. Appendagitis acute, a rare cause of abdominal pain: A case report. *Rev Med Hosp Gen Méx.* 2018;81(s1):47-50
13. De Brito P, Gomez MA, Besson M, Scotto B, Hutten N, Alison D. Frequency and epidemiology of primary epiploic appendagitis on CT in adults with abdominal pain. *J Radiol* 2008;89:235-43.
14. Cho, Min & Hwang-Bo, Seok & Choi, Ui & Kim, Hwan & Hahn, Seung. (2014). A Case of Epiploic Appendagitis with Acute Gastroenteritis. *Pediatric gastroenterology, hepatology & nutrition.* 17. 263-5. 10.5223/pghn.2014.17.4.263.

15. Ghahremani GG, White EM, Hoff FL, Gore RM, Miller JW, Christ ML (1992)  
Appendices epiploicae of the colon: radiologic and pathologic features.  
Radiographics 12:59–77.
16. Molla E, Ripolles T, Martinez MJ, Morote V, Rosello-Sastre E. Primary  
epiploic appendagitis: US and CT findings. Eur Radiol 1998;8:435e8.
17. Rao PM, Rhea JT, Wittenberg J, Warshaw AL. Misdiagnosis of primary epiploic  
appendagitis. Am J Surg 1998;176:81-85.
18. Cakiroglu B, Sinanoglu O, Abci I, Tas T, Dogan AN, Aksoy SH et al. An unusual  
cause of hematuria; primary epiploic appendagitis. Int J Surg Case Rep.  
2014;5(12):902-5. Doi:10.1016/j.ijscr.2014.09.012
19. Kamaroudis A, Papadopoulos S, Arapoglou S, Fragandreas G, AlMogrampi S,  
et al. (2010) Primary inflammation of an epiploic appendix of the ascending  
colon. Is atypical presentation a reason for emergency laparotomy? Chirurgia  
(Bucur) 105: 551-554.
20. Schnedl WJ, Lipp RW, Wallner-Liebmann SJ, Kalmar P, Szolar DH, Mangge H.  
Primary epiploic appendagitis and fructose malabsorption. Eur J Clin Nutr.  
2014;68:1359-61.

21. Giannis D, Matenoglou E, Sidiropoulou MS, Papalampros A, Schmitz R, Felekouras E, Moris D. Epiploic appendagitis: pathogenesis, clinical findings and imaging clues of a misdiagnosed mimicker. *Ann Transl Med* 2019;7(24):814. doi: 10.21037/atm.2019.12.74
22. Rioux M, Langis P. Primary epiploic appendagitis: clinical, US, and CT findings in 14 cases. *Radiology* 1994;191:523–6.
23. Pogorelić Z, Stipić R, Druzijanić N, et al. Torsion of epiploic appendage mimic acute appendicitis. *Coll Antropol* 2011; 35: 1299-302.
24. Choi YU, Choi PW, Park YH, Kim JI, Heo TG, Park JH, Lee MS, Kim CN, Chang SH, Seo JW. Clinical characteristics of primary epiploic appendagitis. *J Korean Soc Coloproctol* 2011; 27: 114-121
25. Nolthenius CJ, Bruinsma WE, Knook MT et al. Acute appendagitis of the ligamentum teres hepatis: clinical, ultrasound, and computed tomographic findings. *J Clin Ultrasound*. 2013;41:108–112
26. Gandhi J, Gandhi N. Rare disease: epiploic appendagitis. *BMJ Case Reports*, vol. 2009, 2009.
27. Helbling R, Conficonni E, Wyttenbach M, Benetti C, Simonetti GD et al. Acute non-specific Mesenteric Lymphadenitis: More than “No need for Surgery”, *BioMed Research International*. 2017: 1151-1155

28. Cianci R, Filippone A, Basilico R et al. Idiopathic segmental infarction of the greater omentum diagnosed by unenhanced multidetector-row CT and treated successfully by laparoscopy. *Emerg Radiol.* 2008; 15:51–56
29. Mehta P, Reddivari A, Ahmad M (January 24, 2020) A Case Report of Mesenteric Panniculitis. *Cureus* 12(1): e6764. doi:10.7759/cureus.6764
30. Feuerstein JD, Cheifetz AS. Crohn Disease: Epidemiology, diagnosis, and management. *Mayo Clin Proc.* 2017;92:1088–1103.
31. Vermeire, S., Van Assche, G., and Rutgeerts, P. Laboratory markers in IBD: useful, magic, or unnecessary toys?. *Gut.* 2006; 55: 426–431
32. Nugent JP, Ouellette HA, O’Leary DP, et al. Epiploic appendagitis: 7-year experience and relationship with visceral obesity. *Abdom Radiol (NY)* 2018;43:1552-7.
33. Singh AJ, Gervais DA, Hahn PF, et al: Acute epiploic appendagitis and its mimics. *Radiographics* 2005;25:1521–1534.
34. Sand M, Bonhag G, Bechara F-G, Sand D, Mann B (2009) An inflamed necrotic appendix epiploicum with immediate contact to a non-inflamed appendix vermiformis: a case report. *J Med Case Rep* 3:57.

35. Nadida D, Amal A, Ines M, et al. Acute epiploic appendagitis: Radiologic and clinical features of 12 patients. *Int J Surg Case Rep* 2016;28:219-22
36. Hollerweger A, Macheiner P, Rettenbacher T, et al. Primary epiploic appendagitis: sonographic findings with CT correlation. *J Clin Ultrasound JCU* 2002;30:481-95.
37. Hasbahceci M, Erol C, Seker M. Epiploic appendagitis: is there need for surgery to confirm diagnosis in spite of clinical and radiological findings? *World J Surg* 2012;36:441-6.
38. Akinosoglou K, Kraniotis P, Thompolulos K, Assimakopoulos SF. Epiploic appendagitis: a non – surgical cause of acute abdomen. *Annals of Gastroenterology* 2014; 296-298

## 12. Životopis

Rođen sam 6. listopada 1995. godine u Koprivnici. Osnovnu školu Ludbreg pohađao sam od 2002. do 2010. godine. Zatim sam upisao opći smjer Prve gimnazije Varaždin gdje sam maturirao 2014. godine. Iste godine upisao sam Medicinski fakultet Sveučilišta u Zagrebu. Od 2018. do 2020. godine član sam Pjevačkog zbora studenata Medicinskog fakulteta „Lege artis“. Bio sam demonstrator na Katedri za kirurgiju u akademskoj godini 2019./2020. Aktivno se služim engleskim, njemačkim i slovenskim jezikom.