

Primjena transabdominalnog ultrazvuka u detekciji akutnog apendicitisa

Bajić, Iva

Professional thesis / Završni specijalistički

2018

Degree Grantor / Ustanova koja je dodijelila akademski / stručni stupanj: **University of Zagreb, School of Medicine / Sveučilište u Zagrebu, Medicinski fakultet**

Permanent link / Trajna poveznica: <https://um.nsk.hr/um:nbn:hr:105:068982>

Rights / Prava: [In copyright](#)/[Zaštićeno autorskim pravom.](#)

Download date / Datum preuzimanja: **2025-03-04**



Repository / Repozitorij:

[Dr Med - University of Zagreb School of Medicine Digital Repository](#)



SVEUČILIŠTE U ZAGREBU

MEDICINSKI FAKULTET

Iva Bajić

**PRIMJENA TRANSABDOMINALNOG
ULTRAZVUKA U DETEKCIJI AKUTNOG
APENDICITISA**

Završni specijalistički rad



Zagreb, rujan, 2018. godine

Ovaj rad je izrađen u Privatnoj specijalističkoj ordinaciji obiteljske medicine Dr. Nives Tarle Bajić u suradnji sa KBC-om Zagreb, Klinikom za unutrašnje bolesti, Zavod za gastroenterologiju i hepatologiju

Mentor završnog specijalističkog rada: Prof.dr.sc. Nadan Rustemović

Broj: 380-59-10104-18-1486/4

ZAHVALE

- Zahvaljujem se mom mentoru, prof.dr.sc. Rustemović Nadanu koji mi je puno pomogao svojim sugestijama kao i njegovoj svesrdnoj pomoći tijekom izrade i pisanja ovog završnog rada.
- Zahvaljujem se doc. Dr.sc. Milošević Milanu, na iznimnom trudu i pomoći prilikom statističke obrade i analize podataka
- Na kraju zahvaljujem mojoj obitelji na stalnom poticaju i podršci tijekom izrade ovog rada

SADRŽAJ

Stranice

1. Popis oznaka i kratica.....	5
2. Uvod.....	6 - 9
3. Cilj.....	9
4. Metode i ispitanici.....	9 - 15
5. Rezultati.....	15 - 22
6. Zaključak.....	23 - 27
7. Sažetak	28
8. Abstract	29
9. Literatura	30 - 32
10. Životopis	33 - 34

1. POPIS OZNAKA I KRATICA

TU- transabdominalni ultrazvuk

CT- kompjutorizirana tomografija

MR- magnetska rezonancija

2. UVOD

Akutni apendicitis je čest uzrok akutnog abdomena, koji ujedno predstavlja i veliku dijagnostičku dilemu, jer simptomi mogu nalikovati mnogim drugim akutnim bolestima u abdomenu, a kada su atipični mogu čak dovesti do pogrešne dijagnostičke odluke. Ova akutna bolest javlja se u 7-12 % populacije, s vrhom incidencije u dobi od 10.-30.-te godine života, ali može se javiti i u bilo kojoj životnoj dobi (1). Bolesnici se najčešće javljaju liječniku s tipičnim bolovima paraumbilikalno i u desnom donjem kvadrantu, koja je najčešće lokalizirana u McBurney-evoj točki. Inicijalni simptom akutnog apendicitisa je u 99 % bolesnika abdominalna bol. Bol najčešće započinje difuzno u abdomenu u epigastričnoj ili periumbilikalnoj regiji i često je popraćena mučninom, povraćanjem i anoreksijom. Nakon 6-12 sati mučnina obično prestaje, međutim anoreksija i dalje perzistira. Nakon varijabilnog perioda od 6 ili više sati, bol se obično lokalizira u desni donji kvadrant. Ovakva klinička slika prisutna je u 2/3 oboljelih, međutim u 1/3 oboljelih simptomi mogu biti nešto drugačiji i atipični, što u mnogome otežava dijagnostiku bolesti. Bol je kod akutnog apendicitisa kontinuirana, tupa i progresivna. Ona se javlja kod hodanja, kretanja i kašlja čineći bolesniku veću ili manju nelagodu (1,2). Klinička odluka o operativnom zahvatu zbog akutnog apendicitisa, bez slikovnih metoda (TU– transabdominalnog ultrazvuka i/ili CT-a – kompjuterizirane tomografije, odnosno MR-a u djece i trudnica), dovodi do apendektomije u 15-30 % normalnih apendiksa, a u literaturi (Puylaert 1988, "Ultrasonography of the acute abdomen: gastrointestinal conditions") je naveo čak podatak da je nepotrebnih apendektomija učinjeno u 16,7-47,2 % bolesnika, kako bi se izbjegle komplikacije s atipičnom kliničkom slikom kod kojih tada nastupa perforacija nakon razvoja gangrenozne upale apendiksa (1, 3). Klinička slika i tijek akutnog apendicitisa, a zatim i odluka o operativnom zahvatu osobito je teška i nepredvidiva kod bolesnika oboljelih od HIV-a, bolesnika oboljelih od karcinoma neke druge lokalizacije, zatim kod bolesnika na kemoterapiji ili imunosupresivnoj terapiji, u djece i vrlo mladih osoba, zatim u osoba starije životne dobe i trudnica, kao i u slabo kontaktibilnih osoba (dementne osobe, kod psihoza i psihički retardiranih osoba). Najčešća etiopatogeneza apendicitisa potječe od opstrukcije uzrokovane fekolitom, stranim tijelom, limfoidnom hiperplazijom, parazitima, odnosno primarnim ili metastatskim tumorom. Ipak postoje kontroverze oko uzroka apendicitisa. Smatra se da je oštećenje sluznice apendiksa ranijim upalama precipitirajući faktor za nastanak rekurentnog apendicitisa (Condon 1977).

Perzistencija opstrukcije i relativnog neelasticiteta apendiksa, komprimira limfatičku drenažu i krvni optok, čime stjenka apendiksa postaje vulnerabilna za bakterijsku invaziju. Opstrukcija apendiksa može biti uzrokovana : fekolitom, limfatičkom hiperplazijom (stanja kod virusnih infekcija gornjeg respiratornog trakta, infektivnom mononukleozom, ili kod gastroenteritisa), zatim gastrointestinalnim parazitima, stranim tijelom ili Crohnovom bolešću.

Kontinuirana sekrecija sluzi u opstruiranog apendiksa rezultira povišenjem intraluminalnog tlaka, koji dovodi do tkivne ishemije, zatim bakterijemije, potom transmuralne inflamacije, apendikalnog infarkta i perforacije. Funkcionalna opstrukcija, uzrokovana visokim intraluminalnim tlakom u cekumu, smatra se jednim od glavnih uzroka apendicitisa. Bakterijska invazija sluznice ili stjenke apendiksa kao inicijalni faktor, danas se sve više napušta kao objašnjenje za nastanak opstrukcije koji je uzrok apendicitisa. Vaskularni tip perforacije apendiksa, razmatra se samo teoretskom mogućnošću, dok se ishemija smatra značajnijim uzrokom apendicitisa (2,3).

U trudnoći akutni apendicitis najčešći je uzrok akutnog abdomena s incidencijom 1/500-2000 trudnoća i u 25 % indikacija je za hitnu operaciju u trudnoći. Izuzetan dijagnostički problem kod akutnog apendicitisa u trudnoći je dislokacija apendiksa i bolova u trudnica, osobito u 2. i 3. trimestru trudnoće. Baer je 1937. opisao lateralno i kranijalno pomicanje apendiksa tijekom trudnoće. Opisao je da pomak ovisi o fiksiranosti cekuma, odnosno što je cekum mobilniji, to se više pomiče kako uterus raste. Stoga je jako važna pravodobna i točna dijagnostika apendicitisa u trudnoći, jer fetalni mortalitet značajno raste u trudnica s perforiranim apendicitisom i iznosi 20-35 %, za razliku od neperforiranog u 1,5%. Odgađanjem operacije za više od 24 sata od prezentacije simptoma, perforacija raste do 66 %, a u trećem trimestru, perforacija uzrokuje prerani porod, dok fetalni mortalitet iznosi 20-36 %. Stoga je kod perforiranog apendicitisa u trećem trimestru indiciran carski rez, dok kod apendicitisa bez perforacije nije indiciran carski rez, a tokolitici su indicirani samo kod dokazanih uterinih kontrakcija (4).

Dosadašnje uvriježene metode dijagnostike akutnog apendicitisa bazirane su na anamnezi, kliničkom pregledu i laboratorijskim pretragama krvi i urina. Kod bolesnika s akutnim bolovima u abdomenu nakon kliničkog pregleda, koji sačinjava anamneza, palpacija trbušne šupljine i mjerenje razlike između aksilarne i rektalne tjelesne temperature, određuju se laboratorijski parametri iz krvi: leukociti, diferencijalna bijela krvna slika i CRP (C-reaktivni protein). Međutim povišene vrijednosti leukocita ili neutrofilija, odnosno povišenje CRP-a u krvi uz pozitivan klinički nalaz (bolnost u McBurnijevoj točki ili desnom donjem kvadrantu i paraumbilikalno), nespecifični su parametri. U trudnica izazivanje podražaja peritoneuma nije pouzdano (55-75% slučajeva), zbog rastezanja mišića trbušne stjenke kao i interpozicije uterusa između parijetalnog peritoneuma i apendiksa (1,4,5.).

Godine 1986 počeo se primjenjivati *Alvarado score*, dizajniran kako bi reducirao stopu negativne apendektomije, bez porasta mortaliteta i morbiditeta objedinjavajući nekoliko simptoma (migratorna bol u abdomenu, anoreksija, mučnina, povraćanje), zatim kliničkih znakova (napetost u desnoj ilijačnoj šupljini, povišena tjelesna temperatura) i dva laboratorijska nalaza krvi

(leukocitoza i neutrofilija). Ovakav klinički način dijagnostike akutnog apendicitisa nije se pokazao dovoljno pouzdanim. Grupa autora (Kalan et al. 1994), u svom istraživanju dokazala su da Alvarado score može donekle biti pouzdan u djece i muškaraca, ali ne i u žena zbog neprihvatljivo visoke lažno negativne stope (6,7).

Stoga možemo zaključiti da klinička dijagnoza nije dovoljno pouzdana u donošenju odluke da li se doista radi o akutnom apendicitisu zbog nekoliko razloga:

- Klinički simptomi mogu biti atipični i prisutni kod mnogih akutnih bolesti u abdomenu
- Povišena vrijednost leukocita i /ili neutrofilija nespecifični su parametri u krvi
- Palpacija abdomena uz pozitivne znakove kod dijagnostike akutnog apendicitisa, nespecifični su i mogu biti prisutni u mnogim akutnim bolestima u abdomenu

Postoji nekoliko razloga zbog čega je klinička dijagnostika apendicitisa ponekad vrlo teška, a jedan od njih je i položaj apendiksa, veriformnog izdanka cekuma, zbog aberantnog položaja u trbušnoj šupljini. Položaj apendiksa najčešće je: direktno medijalni (35 %), kaudalni (30 %), lateralni (10 %) ili retrocekalni (25 %). Dužina apendiksa najčešće je oko 7-10 cm, širine lumena od nekoliko milimetara (2-4 mm). Stjenku tankog i debelog crijeva sačinjava 5 slojeva, ali stjenka apendiksa sačinjena je od 4 sloja stjenke: mukoze, submukoze, lamine muscularis i seroze. Mukoza u apendiksu kompromitira epitelijalnu površinu lamine proprie, koja sadržava limfoidne folikule. Sloj *muscularis mucosa* u apendiksu često nedostaje i time granicu prema submukozi čini nejasnom. Submukoza je sačinjena od labavog vezivnog tkiva koje sadržava brojne male krvne žile (1).

Zbog lažno pozitivnih i lažno negativnih rezultata takvih dijagnostičkih postupaka postoji potreba postavljanja novih kriterija u dijagnosticiranju akutnog apendicitisa, koji bi bili točniji od dosadašnje rutinske dijagnostičke doktrine, kako bi se što bolje mogle objektivizirati bolesnikove akutne tegobe u abdomenu. Konačna dijagnostička odluka o postojanju akutnog apendicitisa trebala bi se zasnivati na:

- Anamnezi
- Kliničkom pregledu
- Laboratorijskim pretragama krvi i urina
- Dijagnostici abdomena slikovnim metodama (TU i/ili CT, MR kod trudnica) (9,10,11)

Ovakav pristup dijagnostici akutnog apendicitisa potreban je osobito u starijoj populaciji, jer u starijoj životnoj dobi, iako postoje klinički znakovi za apendicitis, postoji mogućnost urednih upalnih parametara iz krvi u početku bolesti ili da su na gornjoj graničnoj vrijednosti da upalni parametri iz krvi u početku bolesti, a da takvi bolesnici ipak imaju akutni apendicitis. Poseban problem u dijagnostičkom smislu predstavljaju djeca koja mogu imati kliničke simptome apendicitisa, zatim povišene upalne parametre u krvi, ali i zbog drugih diferentnih uzroka, a ne samo apendicitisa. Evidentan je dijagnostički problem i kod trudnica, koje vrlo često kao normalan nalaz u trudnoći imaju povišene leukocite i do 25 000, uz skretanje diferencijalne krvne slike ulijevo i bolove u trbuhu zbog rastezanja maternice kod urednog graviditeta, pa vrlo često nije moguće točno zaključiti što je uzrok njihovih tegoba, bez ovakve objektivne slikovne metode koja nema rendgenskog zračenja.

Zbog svega navedenog postoji velika potreba za boljom promocijom korisničke primjene transabdominalnog ultrazvuka u dijagnostici akutnog apendicitisa u svakodnevnoj praksi (u ordinacijama hitne medicinske pomoći i obiteljske medicine), kojima se najčešće najprije javljaju bolesnici s takvim tegobama.

Transabdominalni ultrazvučni pregled još uvijek traži svoje mjesto u rutinskoj dijagnostici akutnog apendicitisa, iako je Puylaert još davne 1980 godine postavio temelje, opisao način dijagnostike i znanstveno dokazao učinkovitost ultrazvučne metode u dijagnostici akutnog apendicitisa (5,12,13).

3. CILJ

Opći cilj ove retrospektivne studije je prikaz načina detekcije akutnog apendicitisa transabdominalnim ultrazvukom u B –modu (TU), a specifični cilj je evaluacija točnosti ove metode.

4. METODE I ISPITANICI

U ovoj retrospektivnoj studiji prikazana je točnost primjene transabdominalnog ultrazvuka u B-modu, u detekciji apendicitisa. Tijekom studije koja je provedena u Privatnoj specijalističkoj ordinaciji obiteljske medicine Nives Tarle Bajić, dr.med. u razdoblju siječnja 2014.- prosinac 2015. godine, pregledano je 195 bolesnika s akutnim bolovima u abdomenu i drugim simptomima (mučnina, povraćanje, dijareja, učestalo mokrenje), koji su u kliničkoj slici i laboratorijskim nalazima krvi i urina upućivali na akutni apendicitis. Pregledano je ukupno 14 djece (7,1%) i 181 (92,7 %) odraslih. Među svim bolesnicima bilo je 43 % muškaraca i 57 % žena u dobi od 5- 85 godina. Od ukupno 14 pregledane djece

bilo je 8 dječaka (57,14 %) i 6 djevojčica (42,85 %) u dobi od 5-13 godina. Osnovna značajka ove studije bila je prikazati tehniku i način dijagnostike akutnog apendicitisa transabdominalnim ultrazvukom, kako bi se značajno smanjile komplikacije neprepoznatog akutnog apendicitisa (perforacije), dosadašnjim rutinskim pregledom i pretragama bez slikovnih metoda, ali i kako bi se smanjilo broj nepotrebno operiranih bolesnika.

U studiju je uključeno 195 bolesnika s akutnim bolovima (1-3 dana) u desnom donjem kvadrantu i paraumbilikalno. Iz studije su isključeni bolesnici s navedenim tegobama, koje nisu akutne, odnosno ukoliko su tegobe trajale više od 7 dana. Kod svih 195 bolesnika nakon detaljne anamneze, učinjen je klinički pregled. Nakon učinjenog kliničkog pregleda svi bolesnici su pregledani transabdominalnim ultrazvukom, kako bi se točno utvrdio uzrok njihovih akutnih tegoba. Pregled je obavljen na ultrazvučnom uređaju Aplio-XG, Toshiba Medical Systems.

Tehnika pregledavanja transabdominalnim ultrazvukom

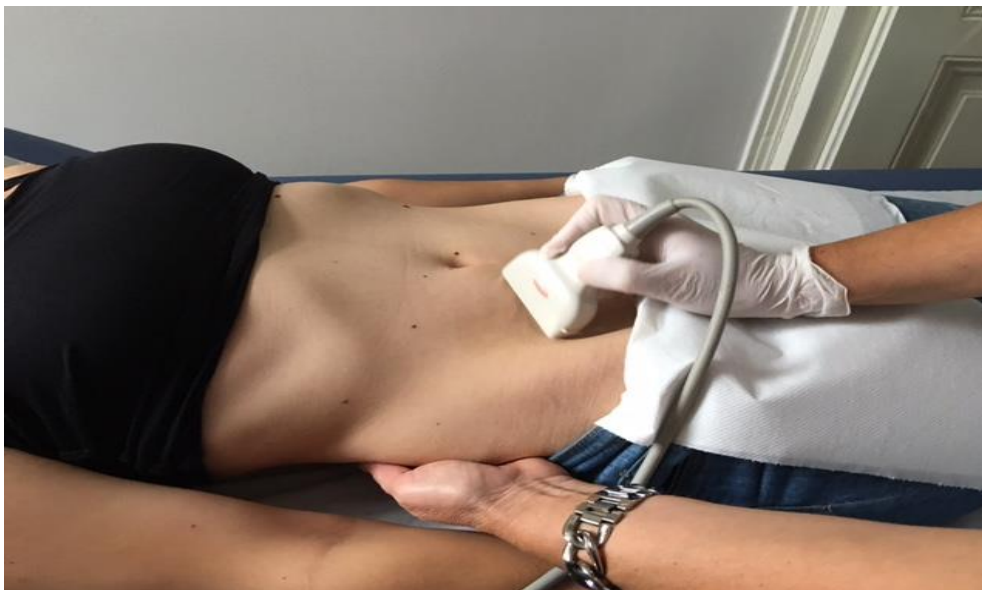
Uredan i nepromijenjen apendiks najčešće nije moguće prikazati tijekom ultrazvučnog pregleda abdomena, jer je lumen kolabiran. Apendiks je ponekad moguće vizualizirati na bazi cekuma, kao slijepi završetak tubularne strukture debljine stijenke oko 2 mm i promjena manjeg od 6 mm (14).

Ukoliko je vidljiv bez inflamacije transabdominalnim ultrazvukom, tada je ispunjen zrakom ili tekućinom. Poznato je da je uredan apendiks moguće vidjeti transabdominalnim ultrazvukom u 2 %, a MR-om u 87 % ispitanika (1).

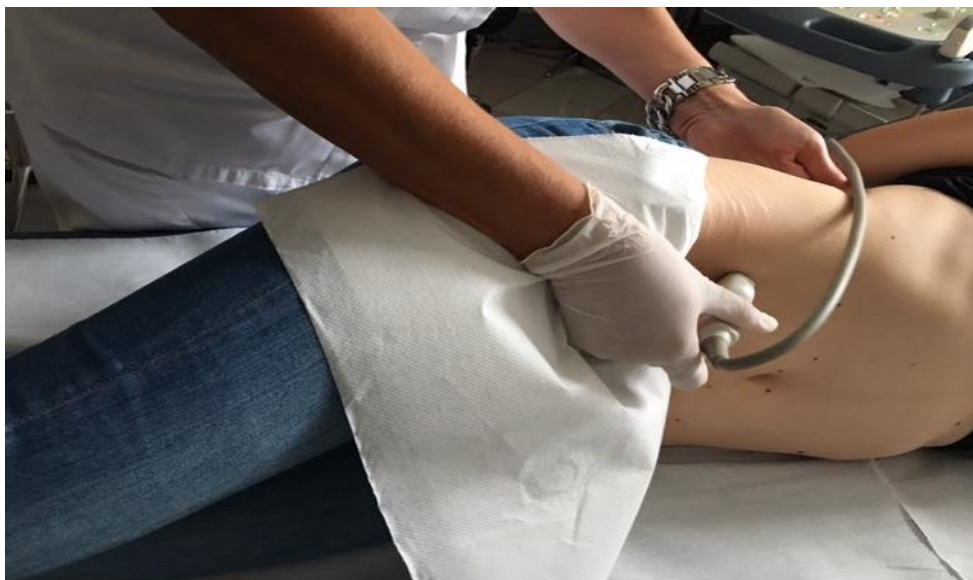Tehnika pregleda apendicitisa započinje nakon pregleda abdomena konveksnom sondom, najčešće od 3,5 Mhz, a zatim primjenom linearne sonde viših frekvencija 5-15 MhZ, metodom dozirane kompresije, koju je prvi opisao Puylaert 1986 godine.

Kod akutnih bolova u abdomenu neophodno je najprije pregledati cijeli abdomen konveksnom sondom 3,5 Mhz, kako bi se isključili svi drugi uzroci akutnih bolova u abdomenu. Međutim u adipoznijih bolesnika ponekad je pregled linearnom sondom u insonaciji apendicitisa potrebno nadopuniti insonacijom konveksnom sondom nižih frekvencija 3,5 MhZ (12). Kako bi se izbjegla bol tijekom pregleda, dozirana kompresija treba se izvoditi polako i nježno, a potrebno ju je započeti dalje od mjesta bola približavajući se bolnom mjestu, kao i kod klasične palpacije abdomena, kako bi se izbjegla kontrakcija mišića trbušne stijenke. Metoda dozirane kompresije omogućava lakši, bolji i točniji prikaz apendicitisa, gdje doziranom kompresijom eliminiramo zrak i razmičemo vijuge tankog crijeva, koje nam mogu ometati pregled. Na taj način samom kompresijom linearna sonda približena je apendiksu, pa ga je moguće bolje vizualizirati. Kod adipoznijih bolesnika i kada nismo uspjeli prikazati apendiks, osim anteriorne

dozirane kompresije linearnom sondom radi se istovremeno i posteriorna manualna kompresija, kako bi se što više područje koje želimo insonirati približilo sondi (Slika1). Adekvatna anteriorna kompresija sondom dobro je učinjena kada se mogu prikazati ilijačne krvne žile (arterija i vena) i m. psoas, strukture ispred kojih bi se trebao prikazati apendiks (12,14) . Ovakav pregled se najprije radi kada je bolesnik u supinacijskom položaju, a zatim ukoliko nismo uspjeli dobro prikazati područje u kojem se nalazi apendiks, bolesnika se okreće u lijevi dekubitalni položaj, a zatim ponovno tehnikom dozirane kompresije prikazuje se područje apendiksa sa suspektnim apendicitisom. Dozirana kompresija obavlja se pažljivo i postupno u skladu sa stanjem bolesnika, odnosno njegovim subjektivnim tegobama tj. bolovima koje kompresija može izazivati. Ovakva tehnika pregleda omogućava procjenu rigiditeta stijenke apendiksa, evaluacijom reakcije na kompresiju, kojom ćemo vidjeti postoji li stlačivost lumena apendiksa ili ne. Postavljanjem linearne sonde u transverzalni položaj doziranom kompresijom, omogućava se bolji prikaz područja uz ileocekalno ušće. Pregled linearnom sondom započinje na završetku donjeg ruba desnog lobusa jetre do ilijačne šupljine, kako bi se prikazao inicijalni dio c. ascendens, pomicanjem linearne sonde odozgo prema dolje u abdomenu. U donjem desnom kvadrantu, u projekciji početnog c. ascendensa, najprije se identificira ileocekalna valvula, jer se u njezinoj blizini, kod tipične lokalizacije nalazi apendiks. Točna identifikacija patološkog nalaza apendicitisa, najčešće korelira s kliničkim nalazom i laboratorijskim nalazima krvi. Također je ovakvim pregledom moguće izdiferencirati da li se radi o akutnom apendicitisu ili perforiranom apendicitisu, jer kod perforiranog apendicitisa, vidljiva je kolekcija tekućine oko perforiranog apendicitisa. (1,12,16,17,18,19).



Slika 1. Prikaz načina pregleda bolesnika tijekom transabdominalnog pregleda apendiksa tehnikom anteriorne dozirane ultrazvučne kompresije i posteriorne manualne kompresije, kako bi se područje u kojem se nalazi apendiks što bolje prikazalo, osobito ukoliko je apendiks smješten retrocekalno, zbog približavanja linearne sonde području insonacije.



Slika 2. Prikaz dozirane kompresije u lijevom dekalbitalnom položaju

Ultrazvučni znakovi akutnog apendicitisa su:

- Nekompresibilna, slijepa tubularna struktura dilatiranog promjera apendiksa >6 mm
- Tubularna struktura zadebljane stjenke koja je >3 mm, na kojoj se mogu ovisno o stadiju upale izdiferencirati svi pravilno strukturirani slojevi stjenke
- Tubularna struktura koja ima prethodna dva obilježja bez peristaltike
- Prisutnost apendikolita tj. fekolita (hiperehogene strukture u dilatiranom lumenu apendiksa s dorzalnom akustičnom sjenom) (17,18)

Za dijagnozu akutnog apendicitisa transabdominalnim ultrazvukom potrebno je imati barem slijedeća tri kriterija : pravilno zadebljanje stjenke apendiksa >3 mm, nekompresibilnost lumena i odsutnost peristaltike. (17,18,19, 21)

U uznapredovalom stadiju akutnog apendicitisa ultrazvučnim pregledom moguće je uočiti:

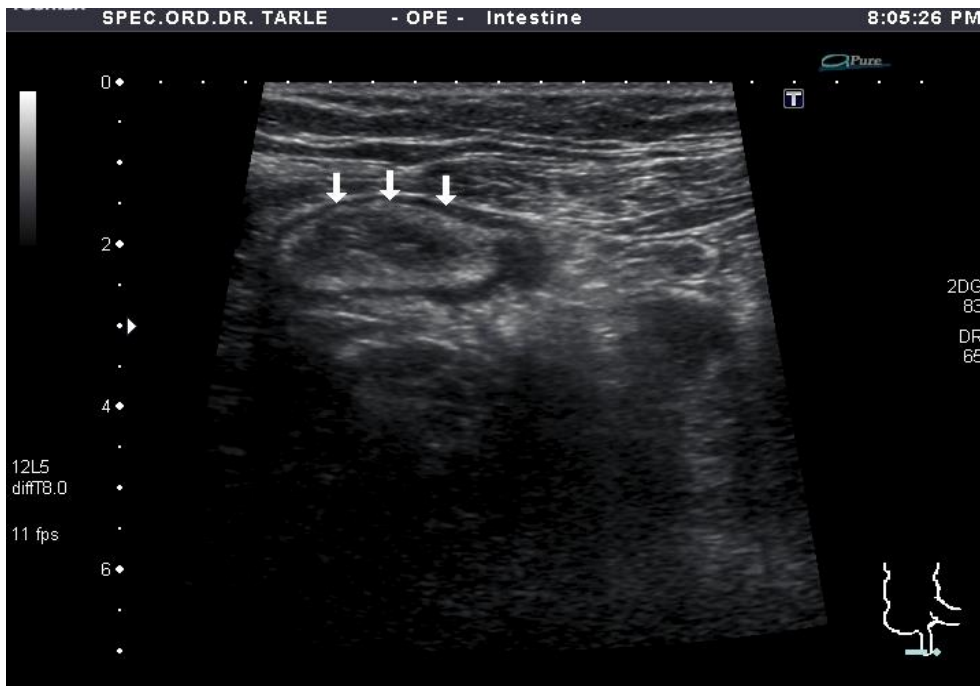
- Asimetrično zadebljanje stjenke apendiksa
- Periapendekalnu kolekciju slobodne tekućine
- Izraženije hiperehogeno pericekalno inflamirano masno tkivo
- Cirkumferencijalni gubitak uredne stratifikacije slojeva stjenke apendiksa
- Vidljive povećane mezenterijalne i paracekalne limfne čvorove (1,17,18,19)

U prvih 24 sata od početka prezentacije simptoma akutnog abdomena kod suspektnog apendicitisa, često nisu vidljive ultrazvučnim pregledom promjene ili znakovi apendicitisa, iako je upala već počela. Kod takvih bolesnika potrebno je ultrazvučni pregled ponoviti nakon 7-10 sati, a ukoliko se niti tada ne uoče ultrazvučnim pregledom tipični znakovi, a klinički i laboratorijski znakovi postoje za akutni apendicitis, a isključeni su svi drugi uzroci akutnog abdomena, bolesnika je potrebno uputiti na CT ili MR (trudnice) abdomena. Nakon 30-40 sati od početka prezentacije simptoma apendicitis će se razviti i bit će vidljiv na ultrazvučnom pregledu ili će se spontano smiriti (19,20). Kao što je u uvodnom dijelu navedeno dijagnostička odluka kod akutnih bolova u abdomenu, ponekad je vrlo teška, jer simptomi i tegobe koje su tipične za apendicitis, mogu biti atipične, a uzroci tegoba mogu biti raznoliki. U tablici 1. prikazani su mogući uzroci akutne boli u abdomenu i ostalih tegoba (mučnina, gubitak teka, nagon na povraćanje i povraćanje), o kojima treba razmišljati kod diferencijalne dijagnostike akutnog abdomena (1,17,18, 21).

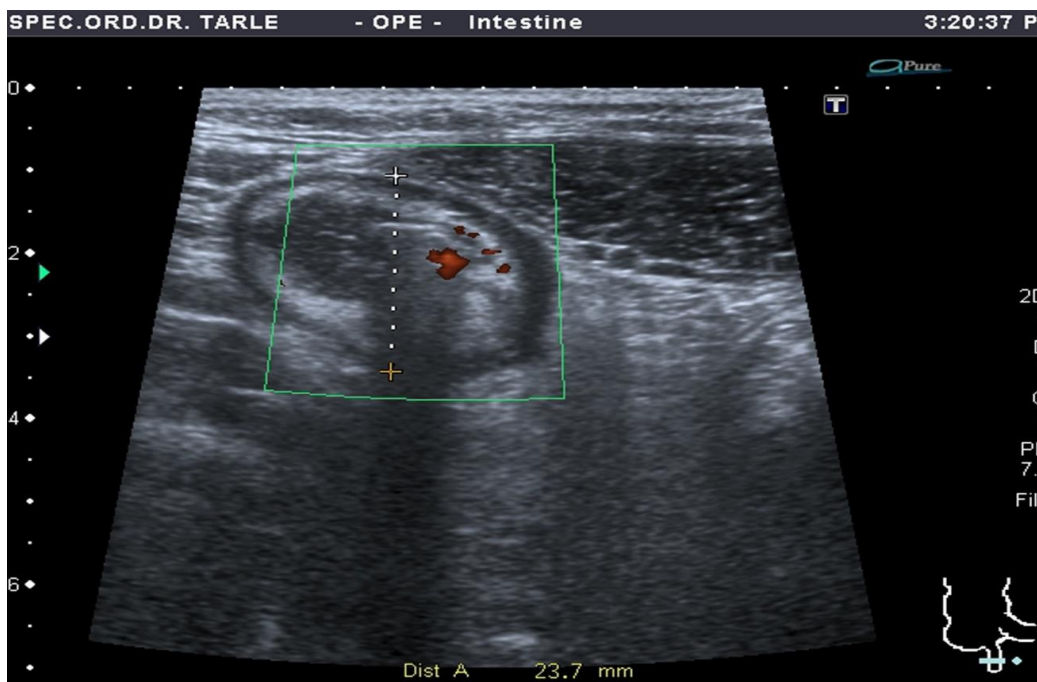
Tablica 1. Prikaz mogućih uzroka akutnih bolova u abdomenu važnih u diferencijalnoj dijagnozi akutnog apendicitisa (1,4, 14,18,19).

GASTROINTESTINALNI	GINEKOLOŠKI	URINARNI	DRUGI UZROCI
<ul style="list-style-type: none"> • Upalne bolesti crijeva • Intestinalna opstrukcija • Intususcepcija • Mezenterički enteritis (virusni, bakterijski, parazitarne) • Meckelov divertikulitis • Crohnova bolest • Peptički ulkus • Kolelitijaza • Bilijarne kolike • Regionalni ileitis • Sigmoidni ili regionalni divertikulitis • Nekrotizirani enteritis • Torzija omentuma • Tromboza mezenterične arterije • Volvulus • Neoplazma cekuma, terminalnog ileuma ili inicijalnog c. ascendensa 	<ul style="list-style-type: none"> • Upalna zdjelična bolest • Ruptura ovarijske ciste • Endometrioza • Ektopična trudnoća • Torzija urednog ovarija, ovarijske ciste ili tumora • Salpingitis • Trudnoća 	<ul style="list-style-type: none"> • Cistitis • Hidronefroza • Pijelonefritis • Bubrežni kamenac ili pijesak • Urolitijaza • Ureterolitijaza • Prostatitis • Urinarna infekcija donjeg mokraćnog trakta • Wilmsov tumor • Vezikokolična fistula različite etiologije 	<ul style="list-style-type: none"> • Dijabetička ketoacidoza • Infestacija helmintima • Hemolitički urea sindrom • Hemofilija • Henoch-Schonleinova porfirija • Primarni peritonitis • Desnostrana pneumonija • Torzija apendiksa • Pankreatitis • Limfoma • Parazitarna infekcija

Prikaz ultrazvučnih slika akutnog apendicitisa



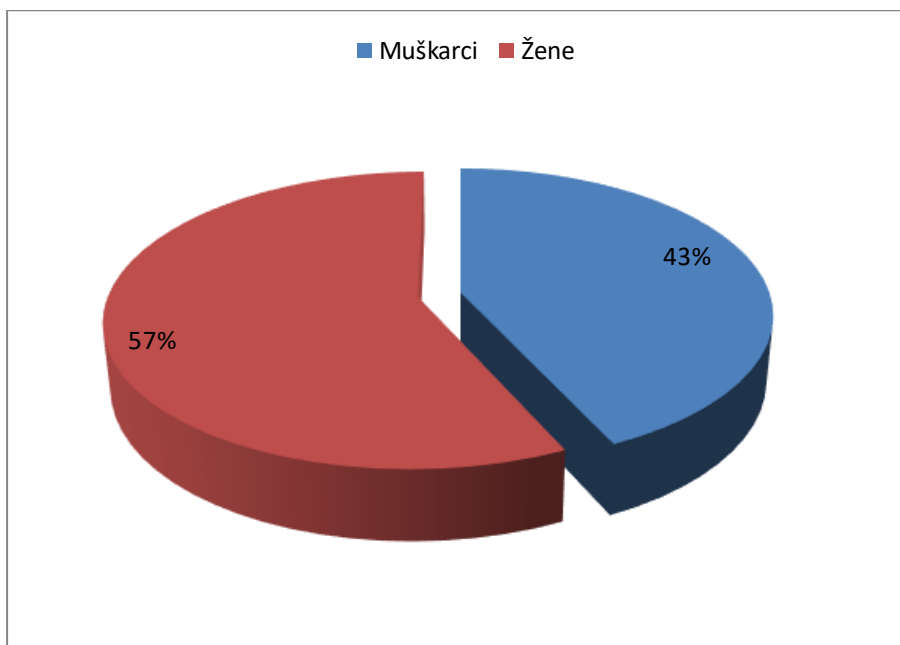
Slika 3. Prikaz apendicitisa u B modu. Na slici je vidljivo zadebljanje stjenke apendiksa, pravilnih slojeva stjenke, bez gubitka stratifikacije, nestlačivost lumena, rigidnost stjenke, sadržaj u lumenu apendiksa.



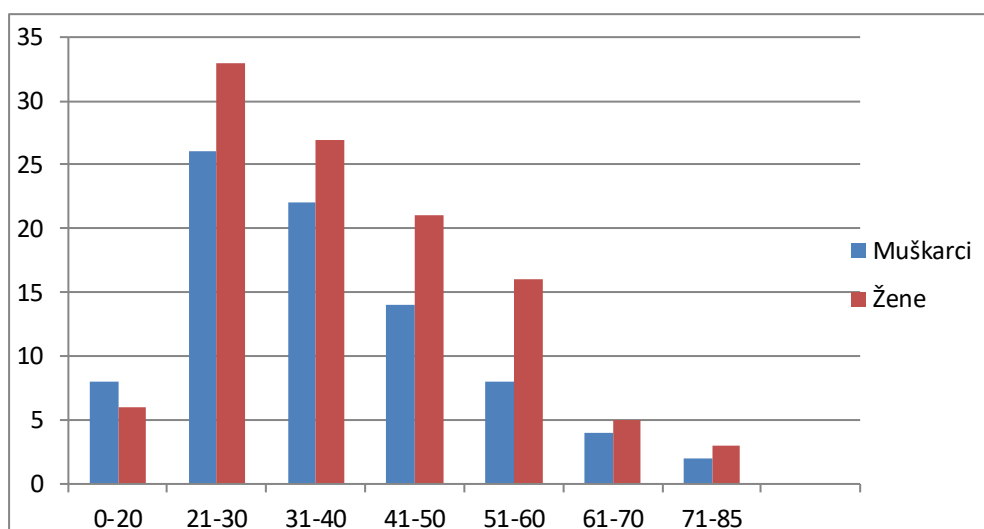
Slika 4. Prikaz apendicitisa. Tipičan izgled apendicitisa; zadebljana stjenka apendiksa, uredne stratifikacije, koprolit u lumenu s dorzalnom akustičnom sjenom, detektabilan protok u zadebljanoj stjenci apendiksa 7 mm, dilatiran lumen od 23,7 mm. Tijekom pregleda metodom dozirane kompresije uočen je rigiditet stjenke i nestlačivost

5. REZULTATI

Od ukupnog broja (N=195) bolesnika koji su imali akutne tegobe i bolove u abdomenu nakon kliničkog pregleda i laboratorijskih pretraga krvi i urina, transabdominalnim ultrazvučnim pregledom utvrđeno je u 8,78 % bolesnika, akutni apendicitis i bolesnici su upućeni na operativni zahvat. Operativnim zahvatom potvrđen je apendicitis u 7,6% bolesnika, a u 1,02 % bolesnika od ukupno pregledanih 195 bolesnika utvrđen je terminalni ileitis, međutim i u tih dvoje bolesnika učinjena je apendektomija. U 3 bolesnika nije se transabdominalnim ultrazvukom dokazao uzrok njihovih tegoba i stoga su upućeni na CT abdomena. U 1 bolesnika od njih 3 koji su upućeni na CT ili u 0,51% od ukupno pregledanih 195 bolesnika, utvrđen je apendicitis koji nije bio uočen na TU, a preostala 2 bolesnika su praćena slijedećih nekoliko dana, kod kojih je nastupilo spontano smirivanje tegoba. Nakon TU (N=17) i CT-a (N=1) ukupno je apendektomirano 18 bolesnika ili 9,23 % od ukupno pregledanih 195 bolesnika.

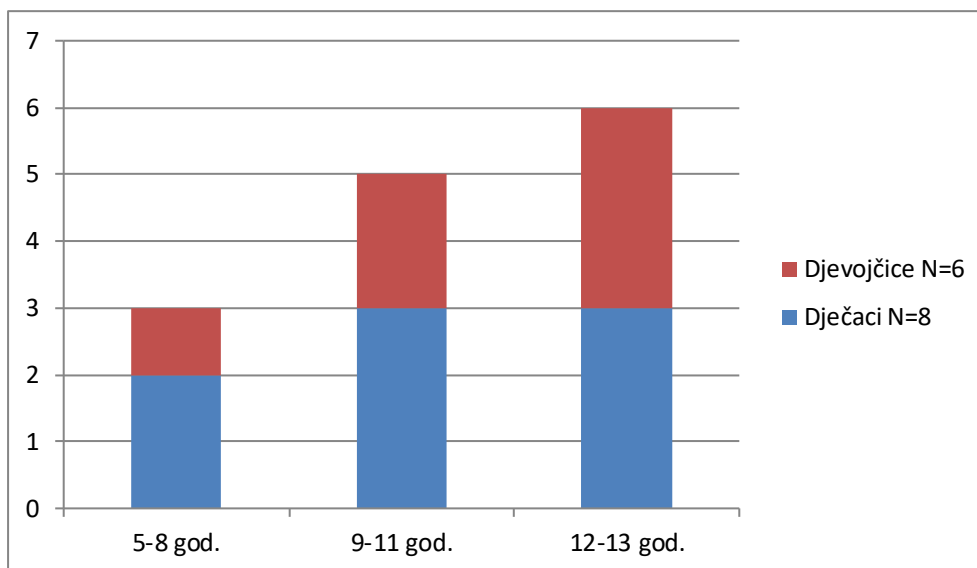


Slika 5 . Prikaz distribucije bolesnika s akutnim tegobama u abdomenu po spolu

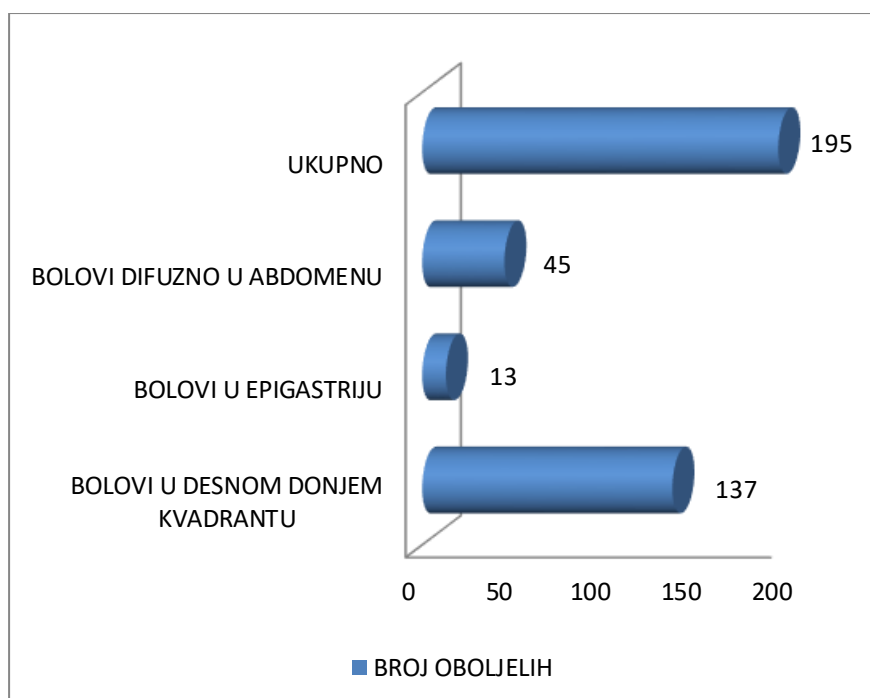


Slika 6. Distribucija bolesnika (N=195) prema dobi i spolu s akutnim simptomima u abdomenu

Iz slike 6. vidljivo je da je među bolesnicima s akutnim bolovima u abdomenu gotovo u svim dobnim skupinama, osim u dobi do 20. godine života, bilo više zastupljeno osoba ženskog spola u odnosu na muški spol, osobito u dobnoj skupini 21-40. godine života, jer u toj dobnoj skupini akutne tegobe koje mogu nalikovati akutnom apendicitisu imale su žene zbog urogenitalnih bolesti (upale, ektopične trudnoće, endometrioza, komplikacije s cistama ovarija, jajnicima itd.). Također je vidljivo da je broj bolesnika s akutnim tegobama u abdomenu bio veći u mlađim dobnim skupinama. U dobi od 0-20 godina pregledavano je manje bolesnika nego u svim dobnim skupinama, jer ih se manje javilo u ordinaciju, stoga je broj oboljelih u toj dobnoj skupini manji od ostalih dobnih skupina i zato se ne može zaključivati da je njihov broj inače manji u odnosu na ostale dobne skupine među oboljelima od apendicitisa. Među 195 bolesnika s apendicitisom bilo je 14 djece u dobi od 5-13 godina.



Slika 7. Prikaz distribucije djece s akutnim simptomima u abdomenu prema dobi i spolu(N=14).

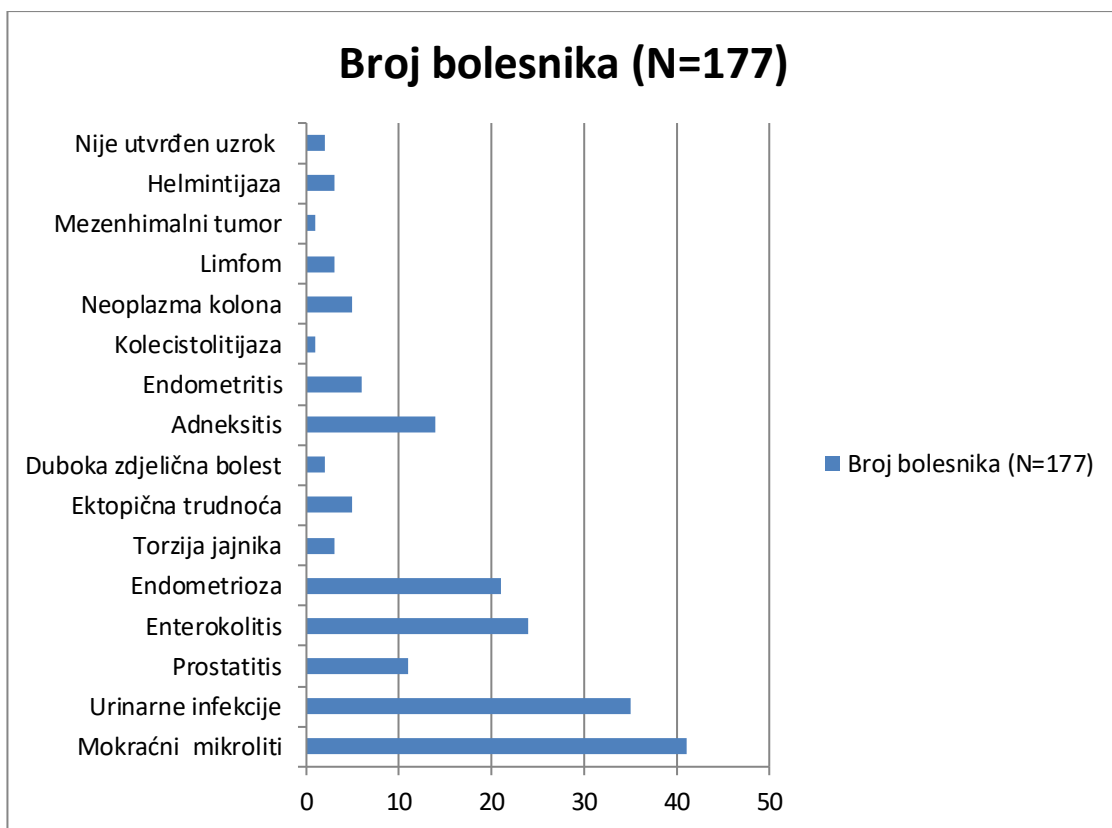


Slika 8. Prikaz distribucije bolesnika prema lokalizaciji bolova u abdomenu

Od 195 bolesnika s akutnim tegobama koji su navedeni u metodama i ispitanicima, utvrđeno je da 178 bolesnika imaju akutne tegobe druge etiologije, a ne zbog apendicitisa.

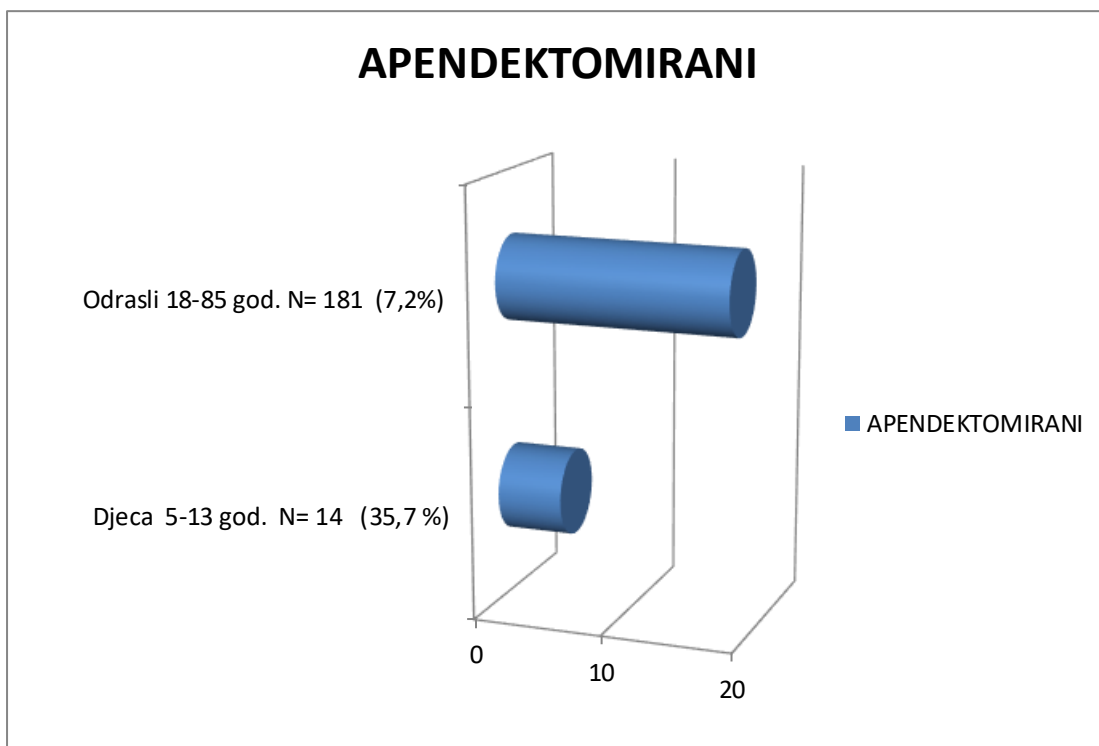
Iz Slike 12. vidljive su različite etiologije oboljenja u bolesnika s akutnim tegobama u abdomenu, koji nisu upućeni na operaciju ili na CT, jer im je utvrđen drugi uzrok tegoba.

Među 195 bolesnika koji su pregledani s akutnim tegobama u abdomenu, utvrđeno je ultrazvučnim pregledom abdomena 17 bolesnika s apendicitisom, koji su upućeni na operativni zahvat.



Slika 9. Prikaz broja dijagnosticiranih drugih uzroka akutnih tegoba u abdomenu

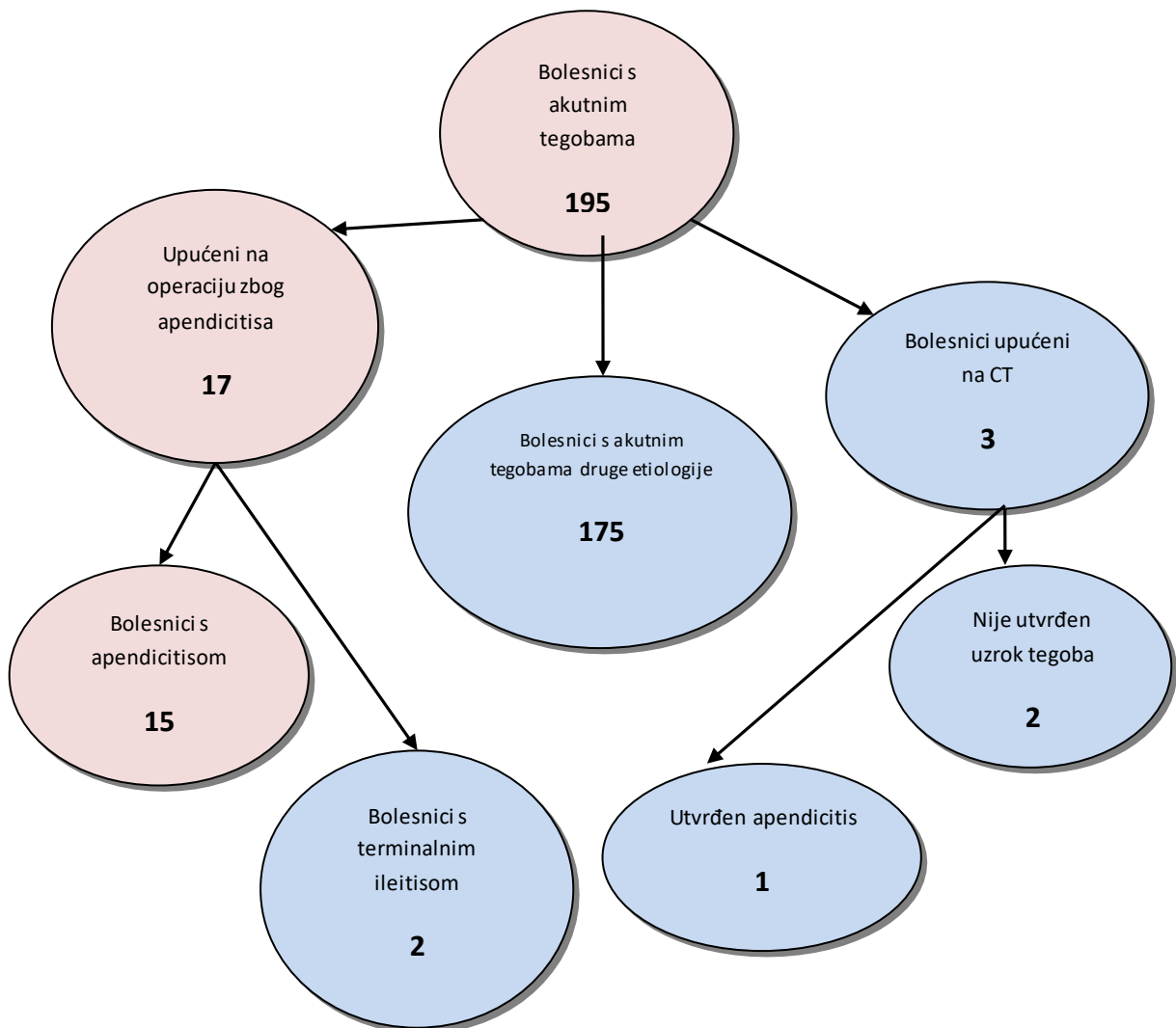
Iz slike 9. vidljivo je da su među najčešćim drugim uzrocima akutnih bolova u desnom donjem abdomenu, bili mokraćni kamenci i mikroliti mokraćnog sustava (nefrolitijaza, ureterolitijaza i urolitijaza), a zatim urinarne infekcije, zatim slijede enterokolitis i endometrioza.



Slika 10. Prikaz broja apendektomiranih bolesnika u 5 djece i 18 odraslih.

Iz slike 10. je vidljivo da je udio djece s apendicitisom relativno veći od udjela odraslih u odnosu na ukupan broj djece s akutnim simptomima u abdomenu koji su uključeni u ovo istraživanje, odnosno ukupan broj apendektomiranih odraslih osoba u odnosu na ukupan broj odraslih s akutnim simptomima u abdomenu. Udio apendektomirane djece u odnosu na ukupan broj djece s akutnim tegobama u abdomenu u dobi 5.-13. godine je 35,7 %, a udio apendektomiranih odraslih je 7,1%.

Iz slijedeće slike 11. vidljiva je distribucija broja oboljelih tj. broja lažno negativnih i lažno pozitivnih nakon pregleda ultrazvučnim pregledom abdomena.



Slika 11. Prikaz etiologije bolesnika s akutnim tegobama u abdomenu, kojima nije utvrđen apendicitis

U tablici 2. prikazani su rezultati dijagnostike akutnog apendicitisa transabdominalnim ultrazvukom svih 195 bolesnika s akutnim bolovima u abdomenu, koji su bili suspekti za akutni apendicitis.

Tablica 2. Prikaz predikcije apendicitisa nakon primjene transabdominalnog ultrazvuka

	Apendicitis pozitivni	Apendicitis negativni	Ukupno
UZV pozitivni (B-mod)	15	2	17
UZV negativni (B mod)	1	177	178
Ukupno	16	179	195

Iz navedene tablice predikcije apendicitisa prikazane su s 95 % intervala pouzdanosti : prevalencija akutnog apendicitisa od ukupnog broja bolesnika s akutnim tegobama koje mogu upućivati na akutni apendicitis, zatim pozitivna prediktivna vrijednost (PPV), negativna prediktivna vrijednost (NPV), osjetljivost, specifičnost testa kao i Likelihood Ratio (pozitivni test). Likelihood Ratio (negativni test) i dijagnostički omjer šansi (Odds ratio).

Tablica 3. Prikaz pouzdanosti transabdominalnog ultrazvuka u dijagnostici akutnog apendicitisa uz 95 % intervala pouzdanosti

TEST	Valjanost testa uz 95 % intervala pouzdanosti	
Prevalencija	8,21 %	(4,76 %-12,98 %)
Pozitivna prediktivna vrijednost (PPV)	88,24 %	(63,56 %- 98,54%)
Negativna prediktivna vrijednost (NPV)	99,44 %	(96,91%-99,99%)
Osjetljivost	93,75 %	(69,77 %-99,84 %)
Specifičnost	98,88 %	(96,02 %-99,86 %)
Likelihood Ratio LR (pozitivni test)	83,91	(23,36 -306,76)
Likelihood Ratio LR (negativni test)	0,06	(0,01 -0,29)
Diagnostic Odds Ratio	973,3	(94,96-55.976,63)

Iz tablice 3. je vidljivo da uz pouzdanost testa od 95 %, omjer šanci (Odds Ratio) temeljem ovog istraživanja iznosi 973,3, što upućuje na visoku točnost transabdominalnog ultrazvuka u dijagnostici apendicitisa.

6. ZAKLJUČAK

Dijagnostika akutnog apendicitisa bez primjene transabdominalnog ultrazvuka može biti vrlo teška, osobito u bolesnika s atipičnim simptomima bolesti. Klinička slika, klinički pregled i laboratorijski nalazi krvi koji upućuju na upalni proces, nespecifični su znakovi velikog broja akutnih bolesti u abdomenu. Vrlo često gastroenterološke i urogenitalne bolesti mogu imati vrlo slične simptome akutnom apendicitisu i stoga je diferencijalna dijagnostika akutnog apendicitisa ponekad dvojbeno (14). Zato je neophodna objektivizirana dijagnostička pretraga koja s velikom točnošću može dijagnosticirati akutni apendicitis. Tipičan izgled apendicitisa na ultrazvučnoj slici može u mnogome doprinijeti donošenju konačne odluke o postojanju ove akutne bolesti, koja zahtjeva pravodobnu dijagnostiku zbog hitnosti operativnog zahvata.

Najčešće dijagnostičke dileme u dijagnosticiranju akutnog apendicitisa u dječjoj dobi koje mogu upućivati na akutni apendicitis su: Mezenterijalni limfadenitis, Crohnova bolest, infekcije mokraćnog trakta, enterokolitis, helmintijaza i inguinalna hernija. U dobi od 20-40. godine života u žena najčešće akutne bolesti koje su prisutne u diferencijalnoj dijagnostici akutnog apendicitisa su: ureterolitijaza, mokraćne infekcije, adneksitis, ektopična trudnoća i endometriozna, a u muškaraca infekcije mokraćnog trakta, ureterolitijaze i prostatitis. U dobi 40.-80. godine života kod žena i muškaraca uzrok bolova mogu biti također mokraćne infekcije, ureterolitijaza, nefrolitijaza, a kod žena ciste jajnika, tumori maternice i jajnika, miomatozno promijenjena maternica, tumori tankog ili debelog crijeva. U muškaraca (40.-80. godine) bolovi u donjem i desnom donjem abdomenu mogu biti zbog neoplazme prostate i kolona, limfoma i mezenhimalnih tumora. U dobi od 70-80. godine života uzrok akutne boli u abdomenu koja ponekad može diferencijalno dijagnostički odgovarati akutnom apendicitisu, može biti tromboza mezenterične arterije.

U ovoj studiji prezentirano je da je tijekom siječnja 2014-prosinca 2015 pregledano 195 bolesnika s akutnim simptomima u abdomenu (mučnina, povraćanje, dijareja, učestalo mokrenje), koji su prema kliničkoj slici upućivali na akutni apendicitis.

S obzirom na prezentirane rezultate ove retrospektivne studije, evidentno je da je ultrazvučna metoda zbog svoje visoke specifičnosti (98,88 %) i osjetljivosti (93,75 %), kao i visokog omjera šansi (Diagnostic Odds Ratio) 973, izuzetno pouzdana metoda u dijagnostici akutnog apendicitisa. No treba istaknuti da je mali broj bolesnika s akutnim apendicitisom limitirajući faktor u istraživanju.

Prednosti ultrazvučne dijagnostike akutnog apendicitisa su :

1. Ultrazvučna dijagnostika nema ionizirajućeg zračenja
2. Metoda je široko dostupna i jeftina
3. Prikaz organa u realnom vremenu, osobito u dijagnostici akutnog apendicitisa peristaltike crijeva jedinstveni su u ultrazvučnoj dijagnostici
4. Ultrazvučna dijagnostika omogućava preciznu korelaciju između palpabilne mase u abdomenu i maksimalne napetosti s ultrazvučnim nalazom
5. Ultrazvuk kao uređaj je fleksibilan i mobilan, stoga može biti lako dostupan, osobito unutar zdravstvene ustanove
6. Ultrazvučna dijagnostika omogućava direktnu vizualizaciju i punkciju pod kontrolom ultrazvuka slobodne tekućine u trbušnoj šupljini (gnoj, krv itd), tako da je ciljana punkcija tekućeg sadržaja u abdomenu dijagnostička i terapijska
7. Ultrazvučni pregled abdomena je jedinstven po direktnom i neposrednom kontaktu tijekom pregleda, tako da liječnik može pregled usmjeriti ciljano u skladu s bolesnikovim tegobama
8. Ultrazvučnim pregledom kod akutnih tegoba u abdomenu ako se otkloni sumnja na akutni apendicitis, moguće je detektirati i neke druge uzroke akutnih bolova poput npr. mezenterijalni limfadenitis, terminalni ileitis kod Crohnove bolesti, miomatozno promijenjenu maternicu, ciste na jajniku, ektopične trudnoće itd.

Nedostaci primjene ultrazvučne dijagnostike u dijagnostici akutnog apendicitisa:

1. Pregled je otežan kod adipoznih bolesnika
2. Metoda značajno ovisi o iskustvu i znanju liječnika i jednim dijelom kvaliteti ultrazvučnog uređaja (17,18)
3. Pregled je otežan zbog aberantnog položaja i anatomskih varijanti apendiksa
4. Crijevni sadržaj može znatno otežati dijagnostiku apendicitisa
5. Prethodne laparotomije mogu predstavljati limitirajući faktor u dijagnostici apendicitisa (22,23,24)

U ovom radu prikazana je tehnika prikaza apendicitisa transabdominalnim ultrazvučnim uređajem, tehnikom dozirane kompresije („*graded compression*“), koju je prvi opisao Puylaert 1986 godine. Ovom tehnikom omogućava se prikaz i dublje smještenog apendicitisa, odnosno apendiks koji je akutno upalno promijenjen, a smješten je retrocekalno i kod adipoznijih bolesnika. Naime tom

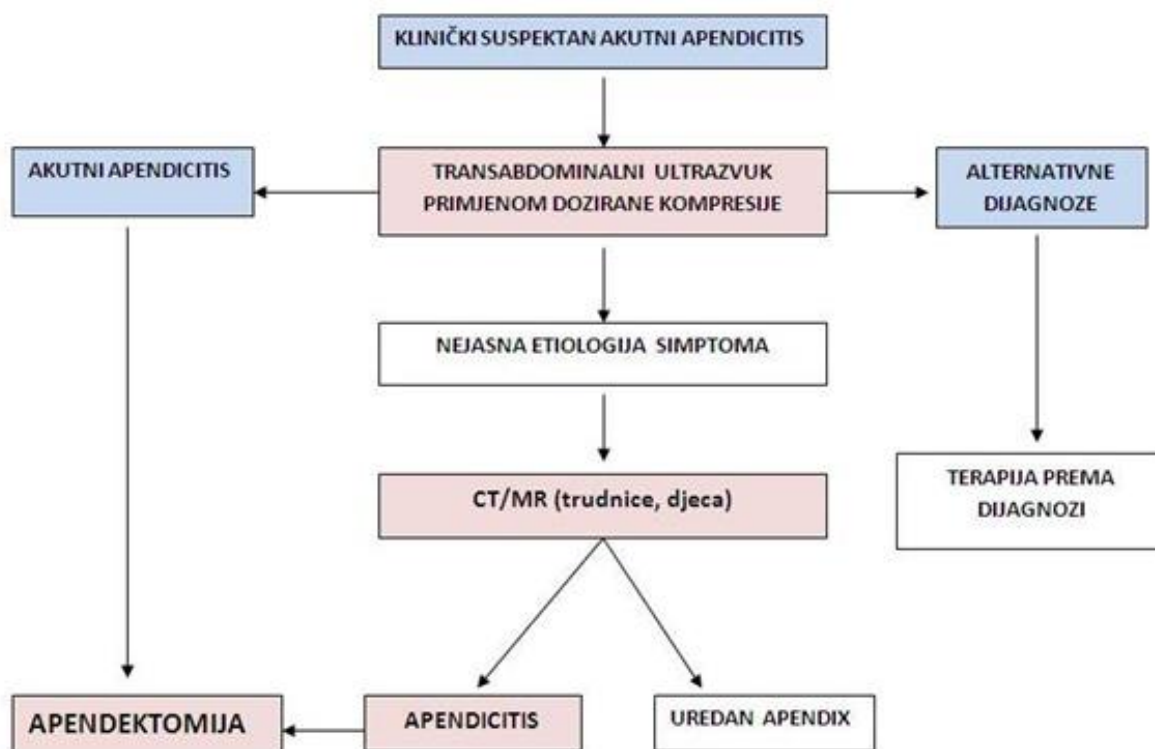
tehnikom razmiče se zrak i crijevni sadržaj u tankom crijevu i cekumu i na taj način na m. psoasu može se lakše prikazati apendicitis, dok bolesnik tijekom pregleda leži na leđima. Ponekad se bolesnik postavlja u lijevi dekubitalni položaj, gdje se anteriornom kompresijom sondom u području desnog donjeg kvadranta i posteriornom manualnom kompresijom, lakše može prikazati apendicitis koji u drugom položaju nije vidljiv (18,19,23,24). Primjena ultrazvučne dijagnostike akutnog apendicitisa ovisit će o mnogim faktorima među kojima je koliko je jasna klinička slika i laboratorijske pretrage krvi i urina u donošenju odluke liječnika o daljnjem slijedu dijagnostičkih postupaka. U tablici 4. su prikazane ključne kliničke preporuke u dijagnostici akutnog apendicitisa (3)

Tablica 4. Prikaz kliničkih preporuka slijedom dijagnostičkih postupaka za dijagnosticiranje apendicitisa

Ključne kliničke preporuke

- **Ukoliko je kliničkim pregledom i laboratorijskim pretragama jasna dijagnoza akutnog apendicitisa daljnja dijagnostička obrada nije potrebna**
- **Ukoliko je klinička dijagnoza akutnog apendicitisa nejasna, potrebna je daljnja dijagnostička obrada slikovnim metodama: ultrasonografija, CT ili MR (trudnice, djeca)**
- **Dijagnostička točnost ultrasonografije u dijagnostici akutnog apendicitisa u znanstvenoj literaturi navodi se 71-97% (25)**
- **Dijagnostička točnost CT-a u dijagnostici akutnog apendicitisa je 93-98 %.(25)**

Međutim kada klinička slika akutnog apendicitisa nije jasna, potrebno je postupiti prema slijedu dijagnostičkih postupaka kako je to prikazano na slici 12., kako bi se apendektomija učinila pravodobno i kako ne bi došlo do najopasnije komplikacije apendicitisa tj. perforacije .



Slika 12. Prikaz slijeda slikovnih metoda pregleda abdomena (UZV, CT/MR) u bolesnika sa suspektnim akutnim apendicitisom

U dijagnostici akutnog apendicitisa transabdominalnim ultrazvučnim uređajem, kao što je vidljivo iz ovog rada, postoje lažno pozitivni i lažno negativni rezultati. Najčešći lažno pozitivni rezultati dijagnostike akutnog apendicitisa u djece su: terminalni ileitis diferentne etiologije, mezenterijalni limfadenitis, Crohnova bolest, Meckelov divertikulitis, a u svih dobnih skupina neovisno o spolu lažno pozitivan rezultat može dati i spontana resorpcija i smirivanje ove akutne bolesti (14,23,24). U znanstvenom radu (Ford et al. 1994) prikazana je signifikantno visoka stopa negativnih apendektomija (odnosno lažno pozitivnih nakon kliničkog pregleda) u djece sa suspektnim apendicitisom, koja su bila povrgnuta ultrazvučnom pregledu apendiksa u odnosu na „pre-sonografsku eru“ dijagnosticiranja apendicitisa (23% : 14%) (20,23,24).

Klinička evaluacija nije dovoljno točna metoda u dijagnostici akutnog apendicitisa. Primjena transabdominalnog ultrazvuka, još uvijek neopravdano traži svoje mjesto u dijagnostici akutnog apendicitisa, iako su u ovom radu, ali i svjetskoj znanstvenoj literaturi osjetljivost i specifičnost preko 90 %. Ponekad

transabdominalna ultrazvučna dijagnostika treba biti nadopunjena CT-om ili MR-om (trudnice i djeca), uz kliničku reevaluaciju bolesnika sa suspektnih akutnim apendicitisom, koji daje točniju dijagnozu od samo klasične kliničko-laboratorijske evaluacije bolesnika s akutnim bolovima u abdomenu, a to je izuzetno važno kako bi se izbjegle nepotrebne dijagnostičke laparoskopije i negativne apendektomije .

7. SAŽETAK

Cilj: Opći cilj ove retrospektivne studije je prikaz načina detekcije akutnog apendicitisa transabdominalnim ultrazvukom (TU), a specifični cilj je evaluacija točnosti ove metode.

Pacijenti i metode: U ovoj retrospektivnoj studiji koja je provedena u razdoblju siječnja 2014 - prosinca 2015 godine, pregledano je 195 bolesnika s akutnim bolovima u abdomenu i drugim simptomima (mučnina, povraćanje, dijareja, učestalo mokrenje), koji kliničkom slikom i laboratorijskim nalazima krvi i urina mogu upućivati na akutni apendicitis. Pregledano je ukupno 14 djece (7,1%) i 181 (92,7 %) odraslih. Od ukupno 14 pregledane djece bilo je 8 dječaka (57,14 %) i 6 djevojčica (42,85 %) u dobi od 5-13 godina. Među bolesnicima bilo je 43 % muškaraca i 57 % žena u dobi od 5- 85 godina [SDEV=56,56].

Rezultati: Od ukupnog broja (N=195) bolesnika koji su imali akutne tegobe i bolove u abdomenu nakon kliničkog pregleda i laboratorijskih pretraga krvi i urina, transabdominalnim ultrazvučnim pregledom akutni apendicitis utvrđen je u 8,78 % bolesnika koji su upućeni na operativni zahvat. Operativnim zahvatom potvrđen je apendicitis u 7,6% bolesnika, a u 1,02 % bolesnika utvrđen je terminalni ileitis. Utvrđena je prevalencija akutnog apendicitisa 7,6 % od ukupnog broja pregledanih bolesnika (N=195), zatim PPV 88,24 %, NPV 99,44 %, osjetljivost 93,75 %, specifičnost 98,88%, Likelihood Ratio + LR (pozitivni test) 83,91, Likelihood Ratio - LR (negativni test) 0,06, a omjer šansi valjanosti ove metode u detekciji akutnog apendicitisa Diagnostic Odds Ratio iznosi 973.

Zaključak: S obzirom na prezentirane rezultate ove retrospektivne studije, evidentno je da ultrazvučna metoda ima visoku specifičnost i osjetljivost, kao i visoki omjer šansi (Diagnostic Odds Ratio) i stoga je izuzetno pouzdana, a ujedno je široko dostupna i jednostavna metoda za bolesnike u dijagnostici akutnog apendicitisa.

THE USE OF TRANSABDOMINAL ULTRASOUND IN DETECTION OF ACUTE APPENDICITIS

8. ABSTRACT

Objective: The main objective of this retrospective study is to show the ways of detection of acute appendicitis through transabdominal ultrasound (TU), and a specific objective is to evaluate the accuracy of this method.

Patients and Methods: In this retrospective study, which was conducted from January 2014- December 2015 years, 195 patients was examined with acute abdominal pain and other symptoms (nausea, vomiting, diarrhea, frequent urination), which in the clinical picture and laboratory findings of the blood and urine may indicate appendicitis. Among all patients (N=195) who were examined there were 7,1% children and 92,7% adults. Among 14 children who were examined there were 8 male children (57,14%) and 6 female children (42,85%) in the age of 5-13. Among all patients 43% were male and 57% female patients between the ages of 5- 85 years .

Results: From the total number of patients (N = 195) who had acute discomfort and pain in the abdomen, after clinical examination and laboratory tests of blood and urine, transabdominal ultrasound detected in patients 8.78% appendicitis and patients were referred to surgery. After surgery procedure appendicitis was confirmed in 7.6% patients and in 1.02% was diagnosed terminal ileitis. This examination showed the prevalence of acute appendicitis 7,6% out of the total number of examined patients (N = 195), followed by PPV 88,24% , NPV 99,44% , sensitivity 93,75 % , specificity of 98,88% , likelihood ratio +LR (positive test) 83,91, likelihood ratio -LR (negative test) 0,06 and the odds ratio validity of this method in the detection of acute appendicitis (Diagnostic Odds ratio) was 973.

Conclusion: Considering the presented results of this retrospective study, it is evident that the ultrasound method in this study shows high specificity and sensitivity of the method, as well as high ratio of chances (Diagnostic Odds Ratio) and therefore is extremely reliable method in detecting acute appendicitis, also is easy to use and also widely available.

9. LITERATURA

- 1.** Julien B.C.M. Puylaert . Ultrasonography of the acute abdomen:gastrointestinal conditions.Radiol Clin N Am. 2003; 41: 1227 – 1242
- 2.** Fox JC, Hunt MJ, Zlidenny AM, Oshita MH, Barajas G, Langdorf MI, A Retrospective Analysis of Emergency Department Ultrasound for Acute Appendicitis. Western Journal of Emergency Medicine. 2007;8(2): 41-5
- 3.** Larson DB, Trout AT, Fierke SR, Towbin AJ. Improvement in Diagnostic Accuracy of Ultrasound of the pediatric Appendix Through the Use of Equivocal Interpretive Categories. AJR.2015; 204:849-56.
- 4.** Majerović M, Augustin G. Akutni abdomen kod trudnica i babinjača.Acta Chir Croat. 2012; 9: 13-7
- 5.** Akbar Ali Mardan M, Mufti TS, Khattak IU, Chilkunda N, Alshayeb AA, Mohammad AM, Rehman Z. Role of ultrasound in acute appendicitis. J Ayub Med Coll Abbottabad. 2007; 19(3):72-9
- 6.** Kalan M, Talbot D, Cunliffe WJ, Rich AJ. Evaluation of the modified Alvarado score in the diagnosis of acute appendicitis: a prospective study. Ann R Coll Surg Engl. 1994; 76: 418-19
- 7.** Ford RD, Passinault WJ, Morse ME. Diagnostic ultrasound for suspected appendicitis: does the added cost produce a better outcome? Am Surg. 1994; 60:895-98.
- 8.** Ashmead GG, Douglas Katz D. Appendicitis in pregnancy: Clinical and Imaging Update. The Female Patient. 2011; 36 : 24-9.
- 9.** Old JL, Dusing RW, Yap W, Dirakis J. Imaging for Suspected Appendicitis. Am Fam Physician. 2005 ;71 (1) : 71-8.
- 10.** Kumar RV, Kumar RM, Pradeep Kumar NS, Ananthakrishnan N. Diagnostic value of C-reactive protein in suspected acute appendicitis - A prospective case control study. Indian Journal of Medical Sciences. 2011 ;65 (9): 399-405

- 11.** Chan, BA, Shin LK, Pai RK, Jeffrey RB. Pathologic Continuum of Acute Appendicitis Sonographic Findings and Clinical Management Implications. *Ultrasound Quarterly*. 2011;27:71-9
- 12.** Jeffrey AB, Jam KA, Nghiem HV. Sonographic Diagnosis of Acute Appendicitis: Interpretive Pitfalls. *AJR*. 1994;162:55-9
- 13.** Gaitini D. Imaging Acute Appendicitis: State of the Art. *J Clin Imaging Sci*. 2011:1-49
- 14.** Sivit CJ, Siegel MJ, Applegate KE, Newman KD. When Appendicitis Is Suspected in Children. 2001.
DOI: <http://dx.doi.org/10.1148/radiographics.21.1.g01ja17247>
- 15.** Wade DS, Morrow SE, Balsara ZN, Burkhard TK, Walter B, Goff WB. Accuracy of Ultrasound in the Diagnosis of Acute Appendicitis Compared With the Surgeon's Clinical Impression. *Arch Surg*. 1993;128(9):1039-46
- 16.** Puylaert JB. Acute appendicitis: US evaluation using graded compression. *Radiology*. 1986;158(2):355-60
- 17.** Lee JH, Jeong YK, Park KB, Park JK, Jeong AK, Hwang JC. Operator-Dependent Techniques for Graded Compression Sonography to detect the Appendix and Diagnose Acute Appendicitis. *American Journal of Roentgenology*. 2005;184: 91-97.
- 18.** Lee JH, Jeong YK, Park KB, Park JK, Jeong AK, Hwang JC. Operator-Dependent Techniques for Graded Compression Sonography to detect the Appendix and Diagnose Acute Appendicitis. *American Journal of Roentgenology*. 2005;184: 91-7.
- 19.** Gaitini D, Beck-Razi N, Mor-Yosef D, Fischer D, Itzhak OB, Krausz MM, Engel A. Diagnosing acute appendicitis in adults: accuracy of color Doppler and MDCT compared with surgery and clinical follow-up. *AJR*. 2008;190(5): 1300-6
- 20.** Seow S. Appendicitis: a pictorial essay. *AJUM* February. 2011; 14 (1):28-30
- 21.** Pacharn P, Ying J, PhD, Linam LE, Brody AS, Babcock DS, Sonography in the Evaluation of Acute Appendicitis Are Negative Sonographic Findings Good Enough. *J Ultrasound Med*. 2010; 29:1749-55

- 22.** Pinto F, Pinto A, Russo A, Coppolino F, Bracale R, Fonio P, Macarini L, Giganti M. Accuracy of ultrasonography in the diagnosis of acute appendicitis in adult patients: review of the literature. *Critical Ultrasound Journal*. 2013, 5 (Suppl 1):S2
- 23.** Larson DB, Trout AT, Fierke SR, Towbin AJ. Improvement in Diagnostic Accuracy of Ultrasound of the pediatric Appendix Through the Use of Equivocal Interpretive Categories. *AJR*.2015; 204:849-56
- 24.** Ford RD, Passinault WJ, Morse ME. Diagnostic ultrasound for suspected appendicitis: does the added cost produce a better outcome? *Am Surg*. 1994; 60:895-98.
- 25.** Jerry L, Reginald WD, Wendell Y. Jared D. Imaging for suspected Appendicitis. *Am Fam Physician*. 2005 ; 1;71(1):71-8

10. ŽIVOTOPIS

Iva Bajić, rođena u Zagrebu 19.8.1986. god.

OBRAZOVANJE:

26.5.2015. Započela specijalističko usavršavanje u KBC-u Zagreb na Klinici za unutarnje bolesti, Zavoda za gastroenterologiju i hepatologiju, za vlastite potrebe

2013./2014. Završila i položila sve propisane ispite na Medicinskom fakultetu u Zagrebu nastavu sveučilišnog poslijediplomskog specijalističkog studija iz Ultrazvuka u kliničkoj medicini, smjer: Gastroenterologija i hepatologija

2004. - 2012. Integrirani preddiplomski i diplomski studij medicine na Medicinskom fakultetu Sveučilišta u Zagrebu

2000. – 2004. Prirodoslovno matematička V. gimnazija, Zagreb

1997. - 2004. Osnovna Škola " Medvedgrad " , Zagreb

DIPLOMSKI RAD, MONOGRAFIJA ZA LIJEČNIKE, ISTRAŽIVAČKO ISKUSTVO:

2012.- Diplomski rad "Koledokolitijaza:problem nakon kolecistektomije ", mentor prof. dr.sc. Ante Bilić.

2014.- Monografija za liječnike; "Sindrom iritabilnog crijeva: od proljeva do opstipacije, dijagnostika i diferencijalna dijagnostika ",

Sudjelovala sam u pisanju tri teme iz monografije:

1) Sličnosti i razlike mikroskopskog kolitisa i sindroma iritabilnog crijeva
(Autori: Marinko Marušić, **Iva Bajić**)

2) Sličnosti i razlike upalnih bolesti crijeva i sindroma iritabilnog crijeva
(Autori: Marinko Marušić, **Iva Bajić**, Dinko Bekić)

3) Sindrom iritabilnog crijeva

(Autori: Ante Bilić, Karolina Majstorović, Dinko Bekić, **Iva Bajić**)

3.-5. listopada 2014.- 8. Hrvatski internistički kongres s međunarodnim sudjelovanjem; Sudjelovala u pisanju rada i kongresu s temom apstrakta: "Identifikacija bolesnika s metaboličkim sindromom korištenjem različitih

klasifikacija " (Troskot Perić R, Balić S, Milošević M, Bilić A, Jurčić D, **Bajić I**, Majstorović Barać K, Dominković A, Stanić G, Jandrić D) (priložen dokument)

22.-23.listopada 2014.- The British Institute of Radiology, Annual Congress, London; Sudjelovala sam u pisanju rada i aktivno sudjelovala u izlaganju e-poster prezentacije na spomenutom kongresu s temom rada: "Use of transabdominal color doppler ultrasound for detection of colon cancer in patients with nonspecific abdominal symptoms: a personal experience and meta analysis of the literature" (Nives Tarle Bajić, Iva Bajić) **Veljača, 2015god**, objavljen rad pod temom : "Influence of various factors on functional dyspepsia" (Barbara Ebling, Dragan Jurčić, Karolina Majstorović, Barać, Ante Bilić, **Iva Bajić**, Miran Martinac, Sandra Pribić, Aleksandar Včev) u časopisu Wiener klinische wochenschrift, The Central European Journal od Medicine