

Hipertrofija i hiperplazija Leydigovih stanica u muškaraca s neopstruktivnom azoospermijom

Hauptman, Dinko

Doctoral thesis / Disertacija

2021

Degree Grantor / Ustanova koja je dodijelila akademski / stručni stupanj: **University of Zagreb, School of Medicine / Sveučilište u Zagrebu, Medicinski fakultet**

Permanent link / Trajna poveznica: <https://urn.nsk.hr/urn:nbn:hr:105:489230>

Rights / Prava: [In copyright](#) / [Zaštićeno autorskim pravom.](#)

Download date / Datum preuzimanja: **2024-11-25**



Repository / Repozitorij:

[Dr Med - University of Zagreb School of Medicine Digital Repository](#)



**SVEUČILIŠTE U ZAGREBU
MEDICINSKI FAKULTET**

Dinko Hauptman

**Hipertrofija i hiperplazija Leydigovih
stanica u muškaraca s
neopstruktivnom azoospermijom**

DISERTACIJA



Zagreb, 2021.

**SVEUČILIŠTE U ZAGREBU
MEDICINSKI FAKULTET**

Dinko Hauptman

**Hipertrofija i hiperplazija Leydigovih
stanica u muškaraca s
neopstruktivnom azoospermijom**

DISERTACIJA

Zagreb, 2021.

Disertacija je izrađena u Klinici za urologiju Kliničkog bolničkog centra Zagreb u suradnji s Medicinskim fakultetom Sveučilišta u Zagrebu.

Voditelji rada: akademik Željko Kaštelan i prof. dr. sc. Davor Ježek

Zahvale:

Zahvaljujem mentorima akademiku Željku Kaštelanu i prof. dr. sc. Davoru Ježeku, na razumijevanju i pomoći koju su mi pružali tijekom izrade rada.

Zahvaljujem laboratorijskim tehničarima u Zavodu za histologiju i embriologiju Medicinskog fakulteta Sveučilišta u Zagrebu na pomoći pri pripremi histoloških preparata.

Srdačno zahvaljujem svojoj obitelji na podršci i velikom razumijevanju, bez čega ništa od ovog ne bi bilo ostvarivo.

Ovaj rad je primio potporu Znanstvenog centra izvrsnosti za reproduktivnu i regenerativnu medicinu, Republika Hrvatska, i Europske unije kroz Europski fond za regionalni razvoj, pod ugovorom KK.01.1.1.01.0008, projekt "Reproduktivna i regenerativna medicina - istraživanje novih platformi i potencijala".

SADRŽAJ

1. UVOD I SVRHA RADA	1
1.1. Muška neplodnost.....	1
1.2. Sjemenik i poremećaji reproduktivne funkcije u muškarca.....	2
1.3. Leydigove intersticijske stanice	3
1.4. Leydigove stanice neplodnih muškaraca	5
2. HIPOTEZA.....	8
3. CILJEVI ISTRAŽIVANJA	9
3.1. Opći cilj	9
3.2. Specifični ciljevi	9
4. ISPITANICI I METODE ISTRAŽIVANJA.....	10
4.1. Ispitanici i uzorci.....	10
4.2. Postupci	10
4.3. Imunohistokemijska analiza	14
4.3.1. Priprema rezova za imunohistokemijsku analizu	14
4.3.2. Primarna protutijela.....	14
4.3.3. Imunohistokemijska metoda.....	15
4.3.4. Morfometrijska (stereološka) analiza.....	16
5. REZULTATI	20
5.1. Rezultati kvalitativne histološke analize na rezovima obojenim hemalaun eozinom.....	20
5.2. Izražaj biljega staničnog umnažanja (Ki-67) u ispitivanim uzorcima.....	36
5.3. Izražaj biljega Leydigovih stanica.....	39
5.4. Rezultati morfometrijske (stereološke) analize.....	47
6. RASPRAVA	53
7. ZAKLJUČCI	59
8. SAŽETAK	60
9. SUMMARY	61
10. LITERATURA	62
11. ŽIVOTOPIS.....	68

POPIS OZNAKA I KRATICA

OA	opstruktivna azoospermija
NOA	neopstruktivna azoospermija
N _{V_{Lc}}	numerička gustoća Leydigovih stanica
N _{Lc}	apsolutni broj Leydigovih stanica
V _{V_{Lc}}	volumenska gustoća Leydigovih stanica
V _{Lc}	apsolutni volumen Leydigovih stanica
At	površina testnog sustava
Lt	duljina testnih linija
Ni	numerička gustoća stanica u intersticiju sjemenika određena primjenom optičkog disektora
Vo	volumen sjemenika
INSL 3	inzulinu sličan hormon 3
T	testosteron
Ki-67	biljeg staničnog umnažanja Ki-67
H.E.	bojenje hemalaun eozinom
DAB	3,3'-diaminobenzidin

1. UVOD I SVRHA RADA

1.1. Muška neplodnost

Neplodnost u muškarca, kako ga definira Svjetska zdravstvena organizacija, je stanje kod kojeg muškarac nije začeo dijete u razdoblju od 12 mjeseci (pri čemu se nije koristio kontracepcijskim sredstvom). Procjenjuje se da je u Republici Hrvatskoj (kao i u zemljama Europske Unije) 15-20% parova neplodno ili ima problema sa začećem, od čega je neplodnost u muškarca odgovorna za 20-50% slučajeva. Najteži oblik neplodnosti je potpuni izostanak spermija u sjemenu muškarca što se definira kao azoospermija (1,2). Azoospermija se u općoj populaciji javlja u 1% slučajeva, dok se u neplodnoj populaciji muškaraca javlja u 10-20% slučajeva. Postoji opstruktivna (OA) i neopstruktivna azoospermija (NOA) (1).

Posebno teška slika neplodnosti postoji u pacijenata s neopstruktivnom azoospermijom. U 70-90% slučajeva etiologija poremećaja je nepoznata. Najčešći histološki nalaz biopsije sjemenika u ovih pacijenata je tzv. „mješovita atrofija sjemenskih kanalića“ (3-5). Pretpostavlja se da intersticijske Leydigove stanice pokazuju znakove hipertrofije i hiperplazije zbog stalno povišene razine gonadotropina u tih pacijenata (2-5). U literaturi nisu provedene opsežne studije koje bi sa sigurnošću potvrdile je li Leydigove stanice u pacijenata s NOA hipertrofiraju ili i hiperplaziraju (6). Samo je jedno istraživanje morfometrijskim metodama pokazalo da Leydigove stanice isključivo hipertrofiraju, ali je broj pacijenata s NOA iznosio svega 7, što ne može potvrditi niti isključiti teoriju (7).

1.2. Sjemenik i poremećaji reproduktivne funkcije u muškarca

Sjemenik (lat. testis, grč. orchis) ima dvije funkcije: proizvodi hormone i spermije. Obavijen je čahuricom od gustog vezivnog tkiva, tunikom albugineom. Ona je zadebljana u stražnjem dijelu te ima vezivne pregrade koje nepotpuno pregrađuju parenhim sjemenika. Spomenute vezivne pregrade dijele testis na oko 250 piramidnih odjeljaka, koji se nazivaju režnjići. Svaki režnjić sadrži 1-4 vrlo zavijena sjemenska kanalića uložena u mrežu rahlog vezivnog tkiva bogatog krvnim i limfnim žilama, živcima i intersticijskim (Leydigovim) stanicama. Sjemenski kanalići proizvode muške spolne stanice, spermije, a intersticijske stanice izlučuju androgene testisa (8,9).

Između krvi i unutrašnjosti sjemenskih kanalića (tzv. adluminalnog ili apikalnog odjeljka) postoji barijera koju čine čvrsti spojevi između Sertolijevih stanica. Ona zaštićuje spolne stanice od štetnih utjecaja okoline. Diferencijacijom spermatogonija nastaju bjelančevine specifične za spermije. Budući da spolna zrelost nastupa kasnije nego razvoj imunokompetencije, predstadiji spermija bi se mogli prepoznati kao strane stanice i izazvati imunosni odgovor koji bi ih uništio. Barijera krv-testis onemogućuje bilo kakvo međusobno djelovanje sjemenskih stanica koje se nalaze u procesu mejoze te diferencijacije i imunosnog sustava (10-13).

Vezivno tkivo u intersticiju sjemenika sastoji se od različitih vrsta stanica: fibroblasta, nediferenciranih mezenhimskih stanica, mastocita, limfocita i makrofaga. U intersticiju se nalazi i bogata populacija Leydigovih stanica. Te stanice proizvode testosteron, muški spolni hormon (14-16).

1.3. Leydigove intersticijske stanice

Leydigove stanice su velike oko 15-25 μm , uglavnom okrugla ili višekutna oblika. Najčešće imaju jednu jezgru smještenu u sredini iako mogu biti i binuklearne. Citoplazma im je eozinofilna te posjeduje dobro razvijen Golgijev aparat, veliku količinu glatke endoplazmatske mrežice, mitohondrije s tubularnim pretincima i obilje zrnaca glikogena. U citoplazmi se nalaze primarni i sekundarni lizosomi te po koji fagolizosom, nekoliko kapljica masti i Reinkeovi kristali, koji se najvjerojatnije sastoje od kristaliziranih proteina (14-17). Uloga spomenutih biokristala još uvijek nije sasvim jasna (17).

Leydigove stanice imaju veliku ulogu u spermatogenezi i spermiogenezi. Biokemijskim i histokemijskim metodama su u citoplazmi intersticijskih stanica otkriveni enzimi neophodni za sintezu testosterona. Stanice sjemenskih kanalića i stanice intersticija sjemenika svojim sekretima djeluju jedne na druge izlučujući različite čimbenike (parakrina sekrecija). Znak za povećanu proizvodnju androgena Leydigove stanice dobivaju iz hipofize koja izlučuje hormon luteinizacije (LH) te iz sjemenskih kanalića, osobito Sertolijevih stanica (9,11,18,19).

Leydigove stanice imaju sve značajke stanica koje proizvode steroide (20,21). U mitohondrijima intersticijskih stanica su smješteni enzimi koji cijepaju postranične lance kolesterola, pohranjenog u kapljicama lipida ili sintetiziranog iz acetata. Na taj način nastaje pregnenolon, od kojega se djelovanjem enzima u glatkoj endoplazmatskoj mrežici u nizu reakcija sintetizira testosteron (20,21). Brojnost i funkcija intersticijskih stanica je ovisna o hormonima. Tijekom trudnoće humani gonadotropni hormon placente prelazi iz krvi majke u krv fetusa i potiče Leydigove stanice na sintezu i izlučivanje testosterona. Testosteron je odgovoran za čitav slijed

diferencijacijskih zbijanja koji dovode do nastanka muškog spola i razvoja muških spolnih organa. Embrionalne intersticijske stanice ostaju posve diferencirane do polovice trudnoće, nakon čega se njihov broj smanjuje, pa time i sinteza testosterona. Leydigove stanice miruju do početka puberteta, kada hormon luteinizacije iz hipofize ponovno dovodi do pojačane sinteze testosterona (22,23).

Sinteza muških spolnih hormona je ovisna o ciklusu sjemenskog epitela. U pojedinim stadijima spermatogeneze povećava se količina endoplazmatske mrežice, mitohondrija i Golgijevog aparata Leydigovih stanica, što je znak povećane proizvodnje androgena (9,11). Pretpostavlja se da tada dolazi do prolaska spermatogonija iz bazalnog u adluminalni odjeljak privremenim otvaranjem čvrstih veza između Sertolijevih stanica (12). Znak za povećanju proizvodnju androgena Leydigove stanice dobivaju iz hipofize koja izlučuje hormon luteinizacije (LH) te parakrinih čimbenika sjemenskih kanalića u čemu prednjače Sertolijeve stanice (24,25).

Proučavanjem Leydigovih stanica uočene su dvije skupine, ovisno o smještaju. Jedne se nalaze pored sjemenskih kanalića pa se nazivaju "peritubularne", a druge oko krvnih žila intersticija pa se nazivaju "perivaskularne" (10,19). Zbroj tih dvaju populacija je uvijek isti, ali se međusobni omjeri vjerojatno mijenjaju, ovisno o ciklusu sjemenskog epitela. Vjerojatno Leydigove stanice migriraju od krvnih žila prema kanalićima i obratno, a to je uvjetovano parakrinom sekrecijom peritubularnih (mioidnih) i Sertolijevih stanica (10,11,19). Leydigove stanice koje su smještene perivaskularno (izlučujući različite čimbenike) reguliraju propusnost krvnih žila intersticija, koje se nalaze u blizini, kao i količinu intersticijske tekućine (10).

1.4. Leydigove stanice neplodnih muškaraca

Znanstvene studije o funkciji sjemenskih kanalića neplodnih muškaraca pokazale su da postoji međuovisnost između tzv. tubularnog i intersticijskog dijela u kojem se nalaze Leydigove stanice. Vjeruje se kako poremećaj sjemenskog epitela unutar kanalića može prouzrokovati promjene tih stanica. Naime, 12 do 15% muškaraca s poremećajem spermatogeneze ima i niže vrijednosti testosterona i/ili povišene vrijednosti LH. Ponekad su vrijednosti testosterona na donjoj granici normalnog raspona pa se pretpostavlja da su Leydigove stanice, unatoč oštećenju, uspjele nadoknaditi količinu testosterona koja nedostaje (25-27).

Bolesnici s idiopatskom azoospermijom u značajnom broju slučajeva (96%) imaju normalnu razinu testosterona u serumu. Iznimno, razina testosterona može biti i snižena ili blago povišena (2-4,6,26,27). Međutim, često se radi o vrijednostima blizu donje granice referentnih vrijednosti uz znatno povećane vrijednosti LH, FSH i snižene vrijednosti inhibina B (3,5,26,27). Primjerice, pacijenti koji su zbog limfoma primali kemoterapiju (i razvili azoospermiju), imali su niske vrijednosti inhibina B i testosterona u serumu te povišeni LH. Za procjenu stupnja oštećenja Leydigovih stanica može dobro poslužiti odnos vrijednosti testosterona i LH. Kod idiopatske azoospermije, znatno povišeni LH i testosteron na donjoj granici normalnih vrijednosti upućuju na funkcionalno „zatajivanje“ Leydigovih stanica. Smatra se da će 1 od 20 takvih pacijenata imati ozbiljne posljedice uslijed smanjene proizvodnje testosterona (20).

Mjerenje estradiola (E2) neplodnih pacijenata otkrilo je da postoji skupina bolesnika sa značajno povećanom razinom tog hormona u krvi. Također je poremećen odnos između E2 i testosterona (27). Povišene razine E2 mogu

uzrokovati poremećaj u sintezi testosterona (autokrini blok enzima 17 alfa-hidroksilaze) u citoplazmi Leydigovih stanica. Također je poznato da je izvor estrogena u sjemenskim kanalićima Sertolijeva stanica. Ona posjeduje receptore za FSH. Ovaj hormon je izrazito povišen u pacijenata s neopstruktivnom azoospermijom. Za pretpostaviti je da hiperstimulacija Sertolijevih stanica s FSH može dovesti do povećane proizvodnje estrogena i time do poremećaja funkcije Leydigovih stanica. Ostaje nejasno kako hiperstimulacija Sertolijevih stanica s FSH može oštetiti Leydigove stanice. Jedna od mogućnosti je, zasigurno, prevelika količina estrogena koje izlučuju te stanice (28,29). Nadalje, recentne studije na miševima s namjernom/ciljanom genetskom promjenom (tzv. „knock-out“ miševi) su dokazale kako je nedostatak FSH receptora povezan s neplodnosti, ali isto nije dokazano na životinjama s nedostatkom LH receptora (20,29). Za Sertolijeve stanice se vjeruje kako potiču spermatogenezu, dok Leydigove stanice i višestruko povišena razina testosterona u testisima potiče spermiogenezu, složeni proces razvoja i diferencijacije nezrelih i zrelih spermatida u spermije. Uzimajući u obzir svo dosadašnje znanje i studije na ljudskim tkivima vjeruje se kako bi nadomjesna terapija hormonima koji mogu povišati testosteron mogla u izabranih pacijenata s NOA potaknuti stvaranje spermija (14,16,25).

Posebno teška slika neplodnosti postoji u pacijenata s neopstruktivnom azoospermijom (NOA) budući da je riječ o poremećajima u građi samog parenhima sjemenika. U 70-90% slučajeva etiologija poremećaja je nepoznata. Pretpostavlja se da značajnu ulogu imaju nasljedni čimbenici (poremećaji gena na somatskim i spolnim kromosomima) i čimbenici okoliša (zagađenje, tvari slične estrogenima /tzv. ksenoestrogeni/ u pitkoj vodi i hrani, uvjeti radnog mjesta /kotlovnice, vozači

kamiona, teških strojeva i sl.) te neke zarazne bolesti (virus zaušnjaka i sl.) (26,27). Najčešći histološki nalaz biopsije sjemenika u ovih pacijenata je tzv. „mješovita atrofija sjemenskih kanalića“ (3,5,30-31). To znači da se unutar bioptičkog materijala može naći šarolika slika oštećenja sjemenskih kanalića. Dok neki kanalići imaju potpuno očuvanu spermatogenezu (obično manji broj njih) susjedni kanalići mogu pokazivati različite stupnjeve oštećenja od tzv. spermatidnog i spermatocitnog „stopa“ (maturacijskog aresta, pri čemu se spermatogeneza zaustavlja na razini spermatida ili spermatocita). Može doći i do još težih oštećenja kao sindroma „samo spermatogonija“ (engl. „spermatogonia only“- sjemenske stanice se sastoje samo iz spermatogonija) ili Sertolijevih stanica (engl. „Sertoli cells only“- kanalići obloženi samo potpornim stanicama). U osobito teškim slučajevima kanalići su pretvoreni u tračke vezivnog tkiva (tzv. tubularne sjene). Intersticijske Leydigove stanice tijekom gore opisanih oštećenja sjemenskog epitela često pokazuju znakove hipertrofije. Zbog stalno povišene razine gonadotropina u tih pacijenata pretpostavlja se da ove stanice ujedno i umnažaju tj. hiperplaziraju (2,6,30,31).

Iz ovog pregleda dosadašnjih spoznaja i literature može se zaključiti da postoji:

- nedostatak podataka o morfološkim promjenama Leydigovih stanica u neplodnih pacijenata, osobito onih s NOA;
- nedostatak podataka o tome je li Leydigove stanice u slučaju NOA samo hipertrofiraju ili i hiperplaziraju;
- nedostatak podataka o funkcionalnim promjenama Leydigovih stanica u pacijenata s NOA;

2. HIPOTEZA

U muškaraca s neopstruktivnom azoospermijom povećanje zastupljenosti/broja Leydigovih stanica posredovano je hipertrofijom i hiperplazijom.

Do sada se vjerovalo kako Leydigove stanice u pacijenata s NOA samo hipertrofiraju te da ne dolazi do njihovog umnažanja (hiperplazije) uslijed poremećene morfologije/pregradnje unutar parenhima sjemenika.

3. CILJEVI ISTRAŽIVANJA

3.1. Opći cilj

Morfometrijskom (stereološkom analizom) dokazati hiperplaziju Leydigovih stanica u neplodnih muškaraca s NOA.

3.2. Specifični ciljevi

1. Načiniti kvalitativnu histološku analizu biopsija sjemenika pacijenata s OA i NOA, odrediti stupanj očuvanosti spermatogeneze i opisati izgled Leydigovih stanica u obje skupine pacijenata.
2. Odrediti broj imunohistokemijski pozitivnih intersticijskih stanica (Leydigove stanice pozitivne na inzulinu sličan hormon 3 /INSL3/ i testosteron /T/) u jediničnom volumenu sjemenika (mm^3 tkiva) kao i u cjelokupnom organu u kontrolnoj skupini (OA) i u skupini pacijenata s NOA.
3. Imunohistokemijskim putem (analizom izražaja biljega proliferacije, Ki-67) dokazati eventualno umnažanje Leydigovih stanica.
4. Usporediti i povezati dobivene morfometrijske (stereološke) rezultate dobivenim mjerenjem na kontrolnim sjemenicima (biopsijama sjemenika normalne građe, OA) i sjemenicima pacijenata s NOA.

4. ISPITANICI I METODE ISTRAŽIVANJA

4.1. Ispitanici i uzorci

U studiju su bili uključeni muškarci s neopstruktivnom azoospermijom. Kao kontrolna skupina bili su uključeni muškarci s opstruktivnom azoospermijom koji su imali u potpunosti normalnu morfologiju sjemenika (kako spermatogeneze tako i intersticija). U studiju je ukupno uključeno 72 ispitanika, od kojih je 48 bilo u ispitivanoj skupini, a 24 u kontrolnoj skupini. Istraživanje se provodilo u Kliničkom bolničkom centru Zagreb, Klinika za urologiju, u suradnji s Medicinskim fakultetom Sveučilišta u Zagrebu.

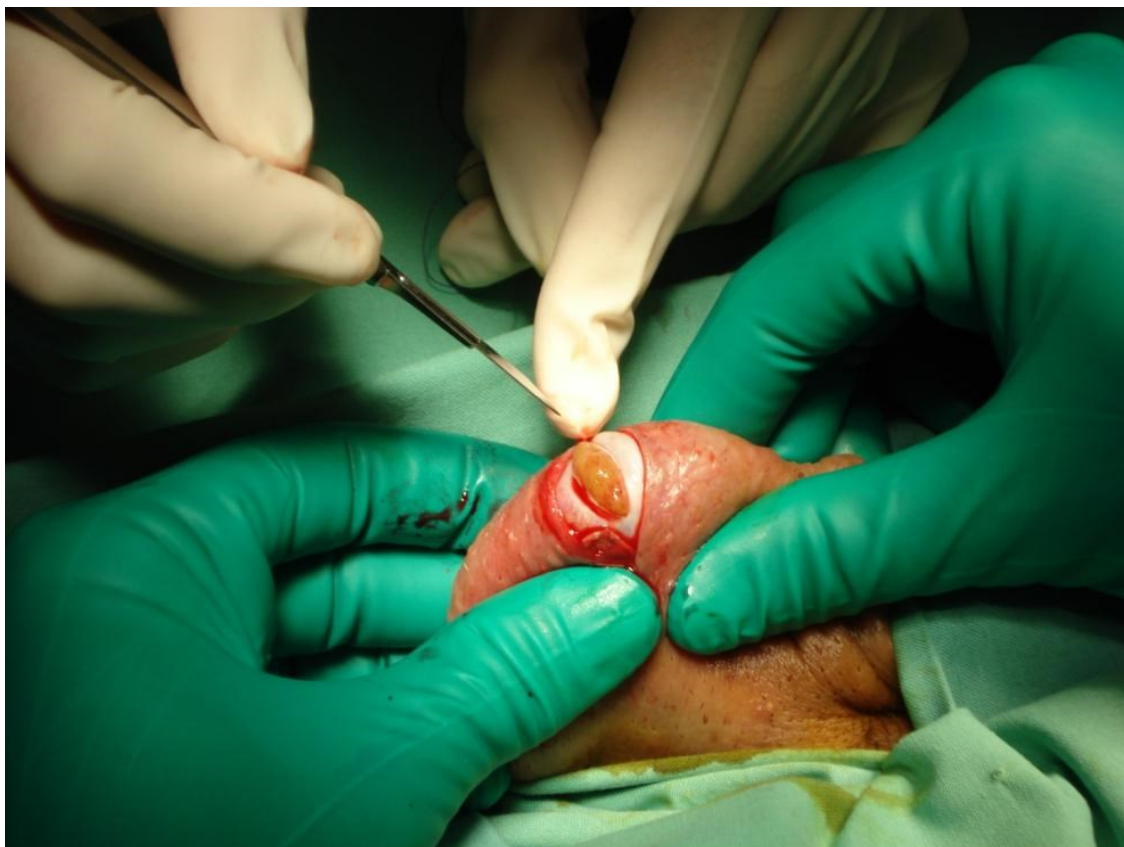
Suglasnost za istraživanje dobivena je od Etičkog povjerenstva Kliničkog bolničkog centra „Zagreb“ i Etičkog povjerenstva Medicinskog fakulteta Sveučilišta u Zagrebu.

Svi ispitanici potpisali su pismenu suglasnost za sudjelovanje u istraživanju.

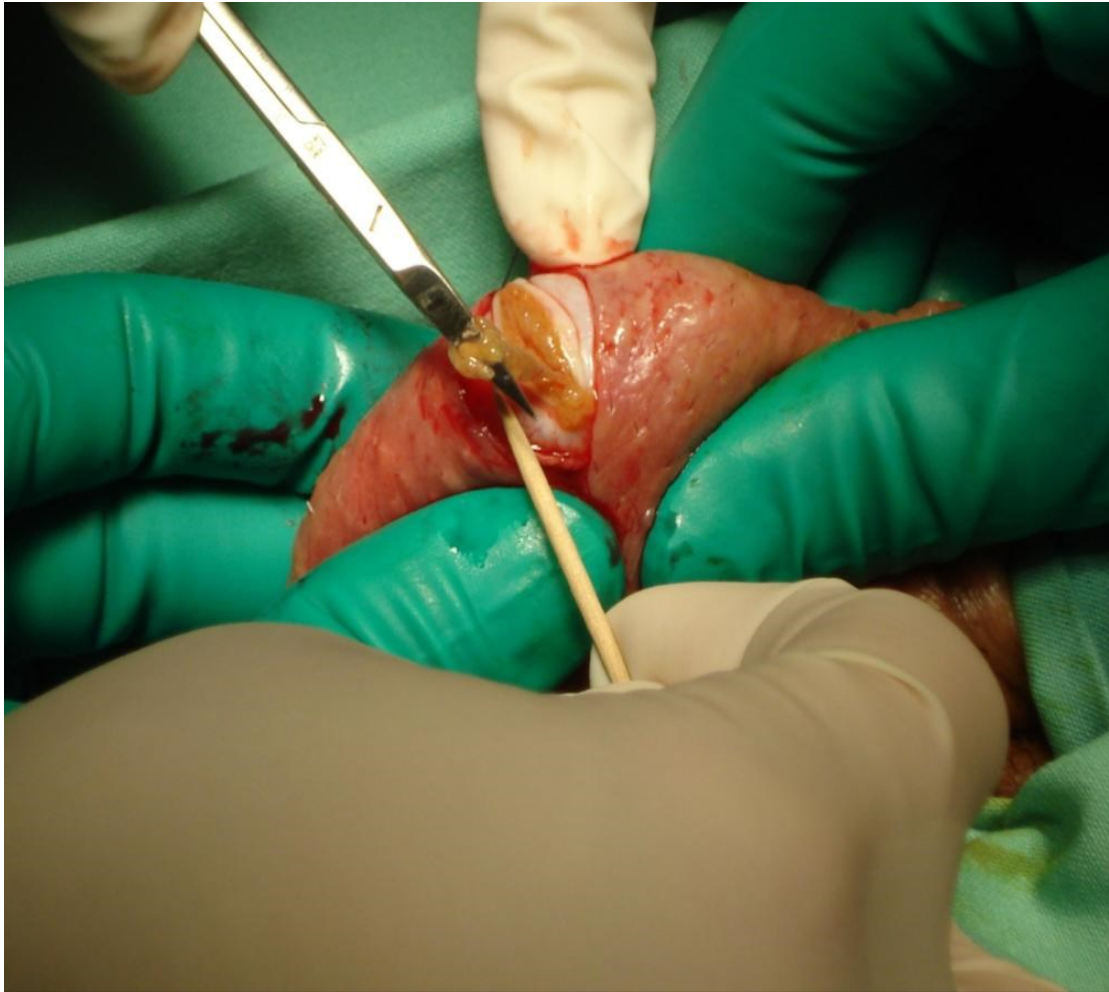
4.2. Postupci

Uzorci su dobiveni tzv. „otvorenom“ metodom biopsije sjemenika koja je detaljno opisana u radu Holsteina i sur. (30,31) (Slika 1 i 2). Bioptički komadići sjemenika su odmah po eksciziji fiksirani u 10% puferiranom formaldehidu. Tako fiksirani uzorci su poslani u Klinički zavod za patologiju i citologiju, KBC „Zagreb“, gdje je proveden uobičajeni histološki postupak dehidracije tkiva, uklapanje u parafinske blokove, rezanje i bojenje hemalaun eozinom (H.E.). Imunohistokemijski

dio istraživanja proveden je na Medicinskom fakultetu Sveučilišta u Zagrebu (Zavod za histologiju i embriologiju i Zavod za medicinsku biologiju).



Slika 1. „Otvorena“ biopsija sjemenika. Asistent pridržava sjemenik u fiksiranom položaju dok operater skalpelom pristupa parahimu testisa koji lagano prominira kroz rez tunike albugineje.



Slika 2. „Otvorena“ biopsija sjemenika, preuzimanje bioptičkog materijala. Odsječeni komadić parenhima odstranjuje se s površine mikroškarica uz pomoć sterilne drvene čačkalice. Na taj se način izbjegava primjena pincete i dodatno traumatiziranje uzorka. Čačkalica koja na svojem vrhu ima bioptički komadić tkiva odmah se uranja u prihvatni medij koji je u stanju održavati tkivo vitalnim do 24 sata. Potom se, unutar sterilnog kabineta koji se nalazi u operacijskoj dvorani, jedan dio bioptičkog materijala uranja u fiksativ, a drugi dio u medij za zamrzavanje i kriopohranu (krioprezervaciju).

Parafinski blokovi rezani su rotacijskim mikrotomom Leitz 1512 (Austrija) pri čemu je debljina rezova bila 4 μm . Dobiveni serijski rezovi potom su se upotrijebili za imunohistokemijske reakcije, a dvanaest njih (međusobno „udaljenih“ u vrpci serijskih rezova) se obojalo hemalaunom i eozinom zbog kvalitativne histološke analize (procjena očuvanosti sjemenskog epitela i intersticija). Za procjenu

očuvanosti sjemenskog epitela /očuvanosti spermatogeneze/ na parafinskim rezovima koristio se međunarodno prihvaćen bodovni sustav po Johnsen (3,5,31,32) (Tablica 1):

OČUVANOST SPERMATOGENEZE/ STANICE	BODOVI („SCORE“)
ZRELE SPERMATIDE i SPERMIJI	10-9
NEZRELE SPERMATIDE	8-6
PRIMARNE SPERMATOCITE	5-4
SAMO SPERMATOGONIJE	3
SINDROM „SAMO SERTOLIJEVIH STANICA“	2
ATROFIJA (FIBROZA) KANALIĆA	1

Tablica 1. „Johnsen score“ – međunarodni bodovni sustav za analizu stupnja očuvanosti spermatogeneze

4.3. Imunohistokemijska analiza

4.3.1. Priprema rezova za imunohistokemijsku analizu

Imunohistokemijske metode su primijenjene na parafinskim rezovima, koristeći osnovni princip imunologije da se određeno protutijelo veže i prepoznaje samo ciljni antigen, a u svrhu analize staničnog umnažanja i dodatne potvrde brojnosti određene vrste stanica, u ovom slučaju Leydigovih intersticijskih stanica ljudskog sjemenika.

Za ovu analizu je dio serijskih rezova biopsija pacijenata s opstruktivnom i neopstruktivnom azoospermijom debljine 4 μm stavljen na silanizirana stakalca (S3003; DAKO, Glostrup, Danska). Stakalca su ostavljena da se suše na zraku tijekom 24 sata u termostatu (Tehnika, Ljubljana, Slovenija) na 37° C.

4.3.2. Primarna protutijela

U imunohistokemijskoj metodi korištena su niže navedena protutijela kao biljezi važni za stanično umnažanje i detekciju Leydigovih stanica. Karakteristike i razrijeđenja protutijela navedena su u Tablici 2.

Umnažanje (proliferacija) stanica u parafinskim rezovima sjemenika detektirana je pomoću zečjeg monoklalnog protutijela na bjelančevinu Ki-67 (MA5-14520, Thermo Fischer Scientific). Prisutnost Leydigovih stanica potvrđena je s dva protutijela protiv antigena INSL3 (HPA028615, Sigma Aldrich) i testosterona (NBP2-45187, Novus Biologicals).

Tablica 2. Osobine protutijela korištenih za imunohistokemijsku analizu

Protutijelo	Tip	Izvor	Proizveo	Šifra	Razrjeđenje
Ki-67	monoklonalno	zec	Thermo Fisher Scientific	MA5-14520	1:100
INSL3	poliklonalno	zec	Sigma Aldrich	HPA028615	1:100
Testosteron	monoklonalno	miš	Novus Biologicals	NBP2-45187	1:20

4.3.3. Imunohistokemijska metoda

Za detekciju vezanih primarnih protutijela na odgovarajući antigen koristila se indirektna EnVision™ metoda bojenja u dva koraka (32) sukladno protokolu proizvođača DAKO „Horse Radish Peroxidase (HRP)“ kita ili putem odgovarajućih sekundarnih protutijela tvornički konjugiranih sa peroksidazom iz hrena (Abcam 97051), također prema uputama proizvođača.

Nakon inkubiranja stakalaca u termostatu na 56 °C preko noći, slijedila je deparafinizacija u ksilolu te su rezovi rehidrirani provlačenjem stakalaca kroz niz otopina: 100%-, 96%-, 70%-tni etanol (svaki 2 x 5 minuta). Potom je slijedilo ispiranje u destiliranoj vodi 30 sekundi. Demaskiranje (engl. retrieval) antigena izvedeno je metodom kuhanja stakalaca u parnoj kupelji s citratnim puferom (pH 6) ili Tris-EDTA puferom (pH 9) tijekom sat vremena. Na kraju je otopina sa stakalcima ostavljena da se ohladi 30 minuta na sobnoj temperaturi. Stakalca su potom 5 minuta inkubirana u TBS puferu (engl. TRIS-buffered saline). Prije kapanja primarnih i sekundarnih protutijela na njih, rezovi su zakruženi masnom olovkom (S2002; DAKO, Glostrup, Danska) kako bi se napravila zadebljana područja oko rezova, tzv. „bazenčići“.

Za blokiranje nespecifičnog vezanja sekundarnog protutijela je na rezove nakapan teleći serum (5%-tni, otopljen u TBS-u) i ostavljen 20 minuta. Višak seruma je potom otresen s rezova te je na njih stavljeno primarno protutijelo prethodno razrijeđeno u 1%BSA/TBS/0.05% Tween 20 (Tablica 2). Rezovi su inkubirani s

primarnim protutijelima u vlažnoj komori preko noći na +4 °C. Na svakom staklu po jedan rez je nakapan samo s puferom za razrjeđivanje protutijela (1% BSA/TBS/0.05 %Tween20), što je definirano kao negativna kontrola (32-35).

Drugi dan su rezovi temeljito isprani u svježem TBS-u (5 x 5 minuta). Slijedilo je blokiranje endogenih peroksidaza otopinom priređenom neposredno prije upotrebe (3% H₂O₂), tijekom 30 minuta namakanja stakalaca u mraku. Nakon toga stakalca su isprana u TBS puferu 3x5 minuta.

Usljedila je inkubacija s odgovarajućim sekundarnim protutijelom koje je konjugirano s peroksidazom iz hrena. Ovisno o specifičnosti vrste (miš ili zec) korišteno je protutijelo koze specifično za zečje imunoglobuline (goat anti-rabbit Igg, 90751, Abcam) ili protutijelo magarca specifično za mišje imunoglobuline (donkey anti-mouse Igg, ab182022, Abcam) razrijeđeno u 1%BSA/TBS u omjeru 1:1000. Sekundarno protutijelo ostavljeno je 1 sat (kozje) ili 45 minuta (magareće), nakon čega su rezovi isprani 1x5 minuta u TBS puferu.

Signal, tj. prisutnost vezanog protutijela, prikazan je inkubacijom rezova s otopinom kromogena DAB+ Chromogen (3,3'-diaminobenzidin) i supstrata za peroksidazu (K3468, DAKO/Agilent, Glostrup, Danska) tijekom 3 minute, odnosno dok nije uočena promjena boje u smeđu. Reakcija je zaustavljena uranjanjem stakalaca u destiliranu vodu 2 puta. Rezovi su nadalje kontrastirani uranjanjem u otopinu hematoksilina 2 minute, te isprani u hladnoj vodovodnoj vodi tijekom 20 minuta dok ne dobiju plavkastu boju. Nakon ispiranja u destiliranoj vodi, rezovi su dehidrirani uranjanjem u posudice sa otopinama rastuće koncentracije etanola (od 70 do 100%, po 5 minuta) te izbistreni inkubacijom u otopini ksilola (3x5 minuta). Stakalca su potom pokrivena medijem za uklapanje (DPX, 06522, Sigma) i ostavljena da se osuše u digestoru 24 sata.

4.3.4. Morfometrijska (stereološka) analiza

Morfometrijska (stereološka) analiza načinjena je na parafinskim rezovima debljine 4 µm. Za stereološko mjerenje iz ukupno 60 serijskih rezova dobivenih od svakog bioptičkog uzorka, odabrano je prvih 10 i zadnjih 10 rezova. Na rezove je

primijenjena analiza fizikalnim disektorom (36,37). Mjerenje je načinjenom mnogonamjenskim testnim sustavom po Weibelu s 42 testne točke koristeći binokularni mikroskop Nikon Alphaphot (Japan) s ukupnim povećanjem x400. Površina testnog sustava (A_t) pri navedenom povećanju bila je 0,0837 mm², duljina testne linije (d) 0,048 mm, a ukupna duljina testnih linija (L_t) iznosila je 1,008 mm.

Tijekom stereološke obrade odredile su se sljedeće stereološke varijable:

1. $N_{V_{LC}}$ - broj imunohistokemijski pozitivnih Leydigovih stanica na inzulinu sličan hormon 3 (INSL 3) i testosteron (T) u jediničnom volumenu sjemenika (mm³ tkiva) (kontrolne biopsije i uzorci sjemenika pacijenata s NOA);
2. N_{LC} - ukupan broj imunohistokemijski pozitivnih Leydigovih stanica na inzulinu sličan hormon 3 (INSL 3) i testosteron (T) u cjelokupnom sjemeniku (kontrolne biopsije i uzorci sjemenika pacijenata s NOA).

Ukupan broj imunohistokemijski pozitivnih Leydigovih stanica u cjelokupnom sjemeniku (N_{LC}) (kontrolne biopsije i uzorci sjemenika pacijenata s NOA) izračunat je primjenom sljedeće formule:

$$N_{LC} = N_{LC} / N_i \times V_o \quad (1)$$

gdje je

$N_{V_{LC}}$ = numerička gustoća imunohistokemijski pozitivnih Leydigovih stanica

N_i = numerička gustoća stanica u intersticiju sjemenika određena primjenom optičkog disektora

V_0 = volumen sjemenika.

Podatak o volumenu sjemenika određen ultrazvukom ili orhidometrom dobiveni su iz povijesti bolesti pacijenata Klinike za urologiju KBC „Zagreb“, Rebro.

Broj mikroskopskih polja (n) na kojima treba izvršiti mjerenje određen je po De Hoffovoj jednadžbi (38,39):

$$n = (20 \times s/x)^2 \quad (2)$$

pri čemu je s standardna devijacija varijable kod koje je izvršeno tzv. orijentacijsko mjerenje a x srednja vrijednost (aritmetička sredina) rezultata dobivenih orijentacijskim mjerenjem.

4.3.5. Statistička analiza

Svi dobiveni podaci (morfometrijska/stereološka analiza, volumeni sjemenika, status spermatogeneze izražen Johnsenovim bodovnim sustavom /"score"/) uneseni su u računalo i obrađeni biostatističkim programom. Analiza podataka obavila se u Katedri za medicinsku statistiku, epidemiologiju i medicinsku informatiku u Školi narodnog zdravlja „Andrija Štampar“ Medicinskog fakulteta Sveučilišta u Zagrebu. Za obradu podataka koristio se program STATISTICA verzija 12.0 (www.statsoft.com). Nakon računalnog unosa podataka provjereno je da li podaci (za kontrolnu i neplodnu skupinu bolesnika s NOA) slijede normalnu raspodjelu te su se primjenile odgovarajuće statističke metode usporedbe dvije nezavisne skupine uzoraka.

Analizom snage testa za Fisherov egzaktni test uz očekivanu razliku u udjelima hipertrofije/hiperplazije Leydigovih stanica između ispitivane i kontrolne

skupine od 40%, razina značajnosti $\alpha=0,05$ i snagom testa od 0,95, u istraživanje je potrebno uključiti najmanje 72 ispitanika od kojih je 48 u ispitivanoj a 24 u kontrolnoj skupini. Analiza snage testa je provedena pomoću računalnog programa G*Power for Windows, verzija 3.1.3.

Podaci su prikazani tablično i grafički. Napravila se analiza normalnosti raspodjele numeričkih podataka (Smirnov-Kolmogorovljev test) te se shodno dobivenim rezultatima primijenile odgovarajuće parametrijske i/ili neparametrijske statističke analize i načini prikaza podataka.

Kvantitativni podaci su prikazani kroz raspone, aritmetičke sredine i standardne devijacije, odnosno medijane i interkvartilne raspone u slučajevima neparametrijske raspodjele. Kategorijski podaci su prikazani kroz apsolutne frekvencije i pripadajuće udjele. Razlike u kvantitativnim vrijednostima između pojedinih skupina (ispitivane u odnosu na kontrolnu) su se procijenile nezavisnim t-testom, odnosno Mann-Whitney U testom. Razlike u kategorijskim varijablama između ispitivanih skupina analizirane su Fisherovim egzaktnim testom, odnosno Fisher-Freeman-Halton egzaktnim testom u slučaju kontigencijskih tablica koje su veće od formata 2x2. Izračunali su se odgovarajući koeficijenti korelacije između nalaza hipertrofije i hiperplazije Leydigovih stanica te ostalih varijabli.

ROC analizom se odredila osjetljivost, specifičnost, pozitivna i negativna prediktivna vrijednost te dijagnostički omjer vjerojatnosti broja Leydigovih stanica u odnosu na pozitivan nalaz azospermije.

Sve P vrijednosti manje od 0,05 su smatrane značajnima. U analizi se koristila programska podrška STATISTICA verzija 12.0 (www.statsoft.com).

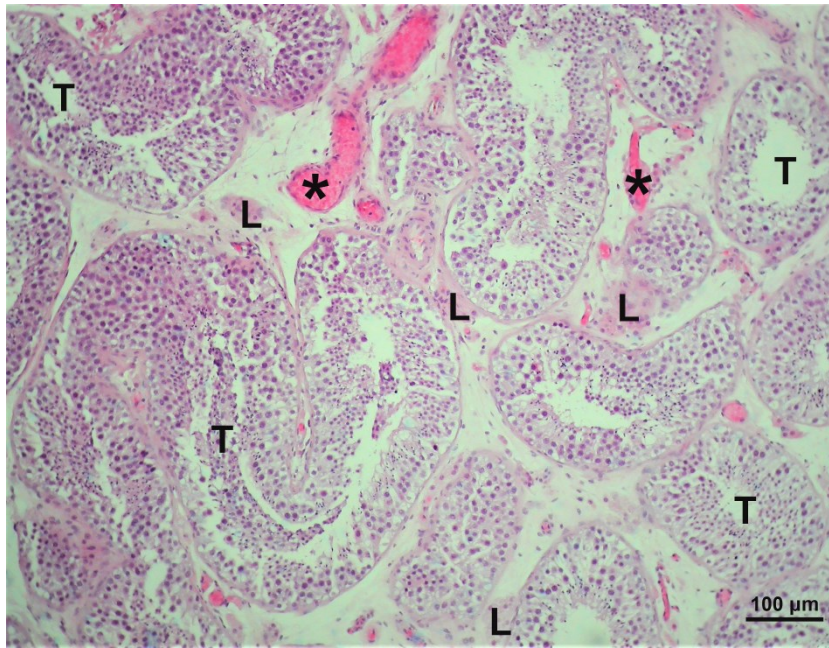
5. REZULTATI

5.1. Rezultati kvalitativne histološke analize na rezovima obojenim hemalaun eozinom

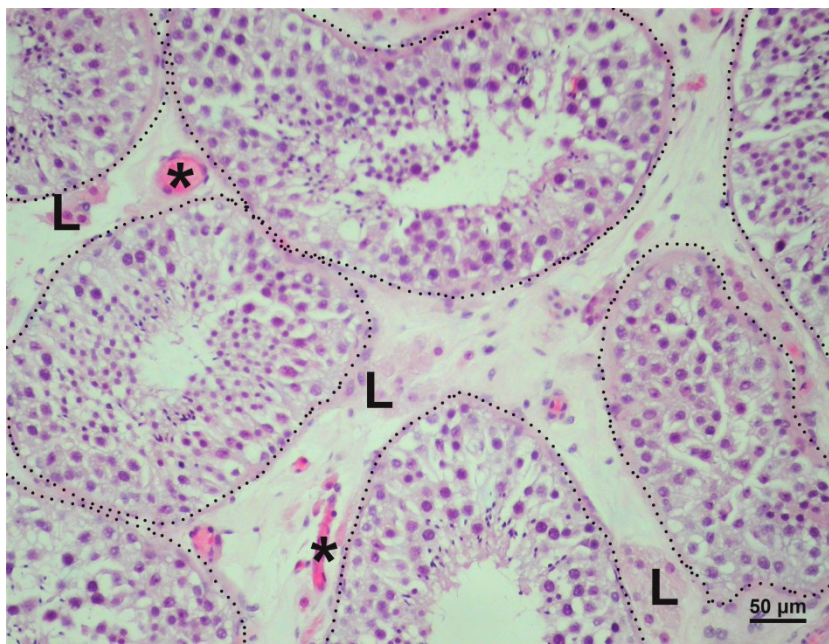
Kvalitativna histološka analiza rezova kontrolne skupine pacijenata s opstruktivnom azoospermijom pokazala je u svim bioptičkim uzorcima visoki stupanj očuvanosti parenhima sjemenika. Bioptički komadići su u prosjeku obuhvatili 40-50 sjemenskih kanalića s pripadajućim intersticijem. Promjer sjemenskih kanalića je bio 170-190 μm , s uobičajeno stratificiranim sjemenskim epitelom koji je pokazivao sve stadije razvijene spermatogeneze (Johnsenov „skor“ 9-10). Epitel je ležao na tankoj bazalnoj membrani ispod koje se nalazila lamina proprija. Lamina proprija sastojala se od 5-7 slojeva izduženih peritubularnih (miodnih) stanica. Sjemenski epitel kanalića je sadržavao potporne Sertolijeve stanice i sve oblike sjemenskih stanica: spermatogonije, primarne i sekundarne spermatocite (I. i II. reda), nezrele i zrele spermatide te spermije. U skoro svim bioptičkim uzorcima kontrolne skupine mogli su se vidjeti pojedini razvojni stadiji spermatogeneze karakteristični za ciklus sjemenskog epitela. Sertolijeve stanice su imale ovalnu, okruglastu ili kruškoliku jezgru s izrazitom jezgrićom. U razvijenoj citoplazmi nalazila se po koja vakuola i umjeren broj ostatnih (rezidualnih) tjelešaca. Sjemenske stanice nalazile su se okružene staničnim izdancima Sertolijevih stanica: spermatogonije uz bazalnu membranu a primarne, sekundarne spermatocite i spermatide u vršnom ili apikalnom odjeljku. Spermatogonije su imale obilatu, veliku jezgru i dobro razvijenu citoplazmu. S obzirom na narav kromatina mogle su se podijeliti na svijetle i tamne. Primarne spermatocite su bile u pojedinim fazama mejotičke diobe, a njihove jezgre ispunjene grudicama kromatina različitog izgleda. Nezrele spermatide bile su tipično manjih

dimenzija, oskudne citoplazme i kondenziranog kromatina jezgre. Zrele spermatide bile su uklopljene u vršne dijelove citoplazme Sertolijevih stanica. U njima se mogla lako prepoznati izduljena i tanka jezgra izrazito kondenziranog kromatina i već formirani rep. Pojedini spermiji mogli su se vidjeti u lumenu kanalića (Slike 3-7).

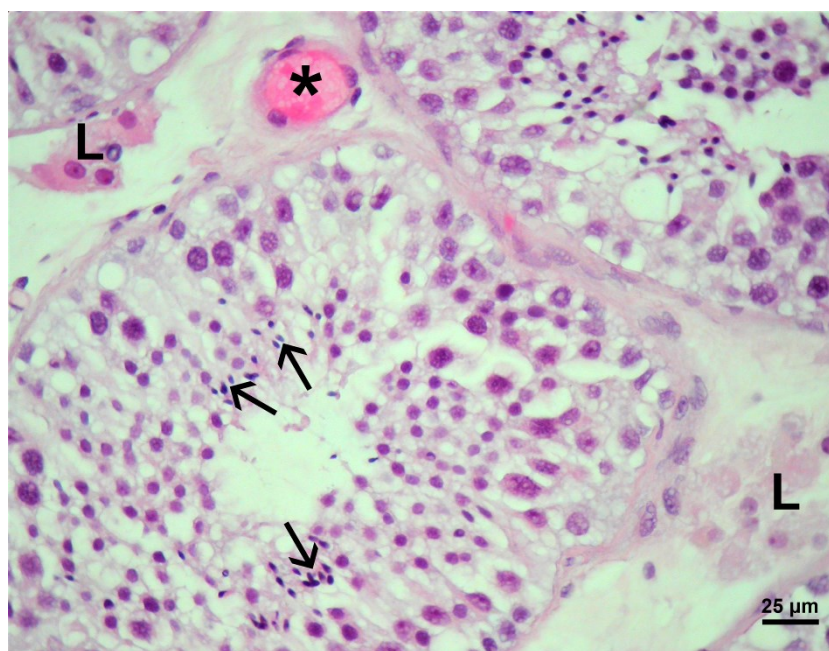
Između tako očuvanih sjemenskih kanalića nalazilo se rahlo vezivo intersticija. Unutar veziva, intersticijske Leydigove stanice su se mogle vidjeti u manjim skupinama (3-15 stanica). Ove stanice su bile zamjetno pravilne, većinom poligonalne građe, osobito oko krvnih žila smještenih u središnjim dijelovima intersticijskih prostora (tzv. perivaskularne Leydigove stanice). U okrugloj ili ovalnoj jezgri rahlog kromatina često se nalazila dobro vidljiva jezgrica. Citoplazma je bila obilna, s po kojom kapljicom masti ili vakuolom. Leydigove stanice u neposrednoj blizini sjemenskih kanalića bile su izdužene i često su pratile izgledom svoje citoplazme vanjske konture kanalića (tzv. peritubularne Leydigove stanice). Kao što je već rečeno, u blizini Leydigovih stanica mogle su se uočiti manje ili veće krvne žile, uključivši obilatu mrežu krvnih kapilara. Također su se nalazile sve vrste stanice vezivnog tkiva, ponajviše fibrociti i fibroblasti (Slike 3-7).



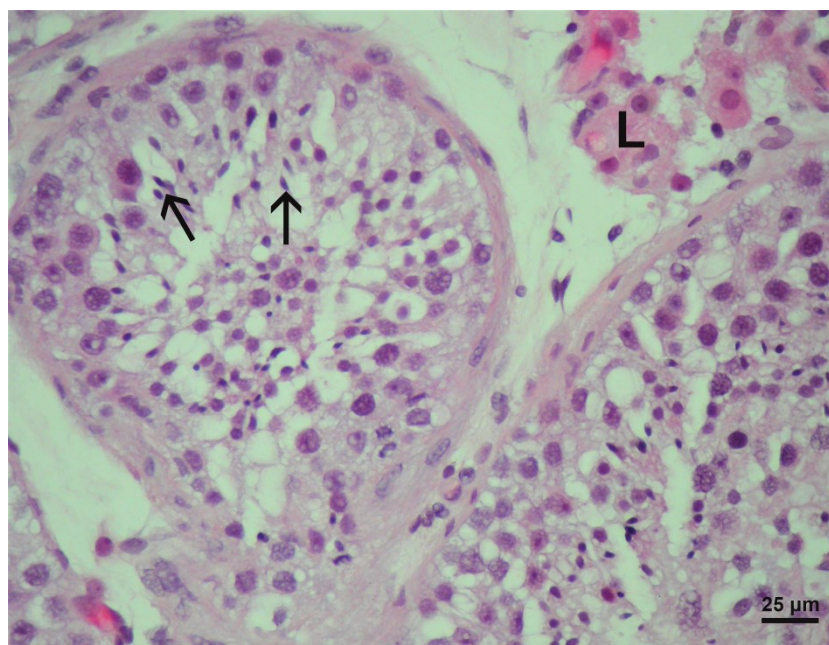
Slika 3. Uzorak bioptata testisa muškarca s opstruktivnom azoospermijom (OA). Uočava se normalna morfologija parenhima sjemenika s održanim promjerom tubula (T), manjim skupinama Leydigovih stanica (L), a na prerezu su uočljive i obilate krvne žile (*) (H.E., mjerilo = 100 μm).



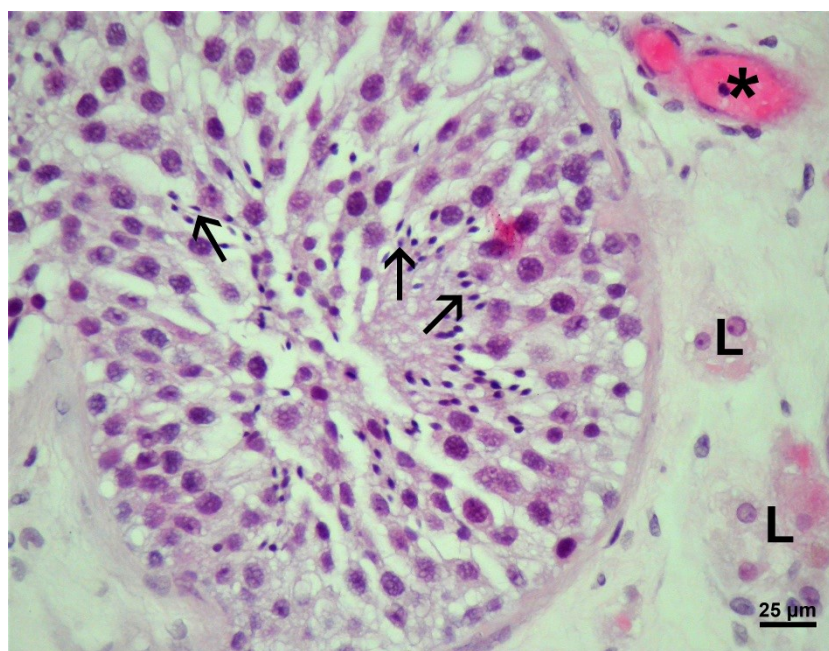
Slika 4. Biopsija testisa muškarca s opstruktivnom azoospermijom (OA). Kanalići su označeni točkastom linijom, a Leydigove stanice (L) se nalaze u rahlom vezivnom tkivu intersticija. Krvna žila (*) (H.E., mjerilo = 50 μm).



Slika 5. Detalj slike 4. Zrele spermatozoidi (→) nalaze se adluminalno u sjemenskim kanalićima pacijenta s opstruktivnom azoospermijom. Leydigove stanice (L), krvna žila (*) (H.E., mjerilo = 25 μm).



Slika 6. Sjemeni kanalići pacijenta s opstruktivnom azoospermijom, detalj. Unutar kanalića s potpuno održanom spermatogenezom nalaze se mnogobrojne zrele spermatozoidi (→). Perivaskularne Leydigove stanice (L), ovoidnog ili poligonalnog oblika smještene su u neposrednoj blizini krvnih žila. (H.E., mjerilo = 25 μm)



Slika 7. Biopsija sjemenika pacijenta s opstruktivnom azoospermijom, detalj. U intersticiju između sjemenskih kanalića nalaze se Leydigove stanice (L) izrazito pravilne građe, s okruglom jezgrom rahlog kromatina i ponekad dobro vidljivom jezgrićom. Obilate zrele spermatoide i spermiji unutar kanalića (→), krvna žila (*). (H.E., mjerilo = 25 μm).

Kao posljedica opsežne pregradnje parenhima sjemenika, u biopsijama neplodne skupine muškarca s neopstruktivnom azoospermijom (NOA) najčešće se mogla vidjeti slika tzv. „mješovite atrofije sjemenskih kanalića“. Kanalići su pokazivali različit stupanj oštećenja sjemenskog epitela koji je varirao od žarišta očuvane spermatogeneze (Johnsenov „skor“ 9), spermatidnog „stopa“ (Johnsenov „skor“ 8-7) do slike sindroma „samo Sertolijevih stanica“ (Johnsenov „skor“ 2) ili tubularne fibroze (potpuno fibrozirani kanalići pretvoreni u tračke veziva) (Johnsenov „skor“ 1). Njihov promjer često je bio zamjetno sužen (60-140 μm). Sjemenske stanice nalazile bi se deskvamirane u lumen kanalića, poremećene stratifikacije ili izrazito reducirane do razine spermatogonija (Johnsenov „skor“ 3). U sklopu mješovite atrofije kanalići u kojima se sjemenski epitel sastojao samo iz Sertolijevih (potpornih) stanica,

Johnsenov „skor“ je bio izrazito nizak. Sertolijeve stanice su često imale izrazito velike vakuole u svojoj citoplazmi zbog gubitka sjemenskih stanica. Bazalna membrana sjemenskog epitela je većinom bila zadebljana, a unutar lamine proprije mogao se vidjeti nagomilani hijalini materijal (hijalinizacija stijenke sjemenskih kanalića). Hijalinizacija se redovito odvijala u području između bazalne membrane i prvog sloja peritubularnih (mioidnih stanica). Uz intenzivnu hijalinizaciju neki kanalići su bili u potpunosti prožeti vezivom, a u njima je nedostajao lumen kao i sjemenski epitel. Radilo se o tzv. „tubularnim sjenama“ (Johnsenov „skor“ 1) (Slike 8-10, 13, i 15).

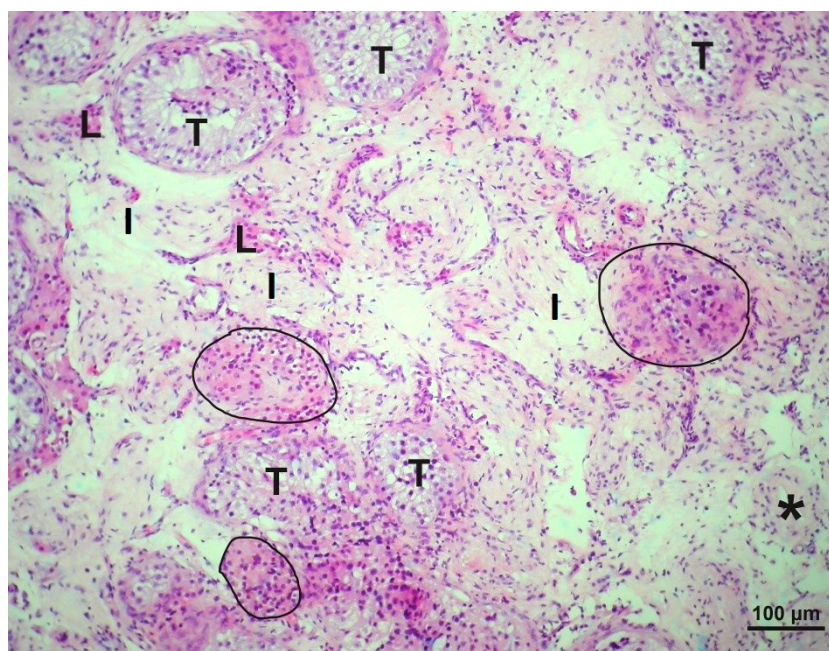
Osim slike „mješovite atrofije“ sjemenskih kanalića, u bioptičkim komadićima sjemenika pacijenata s NOA mogle su se zamijetiti različite slike zastoja spermatogeneze (tzv. maturacijski arrest). U slučaju blažeg zastoja spermatogeneze, sjemenski epitel obilovao je nezrelim spermatidama dok su se u samo nekim kanalićima mogle vidjeti i pojedinačne zrele spermatide (Johnsenov „skor“ 8-6). Veći broj zrelih spermatida i spermiji su u tim slučajevima nedostajali. U bioptičkim uzorcima sa spermatocitnim „stopom“ (Johnsenov „skor“ 5-4) sjemenski epitel se sastojao samo iz potpornih Sertolijevih stanica, spermatogonija te spermatocita I. reda, dok su spermatocite II. reda bile rijetke. Kao što je već navedeno, kanalići u kojima se sjemenski epitel sastojao samo iz spermatogonija i Sertolijevih stanica imali su izrazito nizak Johnsenov „skor“ – 3 (Slike 11,12,16,i 17).

U bioptičkim uzorcima sjemenika bolesnika s NOA intersticij je sadržavao Leydigove stanice raznolike morfologije. Na mnogim dijelovima preparata Leydigove stanice su zadržale svoj karakteristični izgled i bile raspoređene u manjim skupinama od 3-15 stanica, u neposrednoj blizini krvnih žila ili/i sjemenskih kanalića

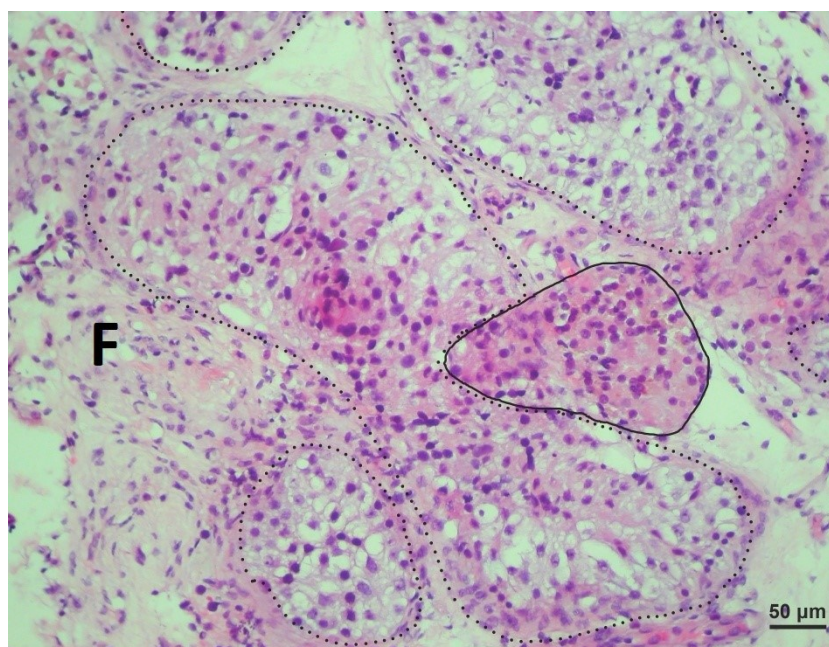
(perivaskularne i peritubularne Leydigove stanice). Ove stanice bile su lako prepoznatljive po svojoj obilatoj eozinofilnoj citoplazmi, dobro uočljivoj jezgri rahlog kromatina i jezgri (Slike 6, 13, 15, i 17). Međutim, često su u istom bioptičkom uzorku/preparatu zatiču i veće nakupine Leydigovih stanica (30-80) koje zauzimaju znatan udio intersticija. Unutar ovih ovećih nakupina Leydigovih stanica bilo je i onih s obilatijom citoplazmom i znakovima očite hipertrofije. Unutar nakupina tako hipertrofičnih Leydigovih stanica mogle su se zamijetiti bogate krvne žile, osobito nježne kapilare. Unatoč pojavnosti gore opisanih većih skupina Leydigovih stanica, na hemalaun-eozinskim rezovima nisu se mogle zapaziti mitotske figure (Slike 8, 9, 11, 13, 14, 15 i 16). Promatrajući tkivo intersticija, mogla se zapaziti i suprotna pojava: neki dijelovi intersticija sjemenika pacijanata s NOA bili su intenzivno fibrozirani, s obilatom prisutnošću fibroblasta i fibrocita te međustaničnom tvari. Radilo se o očitj intersticijskoj fibrozi pri čemu su u intersticiju preostale malobrojne Leydigove stanice, često izdužene citoplazme i okružene bogatim vezivnim tkivom (Slike 8-10 i 12).

U manjem broju bioptičkih uzoraka pacijenata s NOA, zamjećeni su žarišni infiltrati upalnih stanica, limfocita i monocita/makrofaga (mononukleara). Ovi infiltrati su bili smješteni prvenstveno oko pojedinačnih sjemenskih kanalića (Slike 18 i 19), prožimajući okolno rahlo vezivno tkivo kanalića, peritubularno smještene Leydigove stanice te dio lamine proprije kanalića, dok su značajna područja susjednog intersticija bila fibrozirana (Slika 19). U nekim bioptičkim uzorcima mogli su se zamijetiti difuzni infiltrati istog oblika stanica (mononukleara) u rahlom vezivu intersticija (najčešće oko manjih krvnih žila). Ove stanice često su bile smještene u neposrednoj blizini perivaskularnih Leydigovih stanica (Slike 20,21). Napokon,

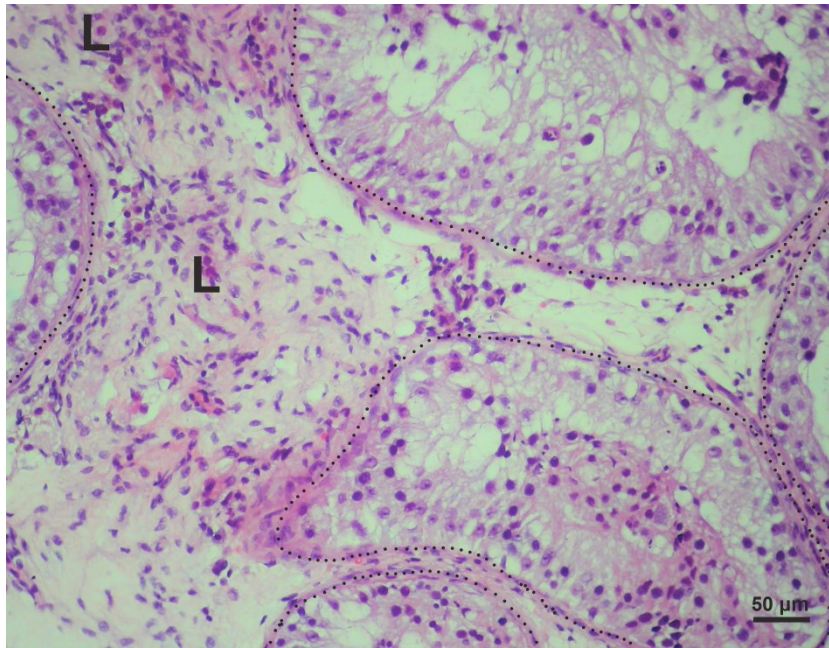
zamjećena je i kombinacija smještaja mononuklearnih infiltrata koji su se u malobrojnim slučajevima nalazili kako peritubularno tako i difuzno u rahlom vezivu intersticija (Slike 22,23).



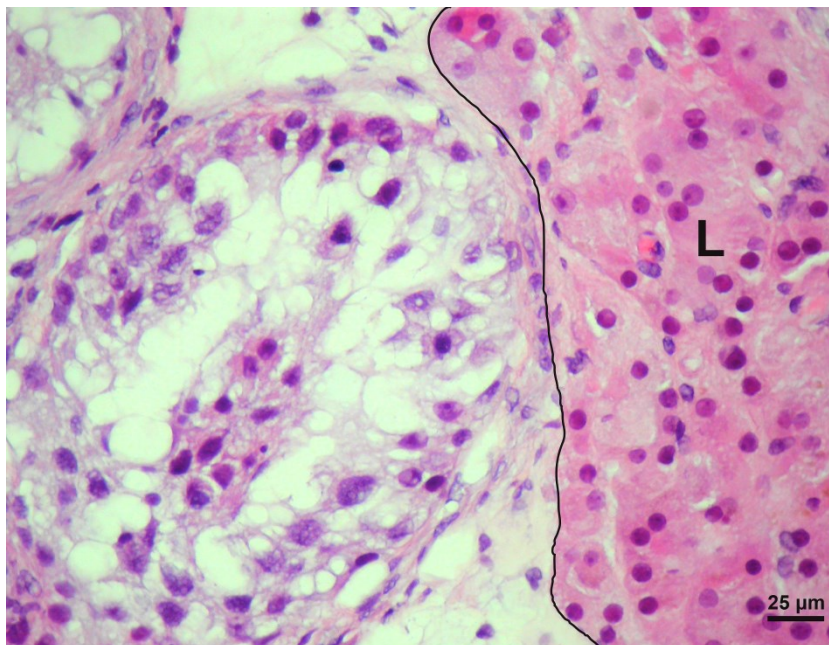
Slika 8. Uzorak bioptata testisa muškarca s neopstruktivnom azoospermijom (NOA). Sjemenski kanalići su atrofični (T), a oko njih su oveće skupine Leydigovih stanica (ocrtane punom linijom). Ujedno se zapaža i znakovita fibroza intersticija (I). Krvna žila (*). (H.E., mjerilo = 100 μm).



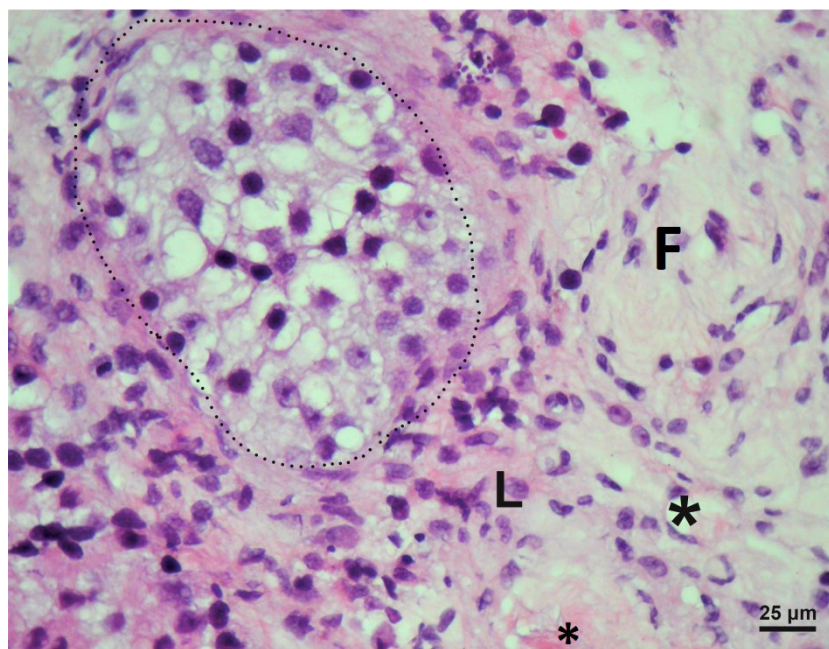
Slika 9. Biopsija sjemenika muškarca s NOA (mješovita atrofija sjemenskih kanalića), detalj. Atrofični tubuli ocrtani su točkasto, a nakupine Leydigovih stanica punom linijom. Na nekim mjestima uočava se fibroza intersticija (F). (H.E., mjerilo = 50 μm).



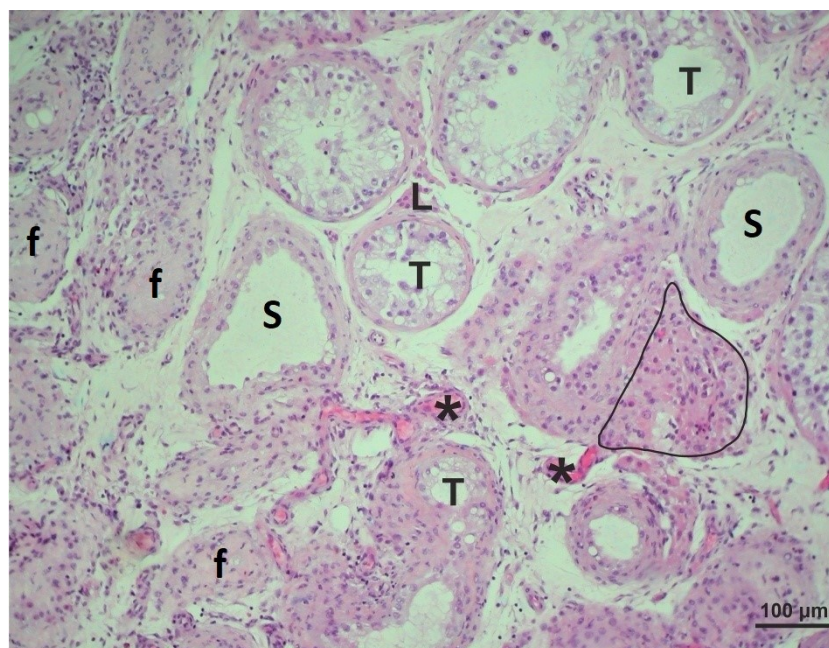
Slika 10. Bioptat testisa muškarca s NOA. Atrofični tubuli (mješovita atrofija sjemenskih kanalića) ocrtani su točkastom linijom. Unutar fibrozno promijenjenog intersticija uočava se nekoliko Leydigovih stanica (L). (H.E., mjerilo = 50 μ m).



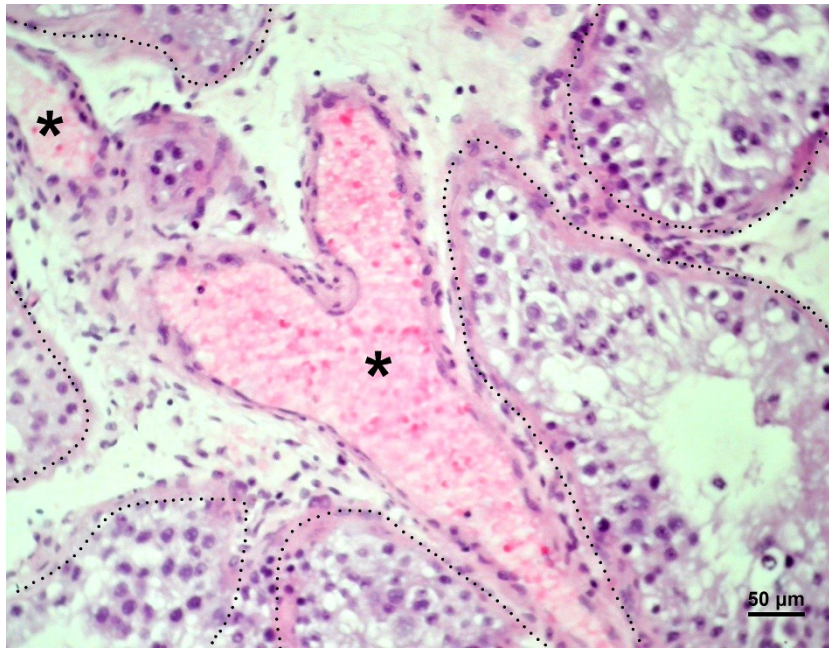
Slika 11. Detalj biopsije sjemenika pacijenta s NOA. Veća nakupina Leydigovih stanica (L) smještena je u neposrednoj blizini atrofičnog sjemenskog kanalića sa spermatocitnim „stopom“ (odijeljenog punom linijom) u kojem je primjetna odsutnost zrelih spermata. (H.E., mjerilo = 25 μ m).



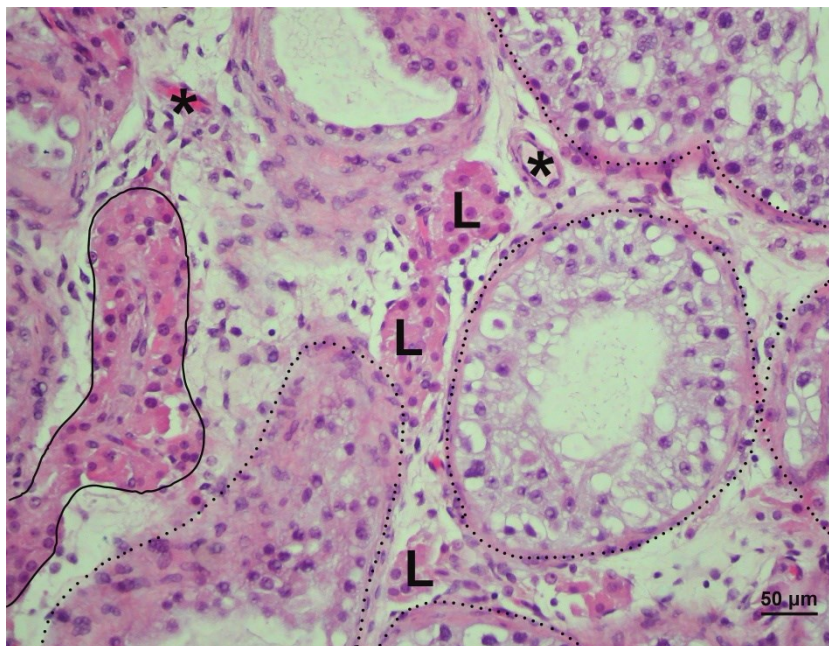
Slika 12. Sjemenik pacijenta s NOA. Fibrozno promijenjeni intersticij (F) ne sadrži karakteristične skupine već samo pojedinačne Leydigove stanice (L). Unutar sjemenskog kanalića (označenog točkastom linijom) u kojem nema zrelih spermataida zatiče se slika spermatocitnog „stopa“. Krvna žila (*) (H.E., mjerilo = 25 μm).



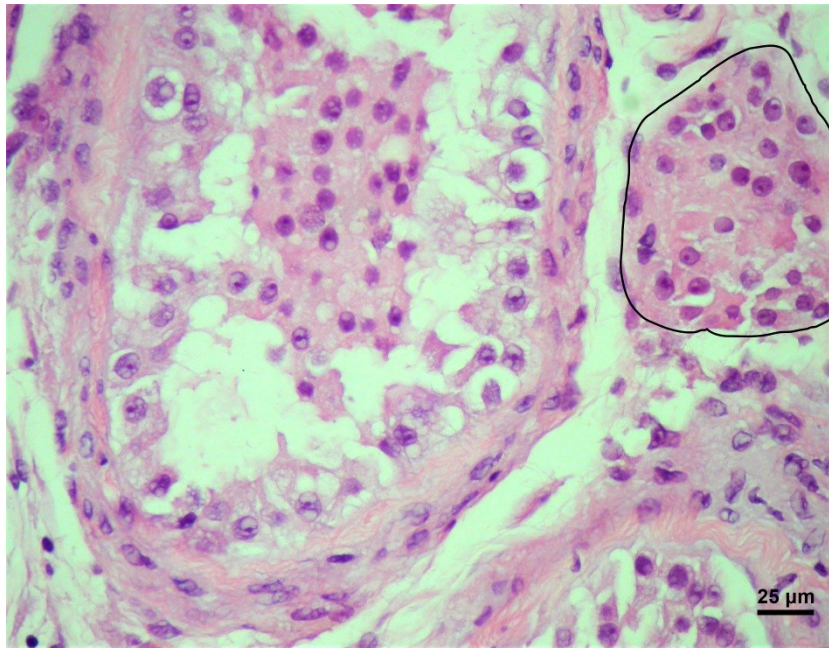
Slika 13. Uzorak bioptata testisa muškarca s NOA. Uočava se poremećena morfologija parenhima sjemenika s atrofičnim tubulima (T), od kojih su neki obloženi samo Sertolijevim stanicama (S) ili pretvoreni u tračke veziva (tzv. tubularne sjene, f). Na nekim mjestima postoje veće skupine Leydigovih stanica (ocrtane punom linijom). Na prerezu su uočljive i krvne žile (*), te pojedine manje skupine Leydigovih stanica (L)., (H.E., mjerilo = 100 μm).



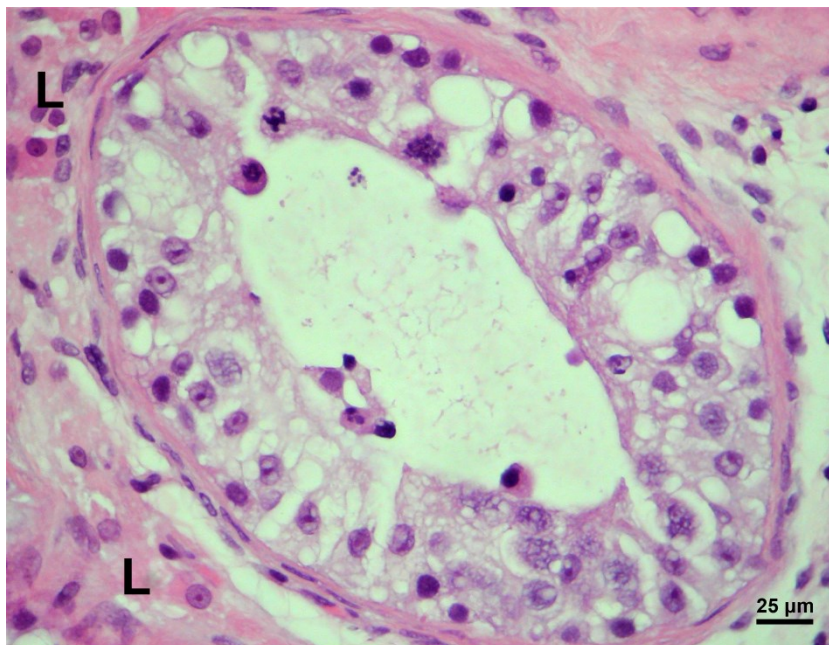
Slika 14. Krvna žila (*) između točkasto ocrtanih tubula u kojima se ne nalazi zrelih spermatida i spermija (H.E., mjerilo = 50 µm).



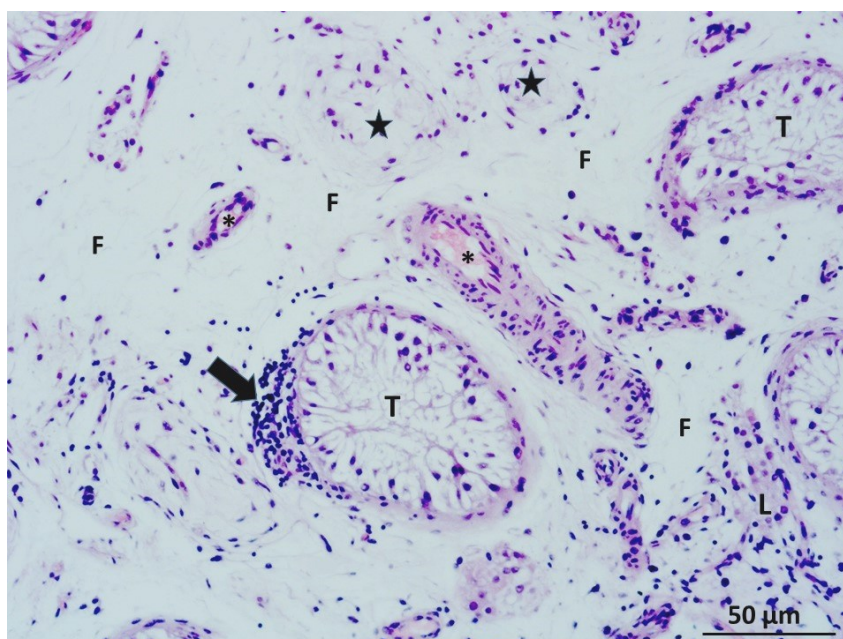
Slika 15. Biopsija sjemenika muškarca s NOA, mješovita atrofija sjemenskih kanalića. Uočava se poremećena spermatogeneza u atrofičnim tubulima (ocrtanim točkasto). Veće nakupine Leydigovih stanica (ocrtane punom linijom) se izmjenjuju s manjim skupinama ovih stanica (L). Krvne žile (*). (H.E., mjerilo = 25 µm).



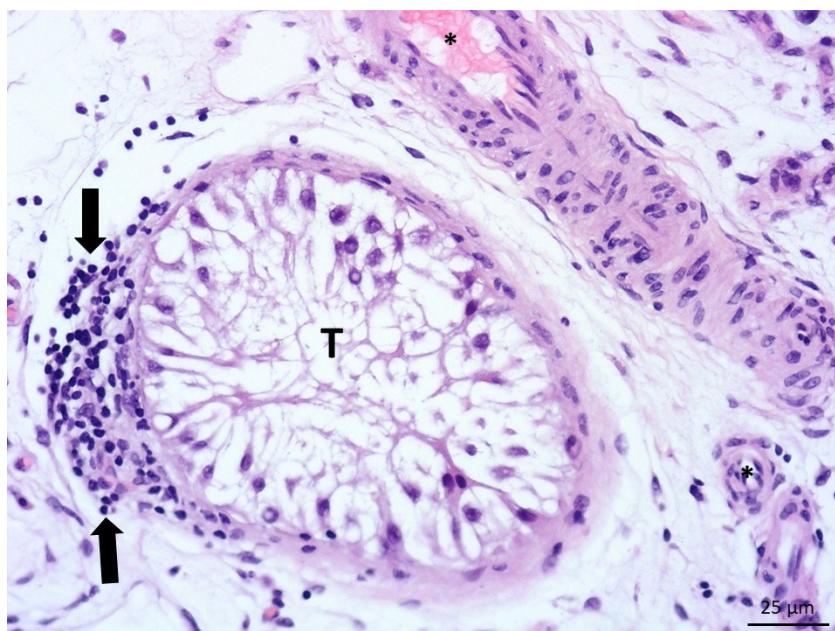
Slika 16. Detaljan prikaz tubula u pacijenta s NOA, sa slikom zastoja spermatogeneze na razini spermatogonija. Punom crtom je označena je veća nakupina Leydigovih stanica. (H.E., mjerilo = 25 μm).



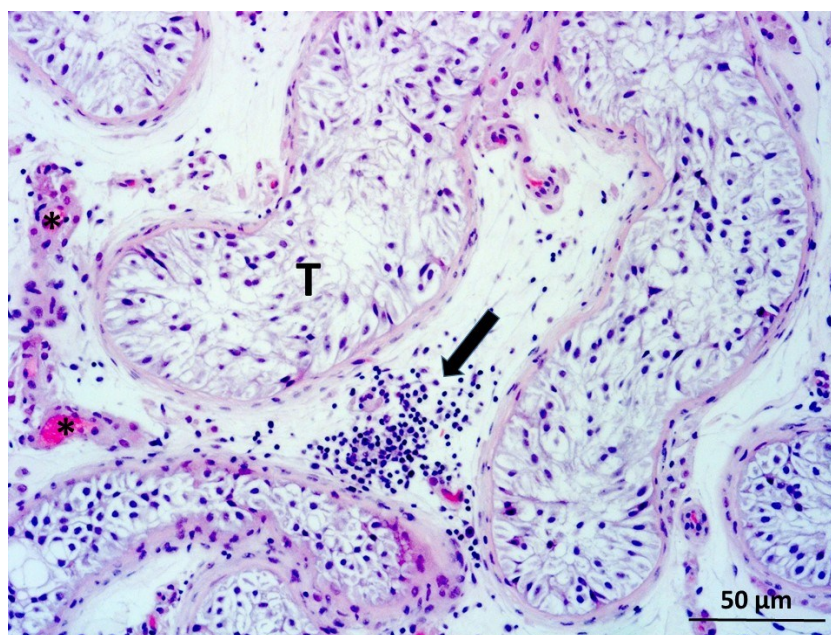
Slika 17. Biopsija sjemenika pacijenta s NOA, detalj. Unutar sjemenskog kanalića, spermatogeneza se odvija do razine nezrelih spermatida. U neposrednoj blizini tubula nalaze se Leydigove stanice (L). (H.E., mjerilo = 25 μm).



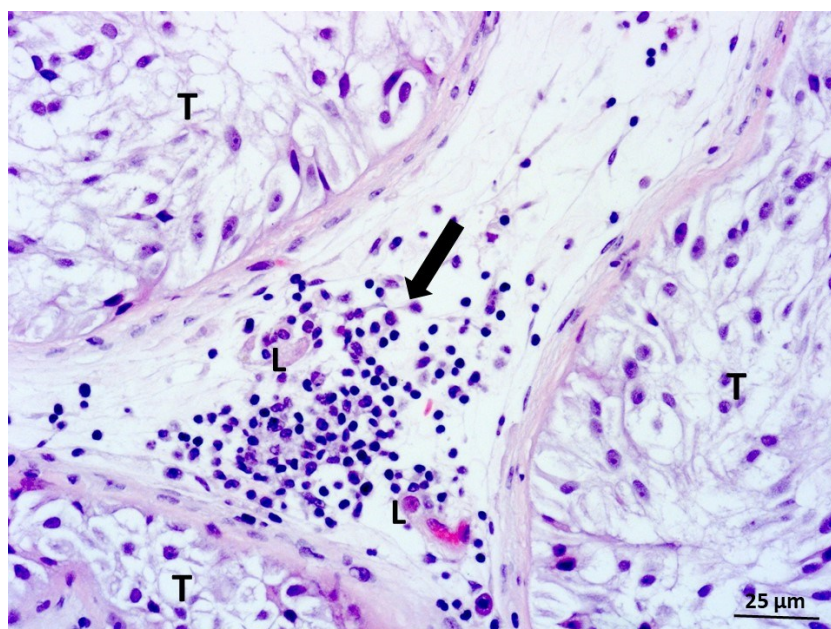
Slika 18. Uzorak biopsije sjemenika pacijenta s NOA. Sjemenski kanalići (T) obloženi su samo s potpunim Sertolijevim stanicama ili su pretvoreni u tračke vezivnog tkiva (★). U blizini jednog kanalića uočava se peritubularni infiltrat mononuklearnih leukocita (→). Velik dio intersticija je fibroziran (F) a skupine Leydigovih stanica (L) su malobrojne. Krvne žile (*) (H.E., mjerilo = 50 μm).



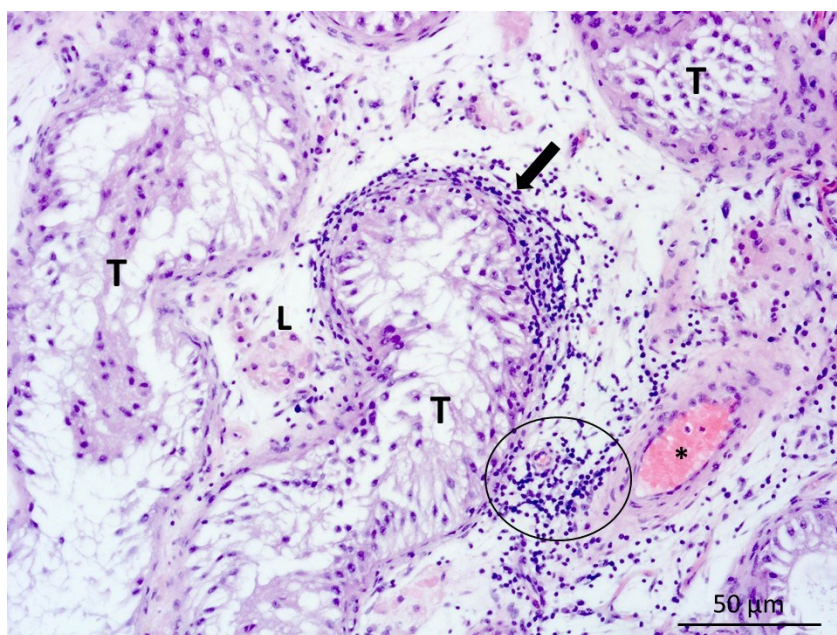
Slika 19. Peritubularni infiltrat upalnih stanica, detalj prethodne slike. Mononuklearni leukociti (→) proželi su dio okolnog nježnog rahlog vezivnog tkiva koje okružuje sjemenski kanalić (T), pripadajuće peritubularne Leydigove stanice i dio slojeva mioidnih stanica stjenke kanalića. Krvne žile intersticija (*). (H.E., mjerilo = 25 μm).



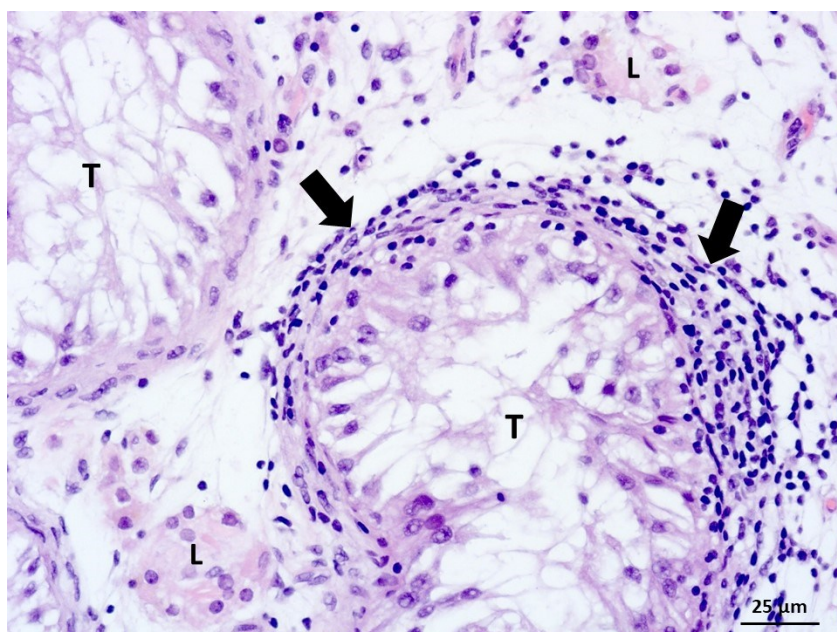
Slika 20. Pacijent s NOA, sindrom „samo Sertolijevih stanica“. U rahlom vezivu intersticija nalazi se difuzni infiltrat upalnih stanica koji se sastoji od monocita i nešto limfocita (→). Sjemenski kanalić obložen samo potpornim stanicama (T). Krvne žile (*). (H.E., mjerilo = 50 μm).



Slika 21. Difuzni infiltrat upalnih stanica (→) u prostoru između sjemenskih kanalića (T), detalj. Neke od upalnih stanica nalaze se u neposrednoj blizini Leydigovih perivaskularnih stanica (L). (H.E., mjerilo = 25 μm).



Slika 22. Pacijent sa sindromom „samo Sertolijevih stanica“. Sjemenski kanalići (T) su suženog promjera. Oko dijela stjenke jednog kanalića nalazi se peritubularni infiltrat mononuklearnih leukocita (→), dok se sličan difuzni infiltrat zamjećuje i oko jedne manje krvne žile intersticija (O). Neke skupine Leydigovih stanica (L) su očuvane građe i bez upalnih infiltrata. Krvna žila (*). (H.E., mjerilo = 50 μm).

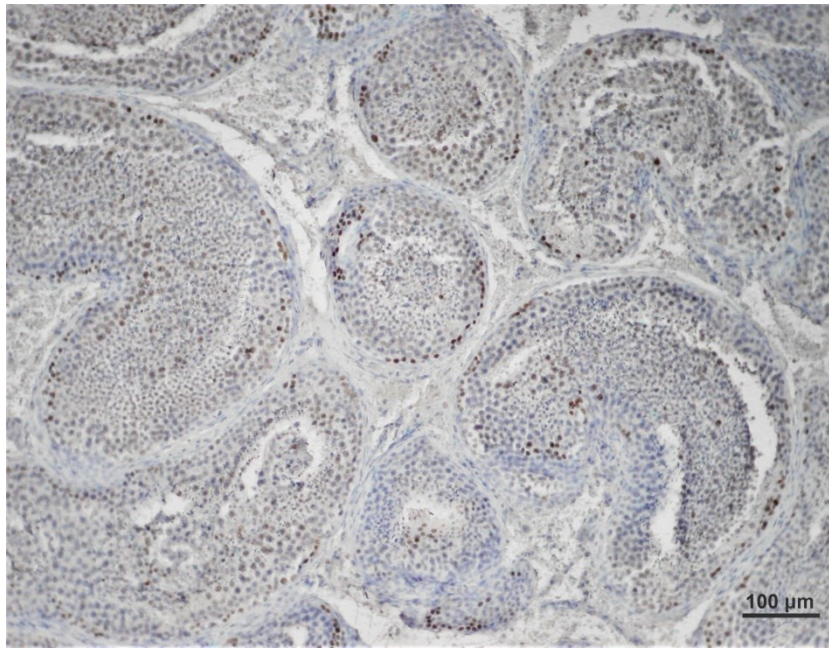


Slika 23. Područje obilatog peritubularnog upalnog infiltrata (→), detalj prethodne slike. Sjemenski kanalići (T) sadrže samo potporne stanice. Unatoč ovim upalnim promjenama, perivaskularne Leydigove stanice (L) su uobičajenog izgleda. (H.E., mjerilo = 25 μm).

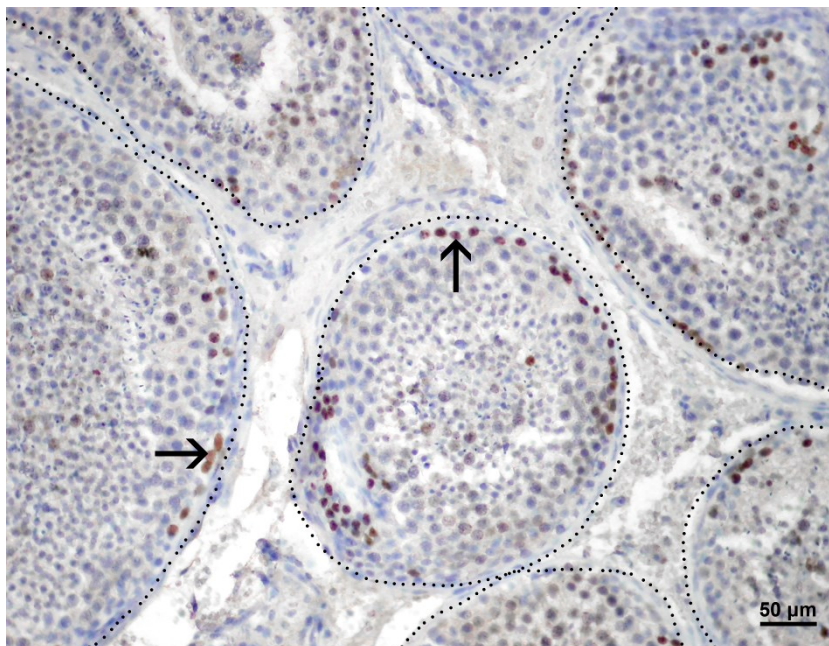
5.2. Izražaj biljega staničnog umnažanja (Ki-67) u ispitivanim uzorcima

Biljeg staničnog umnažanja Ki-67 analiziran imunohistokemijskom metodom dokaz je prisutnosti proliferativne aktivnosti stanica sjemenika. Korišteni biljeg, bjelančevina Ki-67, se tijekom interfaze nalazi isključivo u jezgri, a prisutan je za vrijeme svih aktivnih faza staničnog ciklusa (G1, S, G2 i mitoze). Ova bjelačevina odsutna je u mirujućim i krajnje diferenciranim stanicama (34). Količina prisutnog proteina značajno se povećava tijekom napredovanja S faze staničnog ciklusa (35).

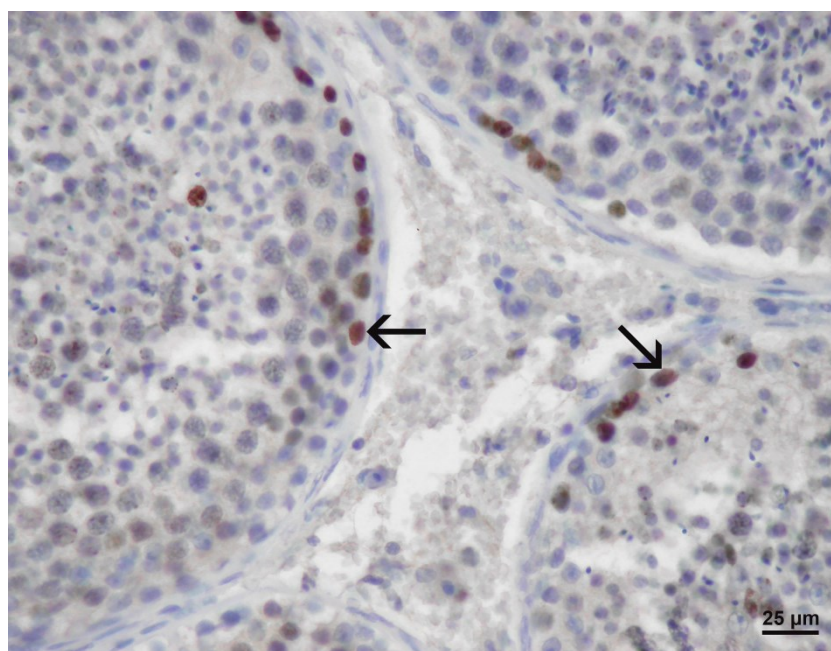
U pacijenata s OA dokazana je izrazita prisutnost bjelačevine Ki-67 unutar sjemenskih kanalića, osobito u spermatogonijama. Pripadajući intersticij bio je negativan (Slike 24-26). U skupini pacijenata s NOA i blažim maturacijskim arestom te relativno održanom spermatogenezom, ekspresija Ki-67 je također bila najviše izražena u bazalnom odjeljku sjemenskog epitela, unutar jezgara spermatogonija. Međutim, u težim slučajevima NOA (sindrom samo Sertolijevih stanica, tubularna fibroza) ekspresija gore navedene bjelančevine je izostala (Slike 27 i 28). Ekspresija Ki-67 se također se nije mogla dokazati u intersticiju pacijenata s NOA. Ovo se osobito odnosi na manje ili/i veće skupine Leydigovih stanica koje nisu bile pozitivne na Ki-67 (Slike 27 i 28).



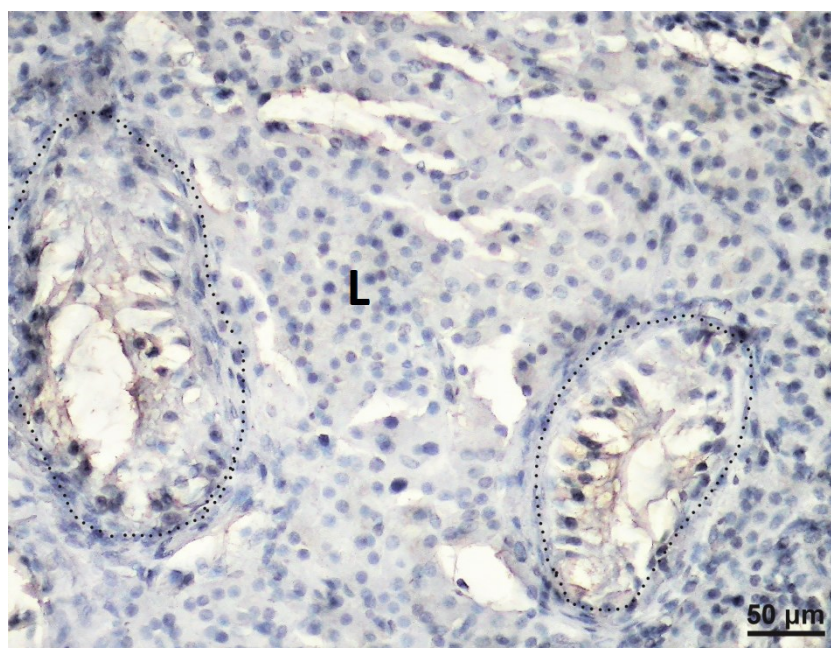
Slika 24. Pregledni prepat sjemenika pacijenta s OA, obojanog s Ki-67 protutijelom. (DAB, kontrastirano hemalaunom, mjerilo = 100 μm).



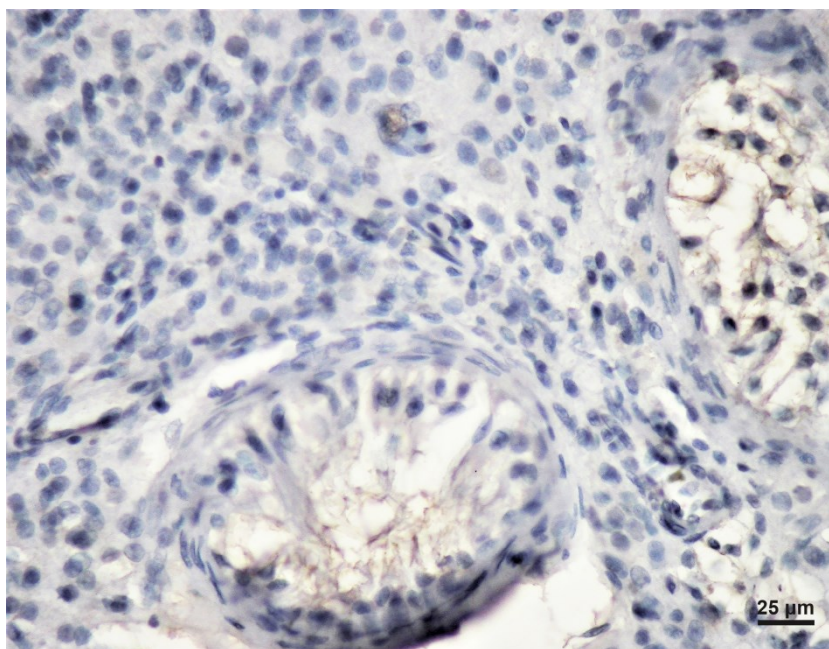
Slika 25. Izražaj Ki-67 (→), ponajviše u spermatogonijama pacijenta s OA. Sjemenski kanalići normalne morfologije ocrtani su točkasto. Intersticij između kanalića je negativan. (DAB, kontrastirano hemalaunom, mjerilo = 50 μm).



Slika 26. Izražaj Ki-67 (→) u spermatogonijama pacijenta s OA, detalj. (DAB, kontrastirano hemalaunom, mjerilo = 25 μm).



Slika 27. Odsutnost izražaja Ki-67 u sjemeniku pacijenta s NOA (sindrom samo Sertolijevih stanica). Točkasto su ocrtni patološki promijenjeni sjemenski kanalići. Valja uočiti da je intersticij, bogat populacijom Leydigovih stanica (L), također negativan. (DAB, kontrastirano hemalaunom, mjerilo = 50 μm).

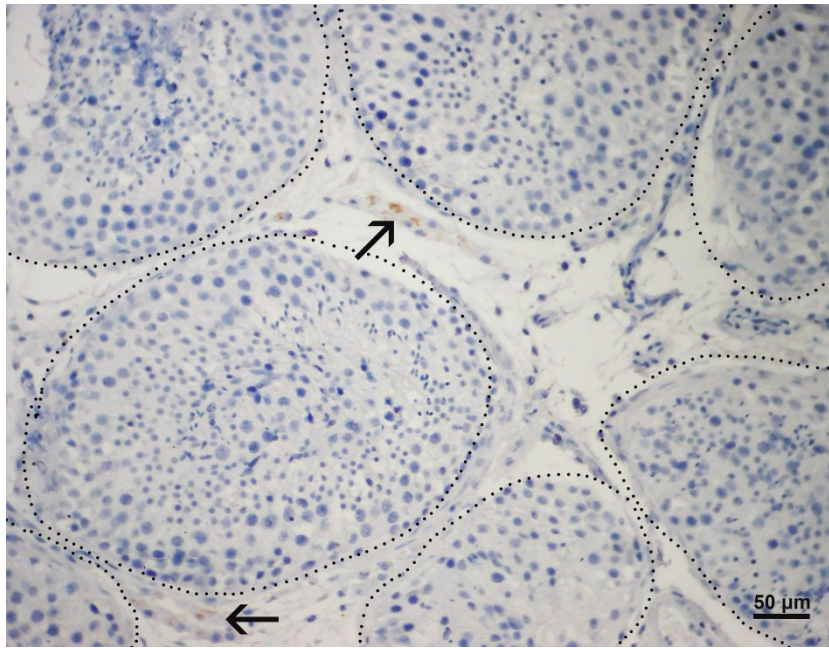


Slika 28. Odsutnost izražaja Ki-67 proteina u sjemenskim kanalićima i intersticiju testisa pacijenta s NOA, detalj. (DAB, kontrastirano hemalaunom, mjerilo = 25 μm).

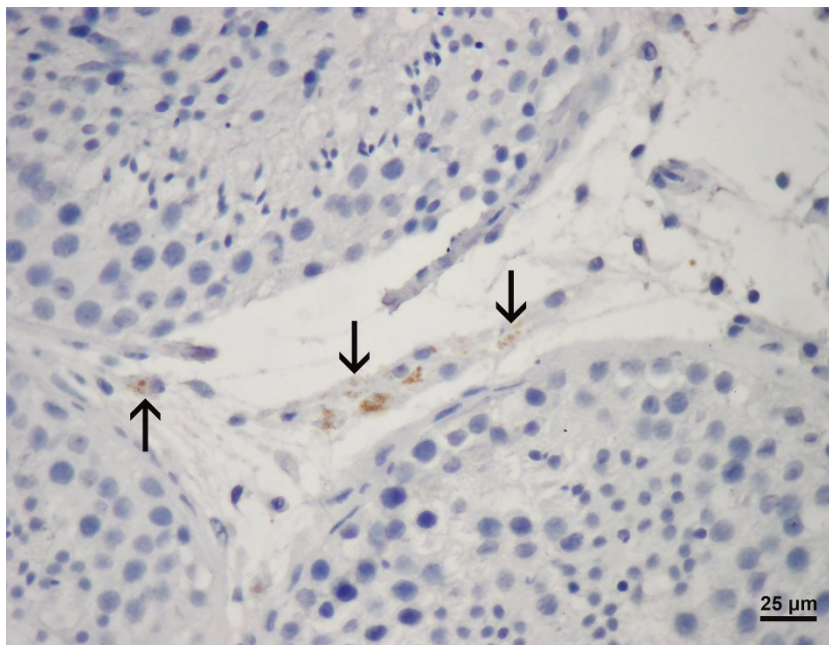
5.3. Izražaj biljega Leydigovih stanica

Pri detekciji Leydigovih stanica u intersticiju testisa, osim morfoloških obilježja, koristila su se protutijela protiv testosterona i INSL3 (engl. insulin-like factor 3, hormon sličan inzulinu 3). Testosteron se eksprimirao u Leydigovim stanicama pod trenutnim utjecajem hormona hipotalamusa i hipofize, a za INSL3 je nađeno da je karakterističan biljeg potpuno diferenciranih Leydigovih stanica (40).

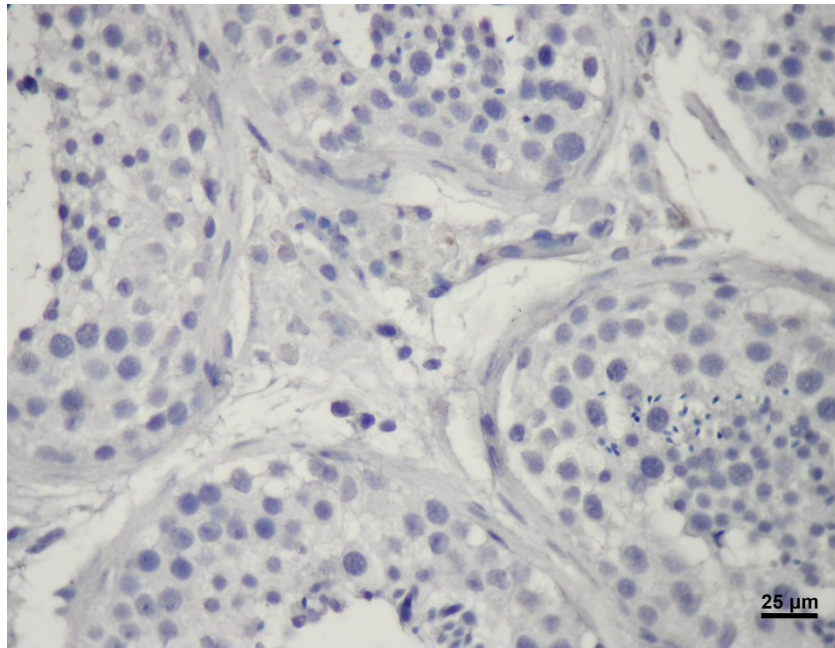
Brojne Leydigove stanice (u bioptičkom materijalu kako pacijenata s OA tako i NOA) s pozitivnim signalom u citoplazmi nađene su pri imunohistokemijskom bojanju protutijelom na testosteron (Slike 29-35), a signal dobiven uz pomoć protutijela protiv INSL3 pokazao se još i osjetljivijim markerom Leydigovih stanica (Slike 36-42). S oba protutijela signal se uočava u citoplazmi, u obliku malih zrnaca. Oba biljega Leydigovih stanica znatno su olakšala prepoznavanje tih stanica tijekom morfometrijske (stereološke) analize.



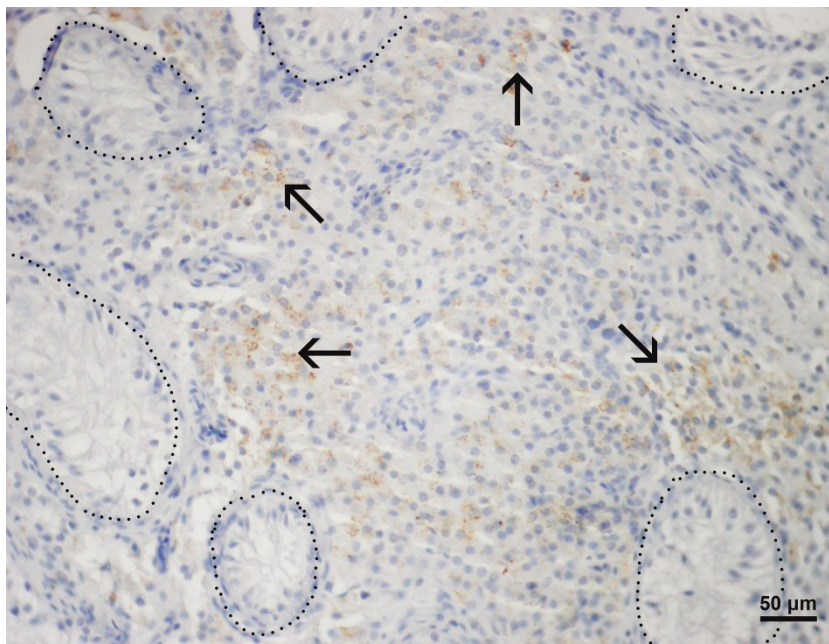
Slika 29. Leydigove stanice u intersticiju OA pacijenta, pozitivne na testosteron (→). Točkasto su ocrtni tubuli u kojima postoji normalna spermatogeneza. (DAB, kontrastirano hemalaunom, mjerilo = 50).



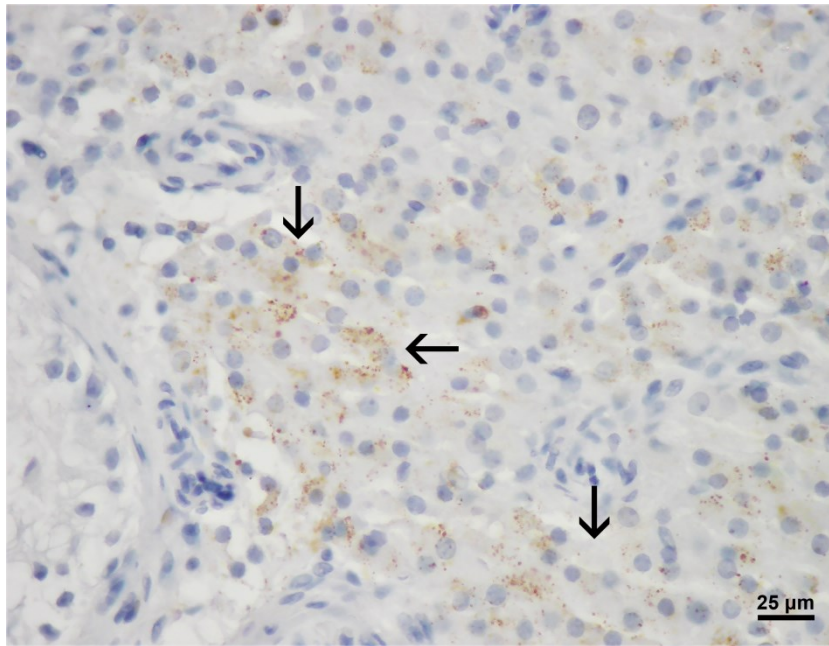
Slika 30. Detalj slike 29. Citoplazma Leydigovih stanica pozitivnih na testosteron u OA pacijenata. (DAB, kontrastirano hemalaunom, mjerilo = 25 μm).



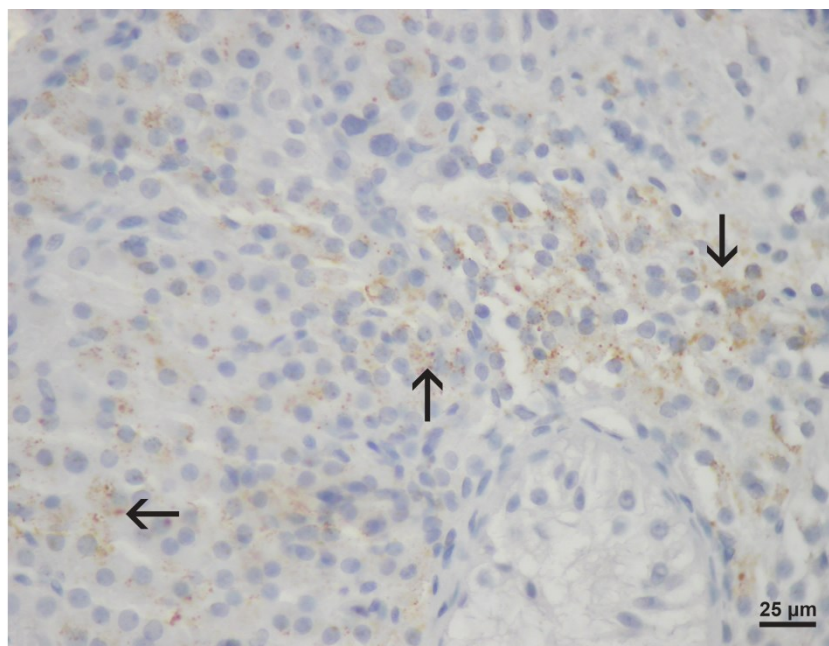
Slika 31. Biopsija testisa pacijenta s OA, negativna kontrola. (DAB, kontrastirano hemalaunom, mjerilo = 25 μm).



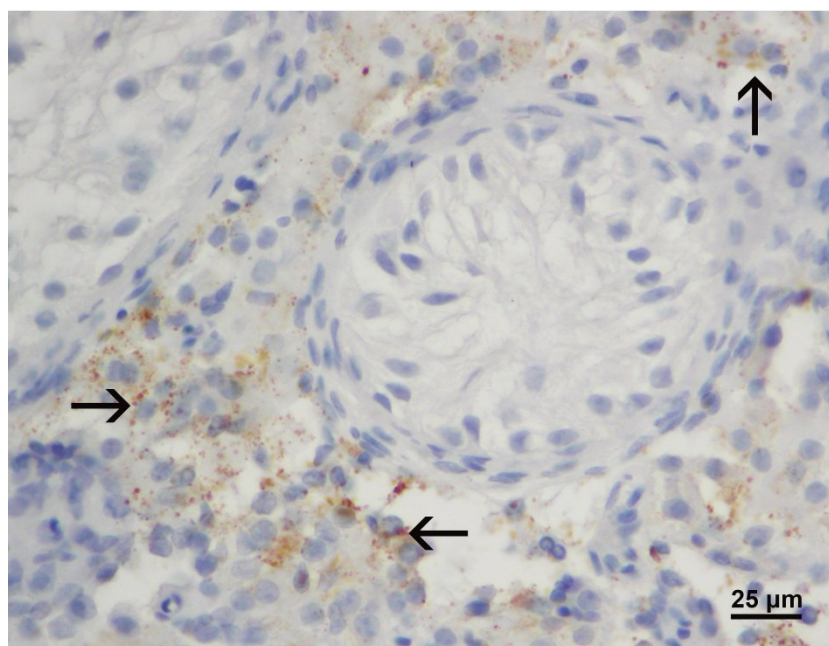
Slika 32. Brojne Leydigove stanice pozitivne na testosteron u intersticiju testisa pacijenta s NOA (\rightarrow). Uočava se poremećena morfologija testisa (sindrom „samo Sertolijevih stanica“). Točkasto su ocrtni tubuli bez sjemenskih stanica. (DAB, kontrastirano hemalaunom, mjerilo = 50 μm).



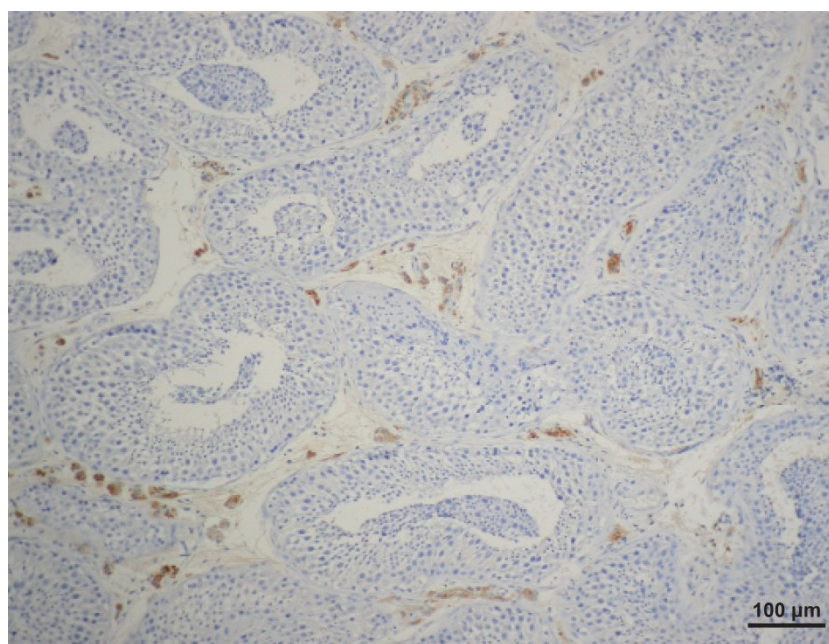
Slika 33. Detalj slike 26. Stanice pozitivne na testosteron (→) u intersticiju testisa pacijenta s NOA. (DAB, kontrastirano hemalaunom, mjerilo = 25 μ m).



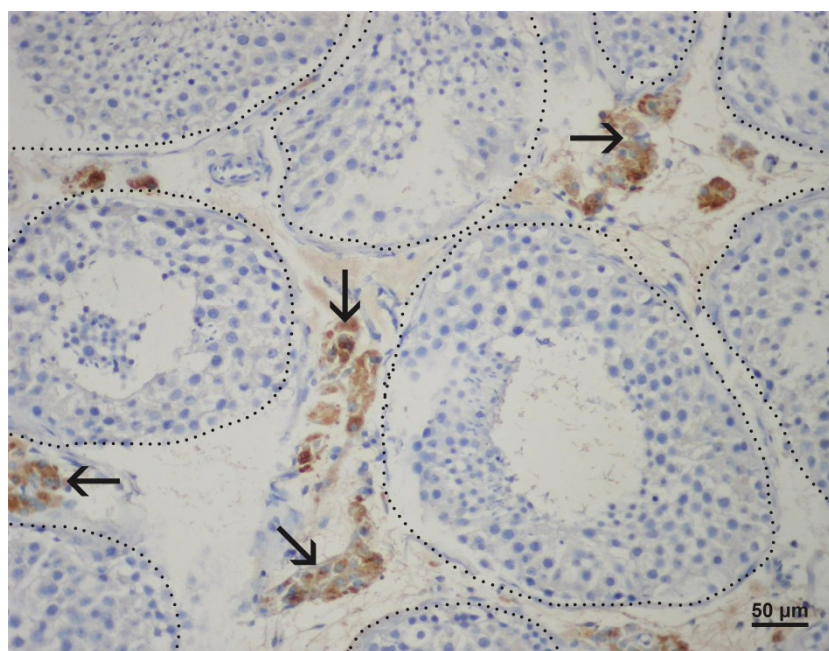
Slika 34. Stanice pozitivne na testosteron (→) u intersticiju testisa pacijenta s NOA. (DAB, kontrastirano hemalaunom, mjerilo = 25 μ m).



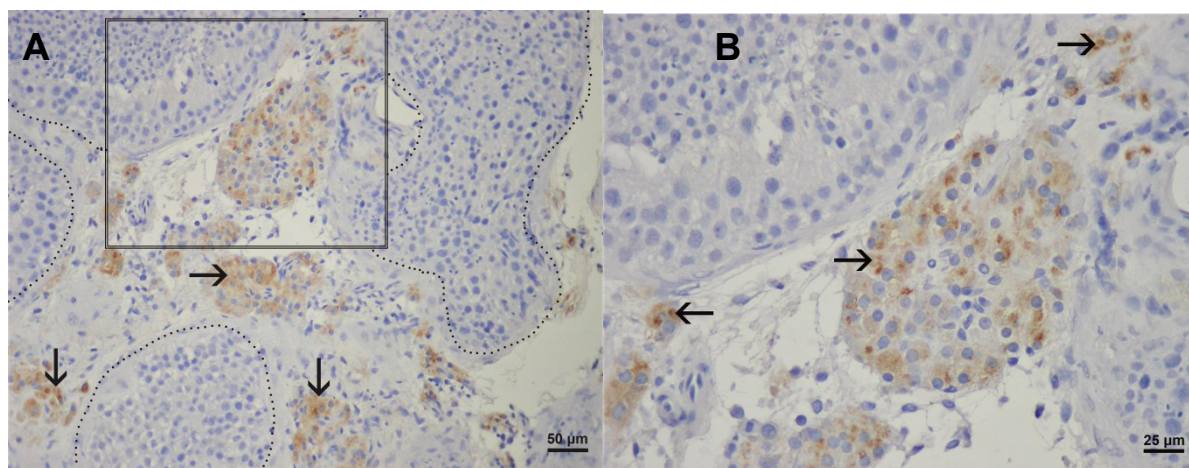
Slika 35. Bioptički uzorak pacijenta s NOA. Stanice pozitivne na testosteron (→) u intersticiju testisa pacijenta s NOA. U sredini se uočava tubul obložen samo Sertolijevim stanicama. (DAB, kontrastirano hemalaunom, mjerilo = 25 μm).



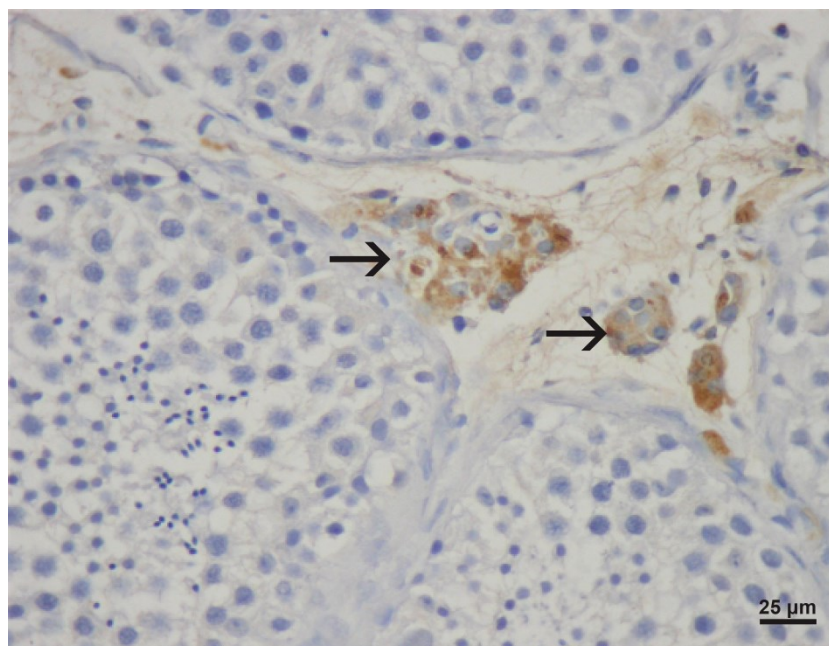
Slika 36. Stanice pozitivne na INSL3 (smeđe obojenje) u testisu pacijenta s OA. (DAB, kontrastirano hemalaunom, mjerilo = 100 μm).



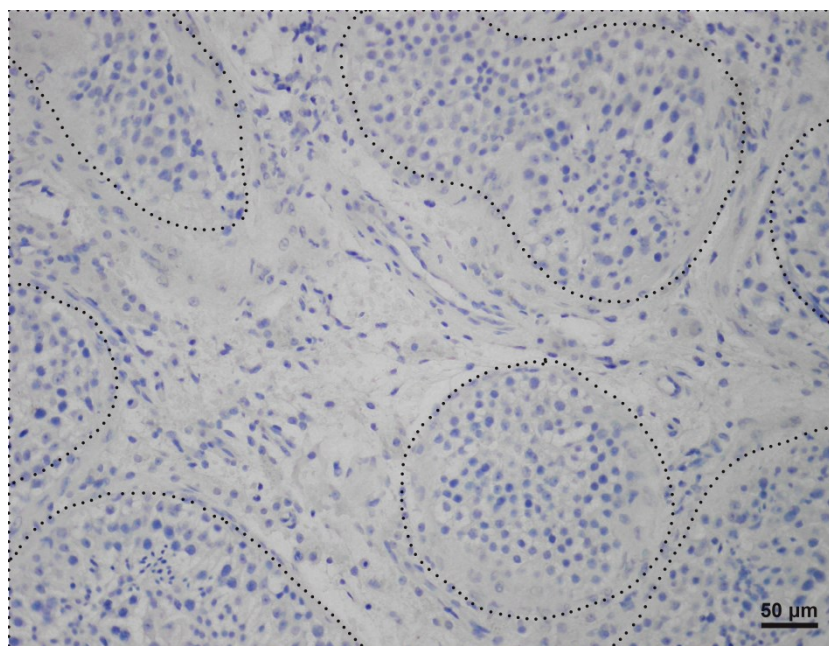
Slika 37. Stanice pozitivne na INSL3 (→) u intersticiju testisa pacijenta s OA. Točkasto su ocrtani tubuli normalne morfologije. (DAB, kontrastirano hemalaunom, mjerilo = 50 µm).



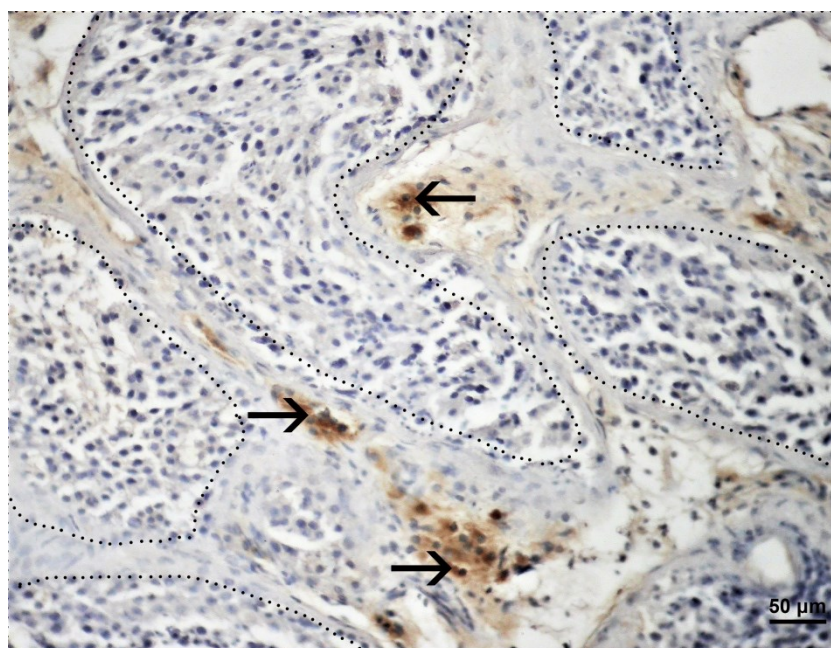
Slika 38. A, B Stanice pozitivne na INSL3 (→) u intersticiju testisa pacijenta s OA. **A** Točkasto su ocrtani tubuli normalne morfologije sa zrelim spermatidama. **B** Detalj slike A. (DAB, kontrastirano hemalaunom, mjerilo 50 µm /A/ i 25 µm /B/).



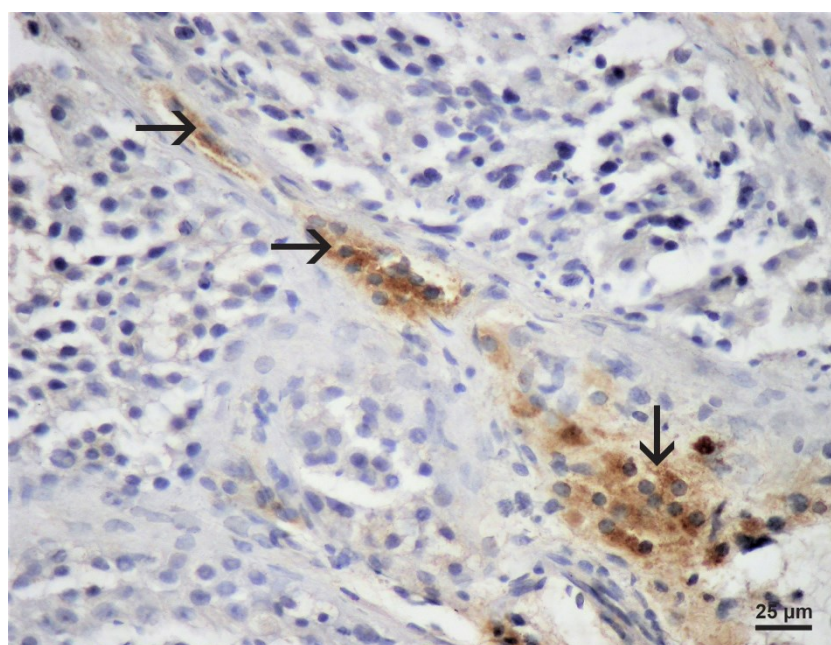
Slika 39. Stanice pozitivne na INSL3 (→) u intersticiju testisa pacijenta s OA, detalj. (DAB, kontrastirano hemalaunom, mjerilo = 25 μm).



Slika 40. Slika biopsije testisa pacijenta s OA, negativna kontrola. (DAB, kontrastirano hemalaunom, mjerilo = 50 μm).



Slika 41. Stanice pozitivne na INSL3 (→) u intersticiju testisa pacijenta s NOA. Točkasto su ocrtni sjemenski kanalići poremećene spermatogeneze, bez zrelih spermata. (DAB, kontrastirano hemalaunom, mjerilo = 50 μm).



Slika 42. Detalj slike 41. Stanice pozitivne na INSL3 (→) u morfološki poremećenom izgledu intersticija testisa pacijenta s NOA. (DAB, kontrastirano hemalaunom, mjerilo = 25 μm).

5.4. Rezultati morfometrijske (stereološke) analize

Obrada podataka dobivenih na uzorcima tkiva sjemenika kontrolne skupine (OA) i muškaraca s neopstruktivnom azoospermijom (NOA) pokazala je da nema normalne distribucije podataka, zbog čega su korišteni neparametrijski testovi (Mann-Whitney, Kruskal Wallis). Kruskal Wallis (Dunn's post-hoc test) test nije pokazao statističku značajnu razliku između ispitivanih skupina. Usporedbom numeričke gustoće ($N_{V_{LC}}$, broj Leydigovih stanica u jediničnom volumenu tkiva) lijevog i desnog sjemenika Mann Whitney testom nije dokazana statistička značajna razlika između ispitivanih skupina ($p=0.79$ i $p=0.49$). Usporedbom volumenske gustoće ($V_{V_{LC}}$, volumen Leydigovih stanica u jediničnom volumenu tkiva) lijevog i desnog sjemenika Mann Whitney testom dobivena je statistički značajna razlika između kontrolne i skupine pacijenata s NOA ($p<0.001$ i $p=0.0014$). Volumenska gustoća Leydigovih stanica u biopsijama pacijenata s NOA bila je značajno veća nego u kontrolne skupine. Rezultati su prikazani numerički u Tablicama 3 i 4 te Dijagramu 1.

	N_v(mm⁻²)/ Leydigove stanice			
	K lijevi testis	K desni testis	NOA lijevi testis	NOA desni testis
□	6243	6225	7188	7508
SD	3927	4533	5672	6602
SE	742,2	906,6	987,3	1167

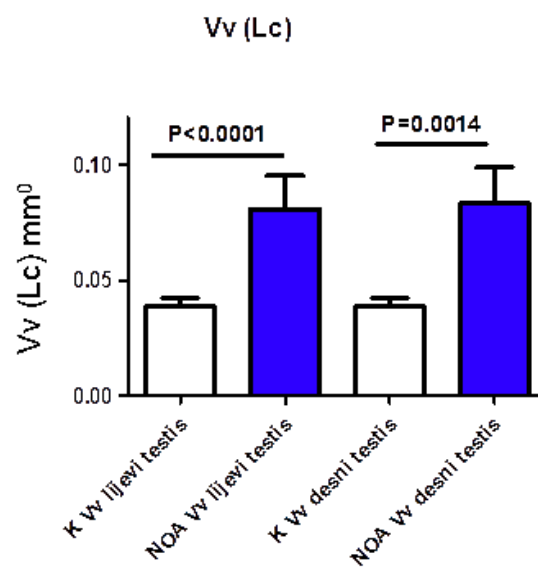
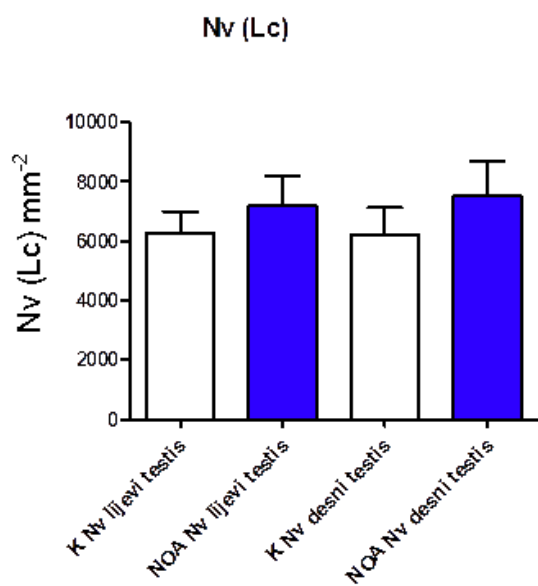
Tablica 3. Numerička gustoća Leydigovih stanica u biopsijama kontrolnih sjemenika s normalnom spermatogenezom te sjemenika pacijenata s NOA . Mann Whitney test. P je izračunat u odnosu na kontrolu. K – kontrolna skupina, NOA – skupina pacijenata s neopstruktivnom azoospermijom

	V_v(mm⁰)/ Leydigove stanice			
	K lijevi testis	K desni testis	NOA lijevi testis	NOA desni testis
□	0,03857	0,0384	0,08030 ^a	0,08281 ^b
SD	0,01957	0,01818	0,08278	0,08865
SE	0,003699	0,003637	0,01441	0,01567

^a P<0.0001, Mann Whitney test

^b P=0.0014, Mann Whitney test

Tablica 4. Volumenska gustoća Leydigovih stanica u biopsijama kontrolnih sjemenika s normalnom spermatogenezom te sjemenika pacijenata s NOA . Mann Whitney test. P je izračunat u odnosu na kontrolu. K - kontrola, NOA – neopstruktivna azoospermija.



Dijagram 1. Prikaz numeričke i volumenske gustoće Leydigovih stanica u kontrolnoj i NOA skupini. K - kontrola, NOA – neopstruktivna azoospermija

Analiza ukupnog broja (N_{Lc}) i volumena (V_{Lc}) Leydigovih stanica u cjelokupnom organu pokazala je da nema normalne distribucije podataka. Zbog toga su se koristili neparametrijski testovi (Mann-Whitney, Kruskal Wallis). Kruskal Wallis (Dunn's post-hoc test) test nije pokazao statističku značajnu razliku između kontrolne skupine s očuvanom spermatogenezom i skupine pacijenata s NOA. Analiza ukupnog broja Leydigovih stanica Mann Whitney testom pokazala je statistički značajnu razliku između kontrolne skupine i pacijenata s NOA ($p=0.0026$ za lijevi testis i $p=0.0138$ za desni testis). Pri tome je broj ukupni broj Leydigovih stanica u sjemenicima pacijenata s NOA bio statistički manji nego li u kontrolne skupine. Analiza ukupnog volumena Ledigovih stanica u sjemenicima ispitivanih skupina pacijenata pokazala je da nema statistički značajne razlike ($p=0.199$ za lijevi i $p=0.131$ za desni testis). Rezultati su prikazani numerički u Tablicama 5 i 6 te Dijagramu 2.

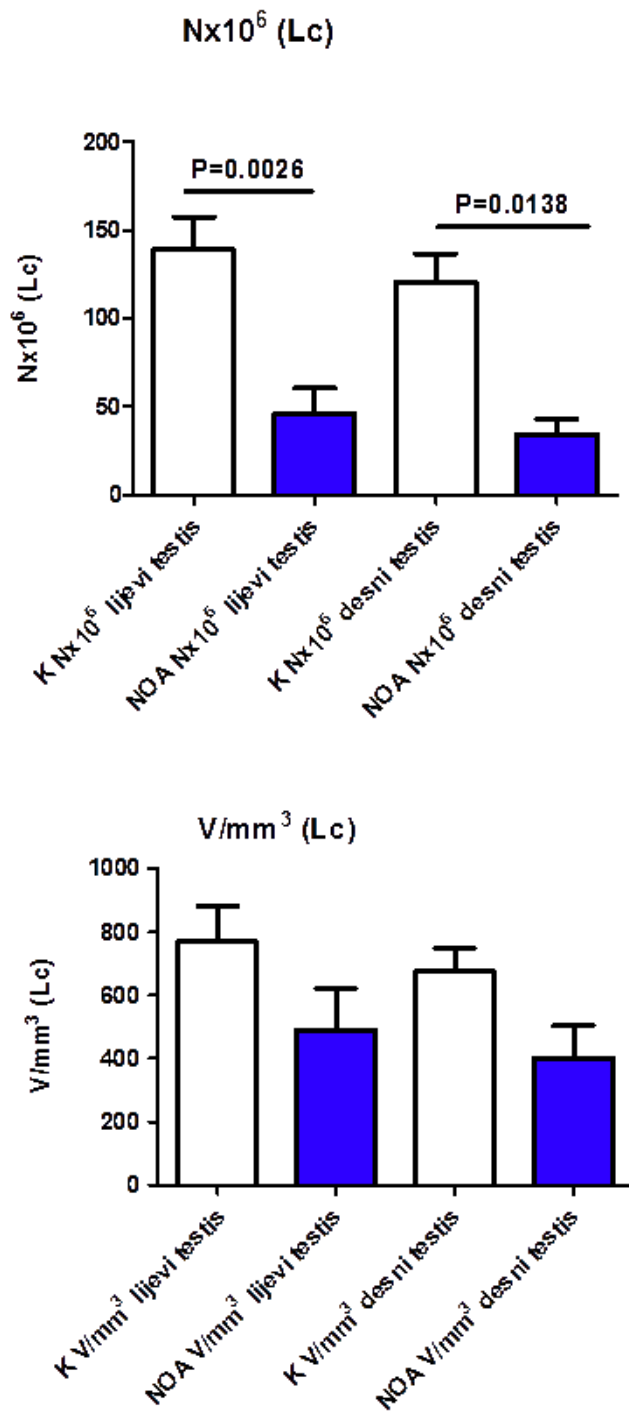
Nx10⁶/ Leydigove stanice				
	K lijevi testis	K desni testis	NOA lijevi testis	NOA desni testis
□	138,9	120,3	45,96 ^a	34,41 ^b
SD	81,44	67,18	38,39	16,66
SE	18,68	16,29	14,51	8,331

a P=0.0026, b P=0.0138

Tablica 5. Nx10⁶ Leydigovih stanica u biopsijama kontrolnih testisa sa normalnom spermatogenezom te NOA testisa. Mann Whitney test. P je izračunat u odnosu na kontrolu.

V/mm³ / Leydigove stanice				
	K lijevi testis	K desni testis	NOA lijevi testis	NOA desni testis
□	768,7	676,0	490,1	402,5
SD	490,6	302,9	349,6	204,1
SE	112,6	73,46	132,1	102,0

Tablica 6. V/mm³ Leydigovih stanica u biopsijama kontrolnih testisa sa normalnom spermatogenezom te NOA testisa. Mann Whitney test. P je izračunat u odnosu na kontrolu.



Dijagram 2. Prikaz ukupnog broja i volumena Leydigovih stanica u cjelokupnom sjemeniku kontrolne skupine i pacijenata s NOA. K - kontrola, NOA – neopstruktivna azoospermija

6. RASPRAVA

Rezultati ove studije su pokazali potpuno normalnu histološku sliku i raspodjelu stanica sjemenskog epitela i intersticija u kontrolnoj skupini tj. bolesnika s opstruktivnom azoospermijom (OA). U skoro svim bioptičkim uzorcima kontrolne skupine mogli su se vidjeti pojedini razvojni stadiji spermatogeneze karakteristični za ciklus sjemenskog epitela (8,17,31). Između tako očuvanih sjemenskih kanalića nalazilo se rahlo vezivo intersticija. Unutar veziva, intersticijske Leydigove stanice su se mogle vidjeti u manjim skupinama od 5-25 stanica što odgovara njihovoj uobičajenoj slici (10,17,30).

Kao posljedica opsežne pregradnje parenhima sjemenika, u biopsijama neplodne skupine muškarca s neopstruktivnom azoospermijom (NOA) najčešće se mogla vidjeti slika tzv. „mješovite atrofije sjemenskih kanalića“ (3,5,30-32). Kanalići su pokazivali različit stupanj oštećenja sjemenskog epitela koji je varirao od spermatidnog „stopa“ (Johnsenov „skor“ 8-7) do slike sindroma „samo Sertolijevih stanica“ ili tubularne fibroze (potpuno fibrozirani kanalići pretvoreni u tračke veziva). U sklopu mješovite atrofije kanalići u kojima se sjemenski epitel sastojao samo iz Sertolijevih (potpornih) stanica, Johnsenov „skor“ je bio izrazito nizak - 2. Sertolijeve stanice su često imale izrazito velike vakuole u svojoj citoplazmi zbog gubitka sjemenskih stanica, što odgovara promjenama ovih stanica opisanim u literaturi (10,31). Bazalna membrana sjemenskog epitela je većinom bila zadebljana, a unutar lamine proprije mogao se vidjeti nagomilani hijalini materijal (hijalinizacija stijenke sjemenskih kanalića). Hijalinizacija se redovito odvijala u području između bazalne membrane i prvog sloja peritubularnih (mioidnih stanica). Uz intenzivnu hijalinizaciju neki kanalići su bili u potpunosti prožeti vezivom, a u njima je nedostajao lumen kao i

sjemenski epitel. Radilo se o tzv. „tubularnim sjenama“ (Johnsenov „skor“ 1). Sve ove gore opisane promjene odgovaraju karakterističnim promjenama parenhima sjemenika u pacijenata s NOA (26,27,30,31).

Osim slike „mješovite atrofije“ sjemenskih kanalića, u bioptičkim komadićima sjemenika pacijenata s NOA mogle su se zamijetiti različite slike zastoja spermatogeneze (tzv. maturacijski arest) (3,26,27). U slučaju blažeg zastoja spermatogeneze, sjemenski epitel obilovao je nezrelim spermatidama dok su se u samo nekim kanalićima mogle vidjeti i pojedinačne zrele spermatide (Johnsenov „skor“ 8-6). Veći broj zrelih spermatida i spermiji su u tim slučajevima nedostajali. U bioptičkim uzorcima sa spermatocitnim „stopom“ (Johnsenov „skor“ 5-4) sjemenski epitel se sastojao samo iz potpornih Sertolijevih stanica, spermatogonija te spermatocita I. reda, dok su spermatocite II. reda bile rijetke.

U bioptičkim uzorcima sjemenika bolesnika s NOA intersticij je sadržavao Leydigove stanice raznolike morfologije. Promatrajući tkivo intersticija, mogla se zapaziti i sljedeća pojava: neki dijelovi intersticija sjemenika pacijenata s NOA bili su intenzivno fibrozirani, s obilatom prisutnošću fibroblasta i fibrocita te međustaničnom tvari. Radilo se o očitoj intersticijskoj fibrozi pri čemu su u intersticiju preostale malobrojne Leydigove stanice, često izdužene citoplazme i okružene bogatim vezivnim tkivom.

Rezultati imunohistokemijskog dijela ove studije ukazali su na izrazite razlike između kontrolne skupine (OA) i pacijenata s NOA. U pacijenata s OA dokazana je izrazita prisutnost biljega staničnog umnažanja Ki-67 unutar sjemenskih kanalića, osobito u spermatogonijama. Pripadajući intersticij bio je negativan. Međutim, u težim slučajevima NOA (sindrom samo Sertolijevih stanica, tubularna fibroza) je

izražaj ovog biljega izostao. Ekspresija Ki-67 se također nije mogla dokazati u intersticiju pacijenata s NOA. Ovo se osobito odnosi na manje ili/i veće skupine Leydigovih stanica koje nisu bile pozitivne na Ki-67.

Rezultati morfometrijske (stereološke) analize pokazuju kako je volumenska gustoća Leydigovih stanica u biopsijama pacijenata s NOA bila značajno veća nego u kontrolne skupine, no radi se relativnoj stereološkoj varijabli koja oslikava promjene u jediničnom volumenu tkiva, a ne cjelokupnom organu (38,39). Analiza ukupnog broja (N_{Lc}) i volumena (V_{Lc}) Leydigovih stanica u cjelokupnom organu pokazala je da nema normalne distribucije podataka. Analiza ukupnog broja Leydigovih stanica Mann Whitney testom pokazala je statistički značajnu razliku između kontrolne skupine i pacijenata s NOA. Pri tome je broj ukupni broj Leydigovih stanica u sjemenicima pacijenata s NOA bio manji nego li u kontrolne skupine.

Većina novih znanstvenih studija ukazuje na činjenicu da je 15% parova regenerativne dobi neplodno. U 50% slučajeva uzrok neplodnosti je muški čimbenik. Uzroci muške neplodnosti su razni; međutim, čak i nakon detaljnje obrade se ponekad ne može otkriti uzrok. Dokazano je kako su upravo infekcije i upalni procesi odgovorni za nastanak muške neplodnosti (41-43). Spolno prenosive bolesti kao što su Chlamidija trachomatis, Ureaplasme, E. Coli i dr. uzlaznim putem mogu uzrokovati infekciju epididimisa i testisa što dovodi do niza upalnih odgovora koji pak mogu prouzročiti propadanje sjemenskog epitela te posljedičnog stvaranja fibroze. Osim spolno prenosivih bolesti, infekciju i upalni odgovor mogu uzrokovati i neke sistemske virusne upale koje hematogenim širenjem mogu uzrokovati infekciju i upalu u testisima (43-45). Sami patogeni, njihove sastavnice ili pak upalni čimbenici mogu prouzročiti nepopravljiva (ireverzibilna) oštećenja testisa i epididimisa.

Dijagnoza upale se postavlja na temelju kliničke slike i laboratorijskim testovima. Nažalost, velika većina bolesnika nema nikakve simptome (asimptomatski bolesnici) te razvijaju upalne promjene testisa (tzv. „tihi orhitis“ ili „silent orchitis“) koje se ne prepoznaju na vrijeme i vode u trajno oštećenje sjemenskog epitela (46-48). Čak i kada se neke upale prepoznaju na vrijeme i provede specifično antimikrobno liječenje, gotovo 30% bolesnika ima neki oblik subfertiliteta. Za dobivanje pravilne dijagnoze i mjesta infekcije potrebno je kod simptomatskih, ali i asimptomatskih bolesnika provesti mikrobiološko testiranje. Uzimanje uzorka urina daje podatke o patogenima mokraćne cijevi. Uzorkovanje urina nakon masaže prostate daje podatke o uzročnicima upale prostate dok mikrobiološka analiza ejakulata daje podatke o uzročnicima unutar sjemenika. Liječenje je konzervativno uz ciljanu terapiju antibioticima kroz 2-4 tjedna, ali se mogu davati i nesteroidni antireumatici (NSAIR), preparati kao što su diklofenak (tijekom 3-6 tjedana uz vitamin E). Često ne dolazi do oporavka spermatogeneze već do ireverzibilnih promjena uz fibrozu te se tada može planirati kombinirani TESE/ICSI postupak (43,49).

Nekoliko studija je istraživalo utjecaj upalnih čimbenika na razvoj testikularne intersticijske fibroze i propadanje sjemenskog epitela. Rezultati pokazuju da su razina aktivina A i ključnih fibrogenih proteina povećani u biopsijama sjemenika čovjeka s leukocitnim infiltratima i oštećenom spermatogenezom, ali jednako tako i u eksperimentalnim mišjim autoimunim orhitisima (EAO) (49). Pri tome aktivin A stimulira stvaranje fibroze oko peritubularnih stanica. EAO karakterizira proizvodnja testikularnih auto-antitijela, povišene razine medijatora upale, uključujući tumorski čimbenik nekroze (TNF) i aktivin A, leukocitna intersticijska infiltracija, teška

oštećenja sjemenskih kanalića, fibroza i apoptoza sjemenskih stanica nalik histopatološkoj slici nekih slučajeva idiopatskog poremećaja spermatogeneze u neplodnih muškaraca (41,49-51).

Aktivin A je ključni regulator fibroze i upale u različitim tkivima, čime se ističe njegov potencijal kao ciljne molekule u dijagnostici i liječenju. Regulira fibrozu poticanjem proliferacije i diferencijacije fibroblasta u miofibroblaste. Stimulirani miofibroblasti su zapravo ključne stanice koje proizvode prevelike količine kolagena tipa I i III te fibronektina što do dovodi do stvaranja fibroze. Patohistološka analiza biopsija testisa dobivenih u asimptomatskih neplodnih muškaraca pokazala je izraženu infiltraciju intersticija imunskim stanicama u približno 30% slučajeva, što se podudaralo s gubitkom sjemenskog epitela, zadebljanjem lamine proprije i tubularnom fibrozom (42,43,52,53).

Osim upalno-imunosnih zbivanja posredovanih raznim bakterijskim i virusnim infekcijama, također su opisane slične promjene kod raznih sistemskih bolesti kao što su: vaskulitisi, sistemski lupus eritematodes, šećerna bolest i dr. (54-58). Ostaje pitanje zbog čega dolazi uopće do gore opisanih imunsko posredovanih promjena. Naime, vjeruje se kako testis ima posebnu imunsku modulaciju zbog tri razloga. Jedan od razloga je čvrsta krvno-testikularna barijera koju čine potporne Sertolijeve stanice koje svojim jakim međustaničnim vezama ne dozvoljavaju prodiranje upalnih stanica unutar sjemenskih kanalića (59). Drugi razlog je pojačani izražaj imunoregulacijskih i imunosupresivnih čimbenika koje izlučuju Sertolijeve stanice, peritubularne stanice, Leydigove stanice i makrofazi (60). Kao primjer, Sertolijeve stanice imaju nekoliko imunosupresivnih svojstava, poput proizvodnje galektin-1 i drugih imunoregulacijskih molekula. U upalnim uvjetima, Sertolijeve stanice

oslobađaju protuupalne citokine i molekule poput aktivina A, što može uravnotežiti prekomjerni imunski odgovor (61,62). Kao treći razlog se opisuje prisutnost imunsko-regulacijskih stanica unutar sjemenika, poglavito makrofaga (63,64). Zbog svega gore navedenog se vjeruje, bilo da se radilo o zaraznim ili ne-zarazno imunskim međusobnim djelovanjima, dolazi do proboja krvno-testikularne barijere, ulaska upalnih stanica unutar sjemenskih kanalića, stvaranja protutijela protiv vlastitih spermija te kaskade citokinskih odgovora koji potiču stvaranje fibroze i smanjenje volumena testisa (41-43).

Hipoteza ove doktorske disertacije je bila kako se Leydigove stanice umnažaju i dijele. Obradom podataka dobivenih iz skupine muškaraca s očuvanom spermatogenezom i neplodnih muškaraca dobiveni su drugačiji rezultati. Nije dokazano da se Leydigove stanice umnažaju. Naprotiv, rezultati ovog rada pokazuju da je broj Leydigovih stanica manji u skupini neplodnih muškaraca s NOA. S druge strane, kvalitativna histološka analiza ukazuje na žarišne infiltrate upalnih stanica unutar rahlog veziva intersticija i izraženu intersticijsku fibrozu u ovih pacijenata. Rezultati ovog istraživanja mogu se objasniti gore navedenim podacima iz literature koji opisuju mehanizme smanjenja volumena testisa, gubitak sjemenskih stanica i oštećenje sjemenskih kanalića. Usporeno s oštećenjem tubularnog odjeljka sjemenika u nekim slučajevima dolazi do intezivne fibroze intersticijskog odjeljka što posljedično dovodi do značajnog oštećenja Leydigovih stanica koje budu zamijenjene vezivnim tkivom.

7. ZAKLJUČCI

1. Leydigove stanice se ne umnažaju u skupini muškaraca s NOA. Stereološka analiza ukupnog broja Leydigovih stanica (u cjelokupnom sjemeniku) u skupini pacijenata s NOA ukazuje na njihovo statistički značajno smanjenje u odnosu na kontrolnu skupinu.
2. Volumeni sjemenika u bolesnika s NOA su znatno manji nego u kontrolnoj skupini.
3. U nekih bolesnika s NOA opažene su izrazite nakupine (infiltrati) upalnih stanica koje su vjerojatno najodgovornije za posljedičnu intersticijsku fibrozu.
4. U pacijenata s NOA postoji izražena fibroza intersticijskog odjeljka sjemenika.
5. Dijagnoza upalnog i imunosnog odgovora unutar testisa se teško postavlja, često je potrebna biopsija sjemenika.
6. Mogući daljnji oblici liječenja NOA mogli bi biti usmjereni na sprječavanje intersticijske fibroze i oporavak funkcije Leydigovih stanica (npr. ciljani antibiotici i nesteroidni antireumatici).

8. SAŽETAK

Hipertrofija i hiperplazija Leydigovih stanica u muškaraca s neopstruktivnom azoospermijom

Dinko Hauptman

Neopstruktivna azoospermija (NOA) je oblik muške neplodnosti uzrokovan poremećajima parenhima sjemenika i oštećenjem spermatogeneze. Biopsije sjemenika muškaraca s NOA često pokazuju značajne histološke promjene kao što su oštećenje sjemenskih kanalića i nakupljanje Leydigovih stanica intersticija sjemenika koje katkada mogu formirati mikronodule. Cilj ovog rada je bio istražiti prirodu promjena Leydigovih stanica u pacijenata s NOA, poglavito je li došlo do njihovog stvarnog umnažanja. Kvalitativna histološka analiza kontrolne skupine pacijenata (muškarci s opstruktivnom azoospermijom i u potpunosti očuvanom morfologijom parenhima sjemenika) i biopsija pacijenata s NOA pokazala je značajnu razliku u stupnju očuvanosti spermatogeneze i morfologiji Leydigovih stanica. Osim oštećenja spermatogeneze, u skupini neplodnih muškaraca s NOA Leydigove stanice su katkad bile izrazito obilate citoplazme i organizirane u veće nakupine. Međutim, u značajnom broju uzoraka pacijenata s NOA, dokazana je i znakovita fibroza intersticijskog odjeljka, katkada sa značajnom prisutnošću upalnih stanica (mononukleara). Kako bi se mogla izvršiti kvantitativna (morfometrijska) analiza, Leydigove stanice su obilježene imunohistokemijski, a histološki rezovi kontrolne i skupine s NOA podvrgnuti stereološkoj analizi. Rezultati stereološke analize su pokazali da nije došlo do povećanja broja Leydigovih stanica; dapače, usporedbom ispitivanih skupina pacijenata dokazan je pad njihova broja u bioptičkim uzorcima pacijenata s NOA. Ovo smanjenje broja Leydigovih stanica može se tumačiti prethodnim upalnim promjenama unutar intersticija sjemenika koje izazivaju posljedičnu intersticijsku fibrozu. Intersticijska fibroza dovodi do propadanja Leydigovih stanica i redukcije njihovog broja. Moguća primjena nesteroidnih antireumatika i drugih lijekova koji preveniraju ili smanjuju fibrozu mogla bi možda dovesti i do oporavka Leydigovih stanica, ključnih za normalno odvijanje spermatogeneze.

Ključne riječi: azoospermija, Leydigove stanice, hiperplazija, stereologija

9. SUMMARY

Hypertrophy and hyperplasia of Leydig cells in men with non-obstructive azoospermia

Dinko Hauptman,

PhD Thesis 2020

Non-obstructive azoospermia (NOA) is a form of male infertility caused by disorders of the testicular parenchyma and impaired spermatogenesis. This study aimed to investigate the nature of Leydig cell changes in patients with NOA, especially whether their actual proliferation occurred. Qualitative histological analysis of the control group of patients (men with obstructive azoospermia and fully preserved morphology of the testicular parenchyma) and biopsies of patients with NOA showed a significant difference in the degree of preservation of spermatogenesis and morphology of Leydig cells. In the group of infertile men with NOA Leydig cells sometimes displayed an abundant cytoplasm and were organized into larger clusters. However, in some samples from patients with NOA, significant fibrosis of the interstitial compartment has been demonstrated, often with a presence of inflammatory cells (mononuclear leukocytes). The results of the stereological analysis showed that there was no increase in the number of Leydig cells; on the contrary, the comparison of the examined groups of patients showed a decrease in their number in the biopsy samples of patients with NOA. This decrease in the number of Leydig cells can be explained by previous inflammatory changes within the testicular interstitium that cause consequent interstitial fibrosis.

Key words: azoospermia, Leydig cells, hyperplasia, stereology

10. LITERATURA

1. Donoso P, Tournaye H, and Devroey P. Which is the best sperm retrieval technique for non-obstructive azoospermia? A systematic review. *Hum Reprod Update*. 2007;13:539-549.
2. Söderström KO. Leydig cell hyperplasia. *Arch Androl*. 1986;17(1):57-65.
3. Jezek D, Knuth UA, Schulze W. Successful testicular sperm extraction (TESE) in spite serum follicle stimulating hormone and azoospermia: correlation between testicular morphology, TESE results, semen analysis and serum hormone values in 103 infertile men. *Hum Reprod*. 1998; 13:1230-4.
4. Bergmann M, Behre HM, Nieschlag E. Serum FSH and testicular morphology in male infertility. *Clin Endocrinol. (Oxf)* 1994;40:133-6.
5. Ježek D, Knežević N, Kalanj-Bognar S, Vukelić Z, Krhen I. From testicular biopsy to human embryo. *Verh Dtsch Ges Pathol*. 2004;88:136-43.
6. Naughton CK, Nadler RB, Basler JW, Humphrey PA. Leydig cell hyperplasia. *Br J Urol*. 1998;81(2):282-9.
7. Tash JA, McCallum S, Hardy MP, Knudsen B, Schlegel PN. Men with nonobstructive azoospermia have Leydig cell hypertrophy but not hyperplasia. *J Urol*. 2002;168(3):1068-70.
8. Trainer TD. Histology of the normal testis. *Am J Surg Pathol*. 1987;11:797-809.
9. Skinner MK. Cell-cell interactions in the testis. *Ann NY Acad Sci*. 1987; 513:158-171.
10. Paniagua R, Rodriguez MC, Nistal M, Fraile B, Regadera J, Amat P. Changes in surface area and number of Leydig cells in relation to the 6 stages of the human seminiferous epithelium. *Anat Embryol*. 1988;178:423-427.
11. Sharpe RM. Paracrine control of the testis. *Clin Endocrinol Med*. 1986;15: 185-207.
12. Cyr DG, Gregory M, Dubé E, Dufresne J, Chan PT, Hermo L. Orchestration of occludins, claudins, catenins and cadherins as players

- involved in maintenance of the blood-epididymal barrier in animals and humans. *Asian J Androl.* 2007;9:463-75.
13. Tindall DJ, Rowley DR, Murthy L, Lipshultz LI, Chang CH. Structure and biochemistry of the Sertoli cells. *Int Rev Cytol.* 1985;94:127-149.
 14. Schulze C. Sertoli cells and Leydig cells in man. *Adv Anat Embryol Cell Biol.* 1984;88:1-104.
 15. Mendis-Handagama SM, Siril Ariyaratne HB. Leydig cells, thyroid hormones and steroidogenesis. *Indian J Exp Biol.* 2005;43:939-62.
 16. Pelzman DL, Orwig KE, Hwang K. Progress in translational reproductive science: testicular tissue transplantation and in vitro spermatogenesis. *Fertil Steril.* 2020;113(3):500-9.
 17. Jezek D, Kozina V, Vukasović A. Normal morphology of the human testis and epididymis. U: Jezek D, Atlas on the human testis: normal morphology and pathology. London: Springer Verlag; 2013. Str. 77-98.
 18. Griswold MD. Protein secretions of Sertoli cells. *Int Rev Cyt.* 1988; 110:133-156.
 19. Kordić M, Tomić D, Soldo D, Hauptman D, Jezek D. Reinke's crystals in perivascular and peritubular Leydig cells of men with non-obstructive and obstructive azoospermia: a retrospective case control study. *Croat Med J.* 2019;60(2):158-165.
 20. de Kretser DM. Editorial: Is spermatogenic damage associated with Leydig cell dysfunction? *J Clin Endocrinol Metab.* 2004;89(7):3158-60.
 21. Lombardo F, Sgrò P, Salacone P, Gilio B, Gandini L, Dondero F, Jannini EA, Lenzi A. Androgens and fertility. *J Endocrinol Invest.* 2005;28(3 Suppl):51-5.
 22. Shima Y. Development of fetal and adult Leydig cells. *Reprod Med Biol.* 2019;18(4):323-330.
 23. Ye L, Li X, Li L, Chen H, Ge RS. Insights into the development of the adult Leydig cell lineage from stem Leydig cells. *Front Physiol.* 2017;8:430.
 24. Adamczewska D, Slowikowska-Hilczer J, Marchlewska K, Walczak-Jedrzejowska R. Features of gonadal dysgenesis and Leydig cell impairment in testes with Sertoli cell-only syndrome. *Folia Histochem Cytobiol.* 2020;58(2):73-82.

25. Shiraishi K, Matsuyama H. Gonadotropin actions on spermatogenesis and hormonal therapies for spermatogenic disorders [Review]. *Endocr J.* 2017;27;64(2):123-131.
26. Skakkebaek NE, Rajpert-De Meyts E, Main KM. Testicular dysgenesis syndrome: an increasingly common developmental disorder with environmental aspects. *Hum Reprod.* 2001;16:972-978.
27. Anderson A-M, Jorgensen N, Larsen LF, Rajpert-De Meyts E, Skakkebaek NE. Impaired Leydig cell function in infertile men: a study of 357 idiopathic infertile men and 318 proven fertile controls. *J Clin Endocrinol Metab.* 2004;89:3161-3167.
28. Nozu K, Matsura S, Catt KJ, Dufau ML. Modulation of Leydig cell androgen biosynthesis and cytochrome P-450 levels during estrogen treatment and human chorionic gonadotropin-induced desensitization. *J Biol Chem.* 1981;256:10012-17.
29. Westerveld GH, Gianotten J, Leschot NJ, van der Veen F, Repping S, Lombardi MP. Heterogenous nuclear ribonucleoprotein G-T (HNRNP G-T) mutations in men with impaired spermatogenesis. *Mol Hum Reprod.* 2004;10:265-269.
30. Holstein AF, Wulfhekel U. Die Semidünnchnitt-Technik als Grundlage für eine cytologische Beurteilung der Spermatogenese des Menschen. *Andrologia.* 1971;3:65-9.
31. Holstein AF, Schulze W, Breucker H. Histopathology of human testicular and epididymal tissue. U: Hargreave TB, ur. *Male Infertility.* New York: Springer-Verlag; 1994. Str. 105-148.
32. Sabattini E, Bisgaard K, Ascani S, Poggi S, Piccioli M, Ceccarelli C, i sur. The EnVision++ system: a new immunohistochemical method for diagnostics and research. Critical comparison with the APAAP, ChemMate, CSA, LABC, and SABC techniques. *J Clin Pathol.* 1998;51(7):506-11.
33. Plazibat M, Katusic Bojanac A, Himerleich Peric M, Gamulin O, Rasic M, Radonic V, i sur. Embryo-derived teratoma in vitro biological system reveals antitumor and embryotoxic activity of valproate. *Febs J.* 2020;13(10):15248.

34. Bruno S, Darzynkiewicz Z. Cell cycle dependent expression and stability of the nuclear protein detected by Ki-67 antibody in HL-60 cells. *Cell Prolif.* 1992;25(1):31-40.
35. Darzynkiewicz Z, Zhao H, Zhang S, Lee MY, Lee EY, Zhang Z. Initiation and termination of DNA replication during S phase in relation to cyclins D1, E and A, p21WAF1, Cdt1 and the p12 subunit of DNA polymerase δ revealed in individual cells by cytometry. *Oncotarget.* 2015;6(14):11735-50.
36. Bolender RP, Hyde DM, DeHoff RT. Lung morphometry: a new generation of tools and experiments for organ, tissue, cell, and molecular biology. *Am J Physiol.* 1993;265:L521-548.
37. Gundersen HJ. Stereology: the fast lane between neuroanatomy and brain function-or still only a tightrope? *Acta Neurol Scand Suppl.* 1992;137:8-13.
38. Elias H, Hyde DM. Elementary stereology. *Am J Anat.* 1980;159:411-446.
39. Kališnik M. Temelji stereologije. *Acta Stereologica.* 1985;4:1-148.
40. Ivell R, Wade JD, Anand-Ivell R. INSL3 as a biomarker of Leydig cell functionality. *Biol Reprod.* 2013;13;88(6):147.
41. Kauerhof AC, Nicolas N, Bhushan S, Wahle E, Loveland KA, Fietz D, i sur. Investigation of activin A in inflammatory responses of the testis and its role in the development of testicular fibrosis. *Hum Reprod.* 2019;34(8):1536-1550.
42. Schuppe HC, Pilatz A, Hossain H, Diemer T, Wagenlehner F, Weidner W. Urogenital Infection as a risk factor for male infertility. *Dtsch Arztebl Int.* 2017;114(19):339-346.
43. Fijak M, Pilatz A, Hedger MP, Nicolas N, Bhushan S, Michel V, i sur. Infectious, inflammatory and 'autoimmune' male factor infertility: how do rodent models inform clinical practice? *Hum Reprod Update.* 2018;1;24(4):416-441.
44. Pleuger C, Silva EJR, Pilatz A, Bhushan S, Meinhardt A. Differential immune response to infection and acute inflammation along the epididymis. *Front Immunol.* 2020;27;11:599594. doi: 10.3389/fimmu.2020.599594. PMID: 33329594; PMCID: PMC7729520.

45. Wijayarathna R, Pasalic A, Nicolas N, Biniwale S, Ravinthiran R, Genovese R, i sur. Region-specific immune responses to autoimmune epididymitis in the murine reproductive tract. *Cell Tissue Res.* 2020;381(2):351-360.
46. Neelaranjitharajah PA. An unusual presentation of tuberculous epididymo-orchitis: case report. *Genitourin Med.* 1986;62(1):61-2.
47. Shafik A, El-Sibal O, Shafik I. Electro-orchidogram: a non-invasive diagnostic tool in testicular pathologies. *Med Sci Monit.* 2006;12(8):MT51-5.
48. Solomon M, Henkel R. Semen culture and the assessment of genitourinary tract infections. *Indian J Urol.* 2017;33(3):188-193.
49. Nicolas N, Michel V, Bhushan S, Wahle E, Hayward S, Ludlow H, i sur. Testicular activin and follistatin levels are elevated during the course of experimental autoimmune epididymo-orchitis in mice. *Sci Rep.* 2017;13;7:42391.
50. Willems M, Vloeberghs V, Gies I, De Schepper J, Tournaye H, Goossens E, i sur. Testicular immune cells and vasculature in Klinefelter syndrome from childhood up to adulthood. *Hum Reprod.* 2020;35(8):1753-1764.
51. Tesi M, Lazzarini G, Magliaro C, Abramo F, Fanelli D, Miragliotta V, i sur. Age-related changes of seminiferous tubule morphology, interstitial fibrosis and spermatogenesis in dogs. *Anim Reprod Sci.* 2020;219:106534.
52. Jiang L, Liu B, Qi Y, Zhu L, Cui X, Liu Z. Antagonistic effects of activin A and TNF- α on the activation of L929 fibroblast cells via Smad3-independent signaling. *Sci Rep.* 2020;26;10(1):20623.
53. Zhang Y, Dai Y, Raman A, Daniel E, Metcalf J, Reif G, i sur. Overexpression of TGF- β 1 induces renal fibrosis and accelerates the decline in kidney function in polycystic kidney disease. *Am J Physiol Renal Physiol.* 2020;319(6):F1135-F1148.
54. Kao CS, Zhang C, Ulbright TM. Testicular hemorrhage, necrosis, and vasculopathy: likely manifestations of intermittent torsion that clinically mimic a neoplasm. *Am J Surg Pathol.* 2014;38(1):34-44.
55. Fox KA, Diamond B, Sun F, Clavijo A, Sneed L, Kitchen DN, i sur. Testicular lesions and antler abnormalities in Colorado, USA mule deer

- (*Odocoileus hemionus*): a possible role for epizootic hemorrhagic disease virus. *J Wildl Dis.* 2015;51(1):166-76.
56. Zhao Z, Qiao H, Ge Y, Kannapel CC, Sung SJ, Gaskin F, i sur. Autoimmune experimental orchitis and chronic glomerulonephritis with end stage renal disease are controlled by *Cgcz1* for susceptibility to end organ damage. *Clin Immunol.* 2021;19:108675. doi: 10.1016/j.clim.2021.108675. PMID: 33482358.
57. Hornig NC, Holterhus PM. Molecular basis of androgen insensitivity syndromes. *Mol Cell Endocrinol.* 2020;523:111146.
58. Mularoni V, Esposito V, Di Persio S, Vicini E, Spadetta G, Berloco P, i sur. Age-related changes in human Leydig cell status. *Hum Reprod.* 2020; 35(12):2663-2676.
59. Aydin S, Billur D, Kizil S, Ozkavukcu S, Topal Celikkan F, Aydos K, i sur. Evaluation of blood-testis barrier integrity in terms of adhesion molecules in nonobstructive azoospermia. *Andrologia.* 2020;52(7):e13636. doi: 10.1111/and.13636. PMID: 32453883.
60. Ziaepour S, Ahrabi B, Naserzadeh P, Aliaghaei A, Sajadi E, Abbaszadeh HA, i sur. Effects of Sertoli Cell Transplantation on Spermatogenesis in Azoospermic Mice. *Cell Physiol Biochem.* 2019;52(3):421-434.
61. Gao J, Wang X, Wang Y, Han F, Cai W, Zhao B, i sur. Murine Sertoli cells promote the development of tolerogenic dendritic cells: a pivotal role of galectin-1. *Immunology.* 2016;148(3):253-65.
62. Lei T, Moos S, Klug J, Aslani F, Bhushan S, Wahle E, i sur. Galectin-1 enhances TNF α -induced inflammatory responses in Sertoli cells through activation of MAPK signalling. *Sci Rep.* 2018;27;8(1):3741.
63. Goluža T, Boscanin A, Cvetko J, Kozina V, Kosović M, Bernat MM, i sur. Macrophages and Leydig cells in testicular biopsies of azoospermic men. *Biomed Res Int.* 2014;2014:828697.
64. Wang M, Yang Y, Cansever D, Wang Y, Kantores C, Messiaen S, i sur. Two populations of self-maintaining monocyte-independent macrophages exist in adult epididymis and testis. *Proc Natl Acad Sci U S A.* 2021;118(1):e2013686117. doi: 10.1073/pnas.2013686117. PMID: 33372158.

11. ŽIVOTOPIS

Dinko Hauptman rođen je u Splitu 20.11.1979.g. Pohađao je Prirodoslovno matematičku gimnaziju u Splitu od 1994.-1998. U daljem obrazovanju je upisao 1998.g. Medicinski fakultet Sveučilišta u Zagrebu na kojem je diplomirao 2004.g. s prosječnom ocjena 4.83. Tijekom prve godine fakulteta primio je Dekanovu nagradu kao najbolji student. Nakon fakulteta obavio je obvezni liječnički staž od godine dana na Klinici za plućne bolesti Jordanovac. Stručni ispit položio je 2005.g. Specijalizaciju iz urologije započinja 2006.g. na Klinici za urologiju Kliničkog bolničkog centra Zagreb. Specijalistički ispit je položio 2011.g. Od tada radi na Klinici za urologiju Kliničkog bolničkog centra Zagreb.

Autor je i koautor 4 stručna i znanstvena rada, te ima više aktivnih sudjelovanja s kongresnim priopćenjima na domaćim i međunarodnim skupovima. Područja njegovog stručnog interesa su andrologija, muška neplodnost, liječenje erektilne disfunkcije, rekonstruktivna kirurgija spolovila i transplantacija bubrega. Oženjen je i otac jedne kćeri.