

Ishod bolesnika nakon kirurškog liječenja nekrotizirajućeg enterokolitisa

Živković, Petra

Master's thesis / Diplomski rad

2020

Degree Grantor / Ustanova koja je dodijelila akademski / stručni stupanj: **University of Zagreb, School of Medicine / Sveučilište u Zagrebu, Medicinski fakultet**

Permanent link / Trajna poveznica: <https://um.nsk.hr/um:nbn:hr:105:878125>

Rights / Prava: [In copyright](#) / [Zaštićeno autorskim pravom.](#)

Download date / Datum preuzimanja: **2024-09-15**



Repository / Repozitorij:

[Dr Med - University of Zagreb School of Medicine Digital Repository](#)



**SVEUČILIŠTE U ZAGREBU
MEDICINSKI FAKULTET**

Petra Živković

**Ishod bolesnika nakon kirurškog liječenja
nekrotizirajućeg enterokolitisa**

DIPLOMSKI RAD



Zagreb, 2020.

Ovaj diplomski rad napisan je u Kliničkom Bolničkom Centru Zagreb u Zavodu za neonatologiju i neonatalnu intenzivnu medicinu na Medicinskom fakultetu Sveučilišta u Zagrebu pod vodstvom prof. dr. sc. Ruže Grizelj i predan na ocjenu u akademskoj godini 2019./2020.

POPIS KRATICA

NEK	nekrotizirajući enterokolitis
TLR	engl. <i>toll like receptor</i>
IgA	imunoglobulin A
ET-1	endotelin 1
NO	dušikov (II) oksid (engl. <i>Nitric oxide</i>)
NICU	neonatalna jedinica intenzivnog liječenja (engl. <i>Neonatal intensive care unit</i>)
EGF	epidermalni čimbenik rasta (engl. <i>Epidermal growth factor</i>)
GD	gestacijska dob
GI	gastrointestinalni
PPD	primarna peritonealna drenaža
GERB	gastroezofagealna refluksna bolest
IL-10	interleukin 10
PAF	čimbenik aktivacije trombocita (engl. <i>Platelet-activating factor</i>)
LF	laktoferin
DIK	diseminirana intravaskularna koagulopatija
BIS	bolnički informacijski sustav
RM	rodna masa
CRP	C-reaktivni protein
SIP	spontana intestinalna perforacija
JIL	jedinica intenzivnog liječenja

SADRŽAJ

POPIS KRATICA	
SADRŽAJ.....	
SAŽETAK.....	
SUMMARY	
1. UVOD	1
1.1. Epidemiologija	1
1.2. Patogeneza i rizični čimbenici.....	2
1.3. Klinička slika.....	5
1.4. Dijagnostika	5
1.5. Stadij bolesti	9
1.6. Liječenje.....	10
1.7. Komplikacije liječenja	13
1.8. Prevencija	14
2. ISTRAŽIVANJE	15
2.1. Cilj	15
2.2. Metode i ispitanici	15
2.3. Rezultati.....	17
2.4. Rasprava	21
2.5. Zaključak	23
3. ZAHVALE	24
4. LITERATURA.....	25
5. ŽIVOTOPIS.....	29

SAŽETAK

Ishod bolesnika nakon kirurškog liječenja nekrotizirajućeg enterokolitisa

Petra Živković

Nekrotizirajući enterokolitis (NEK) je životno ugrožavajuća upalna bolest crijeva koja nastaje u novorođenčadi, najčešće u nedonoščadi. Karakterizira je upalna ozljeda stijenke crijeva koja se može komplicirati nekrozom i perforacijom. Cilj ovog retrospektivnog istraživanja bio je opisati karakteristike i prikazati ishode nedonoščadi koji su operirani zbog nekrotizirajućeg enterokolitisa u Kliničkom bolničkom centru Zagreb od 2015. do 2019. godine. U istraživanje je uključeno 23 ispitanika gestacijske dobi 23 do 36 ($27,7 \pm 3,7$) tjedana. Medijan dobi prilikom operacije iznosio je 11 (5-43) dana. Bilo je 83% muških ispitanika. Prenatalna kortikosteroidna profilaksa provedena je u svega 52%. U većine bolesnika ($n=14$) primarna intervencija bila je eksplorativna laparotomija, troje je izliječeno postavljanjem primarne peritonealne drenaže, dok je u šestoro ispitanika nakon primarne peritonealne drenaže bila indicirana laparotomija. Svi bolesnici su preživjeli. Medijan trajanja hospitalizacije bio je 128 dana (15-430), jedan je bolesnik kao komplikaciju razvio sindrom kratkog crijeva, petero (22%) sepsu, osmero (35%) retinopatiju prematuriteta koja je zahtijevala operaciju, a intrakranijalno krvarenje \geq III stupnja je dijagnosticirano u sedam (30%) bolesnika. Nije bilo značajne razlike u ishodima bolesnika s obzirom na primarni modalitet operacijskog liječenja. Mortalitet zbog nekrotizirajućeg enterokolitisa u našem istraživanju manji je u usporedbi s drugim visokorazvijenim zemaljama. Primarna peritonealna drenaža u bolesnika visokorizičnih za primarnu eksplorativnu laparotomiju i resekciju crijeva pokazala se jednakovrijednom metodom liječenja. Razlika u nastanku komplikacija i mortalitetu među skupinama bolesnika liječenim različitim operacijskim pristupima nije bilo.

Ključne riječi: nekrotizirajući enterokolitis, ishod, laparotomija, primarna peritonealna drenaža

SUMMARY

Patient outcomes following surgical treatment of necrotizing enterocolitis

Petra Živković

Necrotizing enterocolitis (NEC) is a life-threatening inflammatory bowel disease that occurs in the newborn, most often in preterm infants. It is characterized by inflammation and injury of the intestinal wall that can be complicated by necrosis and perforation. The purpose of this study was to characterize the population and evaluate risk factors, surgical treatments and short-term outcomes in preterm infants with surgical necrotizing enterocolitis (NEC). We retrospectively evaluated premature infants with surgical NEC over a period of 5 years (2015-2019) in a Croatian tertiary referral centre. This study included 23 outborns aged 23 to 36 weeks of gestation (27.7 ± 3.7). The median age at surgery was 11 days (5-43 days). Male gender (83%) was overrepresented, whereas antenatal steroid exposure was low (52%). The majority of patients (n=14) had a primary laparotomy (61%); three patients had peritoneal drainage (PD) alone (13%) and six patients had PD followed by laparotomy (26%). All patients survived. After referral, the median length of hospitalization was 128 days (15-430 days), one patient developed short bowel syndrome, five (22%) were treated for sepsis, eight patients (35%) received laser photocoagulation due to retinopathy, and grade 3 to 4 intraventricular hemorrhages were diagnosed in seven (30%) patients. There were no differences in outcomes related to surgical approach. NEC mortality in our cohort is lower than current literature suggests. Additionally, abdominal drainage seems to be equally successful treatment of NEC as explorative laparotomy and bowel resection in neonates who do not meet the criteria for the latter procedures. Neonates who underwent abdominal drainage do not show increased probability of complications or higher lethality.

Key words: necrotizing enterocolitis, outcomes, laparotomy, primary peritoneal drainage

1. UVOD

Nekrotizirajući enterokolitis (NEK) i novorođenačka sepsa učestale su i teške komplikacije prematuriteta, naročito u skupini nedonoščadi veoma niske rodne mase. NEK karakterizira upalna ozljeda stijenke crijeva koja se može komplicirati nekrozom i perforacijom stijenke crijeva. NEK je prvi opisao dr. Mizrahi sa suradnicima 1965. godine (1,2).

U rizične čimbenike NEK-a u nedonoščadi ubraja se učestalo korištenje antibiotika širokog spektra prije i poslije poroda, primjena parenteralne prehrane, antacida, steroida, te dugotrajna primjena invazivnih metoda liječenja (centralni arterijski i venski kateteri, mehanička ventilacija, peritonejska dijaliza itd.). Nedonoščad u jedinicama intenzivnog liječenja izložena je dodatnom riziku zbog proliferacije patološke crijevne flore uslijed odgode i/ili poremećaja normalne crijevne kolonizacije. Odsustvo normalne kolonizacije crijeva sojevima *Bifidobacteria* i *Lactobacillus* predispozicija je za kolonizaciju patogenim sojevima bakterija i na taj način čini crijeva rezervoarom za niz patogenih sojeva te ishodištem nastanka sistemnih infekcija. Upala s ishodištem u nezrelom crijevu djeluje devastirajuće na cijeli organizam te tako značajno kompromitira dugoročni ishod ove fragilne populacije (3).

Usprkos napretku neonatalne medicine novorođenačka sepsa i NEK i dalje su jedan od vodećih globalnih uzroka novorođenačkoga pobolijevanja, dugoročnih komplikacija i smrtnosti (4).

1.1. *Epidemiologija*

Infekcije su vodeći uzrok novorođenačke smrtnosti s više od 1,6 milijuna smrtnih ishoda godišnje, od kojih većinu čine nedonoščad u NICU (4).

Zbog porasta preživljenja vrlo nezrele nedonoščadi, incidencija NEK-a je unatoč napretku zdravstvene skrbi stalna i u razvijenim zemljama svijeta jedan je od najvažnijih uzroka smrti u novorođenačkoj dobi (5).

NEK se javlja u jedno do troje djece na 1000 živorođenih. Od svih bolesnika liječenih u jedinicama intenzivnog liječenja 1-7,7% čini novorođenčad oboljela od NEK-a (6).

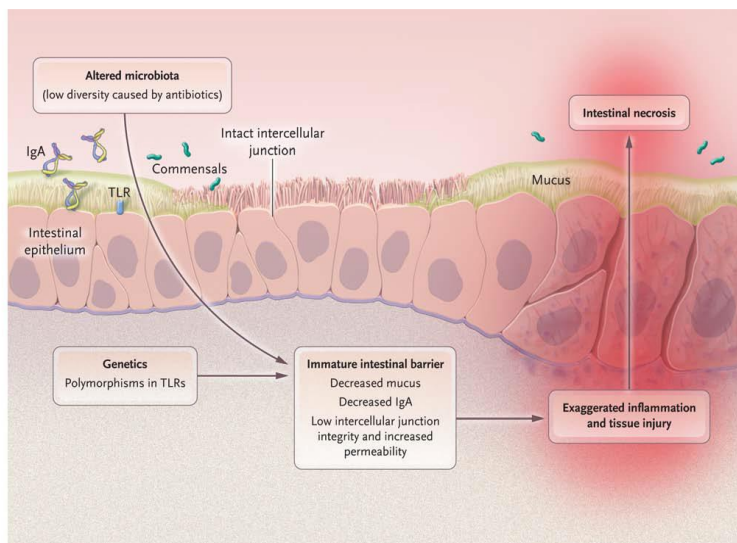
Među oboljelima od NEK-a 13% čine terminska novorođenčad, u kojih bolest nastaje zbog rizičnih čimbenika poput ishemije, hipoksije ili infekcije (7).

Smrtonost zbog NEK-a je vrlo visoka i kreće se između 20% i 30%, a u populaciji nedonoščadi rodne mase < 1000 grama i više od 30% (4).

1.2. Patogeneza i rizični čimbenici

Iako patogeneza NEK-a još uvijek nije u potpunosti razjašnjena, na temelju dosadašnjih rezultata većinom proizašlim iz epidemioloških opservacija, prihvaćena je multifaktorijalna teorija (Slika 1).

Osnovni rizični čimbenici za nastanak NEK-a koji u međusobnoj interakciji čine podlogu nastanka bolesti: genska predispozicija; nezrelost crijeva s imunoreaktivnom intestinalnom mukozom; oscilacije u mikrovaskularnom tonusu koje dovode do ishemije stijenke; odgoda procesa crijevne kolonizacije i/ili proliferacija patološke crijevne flore; prehrana temeljena na adaptiranim mliječnim pripravcima (3) (Slika 1).



Slika 1. Patofiziologija nekrotizirajućeg enterokolitisa. Prikaz rizičnih čimbenika prema multifaktorijalnoj teoriji. Preuzeto iz Neu J, 2011 (3), uz dozvolu autora.

a. Nedonošenost / nezrelost crijeva

Što je dijete nezrelije to je rizik nastanka NEK-a veći. Anatomska i funkcionalna nezrelost crijeva najvažniji je rizični čimbenik NEK-a (8).

Prema istraživanju Weitkamp i sur. prekomjerna upalna reakcija tijekom razvoja NEK-a posljedica je značajno smanjene gustoće lamine proprije u području ileuma novorođenčadi i odgovora T limfocita (9). U nedonoščadi je disfunkcionalna i

peristaltika, ključni fiziološki mehanizam u prevenciji prekomjernog rasta bakterija (10).

Zbog nezrelosti su manjkave i/ili disfunkcionalne i sastavnice crijevnog obrambenog sustava domaćina kao što su imunoglobulin A (IgA), neutrofilni, makrofagi i proizvodnja citokina (8).

Velika je pažnja u posljednje vrijeme usmjerena na ulogu TLR-4 (toll-like receptor 4) u patogenezi NEK-a. Prema recentnim istraživanjima, u nezrelim crijevima TLR-4 povećava razinu proinflammatoryh i apoptotičkih citokina i tako povećava upalni odgovor i uzrokuje NEK (11). Komenzalna bakterijska flora preko toll-like receptora (TLR) regulira ekspresiju gena ključnih za sazrijevanje crijeva i njegovu funkciju. Čimbenici rasta, kao epidermalni čimbenik rasta (EGF) ima važnu protektivnu ulogu u patogenezi NEK-a, na način da inhibicijom TLR-4 modulira kaskadu upalnog odgovora (12).

b. Ishemija stijenke crijeva

Smatra se da patogenezi NEK-a doprinosi i poremećaj normalnog protoka krvi u crijevima fetusa i novorođenčeta. (13).

Regulacija vaskularne rezistencije temelji se na ravnoteži između endotelne proizvodnje vazokonstriktivnog peptida endotelina-1 (ET-1) i dušik (II) oksida (NO). U normalnim uvjetima njihova ravnoteža bitno pogoduje vazodilataciji. U situacijama koje narušavaju funkciju endotelnih stanica kao npr. asfiksiji, hipoperfuziji crijeva zbog hemodinamski značajnog arterijskog duktusa ili prirođene srčane greške te proupalnih stanja, mijenja se omjer ET-1 i NO-a što pogoduje vazokonstrukciji (14).

Pridružena stanja koja kompromitiraju crijevnu cirkulaciju, poput policitemije/hiperviskoznog sindroma, asfiksije pri rođenju, transfuzije eritrocita te prirođene srčane greške rizični su čimbenici NEK-a.

Uloga umbilikalnog katetera u razvoju NEK-a je dvojben. Pretpostavlja se da prisustvo umbilikalnog katetera smanjuje perfuziju crijeva, a može pogodovati nastanku tromboze i mikroembolije gornje mezenterijalne arterije (8).

c. Kolonizacija crijeva patološkom sojevima bakterija

Kolonizacija crijeva nastupa neposredno po porođaju, nakon što novorođenče proguta mikroorganizme koji spadaju u uobičajenu floru majčinog genitourinarnog trakta. Ukoliko se dijete rodi carskim rezom ili je od prvog dana povrgnuto liječenju antibioticima navedeni proces kolonizacije crijeva se ne dešavaju ili su značajno kompromitirani. Nemogućnost adekvatne kolonizacije crijeva sojevima *Bifidobacteria* i *Lactobacillus* stvara izrazitu sklonost kolonizaciji crijeva patogenim sojevima bakterija i čini crijeva rezervoarom za niz patogenih sojeva te ishodištem za nastanak naknadnih epizoda sepse (8).

Poznato je da nekoliko dana prije nastanka NEK-a dolazi do promjene dominirajućih sojeva u lumenu crijeva, s predominacijom Gram negativnih bakterija (15).

Smatra se da je korioamnionitis također rizični faktor za razvoj NEK-a, ali se još uvijek ne može razlučiti da li je njihova povezanost izravna ili je korioamnionitis tek uzrok nedonošenosti koja je sama rizični faktor za nastanak bolesti (16).

d. Prehrana adaptiranim mliječnim pripravcima

Razlika u crijevnoj flori novorođenčadi je posljedica i različitog načina prehrane djeteta (majčino mlijeko, adaptirani mliječni pripravak). Najčešća crijeva bakterijska flora u dojene djece je *Bifidobacterum* i *Lactobacillum*, a u djece hranjene tvorničkim pripravcima prisutne su patogene vrste poput *E.coli*, *Clostridium spp.* i *Staphylococcus spp* (17) .

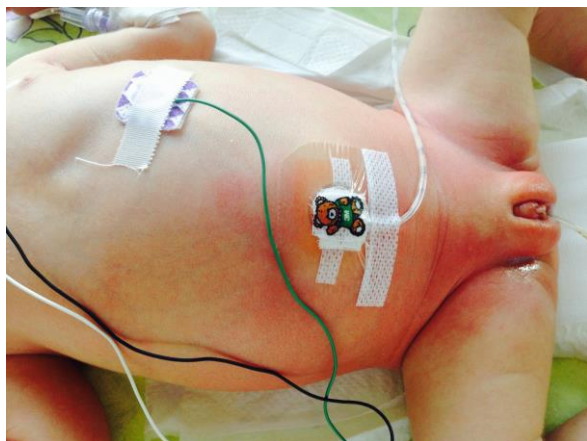
Oko 90% novorođenčadi prije nastanka NEK-a hranjeno je adaptiranim mliječnim pripravkom (18).

1.3. Klinička slika

NEK karakterizira opsežna upala i nekroza najčešće distalnog dijela tankog crijeva i proksimalnog dijela uzlaznog debelog crijeva koja u velikom broju slučajeva dovodi do perforacije crijeva, peritonitisa i sepse Gram-negativnim bakterijama (19).

Bolest se javlja između prvog i desetog dana života, ali može se pojaviti i kasnije (20). Vrijeme pojave simptoma obrnuto je proporcionalno gestacijskoj dobi (GD), medijan dobi pri pojavi prvih simptoma u nedonoščadi $GD < 26$ tjedana je 23 dana, dok se u nedonoščadi $GD > 31$ tjedan simptomi pojavljuju nešto ranije (medijan pojavnosti je 7 dana) (6).

Simptomi bolesti mogu biti nespecifični poput pojave recidivirajućih apneja, bradikardije, letargije i naglih promjena tjelesne temperature. Česti gastrointestinalni simptomi su netoleriranje enteralnog unosa, povraćanje bilijarnog sadržaja, krvave stolice (pojava krvi u stolici prisutna je u 20-60% slučajeva), distenzija i napetost trbuha te promjene boje trbušne stijenke (eritem ili ekhimoze trbušne stijenke, lividni tračci, izražen venski crtež) (Slika 2). U najtežim slučajevima dolazi do šoka i hipotenzije, nerijetko rezistentne na farmakološku terapiju (21).



Slika 2. Distenzija abdomena i flegmona prednjeg trbušnog zida u novorođenčeta s nekrotizirajućim enterokolitisom. Iz arhiva Zavoda za neonatologiju i neonatalnu intenzivnu medicinu KBC-a Zagreb.

1.4. Dijagnostika

Dijagnostički algoritam za novorođenče u kojemu se sumnja na NEK uključuje: laboratorijsku dijagnostiku (hematološke i biokemijske pretrage, acidobazni status);

mikrobiološku obradu (hemokultura, koprokultura); nativnu snimku abdomena; ultrazvučne pretrage i pretragu stolice na okultno krvarenje.

a. Laboratorijske pretrage

Iako nisu patognomonične, laboratorijski nalazi uz druge dijagnostičke metode imaju značajnu ulogu u postavljanju dijagnoze, a posebice u praćenju pacijenata.

Uobičajeno je prisutna leukocitoza, no nerijetko i leukopenija (apsolutna neutropenija loš je prognostički znak). Često nalazimo trombocitopeniju (broj trombocita $<10^9$ /L i/ili brzi pad trombocita je izrazito loš prognostički pokazatelj) kao i diseminiranu intravaskularnu koagulopatiju (DIK).

Uz povišene upalne parametre (CRP i prokalcitonin), često se nalazi i hiponatremija, hipokalemija, nestabilnost glikemije te metabolička acidoza (22).

b. Mikrobiološka dijagnostika

Mikrobiološka dijagnostika, prvenstveno hemokultura i kultura peritoneuma kod uznapredovalog NEK-a ključni su u provođenju ciljane antibiotske terapije. U slučajevima kada uzročnik nije izoliran antimikrobna terapija se provodi empirijski (23).

c. Radiološka obrada

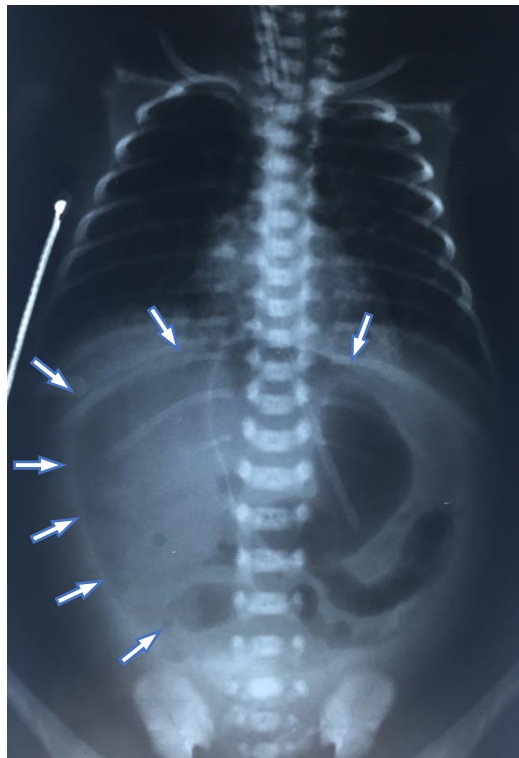
Prema većini protokola, radiološke se snimke preporuča ponavljati svakih 6 do 8 sati u prvih nekoliko dana bolesti radi praćenja progresije bolesti s kliničkog prema kirurškom NEK-u.

Najraniji radiološki znak NEK-a je nespecifična crijevna dilatacija i edem stijenke crijeva (*Slika 3*). Patognomoničan je nalaz pneumatoze crijeva koja može biti linearna (subserozna) ili cistična (submukozna), a prisutna je u 70-80% slučajeva (24). Ovaj je znak potrebno razlikovati od normalnog prisustva zraka u crijevnom sadržaju.

Zrak u *hepatorenalnom recessusu* (Morison pouch), koji se pojavljuje kao trokutasto zasjenjenje u desnom gornjem kvadrantu, predstavlja rani znak pneumoperitoneuma i ukazuje na potrebu kirurškog zbrinjavanja NEK-a (25).

Usljed perforcije crijeva nastaje pneumoperitoneum. Na snimci učinjenoj u ležećem položaju, velika količina intraperitonealnog zraka koja se nakuplja u središnjem abdomenu nalikuje na nogometnu loptu (eng. „football sign“) (26).

Treba naglasiti kako pacijenti s opsežnim NEK-om ponekad mogu imati i uredan radiološki nalaz.



Slika 3. Nativna slika abdomena u novorođenčeta s nekrotizirajućim enterokolitisom. Uz distenziju crijevnih vijuga i intestinalnu pneumatozu vidi se i slobodni zrak u peritoneumu ("nogometna lopta", označeno strelicama). Iz arhiva Zavoda za neonatologiju i neonatalnu intenzivnu medicinu KBC-a Zagreb.

d. Ultrazvuk abdomena

Ultrazvuk se zbog jednostavnosti upotrebe i lake dostupnosti sve češće koristi u ranoj dijagnostici NEK-a. Ultrazvučnim pregledom crijeva može se otkriti hipomotilitet ili potpuno odsustvo motiliteta crijeva, ascites te zrak u portalnoj veni, kao jedan od karakterističnih znakova NEK-a (23).

Diferencijalna dijagnoza

Diferencijalno dijagnostički treba razlikovati spontanu intestinalnu perforaciju (SIP). SIP karakterizira pojedinačna (rijetko višestruka) perforacija crijeva bez nekroze crijevne stijenke. Upalni parametri kod SIP-a nisu značajnije promijenjeni i opće stanje novorođenčeta nije bitno narušeno. Perforacija crijeva najčešće se događa u terminalnom ileumu (27). Za razliku od NEK-a, SIP se manifestira ranije, unutar prvih nekoliko dana života nedonoščeta i nije povezan s enteralnom ishranom. U rizične čimbenike za SIP ubraja se postnatalna primjena kortikosteroida i/ili indometacina. Iako etiopatogeneza nije u cijelosti razjašnjena smatra se da je najvjerojatnije rezultat tromboembolijskih ishemijskih oštećenja crijeva. Na nativnoj snimci abdomena u bolesnika sa SIP-om pronalazi se pneumoperitoneum, uglavnom bez drugih radioloških obilježja NEK-a (intestinalna pneumatoza te zrak u portalnoj veni). Liječenje je kirurško. Novorođenčad oboljela od SIP-a imaju značajno bolju dugoročnu prognozu u odnosu na novorođenčad oboljelu od NEK-a (28).

1.5. Stadij bolesti

Definiranje stadija bolesti najčešće se temelji na modificiranim Bell-ovim kriterijima (Tablica 1). Oni obuhvaćaju kliničke (sistemske i abdominalne) te radiološke pokazatelje bolesti.

Iako je primjena modificiranih Bell-ovih kriterija još uvijek prisutna, u literaturi je sve zastupljenija podjela na klinički i kirurški NEK.

Tablica 1. Modificirani Bell-ovi kriteriji. Prema: Neu J. 1996.

STUPANJ	SISTEMSKI ZNAKOVI	ABDOMINALNI ZNAKOVI	RADIOLOŠKI NALAZ	LIJEČENJE
IA suspekti	Termolabilnost, apneja, bradikardija, letargija	Želučana retencija, distenzija trbuha, povraćanje, okultna krv u stolici	normalan / blaga distenzija crijeva, blagi ileus	Obustava enteralnog unosa, antibiotici 3 dana
IB suspekti	Isto kao stupanj IA	Isto kao stupanj IA + vidljiva krv u stolici	Isto kao IA	Isto kao IA
IIA definitivni, blaga bolest	Isto kao stupanj IA	Isto kao stupanj IB + nečujna peristaltika, s ili bez abdominalne osjetljivosti	Dilatacija crijeva, ileus, pneumatoza crijeva	Obustava enteralnog unosa antibiotici 7-10 dana
IIB definitivni, umjerena bolest	Isto kao stupanj IA + blaga metabolička acidoza, trombocitopenija	Isto kao IIA + abdominalna osjetljivosti, s ili bez celulitisa abdomena, s ili bez mase u donjem desnom kvadrantu	Isto kao IIA + ascites	Obustava enteralnog unosa, antibiotici 14 dana
IIIA uznapredovali, teška bolest, crijevo nije perforirano	Isto kao IIB + hipotenzija, teška bradikardija, teška apneja, mješana acidoza, DIK (diseminirana intravaskularna koagulacija), neutropenija	Isto kao IIB + znakovi peritonitisa, izražena osjetljivost	Isto kao IIB	Obustava enteralnog unosa antibiotici 14 dana, ograničenje tekućine, inotropna potpora, umjetna ventilacija, paracenteza
IIIB uznapredovali, teška bolest, crijevo perforirano	Isto kao IIIA	Isto kao IIIA	Isto kao IIIA + pneumoperitoneum	Isto kao IIIA + operacija

1.6. Liječenje

Liječenje bolesnika sa NEK-om najbolje opisuje eminentni američki neonatolog, prof. R.A. Polin riječima: *“Caring for premature infant with NEC is like riding a mile-high roller coaster without brakes. All you can do is hang on for the ride and watch out for the bumps.”* (R.A. Polin, 2005.)

Ovisno o kliničkoj slici liječenje NEK-a može biti konzervativno ili kirurško (29).

1. Konzervativno liječenje

Osnovni princip konzervativnog liječenja temelji se na poštediti crijeva odnosno potpunom ukidanju enteralnog unosa i na suportivnim mjerama.

Dekompresija crijeva provodi se postavljanjem nazogastrične sonde uz pažljivo mjerenje retencije želučanog i crijevnog sadržaja. Za vrijeme poštediti crijeva, koja ovisno o težini kliničke slike traje od 7 do 14 dana, potrebno je provoditi totalnu parenteralnu prehranu (30).

S obzirom da je NEK upalni proces tijekom kojeg dolazi do nevidljivih gubitaka tekućine u “treći” prostor, potrebno je pomno pratiti bilancu tekućine i elektrolita te primjenjivati volumne ekspandere i kardiocirkulacijske i inotropne lijekove (dopamina) u slučaju hipotenzije i smanjene perfuzije vitalnih organa (30).

Često se u ovih pacijenata razvije respiracijska insuficijencija zbog distenzije crijeva i kompresije dijafragme pa mnogi pacijenti zahtijevaju mehaničku ventilaciju (30).

Antimikrobna terapija primjenjuje se ciljano, prema antibiogramu. Trenutno ne postoje smjernice empirijskog antimikrobnog protokola, već se empirijska terapija najčešće primjenjuje prema lokalnoj mikrobiološkoj situaciji i rezistenciji postojećih sojeva. Antibiotici se primjenjuju parenteralno tijekom 14 dana (30).

2. Kirurško liječenje

Unatoč provedenog konzervativnog liječenja određeni broj pacijenata zahtjeva i kirurško zbrinjavanje.

Primarni cilj kirurškog liječenja NEK-a je resekcija nekrotičnog crijeva uz maksimalnu poštedu zdravog dijela crijeva (30). Jedine apsolutne indikacije za operaciju su pneumoperitoneum i paracentezom potvrđena stolica ili žuč (31).

Pogoršanje kliničke slike unatoč konzervativnoj terapiji, progresija intestinalne pneumatoze, zrak u portalnom venskom sustavu ili trajno fiksirane crijevne vijuge relativne su indikacije za kirurško zbrinjavanje pacijenata (31,32).

Postoje dva pristupa kirurškog zbrinjavanja: 1.) laparotomija s resekcijom crijeva i 2.) primarna peritonealna drenaža (PPD).

U nekoliko prospektivnih istraživanja u kojima su uspoređivani kratkoročni ishodi bolesnika s obzirom na kirurški pristup u liječenju, nije nađeno razlike u mortalitetu ili trajanju parenteralne prehrane (33,34).

1.) LAPAROTOMIJA S RESEKCIJOM CRIJEVA

Kirurški postupak ovisi o djetetovom općem stanju i o težini patološkog nalaza. U svim postupcima nastoje se izbjeći izdašne resekcije crijeva i po mogućnosti sačuvati ileocekalnu valvulu (35).

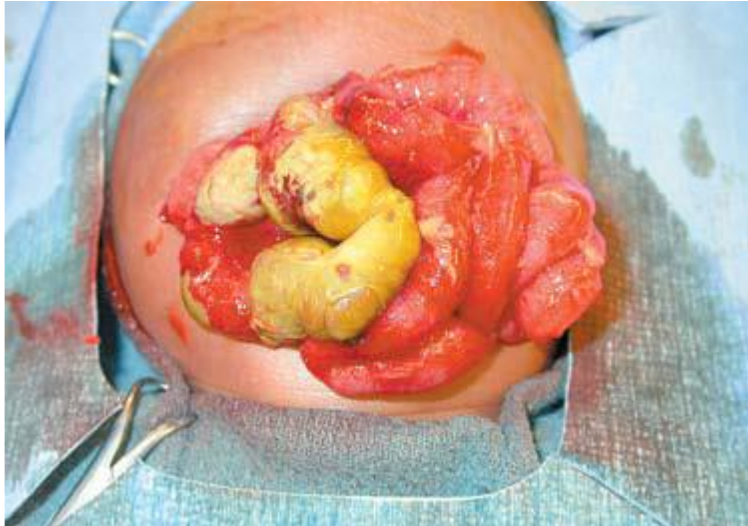Kod segmentalnog NEK-a moguća je resekcija promijenjenog segmenta te formiranje dvostruke enterostomije (36,37) ili resekcija uz primarnu anastomozu crijeva (38).

Kod uznapredovalog NEK-a (gangrena crijeva >75% dužine tankog i debelog crijeva) moguće je učiniti proksimalnu jejunostomiju s relaparotomijom za 24-48 sati (37,38) ili multiple resekcije s kasnijom relaparotomijom (37,38).

Prema tradicionalnom kirurškom pristupu nakon laparotomije i resekcije nekrotičnog crijeva slijedi formiranje enterostome kako bi se potaknulo brže cijeljenje, a uspostava kontinuiteta crijeva slijedi nakon oporavka bolesnika. Kada je god moguće, potrebno je nakon resekcije učiniti primarnu anastomozu crijeva jer nedonošče s enterostomom nerijetko razvija nutritivne i metaboličke komplikacije te bilježi značajno usporeni rast (39).

Tehnika "clip and drop" koristi se katkada kod multifokalnog NEK-a, a karakterizira je reoperacija unutar 48h kako bi se ponovno provjerilo stanje crijeva (40).

Slika 4 prikazuje crijevne vijuge tijekom operacije bolesnika s NEK-om. Vidljiva je razlika između nekrotičnog i vitalnog dijela.



Slika 4. Prikaz novorođenčeta, nekrotični dio crijevnih vijuga. Preuzeto iz Neu J, 2011 (3), uz dozvolu autora.

2.) PRIMARNA PERITONEALNA DRENAŽA (PPD)

Primarna peritonealna drenaža postupak je koji se prvotno koristio kao stabilizacijska metoda, a od sedamdesetih godina prošlog stoljeća i kao kurativna (konačna) metoda liječenja NEK-a (41). Ova metoda ne zahtijeva otvaranje cijele trbušne stijenke, već se kroz mali rez na prednjoj trbušnoj stijenci postavlja abdominalni dren (34, 42).

Najčešće se provodi u novorođenčadi s izrazito niskom porođajnom masom u kojih je klasična laparotomija izrazito rizičan zahvat.

Određeni broj bolesnika nakon PPD-a i poboljšanja općeg stanja i prirasta tjelesne mase ipak kasnije bude podvrgnuto i eksplorativnoj laparotomiji i resekciji crijeva. Za sada se pojedini autori ne mogu složiti koju novorođenčad treba podvrgnuti laparotomiji, a kojoj će PPD biti konačna i dovoljna kurativna metoda (43).

Prednosti PPD-a su: ne zahtijeva opću anesteziju, manje je invazivna, ne uzrokuje komplikacije povezane s anastomozama i stomama te ostavlja sačuvanu cijelu duljinu crijeva (35).

Kao glavni nedostatak pojedini autori koji zagovaraju klasičnu laparotomiju navode nemogućnost cjelovite vizualizacije abdominalne šupljine i crijeva jer u abdominalnoj šupljini mogu zaostati nekrotični dijelovi crijeva koji mogu biti izvor bakterijemije i sepse (35).

1.7. **Komplikacije liječenja**

Nakon kirurškog liječenja NEK-a oko 50% bolesnika razvija dugoročne komplikacije, osobito neurorazvojne poremećaje (44, 45). U komplikacije NEK-a ubrajamo one vezane uz gastrointestinalni sustav i one vezane za rast i razvoj.

1. **Komplikacije vezane za gastrointestinalni sustav**

Gastrointestinalne komplikacije prikazane su u tablici *Tablici 2*.

Tablica 2: Gastrointestinalne komplikacije nakon kirurškog liječenja NEK-a. Prema: Hau, 2019.

Komplikacije stome	Striktore, prolaps, nekroza, retrakcija, hernija
Komplikacije anastomoze	Striktore, "leak" (popuštanje)
Intestinalna opstrukcija	Striktore, ileus
Hepatobilijarne komplikacije	Kolelitijaza, bilijarna staza, jetrena bolest
Probavni problemi	Abdominalna bol, konstipacija, proljev, enkopreza, GERB
Malapsorpcija	Sindrom kratkog crijeva, hipoproteinemija, elektrolitski disbalans, smanjena gustoća kostiju, vitaminski manjak
recidiv NEK-a	
Ostale komplikacije	Intraabdominalni apsces, enterocista, intususcepcija, zapetljaj crijeva

Kratice: GERB, gastrointestinalna refluksna bolest

2. **Poremećaji vezani za rast i razvoj**

Zbog smanjene apsorpcije hranjivih tvari bolesnici često zaostaju u tjelesnom razvoju.

Neurorazvojni poremećaji su jedna od češćih komplikacija NEK-a. Oni obuhvaćaju široki spektar poremećaja, od govornih teškoća i motoričkog zaostajanja, do intelektualnih poteškoća i nerazvijenosti socijalnih vještina. Kirurški liječeni bolesnici imaju gotovo dvostruko veći rizik za razvoj neurorazvojnih poremećaja u usporedbi s onima koji su liječeni konzervativno (46). Rizik je veći u nezrelje novorođenčadi i u one koja su zaostajala u intrauterinom rastu (47).

1.8. Prevenција

Uz prevenciju prijevremenog poroda te antenatalnu kortikosteroidnu profilaksu u rizičnih trudnoća, uspostavljenje optimalnog mikrobioma jedan je od ključnih elemenata u prevenciji NEK-a (3, 48). Najvažniju ulogu u uspostavi "zdravog" mikrobioma koji sprječava nastanak NEK-a imaju ishrana majčinim mlijekom i primjena probiotika.

Već dvadesetak godina poznato je da prehrana majčinim mlijekom značajno smanjuje incidenciju NEK-a u nedonoščadi vrlo niske rodne mase. Majčino mlijeko je funkcionalna hrana koja sadrži odgovarajući udio makronutrijenata za optimalan rast i razvoj dojenčadi i bioaktivnih tvari koje potiču razvoj imunološke obrane od mnogih bolesti, pa tako i NEK-a (1). Protektivne tvari iz majčinog mlijeka su: imunoglobulini, laktoferin (LF), lizozim, glikokonjugati i oligosaharidi. Danas znamo i da je vrlo izvjesno glavni nosioc zaštitnog djelovanja majčinog mlijeka upravo laktoferin. Iako je u prvim danima tijekom ishrane na prsima volumen od otprilike 30 ml unesenog mlijeka relativno malen, koncentracija LF u kolostrumu je izrazito visoka te je unos laktoferina zadovoljavajući. Publicirano je više istraživanja u kojima su analizirani potencijalni pozitivni učinci laktoferina u prevenciji sepse i NEK-a kao što su povećana antibakterijska aktivnost, uspostavljanje zdravog crijevnog makrobioma, poticanje rasta i sazrijevanja crijeva, protuupalno djelovanje i poticanje razvoja lokalnog intestinalnog imunskog sustava (49). LF je promotor rasta bifidobakterija, dominantnih korisnih mikroorganizama crijeva čovjeka te na taj način visoka koncentracija LF-a u crijevu novorođenčeta predstavlja značajan čimbenik nastanka, razvoja i sastava mikrobioma te pozitivno doprinosi imunološkom sazrijevanju i zdravlju novorođenčeta (48). Majčino mlijeko također sadrži mnoštvo IgA imunoglobulina i IL-10 koji sudjeluju u obrani nezrelog organizma od mikroorganizama. Prema nekim istraživanjima u majčinom mlijeku izoliran je i enzim PAF acetilhidrolaza, enzim koji uništava PAF koji je značajan čimbenik u nastanku NEK-a (50).

Probiotici su pripravci koji sadrže nepatogene sojeve bakterija koje koloniziraju gastrointestinalni trakt i potencijalno pružaju korist domaćinu. Probiotske bakterije koje se najčeće koriste su *Lactobacillus* i *Bifidobacterium* (51). Potencijalni mehanizmi pomoću kojih probiotici štite novorođenčad od razvoja NEK-a uključuju smanjenu mogućnost prodora bakterija kroz crijevnu stijenku zbog prepreke koju im stvaraju probiotici, proizvodnju sluzi koja djeluje zaštitno, modifikaciju upalnog odgovora domaćina te povećanje imunološkog odgovora IgA imunoglobulina (52).

2. ISTRAŽIVANJE

2.1. Cilj

Cilj istraživanja bio je prikazati perinatalna, demografska i klinička obilježja nedonoščadi koja su operirana u Kliničkom bolničkom centru Zagreb zbog nekrotizirajućeg enterokolitisa te utvrditi njihov kratkoročni ishod.

2.2. Metode i ispitanici

Provedeno je retrospektivno istraživanje kohorte nedonoščadi koja su u četverogodišnjem razdoblju od srpnja 2015. godine do srpnja 2019. godine operirana u Kliničkom bolničkom centru Zagreb zbog nekrotizirajućeg enterokolitisa. Podaci su prikupljeni pretraživanjem baze podataka Zavoda za neonatologiju i neonatalnu intenzivnu medicinu, arhiva medicinske dokumentacije Klinike za pedijatriju te elektroničke baze podataka (BIS - bolničkog informacijskog sustava).

Odabir ispitanika

U ispitivanje smo uključili bolesnike koji su zadovoljavali sljedeće kriterije:

- klinička slika karakteristična za NEK (retencija žuči u želučanom sadržaju i/ili povraćanje sadržaja obojanog žuči, distenzija abdomena, okultna ili svježa krv u stolici)
- radiološki nalaz (intestinalna pneumatoza, prisustvo zraka u hepato-bilijarnom sustavu, pneumoperitoneum)
- dokumentiranu operaciju (laparotomija, formiranje stome, resekcija crijeva, primarna peritonealna drenaža)
- trajanje hospitalizacije dulje od 5 dana

Prisustvo pneumoperitoneuma bez pridruženih radioloških znakova nekrotizirajućeg enterokolitisa smatrali smo spontanom intestinalnom perforacijom i takvi bolesnici su isključeni iz istraživanja.

Prikupljanje podataka

Iz medicinske dokumentacije prikupljeni su sljedeći podaci:

- demografske karakteristike bolesnika: gestacijska dob, spol, rodna masa i duljina, opseg glave, Apgar zbroj u prvoj i petoj minuti

- perinatalni podaci: komplikacije u trudnoći, prenatalna profilaksa kortikosteroidima, prenatalna i postnatalna antimikrobna terapija, korioamnionitis (klinički/histološki), način dovršetka poroda (vaginalni porod, carski rez), trajanje mehaničke ventilacije, vrsta hranjenja do pojave simptoma NEK-a (parenteralna, enteralna prehrana: majčino mlijeko, adaptirani mliječni pripravak)
- podaci o kirurškom liječenju: vrsta operacije (primarna peritonealna drenaža, primarna laparotomija), broj operacija, lokalizacija ishemijskih/nekrotičnih promjena crijeva, resekcija crijeva, formiranje stome
- gastrointestinalne komplikacije: sindrom kratkog crijeva (primjena parenteralne terapije >90 dana s ili bez značajne resekcije crijeva), kolestatska bolest
- komorbiditeti/komplikacije zbog prematuriteta (intrakranijalno krvarenje, periventrkularna leukomalacija, retinopatija prematuriteta, potreba za farmakološkim zatvaranjem otvorenog arterijskog duktusa),
- ishodi: preživljenje do otpusta iz bolnice, duljina hospitalizacije, dinamika tjelesnog rasta do otpusta iz bolnice

Statističke metode

U istraživanju korištena je jednostavna deskriptivna statistika. Prikupljeni podaci prikazivani su tekstualno, tablično i grafički. Za statističku analizu korišten je softverski program Statistica (TIBCO Software Inc. (2017). Statistica (data analysis software system), version 13.5 <http://statistica.io>). Shapiro-Wilk testom testiran je normalitet distribucije numeričkih podataka. Normalno raspodijeljeni numerički podaci prikazani su kao aritmetička sredina \pm standardna devijacija. Numerički podaci koji nisu raspodijeljeni po normalnoj distribuciji prikazani su kao medijan i raspon. U analizi razlika između skupina ispitanika i povezanosti ispitivanih obilježja za numeričke varijable korišten je *Studentov t test za nezavisne varijable*, a za nenumeričke varijable korišten je *Fisher exact test*. Razina statističke značajnosti postavljena je na 0,05.

Etička pitanja

Ovo istraživanje nije zahtijevalo odobrenje etičkog povjerenstva jer su se podaci prikupljali iz postojeće baze podataka. Tijekom istraživanja u potpunosti je očuvana povjerljivost medicinskih podataka te anonimnost ispitanika.

2.3. Rezultati

U razdoblju od srpnja 2015. godine do srpnja 2019. godine u KBC-u Zagreb NEK je kirurški liječen u 28 bolesnika. Iz istraživanja je isključeno petero bolesnika (gestacijska dob ≥ 37 tj., n=2; SIP, n=1; boravak u Zavodu <5 dana, n=2; svi su preživjeli), pa je istraživanje obuhvatilo ukupno 23 bolesnika. Svi bolesnici rođeni su izvan tercijarnog centra u kojemu su liječeni: 20 bolesnika premješteno je iz zagrebačkih rodilišta (17 tercijarne razine i 3 sekundarne razine neonatalne zaštite), a troje iz izvan-zagrebačkih rodilišta primarne razine neonatalne zaštite.

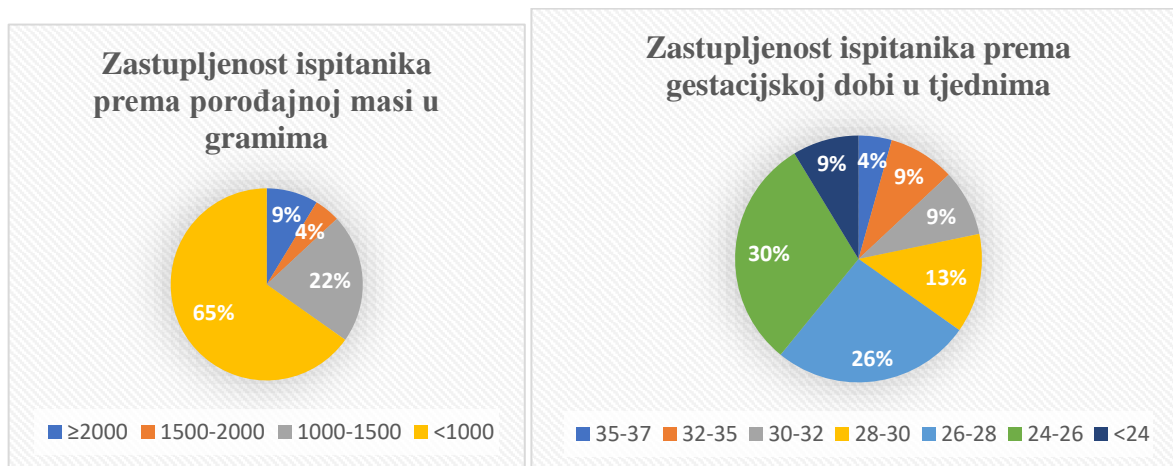
Medijan dobi bolesnika prilikom primitka iznosio je 8 (0-36) dana. Razlog premještaja je bila radiološki utvrđena perforacija crijeva zbog NEK-a u 14 bolesnika, troje ih je premješteno zbog NEK-a bez radioloških znakova perforacije, troje zbog nezrelosti, te troje zbog paroksizmalne supraventrikularne tahikardije, infekcije/sepse i pneumotoraksa. Demografske i kliničke karakteristike ispitanika prikazane su u *Tablici 3*.

Tablica 3. Demografske i kliničke karakteristike ispitanika.

GD (tj)	27,7 \pm 3,7
RM (g)	999 \pm 524
SGA <10.p., n (%)	1 (4)
Ženski spol, n (%)	4 (17)
Apgar zbroj - 1. min \leq 5 (%)	15 (65)
Apgar zbroj - 5. min \leq 5 (%)	8 (35)
Višeplodna trudnoća, n (%)	11 (48)
Prijevremena ruptura plodovih ovoja n (%)	11 (48)
Prenatalna kortikosteroidna profilaksa, n (%)	12 (52)
Prenatalna terapija antibioticima, n (%)	16 (70)
Korioamnionitis, n (%)*	12 (57)
Carski rez, n (%)	12 (52)

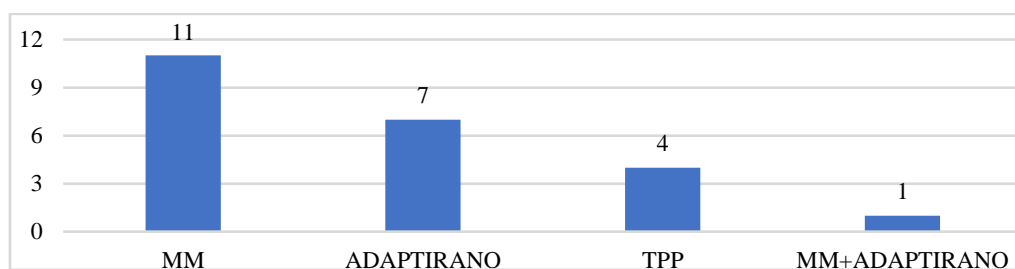
Podaci su prikazani kao prosjek \pm SD ili broj (%). Kratice: GD, gestacijska dob; RM, rodna masa; SGA, male mase za gestacijsku dob. *nedostaju podaci za 2 bolesnika; kortikosteroidna profilaksa smatra se primijenjenom ukoliko je dana puna doza unutar 7 dana do 24 sata prije poroda.

Zastupljenost rodne mase i gestacijske dobi ispitanika prikazan je Slici 5.



Slika 5. Zastupljenost ispitanika prema rodnoj masi (grami) i gestacijskoj dobi (tjedni).

Prehrana ispitanika do dijagnoze i liječenja NEK-a prikazana je grafički na Slici 6.



Slika 6. Vrsta prehrane prije početka nekrotizirajućeg enterokolitisa. Kratice: MM – majčino mlijeko, TPP – trajna parenteralna prehrana

Medikamentozna terapija prije nastanka NEK-a

Arterijski duktus farmakološki je zatvaran u četvero bolesnika (indometacin n=2). Mehanički je ventilirano 96% bolesnika (samo je jedan neinvazivno mehanički ventiliran), surfaktant je zbog respiratornog distres sindroma supstituiran u 18 (78%), a hidrokortizon u 5 (22%) bolesnika. Svi su bolesnici prije nastanka NEK-a primali antimikrobnu terapiju, a antibiotike širokog spektra primalo je njih 21 (91%).

Medijan dobi prilikom operacije iznosio je 11 (5-43) dana, a medijan korigirane GD 29,4 tj. (24,6-36,8). U promatranoj kohorti učinjene su ukupno 53 operacije. Peritonealna drenaža kao primarni terapijski postupak učinjena je u devetero bolesnika, dok je u ostalih (n=14) inicijalno učinjena laparotomija. Do kraja hospitalizacije reoperirano je 20 bolesnika (dvije operacije n=13, tri operacije n=5, četiri operacije n=1, pet operacija n=1). Tri bolesnika kojima

reoperacija nije bila indicirana pripadala je skupini koja je liječena primarnom peritonealnom drenažom.

Perforaciju crijeva imalo je 20 bolesnika (u 17 je perforacija nađena tijekom operacije, a u troje, kojima je NEK razriješen postavljanjem PPD-a, perforacija je radiološki potvrđena kod dolaska). Troje ih je imalo ishemijske i/ili gangrenozne promjene crijeva bez perforacije. Ishemijske, nekrotične ili gangrenozne promjene nađene su tijekom operacije većinom u području terminalnog ileuma (n=12) i šireg područja ileuma (n=3), zatim uzlaznog kolona (n=5), jejunuma (n=2), cekuma (n=2), silaznog kolona (n=1), cijelog kolona (n=1), a u jednog su bolesnika promjene zahvaćale cijelo tanko i debelo crijevo (tzv. pan-NEK).

U osamnaest bolesnika učinjena je resekcija crijeva: terminalni ileum (n=8), terminalni ileum i uzlazni kolon (n=3), uzlazni kolon (n=2), cekum (n=1), ileum (n=1), jejunum i uzlazni kolon (n=1), terminalni ileum i cekum (n=1), terminalni ileum i subtotalna kolektomija (n=1). Ileocekalna valvula odstranjena je u sedmero bolesnika. Svih petero bolesnika kojima nije resecirano crijevo pripadala su skupini bolesnika kojima je liječenje započeto primarnom peritonealnom drenažom.

Reoperacije su bile indicirane zbog: zatvaranja stome i uspostave kontinuiteta crijeva (n=19), ileusa (n=3) te zbog pogoršanja (perforacija/ileus) u šestero bolesnika s PPD-om (n=8).

Kontinuitet probavne cijevi uspostavljen je u svih bolesnika s medijanom od 70 dana nakon prve operacije (raspon od 24-114 dana). Svi bolesnici otpušteni su kući na potpunom enteralnom unosu, a medijan hospitalizacije iznosio je 128 (15-430) dana.

Kolestazu je razvilo 13 (56,5%) ispitanika, a ursodeoksikolnom kiselinom liječeno je njih osmero (62%). Sindrom kratkog crijeva dijagnosticiran je u jednog bolesnika.

Komplikacije zbog nedonošenosti

Intrakranijalno krvarenje \geq III. stupnja imalo je 7 bolesnika (u 2 je ugrađena ventrikuloperitonejska drenaža), a u jednog je dijagnosticirana periventrkularna leukomalacija. Osmero bolesnika je operirano (laserska fotokoagulacija/intravitrealna aplikacija ranibizumaba) zbog retinopatije prematuriteta.

Ispitanici su otpušteni kući prosječne tjelesne mase $3527,3 \pm 963,4$ grama, prosječne tjelesne duljine 50 cm (35,5-59,0) (n=21) i prosječnog opsega glave $35,6 \pm 3,3$ cm (n=21).

Usporedili smo karakteristike i ishode ispitanika s obzirom na vrstu primarnog kirurškog zbrinjavanja (primarna laparotomija vs. PPD). U odnosu na skupinu kojoj je učinjena primarno laparotomija, bolesnici koji su inicijalno zbrinuti PPD-om bili su značajno manje rodne mase i značajno su češće razvili kolestazu. Također, u toj skupini je značajno manji broj bolesnika reoperirano i imalo resekciju crijeva. (Tablica 4.).

Tablica 4. Usporedba skupine kojoj je učinjena primarno laparotomija i skupine koja je inicijalno zbrinuta PPD-om.

	Primarna laparotomija (n=14)	Primarna peritonealna drenaža (n=9)	P
GD, tj	28 (23-36)	25 (24-31)	0.37
RM, g	970 (576-2390)	700 (470-1040)	0.03
Perforacija crijeva	12 (86)	8 (89)	1.00
Resekcija crijeva	14 (100)	4 (44)	0.004
Broj reoperiranih bolesnika*	14 (100)	6 (67)	0.047
FKG retine	4 (29)	4 (44)	0.66
IVH \geq III/PVL	4 (29)	4 (44)	0.66
Kolestaza	5 (36)	8 (89)	0.03
Hospitalizacija (dani)	108 (15-430)	129 (82-244)	0.85

Rezultati su prikazani kao medijan (raspon) i broj (%) KRATICE: GD, gestacijska dob; RM, rodna masa. *U skupini bolesnika s primarnom laparotomijom bilo je ukupno 16 reoperacija, dok je u skupini koja je imala primarnu peritonealnu drenažu bilo 13 reoperacija.

Tablica 5. Usporedba ispitanika kojima je učinjena resekcija crijeva i onih kojima je crijevo ostalo intaktno.

	Resekcija crijeva (n=18)	Bez resekcije (n=5)	P
GD, tj.	27,3 (23,4-35,9)	26 (23,9-30,9)	0.92
RM, g	860 (576-2390)	700 (470-1040)	0.19
Apgar \leq 5. U 5. min	7 (39)	1 (20)	0.62
Korioamnionitis	11 (69)*	1 (20)	0.16
Prenatalni antibiotici	12 (67)	4 (80)	1.00
Prenatalni kortikosteroidi	10 (56)	4 (80)	0.61
Postnatalni kortikosteroidi	4 (22)	1 (20)	1.00

Prehrana do NEK-a isključivo MM	8 (44)	3 (60)	0.64
Trasfuzija KE do NEK-a	10 (67)**	3 (60)	1.00
Perforacija crijeva	16 (89)	4 (80)	0.54
PPD	4 (22)	5 (100)	0.04
Primarna laparotomija	13 (72)	0 (0)	0.01
Broj reoperiranih bolesnika***	18 (100)	2 (40)	0.006
FKG retine	6 (33)	2 (40)	1.00
IVH \geq III/PVL	6 (33)	2 (40)	1.00
Kolestaza	8 (44)	5 (100)	0.046
Hospitalizacija (dani)	134 (15-430)	121 (82-134)	0.58

*Nedostaju podaci za 2 **za 3 bolesnika. Rezultati su prikazani kao medijan (raspon) i broj (%) KRATICE: GD, gestacijska dob; RM, rodna masa; KE, koncentrat eritrocita. ***U skupini bolesnika kojima je resecirano crijevo bilo je ukupno 39 operacija, dok je u skupini kojoj nije resecirano crijevo bilo 3 reoperacije

2.4. Rasprava

Demografska, perinatalna i klinička obilježja naših ispitanika uklapaju se u dosadašnje spoznaje o rizičnim čimbenicima za razvoj NEK-a. Posrijedi je skupina izrazito nezrele nedonoščadi, 74% ih je $GD \leq 28$ tjedana, 87% vrlo male rodne mase, niski Apgar zbroj (≤ 5) imalo je 2/3 bolesnika nakon prve, a 1/3 nakon 5. minute života. Također, svi bolesnici su rođeni izvan tercijarnog centra u kojemu su liječeni što je dokazano značajan čimbenik rizika za bolest (53). Više od polovice (57%) ih je rođeno iz trudnoća kompliciranih korioamnionitisom, a antimikrobno liječenje provedeno je u 70% prije i u svih bolesnika nakon poroda. Iako su rezultati istraživanja uloge korioamnionitisa kao proinflatarnog stanja prije poroda u nastanku NEK-a dvojbeni (54,55,56), antimikrobna terapija u nedonoščadi nakon poroda doprinosi mikrobiološkoj disbiozi. U retrospektivnoj kohortnoj studiji pokazalo se da je primjena antibiotika u prvih 14 dana života i/ili duže od pet dana povezana s povećanim rizikom od NEK-a ili smrtnog ishoda (57,58,59,60). Također, u svih je bolesnika prije nastanka bolesti provedena invazivna mehanička ventilacijska potpora, koja je u nekim istraživanjima izdvojena kao značajni čimbenik rizika.

Povezanost enteralnog unosa s nastankom NEK-a temelji se na opažanjima da je u većine (>90%) nedonoščadi prije nastanka NEK-a već uspostavljen ili započet enteralni unos, kao i činjenice da NEK ne nastaje prenatalno kao niti u onih koji primaju potpunu parenteralnu prehranu (61). Iako svi pripravci mlijeka, i majčino mlijeko i adaptirani mliječni pripravci,

moгу biti supstrat bakterijskoj proliferaciji u crijevima, rizik nastanka NEK-a veći je u onih hranjenih adaptiranim pripravcima. Dapače, pokazalo se da je prehrana majčiniim mlijekom jedini nedvojbeni protektivni čimbenik u nastanku i razvoju bolesti. Iako naše istraživanje nije bilo dizajnirano na način koji bi nam omogućio donošenje takvih zaključaka, činjenica da je čak 2/3 kohorte hranjeno isključivo majčiniim mlijekom i/ili je bilo na parenteralnoj ishrani, govori u prilog multifaktorijalnoj podlozi bolesti tj. da ne postoji neovisni i univerzalni zaštitni i rizični čimbenik u njezinom nastanku.

Među drugim mogućim rizičnim čimbenicima izdvojili bi primjenu transfuzije pripravaka eritrocita u većine ispitanika prije nastanka NEK-a, umbilikalnih venskih i/ili arterijskih katetera (40%) te prisustvo hemodinamski značajnog arterijskog duktusa koji je zahtijevao liječenje (40%).

Medijan dobi bolesnika u vrijeme prve operacije bio je jedanaest dana, s rasponom od 5.-43. dana života. Svi bolesnici koji su operirani nakon 30. dana života pripadaju najnezrelijoj gestacijskoj skupini ($GD \leq 26$ tjedana) što podupire opservaciju da se bolest javlja to kasnije što je dijete rođeno nezrelije.

Kirurško liječenje novorođenčeta s NEK-om podrazumijeva ekplorativnu laparotomiju ili postavljanje peritonealne drenaže (PPD). Iako se laparotomija češće izvodi, neizvjesno je koji je od ova dva postupka učinkovitiji. Zbog toga izbor intervencije varira između institucija i temelji se na kliničkom iskustvu i preferencijama kirurga. PPD se najčešće provodi u nedonoščadi izrazito niske rodne mase i/ili one koja su bolesnija i kojima je prijevoz do operacijske sale visokorizičan. Iako učinjena na malom uzorku bolesnika, meta analiza istraživanja koja je uspoređivala ishode nedonoščadi RM <1500 g liječene PPD-om i primarnom laparotomijom nije našla razlika u mortalitetu, a oko 50% onih liječenih PPD-om zahtijevalo je naknadnu laratomiju (62). Naši rezultati slijede navedena opažanja pa je tako nedonoščad liječena PPD-om bila značajno manje rodne mase u odnosu na nedonoščad liječenu primarno laparotomijom (700g vs 970 g). Iako je dvije trećine bolesnika nakon inicijalne drenaže operirano, njihov je broj značajno manji u odnosu na broj bolesnika koji su reoperirani nakon inicijalne laparotomije (67% vs 100%) (*Tablica 4*). Ono što se dodatno izdvojilo u analizi našeg istraživanja je značajna razlika broja bolesnika kojima je učinjena resekcija crijeva s obzirom na primarni operacijski pristup tj. značajno manje resekcija u skupini onih koji su liječeni PPD-om (44% vs 100%). Iako je naše istraživanje učinjeno na vrlo malom uzorku bolesnika, navedeno opažanje ukazuje da bi PPD mogao biti preferencijalni terapijski izbor u određene skupine bolesnika. Za sada čvrstih preporuka u odabiru metode operacije nema i bit će potrebno

provesti randomizirana kontrolirana ispitivanja na velikom uzorku bolesnika kako bi se na temelju čvrstih dokaza mogla definitivno razriješiti ova dilema.

Očekivana smrtnost bolesnika s NEK-om prema epidemiološkim podacima kreće se od 20-30%. Iako među našim ispitanicima nije zabilježen niti jedan smrtni ishod, naše istraživanje nije obuhvatilo sve oboljele od NEK-a, već samo one koji su operirani (tzv. kirurški NEK). Dodatno, s obzirom da je riječ o referalnom centru koji nema rodilište usporedba preživljenja s epidemiološkim podacima ili onima koja su provedena u centrima koji imaju rodilište nije moguća.

2.5. Zaključak

Nekrotizirajući enterokolitis jedno je od najčešćih hitnih stanja vezanih uz probavni sustav koje predominantno nastaje u nedonoščadi. Cilj ovog istraživanja bio je opisati karakteristike i utvrditi kratkoročni ishod dvadeset i troje nedonoščadi (GD $27,7 \pm 3,7$ tj.) operiranih zbog NEK-a u KBC-u Zagreb od 2015.-2019. godine. U većine bolesnika (n=14) primarna intervencija bila je eksplorativna laparotomija, troje je izliječeno postavljanjem primarne peritonealne drenaže, dok je u šestoro ispitanika nakon primarne peritonealne drenaže bila indicirana laparotomija. Svi bolesnici su preživjeli. Bolesnici liječeni primarnom peritonealnom drenažom bili su značajno manje rodne mase. Iako je većina (67%) bolesnika nakon inicijalne drenaže zahtijevala eksplorativnu laparotomiju, njihov je broj bio značajno manji u odnosu na broj bolesnika koji su reoperirani nakon inicijalne laparotomije (100%). Također je bilo značajno manje resekcija crijeva u skupini onih koji su liječeni PPD-om (44% vs 100%). Medijan trajanja hospitalizacije bio je 128 dana (15-430), jedan je bolesnik kao komplikaciju razvio sindrom kratkog crijeva, petero (22%) sepsu, osmero (35%) retinopatiju prematuriteta koja je zahtijevala operaciju, a intrakranijalno krvarenje \geq III stupnja je dijagnosticirano u sedam (30%) bolesnika. Nije nađeno razlika u ishodima među skupinama bolesnika liječenim različitim operacijskim pristupima. Iako je naše istraživanje učinjeno na vrlo malom uzorku bolesnika, navedena opažanja ukazuju da bi PPD mogao biti preferencijalni terapijski izbor u određene skupine bolesnika. Za sada čvrstih preporuka u odabiru metode operacije nema i bit će potrebno provesti randomizirana kontrolirana ispitivanja na velikom uzorku bolesnika kako bi se na temelju čvrstih dokaza mogla definitivno razriješiti ova dilema.

3. ZAHVALE

Veliko hvala mentorici prof.dr.sc. Ruži Grizelj za ukazano povjerenje, veliko strpljenje, požrtvornost i vodstvo prilikom izrade ovog diplomskog rada. Također veliko hvala prof.dr.sc. Nadi Dessardo na pomoći i savjetima pri prikupljanju podataka i izradi ovog rada. Najveća zahvala mojim prijateljima, obitelji i zaručniku koji su bili uz mene cijeli moj put prema ovoj diplomi.

4. LITERATURA

1. Shulhan J, Dicken B, Hartling L, Larsen BM. Current Knowledge of Necrotizing Enterocolitis in Preterm Infants and the Impact of Different Types of Enteral Nutrition Products. *Adv Nutr An Int Rev J.* 2017;8(1):80–91.
2. Rasiah V, Yajamanyam PK, Ewer AK. Necrotizing enterocolitis: current perspectives. *Res Reports Neonatol.* 2014;31.
3. Neu J, Allan W. Necrotizing Enterocolitis. *New Engl J Med.* 2011;364:255–264.
4. Puri P. Newborn surgery, Fourth edition. *Newborn Surgery, Fourth Ed.* 2017;364(3):1–1237.
5. Allin B, Long AM, Gupta A, Knight M, Lakhoo K, Kazmierski M i sur. A UK wide cohort study describing management and outcomes for infants with surgical Necrotising Enterocolitis. *Sci Rep.* 2017;7:41149.
6. Wendy H. Yee, Amuchou Singh Soraisham, Vibhuti S. Shah, Khalid Aziz, Woojin Yoon SKL and the CNN. Incidence and Timing of Presentation of Necrotizing Enterocolitis in Preterm Infants. *Pediatrics.* 2012;(129):298–304.
7. Bašković M, Župančić B, Car A, Višnjić S, Ježek D. Nekrotizirajući enterokolitis – prikaz slučaja i pregled literature. 2018;89–95.
8. Caplan MS, Jilling T. The Pathophysiology of Necrotizing Enterocolitis. *Neoreviews.* 2001;2(5):33–43.
9. Jörn-Hendrik Weitkamp, Tatsuki Koyama, Michael T Rock, Hernan Correa, Jeremy A Goettel i sur. Necrotising enterocolitis is characterised by disrupted immune regulation and diminished mucosal regulatory (FOXP3)/effector (CD4, CD8) T cell ratios. 2013;62(1):73-82
10. Sase M, Miwa I, Sumie M, Nakata M, Sugino N OK. Gastric emptying cycles in the human fetus. *Am J Obs Gynecol.* 2005;193(3):1000-1004
11. Tian J, Yang Z, Peng L, Zhou H, Zhu T, Du Y, i sur. Toll-like Receptors Play a crucial role in the progress of Necrotizing Enterocolitis. *Eur J Biomed Res.* 2015;1(1):8.
12. Good M, Sodhi CP, Egan CE, Afrazi A, Jia H, Yamaguchi Y i sur. Breast milk protects against the development of necrotizing enterocolitis through inhibition of Toll-like receptor 4 in the intestinal epithelium via activation of the epidermal growth factor receptor. *Mucosal Immunol.* 2015;8(5):1166–1179.
13. William A. Ballancea, Beverly B. Dahmsa, Nancy Shenkera RMK. Pathology of neonatal necrotizing enterocolitis: A ten-year experience. *jpeds.* 1990;117(1):6–13.
14. T.Nowicki P. Ischemia and necrotizing enterocolitis: Where, when, and how. *Sciencedirect.* 2005;14(3):152–158.
15. RM. K. The Relationship of Neonatal Feeding practices and the Pathogenesis and Prevention of Necrotizing Enterocolitis. *Pediatrics.* 2003;111(7):671–672.
16. Been J V., Lievens S, Zimmermann LJI, Kramer BW, Wolfs TGAM. Chorioamnionitis as a risk factor for necrotizing enterocolitis: A systematic review and meta-analysis. *J Pediatr.* 2013;162(2):236-242.

17. Claud EC, Walker WA. Hypothesis: Inappropriate colonization of the premature intestine can cause neonatal necrotizing enterocolitis. *FASEB J.* 2001;15(8):1398–1403.
18. Berseth CL. Feeding strategies and necrotizing enterocolitis. *Co-pediatrics.* 2005;17(2):170--173.
19. Nanthakumar NN, Fusunyan RD, Sanderson I, Walker WA. Inflammation in the developing human intestine: A possible pathophysiologic contribution to necrotizing enterocolitis. *Proc Natl Acad Sci U S A.* 2000;97(11):6043–6048.
20. Mardešić D, Benjak V. Novorođenčce. U: Mardešić D i sur. *Pedijatrija.* 2016. Str309-401.
21. Thompson AM BM. Necrotizing enterocolitis in newborns: pathogenesis, prevention and management. *Drugs.* 2008;68:1227–1238.
22. Ververidis M, Kiely EM, Spitz L i sur. The clinical significance of thrombocytopenia in neonates with necrotizing enterocolitis. *J Pediatr Surg.* 2001;36:799–803.
23. Kafetzis DA, Skevaki C, Costalos C. Neonatal necrotizing enterocolitis: An overview. *Curr Opin Infect Dis.* 2003;16(4):349–355.
24. AM K. Necrotizing enterocolitis in the neonate: collective review. *Surg Gynecol Obs.* 1979;148:259–269.
25. Brill PW, Olson SR WP. Neonatal necrotizing enterocolitis: air in Morison pouch. *Radiology.* 1990;174:469–471.
26. Hall NJ, Eaton S PA. Necrotizing enterocolitis: Prevention, treatment, and outcome. *J Pediatr Surg.* 2013;48(12):2359–2367.
27. A. J. A. Holland, A. Shun, H. C. O. Martin CC-Y& JH. Small bowel perforation in the premature neonate: congenital or acquired? *Pediatr Surg Int.* 2003;19:489–494.
28. De Abreu Amaro C, Oliveira Pereira C, Mesquita J. Spontaneous intestinal perforation in a preterm neonate. *BMJ Case Rep.* 2018;11(1):10–11.
29. Neu J. Neonatal necrotizing enterocolitis: An update. *Acta Paediatr Int J Paediatr Suppl.* 2005;94(449):100–105.
30. Henry MC LMR. Surgical therapy for necrotizing enterocolitis: bringing evidence to the bedside. *Semin Pediatr Surg.* 2005;14:181-190.
31. O’Neill JAHC Jr, Stahlman MT MH. Necrotizing enterocolitis in the newborn: operative indications. *Ann Surg.* 1975;182:274-279.
32. Kliegman M, Walker WA YR. Necrotizing Enterocolitis : Research Agenda for a Disease of Unknown Etiology and Pathogenesis. *Pediatr Res.* 1993;34(6):701–708.
33. Rees CM, Eaton S, Kiely EM, Wade AM, McHugh K PA. Peritoneal drainage or laparotomy for neonatal bowel perforation? A randomized controlled trial. *Ann Surg.* 2008(248):44–51.
34. Moss RL, Dimmitt RA, Barnhart DC i sur. Laparotomy versus peritoneal drainage for necrotizing enterocolitis and perforation. *N Engl J Med.* 2006;354:2225–2234.
35. B. Župančić, G. Roić, Z. Vrtar, I. Cigit, A. Car, S. Višnjic, D. Mikulić, M. Jasprića IF.

- Kirurški pristup nekrotizirajućem enterokolitisu. *Paediatr Croat.* 2005;49(2).
36. Gertler JP, Seashore JH ZR. Early ileostomy closure in necrotizing enterocolitis. *J Pediatr Surg.* 1987;22:140–143.
 37. Musemeche CA, Kosloske AM RR. Enterostomy in necrotizing enterocolitis: an analysis of techniques and timing of closure. *J Pediatr Surg.* 1987;22:479-483.
 38. Cooper A, Ross AJ III, O’Neil JA, Jr SL. Resection with primary anastomosis for necrotizing enterocolitis: a contrasting view. *J Pediatr Surg.* 1988;23:64–68.
 39. Rees CM, Hall NJ, Eaton S, Pierro A. Surgical strategies for necrotising enterocolitis: A survey of practice in the United Kingdom. *Arch Dis Child Fetal Neonatal Ed.* 2005;90(2):152–155.
 40. Ron O, Davenport M, Patel S, Kiely E, Pierro A HN. Outcomes of the “clip and drop” technique for multifocal necrotizing enterocolitis. *J Pediatr Surg.* 2009;44(4):749-754.
 41. Goyal A, Manalang LR, Donnell SC LD. Primary peritoneal drainage in necrotising enterocolitis: an 18-year experience. *Pediatr Surg.* 2006;22(5):449–52.
 42. Morean JL, Stephen JS HG. Peritoneal drainage as primary management of perforated NEC in the very low birth infant. *J Pediatr Surg.* 1994;2:310–315.
 43. AM K. Management of subcapsular hematoma of the liver during neonatal laparotomy. In 1995.
 44. Pike K, Brocklehurst P, Jones D, Kenyon S, Salt A, Taylor D MN. Outcomes at 7 years for babies who developed neonatal necrotising enterocolitis: the ORACLE Children Study. *Arch Dis Child Fetal Neonatal Ed.* 2012;97(5):318–322.
 45. Schulzke SM, Deshpande GC PS. Neurodevelopmental outcomes of very low-birth-weight infants with necrotizing enterocolitis: a systematic review of observational studies. *Arch Pediatr Adolesc Med.* 2007;161(6):583–590.
 46. Hintz SR, Kendrick DE, Stoll BJ, Vohr BR, Fanaroff AA, Donovan EF i sur. Neurodevelopmental and growth outcomes of extremely low birth weight infants after necrotizing enterocolitis. *Pediatrics.* 2005;115(3):696–703.
 47. Allin BSR, Long AM, Gupta A, Lakhoo K, Knight M. One-year outcomes following surgery for necrotising enterocolitis: A UK-wide cohort study. *Arch Dis Child Fetal Neonatal Ed.* 2018;103(5):461–466.
 48. Lee JS, Polin RA. Treatment and prevention of necrotizing enterocolitis. *Semin Neonatol.* 2003;8(6):449–459.
 49. Good M, Sodhi CP HD. Evidence-based feeding strategies before and after the development of necrotizing enterocolitis. *Expert Rev Clin Immunol.* 2014;10:875–884.
 50. J N. The Search for a Unifying Pathogenic Theory Leading to Prevention. *Pediatr Clin North Am.* 1996;43(2):409–432.
 51. Millar M, Wilks M CK. Probiotics for preterm infants? *Arch Dis Child Fetal Neonatal Ed.* 2003;88:354–358.
 52. Alfaleh K, Anabrees J, Bassler D. Probiotics reduce the risk of necrotizing enterocolitis in preterm infants: A meta-analysis. *Neonatology.* 2010;97(2):93–99.

53. Samuels, N., van de Graaf, R.A., de Jonge, R.C.J i sur. Risk factors for necrotizing enterocolitis in neonates: a systematic review of prognostic studies. *BMC Pediatr*;2017; 17, 105.
54. Been JV, Lievens S, Zimmermann LJ i sur. Chorioamnionitis as a risk factor for necrotizing enterocolitis: a systematic review and meta-analysis. *J Pediatr* 2013; 162:236.
55. Lee JY, Park KH, Kim A i sur. Maternal and Placental Risk Factors for Developing Necrotizing Enterocolitis in Very Preterm Infants. *Pediatr Neonatol* 2017; 58:57.
56. Duci M, Frigo AC, Visentin S i sur. Maternal and placental risk factors associated with the development of necrotizing enterocolitis (NEC) and its severity. *J Pediatr Surg* 2019;54:2099
57. Cantey JB, Pyle AK, Wozniak PS i sur. Early Antibiotic Exposure and Adverse Outcomes in Preterm, Very Low Birth Weight Infants. *J Pediatr* 2018; 203:62.
58. Alexander VN, Northrup V, Bizzarro MJ. Antibiotic exposure in the newborn intensive care unit and the risk of necrotizing enterocolitis. *J Pediatr* 2011; 159:392.
59. Greenwood C, Morrow AL, Lagomarcino AJ i sur. Early empiric antibiotic use in preterm infants is associated with lower bacterial diversity and higher relative abundance of *Enterobacter*. *J Pediatr* 2014; 165:23.
60. Cotten CM, Taylor S, Stoll B i sur. Prolonged duration of initial empirical antibiotic treatment is associated with increased rates of necrotizing enterocolitis and death for extremely low birth weight infants. *Pediatrics* 2009; 123:158.
61. Berseth CL. Feeding strategies and necrotizing enterocolitis. *Curr Opin Pediatr* 2005; 17:170.
62. Moss RL, Dimmitt RA, Henry MC, Geraghty N, Efron B. A meta-analysis of peritoneal drainage versus laparotomy for perforated necrotizing enterocolitis. *J Pediatr Surg*;2001;36(8);1210-1213

5. ŽIVOTOPIS

Rođena sam 12.08.1995. godine u Zagrebu. Srednjoškolsko obrazovanje stekla sam u zagrebačkoj XV. Gimnaziji sa odličnim uspjehom. Paralelno sa srednjoškolskim obrazovanjem stekla sam međunarodno priznatu diplomu za španjolski jezik (B2). Medicinski fakultet Sveučilišta u Zagrebu sam upisala 2014. godine. Koautorica sam jednog prikaza slučajeve koji je prezentiran na godišnjem kongresu Hrvatskog torakalnog društva TORAKS 2018. Aktivno se služim engleskim jezikom (B2).