

# Evolucija žarišnih epileptiformnih izbijanja u elektroencefalogramu nedonoščadi s oštećenjem bijele tvari

---

**Bunoza, Branka**

**Doctoral thesis / Disertacija**

**2021**

*Degree Grantor / Ustanova koja je dodijelila akademski / stručni stupanj:* **University of Zagreb, School of Medicine / Sveučilište u Zagrebu, Medicinski fakultet**

*Permanent link / Trajna poveznica:* <https://um.nsk.hr/um:nbn:hr:105:071383>

*Rights / Prava:* [In copyright](#)/[Zaštićeno autorskim pravom.](#)

*Download date / Datum preuzimanja:* **2024-11-25**



*Repository / Repozitorij:*

[Dr Med - University of Zagreb School of Medicine Digital Repository](#)



**SVEUČILIŠTE U ZAGREBU  
MEDICINSKI FAKULTET**

**Branka Bunoza**

**Evolucija žarišnih epileptiformnih  
izbijanja u elektroencefalogramu  
nedonoščadi s oštećenjem bijele tvari**

**DISERTACIJA**



**Zagreb, 2021.**

**SVEUČILIŠTE U ZAGREBU  
MEDICINSKI FAKULTET**

**Branka Bunoza**

**Evolucija žarišnih epileptiformnih  
izbijanja u elektroencefalogramu  
nedonoščadi s oštećenjem bijele tvari**

**DISERTACIJA**

**Zagreb, 2021.**

Disertacija je izrađena u Klinici za pedijatriju Kliničkog bolničkog centra Zagreb i Hrvatskom institutu za istraživanje mozga Medicinskoga fakulteta Sveučilišta u Zagrebu.

Voditeljica rada: prof. dr. sc. Nina Barišić

Zahvaljujem mentorici, prof. dr. sc. Nini Barišić, na pomoći, potpori i vodstvu prilikom izrade disertacije,  
poštovanom akademiku Ivici Kostoviću i prof. dr. sc. Marku Radošu, na motivaciji i stručnoj suradnji,  
svim kolegama koji su mi pomogli pri izradi disertacije,  
mojoj obitelji, Marinu i Darku.

# SADRŽAJ

## POPIS OZNAKA I KRATICA

<b>1. UVOD</b> .....	<b>1</b>
1.1. Perinatalni razvoj ljudskog mozga .....	1
1.2. Prijevremeno rođena djeca (nedonoščad).....	7
1.3. Periventrikularna leukomalacija (PVL).....	10
1.4. Dijagnostičke metode u praćenju prijevremeno rođene djece .....	14
1.4.1. Ehoencefalografija (UZV) mozga .....	14
1.4.2. Magnetska rezonancija (MR) mozga.....	17
1.4.3. Snimanje mozga metodom EEG-a.....	20
1.4.4. Neurološka procjena .....	22
1.5. Epileptički napadaji u prijevremeno rođene djece.....	26
<b>2. HIPOTEZA ISTRAŽIVANJA</b> .....	<b>29</b>
<b>3. CILJEVI ISTRAŽIVANJA</b> .....	<b>30</b>
3.1. Opći cilj .....	30
3.2. Specifični ciljevi .....	30
<b>4. ISPITANICI I METODE</b> .....	<b>31</b>
4.1. Ispitanici .....	31
4.2. Metode .....	31
4.2.1. Snimanje mozga metodom UZV-a.....	31
4.2.2. Snimanje mozga metodom EEG-a.....	32
4.2.3. Snimanje mozga metodom MR-a .....	32
4.2.4. Neurološka procjena .....	36
4.2.5. Statistička obrada podataka.....	37
<b>5. REZULTATI</b> .....	<b>38</b>
5.1. Povezanost lezija bijele tvari na MR-u mozga s nalazom EEG-a i novorođenačkim epileptičkim napadajima .....	42
5.2. Povezanost nalaza MR-a i EEG-a mozga s neurološkim ishodom.....	50
5.2.1. MR mozga i neurološki ishod .....	51
5.2.2. EEG i neurološki ishod .....	57
5.2.3. MR mozga i psihomotorni razvoj .....	59
5.2.4. EEG i psihomotorni razvoj .....	61

5.3.	Povezanost epilepsije s lezijama bijele tvari i bazalnih ganglija na MR-u mozga .....	63
5.3.1.	Epilepsija i lezije bijele tvari .....	65
5.3.2.	Epilepsija i lezije bazalnih ganglija .....	66
5.4.	Epilepsija i novorođenački epileptički napadaji .....	67
5.5.	Analiza promjena EEG-a kroz vrijeme.....	69
5.6.	Korelacija nalaza UZV-a i MR-a .....	72
<b>6.</b>	<b>RASPRAVA.....</b>	<b>74</b>
6.1.	Povezanost lokalizacije oštećenja bijele tvari na MR-u mozga i epileptičkih napadaja u novorođenačkoj dobi .....	75
6.2.	Prediktivna vrijednost nalaza MR-a mozga i EEG-a za neurorazvojni ishod.....	77
6.3.	Epilepsija u korelaciji s neurološkim ishodom i nalazom MR-a mozga .....	81
6.4.	Povezanost novorođenačkih epileptičkih napadaja i razvoja epilepsije u ranom djetinjstvu .....	83
6.5.	Evolucija EEG-a kroz vrijeme praćenja .....	85
6.6.	Senzitivnost metode UZV-a mozga u odnosu na MR mozga.....	85
6.7.	Kliničko značenje disertacije.....	86
<b>7.</b>	<b>ZAKLJUČCI .....</b>	<b>87</b>
<b>8.</b>	<b>SAŽETAK.....</b>	<b>89</b>
<b>9.</b>	<b>SUMMARY.....</b>	<b>90</b>
<b>10.</b>	<b>LITERATURA .....</b>	<b>91</b>
<b>11.</b>	<b>ŽIVOTOPIS.....</b>	<b>99</b>

## Popis oznaka i kratica

ANOVA	–	<i>engl. Analysis of Variance</i>
BMFCD	–	<i>engl. Bimanual Fine Motor Function Classification</i>
CP	–	cerebralna paraliza
CT	–	<i>engl. Computed Tomography</i>
DEHSI	–	<i>engl. Diffuse excessive high signal intensity</i>
DWI	–	<i>engl. Diffusion-Weighted Imaging</i>
EEG	–	elektroencefalogram
aEEG	–	amplitudno-integrirani EEG
ELBW	–	<i>engl. Extremely Low Birth Weight</i>
GABA	–	<i>engl. Gamma-AminoButyric Acid</i>
GD	–	gestacijska dob
GMFCD	–	<i>engl. Gross Motor Function Classification System</i>
IL1 $\beta$	–	Interleukin 1 Beta
ILAE	–	<i>engl. International League Against Epilepsy</i>
IUGR	–	<i>engl. Intrauterine Growth Restriction/ Retardation</i>
KBC	–	Klinički bolnički centar
LBW	–	<i>engl. Low Birth Weight</i>
MACS	–	<i>engl. Manual Ability Classification System</i>

MND	–	<i>engl. Major Neurological Dysfunction</i>
MR	–	magnetska rezonancija
MV	–	mehanička ventilacija
NBI	–	<i>engl. Neuromotor Behavioral Inventory</i>
NEK	–	nekrotizirajući enterokolitis
PRSW	–	<i>engl. Positive Rolandic Sharp Waves</i>
PVL	–	periventrikularna leukomalacija
SCPE	–	<i>engl. Surveillance of Cerebral Palsy in Europe</i>
TINE	–	<i>engl. Touwen Infant Neurological Examination</i>
TNC $\alpha$	–	<i>engl. Tumor Necrosis Factor Alfa</i>
UZV	–	ultrazvuk



# 1. UVOD

## 1.1. Perinatalni razvoj ljudskog mozga

Razvoj ljudskog mozga je dinamičan proces koji se odvija kroz seriju sekvencijskih, ali dijelomično preklapajućih, histogenetskih događaja koji počinju oko 4. tjedna gestacijske dobi (GD-a). Dijelimo ga na embrionalno razdoblje (od začeca do kraja 8. tjedna GD-a) i fetalno razdoblje (od 8. tjedna GD-a do rođenja). Razvojno remodeliranje nastavlja se kroz adolescenciju do stabilizacije u odrasloj dobi (1-4). Prenatalni razvoj moždane kore odlikuje se prolaznim obrascima regionalne, laminarne, modularne i neuronalne organizacije (5, 6). Proces kompleksna rasta putova bijele tvari odvija se kroz prolazne stanične odjeljke fetalnog cerebralnog zida i različite segmente fetalne bijele tvari (2, 3, 7).

Ljudski mozak formira se od rostralnog dijela neuralne cijevi između 26. i 28. dana, pri veličini embrija od 2 do 3 mm. Neuralna cijev se dijeli u tri primarna mjehurića: proencefalon, mezencefalon i rombocefalon. Oko 33. dana formira se 5 mjehurića: metencefalon, mijelocefalon, mezencefalon, diencefalon i telencefalon (8). Formiranje moždane kore sastoji se od više neurogenetskih staničnih događaja: proliferacije, migracije stanica, diferencijacije dendrita, rasta aksona, sinaptogeneze, mijelinizacije, stanične smrti i sinaptičke reorganizacije kroz prolazne laminarne odjeljke koji pružaju okvir za različite stanične interakcije važne za aksonalni rast i formiranje aksonskih putova (2, 3, 9). Kortikalna histogeneza počinje proliferacijom progenitornih neuroepitelijalnih stanica u ventrikularnoj zoni telencefaličnog mjehurića.

Dobro definirana laminarna arhitektura cerebralnog zida, kao i definirani segmenti bijele tvari, pružaju mogućnost proučavanja selektivne osjetljivosti histogenetskih događaja važnih u razvoju mozga (10). Rezultati dosadašnjih istraživanja ukazuju da se neurogenetska zbivanja odvijaju u prolaznim zonama. (11) Ventrikularna zona je proliferativna zona u kojoj se produciraju matične stanice simetričnom diobom te neuroni i glija-stanice asimetričnom diobom. Periventrikularna zona bogata je vlaknima, i između ostalog, sadrži rastuća kalozalna vlakna. Subventrikularna zona je proliferativni sloj za neurone, najvjerojatnije interneurone. Intermedijarna zona sadrži premijelinizirana vlakna koja potječu iz talamusa i bazalnog telencefalona ( aferentna vlakna), te kortikalni eferentni sustav vlakana i migrirajućih neurona. Subplate zona je „čekaonica“ koja sadrži aferentna vlakna, veliku količinu ekstracelularnog matriksa, migratornih i postmigratornih (postsinaptičkih) neurona koji sudjeluju u najranijim neuronskim krugovima. Kortikalna ploča formirana je od okomito nanizanih postmigratornih neurona s

brzim razvojem dendritičkog fenotipa. Ganglijski brežuljak, kao najmarkantnija prolazna struktura fetalnog telencefalona, dio je proliferativnog matriksa, a izravno se nastavlja na ventrikularnu zonu i služi za produkciju neurona predodređenih za bazalne ganglije i moždanu koru. Ganglijski brežuljak je glavno mjesto hipoksično-ishemičnog oštećenja fetusa. Dakle, razvoj moždane kore je vrlo dinamičan proces tijekom kojeg se formiraju prolazne zone koje se gube i postaju nevidljive odrastanjem. Jedna od značajnih je subplate zona (9).

Subplate zona je prolazna fetalna zona koju su prvi put opisali 1974. godine Kostović i Molliver (12, 13). Formira se od 13. do 15. tjedna GD-a, postaje najdeblji i najvoluminozniji prijelazni odjeljak fetalnog moždanog zida između 28. i 34. tjedna GD-a i predstavlja glavno mjesto sinaptogeneze, neuralnog sazrijevanja i diferencijacije, potom postupno nestaje do kraja gestacije i u ranom postnatalnom periodu. Razvojni vrhunac doseže sredinom gestacije kad je četiri puta deblja od kortikalne ploče. Subplate zona sastoji se od migratornih i postmigratornih neurona, glija-stanica i velike količine hidrofiličnog ekstracelularnog matriksa, koji se dobro vizualizira magnetskom rezonancijom (MR-om), te aferentnih i eferentnih aksona uključenih u intenzivnu sinaptogenezu (10). Postmitotični kortikalni neuroni migriraju kroz subplate zonu na putu do kortikalne ploče. Subplate zona prisutna je u novorođenčeta tijekom razdoblja razvijanja različitih kortiko-kortikalnih veza. Mnogi neuroni iz subplate zone preživljavaju postnatalno razdoblje i transformiraju se u intersticijalne neurone subkortikalne giralne bijele tvari odrasla mozga (13). Subplate zona služi kao čekajući odjeljak za rastuće kortikalne aferente. Rastuća aferentna vlakna sekvencijski rastu i u subplate zoni, uspostavljaju prolazne sinaptičke krugove te čekaju nekoliko mjeseci prije premještanja u konačno odredište, kortikalnu ploču (5). Nakon 28 tjedana čekajući asocijativni i komisuralni putovi su glavni sastojci subplate zone (tablica 1.). Glavni kortiko-kortikalni putovi počinju se razvijati u ranom fetalnom periodu, a razvoj kratkih kortiko-kortikalnih veza traje godinu dana nakon rođenja (14).

**Tablica 1.** Razvoj subplate zone i aksona mozga po tjednima gestacije

### Razvoj subplate zone i aksona mozga

Do 20. tjedna gestacijske dobi:
<ul style="list-style-type: none"><li><input type="checkbox"/> subplate zona se pojavljuje otprilike oko 10. tjedna GD-a</li><li><input type="checkbox"/> invazija subplate zone talamičkim aferentima (čekajući aferenti)</li><li><input type="checkbox"/> porast subplate zone od 10. do 20. tjedna GD-a.</li></ul>
Od 20. do 24. tjedna gestacijske dobi:
<ul style="list-style-type: none"><li><input type="checkbox"/> talamički aferenti su brojni u subplate zoni, oblikuju sinapse (glutamat i GABA sinapse)</li><li><input type="checkbox"/> aksoni (projekcijski, komisuralni i asocijativni) aktivno rastu, osobito u periventrikularnim regijama.</li></ul>
Od 24. do 32. tjedna gestacijske dobi:
<ul style="list-style-type: none"><li><input type="checkbox"/> talamokortikalni aferenti ulaze u koru</li><li><input type="checkbox"/> kalozalni (komisuralni) i asocijativni (kortiko-kortikalni) aksoni ulaze u subplate zonu</li><li><input type="checkbox"/> subplate zona doseže maksimalnu veličinu (4 – 5 puta deblja od kortikalne ploče s 27 do 30 tjedana).</li></ul>
Od 32. do 36. tjedna gestacijske dobi:
<ul style="list-style-type: none"><li><input type="checkbox"/> kalozalna i kortiko-kortikalna vlakna ulaze u koru</li><li><input type="checkbox"/> subplate zona postupno nestaje.</li></ul>

Preuzeto iz Volpe JJ. Brain injury in premature infants: a complex amalgam of destructive and developmental disturbances. *Lancet Neurol.* 2009;8:110-24.

Subplate zona je glavno mjesto sinaptogeneze u srednjem fetalnom periodu, dok je kortikalna sinaptogeneza primarno postnatalni proces, sinaptička produkcija i razvojna plastičnost ljudskog korteksa nastavlja se do 20. godine života (15, 16). Istraživanje uključenosti subplate zone u razvoj bijele tvari u nedonoščadi podržava koncept kompleksne stanične ranjivosti subplate zone u prenatalnom razdoblju koji može objasniti rasprostranjene promjene u intenzitetu signala MR-a prijevremeno rođene djece s periventrikularnom leukomalacijom (PVL) (17). Kvantitativni deficit neurona subplate zone u PVL-u može pridonijeti abnormalnosti kortikalnog formiranja i kognitivnoj disfunkciji u prijevremeno rođene djece (18). Obzirom na kompleksnost neuronalne migracije kroz subplate zonu moguća je njena uloga u razvojnoj neuropatologiji neuronalnih migracijskih poremećaja i kortikalne displazije, uključujući one udružene s epilepsijom (9). Proces rasta dugih projekcijskih i asocijativnih

putova aksona događa se uglavnom u drugoj polovici gestacije (18). Tijekom ovog razdoblja preklapa se, sekvencijski i parcijalno, rast talamo-kortikalnih, komisuralnih i asocijativnih putova kroz prolazne laminarne odjeljke. Razdoblje od 22. do 26. tjedna ključno je za terminalnu fazu rasta masivnih talamo-kortikalnih putova i njihovo premještanje iz subplate zone u kortikalnu ploču. Razdoblje oko 28. tjedna obilježeno je simultanim rastom kalozalnih i dugih asocijativnih putova usporedno s formiranjem sekundarnih kortikalnih girusa. U razdoblju iza 34. tjedna GD-a dominira rast dugih asocijativnih kortikalnih putova paralelno s formiranjem sekundarnih kortikalnih girusa (7).

Opisani razvoj i građa mozga kasnog fetusa pružaju mogućnost istraživanja selektivne osjetljivosti različitih odjeljaka i rastućih aksonskih putova modernim tehnikama MR-a. Postoje teorije kako prenatalne lezije razvojno važnih prolaznih staničnih struktura imaju utjecaj na razvojnu reorganizaciju cerebralnog korteksa. Patologija nakon ishemije i krvarenja pokazuje razlike koje djelomično ovise o dubini lokalizacije i različitim segmentima cerebralne bijele tvari. Još uvijek je nejasna razvojna osjetljivost projekcijskih, komisuralnih, dugih i kratkih asocijativnih putova i intrakortikalnih vlakana, kao i njihova topografska razdioba i uloga u razvojnoj reorganizaciji (9).

Da bismo lakše opisali i pratili razvoj fetalne i perinatalne bijele tvari mozga, koristimo se podjelom bijele tvari na pet segmenata kako je davno uveo von Monakow idući od ventrikularne prema pijalnoj površini (20):

- segment I – središnja bijela tvar (korpus kalozum, forniks, prednje komisure i asocijativna vlakna)
- segment II – periventrikularna križanja putova (crossroads) na izlaznim mjestima kapsule interne
- segment III – centrum semiovale
- segment IV – bijela tvar girusa
- segment V – kortikalna bijela tvar.

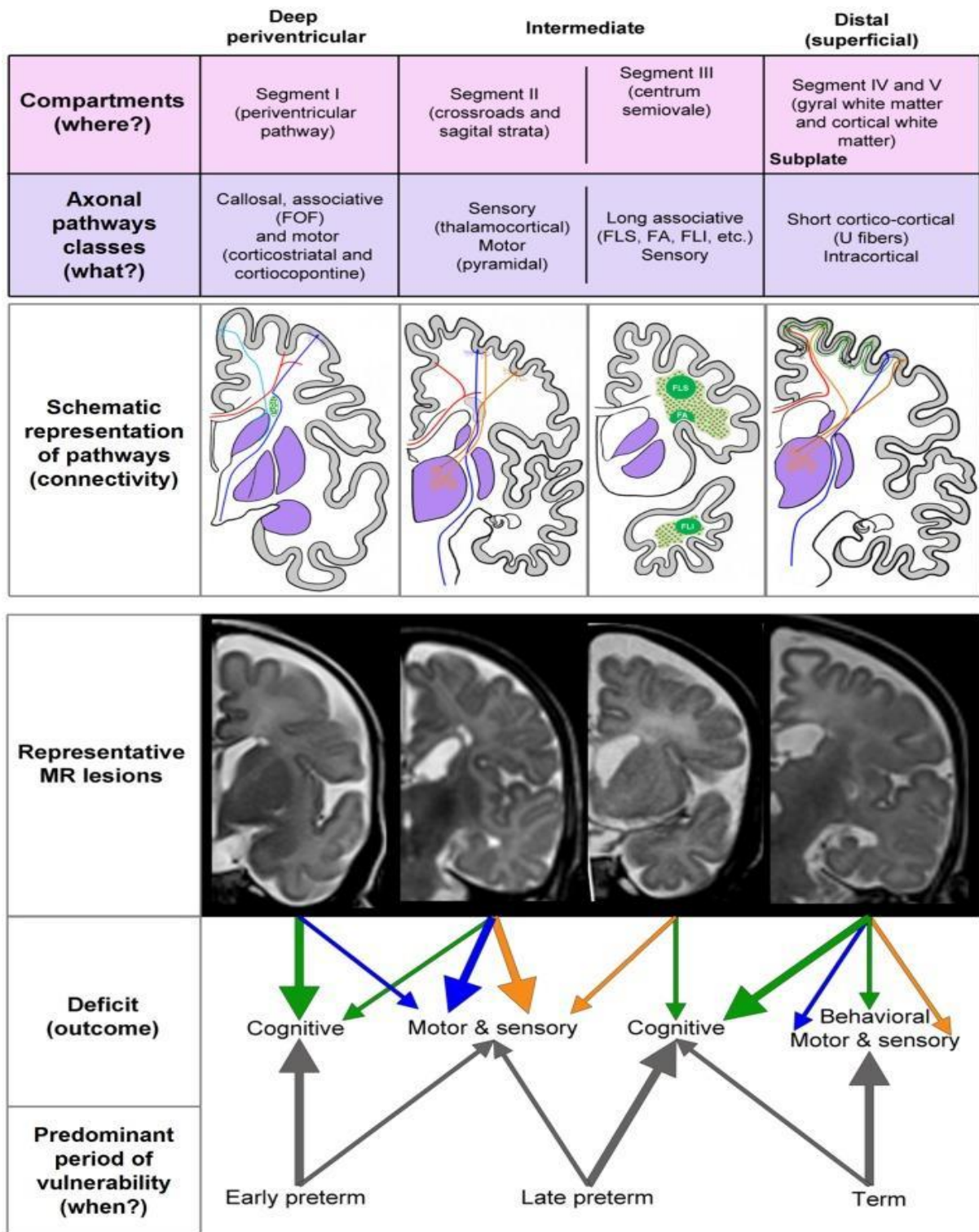
Kostović i suradnici razvili su posebno prilagođenu segmentaciju bijele tvari fetalnog mozga tijekom razvoja (7). Prolazni odjeljci klasificirani su na 3 dijela:

1. Duboki periventrikularni odjeljak – obuhvaća proliferacijske zone (ventrikularno-subventrikularnu zonu i ganglijski brežuljak), korpus kalozum i periventrikularna vlakna: fronto-okcipitalna, kortiko-strijatalna i fronto-pontine putove. Taj odjeljak se poklapa sa segmentom I po von Monakowu.

2. Intermedijarni odjeljak – čine raskrižja projekcijskih putova (talamokortikalna, kortikofugalna, kalozalna, asocijativna sagitalna vlakna), sagitalna aksonalna strata (talamokortikalna vlakna, kortiko-kortikalna asocijativna vlakna) koji se poklapaju sa segmentom II po von Monakowu i centrum semiovale (duga asocijativna vlakna, projekcijska vlakna) koji se razvija u kasne nedonoščadi i poklapa se sa segmentom III po von Monakowu.
3. Površinski odjeljak – čine subplate zona (sva rastuća aferentna vlakna, kratka kortiko-kortikalna vlakna) i intrakortikalna vlakna. Tijekom kasne trudnoće i u perinatalnom razdoblju u tom se odjeljku razvija giralna bijela tvar (poklapa se sa segmentom IV i V po von Monakowu) (slika 1.).

Segmenti I i II već su razvijeni između 26. i 31. tjedna GD-a, dok se segmenti III i IV počinju diferencirati od 32. tjedna gestacije nadalje. Osjetljivost periventrikularnih križanja putova (*crossroads*) i sagitalne aksonalne strate (segment II) karakteristična je za ranu nedonoščad, a osjetljivost asocijativnih vlakana u centru semiovale (segment III) za kasnu nedonoščad (slika 1.). Radijalna razdioba signala MR-a u cerebralnim odjeljcima može se odnositi na lezije različitih klasa aksonskih putova i imati prognostičku vrijednost. Strukturni pokazatelj lezije dugih asocijativnih putova je gubitak delineacije između centra semiovale i subplate zone kao moguća posljedica PVL-a (7).

## Selective (?) radial vulnerability of cerebral compartments



**Slika 1.** Shematski prikaz koncepta razvojne i radijalne osjetljivosti / vulnerabilnosti fetalnog mozga.

Preuzeto iz Kostović I, Kostović-Srzić M, Benjak V, Jovanov-Milošević N, Radoš M. Developmental dynamics of radial vulnerability in the cerebral compartments in preterm infants and neonates. *Front Neurol.* 2014;5:139.

Vrijeme i broj lezija u okviru PVL-a utječu na daljnju organizaciju bijele tvari fetalnog mozga. Razvojna osjetljivost prije svega ovisi o vremenu nastanka lezije. Kod ranog nedonoščeta primarno su zahvaćeni duboki te u manjoj mjeri intermedijalni odjeljak, a kod novorođenčeta rođena u vrijeme termina površinski i u manjoj mjeri intermedijarni odjeljak. Tako će lezije koje se dogode u razdoblju rane nedonošenosti utjecati najviše na duboki periventrikularni odjeljak (kalozalna, asocijativna i motorička kortiko-strijatalna i kortiko-pontina vlakna) te će rezultirati motornim i kognitivnim teškoćama novorođenčeta. Lezije koje se dogode u razdoblju kasne nedonošenosti utjecat će na intermedijarni odjeljak (*crossroads*, sagittal stratu i centrum semiovale) te rezultirati motornim, osjetilnim i kognitivnim teškoćama. Lezije koje se dogode u vrijeme termina dovode do oštećenja površinskog odjeljka (kortiko-kortikalnih U vlakana i intrakortikalnih vlakana) rezultirajući kombinacijom motornih, osjetilnih, i kognitivnih poteškoća i poteškoća u ponašanju (slika 1.) (7). Površinski subplate i kortikalna ploča su vrlo važne za kasniju razvojnu plastičnost i funkcionalan oporavak oštećena mozga.

Područje periventrikularnih križanja putova – *crossroads* (segment II) u nedonoščadi, gdje se križaju kortikalna, projekcijska, asocijativna i komisuralna vlakna, obiluje velikom količinom hidrofilnog izvanstaničnog matriksa, aksonalnim molekulama vodičima i nalazi se na najosjetljivijem području mozga nedonoščeta, uz lateralne komore. Ovo je područje najčešće zahvaćeno PVL-om što dovodi do najtežih i složenih strukturnih promjena bijele tvari i povezuje se s lošim motoričkim i kognitivnim ishodom (21, 22, 23).

## 1.2. Prijevremeno rođena djeca (nedonoščad)

Napretkom neonatalne medicine u posljednjim desetljećima raste preživljavanje prijevremeno rođene djece (rođene prije 37. tjedna gestacijske dobi) s incidencijom 5 – 10 % svih poroda što postaje velik zdravstveni problem. U Republici Hrvatskoj godišnje je oko 2 400 prijevremeno rođene djece koja imaju povećan rizik za lošiji neurorazvojni ishod u usporedbi s djecom rođenom u terminu. Rizik raste usporedno s nižom gestacijskom dobi i težinom oštećenja bijele i sive tvari mozga u perinatalnom razdoblju, i uključuje kognitivne poteškoće (30 – 60 %), rizik motoričkih poteškoća i cerebralnu paralizu (10 – 15 %), sljepoću (15 %). U školskoj dobi poteškoće u edukaciji ima 50 % djece rođene s vrlo niskom porođajnom težinom (23-28).

Postupno se počelo uočavati kako velik broj prijevremeno rođene djece, osobito one s difuznim lezijama bijele tvari bez motoričkog oštećenja u razvoju, ima uz kognitivne i

poteškoće u ponašanju, uključujući poremećaj hiperaktivnosti, manjak pažnje i poremećaje iz autističnog spektra, kao i probleme u socijalizaciji i interakciji s drugom djecom (29-31).

Izazov je među prijevremeno rođenom djecom prepoznati onu koja će kasnije imati značajne neurorazvojne poteškoće radi rane intervencije.

Prijevremenim rođenjem definira se porod prije 37. tjedna gestacijske dobi (GD-a). Prema Svjetskoj zdravstvenoj organizaciji (*World Health Organization – WHO*) prijevremeno rođena djeca mogu se kategorizirati prema gestacijskoj dobi u 3 skupine:

1. kasna nedonoščad (engl. *Late Preterm Birth*) – gestacijska dob između 32. i 37. tjedna
2. vrlo rano rođena nedonoščad (engl. *Very Preterm Birth*) – gestacijska dob između 28. i 32. tjedna
3. iznimno prijevremeno rođena nedonoščad (engl. *Extremely Preterm Birth*) – gestacijska dob manja od 28 tjedana.

Nedonoščad se može kategorizirati prema rodnoj masi u 3 skupine:

1. nedonoščad niske rodne mase – od 1 500 do 2 000 grama (engl. *LBW – Low Birth Weight*)
2. nedonoščad vrlo niske rodne mase – od 1 000 do 1 500 grama (eng. *VLBW – Very Low Birth Weight*)
3. nedonoščad izuzetno niske rodne mase – ispod 1 000 grama (engl. *ELBW – Extremely Low Birth Weight*).

Prema izvješću Nacionalnog instituta za zdravlje djece i ljudski razvoj (*National Institute of Child Health and Human Development – NICHD*) najčešće rane komplikacije u prijevremeno rođene djece tijekom inicijalne hospitalizacije kod 8 515 VLBW djece bile su (32):

1. respiratorni distres (93 %)
2. retinopatija prematuriteta (59 %)
3. perzistirajući duktus arteriosus (46 %)
4. bronhopulmonalna displazija (42 %)
5. sepsa (36 %)
6. nekrotizirajući enterokolitis (11 %)
7. intraventrikularno krvarenje III. i IV. stupnja (7 – 9 %)
8. periventrikularna leukomalacija (3 %).



Ove komplikacije uzrokuju dugotrajne hospitalizacije, brojne dijagnostičke i terapijske intervencije te operativne zahvate što izaziva stres roditeljima i djeci, a povećava i zdravstvene troškove zbog čestih hospitalizacija i kasnijih neurorazvojnih poteškoća. Rizični čimbenici za teže neurorazvojne poteškoće su: niža gestacijska dob, udružene prirođene malformacije, teška asfiksija, intrauterini zastoj rasta, teško intraventrikularno krvarenje, periventrikularna leukomalacija, rani epileptički napadaji, infekcije i sepse, mehanička ventilacija (33, 34).

U prognoziranju neurorazvojnog ishoda, detekcijom ozljeda mozga prijevremeno rođene djece, pomažu nam neuroradiološke pretrage (UZV i MR mozga) te rana neurološka procjena razvoja tijekom prve dvije godine, ali to ipak nije dovoljno za pojedinačna prognoziranja.

Inicijalna, najčešće rabljena metoda otkrivanja perinatalnih ozljeda u prijevremeno rođene djece i dalje je UZV mozga, obzirom na dostupnost, niske troškove i prenosivost, ali on je nedovoljno osjetljiv, u odnosu na MR, u otkrivanju difuznih ozljeda bijele tvari i ozljeda malog mozga (35, 36). Lupton i suradnici prateći 1 749 nedonoščadi s ekstremno niskom rodnom masom, u svojoj velikoj studiji, također zaključuju da je teško prognozirati individualan ishod u neurorazvoju nakon prijevremena rođenja na temelju perinatalnih i neonatalnih rizičnih čimbenika (37). U navedenoj studiji 30 % djece s normalnim nalazom UZV-a imalo je značajna odstupanja u neurološkom razvoju uključujući i cerebralnu paralizu (CP). Zato se u praćenju prijevremeno rođene djece preporučuje učiniti MR mozga u predviđenu terminu poroda, osobito djeci s promijenjenim nalazom UZV-a, te djeci s odstupanjima na neurološkom pregledu ili zbog sumnje na prirođene anomalije i metaboličke bolesti, kao i djeci s epileptičkim napadajima. Sustavnim pretraživanjem studija utvrđeno je kako prevalencija PVL-a u prijevremeno rođene djece ovisi o dijagnostičkoj metodi. Iznosi 14 % u istraživanjima u kojima se dijagnosticira UZV-om, a 32,8 % u dijagnosticiranju MR-om mozga i raste usporedno s nižim GD-om. Sukladno tome, u djece ispod 28 tjedana GD-a iznosi 39,6 %, ispod 32 tjedna GD-a 27,4 %, a iznad 37. tjedna GD-a iznosi 7,3 %. Usporedno s nižom gestacijskom dobi uočeno je veće oštećenje bijele tvari i teže oštećenje u neuromotornom razvoju (38).

Prijevremeno rođena djeca zahtijevaju kontinuirano praćenje, ranu dijagnostiku i intervenciju koja im može pomoći u svladavanju motoričkih poteškoća, kognitivnom razvoju i socijalizaciji.

### 1.3. Periventrikularna leukomalacija (PVL)

Periventrikularna leukomalacija (PVL) i krvarenje s posthemoragičnim hidrocefalozom su dva osnovna patogenetska mehanizma oštećenja mozga u nedonoščeta. Termin periventrikularna leukomalacija (PVL) odnosi se na ozljedu bijele tvari mozga u kojoj se pojavljuju karakteristične raspodjele i sastoji se od periventrikularne žarišne nekroze s posljedničnim formiranjem cista i difuzne ozljede bijele tvari (39). Teško intraventrikularno krvarenje s periventrikularnom hemoragičnom infarkcijom napretkom liječenja sve rijeđe se susreće u suvremenim jedinicama intenzivnog liječenja, tek u 5 % nedonoščadi.

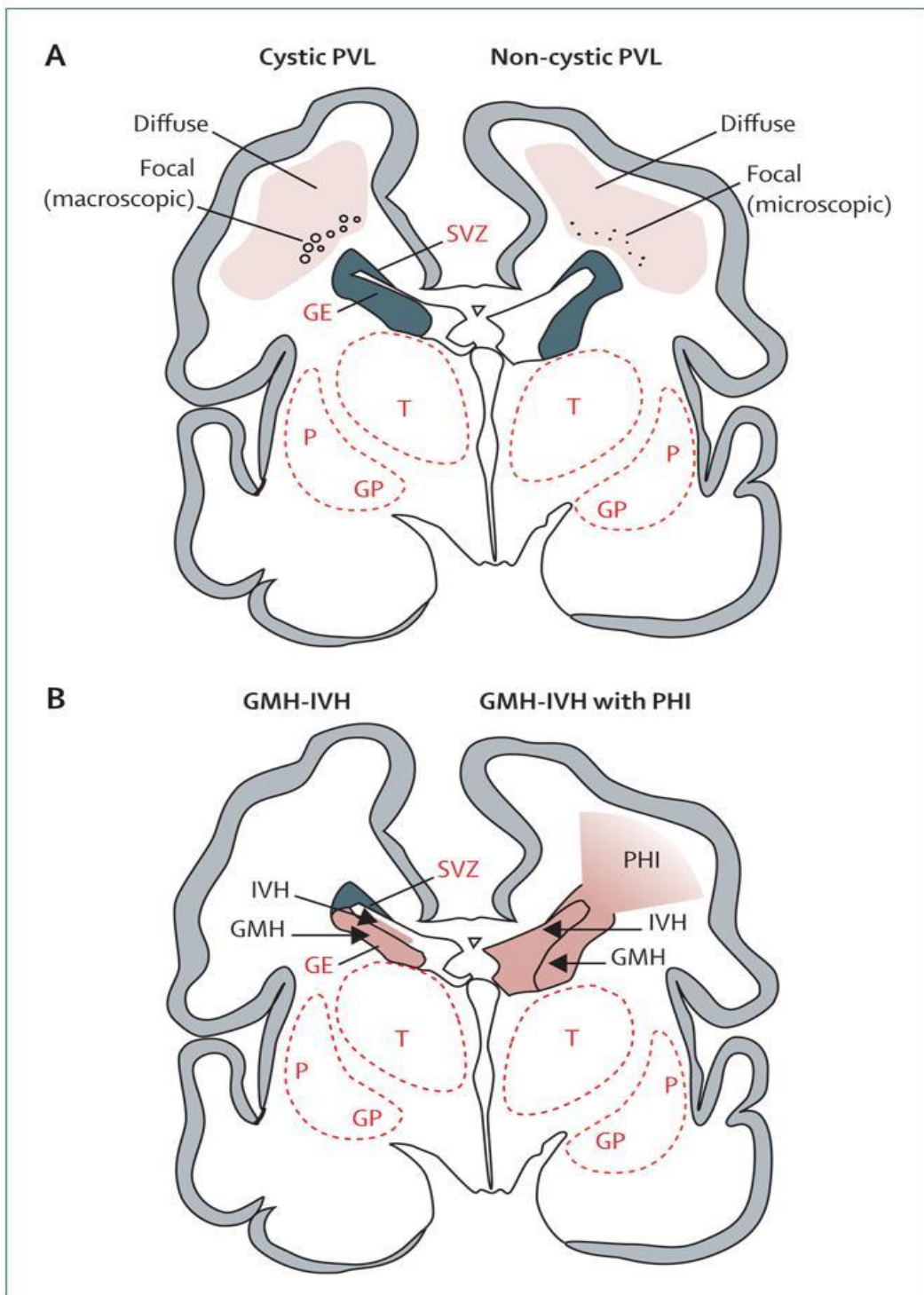
PVL je glavni oblik ozljede bijele tvari mozga prijevremeno rođene djece s incidencijom do 39,6 %. U djece rođene ispod 28 tjedana GD-a, raste usporedno s nižom gestacijskom dobi i često je udružen s lošim neurorazvojnim ishodom, cerebralnom paralizom (CP), intelektualnim i kognitivnim poteškoćama i drugim komorbiditetima (38). Najčešće nastaje u razdoblju od 24. do 32. tjedna gestacijske dobi, ali javlja se i kod kasne nedonoščadi i terminske djece. Incidencija odstupa ovisno o metodama koje su rabljene u istraživanju, pa je kod uporabe UZV-a manja u odnosu na istraživanja kojima se PVL dijagnosticirao MR-om mozga kao metodom izbora. Patohistološkom dijagnozom u preminule djece utvrđena je VLBW u 25 – 75 % što govori u prilog činjenici da se leukomalacija može razviti intrauterino (39).

Lezije PVL-a opisane su prije više od sto godina. Parrot je prepoznao periventrikularne lezije kao infarkte i nazvao ih *cerebral stéatose*, a Banker i Larroche uporabili su termin *periventricular leukomalacia*, opisujući neuropatološke promjene koje korespondiraju s koagulacijskom nekrozom, te su definirali kliničko-patološku korelaciju (41). Inicijalni patofiziološki mehanizam je ishemija i upala u nezrelu mozgu čemu pridonose intrauterine infekcije, postnatalne sepse i komplikacije liječenja, uključujući mehaničku ventilaciju (MV). Zbog promjena u vaskularnim i staničnim čimbenicima tijekom razvoja, mozak je osjetljiviji na ishemiju u nedonošene nego u terminske djece (39, 42).

Patofiziologija PVL-a je kompleksna, isprepleću se vaskularni čimbenici uz staničnu komponentu i infekciju te genetski utjecaj. Anatomija cerebralne vaskulature i nepotpun razvoj žila, koje prodiru u duboku subkortikalnu bijelu tvar u blizini komora, rezultiraju graničnom opskrbnom zonom oko ventrikula s insuficijentnom vaskularizacijom čineći ovo područje osjetljivim na hipoperfuziju (43). Cirkulatorni čimbenici koji povećavaju osjetljivost na PVL uključuju nezrelu cerebralnu vaskularnu autoregulaciju i vazokonstrikciju (39, 42).

Autoregulacija je potrebna za održavanje odgovarajućeg cerebralnog krvnog tlaka unatoč varijacijama sistemskog tlaka. Pogoršanje autoregulacije može rezultirati smanjenom cerebralnom perfuzijom kad se pojavi sistemska hipotenzija. Na poremećenu autoregulaciju utječe više čimbenika, uključujući: asfiksiju, hipoksemiju, hipotenziju. Stanična osnova kognitivnih abnormalnosti u nedonoščadi s PVL-om je nejasna. Postoji mogućnost da su oštećenje bijele tvari i subplate zone, koji su ključni u oblikovanju kore, udruženi s ozljedom oligodendrocita i aksonalnim oštećenjem u PVL-u. Kinney i autori testirali su hipotezu da je manjak određena podtipa neurona (zrnatih) u subplate zoni znakovito niži u djece s PVL-om u odnosu na djecu bez PVL-a. Pokazalo se da se količinski manjak zrnatih neurona pojavljuje u bijeloj tvari periventrikularne i subplate zone u PVL-u, a ukupna gustoća ostalih tipova neurona (unipolarnih, bipolarnih, multipolarnih i piramidnih) nije se značajnije razlikovala između ispitanika s PVL-om i kontrolne skupine. Istraživanje sugerira kako količinski manjak zrnatih neurona, koji se pojavljuje u bijeloj tvari, udaljenih od periventrikularne lezije, uključujući subplate zonu, u PVL-u može pridonijeti abnormalnu kortikalnu formiranju i kognitivnim disfunkcijama u nedonoščadi (18). Infekcija je postnatalni čimbenik koji povećava rizik razvoja PVL-a u nedonoščadi. PVL se češće javlja u nedonoščadi rođene nakon prijevremene ruptуре plodovih ovoja, korioamnionitisa, bakterijske vaginoze, te u djece s novorođenačkom sepsom (44). Citokini nastaju u infekciji čak i kad je asimptomatska, a bijela tvar je dokazano osjetljiva na oštećenje citokinima. Iako se PVL ne smatra genetskim poremećajem, individualne genetske varijacije majke i fetusa mogu pridonijeti ozljedi bijele tvari i prijevremenu rođenju. Vidak i suradnici u svom radu sugeriraju kako polimorfizam faktora nekroze tumora alfa ( $TNF\alpha$  – *Tumor Necrosis Factor Alfa*) i interleukina jedan beta ( $IL1\beta$  – *Interleukin 1 Beta*) pridonosi oštećenju bijele tvari i posljedičnoj CP u nedonoščadi (45).

Dvije su glavne sastavnice periventrikularne leukomalacije: žarišna i difuzna (40). Žarišna lezija sastoji se od lokalizirane nekroze u periventrikularnoj bijeloj tvari s gubitkom staničnih elemenata. Rjeđe je makroskopske veličine te se prikazuje na UZV-u kao cistični PVL. Puno češće je mikroskopske veličine i za nekoliko tjedana prerasta u glijalne ožiljke vidljive tek snimanjem MR-a kao necistični PVL (slika 2.). Difuzno oštećenje karakterizira reaktivna gliozna raspršena u bijeloj tvari te astrogliozna i mikroglia i inicijalni gubitak funkcije stanica oligodendrocita. Hipoksično-ishemična ozljeda vjerojatno smanjuje kapacitet za diferencijaciju i sazrijevanje stanica koje produciraju mijelin pa je posljedica hipomijelinizacija s ventrikulomegalijom, a to prema istraživanjima korelira s nalazom na MR-u mozga kao difuzna abnormalnost signala i poremećaj difuzije (46).

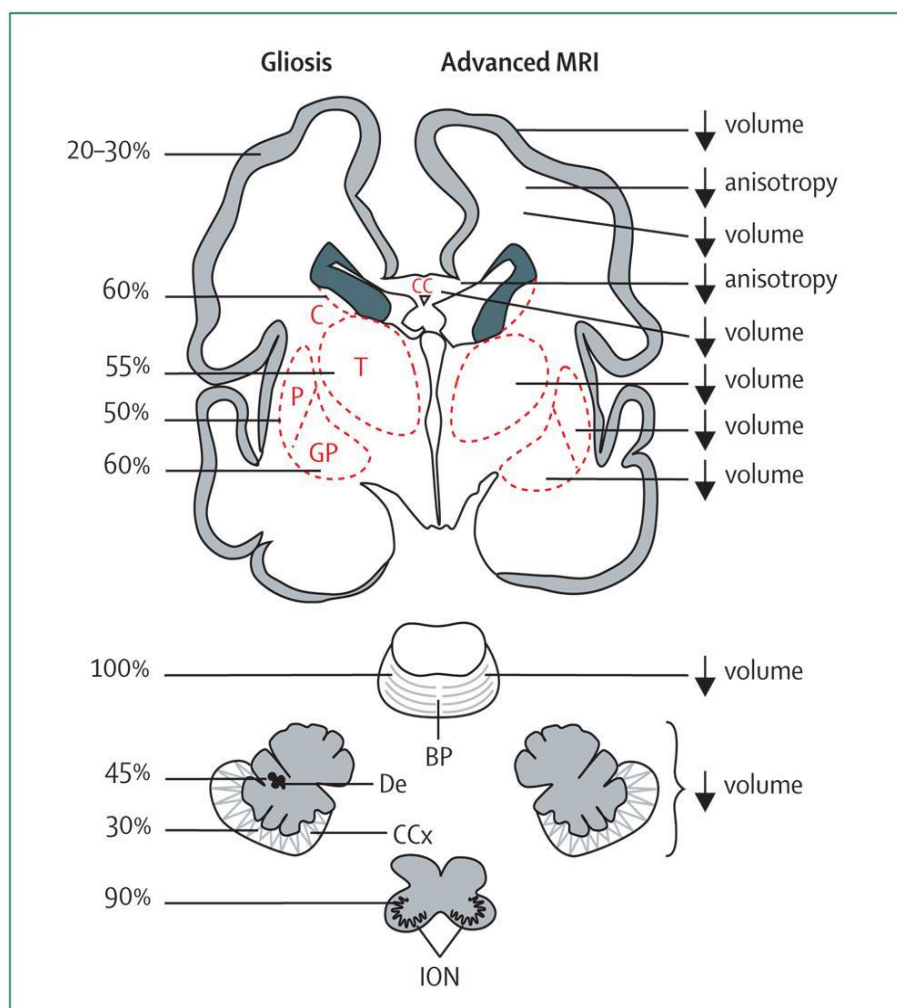


**Legenda:** SVZ – subventrikularna zona, T – talamus, GE – ganglijski brežuljak, P – putamen, GP – globus pallidus.

**Slika 2.** A. Periventrikularna leukomalacija (cistična i necistična) B. Krvarenje IV. stupnja s periventrikularnom hemoragičnom infarkcijom. Presjek mozga u nedonoščeta starog 28 tjedana. Prikazana je fokalna nekrotična lezija u cističnom PVL-u, koja je makroskopska i razvije se u cistu, te u necističnom PVL-u, koja je mikroskopska i razvije se u glijalne ožiljke.

Preuzeto iz Volpe JJ. Brain injury in premature infants: a complex amalgam of destructive and developmental disturbances. *Lancet Neurol.* 2009;8:110-24.

Neuronalna / aksonska bolest u PVL-u zahvaća bijelu tvar mozga, talamus, bazalne ganglije, korteks, moždano deblo i mali mozak što se potvrdilo smanjenim volumenom navedenih regija i na volumetrijskim analizama MR-a (slika 3.). Aksoni cerebralne bijele tvari (projekcijska, komisuralna i asocijativna vlakna) ubrzano rastu u periodu oko 32. tjedna GD-a kada je vrhunac osjetljivosti za PVL. Glavni tip neurona cerebralne bijele tvari u ovom razdoblju je subplate zona – prolazna populacija neurona koja doseže vrhunac razvoja u periodu od 24. do 32. tjedna, tj. u vrijeme nastanka PVL-a, što ih čini posebno osjetljivim na hipoksično-ishemične ozljede. PVL je udružen s volumetrijskim smanjenjem kore i talamusa te povećanim volumenom cerebrospinalne tekućine što je moguće povezano s hipoksičnim oštećenjem subplate zone (40, 47).



**Legenda:** CC – korpus kalozum, BP – baza ponsa, C – kaudeatus, CCx – kora mozga, De – dentatus, T – talamus, P – putamen, GP – globus palidus.

**Slika 3.** Glavne strukture zahvaćene periventrikularnom leukomalacijom u prijevremeno rođene djece. Prikazan je koronarni presjek mozga te najčešće abnormalnosti vidljive tehnikama MR-a

Preuzeto iz Volpe JJ. Brain injury in premature infants: a complex amalgam of destructive and developmental disturbances. *Lancet Neurol.* 2009;8:110-24.

Žarišne lezije povezuju se s motoričkim oštećenjem i razvojem CP-a, dok se difuzne lezije više povezuju sa zaostajanjem u kognitivnom razvoju (46). Potpun spektar kognitivnog oštećenja, pažnje, ponašanja i socijalizacije vjerojatno je rezultat neuronalne / aksonske bolesti te utječe na inteligenciju, radnu memoriju, a možda i na autizam.

PVL je stupnjevan prema nalazu UZV-a u 4 stupnja (48):

- I. prolazna periventrikularna ehogenost u prvih 7 dana
- II. prolazna periventrikularna hiperehogenost s malim cistama lokaliziranim fronto-parijetalno
- III. periventrikularna hiperehogenost s ekstenzivnim periventrikularnim cističnim lezijama, uključujući okcipitalnu i fronto-parijetalnu bijelu tvar
- IV. hiperehogenost do duboke bijele tvari s ekstenzivnim cističnim lezijama subkortikalno.

Neonatalni UZV je pouzdan u prepoznavanju cističnih ozljeda bijele tvari, ali ima značajna ograničenja u prikazu difuznih ozljeda koje se dobro prikazuju MR-om mozga. Ovaj nedostatak UZV-a je važan jer se pokazalo da je necistična ozljeda češća od cističnih lezija (49).

## **1.4. Dijagnostičke metode u praćenju prijevremeno rođene djece**

U praćenju prijevremeno rođene djece pomažu nam ehocencefalografija (UZV) mozga, magnetska rezonancija (MR) i elektroencefalogram (EEG) uz neuropedijatrijske preglede i kontrole psihologa.

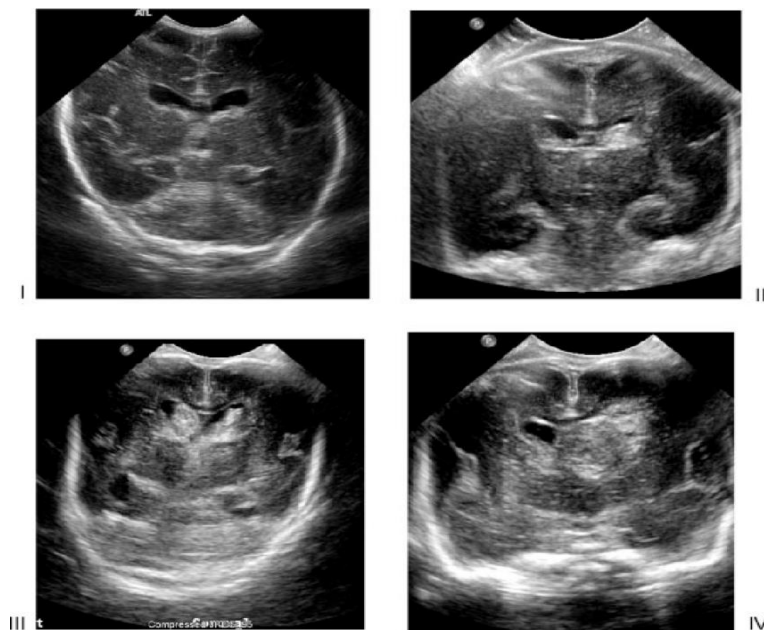
### **1.4.1. Ehocencefalografija (UZV) mozga**

UZV mozga u dijagnostici perinatalnih oštećenja novorođenčadi, prikazom ventrikula i periventrikularne bijele tvari kroz veliku fontanelu, uveden je u praksu sedamdesetih godina 20. stoljeća. Obzirom da se ne smatra štetnom pretragom, omogućio je ponavljanje pretrage u jedinicama intenzivnog liječenja tijekom prvih postnatalnih dana i analiziranje dinamike krvarenja u periventrikularnim i/ili ventrikularnim područjima. Nužno je ponavljati pretragu radi praćenja intrakranijalne patologije i mogućih komplikacija nakon intrakranijalnog krvarenja, obzirom da je za razvoj cista i ventrikulomegalije u okviru cističnog PVL-a, ovisno o njihovoj veličini, potrebno 2 do 5 tjedana.

Prema preporuci Američke akademije za neurologiju (*Quality Standards Subcommittee of the American Academy of Neurology and the Practice Committee of the Child Neurology Society*) rutinski ultrazvučni pregled potrebno je učiniti svakom djetetu mlađem od 30 tjedana GD-a, u dobi od 7 do 14 dana, i ponavljati pretragu dinamikom koja ovisi o nalazu i razvoju kliničke slike do 36. ili 40. tjedna GD-a da bi se otkrilo moguće intrakranijalno krvarenje, PVL i ventrikulomegalija. Preporučuje se učiniti UZV svoj djeci rođenoj prije 33. tjedna GD-a i težine do 1 500 grama kao i kontrolni pregled svakih 7 do 14 dana radi prepoznavanja intraventrikularnog krvarenja, a u ekstremno nezrele nedonoščadi i ranije, ukoliko je moguće svakih 3 do 4 dana. Kod pogoršanja kliničke slike preporučuje se učiniti hitan CT mozga radi boljeg prepoznavanja cerebralnog krvarenja, a potom MR mozga za detaljnu analizu ozljede te praćenje neurorazvojnog ishoda (50).

U praksi se UZV-om dijagnosticiraju i razlikuju 4 stupnja krvarenja:

- I. stupanj – krvarenje u germinativni matriks
- II. stupanj – intraventrikularno krvarenje koje zauzima manje od 50 % lumena klijetke
- III. stupanj – krvarenje koje zauzima više od 50 % lumena klijetke s dilatacijom klijetki
- IV. stupanj – hemoragična infarkcija u periventrikularnoj bijeloj tvari i veliko intraventrikularno krvarenje (slika 4.).



**Slika 4.** Ultrazvučni nalaz krvarenja I. do IV. stupnja

Preuzeto iz Hintz SR et al. Neuroimaging and neurodevelopmental outcome in extremely preterm infants. *Pediatrics*. 2015;135:32-42.

Intrakranijalne lezije prikazane UZV-om imaju prediktivnu vrijednost za razvoj cerebralne paralize i lošiji neurorazvojni ishod. Prvi i drugi stupanj su blaga oštećenja, a treći i četvrti teška perinatalna krvarenja s čestim posljedicama u neurorazvojnem ishodu (51). Velika krvarenja IV. stupnja evoluiraju u porencefaličnu cistu koja komunicira s ventrikulom i za razliku od PVL-a obično je jednostrana i rezultira cerebralnom paralizom udruženom s hemiparezom. Jasan nalaz umjerene i teške ventrikulomegalije nakon intraventrikularnog krvarenja III. i IV. stupnja neosporno je povezan s povećanim rizikom za kašnjenje u psihomotornom razvoju i s razvojem cerebralne paralize (52).

Ancel i suradnici u velikoj studiji o povezanosti nalaza UZV-a i neurorazvojnog ishoda utvrdili su nakon krvarenja I. stupnja nizak rizik za cerebralnu paralizu (6,8 %) kao i nakon krvarenja II. stupnja (8,1 %), ali 17 % djece s krvarenjem III. stupnja i 25 % djece s cističnim PVL-om i ventrikulomegalijom imalo je cerebralnu paralizu. Uz uredan nalaz UZV-a mozga ne očekujemo teškoće u neuromotornom razvoju. Ipak, prema nekim istraživanjima dvojbeno je prognostička vrijednost krvarenja I. i II. stupnja na nalazu UZV-a mozga.

Velikom multicentričnom longitudinalnom studijom nedonoščadi rođene prije 27. tjedna GD-a nije utvrđen utjecaj krvarenja prvog i drugog stupnja, vidljiv na nalazu UZV-a mozga, na neurorazvojni ishod, tj. nije bilo razlike u neurološkom ishodu ispitanika koji su imali normalan nalaz u odnosu na one koja su imali krvarenje I. ili II. stupnja na nalazu UZV-a. Ipak, u istraživanju koje su proveli Ancel i suradnici, cerebralnu paralizu imalo je 4 % djece koja su imala uredan nalaz UZV-a mozga (54). To se objašnjava pretpostavkom kako UZV ima ograničenja u prikazu malih lezija u okviru difuznog PVL-a i krvarenja u mali mozak (53, 54).

Velikom studijom Laptooka i suradnika, u kojoj je praćeno 1 749 nedonoščadi ekstremno niske rodne mase, 30 % djece s normalnim nalazom UZV-a imalo je znatna odstupanja u neurološkom razvoju uključujući i CP (37). Također, O'Shea i suradnici velikom prospektivnom studijom u koju je uključeno 1 017 nedonoščadi vrlo niske rodne mase, ispod 1 500 grama (VLBW), utvrđuju da je 23 % djece s normalnim nalazom UZV-a mozga kasnilo u kognitivnom i psihomotornom razvoju po Bayleyevoj ljestvici razvoja (*Bayley Scales of Infant Development*) u dobi od 2 godine (51). Ova istraživanja govore kako metoda UZV-a mozga nije dovoljna za praćenje posljedica perinatalne ozljede u prijevremeno rođene djece te da je MR mozga metoda izbora za prepoznavanje difuznih ozljeda u okviru PVL-a i krvarenja u mali mozak (49). U istraživanjima, usporedbom nalaza UZV-a i MR-a mozga prijevremeno rođene djece, utvrđeno je da su u djece s normalnim nalazom UZV-a mozga na MR-u mozga u terminu



bile vidljive difuzne lezije bijele tvari. Obzirom na napredak u intenzivnom liječenju prijevremeno rođene djece MR mozga je metoda izbora za necistični PVL koji je češće zastupljen u odnosu na teška perinatalna krvarenja (55, 49).

#### **1.4.2. Magnetska rezonancija (MR) mozga**

U posljednjih tridesetak godina u evaluaciji ozljeda mozga, povezanih s prijevremenim rođenjem, velik napredak unijela je uporaba MR-a mozga, posebno novijih i sofisticiranih metoda snimanja.

MR mozga u predviđenu terminu poroda postao je rutinska pretraga i standard u liječenju nedonoščadi prije njihova otpusta iz jedinica intenzivnog liječenja (56). Velik broj provedenih studija sa snimanjem MR-a mozga ukazuje da su najčešće promjene na MR-u mozga prijevremeno rođene djece: hiperintenzivne lezije bijele tvari na mjestu ranijeg krvarenja, povećanje komora uz gubitak volumena bijele tvari, zakašnjela mijelinizacija te stanjenje korpusa kalozuma. Cistični PVL se sve rjeđe vidi u zadnje vrijeme, ali necistične i difuzne punktififormne lezije sve više se povezuju s poremećajem sazrijevanja i rasta mozga. Pokazalo se da je optimalno vrijeme za vrjednovanje promjena povezanih s prijevremenim rođenjem snimanje MR-a mozga u vrijeme predviđena termina poroda. Na kasnijim kontrolnim snimanjima MR-a mozga, tijekom djetinjstva i adolescencije, u nalazima prijevremeno rođene djece vidi se: stanjenje korpusa kalozuma, porast volumena komora, smanjenje volumena bijele i sive tvari tijekom rasta, te smanjenje ukupna volumena mozga (55, 56, 34, 57, 58).

U usporedbi s UZV-om mozga kojim se dobro prikazuju velike patološke promjene, uključujući intraventrikularno krvarenje i cistični PVL, a koje snažno koreliraju s teškim motoričkim oštećenjem i cerebralnom paralizom, MR mozga ima daleko veću osjetljivost za prikaz abnormalnosti kao što su necistične difuzne ozljede bijele tvari te lezije sive tvari i malog mozga koje se ne prikazuju na UZV-u. Inder i suradnici, istražujući senzitivnost i specifičnost UZV-a mozga tijekom prvih 6 mjeseci života, i uspoređujući s MR-om mozga u terminu, u skupini 96 nedonoščadi rođene s manje od 1 500 grama rodne mase, zaključuju kako UZV ima velika ograničenja u otkrivanju necističnih lezija bijele tvari koje klinički češće koreliraju s kognitivnim oštećenjem i poremećajem ponašanja i predmet su intezivna istraživanja posljednjih godina (49).

Promjene kod PVL-a uglavnom su simetrične. Nasuprot tome, periventrikularno krvarenje je gotovo uvijek unilateralno ili asimetrično i najčešće je rezultat infarkcije uzrokovane venskom opstrukcijom nakon krvarenja u germinativni matriks. Krvarenje evoluiru u jednu veliku cistu za razliku od multiplih malih cista vidljivih u cističnom PVL-u.

MR mozga je koristan u dijagnostičkim dvojabama ozljeda bijele tvari koje mogu nastati uslijed infekcije, krvarenja, prirođenih malformacija, genetskih i metaboličkih bolesti. Indikacija za snimanje MR-a mozga prijevremeno rođene djece svakako su epileptički napadaji u novorođenačkoj dobi. Promjene vidljive na MR-u mozga, osobito lezije bijele tvari, glavni su pokazatelj ishoda liječenja prerano rođene djece koju prati velik rizik za neurorazvojne teškoće, smetnje vida i sluha (23).

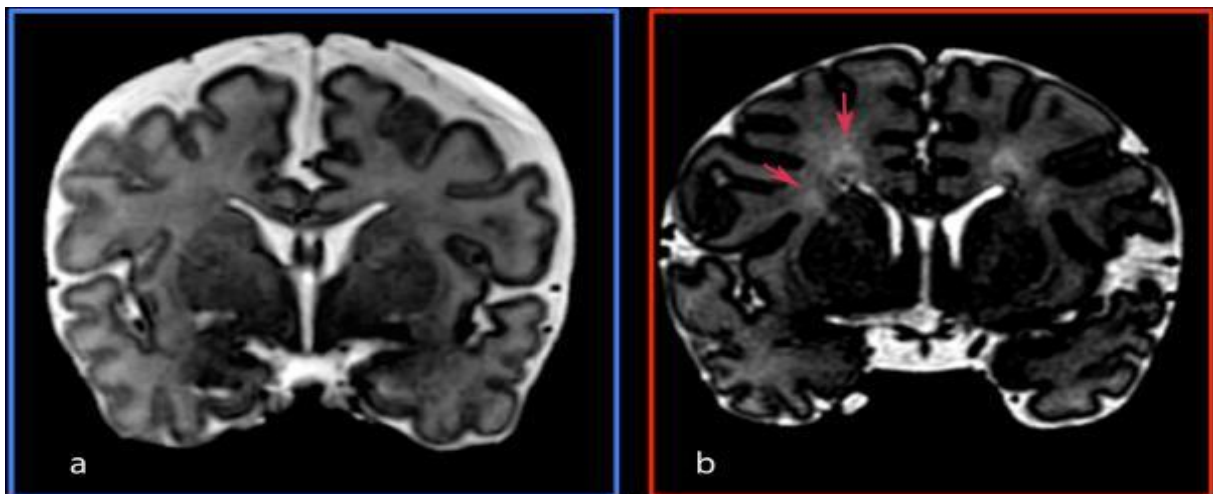
Woodward i suradnici, velikom studijom koja je obuhvatila 167 nedonoščadi rođene prije 30. tjedna gestacijske dobi, istraživali su udruženost kvalitativnih abnormalnosti bijele tvari i abnormalnosti sive tvari na MR-u mozga u terminu s neurorazvojnim ishodom u dobi od 2 godine. Utvrđeno je da je 17 % djece imalo kognitivno zaostajanje, 10 % psihomotorno zaostajanje, 10 % cerebralnu paralizu, a 11 % oštećenje vida ili sluha. Umjerene do teške abnormalnosti bijele tvari na MR-u mozga bile su povezane s teškim motoričkim oštećenjem i razvojem CP-a u dobi od 2 godine. Abnormalnosti sive tvari bile su također udružene s kognitivnim i motoričkim zaostajanjem, ali manje snažno. Međutim, jedan dio djece u navedenoj skupini imao je teška neurorazvojna oštećenja, a nisu imali abnormalnosti bijele tvari, dok dio djece s umjerenim do teškim abnormalnostima na MR-u mozga nije imao teža neurološka oštećenja. Zaključak je da konvencionalni MR mozga nije dovoljan za individualna prognoziranja (36). U sličnu radu Woodward i suradnici usporedili su 107 djece rođene u terminu sa 104 prijevremeno rođene djece, procijenjene u dobi od 4 do 6 godina. Djeca s blagom abnormalnošću bijele tvari imala su veću vjerojatnost kasnijih razvojnih poremećaja, a ona s umjerenim i teškim abnormalnostima imala su najveći stupanj kognitivnih poremećaja. Ali, kao i u prethodnu radu, opet je dio djece bez ikakvih abnormalnosti bijele tvari imao neurološka oštećenja (31).

Ove studije dokazuju da je konvencionalni MR dobar prediktor za skupine djece, ali ipak nije dovoljan za detaljniju procjenu ishoda i nije dovoljno osjetljiv za mikrostrukturne promjene. Dok je konvencionalni MR široko dostupan, nove metode pružaju mogućnosti sofisticiranijih istraživanja. DWI (*Diffusion-Weighted Imaging*) pokazuje smanjenu difuziju vode u bijeloj tvari mozga na mjestima ishemičnog oštećenja pomažući u detekciji difuzne komponente PVL-a (59). Radovi u kojima se rabila kvantitativna volumetrijska tehnika MR-a ukazuju da je smanjen volu-

men hipokampusa možda udružen s teškoćama pamćenja i učenja, korpusa kalozuma s govorom, a smanjen volumen temporalnog režnja s nižim kvocijentom inteligencije (60).

Segmentalna parcelacija bijele tvari omogućuje istraživanje osjetljivosti različitih odjeljaka i njihove uloge u razvojnoj reorganizaciji nakon hipoksijsko-ishemijske ozljede ili krvarenja u trećem trimestru gestacije (7). Ozljeda prolaznih zona i subplate zone, tijekom ranog osjetljivog razdoblja u okviru PVL-a, u istraživanjima se dovodi u vezu sa smanjenim volumenom moždane kore (39, 47).

Nalaz na MR-u mozga snimljena u terminu predviđena poroda koji se povezivao s lošijim neurorazvojnim ishodom uključuje i nalaz visokog intenziteta signala na T2 snimkama koji je poznat kao DEHSI (*Diffuse excessive high signal intensity*) (61). Iako DEHSI može predstavljati poremećaj strukture bijele tvari, nema dovoljno istraživanja koja bi potvrdila pozitivnu korelaciju s lošijim neurorazvojnim ishodom. Procjene povezane sa sazrijevanjem fetalnih struktura koje su vidljive na MR-u mozga u terminu prema recentnim istraživanjima mogu biti biomarker ozljede mozga. Moguća korelacija utvrđena je između neurorazvojnog ishoda i vidljivosti stražnjih periventrikularnih križanja putova (*crossroads*) na MR-u mozga u terminu jer neprikazivanje segmenta II u vrijeme termina poroda može biti posljedica njegove prenatalne lezije (slika 5.) (62, 63).



**Slika 5.** Vidljivost periventrikularnog križanja putova na koronarnoj T2 MR slici:

- nezreli *crossroads* – nije vidljiv na koronarnom presjeku MR-a u T2 sekvenci, ne može se jasno razgraničiti s okolnim tkivom
- zreli *crossroads* – vidljiv kao žarišna hiperintenzivna regija na T2 sekvenci MR-a.

Slika preuzeta iz Pittet MP, Vasung L, Huppi PS, Merlini L. Newborns and preterm infants at term equivalent age: A semi-quantitative assessment of cerebral maturity. *Neuroimage Clin.* 2019;24:102014.

### 1.4.3. Snimanje mozga metodom EEG-a

Elektroencefalogram (EEG) u novorođenačkoj dobi rabi se rutinski u dijagnostici više od pola stoljeća: za snimanje epileptičkih napadaja, procjenu maturacije mozga, kod sumnje na ozljedu mozga te kao prognostički čimbenik.

Poznata je potencijalna vrijednost ranog konvencionalnog EEG-a i aEEG-a kao pokazatelja neurorazvojnog ishoda prijevremeno rođene djece. Sustavnim pretraživanjem literature može se zaključiti da je premalo studija i da je velika raznolikost u dizajnu dostupnih istraživanja, uključujući ocjenjivanje EEG-a prijevremeno rođene djece (64).

Saznanja o EEG-u prijevremeno rođene djece veća su u zadnje vrijeme obzirom na napredak neonatalne medicine, a sve veća je i stopa njihova preživljavanja. Snimanje EEG-a u izrazito nezrele djece zahtjevno je prvih dana života obzirom na osjetljivost i komplikacije koje su izraženije prvih postnatalnih dana uključujući perinatalnu infekciju, metaboličku i respiratornu acidozu, smanjenu perfuziju mozga, intraventrikularno krvarenje te PVL. Diskontinuiranost, vrlo visoke amplitude, spora delta aktivnost, „delta četke“ i oštri tranzienti posebna su obilježja EEG-a u nedonoščadi. Stupanj diskontinuiteta izražen je jače i dulje usporedno s nižom gestacijskom dobi. Novorođenački EEG ima dobno specifične osobine koje se ubrzano mijenjaju s gestacijskom dobi. Sazrijevanjem mozga smanjuje se amplituda te je manje izražena delta aktivnost u spavanju. Diferenciranje stadija spavanja najvažniji je aspekt sazrijevanja mozga. Praćenje EEG-a u neonatalnom periodu značajno je u prepoznavanju epileptičkih napadaja koji vjerojatno dodatno pridonose oštećenju nezrela mozga i rasponu PVL-a. Obzirom na anatomsku i bioelektričnu nezrelost mozga nedonoščadi, epileptički napadaji mogu biti subklinički pa EEG može biti koristan u njihovu prepoznavanju. Osim toga, EEG je osjetljiva metoda za prepoznavanje ranih ozljeda mozga prijevremeno rođene djece (65). Brojne studije ukazuju da je najvažniji prognostički čimbenik osnovna cerebralna aktivnost, iako epileptiformna aktivnost u ranoj dobi ukazuje na lošu prognozu. Kod akutna oštećenja bijele tvari mozga (intraventrikularno krvarenje) vidljivi su na EEG-u: izraženija diskontinuiranost, supresija osnovne cerebralne aktivnosti i epileptiformna aktivnost. Kronične promjene na nalazu EEG-a, udružene s oštećenjem bijele tvari i posljedičnim abnormalnim neurološkim statusom, uključuju odgođenu maturaciju, disorganiziran obrazac i vidljivost rolandičkih oštih valova. Akutne i kronične promjene uglavnom nisu specifične u odnosu na oštećenje, ali su u pozitivnoj korelaciji s neurološkim i kognitivnim ishodom (64, 66).

Watanabe, u radu iz 1999. godine, razlikujući tijekom novorođenačkog razdoblja akutne (promjene u kontinuitetu, frekvenciji, amplitudi) i kronične abnormalnosti (maturacija i oblik valova), nalazi da je EEG značajno češće promijenjen u djece s PVL-om te je moguće odrediti vrijeme nastanka PVL-a učestalim snimanjem EEG-a u neonatalnom periodu. Akutne abnormalnosti nastaju u perinatalnom razdoblju, a kronične promjene nastaju vjerojatno prenatalno. Izostanak akutnih i kroničnih promjena u ranom EEG-u povezan je gotovo uvijek s dobrim ishodom, dok su teže promjene bile znakovito udružene s razvojem cerebralne paralize (65). Na temelju kronološkog snimanja i praćenja EEG-a u 55 nedonoščadi s dijagnosticiranim PVL-om tijekom dvogodišnjeg neurološkog praćenja i snimanja MR-a mozga, Kidokoro 2009. godine također nalazi kako akutne i kronične abnormalnosti u novorođenačkoj dobi koreliraju s težinom PVL-a i vremenom nastanka. U bolesnika s teškim cističnim PVL-om kronične promjene bile su izraženije i dulje su trajale. Na temelju istraživanja preporučuje se stoga snimanje EEG-a u prvih 48 sati za prepoznavanje akutnih promjena, i u drugom tjednu života za kronične abnormalnosti (66).

Okumura je 2002. godine u istraživanju tipova kroničnih abnormalnosti u nalazu EEG-a, u odnosu na neurološki ishod i ultrazvučni nalaz mozga, podijelio kronične abnormalnosti nalaza EEG-a u djece s PVL-om na disorganizirani i dismaturni obrazac. Od 183 djece, rođene prije 33. tjedna gestacijske dobi, disorganizirani obrazac bio je u 52 djece (od kojih je PVL dijagnosticiran u 31 djeteta, a intraventrikularno krvarenje u 7 djece). U 39 ispitanika praćenjem je postavljena dijagnoza cerebralne paralize, a 26 djece imalo je normalan razvoj. U skupini s dismaturnim obrascem bilo je 28 djece (od kojih je PVL dijagnosticirana u 1, a intraventrikularno krvarenje u 11 djece). Cerebralna paraliza bila je dijagnosticirana u 5 djece, a samo 9 je imalo normalan razvoj. Zaključno, radom je prikazano kako tipovi kroničnih abnormalnosti, koje prikazuje EEG, nemaju samo prognostičku vrijednost, nego dobro koreliraju s određenim tipom neurološkog oštećenja mozga nedonoščadi (67).

Marret i suradnici, studijom u kojoj je obuhvaćeno 301 prijevremeno rođeno dijete, utvrđuju da je izostanak pozitivnih rolandičkih sporih valova (PRSW) korelirao s dobrim ishodom. Radom se potvrdila važna prognostička vrijednost pozitivnih rolandičkih sporih valova u dijagnozi i prognozi PVL-a kao i da je PRSW osjetljiv i specifičan marker motoričkog oštećenja i teške spastične diplegije (68, 69).

Kontinuirano snimanje EEG-a tijekom boravka u jedinicama intenzivnog liječenja rabi se intenzivnije posljednjih godina jer omogućuje praćenje moždanih funkcija pokazujući kako

na električnu aktivnost mozga tijekom ovog osjetljivog perioda može utjecati više ekstracerebralnih čimbenika kao što su: moždani protok krvi, acidoza i neki lijekovi. Za dijagnozu oštećenja mozga u nedonoščeta neurofiziološkim metodama optimalna je kombinacija ranog kontinuiranog EEG-a (aEEG-a) tijekom boravka u jedinicama intenzivnog liječenja i standardnog EEG-a u kasnijem stadiju.

Metoda aEEG-a je jednostavnija i dostupnija za primjenu kod novorođenčadi, posebno za praćenje osnovne cerebralne aktivnosti i iktalne aktivnosti, ali ima ograničenu vrijednost za interpretaciju napadaja u novorođenčadi. Standardni/konvencionalni video EEG je osjetljiviji za otkrivanje patoloških promjena od aEEG-a, zato se kod svake sumnje na patološku osnovnu cerebralnu aktivnost ili epileptiformnu aktivnost preporučuje standardni EEG ili kontinuirano snimanje višekanalnim video EEG-om (s bipolarnim elektrodama za novorođenče u sustavu 10 – 20) koji predstavlja zlatni standard u praćenju novorođenčadi (65, 70). Zaključno, novorođenče s normalnom osnovnom cerebralnom aktivnošću i bez epileptičkih napadaja ima dobru prognozu, a nemaju je oni s abnormalnim EEG-om (uključujući odgođenu maturaciju više od 2 tjedna) i s naglašenom diskontinuiranošću koja nije sukladna gestacijskoj dobi, s asimetrijom, niskovoltažnom aktivnošću, obrascem *burst suppression* ili izoliranom epileptogenom aktivnošću (71).

#### **1.4.4. Neurološka procjena**

Neurološka procjena u prvoj godini života temelji se uglavnom na procjeni mišićnog tonusa i spontane motorike. Nekoliko je dostupnih metoda za procjenu neurološkog statusa ovisno o dobi djeteta. U dojenačkoj dobi moguće je na temelju odstupanja u ranom razvoju prepoznati djecu s tendencijom razvoja CP-a.

Prechtl i suradnici 1990. godine razvili su metodu za procjenu ranog neurološkog razvoja djeteta na temelju evaluacije kvalitete spontanih pokreta novorođenčadi i mlade dojenčadi. Spontani pokreti (*general movements*) su pokreti uvijanja i vrpoljenja koji zahvaćaju glavu, trup, ruke i noge, a pojavljuju se još u ranom fetalnom periodu i nestaju u dobi od 5 mjeseci postnatalno. Oko termina i u novorođenačkoj dobi pokreti izgledaju poput uvijanja ekstremiteta, uz manju zahvaćenost trupa. Na kraju 2. mjeseca izgledaju poput vrpoljenja (*figety*). To su fini pokreti koji ravnomjerno zahvaćaju čitavo tijelo, odnosno glavu, trup, udove. Tipične spontane pokrete obilježava kompleksnost i raznolikost. U ranoj dobi *general movements* se očituju

složenošću, raznolikošću i finoćom prijelaza. Nasuprot tome, abnormalni spontani pokreti pokazuju manju složenost, raznolikost i finoću prijelaza pokreta. U više studija dokazana je visoka prediktivna vrijednost atipičnih spontanih pokreta za razvoj cerebralne paralize značajnije u prijevremeno rođene djece, ali i kod djece rođene u terminu. Kvaliteta spontanih pokreta odraz je integriteta kompleksne kortiko-subkortikalne mreže gdje subplate zona i periventrikularna bijela tvar imaju značajnu ulogu (72, 73, 74).

Standardni neurološki pregled u dojenačkoj dobi uključuje procjenu položajnih reakcija koje predstavljaju refleksan motorički odgovor na promjenu položaja tijela, nakon njegova izlaganja nestabilnu antigravitacijskom položaju. Najčešće izvodimo tri položajne reakcije: trakcijska reakcija, aksilarna (vertikalna) suspenzija, Landauova reakcija ili ventralna suspenzija. Procjenjujemo sljedeće reflekse novorođenačke dobi: orofacijalni, primitivne ekstenzorne reflekse, reflekse primitivnog hvatanja šaka i stopala, te automatizme masovnih kretnji trupa i ekstremiteta (Galantov refleks, Moroov refleks), uzimajući u obzir razdoblje kada su ti refleksi fiziološki prisutni, kao i kad njihova prisutnost već predstavlja patološki simptom. Većina primitivnih refleksa fiziološki je prisutna do 6. mjeseca. Nakon navršene prve godine dijete usvaja samostalno kretanje u prostoru: hod, reakcije obrane i ravnoteže u uspravnu položaju. Sve su savršenije i senzomotorne funkcije (sve preciznija funkcija šake, razvoj percepcije, vremenske i prostorne orijentacije, govora). Razvoj kognitivnih funkcija očituje se u razvoju govora te u sve osmišljenijoj igri. Nekoliko je metoda dostupnih za neurološku i neuromotornu procjenu u predškolskoj dobi. Standardiziran neurološki pregled sastoji se od evaluacije kranijalnih živaca, mišićnog tonusa, motorike, refleksa i prisutnosti abnormalnih pokreta. Neurološki test po Amiel Tisson usmjeren je na tonus i reflekse, dok Hempelova procjena i NBI (*Neuromotor Behavioral Inventory*) više uzimaju u obzir kvalitetu spontane motorike (75, 76).

Neurološka procjena po Amiel Tison u nedonoščeta (*Amiel – Tison Neurologic Evaluation of the Newborn and Infant*) provodi se što bliže korigiranoj terminskoj dobi ispitujući:

- ponašanje u budnosti i spontanu aktivnost (praćenje očima, odgovor na glas, socijalna interakcija, plač, ekscitabilnost, epileptički napadaji, spontana motorička aktivnost, spontana abdukcija palca)
- pasivni i aktivni mišićni tonus
- primitivne reflekse (sisanje, hvatanje, Moorov refleks, automatizirani hod, asimetrični vratni tonus);
- izgled glave, nepca i jezika (visoki lukovi, fascikulacije, sposobnost sisanja).

Konačna gradacija ove neurološke procjene je:

- 0 – optimalno
- 1 – manji ili umjereno teški stupanj oštećenja središnjeg živčanog sustava
- 2 – teški stupanj oštećenja središnjeg živčanog sustava.

Neurološka procjena po Hempelovoj (*Hempel Neurological Examination*) test je za procjenu neurorazvojnog ishoda u dobi djeteta od 1,5 do 4 godine kad se spektar motoričkih funkcija (hvatanje, sjedenje, puzanje, stajanje, ustajanje, hodanje) mijenja na kvalitativan način. Neurološka procjena temelji se uglavnom na promatranju spontane pokretljivosti i motoričkih funkcija obzirom da je suradnja s djecom ovog uzrasta otežana i zahtjevna. Ovisno o dobi djeteta, procjenjujemo:

- hvatanje (sposobnost i način hvatanja, dominantnost ruke, držanje ruke i ramena, polukružni pokreti, kvaliteta pokreta ruke i ramena, držanje šaka i prstiju, otvaranje šake, kvaliteta pokretljivosti šake)
- sjedenje (posjedanje, držanje glave i trupa, nogu, pokretljivost trupa, lateralna potporna reakcija)
- puzanje (sposobnost puzanja, simetrija pokreta, držanje glave, koordinacija pokreta ruku i nogu, pokretljivost trupa, pokretljivost nogu)
- stajanje (ustajanje, samostalno stajanje, držanje glave, držanje ruku, trupa, nogu, stopala, razmak između stopala, održavanje ravnoteže pri mirnu stajanju i pri kretanju, pokretljivost trupa)
- hodanje (sposobnost hodanja, geganje, naizmjenični pokreti rukama, držanje glave, držanje ruku, trupa, nogu, stopala, širina temelja hoda, hod peta – prsti, ravnoteža tijekom hoda, hod na prstima i petama, sposobnost promjene smjera kretanja, sposobnost izbjegavanja prepreka)
- ispitivanje pokretljivosti (otpor pasivnim pokretima udova, aktivna mišićna snaga udova, tetivni refleksi, prag refleksa, osjetna odstupanja)
- bulbomotoriku, vid, sluh, govor.

Klinički zaključak neurološke procjene po Hempelovoj je:

- 0 – uredan neurološki status (nema odstupajućih skupina niti u jednoj kategoriji)
- 1 – jednostavno motoneuronsko odstupanje (nekoliko odstupajućih skupina u pojedinim kategorijama)



- 2 – višestruko motoneuronsko odstupanje (veći broj odstupajućih skupina u pojedinim kategorijama)
- 3 – jasna neurološka nenormalnost.

U kasnijoj dobi, iznad 4. godine, najčešće rabljena metoda za procjenu neurološkog statusa je TINE (*Touwen Infant Neurological Examination*) koja klasificira neurološki status na temelju kliničkog pregleda po skupinama u 4 kategorije (76):

- 0 – normalan neurološki status
- 1 – suboptimalan – kad su zahvaćene 1 do 2 odstupajuće skupine
- 2 – velika neurološka disfunkcija – MND (*Major Neurological Dysfunction*), kad su zahvaćene više od 2 odstupajuće skupine
- 3 – jasan neurološki sindrom.

Nedonošenost i/ili niska rodna masa je među najvažnijim rizičnim čimbenicima za nastanak cerebralne paralize. Cerebralna paraliza je neprogresivan razvojni motorički poremećaj kretanja, položaja i tonusa te voljne uporabe mišića. Općenito rezultira ograničenjem aktivnosti različita raspona i poremećajem motoričke aktivnosti i položaja. Voljni pokreti su ograničeni, nekoordinirani i često stereotipni. Obzirom na etiologiju, CP predstavlja neprogresivno dominantno motoričko oštećenje (neprogresivna encefalopatija). Klinička slika mijenja se vremenom i sazrijevanjem mozga. Cerebralna paraliza je najčešći uzrok težih neuromotor-nih odstupanja u djece, a zahvaća 2 do 3 od 1000 živorođene djece. Europska mreža registara djece s cerebralnom paralizom (*Surveillance of cerebral palsy in Europe – SCPE*) osnovana je 1998. godine. Glavni cilj tog projekta je utemeljenje europske središnje baze podataka djece s cerebralnom paralizom. Temeljna europska klasifikacija cerebralne paralize polazi od osnovnih neuroloških simptoma: spastični, diskinetski i ataktični oblik. Spastični oblik ima dva podtipa: jednostrani spastični (koji uključuje prethodno rabljene termine hemiplegije i hemipareze) i obostrani spastični, koji uključuje termine dipareze, tripareze ili tetrapareze. Dodatno se preporučuje funkcionalna procjena za noge i ruke standardiziranim instrumentima procjene grube motoričke funkcije (*Gross Motor Function Classification System – GMFCS*) te klasifikacijski sustav bimanualnih finih motoričkih funkcija (*Bimanual Fine Motor Function classification – BFMFC*) ili sve više prihvaćen klasifikacijski sustav manualnih sposobnosti (*Manual Ability Classification System – MACS*) koji opisuje način na koji osoba s CP-om rukuje predmetima u aktivnostima svakodnevna života (77, 78).

Djeca s rizikom za razvoj cerebralne paralize (održavana trudnoća, IUGR, prijevremeni porod, infekcija i sl.) zahtijevaju sustavno praćenje obzirom na dinamiku i mijenjanje kliničke slike rastom djeteta i dozrijevanjem središnjeg živčanog sustava. Prosječna dob za postavljanje dijagnoze je 4 godine, iako rani znaci mogu postojati i prije. Tijekom praćenja obično su vidljive oscilacije tonusa (naglašen ili snižen tonus), perzistiranje primitivnih refleksa nakon dobi od 3 do 6 mjeseci. Dojenče ne zadržava sjedeći položaj s 9 mjeseci, ne hoda s 18 mjeseci korigirane dobi. Zbog promjenjivosti kliničkog nalaza motoričkog poremećaja konačnu dijagnozu te klasificiranje tipa cerebralne paralize nije dopušteno učiniti prije 4. godine, tj. granica je minimalno 3, optimalno 5 godina. Udružene poteškoće su česte (intelektulane 50 %, govorne 40 %, vida 30 %, ponašanja 25 %, kao i inkontinencija, oštećenje sluha, gastrointestinalne tegobe, osteoporoza, ortopedske poteškoće, poremećaj spavanja). Epilepsija se javlja u 25 – 40 % bolesnika s CP-om, najčešće u djece s bilateralnom ili obostranom spastičnom parezom/plegijom. Vrijeme prvog epileptičkog napadaja najčešće je u prve 2 godine života, obično se radi o žarišnim epileptičkim napadajima s mogućom generalizacijom.

## 1.5. Epileptički napadaji u prijevremeno rođene djece

Epilepsija se često javlja u prijevremeno rođene djece s PVL-om. Prema Međunarodnoj ligi za borbu protiv epilepsije (*International League Against Epilepsy – ILAE*) dijagnoza te bolesti postavlja se ako je vidljiv bar jedan od ovih kriterija:

1. najmanje dva neprovocirana ili refleksna napadaja u razmaku većem od 24 sata
2. jedan neprovociran ili refleksni napadaj uz postojanje čimbenika za koje je poznato da znače veliki rizik od ponavljanja napadaja (primjerice strukturne abnormalnosti mozga: tumor, moždani udar, poremećaj razvoja mozga)
3. nedvojbeno postojanje epileptičkog sindroma (79).

Sukladno provedenim istraživanjima, periventrikularna leukomalacija u prijevremeno rođene djece povezuje se često s razvojem epilepsije rezistentne na lijekove te udružene s epileptičkim napadajima u novorođenačkoj dobi (80).

Rani epileptički napadaji kod prijevremeno rođene djece česta su komplikacija obzirom na rizične čimbenike – nezrelost središnjeg živčanog sustava, nisku porođajnu težinu i učestalu pojavu PVL-a. Incidencija novorođenačkih napadaja u prijevremeno rođene djece iznosi 10 – 130 /1000 i veća je u odnosu na djecu rođenu u terminu kod koje iznosi 1,5 – 3,5 /1000 (81, 82).

Epileptički napadaji u novorođenačkom razdoblju često su vrlo kratki, traju manje od 2 minute i nerijetko su bez jasnih kliničkih znakova. Najčešće su klonički, miokloni, tonički ili automatizmi (poput vožnje biciklom, boksanja, plivanja) ili autonomni (apneje, pojačana salivacija, pupilarna reakcija i sl.). Brojne studije govore u prilog boljeg prepoznavanja epileptičkih napadaja uz uporabu aEEG-a u jedinicama intenzivnog liječenja. Vesoulis je proveo snimanje aEEG-a u prvih 72 sata života u 95 nedonoščadi. Uočio je visoku incidenciju intraventrikularnog krvarenja i ozljede bijele tvari u nedonoščadi s epileptičkim napadajima (83).

U prijevremeno rođene djece, ispod 32 tjedna GD-a, najčešći uzrok epileptičkih napadaja je intraventrikularno krvarenje i komplikacije (i rizik raste usporedno s težinom ozljede mozga), a u djece iznad 32. tjedna GD-a najčešća je etiologija PVL-a. Ostale moguće etiologije su: infekcija središnjeg živčanog sustava, trauma, subarahnoidalno krvarenje, moždani udar, metabolički poremećaj (hipoglikemija, hipokalcemija, hipomagneziemija, hipo/hipernatremija). Potrebno je imati u vidu i rijetke poremećaje metabolizma ili genetski uvjetovane epilepsije koje se mogu klinički očitovati odmah po rođenju.

Epileptički napadaji u ranoj dobi zahtijevaju neuroradiološku obradu. MR mozga je metoda izbora u evaluaciji nedonoščadi s epileptičkim i neepileptičkim napadajima jer UZV mozga često ne pokazuje perinatalno oštećenje. U istraživanju koje su proveli Glass i suradnici, provedena je evaluacija 236 nedonoščadi (ispod 34 tjedna gestacijske dobi). Učinjen je UZV i MR tijekom novorođenačkog perioda, u 9 nedonoščadi su klinički dijagnosticirani epileptički napadaji. Nalaz MR-a bio je svima promijenjen (intraventrikularno krvarenje i periventrikularni hemoragični infarkt, hipoksično-ishemične promjene, ozljede bijele tvari i razvojna anomalija). Periventrikularni hemoragični infarkt i oštećenje bijele tvari bili su najčešće vidljivi u djece s napadajima. UZV glave nije prikazivao abnormalnosti mozga kod 8 dojenčadi (89 %) (84).

Kohelet i suradnici proveli su veliku studiju usmjerenu na određivanje perinatalnih čimbenika povezanih s pojavom epileptičkih napadaja. Pratili su 545 dojenčadi s vrlo niskom rodnom masom kojima je UZV-om dijagnosticiran PVL. Napadaje su imala 102 djeteta, ili 18,7 % njih. Prediktori epileptičkih napadaja bili su: niža gestacijska dob i rodna masa, intraventrikularno krvarenje, posthemoragični hidrocefalus. Sepsa i nektrotizirajući enterokolitis bili su značajno povezani s napadajima ukazujući na mogući utjecaj infekcije u patogenezi ozljede mozga prijevremeno rođene djece (85).

U istraživanju Ekici i suradnika, analizom 108 djece s radiološki dokazanim PVL-om u dobi od 2 do 8 godina, dijagnozu epilepsije imalo je 32,4 % ispitanika, 22 je imalo novorođenačke napadaje od kojih je 14 razvilo epilepsiju. Incidencija je bila povezana s nižom gestacijskom dobi i težinom asfiksije. Novorođenački napadaji i težina oštećenja vidljiva na MR-u mozga bili su snažno povezani s razvojem epilepsije. Gubitak bijele tvari, periventrikularni hiperintenzitet i zahvaćanje korpusa kalozuma korelirali su s razvojem epilepsije. Najčešći napadaji bili su generalizirani toničko-klonički, potom žarišni napadaji. Nalaz žarišnih izbijanja udružen je s boljim neurorazvojnim i kognitivnim ishodom nego nalaz multifokalnog i generaliziranog izbijanja. Epilepsija je bila farmakorezistentna u 40 % ispitanika s epilepsijom (80).

Nedonoščad s ranim epileptičkim napadajima prati velik rizik za razvoj cerebralne paralize. Kolika je učestalost epilepsije u djece s cerebralnom paralizom, pokušalo se utvrditi velikim istraživanjem koje je obuhvatilo 9 654 djece s CP-om rođene između 1976. i 1998. godine iz 17 europskih registracijskih centara. Dijagnozu epilepsije imalo je 35 % djece, od kojih je 72 % uzimalo antiepileptičku terapiju. Epilepsija je bila češća u djece s diskinetskim i obostranim spastičkim tipom CP-a. Novorođenačke karakteristike udružene s epilepsijom bile su: malformacije mozga, niža gestacijska dob, novorođenački epileptički napadaji, potreba za mehaničkom ventilacijom i potreba za intenzivnim mjerama liječenja u novorođenačkoj dobi (86).

U Republici Hrvatskoj provedeno je istraživanje na ukupno 75 024 živorođene djece, i to 2006. godine u 16, a 2007. godine u 18 županija. CP je razvilo 156 djece (prevalencija 2,08 ‰). Od 156 djece s CP-om, 90 % je imalo spastičnu cerebralnu paralizu (bilateralnu 60 %, unilateralnu 30 %), diskinetskih je bilo 9 %, a ataktičnih 1 %. Epilepsiju je imalo 48 % djece s CP-om, a 83 % je na antiepileptičkoj terapiji. Epilepsija se najčešće javila tijekom prve godine, u 37 % djece (87).

Izuzetno je važno prepoznati i liječiti epileptičke napadaje u nedonoščadi (koji su često simptomatski i rezistentni na primjenu lijekova) radi smanjenja morbiditeta, mortaliteta i poboljšanja ishoda nedonoščadi. O terapiji lijekovima za epileptičke napadaje u novorođenačkoj dobi nema usuglašenih stavova, uglavnom se biraju Fenobarbiton, Difetoin i Diazepam kao i u terminske djece. U posljednje vrijeme brojne studije govore o povoljnu odgovoru na primjenu Levetiracetama uz standardnu terapiju (83).

## **2. HIPOTEZA ISTRAŽIVANJA**

Lokalizacija oštećenja bijele tvari u nedonoščadi utječe na učestalost i evoluciju žarišnih epileptiformnih izbijanja, motorički razvoj i epileptogenezu.

### **3. CILJEVI ISTRAŽIVANJA**

Postavljen je opći cilj i specifični ciljevi istraživanja koji će biti objašnjeni u daljnjem tekstu.

#### **3.1. Opći cilj**

Istražiti povezanost perinatalnog oštećenja bijele tvari i bazalnih ganglija u etiologiji i patogenezi epilepsije uspoređujući nalaz EEG-a i MR-a mozga s neurološkim ishodom.

#### **3.2. Specifični ciljevi**

Specifični ciljevi su:

1. Utvrditi povezanost lokalizacije oštećenja bijele tvari na MR-u mozga s pojavom žarišnih epileptiformnih izbijanja u EEG-u.
2. Usporediti nalaza EEG-a (osnovne cerebralne aktivnosti i epileptiformne aktivnosti) i MR-a mozga s neurorazvojnim ishodom.
3. Istražiti povezanost neurorazvojnog ishoda i psihološkog ishoda u nedonoščadi s oštećenjem bijele tvari i bazalnim ganglijima s pojavom žarišnih epileptiformnih izbijanja u djece koja boluju od epilepsije ili u djece bez epileptičkih napadaja.
4. Detaljno analizirati promjene EEG-a kroz vrijeme praćenja.

## **4. ISPITANICI I METODE**

Riječ je o prospektivnu istraživanju koje obuhvaća 64 nedonoščeta praćena neuropedijatrijski te metodama UZV-a, MR-a mozga i EEG-a.

### **4.1. Ispitanici**

Istraživanjem su obuhvaćena 64 prijevremeno rođena djeteta, rođena u periodu od 2012. do 2016. godine, lijećena u Zavodu za neonatologiju i neonatalnu intenzivnu medicinu Klinike za pedijatriju KBC-a Zagreb, praćena u neuropedijatrijskoj ambulanti od 2012. do 2018. godine. Iz medicinske dokumentacije i anamnestičkih podataka analizirani su: spol, gestacijska dob, rodna masa, višeploidna trudnoća, vrsta poroda, bodovanje po Apgarovoj (*Apgar score*), duljina mehanićke ventilacije, duljina hospitalizacije, komplikacije – uključujući: novorođenaćke epileptićeke napadaje, nekrotizirajući enterokolitis (NEK), sepsu. Svima su učinjeni EEG, UZV i MR mozga u terminu te periodični kontrolni neuropedijatrijski pregledi i procjena psihologa u dobi od 2 godine. Roditelji ili skrbnici detaljno su informirani o znaćenju i važnosti istraživanja u kojem sudjeluju njihova djeca te su potpisali informirani pristanak za provođenje svih dijagnostićekih procedura. Etićka povjerenstva Klinićekeg bolnićekeg centra i Medicinskog fakulteta Sveućilišta u Zagrebu odobrila su ovaj protokol.

### **4.2. Metode**

U ovom istraživanju pratili smo prijevremeno rođenu djecu metodama: UZV-a, EEG-a, MR-a te neuropedijatrijskim i psiholoćkim pregledom.

#### **4.2.1. Snimanje mozga metodom UZV-a**

Snimanje UZV-a mozga učinjeno je tijekom prva tri dana nakon rođenja te kontrolna snimanja, ovisno o postojećoj patologiji i klinićekej slici, u dobi od 3 tjedna, 3 i 6 mjeseci. Nalaz smo stupnjevali ovisno o postojećoj patologiji u 4 kategorije:

- 0 – normalan nalaz
- 1 – blago povećana ehogenost ili nekomplikirano krvarenje I. ili II. stupnja

- 2 – prisutnost krvarenja u komore s dilatacijom ili prisutnost cista u parenhimu mozga u okviru blažeg PVL-a
- 3 – jasna ventrikulomegalija i/ili hidrocefalus i teški cistični PVL (88).

#### **4.2.2. Snimanje mozga metodom EEG-a**

EEG je učinjen u dobi termina očekivana poroda, (+/-2 mjeseca) na šesnaestokanalnom EEG-u u trajanju od najmanje 30 minuta, s elektrodama koje su postavljene prema međunarodnom sustavu (10 – 20), fiksirane kavicama i gelom u budnosti, pospanosti i spavanju.

Osnovna cerebralna aktivnost klasificirana je ovako: normalna, suprimirana niskovoltazna, diskontinuirana, *burst-suppression*, kontinuirano ekstremno niske amplitude.

Analizirana je epileptiformna aktivnost definirana kao iznenadna pojava specifičnih grafoelemenata koji po obliku i frekvenciji obuhvaćaju šiljke, šiljak valove ili spore visokovoltazne valove različite frekvencije i trajanja koji se oblikom i frekvencijom jasno izdvajaju od osnovne cerebralne aktivnosti.

Za konačnu ocjenu EEG-a uzeti su u obzir: kontinuiranost, amplituda, simetričnost, sinkronost osnovne moždane aktivnosti, elementi pojedinih faza spavanja.

Konačno EEG je kategoriziran u 3 stupnja:

- 0 – normalan
- 1 – blago abnormalan – ako su bili vidljivi rijetki oštri valovi ili blago usporenje osnovne cerebralne aktivnosti
- 2 – jasno patološki promijenjen EEG – ako je osnovna cerebralna aktivnost bila jasno diskontinuirana, bio je vidljiv obrazac *burst-suppression* ili su bila zabilježena epileptiformna izbijanja (89, 90).

#### **4.2.3. Snimanje mozga metodom MR-a**

Svi pregledi metodom magnetske rezonancije učinjeni su na uređaju snage magnetskog polja 3 Tesla (Magnetom TrioTim, Siemens, Njemačka) uz uporabu tridesetdvokanalne zavojnice za glavu i standardnih kliničkih sekvenci te koronarne T2 sekvence visoke rezolucije (TR/TE = 6000/96 ms, matriks = 118 x 210, broj presjeka 1.5/1.35, veličina voksel = 1x1x1 mm).



Pregled metodom MR-a kod novorođenčadi tehnički je znatno zahtjevniji od snimanja odraslih pacijenata. Važan preduvjet za kvalitetno snimanje MR-a je potpuno mirovanje pacijenata tijekom cijelog snimanja koje u prosjeku traje oko 40 minuta. Ukoliko ovaj preduvjet nije zadovoljen, snimke su opterećene brojnim artefaktima zbog pomicanja pa su neuporabljive za detaljniju analizu. Najčešće je potrebno primijeniti neki od oblika sedacije (midazolam 0,1 mg/kg ili fenobarbiton 5 – 10 mg/kg intravenski ili intramuskularno). Ovakvi pacijenti tijekom snimanja MR-a zahtijevali su, osim radiologa, i neuropedijatra koji je primijenio sedaciju i pratio dijete tijekom snimanja.

Nalaz MR-a mozga analizirao je, bez uvida u kliničke podatke o ispitanicima, neuro-radiolog s dugogodišnjim iskustvom očitavanja nalaza MR-a nedonoščadi. Lezije bijele tvari stupnjevane su prema zastupljenosti u 4 kategorije:

- 1 – normalne – ako lezije bijele tvari nisu bile vidljive
- 1 – blage – ako su se prikazivale 1 do 2 sitne lezije na mjestu ishemije/hemoragije
- 2 – srednje teške – ako su bile vidljive tri i više lezija
- 3 – teške – ako su bile vidljive brojne lezije bijele tvari.

Analizirani su: zahvaćenost bazalnih ganglija, proširenost subarahnoidalnog prostora, zahvaćenost parijetalnog, okcipitalnog, frontalnog režnja, segmenta II bijele tvari, stupanj proširenosti moždanih komora.

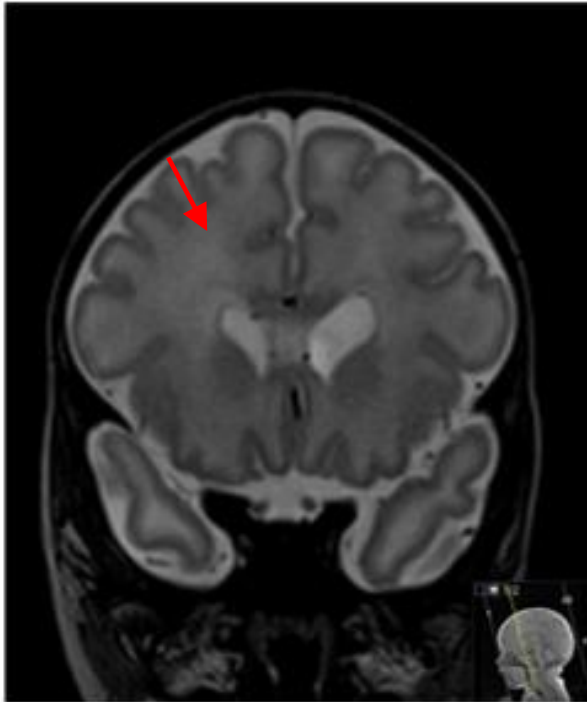Skupina autora, u okviru *Surveillance of Cerebral Palsy in Europe* (SCPE), u namjeri evaluacije i klasifikacije nalaza MR-a, koji bi se uporabili za registar djece oboljele od cerebralne paralize, klasificirala je nalaz MR-a mozga prema patogenom obrascu koji se pojavljuje u različitim razdobljima razvoja mozga. Razlikuje se 5 podskupina prema prisutnosti poremećaja razvoja mozga, dominantne ozljede bijele tvari, dominantne ozljede sive tvari i ostalog (tablica 2.) (78).

**Tablica 2.**

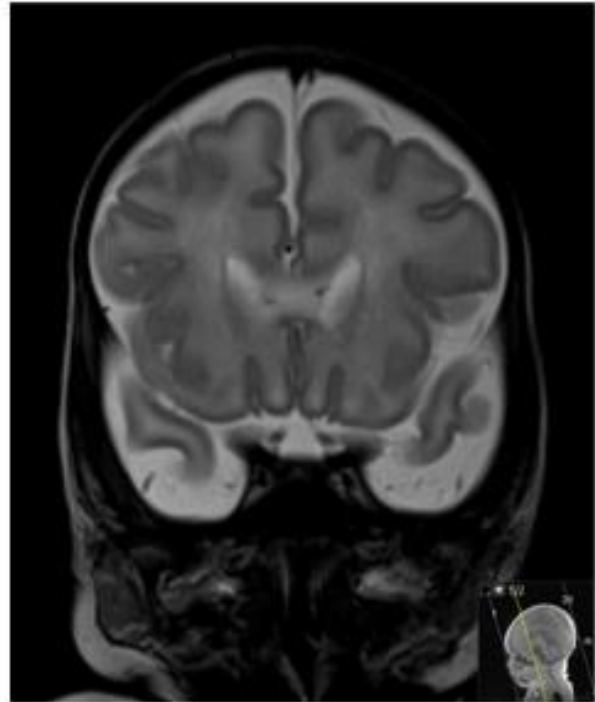
<b>A – Poremećaj razvoja mozga:</b>
A.1. poremećaj formiranja moždane kore (proliferacije i/ili migracije i/ili organizacije)
A.2. drugi poremećaji razvoja (holoprozencefalija, <i>Dandy-Walkerova</i> malformacija, ageneza korpusa kalozuma, hipoplazija malog mozga).
<b>B – Dominantna ozljeda bijele tvari:</b>
B.1. PVL (blaga/teška)
B.2. posljedice intraventrikularnog krvarenja ili perivenetrikularne hemoragične infarkcije
B.3. kombiniracija PVL-a i posljedica krvarenja.
<b>C – Dominantna ozljeda sive tvari:</b>
C.1. lezije bazalnih ganglija/talamusa (blage, srednje teške, teške)
C.2. kortiko-subkortikalne lezije
C.3. arterijska infarkcija (srednja cerebralna aretrija, ili druge arterije).
<b>D – Ostalo:</b>
(primjeri: atrofija malog mozga, odgođena mijelinizacija, ventrikulomeglija, ostala krvarenja, ozljede moždanog debla, kalcifikacije.)
<b>E – Normalan nalaz</b>

U našem istraživanju posebno je analizirana vidljivost segmenta II, odnosno periven-trikularnog križanja putova (crossroads) frontalno i parijetalno, te je ocijenjena prema vidljivi-vosti u T2 koronarnoj sekvenci u 4 stupnja (slika 6., slika 7.):

- 0 – ne vidi se
- 1 – slabije vidljiv
- 2 – vidljiv
- 3 – izražen.

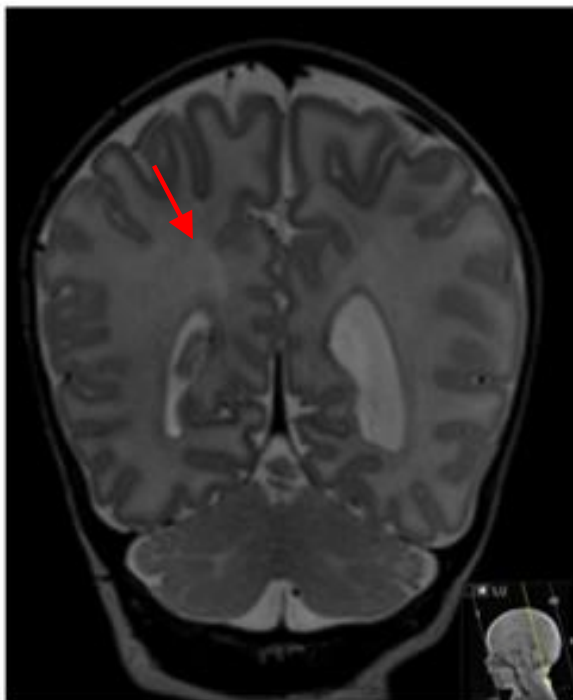


A – ocjena: 3 – izraženo vidljiv

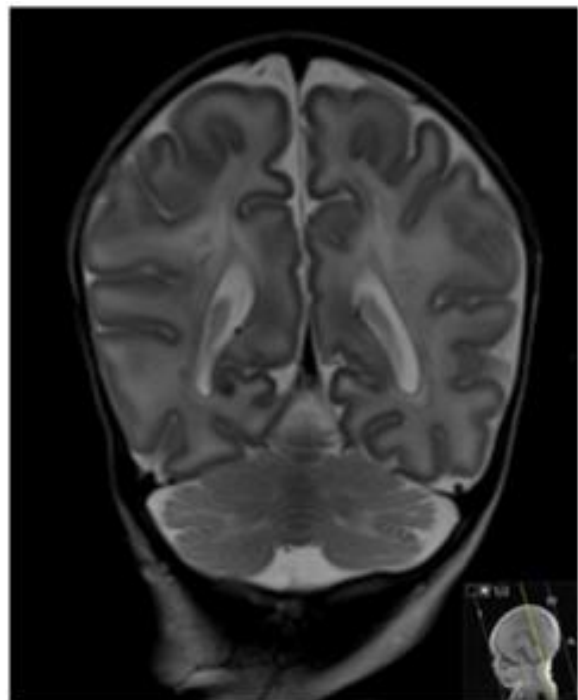


B – ocjena: 0 – ne vidi se

**Slika 6.** Vidljivost frontalnog križanje putova, lijevo ocjena 3, desno ocjena 0



A – ocjena: 2 – vidljiv



B – ocjena: 1 – slabije vidljiv

**Slika 7.** Vidljivost parijetalnog križanje putova, lijevo ocjena 2, desno ocjena 1

U našem istraživanju nalaz MR-a mozga zaključno je, prema stupnju oštećenja, razvrstan u 4 kategorije:

- 0 – potpuno normalan
- 1 – blago promijenjen – ukoliko su bile opisane tek diskretne lezije nakon hipoksije
- 2 – srednje teško promijenjen – ako su bile zahvaćene dvije skupine: povećanje komora, brojne lezije bijele tvari, uz zahvaćenost bazalnih ganglija
- 3 – teško promijenjen – ukoliko je patologija bila izrazito teška uključujući hipertenzivni hidrocefalus i teški PVL.

Budući da je manje od polovice ispitanika u dobi od 2 godine bilo dostupno za kontrolni MR mozga, rezultati kontrolnog MR-a nisu uključeni u istraživanje.

#### **4.2.4. Neurološka procjena**

Svi ispitanici uključeni u istraživanje neurološki su procijenjeni testovima odgovarajućim za dob. Novorođenčad je procijenjena uporabom ljestvice Amiel Tison, dok se test po Hemplelovoj primjenjivao pri pregledu u dobi od 1,5 do 4 godine, a Touwenova procjena u dobi od 4 godine. Zaključno je neurološki ishod prema težini oštećenja razvrstan u 4 kategorije:

- 0 – normalan u dobi do 2 godine (ukoliko je dijete samostalno prohodalo i počelo govoriti u dobi od 1 do 2 godine života, uz uredan neurološki status)
- 1 – blago promijenjen (ukoliko su neuropedijatrijskim pregledom uočene blage abnormalnosti bez vidljivih teškoća u razvoju)
- 2 – srednje teško promijenjen (ukoliko su ispitanici imali motoričke poteškoće koje su ih značajno ograničavale u razvoju ili su imali jasne teškoće u kognitivnom razvoju i ponašanju)
- 3 – teško promijenjen (jasna dijagnoza cerebralne paralize s udruženim komorbiditetima).

Psihomotorni razvoj ocijenjen je prema nalazu psihologa u tri kategorije:

- 0 – razvoj u granicama prosječna (prosječan rezultat na razvojnom testu koji je bio primjeren dobi, a primijenjeni su Čturićev razvojni test i Bayleyeva ljestvica dječjeg razvoja)
- 1 – blago zaostajanje za vršnjacima (graničan rezultat na razvojnom testu)
- 2 – jasno zaostajanje u odnosu na dob (ekstremno nizak rezultat na razvojnom testu).

#### 4.2.5. Statistička obrada podataka

Pohrana podataka i priprema za statističku analizu učinjena je u programu Microsoft Excel 2013 (Microsoft Corporation. Microsoft Excel. 2013. <https://office.microsoft.com/excel>), a statistička obrada podataka u programima za statističku obradu SPSS (verzija 25; IBM, <https://www.ibm.com/analytics/spss-statistics-software>) te MedCalc (MedCalc Software bvba, Ostend, Belgija; <http://www.medcalc.org>; 2015) uz zadanu razinu značajnosti  $p < 0.05$ . Provjera normalnosti razdiobe kvantitativnih varijabli učinjena je Shapiro-Wilkovim testom. Kako se većina podataka odnosila na kategorije ili provjere proporcija, tj. velik broj varijabli pripadao je nominalnim i ordinalnim varijablama, rabljene su neparametrijske metode statističke obrade podataka: Mann-Whitneyjev U test za neovisne uzorke, Kruskal-Wallisova ANOVA ili medijan test za analizu razlika među više skupina uz post-hoc testove razlika među parovima medijana promatranih skupina. Za usporedbu zastupljenosti pojedinih pokazatelja ispitivanih skupina rabljen je Fisherov egzaktni test (tablice kontingencije) ili a  $\chi^2$  test (Hi-kvadratni test). Kendalllov koeficijent korelacije Tau rabio se za utvrđivanje povezanosti rangova između dvije mjerene veličine.

## 5. REZULTATI

U prvom dijelu rezultata prikazani su opisni pokazatelji i analiza općih podataka i korelacija podataka iz perinatalnog razdoblja s MR-om mozga. U drugom dijelu poglavlja slijede rezultati statističke provjere hipoteze istraživanja na temelju četiri cilja.

Velik broj varijabli opisanih u prethodnom poglavlju pripada nominalnim i ordinalnim varijablama pa su većinom primijenjene neparametrijske statističke metode analize podataka. Provjera normalnosti razdiobe Shapiro-Wilkovim testom učinjena je za svega nekoliko kvantitativnih varijabli, i za većinu je već Shapiro-Wilkov test bio značajan, tj. varijabla nije slijedila normalnu razdiobu, osim rodne mase (tablica 3.).

**Tablica 3.** Rezultati Shapiro-Wilkova testa za provjeru normalnosti razdiobe

	AS ± SD	Medijan	Percentila 10 %	Percentila 90 %	Shapiro- Wilkov W test	P
<b>Gestacijska dob (tj.)</b>	29,3 ± 3,2	29,0	26,0	34,0	0,948	0,009*
<b>Rodna masa (g)</b>	1336,2 ± 466,0	1272,5	720,0	1990,0	0,966	0,080
<b>Apgar indeks (1. min)</b>	5,6 ± 2,9	6,0	2,00	9,0	0,942	0,005*
<b>Apgar indeks (5. min)</b>	7,0 ± 2,4	7,0	3,00	10,0	0,906	0,000*
<b>Dani hospitalizacije</b>	82,0 ± 46,6	80,0	34,00	135,0	0,877	0,000*

Oznake i kratice: AS – aritmetička sredina, SD – standardna devijacija

U uzorku od 64 ispitanika bilo je 53,12 % dječaka i 46,88 % djevojčica. In vitro oplodnjom začeto je 10,9 % djece od ukupna uzorka, a jedna trećina je bila iz blizanačkih trudnoća. Preko 70 % (70,3 %) djece rođeno je carskim rezom. Reanimirano je 50,1 % djece, a 75 % bilo je na mehaničkoj ventilaciji. Sepsu je imalo 51,6 %, a 25 % nekrotizirajući enterokolitis (NEK). U 18,8 % etiologija i uzrok prijevremena poroda bio je korioamnionitis. Opći opisni podatci vezani uz gestacijsku dob, rodnu masu, trajanje hospitalizacije te trajanje mehaničke ventilacije prikazani su u tablici (tablica 4.).

**Tablica 4.** Neki opći deskriptivni podatci uzorka

N = 64	AS	Minimum	Maksimum	SD
Gestacijska dob (tj.)	29,33	24,00	36,00	3,12
Rodna masa (g)	1336,18	540,00	2260,00	466,00
Trajanje hospitalizacije (d)	81,95	16,00	255,00	46,60
Mehanička ventilacija, N = 48 (d)	22,90	1,00	150,00	32,37

Oznake i kratice: AS – aritmetička sredina, SD – standardna devijacija

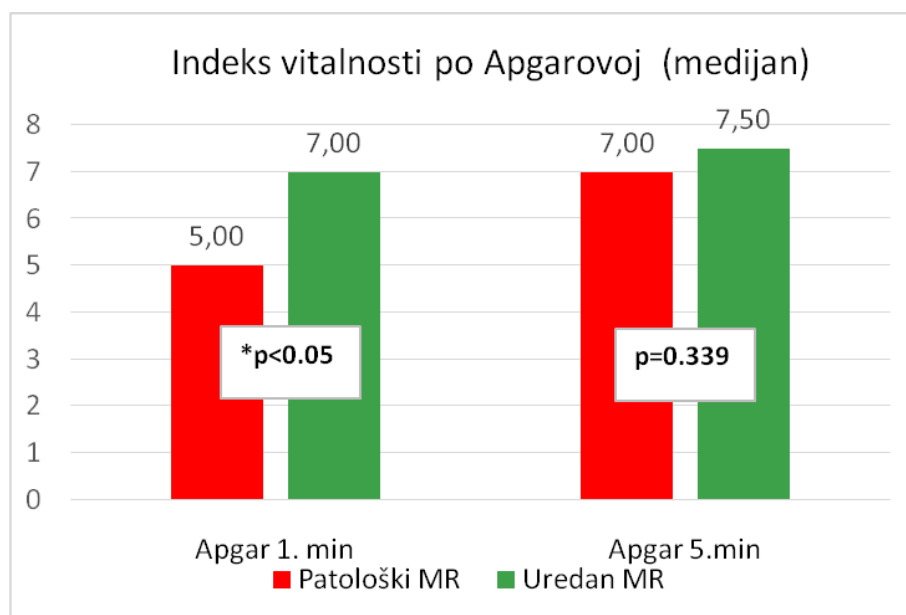
Uzorak je slučajnim odabirom obuhvatio 64 ispitanika koja su zbog prijevremena rođenja liječena u Zavodu za neonatologiju i neonatalnu intenzivnu medicinu. Prosječna gestacijska dob bila je 29 tjedana (u rasponu od 24 do 36 tjedana GD-a). Prosječna rodna masa iznosila je 1 336 grama (u rasponu od 540 do 2 260 grama). Hospitalizacija je prosječno trajala 81 dan – minimalno 16, a najdulje 255 dana. Mehaničku ventilaciju trebalo je 48 djece, trajala je prosječno 22 dana – minimalno 1, a najdulje 150 dana.

U sljedećem koraku analizirana je povezanost nekih perinatalnih karakteristika i komplikacija koje su slijedile nakon poroda, s patološkim promjenama na MR-u. Ukupni uzorak podijeljen je u dvije skupine kako je prikazano na donjim slikama (slika 8., 9., 10.). Jedna skupina nije niti u jednom segmentu (lokalizaciji) na MR-u imala uočene promjene, a druga skupina je barem u jednoj (ili više) lokalizacija mozga imala uočene promjene na MR-u.

Najprije su testirane razlike među navedenim skupinama u vrijednostima ocijenjene vitalnosti novorođenčeta po Apgarovoj ljestvici (Apgarin zbroj – *Apgar score*) na kraju prve i pete minute. Skupina djece s patološkim promjenama na MR-u imala je u oba mjerenja niže vrijednosti ocijenjene vitalnosti po Apgarovoj, ali je statistička značajnost po Mann-Whitneyjevu U testu potvrđena samo u prvoj minuti, tj. djeca s patološkim MR-om imala su u prvoj minuti značajno niži Apgarin zbroj (tablica 5.).

**Tablica 5.** Rezultati Mann-Whitneyjeva U testa odnosa između *Apgar score* u prvoj i petoj minuti i promjena na MR-u mozga

	Suma rangova – uredan MR	Suma rangova – patološki MR	U	Z	P
<b>Apgar 1. min</b>	1291	789,0	301,0	-2,01	0,045*
<b>Apgar 5. min</b>	1364	716,5	373,5	-0,96	0,339

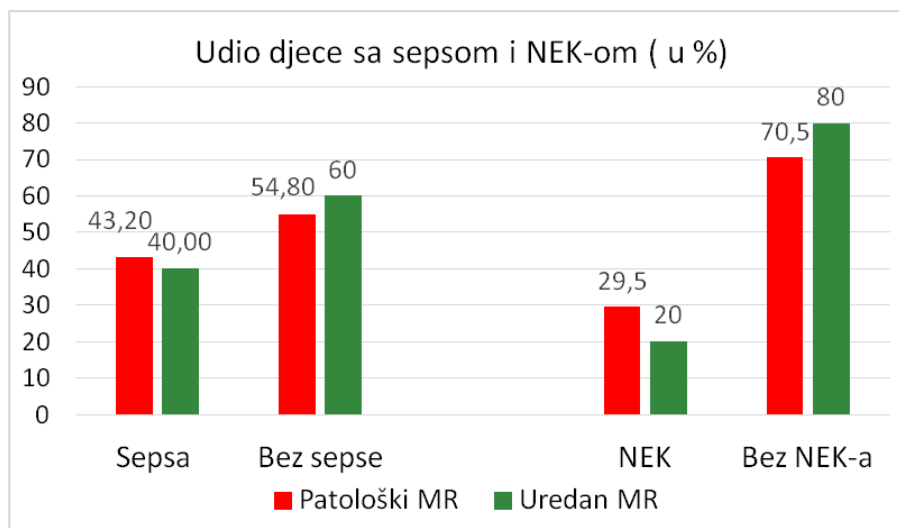


**Slika 8.** Indeks vitalnosti prema Apgarovoj (Apgarin zbroj) na kraju prve i pete minute po skupinama uz rezultat Mann-Whitneyjeva U testa

Iz grafičkog prikaza vidljivo je da je u prvoj minuti prosječna vrijednost ocijenjene vitalnosti po Apgarovoj iznosila 5 u djece s nalazom MR-a mozga koji je bio jasno patološki, dok je u djece s urednim nalazom MR-a mozga vrijednost iznosila prosječno 7. Ta razlika je znatno manja u drugoj procjeni, nakon pete minute, kad su prosječne vrijednosti ocijenjene vitalnosti po Apgarovoj bile gotovo jednake po skupinama (slika 8.).

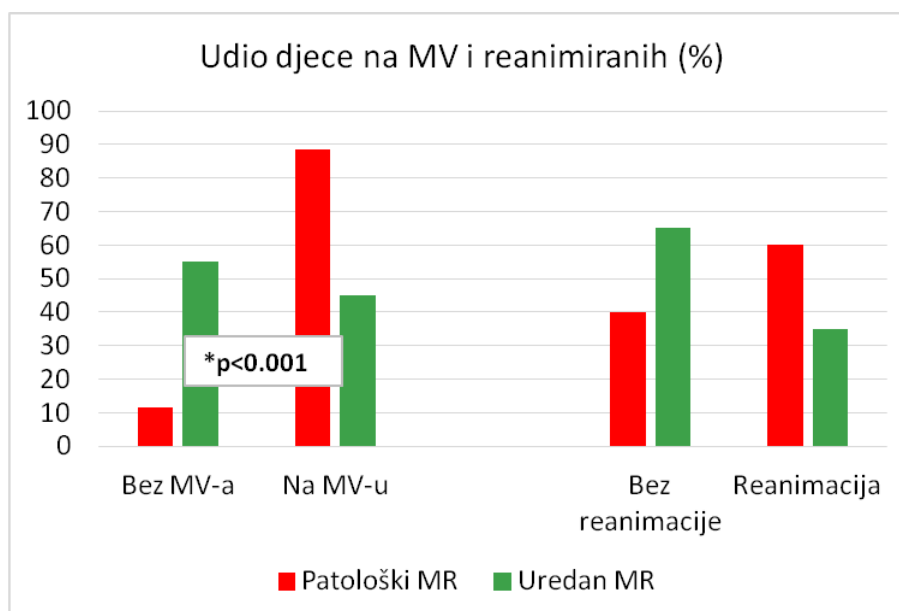
Nadalje, prikazani su u postotcima ispitanici koji su tijekom boravka u Zavodu za neonatologiju i neonatalnu intenzivnu medicinu preboljeli sepsu ili nekrotizirajući enterokolitis (NEK) u odnosu na vidljivost promjena na MR-u mozga (slika 9.). Iako je u skupini s promijenjenim MR-om mozga bilo relativno više ispitanika koji su imali NEK nego u skupini s urednim MR-om, Hi-kvadratni test nije bio značajan pa se te razlike ne mogu potvrditi statistički (Hi-kvadrat = 0,645;  $p = 0,422$ ). Slično je bilo i sa sepsom, na većini uzorka ne može se statistički značajno potvrditi više sepsi u onih s promjenama na MR-u (Hi-kvadrat = 1,557;  $p = 0,212$ ).





**Slika 9.** Grafički prikaz udjela djece sa sepsom ili NEK-om u odnosu na vidljivost promjena na MR-u; razlike nisu bile statistički značajne

Hi-kvadratom analizirani su i podatci vezani uz promjene na MR-u, primjenu mehaničke ventilacije (MV) kao i postupak reanimacije. Statistički značajno veći je udio onih koji su zahtjevali primjenu mehaničke ventilacije u skupini s teškim oštećenjem na MR-u (Hi-kvadrat = 13,962;  $p < 0,001$ ), a reanimacija se nije mogla statistički značajno povezati s abnormalnostima na MR-u ( $p = 0,072$ ) (slika 10.).



**Slika 10.** Udio djece kojima je bila potrebna mehanička ventilacija ili reanimacija u odnosu na vidljivost abnormalnosti na MR-u

## 5.1. Povezanost lezija bijele tvari na MR-u mozga s nalazom EEG-a i novorođenačkim epileptičkim napadajima

Uspoređeni su nalazi EEG-a sa stupnjem lezija bijele tvari velikog mozga i ukupnom ocjenom težine oštećenja na MR-u mozga. Nalaz EEG-a ocijenjen je prema veličini promjena u tri stupnja (od 0 – uredan nalaz do 2 – izuzetno patološki nalaz), kako je opisano u poglavlju Metode rada. Vidljivost lezija bijele tvari na MR-u također je ocjenjivana stupnjevima, od uredna nalaza do brojnih lezija bijele tvari, a za ukupnu ocjenu MR-a broj 3 je predstavljao teško promijenjen nalaz s teškom leukomalacijom i krvarenjem s ventrikulomegalijom i hidrocefalusom. Odnos ordinalnih varijabli nalaza EEG-a i MR-a ispitan je Kendallovim korelacijama. Vidljiva je značajna korelacija, tj. visok Kendallov Tau koeficijent povezanosti stupnja lezija bijele tvari velikog mozga, ukupne ocjene MR-a i promjena na EEG-u kroz godine. Najveća povezanost (Kendallov Tau = 0,429) postojala je između ukupne ocjena MR-a koju je dao ispitivač i promjena na prvom snimljenju EEG-u. Svi su koeficijenti korelacije Tau bili značajni na razini  $p < 0,001$  (tablica 6.).

**Tablica 6.** Kendallovi Tau korelacijski koeficijenti povezanosti stupnja lezija bijele tvari velikog mozga i ukupne ocjene MR-a s promjenama na EEG-u kroz godine

	Stupanj lezija bijele tvari velikog mozga (Kendallov Tau koeficijent; p)	Ispitivačeva ukupna ocjena MR-a (Kendallov Tau koeficijent; p)
<b>EEG 0. godina</b>	0,352*; $p < 0,001$	0,429*; $p < 0,001$
<b>EEG 1. godina</b>	0,376*; $p < 0,001$	0,351*; $p < 0,001$
<b>EEG 2. godina</b>	0,348*; $p < 0,001$	0,362*; $p < 0,001$

Nalaz EEG-a snimljen u terminu bio je statistički značajno povezan s brojem lezija bijele tvari, a još značajnije s ukupnim oštećenjem na MR-u mozga kad su, uz lezije bijele tvari, uzeti u obzir i ventrikulomegalija, proširenost subarahnoidalnog prostora, zahvaćenost malog mozga.

Provedena je analiza povezanosti nalaza EEG-a s oštećenjima na pojedinim lokalizacijama u mozgu. Postojanje promjena na pojedinoj anatomskoj lokalizaciji mozga bilo je nominalno, tj. označeno je s 1 (vidljive promjene) i 0 (bez promjena). Izvršena je analiza frekvencije ispitanika s promjenama u određenim anatomskim regijama mozga prema trima skupinama težine promjena na EEG-u (tablica 7.).

**Tablica 7.** Frekvencije djece s promjenama u određenim anatomskim regijama mozga prema trima skupinama težine promjena na EEG-u

<b>LEZIJE NA MR-u</b>	<b>uredan EEG</b>	<b>lakše promjene EEG-a</b>	<b>teže promjene EEG-a</b>
<b>frontalno DA</b>	3	4	6
<b>frontalno NE</b>	28	12	11
<b>parijetalno DA</b>	3	2	4
<b>parijetalno NE</b>	28	14	13
<b>okcipitalno DA</b>	7	5	4
<b>okcipitalno NE</b>	24	11	13
<b>segment II DA</b>	1	4	4
<b>segment II NE</b>	30	12	13
<b>naglašen subarahnoidalni DA</b>	4	7	6
<b>naglašen subarahnoidalni NE</b>	27	10	10
<b>bazalni gangliji DA</b>	6	6	6
<b>bazalni gangliji NE</b>	25	11	10
<b>mali mozak DA</b>	4	5	1
<b>mali mozak NE</b>	27	12	15

Fisherovim egzaktnim testovima provedena je analiza usporedbi parova skupina podijeljenih prema stupnju promjene EEG-a i lokalizaciji promjena na MR-u (tablice 8.a do 8.f).

Hi-kvadratni test omogućio je usporedbu parova skupina podijeljenih prema stupnju promjene EEG-a.

**Tablica 8.** a) do f) – Usporedba parova skupina podijeljenih prema stupnju promjene EEG-a

Tablica 8. a

<b>PROMJENE FRONTALNO NA MR-u</b>	<b>Fisherov test p rezultat</b>
uredan EEG – lakše promjene EEG-a	0,208
uredan EEG – teže promjene EEG-a	0,051
lakše promjene – teže promjene EEG-a	0,708
uredan EEG – lakše + teže promjene EEG-a	0,061

Tablica 8. b

<b>PROMJENE PARIJETALNO NA MR-u</b>	<b>Fisherov test p rezultat</b>
uredan EEG – lakše promjene EEG-a	1,000
uredan EEG – teže promjene EEG-a	0,226
lakše promjene – teže promjene EEG-a	0,656
uredan EEG – lakše + teže promjene EEG-a	0,476

Tablica 8. c

<b>PROMJENE OKCIPITALNO NA MR-u</b>	<b>Fisherov test p rezultat</b>
uredan EEG – lakše promjene EEG-a	0,725
uredan EEG – teže promjene EEG-a	1,000
lakše promjene – teže promjene EEG-a	0,708
uredan EEG – lakše + teže promjene EEG-a	0,776

Tablica 8. d

<b>PROMJENE U SEGMENTU II NA MR-u</b>	<b>Fisherov test p rezultat</b>
uredan EEG – lakše promjene EEG-a	0,039*
uredan EEG – teže promjene EEG-a	0,046*
Lakše promjene – teže promjene EEG-a	1,000
uredan EEG – lakše + teže promjene EEG-a	0,027*

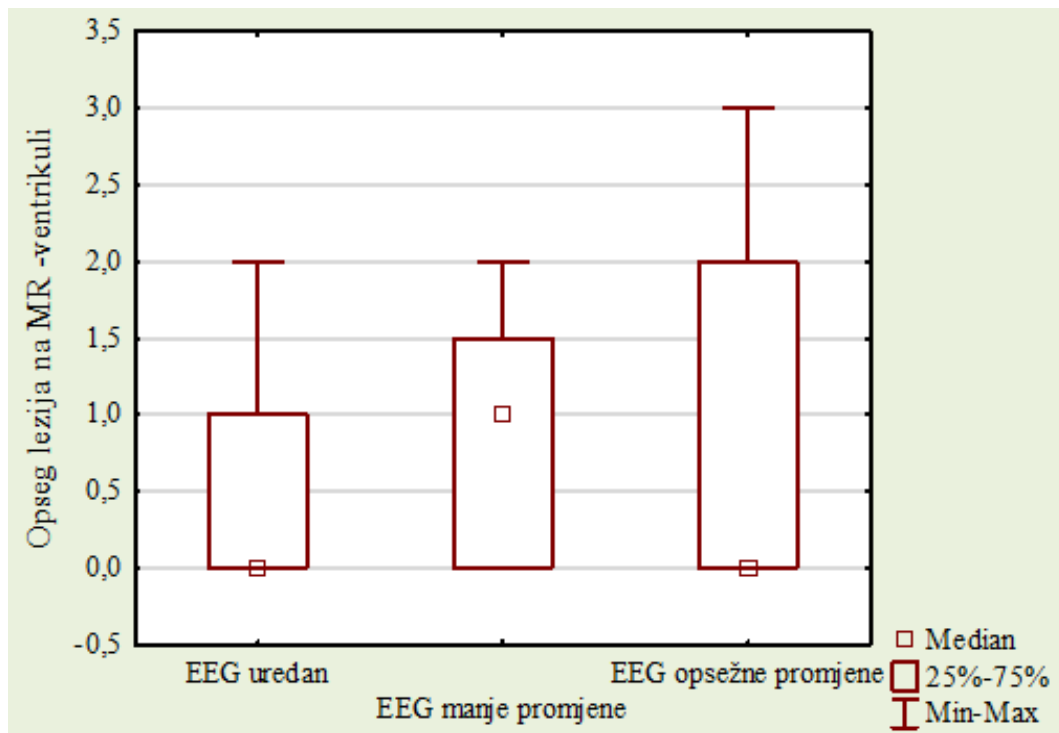
Tablica 8.e

<b>NAGLAŠENI SUBARANOIDALNI PROSTOR NA MR-u</b>	<b>Fisherov test p rezultat</b>
uredan EEG – lakše promjene EEG-a	0,036*
uredan EEG – teže promjene EEG-a	0,068
lakše promjene – teže promjene EEG-a	1,000
uredan EEG – lakše + teže promjene EEG-a	0,023*

Tablica 8. f

<b>PROMJENE NA MALOM MOZGU NA MR-u</b>	<b>Fisherov test p rezultat</b>
uredan EEG – lakše promjene EEG-a	0,247
uredan EEG – teže promjene EEG-a	0,648
lakše promjene – teže promjene EEG-a	0,174
uredan EEG – lakše + teže promjene EEG-a	0,733

Promjene na lokaciji komora nisu označavane s da ili ne, nego prema stupnju promjena na toj lokaciji (od 0 – bez promjena do 3 – hidrocefalus). Stoga je za analizu promjena komora na MR-u i patološkog nalaza na prvom EEG-u primijenjena Kruskal – Wallisova ANOVA metoda za skupine s različitim stupnjem promjena. U ukupnu modelu nisu pronađene razlike ni promjene na toj lokalizaciji i ovisno o nalazu na EEG-u (Medijan test = 0,000; Hi-kvadrat Kruskal-Wallisova medijan testa = 3,136; p = 0,208) (slika 11.).



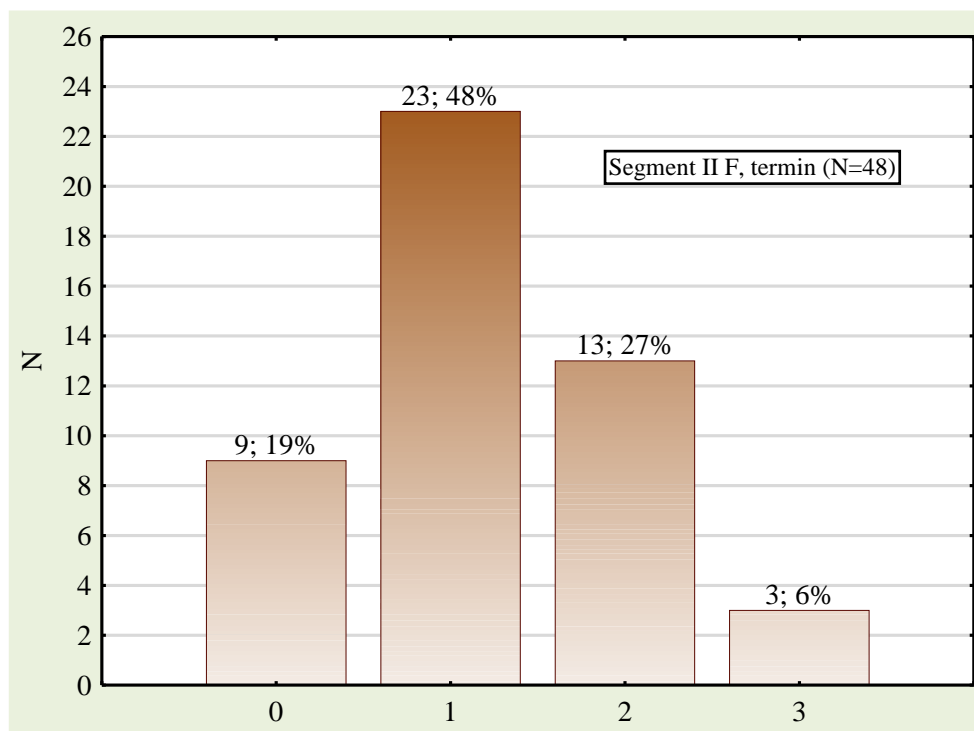
**Slika 11.** Razlike u stupnju težine abnormalnosti na MR-u mozga na lokaciji ventrikuli među skupinama s različitim stupnjem promjena na EEG-u

Dodatno su analizirane promjene na lokaciji segmenta II (periventrikularna križanja putova – *crossroads*). Na nalazu MR-a mozga, snimljena u vrijeme termina poroda (40 tjedana gestacijske dobi), analizirana je vidljivost segmenta II frontalno i parijetalno u T2 sekvenci. Ocjenjeno je 48 od 64 djece kod kojih je MR mozga snimljen točno u vrijeme termina poroda. Iz obrade je izostavljeno 16 ispitanika kod kojih je MR učinjen nakon predviđena termina poroda, a do 3. mjeseca života. Četiri kategorije prema stupnju vidljivosti bile su kako slijedi:

- 0 – segment II se ne vidi
- 1 – segment II je slabije vidljiv
- 2 – segment II je vidljiv
- 3 – segment II se vidi izraženo.

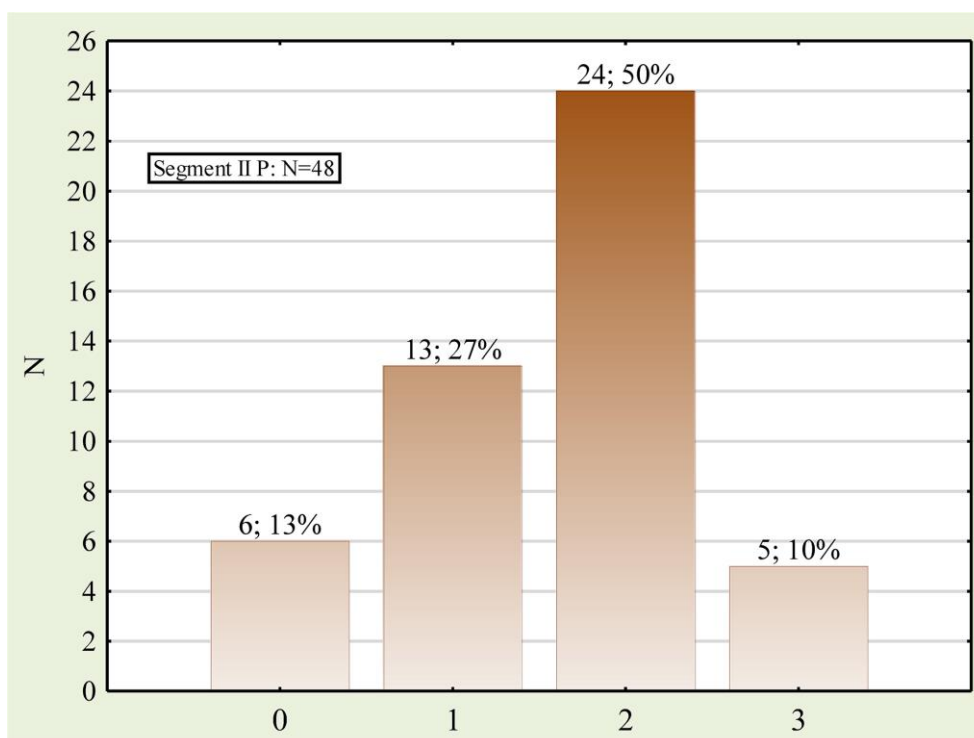
Na isti način ocijenjena je vidljivost periventrikularnog križanja putova (*crossroads*) frontalno i parijetalno.

Grafički je u postocima prikazana zastupljenost ispitanika prema vidljivosti segmenta II frontalno i parijetalno (slika 12. i 13.).



Oznake i kratice: N – broj djece s MR-om mozga u terminu; F – frontalno;  
 0 – segment II se ne vidi, 1 – segment II je slabije vidljiv, 2 – segment II je vidljiv, 3 – segment II se vidi izraženo

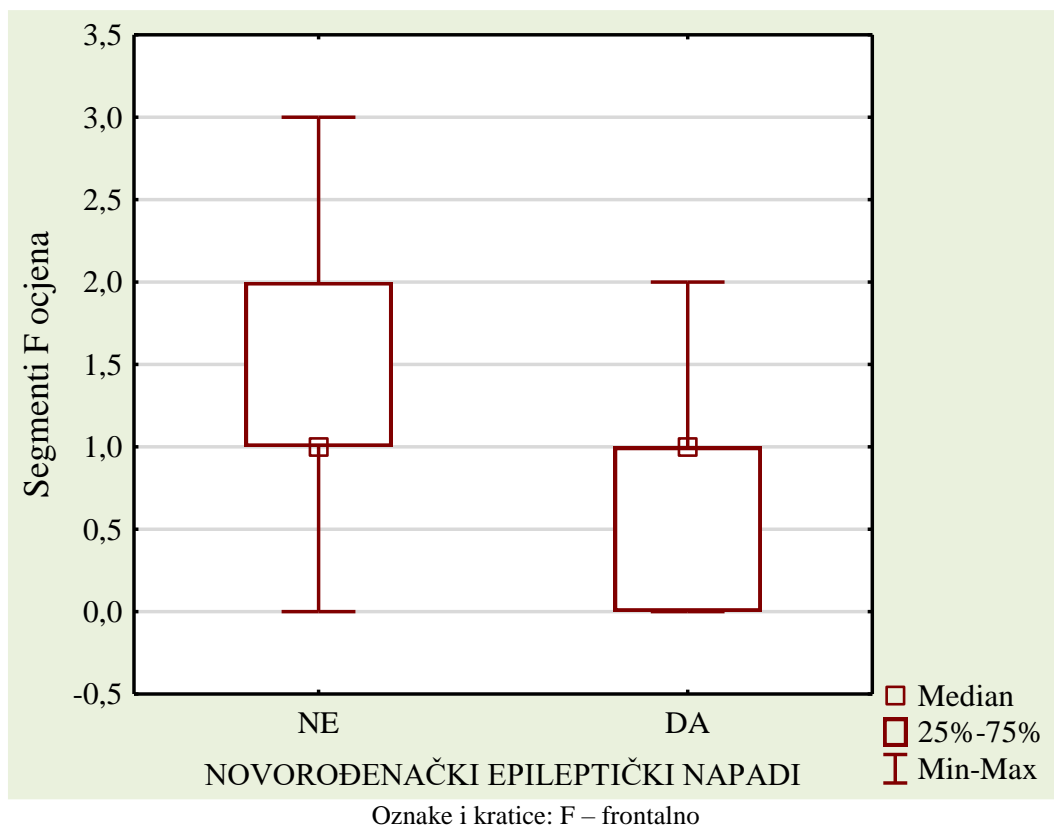
**Slika 12.** Grafički prikaz zastupljenosti ispitanika prema vidljivosti segmenta II frontalno



Oznake i kratice: N – broj djece s MR-om mozga u terminu; P – parijetalno; 0 – segment II se ne vidi,  
 1 – segment II je slabije vidljiv, 2 – segment II je vidljiv, 3 – segment II se vidi izraženo

**Slika 13.** Grafički prikaz zastupljenosti ispitanika prema vidljivosti segmenta II parijetalno

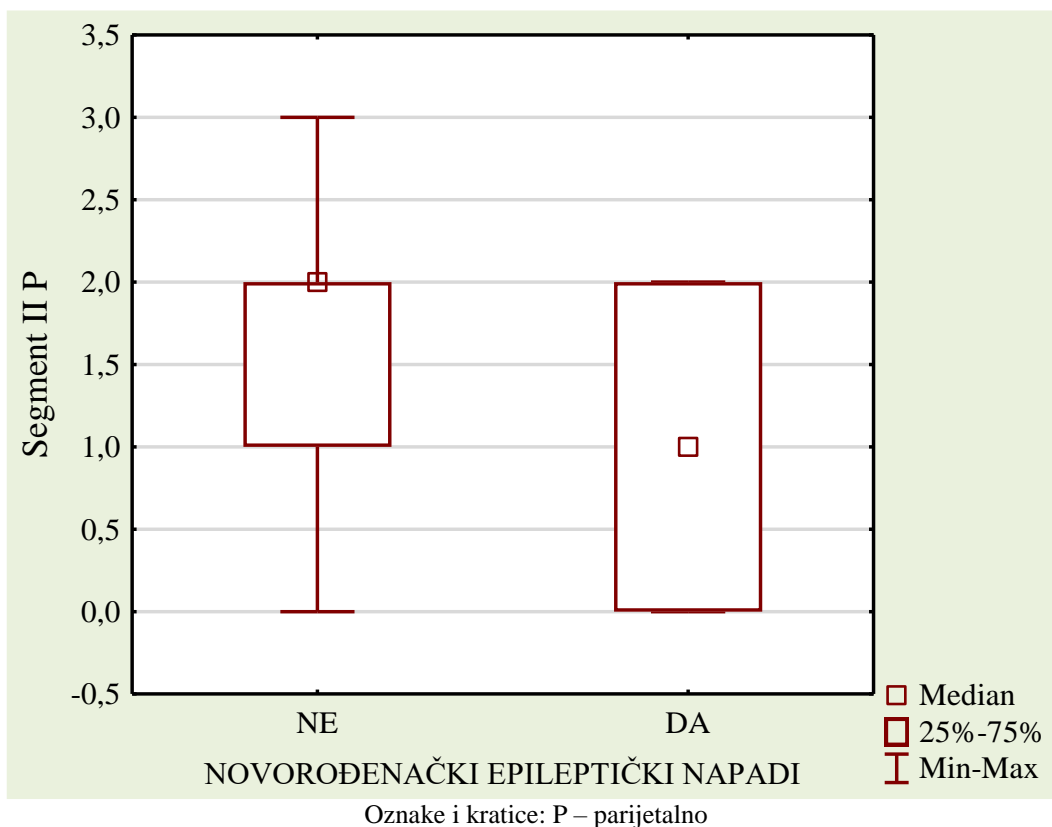
Nakon toga neparametrijskim Mann-Whitneyjevim U testom ispitano je postoje li statistički značajne razlike u vidljivosti segmenta II frontalno na nalazu MR-a među skupinama djece koja su imala epileptičke napadaje u novorođenačkoj dobi i onih koji ih nisu imali. Iako su u obje skupine medijani bili isti, statistički je utvrđeno da su djeca koja nisu imala epileptičke napadaje u novorođenačkoj dobi imala bolje vidljiv segment II na MR-u mozga koji je učinjen u terminu (40 tjedana gestacijske dobi) (Mann-Whitneyjev U test:  $U = 121,00$ ;  $Z$  vrijednost =  $2,01$ ;  $p = 0,030$  (slika 14.).



**Slika 14.** Razlike u stupnju vidljivosti segmenta II frontalno među skupinama ispitanika koji su imali epileptičke napadaje u novorođenačkoj dobi i onih koji ih nisu imali

Na isti način, neparametrijskim Mann-Whitneyjevim U testom, obrađeni su podaci za segment II parijetalno i razlike među skupinama djece koja su imala ili nisu imala epileptičke napadaje u novorođenačkoj dobi. U ovom slučaju test je također bio statistički značajan, ali su čak i medijani bili različiti, tj. skupina djece bez epileptičkih napadaja imala je značajno bolju vidljivost segmenta II parijetalno (Mann-Whitneyjev U test:  $U = 113,00$ ;  $Z$  vrijednost =  $2,391$ ;  $p = 0,017$  (slika 15.).





**Slika 15.** Razlike u stupnju vidljivosti segmenta II parijetalno među skupinama ispitanika koji su imali epileptičke napadaje u novorođenačkoj dobi i onih koji ih nisu imali.

U gornja dva primjera uvrštena su samo djeca kojoj je MR snimljen u vrijeme predviđena termina poroda, tj. u 40. tjednu gestacijske dobi. Ista statistička metoda provedena je i nad ostalom djecom, tj. i onom kod kojih je MR mozga snimljen u vremenu do 9. tjedna nakon termina poroda. U tom slučaju razlike vidljivosti za segment II, i frontalno i parijetalno, bile su još naglašenije, tj. Mann-Whitneyjev U test bio je značajan na razini  $p < 0,05$  (tablica 9.).

**Tablica 9.** Rezultati Mann-Whitneyjeva U testa za razlike vidljivosti segmenta II frontalno i parijetalno

	suma rangova: bez epileptičkih napadaja (medijan)	suma rangova: s epileptičkim napadajima (medijan)	U	Z-vrijednost	P
<b>segment II frontalno F</b>	1524,0 (medijan 1,0 tj. diskretno se prikazuje)	367,00 (medijan 0, tj. ne prikazuje se)	196,00	<b>3,1867</b>	<b>0,0014</b>
<b>segment II parijetalno P</b>	1535,5 (medijan 2,0, tj. jasnije se prikazuje)	355,50 (medijan 0, tj. ne prikazuje se)	184,50	<b>3,3756</b>	<b>0,0007</b>

Na temelju prikazane analize može se zaključiti kako postoji statistički značajna povezanost između broja ukupnih lezija bijele tvari mozga i ukupne ocjene stupnja promjena nalaza MR-a s promjenama na EEG-u, a najviše je izražena na prvom EEG-u. Stoga je analiza povezanosti EEG-a i MR-a prema anatomskim lokacijama navedenih promjena provedena u odnosu na prvi snimljeni EEG. Dokazano je kako postoji statistički značajna opravdana sumnja da se kod naglašena subarahnoidalnog prostora, može očekivati i patološki nalaz EEG-a, dok za ostale lokacije (okcipitalno, ventrikuli, mali mozak) to nije statistički značajno. Lokacija promjena na MR-u u parijetalnom režnju pokazuje tendenciju značajnosti ( $p = 0.051$ ), ali samo između normalna nalaza EEG-a i najtežeg patološkog nalaza, ali zbog veličine uzorka taj rezultat nije značajan. Također nalaz EEG-a u terminu nije bio povezan sa stupnjem povećanja komora.

Uočena je statistički značajna povezanost slabije vidljivosti segmenta II (periventrikularnog križanja putova – *crossroads*), frontalno i parijetalno, i epileptičkih napadaja u novorođenačkoj dobi.

## 5.2. Povezanost nalaza MR-a i EEG-a mozga s neurološkim ishodom

Analiziran je stupanj patoloških promjena povezanih s prijevremenim rođenjem, vidljiv na nalazu MR-a mozga u terminu poroda, i stupanj abnormalnosti vidljivih na EEG-u, snimljenu u novorođenačkoj dobi, s neurološkim ishodom u dobi od 2. do 6. godine života.

### 5.2.1. MR mozga i neurološki ishod

Temeljem prisutnosti ili odsutnosti patoloških promjena na nalazu MR-a i prvog snimljena EEG-a provedena je analiza povezanosti s neurorazvojnim ishodom kojeg su predstavljale varijable neurološkog statusa (ukupna ocjena neurološkog statusa temeljem pregleda specijalista neuropedijatra) i nalaza psihologa, kako je navedeno u Metodama rada.

Neurološki status ocjenjivan je kako je opisano u poglavlju Metode rada, a konačan ishod bio je jedna od četiri kategorije: normalan status, blago promijenjen, teže promijenjen i najteži stupanj promjena, uključujući cerebralnu paralizu. Psihomotorni razvoj bio je ocijenjen jednom od tri kategorije: razvoj u granicama prosječna, blago zaostajanje za vršnjacima i jasno zaostajanje za vršnjacima. Kruskal-Wallisov medijan test, tj. ANOVA, primijenjen je za utvrđivanje razlika u neurološkom statusu među četiri skupine djece ovisno o ukupnoj ocjeni patoloških promjena na MR-u (tablica 10.).

**Tablica 10.** Rezultati Kruskal-Wallisova medijan testa – razlika u neurološkom statusu među četiri skupine djece ovisno o ukupnoj ocjeni patoloških promjena na MR-u

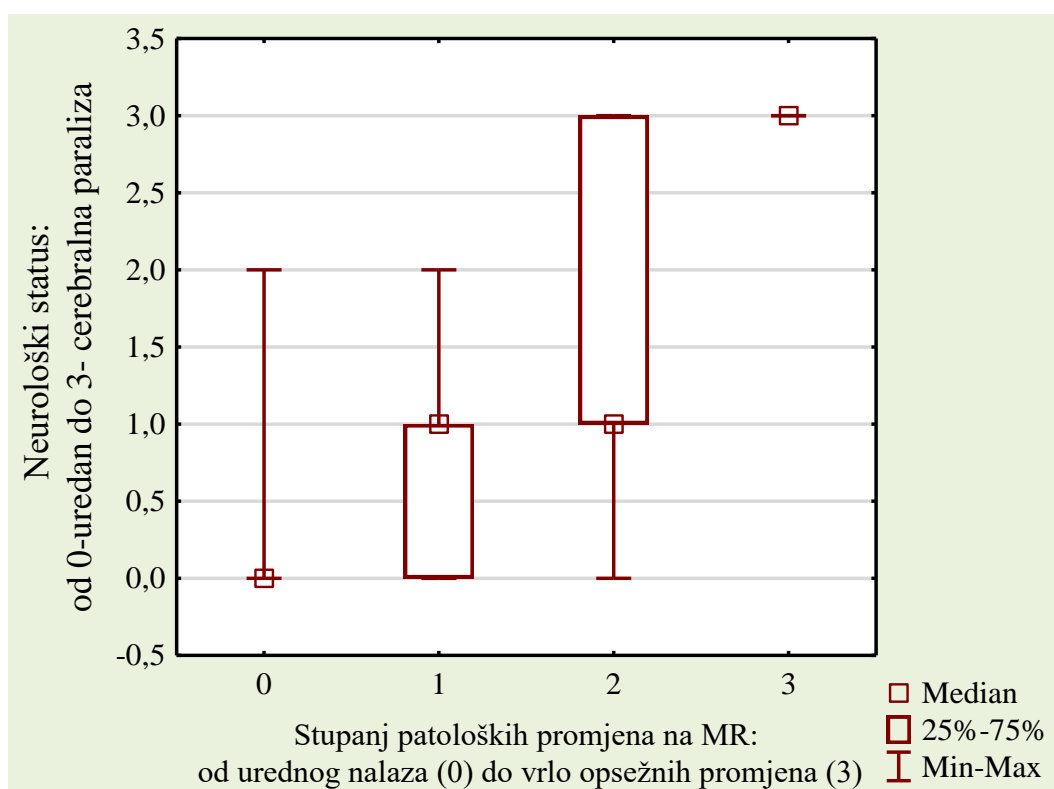
	Medijan test, ukupni medijan = 1,00; Hi-kvadrat = 20,622 df = 3 p = 0,0001*				
	MR – normalan nalaz	MR – blage promjene	MR – teške promjene	MR – vrlo teške promjene	Ukupno
<b>medijan promatrane frekvencije</b>	19,00	7,000	16,00	0,00	42,00
<b>očekivani</b>	13,77	6,197	17,90	4,13	
<b>očekivani – promatrani</b>	5,23	0,803	-1,90	-4,13	
<b>medijan promatrane frekvencije</b>	1,00	2,000	10,00	6,00	19,00
<b>očekivani</b>	6,23	2,803	8,10	1,87	
<b>očekivani – promatrani</b>	-5,23	-0,803	1,90	4,13	
<b>ukupni promatrani</b>	20,00	9,000	26,00	6,00	61,00

Budući da je ovaj medijan test bio značajan za cijeli model, pristupilo se utvrđivanju i analizi najznačajnije statističke razlike između parova skupina (tablica 11.).

**Tablica 11.** Prikazane su p vrijednosti, tj. značajnost razlika u neurološkom statusu između parova skupina prema težini abnormalnosti na MR-u (Kruskal-Wallisov test:  $H(3, N = 61) = 28,339$ ;  $p = 0,0000$ )

u tablici su p vrijednosti	MR – normalan nalaz	MR – blage promjene	MR – teške promjene	MR – vrlo teške promjene
MR – normalan nalaz	–	0,454	0,001*	0,000*
MR – blage promjene	0,454	–	1,000	0,049*
MR – teške promjene	0,001*	1,000	–	0,157
MR – vrlo teške promjene	0,000*	0,049*	0,157	–

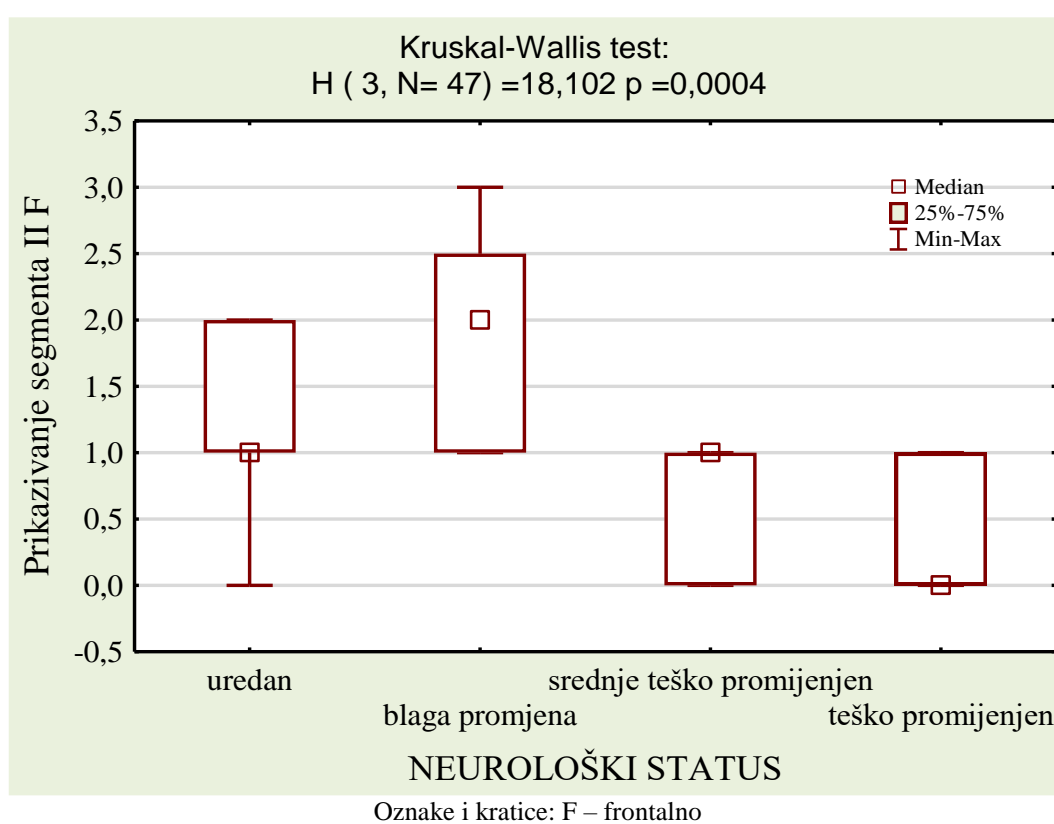
U cilju procjene razlike neurološkog statusa među parovima skupina provedena je analiza koja je prikazana grafikonom (slika 16.).



**Slika 16.** Razlike u medijanima neurološkog statusa među skupinama različita raspona promjena na MR-u mozga

Pregledom grafikona i tablice može se zaključiti da se statistički značajno razlikuju skupine s normalnim i blago promijenjenim nalazom od skupina s težim i vrlo teškim abnormalnostima na MR-u mozga. Može se zaključiti da je poremećaj neurološkog statusa moguće očekivati temeljem težine promjena na MR-u, a navedeno je dodatno provjereno i testom povezanosti, tj. Kendalllovom Tau korelacijom za koju je koeficijent Tau bio pozitivan i iznosio je 0,608 uz  $p < 0.001$ .

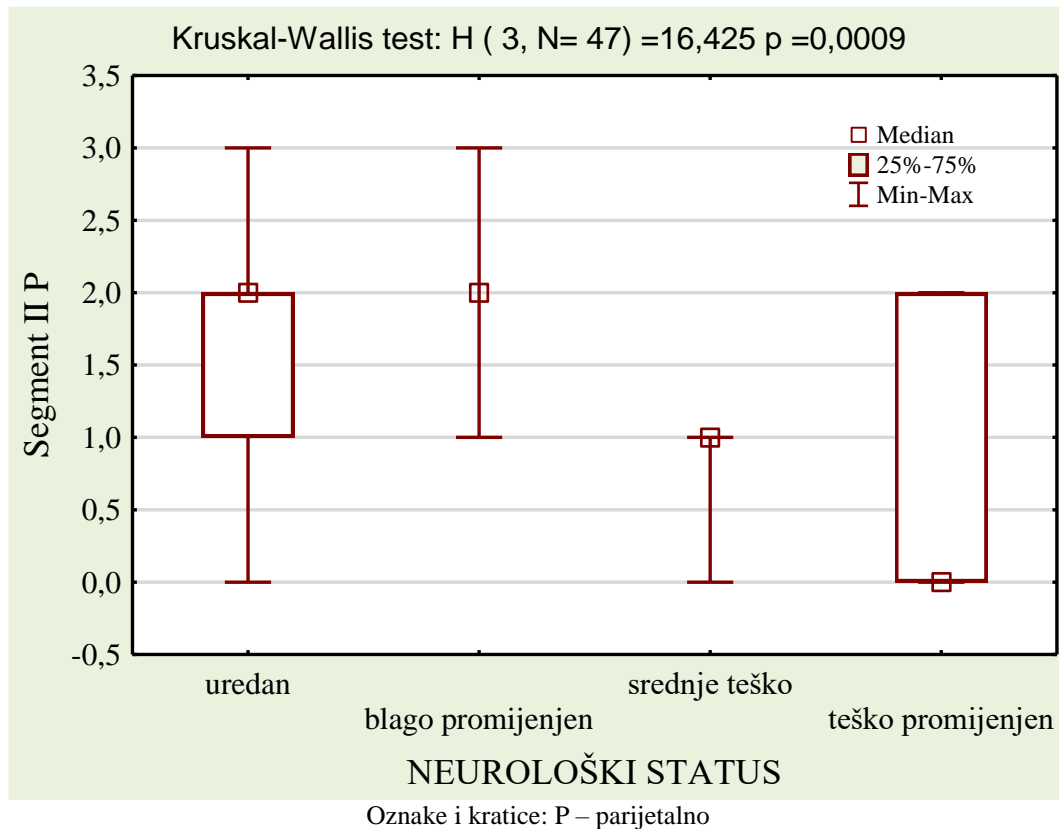
Dodatno smo analizirali vidljivost segmenta II frontalno s neurološkim ishodom (slika 17.).



**Slika 17.** Medijani vidljivosti segmenta II frontalno ovisno o neurološkom statusu

Rezultati neparametrijskog Kruskal-Wallisova testa pokazali su statističku značajnost, tj. djeca s boljim neurološkim statusom (urednim ili blago promijenjenim) imala su jasnije vidljiv segment II frontalno na MR-u mozga snimljenu u terminu. Statistički značajne razlike su u post hoc testovima usporedbe parova dokazane među onima s urednim neurološkim statusom i onima s teško promijenjenim ( $p = 0,031$ ), te također među onima s blago promijenjenim i teško promijenjenim ( $p = 0,002$ ), dok između uredna neurološkog statusa i onih s blagim promjenama nije bilo statistički značajnih razlika u vidljivosti segmenta II frontalno ( $p = 1,000$ ).

U analizi razlika vidljivosti segmenta II parijetalno, među 4 skupine podijeljene prema neurološkom statusu Kruskal-Wallisov neparametrijski test razlika također je bio značajan (slika 18.), tj. oni s urednim i blago promijenjenim neurološkim statusom imali su jasnije vidljiv segment II parijetalno na MR-u mozga koji je bio snimljen u vrijeme termina poroda.



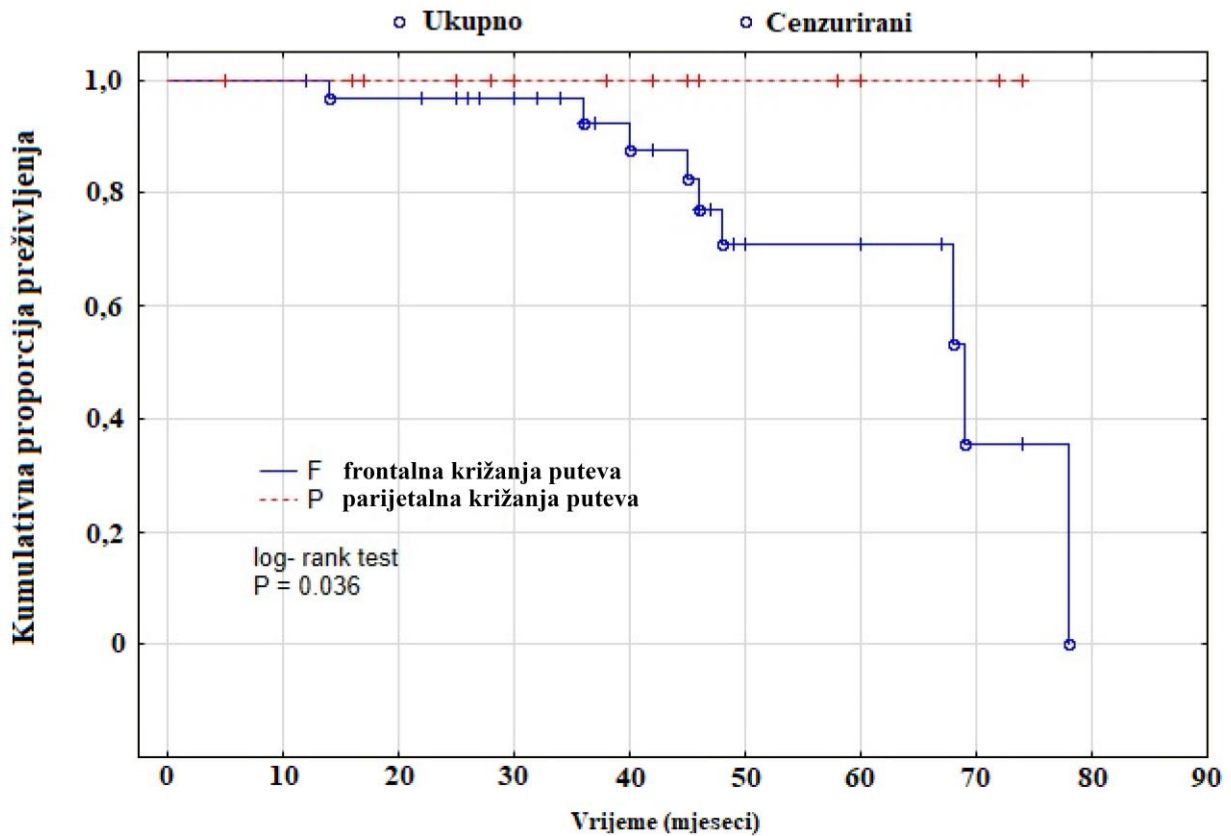
**Slika 18.** Medijani vidljivosti segmenta II parijetalno ovisno o neurološkom statusu

Post hoc testovima utvrđeno je da je skupina s blago promijenjenim i urednim neurološkim statusom imala jasnije vidljiv segment II parijetalno od skupine sa srednje teško ( $p = 0,022$ ) ili vrlo teško promijenjenim statusom ( $p = 0,027$ ).

Log-Rankov test unutar Kaplan-Meierove krivulje rabljen je za utvrđivanje razlike u neurološkom ishodu među ispitanicima s različitom vidljivošću segmenta II frontalno i parijetalno koji su ocijenjeni ocjenom 0 do 1 nasuprot onih s ocjenom 2 do 3.

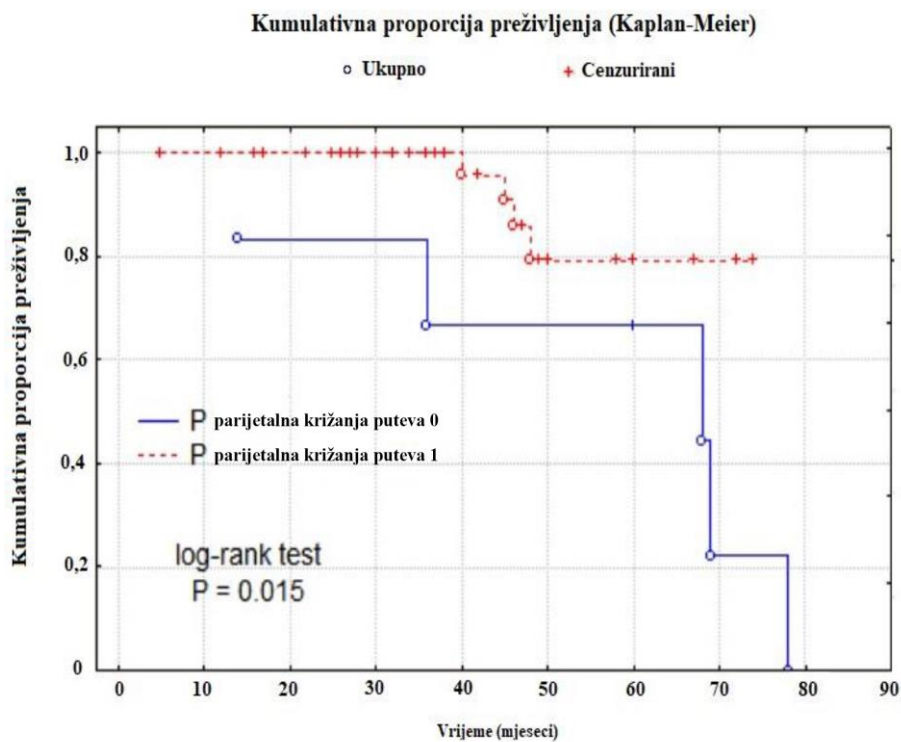
U razdoblju prosječna praćenja koje je trajalo 3 godine test je pokazao statistički značajnu razliku u neurološkom ishodu za segment II frontalno ( $p = 0,036$ ), ali ne i parijetalno (slika 19.).

## Kumulativna proporcija preživljenja (Kaplan-Meier)

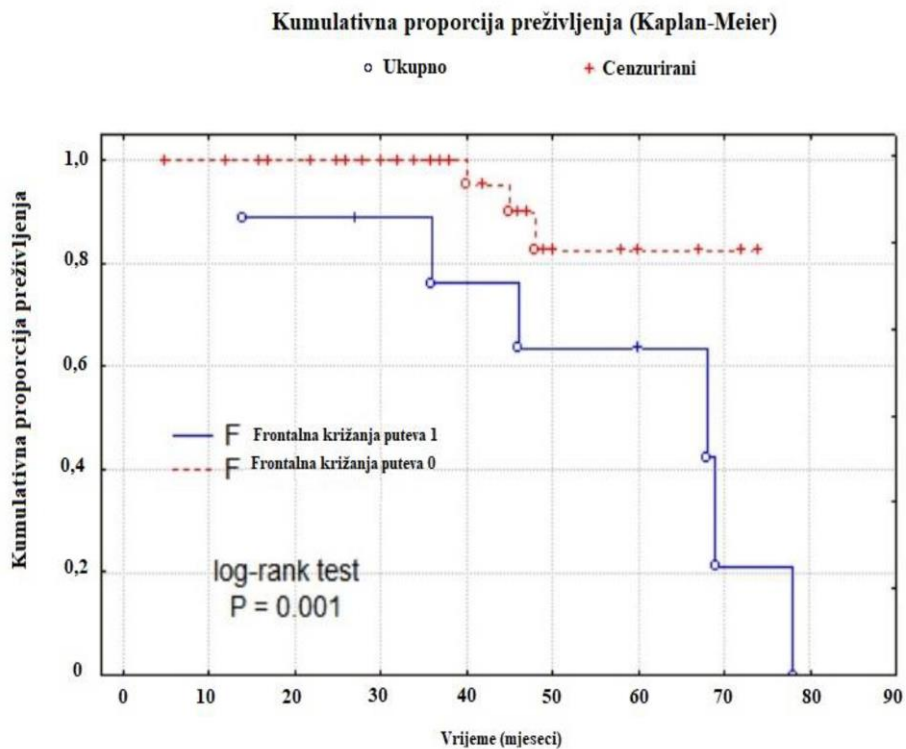


**Slika 19.** Kaplan-Meierova krivulja neurološkog ishoda ovisno o vidljivosti periventrikularnog križanja putova (crossroads) frontalno i parijetalno (ocjena 0 – 1 prema ocjeni 1 – 2) u vremenskom intervalu prosječna praćenja od 3 godine

Dodatnom analizom segmenta II frontalno i parijetalno pronađena je statistički značajna razlika u neurološkom ishodu djece s radiološki vidljivim segmentom II-parijetalno i frontalno (ocjena 1 – 3) u odnosu na djecu s radiološki nevidljivim segmentom II (ocjena – 0) (slika 20. i 21.).



**Slika 20.** Kaplan-Meierova krivulja neurološkog ishoda ovisno o vidljivosti periventrikularnog križanja putova parijetalno (ocjena 0 – ne vidi se prema ocjeni 1 – 3, tj.1 – slabije vidljiv, 2 – vidljiv, 3 – izraženo vidljiv)



**Slika 21.** Kaplan-Meierova krivulja neurološkog ishoda ovisno o vidljivosti periventrikularnog križanja putova frontalno (ocjena 0 – ne vidi se prema ocjeni 1 – 3, tj.1 – slabije vidljiv, 2 – vidljiv, 3 – izraženo vidljiv)



## 5.2.2. EEG i neurološki ishod

Kruskal-Wallisovim testom analizirana je korelacija neurološkog statusa i stupnja promjena na EEG-u.

**Tablica 12.** Rezultati Kruskal-Wallisova medijan testa – razlika u neurološkom statusu među trima skupinama djece ovisno o ukupnoj ocjeni patoloških promjena na EEG-u

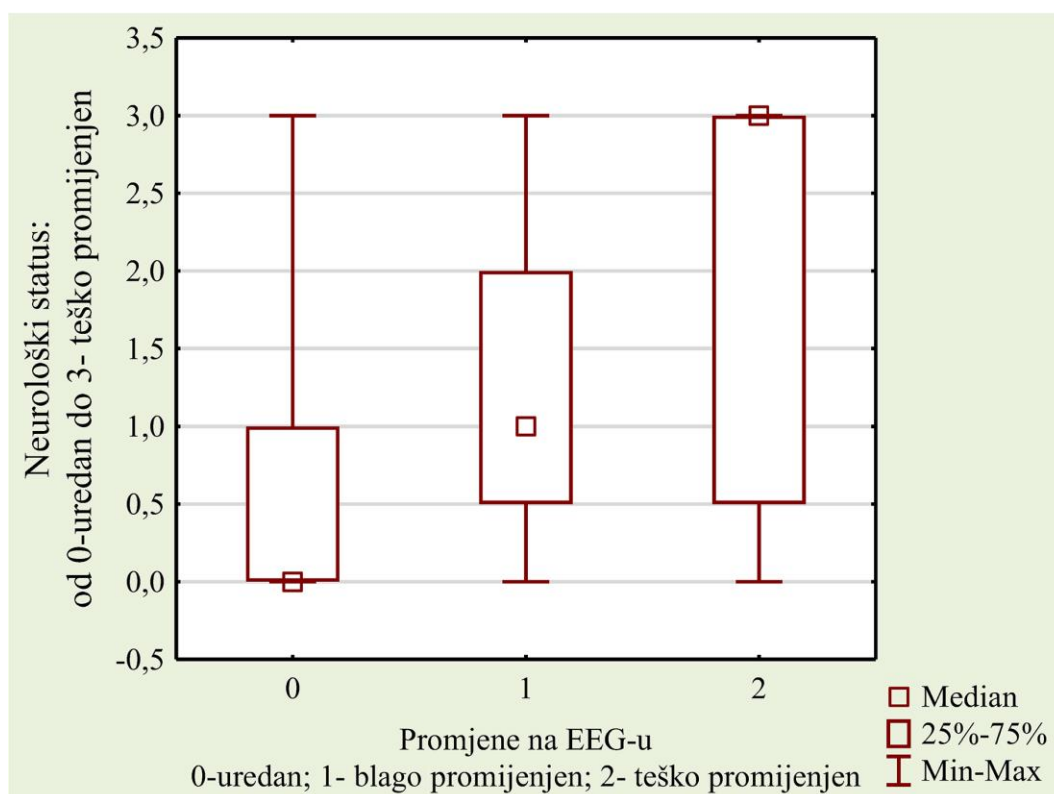
	Medijan test, ukupni medijan = 1,00; Hi-kvadrat = 16,40 df = 2 p = 0,0003*			
	EEG – normalan nalaz	EEG – blage promjene	EEG – teške promjene	ukupno
<b>medijan promatrane frekvencije</b>	26,000	11,000	5,000	42,000
<b>očekivani</b>	19,967	11,016	11,016	
<b>očekivani – promatrani</b>	6,033	-0,016	-6,016	
<b>medijan promatrane frekvencije</b>	3,000	5,000	11,000	19,000
<b>očekivani</b>	9,033	4,984	4,984	
<b>očekivani – promatrani</b>	-6,033	0,016	6,016	
<b>ukupni promatrani</b>	29,000	16,000	16,000	61,000

Rezultati pokazuju da je medijan test bio značajan za cijeli model te se nakon toga pristupilo post hoc analizi značajnosti razlika parova skupina u neurološkom statusu (tablica 13.).

**Tablica 13.** Značajnost razlika u neurološkom statusu među parovima skupina prema težini patoloških promjena na EEG-u (Kruskal-Wallisov test:  $H(2, N = 61) = 14,829$ ;  $p = 0,0006$ )

u tablici su p vrijednosti	EEG – normalan nalaz	EEG – blage promjene	EEG – teške promjene
EEG – normalan nalaz		0,116	0,001*
EEG – blage promjene	0,116		0,592
EEG – teške promjene	0,001*	0,592	

Između uredna i blaže promijenjena nalaza EEG-a nije bilo statistički značajnih razlika u neurološkom statusu, dok su se te obje skupine statistički značajno razlikovale od skupine djece s teškim patološkim nalazom na EEG-u što je vidljivo i na sljedećem grafikonu (slika 22.).



**Slika 22.** Razlike u medijanima neurološkog statusa među skupinama različita raspona promjena na EEG-u

Dodatno je proveden test korelacije koji je pokazao ipak nešto manji koeficijent korelacije s Kendallovim Tau testom nego kod veze s MR-om i iznosio je 0,454 uz  $p < 0,001$ .

### 5.2.3. MR mozga i psihomotorni razvoj

Kruskal-Wallisovim testom analizirana je korelacija nalaza psihologa s nalazom MR-a mozga.

**Tablica 14.** Rezultati Kruskal-Wallisova medijan testa – razlika u psihomotornom razvoju među četiri skupine djece ovisno o ukupnoj ocjeni patoloških promjena na MR-u

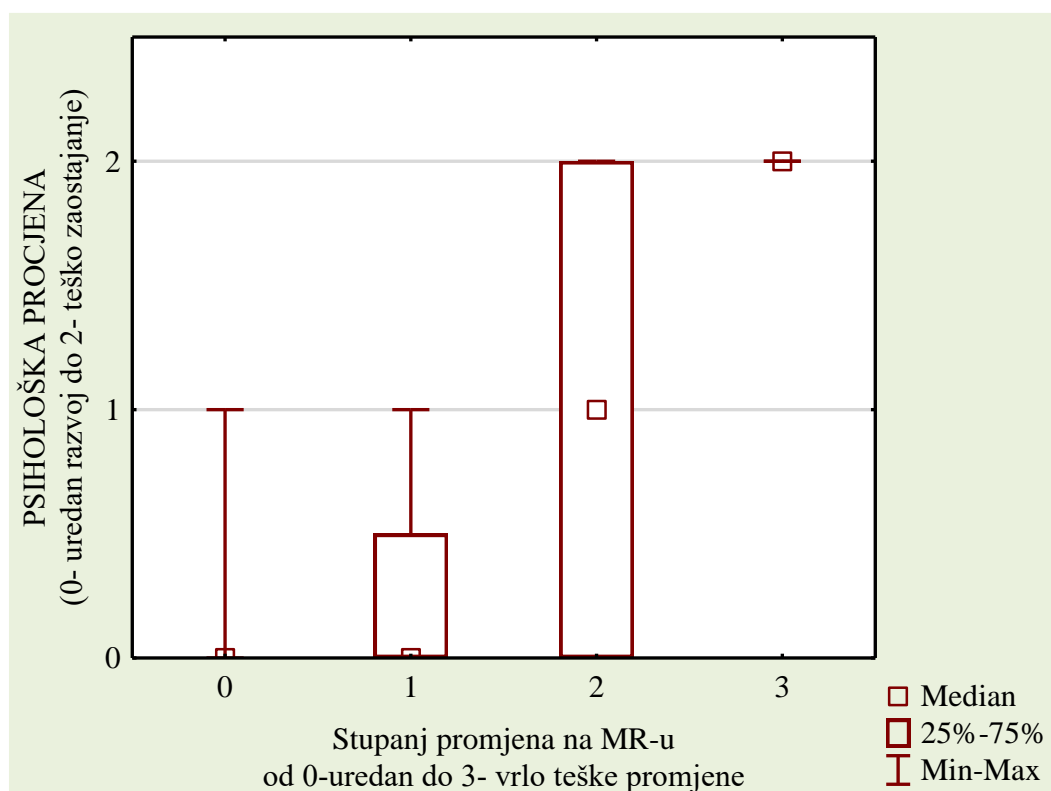
	Medijan test, ukupni medijan = 0,00; Hi-kvadrat = 16,53 df = 3 p = 0,0009*				
	MR – normalan nalaz	MR – blage promjene	MR – teže promjene	MR – vrlo teške promjene	ukupno
<b>medijan promatrane frekvencije</b>	18,000	6,000	12,000	0,000	36,000
<b>očekivani</b>	12,414	4,966	16,138	2,483	
<b>očekivani – promatrani</b>	5,586	1,034	-4,138	-2,483	
<b>medijan promatrane frekvencije</b>	2,000	2,000	14,000	4,000	22,000
<b>očekivani</b>	7,586	3,034	9,862	1,517	
<b>očekivani – promatrani</b>	-5,586	-1,034	4,138	2,483	
<b>ukupni promatrani</b>	20,000	8,000	26,000	4,000	58,000

Skupine su se statistički značajno razlikovale jedna od druge ( $p = 0,009$ ) pa se nakon toga post hoc testom utvrdilo među kojim parovima skupina su razlike bile značajne (tablica 14. i 15.). Bilo je vidljivo da su se skupine s urednim MR-om i blagim promjenama na MR-u statistički značajno razlikovale u psihomotornom razvoju od onih s težim promjenama i vrlo teškim promjenama (tablica 15., slika 23.).

**Tablica 15.** Prikaz p vrijednosti, tj. značajnost razlika u psihomotornom razvoju među parovima skupina prema težini patoloških promjena na EEG-u (Kruskal-Wallisov test:  $H(3, N = 58) = 20,968; p = 0,0001$ )

u tablici su p vrijednosti	MR uredan	MR blage promjene	MR teške promjene	MR vrlo teške promjene
MR uredan	–	1,000	0,050*	0,003*
MR blage promjene	1,000	–	0,922	0,034*
MR teške promjene	0,050*	0,922	–	0,224
MR vrlo teške promjene	0,003*	0,034*	0,224	–

Iz prikaza je vidljivo kako stupanj promjene na MR-u dobro i statistički značajno u psihomotornom razvoju razlikuje samo djecu s urednim MR-om ili teškim promjenama, dok se djeca s blagim promjenama na MR-u ne razlikuju statistički značajno u psihomotornom razvoju niti od onih koji imaju uredan MR, niti od onih s teško promijenjenim MR-om.



**Slika 23.** Razlike u medijanima psihomotornog razvoja među skupinama različita raspona promjena na MR-u

Statistički značajno psihomotorno zaostajanje većeg stupnja bilo je vidljivo u ispitanika s težim promjenama na MR-u mozga. Kendallov Tau test je bio značajan, tj. korelacija 0,401 i uz  $p < 0001$ .

#### 5.2.4. EEG i psihomotorni razvoj

Na kraju drugog specifičnog cilja istraživanja ponovno je, kao i u prethodne tri kombinacije, neparametrijskim Kruskal-Wallisovim ANOVA testom i post hoc testovima utvrđeno može li i stupanj promjene EEG-a razlikovati djecu prema psihomotornom razvoju (tablica 16., 17., slika 24.).

**Tablica 16.** Rezultati Kruskal-Wallisova ANOVA testa – razlika u psihomotornom razvoju među trima skupinama djece ovisno o ukupnoj ocjeni patoloških promjena na EEG-u

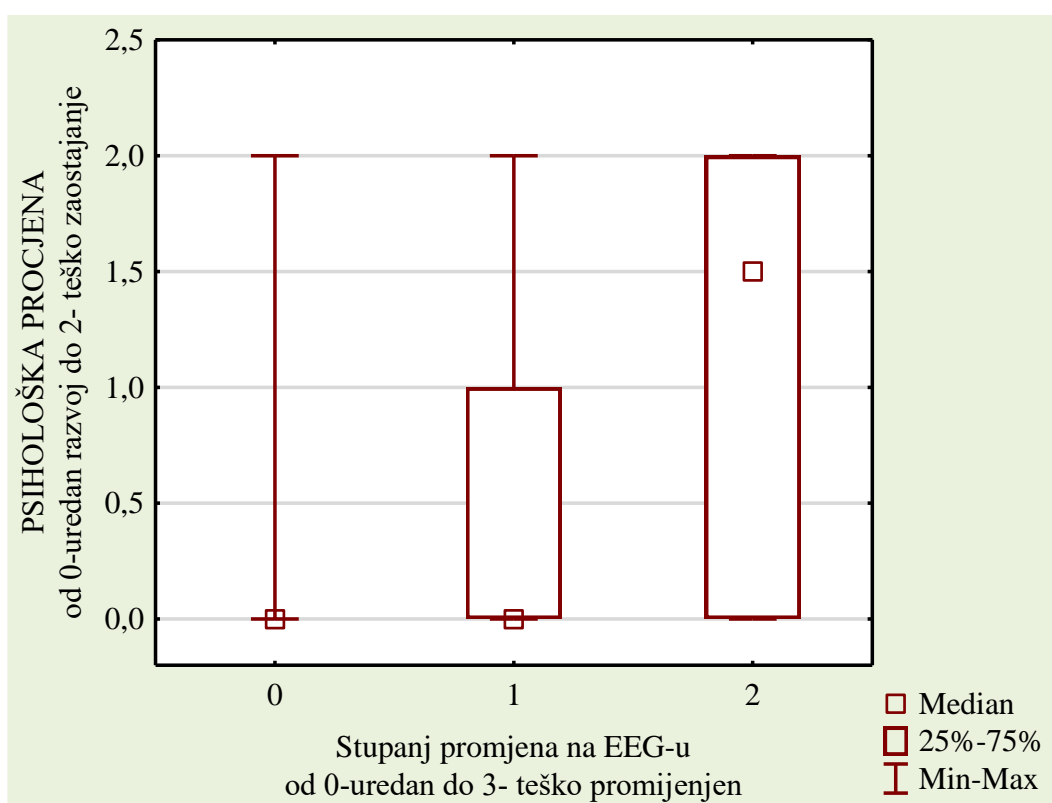
	Medijan test, ukupni medijan = 0,00; Hi-kvadrat = 10,36 df = 2 p = 0,056*			
	EEG – normalan nalaz	EEG – blage promjene	EEG – teške promjene	ukupno
<b>medijan promatrane frekvencije</b>	23,000	9,000	4,000	36,000
<b>očekivani</b>	18,000	9,310	8,690	
<b>očekivani – promatrani</b>	5,000	-0,310	-4,690	
<b>medijan promatrane frekvencije</b>	6,000	6,000	10,000	22,000
<b>očekivani</b>	11,000	5,690	5,310	
<b>očekivani – promatrani</b>	-5,000	0,310	4,690	
<b>ukupni – promatrani</b>	29,000	15,000	14,000	58,000

Model ANOVA nije bio statistički značajan ( $p = 0,056$ ) iako je bio na rubu značajnosti koja je postavljena u ovom istraživanju. Skupine su se statistički značajno razlikovale jedna od druge ( $p = 0,009$ ) pa se nakon toga post hoc testom utvrdilo među kojim parovima skupina su razlike bile značajne.

**Tablica 17.** Prikaz p vrijednosti, tj. značajnost razlika u psihomotornom razvoju među parovima skupina prema težini patoloških promjena na EEG-u; Kruskal-Wallisov test:  $H(2, N = 58) = 12,303$ ;  $p = 0,0021$ .

u tablici su p vrijednosti	EEG – uredan	EEG – blage promjene	EEG – teže promjene
EEG – uredan		0,986	0,007*
EEG – blage promjene	0,986		0,206
EEG – teške promjene	0,007*	0,206	

Skupine s urednim EEG-om i blagim promjenama na EEG-u razlikovale su se statistički značajno u stupnju psihomotornog razvoja od onih s težim promjenama i vrlo teškim promjenama (tablica 17., slika 24.), a Kendall Tau iznosio je u testu korelacije 0,408 i uz  $p < 0001$ .

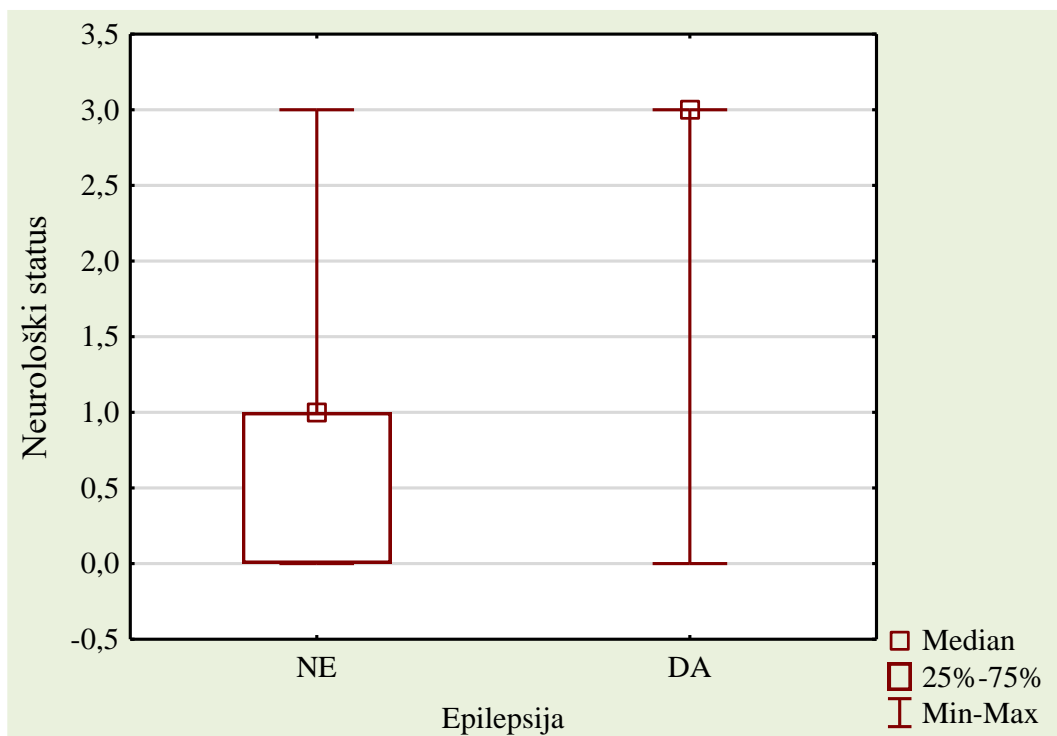


**Slika 24.** Razlike u medijanima psihološke procjene među skupinama različita raspona promjena na EEG-u

Stupanj patoloških promjena i na MR-u i na EEG-u može razlikovati skupine ispitanika prema neurološkom statusu kao i prema psihološkoj procjeni. MR nešto bolje korelira s neurološkim razvojem, dok je EEG slično razlikovao i neurološki i psihomotorni razvoj.

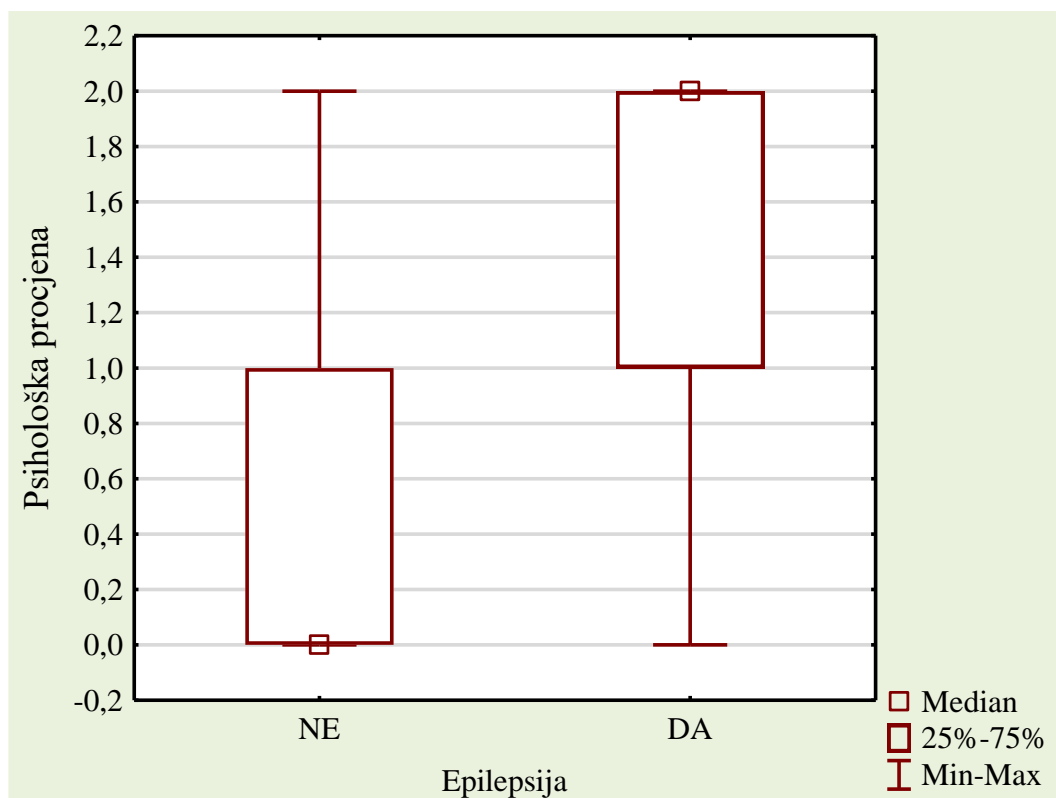
### 5.3. Povezanost epilepsije s lezijama bijele tvari i bazalnih ganglija na MR-u mozga

Kriterijska varijabla u prvom dijelu trećeg istraživačkog cilja bila je postavljena dijagnoza epilepsije. Od ukupna uzorka 16 % djece imalo je dijagnozu epilepsije. Na nizu grafova (slika 25., 26., 27.) prikazane su pozicije medijana na četiri promatrane varijable za dvije skupine djece, tj. za one s dijagnozom i za one bez dijagnoze epilepsija. Medijan ocjene neurološkog statusa za djecu bez epilepsije iznosio je 1,0 što je značilo blaža odstupanja u neurološkom statusu, dok je skupina djece s epilepsijom imala medijan 3,0 što je predstavljalo teška neurološka oštećenja.



Slika 25. Medijani neurološkog statusa ovisno o dijagnozi epilepsije

Medijan ocjene psihomotornog razvoja djece bez epilepsije iznosio je 0,0 što je značilo uredan razvoj, dok je skupina djece s epilepsijom imala medijan 2,0 što je predstavljalo jasno zaostajanje u psihomotornom razvoju ovisno o kronološkoj dobi (slika 26.).

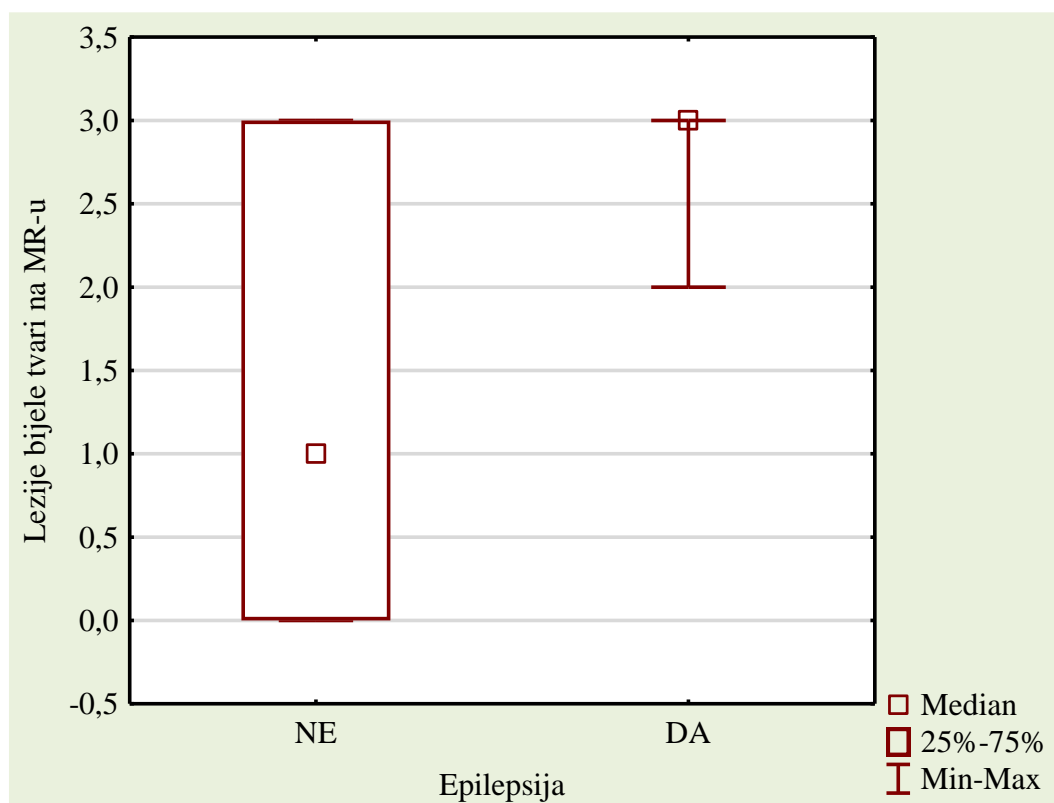


**Slika 26.** Medijani psihomotornog razvoja ovisno o dijagnozi epilepsije



### 5.3.1. Epilepsija i lezije bijele tvari

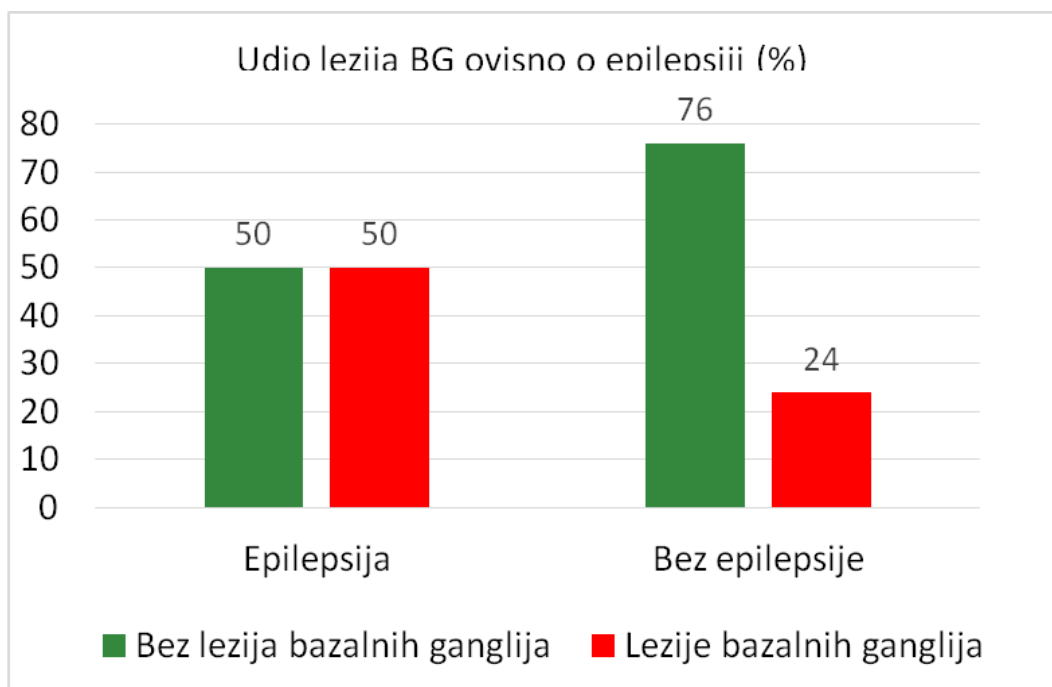
U skupini ispitanika s epilepsijom bile su vidljive brojne lezije bijele tvari (slika 27.).



**Slika 27.** Medijani vidljivosti lezija bijele tvari na MR-u ovisno o dijagnozi epilepsije

### 5.3.2. Epilepsija i lezije bazalnih ganglija

U skupini ispitanika s epilepsijom lezije bazalnih ganglija bile su zastupljenije (50 %) nego u skupini bez epilepsije (24 %), iako nije utvrđena statistička značajnost.



**Slika 28.** Udio djece s vidljivim lezijama bazalnih ganglija na MR-u ovisno o dijagnozi epilepsije

Nakon analize gornja četiri grafička prikaza (slika 25., 26., 27., 28.) utvrđivana je značajnost navedenih razlika u proporcijama određenih kategorija djece s različitim stupnjem promjena u neurološkom statusu ili psihomotornom razvoju, kao i u vidljivosti lezija bazalnih ganglija među djecom s dijagnozom epilepsije i onih bez te dijagnoze (tablica 18.).

**Tablica 18.** Rezultati Fisherova egzaktnog testa – tablica kontigencije ( $2 \times 3$  ili  $2 \times 2$ ) za promatrane proporcije djece u skupinama s epilepsijom i bez epilepsije po nekoliko varijabli

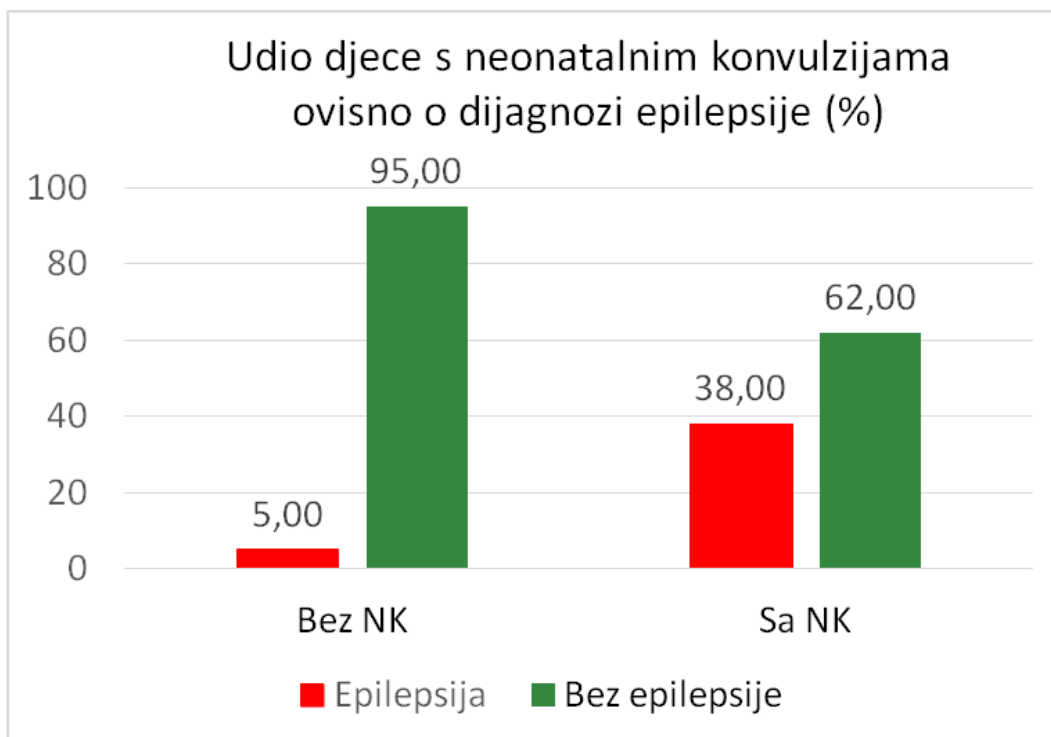
Promatrana varijabla među djecom s epilepsijom i onih bez epilepsije:	P
neurološki status	0,0002*
psihički razvoj	0,0013*
lezije bijele tvari na MR-u	0,0025*
lezije bazalnih ganglija na MR-u	0,1279
bazalni gangliji na UZV-u	0,3131
ukupan UZV	0,0006*

Iz gore prikazanih grafikona, kao i iz rezultata Fisherova testa i njegove značajnosti (tablica 18.), može se zaključiti da su djeca s epilepsijom značajno zaostajala u psihomotornom razvoju u odnosu na kronološku dob. Broj lezija u bijeloj tvari mozga bio je statistički značajniji u djece s dijagnozom epilepsije nego u onih bez dijagnoze epilepsije. Što se tiče lezija bazalnih ganglija, na ovom uzorku nije potvrđena statistički značajna razlika među skupinama.

#### 5.4. Epilepsija i novorođenački epileptički napadaji

U drugom dijelu trećeg cilja utvrđivana je korelacija epileptičkih napadaja u novorođenačkoj dobi s dijagnozom epilepsije, kao i njihova povezanost s promjenama na MR-u (ukupno i po lokalizacijama). To je provjereno nizom Fisherovih egzaktnih testova ili Hi-kvadratnim testom.

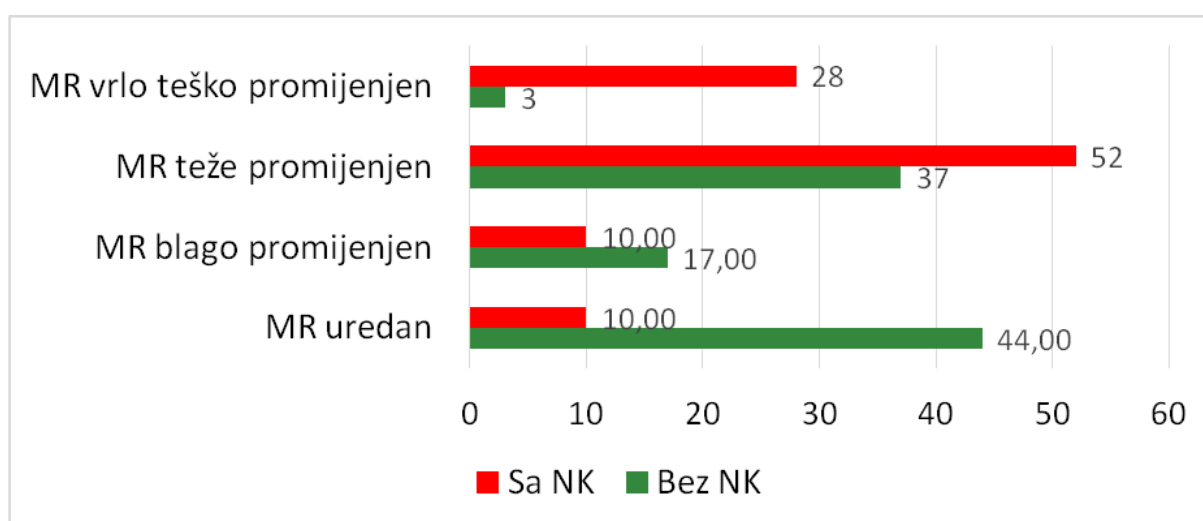
Značajno veći udio djece imao je novorođenačke epileptičke napadaje u skupini s epilepsijom što je i provjereno testom proporcija (Hi kvadrat 011,91 uz  $p = 0,0005^*$ ) (slika 29.).



Oznake i kratice: NK – novorođenačke konvulzije (epileptički napadaji)

**Slika 29.** Prikazan je udio djece koja su imali novorođenačke epileptičke napadaje (u %) po skupinama djece s epilepsijom i bez epilepsije

Fisherovim egzaktnim testom utvrđeno je i da su djeca s težim promjenama na MR-u (ukupna ocjena ispitivača) imala češće novorođenačke epileptičke napadaje ( $p = 0,0013^*$ ) (slika 30.).



**Slika 30.** Grafički prikaz udjela djece (u %) s i bez novorođenačkih epileptičkih napadaja prema skupinama, ovisno o težini oštećenja na MR-u

Rezultati testiranja razlika udjela djece s novorođenačkim epileptičkim napadajima i onih bez njih, ovisno o lezijama u određenoj lokalizaciji mozga, prikazani su u tablici 19.

**Tablica 19.** P vrijednosti rezultata Fisherova ili Hi-kvadrat testa djece s novorođenačkim epileptičkim napadajima i onih bez njih, ovisno o lezijama u određenim lokalizacijama mozga

Lezije na MR-u po lokaciji:	P
<b>lezije bijele tvari ukupno</b>	0,0015*
<b>frontalno</b>	0,1393
<b>parijetalno</b>	0,0004*
<b>okcipitalno</b>	0,4422
<b>segment II</b>	0,2362
<b>ventrikuli</b>	0,0014*
<b>naglašeni subarahnoidalni prostor</b>	0,0782
<b>bazalni gangliji</b>	0,0725
<b>mali mozak</b>	0,3715

Iz gornje tablice bi se moglo zaključiti da su djeca s novorođenačkim epileptičkim napadajima, u odnosu na one bez novorođenačkih epileptičkih napadaja, imala statistički značajno više lezija bijele tvari, lezije u parijetalnom režnju, te povećanje komora. Za ostale lokalizacije nije utvrđena značajnost u ovom uzorku.

U skupini ispitanika s epilepsijom bilo je značajno više onih s novorođenačkim epileptičkim napadajima u anamnezi. Djeca s novorođenačkim epileptičkim napadajima imala su češće značajne abnormalnosti na MR-u mozga, a vezano uz pojedinačne lokalizacije, novorođenački epileptički napadaji bili su statistički značajno povezani s ukupnim lezijama bijele tvari te s lezijama u parijetalnom režnju i s ventrikulomegalijom.

## 5.5. Analiza promjena EEG-a kroz vrijeme

Prema četvrtom cilju provedena je procjena statističke značajnosti promjena nalaza EEG-a u vremenu. Promatrane varijable bile su tri nalaza EEG-a (inicijalni, nakon jedne godine, i nakon dvije godine). Svi nalaz bili su ocijenjeni u tri kategorije: normalan nalaz,

blago patološki promijenjen nalaz i teško patološki promijenjen nalaz (diskontinuiran i/ili epileptogeno promijenjen). Za analizu je rabljena neparametrijska statistička metoda Friedmanova ANOVA koja uspoređuje više ovisnih varijabli mjerenih na ordinalnoj skali iz istog uzorka.

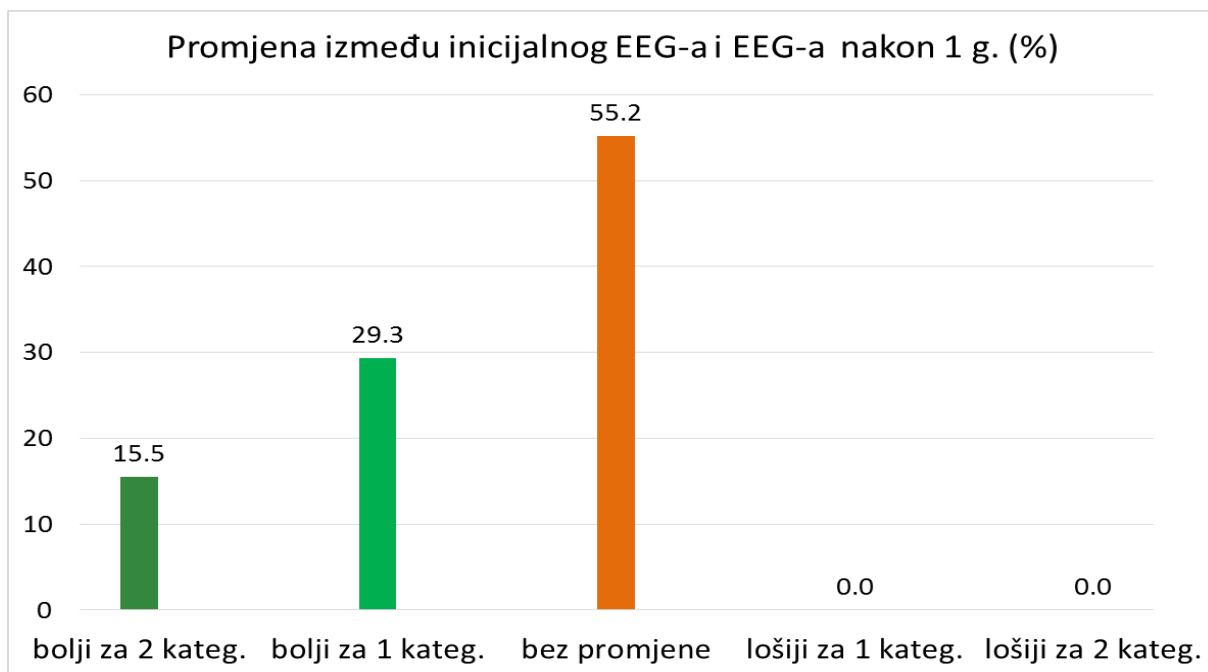
Rezultati Friedmanove ANOVA metode ukazuju na statistički značajne promjene EEG-a kroz vrijeme, a uvid u sumu rangova daje informaciju o tome da se promjena dogodila u pozitivnu smjeru, tj. prosjek patoloških promjena u nalazima EEG-a značajno se smanjio (Friedmanova ANOVA Hi-kvadrat = 48,825;  $p = 0,0000$ ; koeficijent podudarnosti = 0,488, prosječan rang = 0,4778) (tablica 20.).

**Tablica 20.** Rezultati Friedmanove ANOVA metode za promjene nalaza EEG-a kroz vrijeme ( $p < 0,0001$ )

	Prosječan rang	Suma rangova	AS	SD
<b>Inicijalni EEG</b>	2,510	125,5	0,880	0,824
<b>EEG 1. g.</b>	1,730	86,5	0,180	0,523
<b>EEG 2. g.</b>	1,760	88,0	0,220	0,582

Oznake i kratice: AS – aritmetička sredina, SD – standardna devijacija

Važno je bilo utvrditi i koliki udio djece je imao poboljšanje, odnosno pogoršanje, EEG-a i za koliko stupnjeva (kategorija ocjene) i uočeno je da se niti kod jednog djeteta EEG između inicijalnog EEG-a i onoga nakon jedne godine nije pogoršao. Kod 15,5 % djece značajno se poboljšao (npr. od jako patološki promijenjena do uredna), u 29,3 % djece za jedan stupanj se poboljšao (npr. od teško promijenjena do blago promijenjena ili od blago promijenjena do uredna), a kod ostatka, tj. kod 55,2 % nije bilo promjene. Vrlo mala, ali statistički značajna, korelacija sa stupnjem poboljšanja uočena je s ukupnom ocjenom MR-a, tj. oni s više lezija na MR-u imali su manje poboljšanje tijekom godine (Kendallov Tau = -0,181;  $p < 0,05$ ) (slika 31.)



**Slika 31.** Udio djece s promjenama EEG-a između inicijalnog EEG-a i EEG-a nakon jedne godine prema vidljivosti patoloških promjena

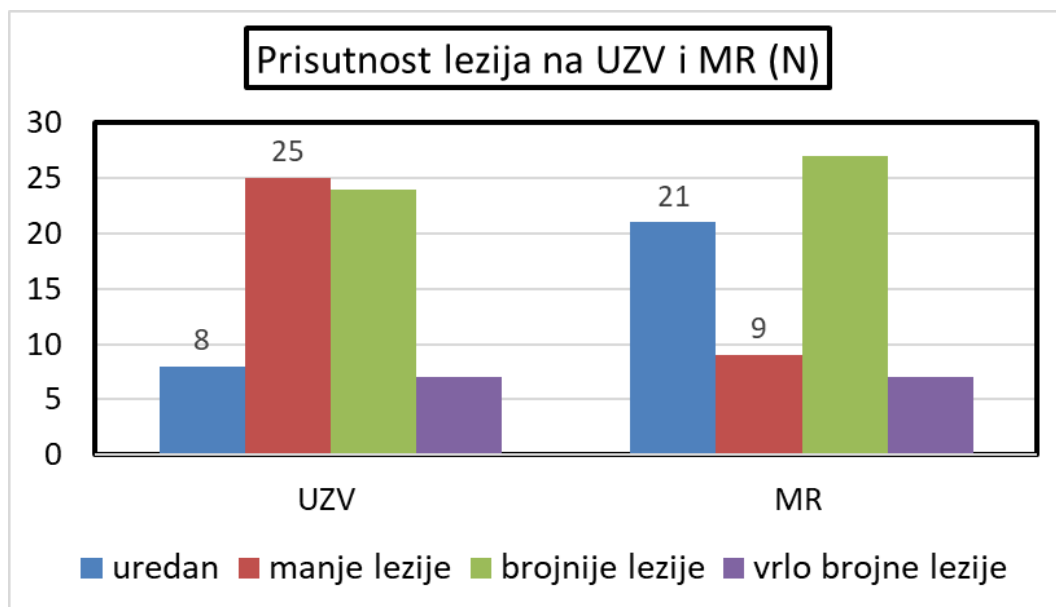
Između EEG-a nakon jedne godine i nakon dvije godine više nije bilo takvih poboljšanja, tj. u 94 % djece nije bilo promjena u nalazu EEG-a, dok je u vrlo malom postotku (2 %) došlo do poboljšanja, odnosno pogoršanja, za jednu ili dvije kategorije.

Dokazana je statistički značajna promjena u stupnju patoloških promjena na nalazu EEG-a kroz vrijeme. Najveća poboljšanja događaju se tijekom prve godine. Kod nešto manje od polovice djece nalaz EEG-a može se poboljšati nakon prve godine. U otprilike trećine djece EEG s teškim promjenama (epileptiformne promjene, diskontinuiranost, obrazac *burst-suppression*) može postati normalan nakon jedne godine, dok je u nešto više od polovice nalaz bio bez promjena unutar prve godine. Nakon tog kod gotovo sve djece, njih 94 % nije zabilježena promjena nalaza EEG-a nakon dvije godine.

## 5.6. Korelacija nalaza UZV-a i MR-a

Provedena je statistička analiza ili procjena korelacije značajnosti hipoksičnih oštećenja (lezija) temeljem nalaza UZV-a mozga i nalaza MR-a mozga. Nalaz UZV-a su predstavljale dvije varijable: varijabla ukupna nalaza UZV-a, ocijenjena od 0 (uredan) do 3 (teško promijenjen), te ultrazvučni nalaz promjena bazalnih ganglija, ocijenjen nominalno, tj. promjene vidljive ili nevidljive.

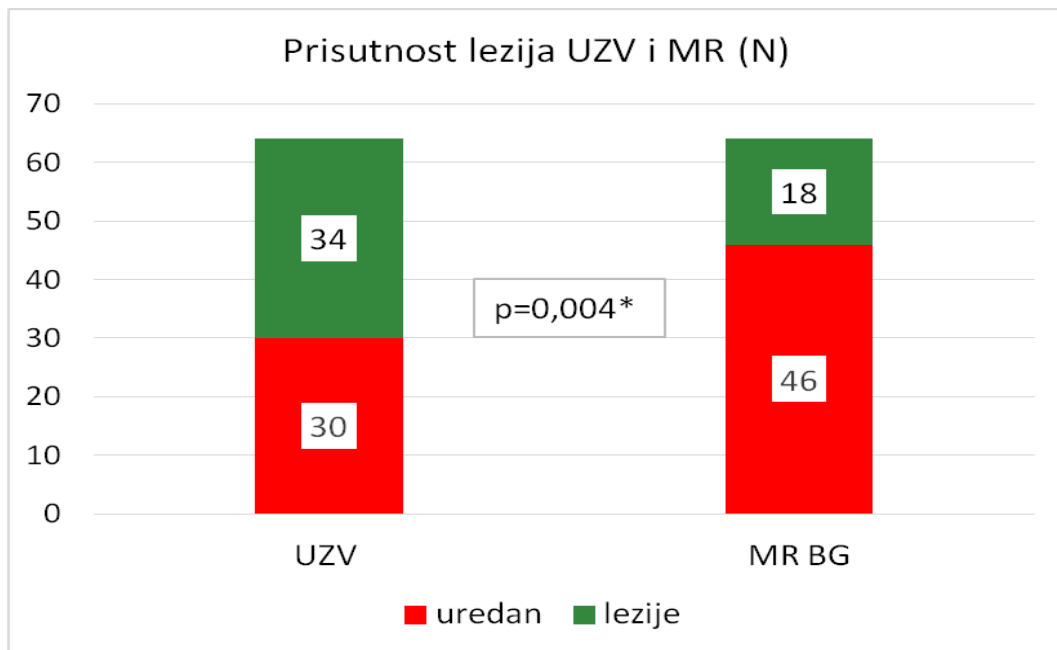
U prvoj analizi uspoređeni su nalazi MR-a uzimajući u obzir sve abnormalnosti (lezije bijele tvari, oštećenje malog mozga, bazalnih ganglija, ventrikulomegalija) i ukupna ocjena nalaza UZV-a (0 – normalan nalaz, 1 – krvarenje I./II. stupnja, 2 – krvarenje u komore s dilatacijom ili prisutnost cista u parenhimu u okviru blažeg PVL-a, 3 – jasna ventrikulomegalija i/ili hidrocefalus i teški cistični PVL). Iako je postojala statistički značajna korelacija nalaza temeljem dvije metode (Kendallov Tau = 0,715;  $p < 0,05$ ), Hi-kvadratni test je pokazao da je u veliku broju urednih nalaza na MR-u mozga, UZV pokazao stanje nakon krvarenja I. do II. stupnja, dok je kod težih i vrlo teških oštećenja ta razlika bila manja (Hi-kvadrat = 13,53;  $p = 0,003$ ) (slika 32.).



**Slika 32.** Ukupna ocjena stupnja težine oštećenja mozga ovisno o dijagnostičkoj metodi



Razlike u nalazu vidljivosti hipoksičnih oštećenja, između MR-a i UZV-a u području bazalnih ganglija utvrđene su Hi-kvadratnim testom. Postojala je statistički značajna razlika u rezultatima, tj. nalaz UZV-a bazalnih ganglija bio je abnormalan u 34 ispitanika što je potvrđeno nalazom MR-a mozga u samo 18 ispitanika. To govori u prilog činjenici da je UZV mozga manje osjetljiva dijagnostička metoda za prikaz hipoksičnih promjena bazalnih ganglija (Hi-kvadrat: 8,824;  $p = 0,004$ ) (slika 33.).



Oznake i kratice: MR BG – nalaz bazalnih ganglija na MR-u mozga, N-broj ispitanika

**Slika 33.** Usporedba broja ispitanika s oštećenjem ili bez oštećenja bazalnih ganglija, ovisno o dijagnostičkoj metodi

## 6. RASPRAVA

U ovom istraživanju utvrđena je statistički značajna povezanost između MR prikaza lokalizacije i oštećenja bijele tvari mozga u okviru hipoksično-ishemičnog oštećenja kod nedonoščadi s epileptiformnim izbijanjem u EEG-u, epileptičkim napadajima u novorođenačkoj dobi i neurorazvojnim ishodom.

Određen broj djece bez vidljivih strukturnih abnormalnosti na MR-u mozga ima odstupanja u psihomotornom razvoju zbog čega se javlja potreba za dodatnom MR procjenom i uporabom novih tehnika snimanja u cilju ocjenjivanja perinatalnog oštećenja mozga, uzimajući u obzir razvojne promjene mozga novorođenčeta. U istraživanju smo rabili MR prikaz segmenata bijele tvari definiranih po von Monakowu kako bismo prikazali povezanost vidljivosti intenziteta signala segmenta II (periventrikularnog križanja putova – *crossroads*) s neurološkim ishodom i epileptičkim napadajima (7, 20). Nisu sustavno prikazani rezultati dosadašnjih istraživanja o korelaciji oštećenja pojedinih segmenata bijele tvari velikog mozga u nedonoščadi s neurorazvojnim ishodom i epilepsijom. Naši podaci ukazuju da je lokalizacija hipoksično-ishemičnih lezija i vidljivost pojedinih segmenata bijele tvari bila povezana s neurorazvojnim ishodom i epileptičkim napadajima u novorođenačkoj dobi što zahtijeva novu, razvojnu interpretaciju. O navedenim aspektima dobivenih rezultata raspravljat će se u sljedećim odjeljcima.

Na početku istraživanja, analizirajući uzorak, zaključeno je da se u ispitivanoj skupini prijevremeno rođene djece postupak primarne reanimacije nije mogao povezati s obujmom ukupnih abnormalnosti na nalazu MR-a mozga, dok je niža vrijednost ocijenjene vitalnosti po Apgarovoj u prvoj minuti bila statistički značajno povezana s težinom promjena na MR-u mozga. U istraživanju nije bilo razlike u zastupljenosti najčešćih morbiditeta, sepse i NEC-a, u skupini djece s urednim MR-om mozga i u skupini djece s abnormalnostima karakterističnim za prijevremeno rođenu djecu. To govori u prilog tome da sepsa i NEC vjerojatno nisu bili značajno povezani s neurorazvojnim ishodom u našoj skupini ispitanika što nije sukladno podacima iz literature. U sličnim istraživanjima pokazatelji težine oštećenja na MR-u mozga često su bili povezani s infekcijom majke i sepsom novorođenčeta. U radu Indera i suradnika iz 2003. godine, praćeno je 100 nedonoščadi kojima je učinjen MR u terminu. Pokazatelji težih oštećenja bijele tvari (ciste, hiperintenziteti, smanjen volumen, ventrikulomegalija, stanjenje korpusa kalozuma, zakašnjela mijelinizacija) i povezana oštećenja sive tvari (abnormalnosti signala, giracije, subarahnoidalnog prostora) bili su: niži GD na prvom mjestu, sepsa s hipotenzijom, potreba za

inotropnom potporom, duktus Botali, intraventrikularno krvarenje III. ili IV. stupnja, pneumotoraks (34). Također, u istraživanju koje su proveli Kohelet i suradnici, niža gestacijska dob, intraventrikularno krvarenje, a najviše sepsa i NEC, bili su rizični čimbenici za pojavu epileptičkih napadaja u djece s PVL-om, ukazujući na važnu ulogu infekcije u patogenezi ozljede mozga prijevremeno rođene djece (85).

Važno je navesti da je u našem istraživanju mehanička ventilacija bila udružena s težinom oštećenja na MR-u mozga, a time i lošijim neurorazvojnim ishodom, slično dosadašnjim istraživanjima. U studiji koju su proveli Laptook i suradnici, praćenjem 1 749 djece ekstremno niske rodne mase, čimbenici koji su korelirali s razvojem CP-a bili su niža rodna masa i duljina mehaničke ventilacije (37). Produljena izloženost mehaničkoj ventilaciji dokazano pridonosi lošijem neurološkom ishodu što ukazuje na potrebu za što manjom izloženošću djece strojnom disanju tijekom boravka u jedinicama intenzivnog liječenja.

## **6.1. Povezanost lokalizacije oštećenja bijele tvari na MR-u mozga i epileptičkih napadaja u novorođenačkoj dobi**

Temeljna pretpostavka našeg istraživanja bila je da će lokalizacija oštećenja bijele tvari u okviru perinatalne hipoksično-ishemične ozljede, vidljive na MR-u mozga u terminu, u prijevremeno rođene djece, biti povezana s epileptogenezom.

Prema rezultatima istraživanja, usporedbom nalaza EEG-a s ukupnim brojem perinatalnih lezija bijele tvari nedonoščadi, bila je vidljiva značajna korelacija, tj. visok koeficijent povezanosti stupnja lezija bijele tvari velikog mozga na MR-u mozga i patoloških promjena na EEG-u (diskontinuiranost, epileptiformne promjene). Najveća povezanost postojala je između prvog snimljena EEG-a, oko vremena predviđena termina poroda, i nalaza MR-a mozga kad su uzete u obzir sve abnormalnosti povezane s perinatalnom patnjom (ukupne lezije bijele tvari u okviru hipoksično-ishemičnih promjena, povećanje komora, zahvaćenost bazalnih ganglija i malog mozga). Brojne dosadašnje studije potvrđuju da je EEG osjetljiva metoda za prepoznavanje ranog oštećenja mozga prijevremeno rođene djece te da se EEG nalaz mijenja s težinom oštećenja i vremenom snimanja EEG-a (63-71, 90-93). Nismo dobili statistički značajan rezultat analizom povezanosti vidljivosti lezija na MR-u mozga u pojedinačnim lokalizacijama (frontalni, parijetalni, okcipitalni režanj) s nalazom patoloških promjena na EEG-u. Stupanj povećanja komora nije bio u pozitivnoj korelaciji s promjenama na EEG-u. Također, hipoksične promjene u području

bazalnih ganglija nisu bile statistički značajno povezane s nalazom EEG-a učinjenim u terminu, iako je postotak djece s lezijama bazalnih ganglija bio zastupljeniji u skupini djece s epilepsijom u odnosu na skupinu djece koja nije bolovala od epilepsije. Ranija istraživanja govore u prilog povezanosti talamičkih lezija i epilepsije, no naše istraživanje ograničeno je malim uzorkom ispitanika s vidljivim lezijama bazalnih ganglija te kratkim vremenom praćenja (94, 95, 96). Proširenost subarahnoidalnog prostora statistički je značajno bila povezana s patološkim nalazom EEG-a ukazujući na moguće oštećenje korteksa. Ipak, radiološki nalaz povećana subarahnoidalnog prostora nije bio dovoljan za procjenu oštećenja korteksa. Za to su bile potrebne dodatne analize i volumetrija (57, 59). Naši rezultati sukladni su sličnim istraživanjima. Primjerice Kline-Fath i suradnici su, analizirajući MR mozga u skupini novorođenčadi s hipoksično-ishemičnim oštećenjem s i bez epileptičkih napadaja, utvrdili značajnu povezanost novorođenačkih napadaja s veličinom ozljeda bijele tvari, bazalnih ganglija, s vidljivošću stražnjeg kraka kapsule interne, i stražnjeg dijela korpusa kalozuma (96).

Naša studija pokazala je povezanost stupnja patoloških promjena na EEG-u u terminu s vidljivošću segmenta II prema von Monakowu (periventrikularnog križanja putova – *crossroads*), frontalno i parijetalno, pa su učinjene dodatne analize. Nalaz promjena u vidljivosti segmenta II bijele tvari bio je vrlo zanimljiv. Razdioba kategorija vidljivosti segmenta II na MR-u mozga promatrana u vrijeme termina poroda ukazivala je na jasniju vidljivost segmenta II parijetalno (50 % jasno vidljiv i 10 % izraženo vidljiv) u usporedbi sa segmentom II frontalno (27 % jasno vidljiv i 6 % izraženo vidljiv). Potrebno je uzeti u obzir kako vidljivost segmenta II kao hipertenzivna područja u T2 sekvenci postaje nejasnija ukoliko je MR mozga snimljen nekoliko tjedana nakon termina pa smo u našem istraživanju proveli dodatnu analizu uzimajući u obzir samo djecu kojima je učinjen MR mozga točno u vrijeme termina poroda (48 od 64 ispitanika), a isključujući one kod kojih je MR učinjen do trećeg mjeseca života. Periventrikularno križanje putova (*crossroads*) prepoznaje se histološki od 20. tjedna gestacijske dobi, postaje vidljivo na MR-u mozga s 24 tjedna gestacijske dobi i ostaje vidljivo do termina u većine djece. Zasad je premalo istraživanja o prognostičkoj vrijednosti vidljivosti periventrikularnih križanja putova (*crossroads*) na MR, koja je uglavnom istraživana u odnosu s neurorazvojnim ishodom (61, 62). Judaš i suradnici, usporedbom snimke MR-a s histokemijskim nalazom, pronalaze da je periventrikularno križanje putova (*crossroads*) bogato izvanstaničnim matriksom i aksonskim molekulama vodičima pa se zato dobro prikazuje tehnikama MR-a. Iznose pretpostavku da je u perinatalnoj leziji bijele tvari periventrikularno križanje putova (*crossroads*) neprepoznata osjetljiva stanična i topografska meta u kojoj kombinirano oštećenje asocijativnih komisuralnih

i projekcijskih vlakana može objasniti kompleksnost kognitivnog, osjetilnog i motoričkog oštećenja (22). Obzirom na slične karakteristike MR-a, ponekad se može pogrešno interpretirati kao periventrikularna leukomalacija. Također, bolesti s prirođenim poremećajem metabolizma mogu imati slične abnormalnosti signala bijele tvari, no u našem istraživanju isključena su prijevremeno rođena djeca s metaboličkim poremećajima.

Obzirom na dobivene rezultate našeg istraživanja provedena je analiza povezanosti epileptičkih napadaja u novorođenačkoj dobi prema vidljivosti segmenta II (*crossroads*) frontalno i parijetalno na MR-u mozga koji je snimljen u terminu. Naime, statistički je utvrđeno da djeca koja nisu imala epileptičke napadaje u novorođenačkoj dobi imaju jasnije vidljiv segment II frontalno na MR-u mozga koji je učinjen u terminu. Još značajnija bila je povezanost s vidljivošću segmenta II parijetalno. Kada su uvršteni svi ispitanici, uključujući i one kojima je MR mozga učinjen do 3. mjeseca života, povezanost je bila naglašenija. Nedonoščad u koje se slabije prikazivalo periventrikularno križanje putova (*crossroads*), frontalno i parijetalno, imala je statistički značajniju prisutnost epileptičkih napadaja u novorođenačkoj dobi.

Dosad u literaturi nismo pronašli slična istraživanja kojima bi se povezivala vidljivost periventrikularnog križanja putova (*crossroads*) s pojavom epileptičkih napadaja. Većina naših ispitanika imala je epileptičke napadaje u prvih 48 sati života, a očitovali su se s više tipova napadaja (klonički, tonički, s automatizmima). Specifična udruženost s određenim tipom napadaja ostaje za analiziranje. Svakako je ograničenje istraživanja što nismo analizirali EEG kontinuirano tijekom boravka u Jedinici intenzivnog liječenja KBC-a zbog čega smo propustili subkliničke napadaje, obzirom da istraživanja s kojima se uspoređivala osjetljivost konvencionalnog i standardnog EEG-a govore u prilog boljoj osjetljivosti aEEG-a (70).

## **6.2. Prediktivna vrijednost nalaza MR-a mozga i EEG-a za neurorazvojni ishod**

Provedeno istraživanje na ovom uzorku dokazalo je da su nedonoščad sa značajnim oštećenjima na nalazu MR-a mozga u terminu imala statistički značajno lošiji neurološki ishod sukladno podacima iz literature (36, 47, 52, 56, 58). Sva djeca, sa značajnim perinatalnim oštećenjem (brojne ishemijske lezije bijele tvari i krvarenja, povećanje komora, zahvaćenost bazalnih ganglija, lezije malog mozga) vidljivim na MR-u mozga koji je snimljen u terminu, imala su cerebralnu paralizu. Djeca s teškim promjenama na MR-u mozga (zahvaćene više od dvije skupine od nave-

denih: povećanje komora, više od tri lezije bijele tvari, zahvaćenost bazalnih ganglija ili malog mozga) imala su odstupanja u neurološkom statusu i motoričke poteškoće koje su ih ograničavale u svakodnevnim aktivnostima. Rezultati su sukladni dosadašnjim istraživanjima poput Inderova iz 2005. godine. Praćenjem 119 nedonoščadi kojima je učinjen MR mozga u terminu utvrđeno je da su, uz nižu gestacijsku dob, glavni pokazatelji neurološkog ishoda bile i ozljede bijele tvari, pridonoseći ukupnu smanjenju volumena sive tvari i povećanju volumena cerebrospinalne tekućine (47). Slično, Woodward 2006. godine, analizirajući udruženost kvalitativnih abnormalnosti bijele i sive tvari na nalazu MR-a mozga s neurorazvojnim ishodom u 167 nedonoščadi, nalazi da su teške abnormalnosti bijele tvari bile značajniji pokazatelj u odnosu na ozljede sive tvari za kognitivno, motoričko zaostajanje, CP i oštećenje vida i sluha (36).

Najsnažniji prediktor neurorazvojnog oštećenja nedonoščadi su strukturne abnormalnosti vidljive na MR-u mozga pa je snimanje MR-a mozga u terminu standard tijekom liječenja prijevremeno rođene djece u JIL-u (56). Poznato je da veliko intraventrikularno krvarenje i krvarenje u parenhim, te cistični PVL, koji se rjeđe vide napretkom neonatalne medicine, snažno koreliraju s razvojem cerebralne paralize. U posljednje vrijeme istraživanja su usmjerena na diskretne ozljede bijele tvari i malog mozga koje se dijagnosticiraju MR-om mozga, a udružene su s kognitivnim poteškoćama i poteškoćama u ponašanju. Zbog toga smo se odlučili za dodatno analiziranje odnosa između vidljivosti pojedinačnog segmenta bijele tvari i ishoda (34, 58).

Tijekom dosadašnjih procjena MR-a mozga u terminske i prijevremeno rođene djece rijetko su analizirane radiološke karakteristike prolaznih fetalnih odjeljaka koji perzistiraju do termina. Kostović i suradnici su u istraživanju na trima skupinama djece (kontrolna, normotipična i nedonoščad s lezijama) analizirali MR i histološke abnormalnosti dubokog periventrikularnog, srednjeg odjeljka bijele tvari (*crossroads*, sagittal strata i centrum semiovale) i površinskog odjeljka bijele tvari. Rezultati su sugerirali kako se abnormalnosti signala MR-a različitih odjeljaka mogu odnositi na lezije različitih klasa aksonskih putova i imati prognostičku vrijednost u predviđanju prenatalnih i perinatalnih lezija. Istraživanje Kostovića i suradnika ukazuje kako oštećenje segmenta II, uključujući *crossroads* i sagital stratu, dovodi do oštećenja osjetilnih (talamokortikalnih) i motoričkih (piramidnih) putova (7).

Dosadašnjim istraživanjima nije sustavno prikazana korelacija lezija pojedinih segmenta bijele tvari vidljivih na MR-u mozga novorođenčadi s neurološkim ishodom. U radu koji su objavili Pittet i suradnici 2019. godine zaključeno je da se prolazne fetalne strukture mogu procijeniti u T2 sekvencama MR-a novorođenčadi. Njihova pojavnost razlikuje se u terminske

i prijevremeno rođene djece. Rezultati sugeriraju kompleksnu situaciju i s odgođenim i s ubrzanim maturacijskim obrascem u nedonoščadi ukazujući kako osobine MR-a prolaznih fetalnih odjeljaka mogu biti biomarkeri neurorazvoja nedonoščadi (97).

U našem istraživanju usporedili smo vidljivost segmenta II (periventrikularnog križanja putova – *crossroads*), frontalno i parijetalno, s neurološkim ishodom te dobili znakovite rezultate. Naime, ispitanici s urednim i blago promijenjenim neurološkim statusom imali su jasnije vidljiv segment II frontalno i parijetalno na MR-u mozga snimljenu u terminu. Ispitanici kod kojih je segment II bio potpuno nevidljiv imali su teža odstupanja u razvoju za razliku od ispitanik kod kojih se segment II prikazivao. Statistička povezanost bila je značajnija s neprikazivanjem segmenta II frontalno. Rezultati su sukladni dosadašnjim zapažanjima u kojima neprikazivanje segmenta II (periventrikularnog križanja putova – *crossroads*) u terminu može imati lošu prognostičku vrijednost kako je i ranije navedeno (61, 62). Istražujući udruženost između intenziteta signala bijele tvari na MR-u mozga (DEHSI – *Diffuse Excessive High Signal Intesity*), na T2 snimkama u nedonoščadi koja su rođena prije 30. tjedna gestacijske dobi i rodne mase manje od 1 250 grama, s neurorazvojnim ishodom u dobi od 13 godina, Murner-Lavanchy i suradnici procjenjivali su i vidljivost stražnjeg periventrikularnog križanja putova. Dvanaest ispitanika s nevidljivim stražnjim križanjem putova imalo je nešto slabiji ishod u dobi od 13 godina (61). Također, Kidokoro i suradnici ocjenjuju vidljivost stražnjih periventrikularnih križanja putova u radu o ulozi DEHSI-ja na T2 snimkama MR-a mozga kod 160 nedonoščadi, kojima je MR snimljene u vrijeme termina poroda. Neurorazvojni ishod procijenjen je u dobi od 2 godine standardiziranim neurološkim pregledom i Bayleyevom razvojnom ljestvicom. Nije utvrđena povezanost između stupnjeva DEHSI-ja i ishoda, ali 13 djece s DEHSI-jem, kod kojih nisu bila vidljiva stražnja križanja putova, imalo je lošiji neurorazvojni ishod (62).

Miloš u svom radu iz 2020. godine opisuje detaljnu in vivo i in vitro analizu parijetalnog periventrikularnog križanja putova (*crossroadsa*) kao važna razvojnog područja mozga. Ukazuje na anatomsku kompleksnost ove zone koja uključuje motorne, osjetilne i asocijativne putove, zaključujući kako patološke promjene ove zone mogu dovesti do klinički vidljiva neurorazvojnog oštećenja (98). Naši rezultati sukladni su dosadašnjima – slabija vidljivost parijetalnog *crossroadsa* povezana je s lošijim ishodom. U našoj skupini prijevremeno rođene djece teško je interpretirati razlike u vidljivosti frontalnog i parijetalnog križanja putova i slabiji prikaz frontalnog u odnosu na parijetalni *crossroads* u neurološki teže oštećene djece. Obzirom na dobivene rezultate moguće da je slabija vidljivost frontalnog u odnosu na parije-

talni *crossroads* znak njegove veće osjetljivosti u perinatalnoj ozljedi i prognoziranju neurološkog oštećenja. Naši rezultati pokazali su kako parametri, poput vidljivosti parijetalnog i frontalnog križanja putova na MR-u mozga u terminu, mogu poslužiti kao potencijalni dijagnostički i prognostički pokazatelj neurološkog oštećenja u kasnijoj dobi. Svakako treba uzeti u obzir ograničenja našeg istraživanja, a to su mala ispitna skupina, kratko vremensko razdoblje praćenja, te činjenica da istraživanjem nismo isključili djecu s teškim oštećenjima na MR-u mozga kao i da tijekom boravka u jedinici intenzivnog liječenja djeca nisu kontinuirano snimana aEEG-om.

Istraživanjima u dosadašnjoj literaturi o povezanosti nalaza MR-a mozga i kognitivnih smetnji u prijevremeno rođene djece utvrđena je snažna povezanost s abnormalnostima bijele tvari tijekom dugogodišnjih praćenja (29, 31, 36). Naše istraživanje također je potvrdilo povezanost, pa se i prema ocjeni psihologa skupina ispitanika s urednim i blagim promjenama na MR-u mozga statistički značajno razlikovala u psihomotornom razvoju od skupine ispitanika s težim promjenama na MR-u mozga. Jasno zaostajanje za dobi, s ekstremno niskim rezultatima na razvojnim testovima, bilo je statistički značajno u ispitanika s težim promjenama vidljivim na MR-u mozga.

U našem istraživanju, uspoređujući povezanost nalaza EEG-a i neurološkog ishoda, utvrđeno je da je statistički značajnije teško promijenjen EEG u terminu, tj. diskontinuiran i epileptiformno promijenjen, bio u skupini djece s lošim neurološkim ishodom što je potvrđeno i testom korelacije. Rezultati su sukladni dosadašnjim istraživanjima koja ukazuju da je promijenjena osnovna cerebralna aktivnosti najjači pokazatelj ishoda, ali napadaji u ranoj dobi i epileptiformna aktivnost su također loš prognostički čimbenik (90-93). Kronološko snimanje EEG-a nakon rođenja ima veliku dijagnostičku vrijednost u evaluaciji i prognoziranju vremena nastanka i vrste ozljede mozga prijevremeno rođene djece. Različiti oblici ozljede mozga udruženi su s različitim tipom abnormalnosti EEG-a i različitim oblikom neurološkog ishoda (64, 65, 93). U brojnim istraživanjima povezivan je rani nalaz EEG-a s neurorazvojnim ishodom (71). Pisani i suradnici u svom radu utvrđuju da je patološka osnovna cerebralna aktivnost na EEG-u bila pokazatelj lošeg neurorazvojnog ishoda, a epileptički status bio je značajan čimbenik udružen s lošim ishodom i epilepsijom (91). Slično, Watanabe 1999. godine nalazi da je kronološko snimanje EEG-a odmah po rođenju imalo dijagnostičku i prognostičku vrijednost i da su abnormalnosti EEG-a bile povezane s tipom, ali i vremenom nastanka, neurološke ozljede. Izenadni akutni moždani udar bio je povezan s disorganiziranim obrascem



u EEG-u i razvojem cerebralne paralize, a hipoksija sa sniženom osnovnom cerebralnom aktivnošću i dismaturitetom na nalazu EEG-a te s posljedičnim zaostajanjem u psihomotornom razvoju (93). U literaturi je nedovoljno istraživanja kojima bi se odredilo optimalno vrijeme za snimanje EEG-a nedonoščadi kao ranog pokazatelja i prediktivnog čimbenika neurorazvojnog ishoda. Kidokoro, praćenjem i kronološkim snimanjem EEG-a u prijevremeno rođene djece s PVL-om, utvrđuje da se kronološkim snimanjem elektroencefalografski nalaz mijenja s težinom PVL-a (66).

Ograničenje našeg istraživanja svakako je uporaba samo standardnog načina snimanja. Istraživanja u kojima je za praćenje funkcije mozga bio rabljen aEEG omogućila su prepoznavanje subkliničkih elektroencefalografskih napadaja (70). Teško promijenjen aEEG u prvim satima i danima života povezan je s ozljedom bijele tvari i neurorazvojnim ishodom prijevremeno rođene djece. Napadaji prepoznati kontinuiranim snimanjem EEG-a bili su češće zastupljeni u djece s lošim neurološkim ishodom, a teške abnormalnosti tijekom snimanja u prvih 72 sata života korelirale su s ozljedom bijele tvari u istraživanju Songa i skupine autora (92).

U našem istraživanju nalaz EEG-a bio je, također, povezan s procjenom psihologa i psihomotornim razvojem, pri čemu su djeca s teže promijenjenim EEG-om u ranoj dobi češće zaostajala za vršnjacima. Skupina djece s urednim EEG-om razlikovala se statistički značajno u stupnju psihomotornog razvoja od onih s težim promjenama EEG-a. Malo je istraživanja kojima se povezuje nalaz EEG-a u novorođenačkoj dob s kognitivnim ishodom. Okumura 2002. godine istraživanjem utvrđuje da je normalan kognitivni ishod bio češći u skupini djece s disorganiziranim obrascem i da je izostanak kroničnih abnormalnosti na EEG-u (disorganizirni i dismaturni obrazac) bio pokazatelj za normalan razvoj (67).

Naše istraživanje ukazuje da je MR mozga bolji prediktor, ali i da je EEG sličan, iako manje znakovit, pokazatelj oštećenja motoričkog i psihomotornog ishoda.

### **6.3. Epilepsija u korelaciji s neurološkim ishodom i nalazom MR-a mozga**

Analiza korelacije epilepsije s neurološkim ishodom u našem istraživanju ukazivala je na rezultate sukladne dosadašnjim istraživanjima i kliničkim opažanjima o povećanju rizika za epilepsiju u prijevremeno rođene djece koja su neurološki teže oštećena (99). Djeca s dijagnozom epilepsije zaostajala su značajnije u motoričkom razvoju u odnosu na djecu bez epilepsije ( $p < 0.01$ ), a tako i u psihomotornom razvoju ( $p < 0,01$ ). U našoj ispitivanoj skupini

od 64 nedonoščadi, pod neuropedijatrijskim praćenjem u periodu do 6. godine života, 16 % djece imalo je dijagnozu epilepsije postavljenu uglavnom tijekom prve godine života. U skupini djece s epilepsijom prevladavala su teška oštećenja u neurološkom statusu uz značajno zaostajanje u psihomotornom razvoju. U skupini djece koja nisu imala epilepsiju prosječan neurološki status bio je u rasponu od normalna do tek minimalnih odstupanja, bez disfunkcija koje bi ih ograničavale u svakodnevnim aktivnostima. Rezultati su sukladni dosadašnjim sličnim istraživanjima poput Humphreysova i skupine autora koji su, analizirajući rizične čimbenike za razvoj epilepsije u djece s radiološki dokazanim PVL-om, utvrdili incidenciju od 26 % u djece s PVL-om. Utvrđena je povezanost epilepsije i spastične tetrapareze, teškog kognitivnog zaostajanja, kortikalnih smetnji vida, novorođenačkih napadaja (100).

U našem istraživanju vidljivost lezija bijele tvari mozga u sklopu nedonošenosti bila je statistički značajno veća u skupini ispitanika s postavljenom dijagnozom epilepsije nego u skupini ispitanika koji nisu bolovali od epilepsije ( $p = 0,0025$ ). To je sukladno s prvim ciljem istraživanja jer su djeca s patološkim EEG-om imala brojne lezije bijele tvari. U dosadašnjim istraživanjima dobiveni su slični rezultati. Gubitak bijele tvari, periventrikularni hiperintenziteti i zahvaćanje korpusa kalozuma korelirali su s razvojem epilepsije u istraživanju koje su proveli Ekici i suradnici. Prateći 108 djece s radiološki dokazanim PVL-om, u dobi od 2 do 8 godina, dijagnoza epilepsije postavljena je u 32,4 % ispitanika. Novorođenačke napadaje imalo je 22 djece, od kojih je 14 razvilo epilepsiju, a incidencija je bila povezana s nižom gestacijskom dobi i težinom asfiksije. Novorođenački napadaji i težina oštećenja vidljiva na MR-u mozga bili su snažno povezani s razvojem epilepsije (80). Kohelet i suradnici 2006. godine pratili su 236 nedonoščadi s napadajima, starosti do 34 tjedna GD-a, i učinili su im UZV i MR mozga tijekom neonatalnog perioda. Periventrikularni hemoragični infarkt i oštećenje bijele tvari bili su najčešće vidljivi u djece s napadajima. Devetoro dojenčadi imalo je klinički vidljive napadaje. MR je bio promijenjen kod sviju (intraventrikularno krvarenje i periventrikularni hemoragični infarkt, hipoksično-ishemične promjene, ozljede bijele tvari i razvojna anomalija). U ovoj velikoj skupini, dojenčad s kliničkom sumnjom na napadaje imala je visoku stopu abnormalnosti MR-a koja nije bila prikazana ultrazvukom mozga (85). U našim rezultatima statistička obrada podataka ukazivala je na znakovitu povezanost nalaza ukupne težine oštećenja vidljiva na nalazu ranog UZV-a mozga i epilepsije ( $p < 0,01$ ) dok povezanost lezije bazalnih ganglija na UZV-u mozga nije korelirala s razvojem epilepsije.

Za razliku od literature i dosadašnjih istraživanja u kojima je utvrđeno kako rane ozljede bazalnih ganglija imaju značajnu ulogu u epileptogenezi (94, 95), u našem istraživanju nije potvrđena statistički značajna razlika među skupinama djece s epilepsijom i bez epilepsije, u odnosu na vidljivost lezija bazalnih ganglija kao promatrane varijable na MR-u mozga ( $p = 0,127$ ) te na UZV-u mozga ( $p = 0,313$ ), iako su rezultati ukazivali da su u većem postotku lezije bazalnih ganglija bile vidljive u skupini djece s epilepsijom (50 %) u odnosu na skupinu djece bez epilepsije (24 %). U sličnu istraživanju, Kline-Fath i autori pratili su skupinu od 49 terminske novorođenčadi s hipoksično-ishemičnom encefalopatijom. U skupini djece s epileptičkim napadajima bilo je znakovito više ozljeda bazalnih ganglija, bijele tvari te stražnjeg kraka kapsule interne u odnosu na skupinu djece bez napadaja. Zaključili su kako djeca s epileptičkim napadajima imaju više ozljeda mozga u područjima tipično zahvaćenim perinatalnom ozljedom te kako napadaji mogu biti odraz patologije, ali i pridonositi novom oštećenju mozga (96). Naši rezultati mogu se objasniti malim uzorkom i svakako prekratkim vremenom praćenja ispitanika.

#### **6.4. Povezanost novorođenačkih epileptičkih napadaja i razvoja epilepsije u ranom djetinjstvu**

U našem istraživanju, u skupini djece kojoj je tijekom praćenja postavljena dijagnoza epilepsije, statistički značajno veći udio djece imao je epileptičke napadaje u novorođenačkoj dobi ( $p < 0,01$ ). U skupini ispitanika koji nisu imali novorođenačke napadaje incidencija epilepsije iznosila je 5 %, a u skupini s epileptičkim napadajima u ranoj dobi čak 38 %. Rezultati govore u prilog značajnoj prediktivnoj vrijednosti ranih napadaja u prijevremeno rođene djece.

Rezultati su sukladni dosadašnjim istraživanjima koja ukazuju kako su novorođenački napadaji značajan prediktivni čimbenik u razvoju epilepsije (59). Hirvonen i skupina autora su velikim nacionalnim registrom u Finskoj, koji je obuhvatio svu živorođenu djecu u razdoblju od 1991. do 2008. godine, pronašli 5 610 (0,54 %) djece kod kojih je postavljena dijagnoza epilepsije s incidencijom njena rasta usporedno s nižom gestacijskom dobi do 2,53 % u djece GD-a manjeg od 32 tjedna. Intrakranijalno krvarenje i epileptički napadaji u novorođenačkoj dobi bili su snažno udruženi s povećanim rizikom za razvoj epilepsije (99).

U našem istraživanju uočili smo da su djeca sa značajnijim promjenama na MR-u mozga imala češće epileptičke napadaje u novorođenačkoj dobi ( $p = 0,0013$ ) kao i djeca s brojnim lezijama bijele tvari ( $p = 0,0015$ ). Gledajući pojedinačne lokalizacije na MR-u mozga, u djece s

novorođenačkim epileptičkim napadajima i onih bez napadaja, utvrđena je statistički značajna povezanost s postojanjem oštećenja parijetalno kao i s proširenošću ventrikula, dok nismo našli statistički značajne povezanosti s ostalim lokalizacijama (bazalni gangliji, lezije frontalno, okcipitalno, mali mozak). Slični rezultati su potvrđeni u brojnim istraživanjima (59, 81, 85). U djece s radiološki potvrđenim PVL-om, u istraživanju Humphreysa i suradnika, od 154 ispitanika, njih 40 (26 %) imalo je epilepsiju. Znakovita udruženost utvrđena je između epilepsije, CP-a i težine PVL-a, a prisutnost novorođenačkih napadaja bila je značajan prediktivni čimbenik u razvoju epilepsije (100). U istraživanju koje su proveli Ekici i suradnici, a koje je obuhvaćalo 108 djece s radiološki dokazanim PVL-om u dobi od 2 do 8 godina, dijagnoza epilepsije postavljena je u 32,4 % ispitanika. Od 22 djece koji su imali novorođenačke napadaje, 14 je razvilo epilepsiju, a incidencija je bila povezana s nižom gestacijskom dobi i težinom asfiksije. Novorođenački napadaji i težina oštećenja vidljiva na MR-u mozga bili su snažno povezani s razvojem epilepsije. Stupanj gubitka bijele tvari, periventrikularni hiperintenziteti i zahvaćanje korpusa kalozuma korelirali su s razvojem epilepsije. Nalaz žarišnih izbijanja bio je udružen s boljim neurorazvojnim i kognitivnim ishodom nego nalaz multifokalnog i generaliziranog izbijanja. Napadi su se javljali unatoč terapiji u 40 % ispitanika s epilepsijom (80).

Naši rezultati govore u prilog hipotezi da je svakom djetetu s novorođenačkim napadajima indicirano učiniti MR mozga, te da UZV mozga često nije dovoljno osjetljiv u dijagnostici perinatalne ozljede mozga (84).

Zaključno, sva nedonoščad u našem istraživanju, kod kojih se razvila epilepsija tijekom praćenja (2 – 6 godina), imala su na inicijalnom MR-u mozga brojne ishemične lezije bijele tvari i krvarenja u okviru nedonošenosti i imali su epileptičke napadaje u novorođenačkoj dobi tijekom boravka u jedinici intenzivnog liječenja, a u kasnijem praćenju teška odstupanja u neurološkom statusu te su teško zaostajala u psihomotornom razvoju, sukladno nalazu psihologa.

## **6.5. Evolucija EEG-a kroz vrijeme praćenja**

Analizirajući promjene EEG-a kroz vrijeme uočeno je da nije došlo do progresije patoloških (epileptiformnih) promjena u EEG-u niti kod jednog djeteta, dok je u 15,5 % djece došlo do značajne regresije patoloških promjena u odnosu na prethodne nalaze. U 29,3 % djece nalaz se poboljšao za jedan stupanj (npr. od teško promijenjena do blago promijenjena ili od blago promijenjena do uredna), a kod ostatka, tj. kod 55,2 % nalaz se nije mijenjao unutar prve godine. Nakon dvije godine gotovo nijednom djetetu (94 %) nalaz EEG-a se nije značajno mijenjao.

Vrlo mala, ali statistički značajna, korelacija sa stupnjem poboljšanja uočena je s ukupnom ocjenom MR-a mozga, tj. oni s više ishemičnih lezija na MR-u imali su manje poboljšanje tijekom godine ( $p < 0,05$ ).

U našem istraživanju najveća patologija je bila na EEG-u snimljena u terminu i njegova povezanost s kasnijim razvojem epilepsije. Ako je nalaz EEG-a u terminu bio patološki, bila je veća vjerojatnost da će ispitanici u kasnijem tijeku imati epilepsiju. Ukoliko je nalaz EEG-a u terminu bio uredan, onda će najvjerojatnije ostati takav i u kasnijem praćenju, iako su moguća odstupanja.

## **6.6. Senzitivnost metode UZV-a mozga u odnosu na MR mozga**

Prema rezultatima našeg istraživanja, iako je postojala statistički značajna korelacija nalaza UZV-a i MR-a mozga, u veliku broju urednih nalaza na MR-u mozga ultrazvučni nalaz je ukazivao na krvarenje I. ili II. stupnja što je sukladno sličnim istraživanjima koja ukazuju kako UZV mozga nije senzitivniji poput MR-a mozga za prepoznavanje diskretnih promjena bijele tvari u okviru hipoksično-ishemičnih promjena nakon prijevremena poroda (51). Također, postojala je statistički značajna razlika u rezultatima po kojima je nalaz u području bazalnih ganglija bio patološki na UZV-u mozga (35 ispitanika), dok je nalazom MR-a mozga patologija utvrđena kod manjeg broja ispitanika.

MR mozga je osjetljivija metoda u odnosu na UZV mozga kod diskretnih promjena te patologije bazalnih ganglija, što je sukladno brojnim dosadašnjim istraživanjima kojima su utvrđena velika ograničenja UZV-a mozga u prikazu difuznih lezija bijele tvari i malog mozga (49,55).

## **6.7. Kliničko značenje disertacije**

Rezultati disertacije upućuju na važnost ranog snimanja standardnog EEG-a i MR-a mozga kao najboljeg pokazatelja u prognoziranju neurorazvojnog ishoda nakon prijevremena rođenja. Najnovija istraživanja potvrdila su prijašnja klinička opažanja, tj. da je nakon perinatalne lezije mozga neurološki kognitivni ishod jako promjenjiv, a značajan oporavak u nekim slučajevima upućuje na postojanje funkcionalne plastičnosti te djelovanje različitih epigenetskih čimbenika. Potvrđena je, od ranije poznata činjenica, da se na temelju nalaza MR-a u terminu, uz prikladan klinički neurološki pregled nedonoščeta, može dati pravovremeno roditeljsko savjetovanje te omogućiti rana intervencija. Utvrđeno je kako MR prikazi pojedinih segmenata bijele tvari mogu biti potencijalan dijagnostički i prognostički pokazatelj neurorazvoja.

## 7. ZAKLJUČCI

1. Analizom MR-a mozga, učinjena u vrijeme termina poroda u skupini prijevremeno rođene djece, i usporedbom s nalazom EEG-a utvrđeno je kako postoji statistički značajna opravdana sumnja da se kod brojnih lezija bijele tvari može očekivati i patološki nalaz EEG-a. Od pojedinačnih lokalizacija slabija vidljivost segmenta II (periventrikularnog križanja putova – *crossroads*) parijetalno i frontalno bila je znakovito povezana s pojavom epileptičkih napadaja u novorođenačkoj dobi.
2. Slabija vidljivost periventrikularnog križanja putova (*crossroads*) na MR-u mozga u terminu, parijetalno i frontalno, bila je na temelju našeg istraživanja povezana s lošijim neurorazvojnim ishodom.
3. Periventrikularno križanje putova (*crossroads*) bilo je slabije vidljivo u većem postotku ispitanika frontalno (67 %) u odnosu na parijetalno gdje se slabije prikazivalo u 40 % ispitanika. Razliku u vidljivosti je teško interpretirati. Postoji mogućnost da je slabija vidljivost frontalnog *crossroadsa* u ispitanika s težim neurološkim oštećenjem znak njegove veće osjetljivosti za perinatalnu ozljedu u odnosu na parijetalni kao značajnijeg markera neurorazvojnog ishoda.
4. Nalaz patološkog EEG-a korelirao je, također, statistički značajno s lošijim neurološkim ishodom, no manje osjetljivo u odnosu na nalaz MR-a mozga.
5. Dijagnoza epilepsije bila je češća u skupini djece s teškim zaostajanjem u psihomotornom razvoju i većina je imala epileptičke napadaje u novorođenačkoj dobi. Postojanje lezija u bijeloj tvari mozga bilo je statistički značajno veće u djece s dijagnozom epilepsije. Što se tiče lezija bazalnih ganglija, na ovom uzorku nije utvrđena povezanost s razvojem epilepsije.
6. Također, u skupini djece s novorođenačkim epileptičkim napadajima bile su češće vidljive značajne strukturne abnormalnosti na MR-u mozga, brojne lezije bijele tvari te povećanje komora.
7. Sva djeca s dijagnozom epilepsije postavljene tijekom praćenja imala su u novorođenačkoj dobi izrazito patološki promijenjen EEG.

8. Korelirajući nalaz UZV-a i MR-a mozga utvrdili smo da je u velikom postotku urednih nalaza na MR-u mozga, na UZV-u mozga opisano krvarenje I. ili II. stupnja. Također, postojala je statistički značajna razlika između nalaza UZV-a mozga i MR-a mozga kod prikaza hipoksičnih promjena bazalnih ganglija koja govori u prilog tome da je UZV mozga vjerojatno manje osjetljiva dijagnostička metoda za prikaz diskretnih perinatalnih ozljeda mozga prijevremeno rođene djece.
9. Temeljem našeg istraživanja pretpostavljamo da je vidljivost periventrikularnog križanja putova (*crossroads*) frontalno i parijetalno (segmenta II bijele tvari, po von Monakowu) na MR-u mozga, u korigiranoj terminskoj dobi prijevremeno rođene djece, potencijalni dijagnostički pokazatelj perinatalne ozljede mozga.



## 8. SAŽETAK

**CILJ:** Istraživanjem smo imali namjeru utvrditi povezanost lokalizacije i oštećenja bijele tvari s epileptiformnim izbijanjem u EEG-u i s neurorazvojnim ishodom nedonoščadi.

**ISPITANICI I METODE:** Analizirali smo EEG, MR i UZV mozga u 64 nedonoščadi. Usporedili smo vidljivost i lokalizaciju hipoksično-ishemičnih lezija bijele tvari s nalazom EEG-a i neurorazvojnim ishodom. Posebno smo analizirali stupanj vidljivosti segmenta II (periventrikularnog križanja putova – *crossroads*) s epileptičkim napadajima i neurološkim ishodom.

**REZULTATI:** Broj lezija bijele tvari nedonoščadi bio je u pozitivnoj korelaciji s patološkim nalazom EEG-a i epileptičkim napadajima u novorođenačkoj dobi. Nije utvrđena pozitivna korelacija sa zahvaćenošću pojedinačnih režnjeva, komora, bazalnih ganglija i malog mozga. Istraživanjem je uočena pozitivna korelacija između slabije vidljivosti segmenta II frontalno i parijetalno u terminu s češćom prisutnošću epileptičkih napadaja u novorođenačkoj dobi i kasnijim lošijim neurološkim ishodom.

**ZAKLJUČAK:** Rezultati koje smo dobili ukazuju kako brojna oštećenja bijele tvari nedonoščadi pridonose epileptogenezi. Od pojedinačnih lokalizacija, mogući prognostički marker neurorazvojnog ishoda je vidljivost segmenta II na MR-u mozga u terminu predviđena poroda kao mjesta važna križanja komisuralnih, projekcijskih i asocijativnih vlakana tijekom razvoja mozga.

## 9. SUMMARY

### **Evolution of focal epileptiform discharges in the electroencephalography of the premature newborn with white matter lesions**

**AIM:** Advances in neonatal medicine has dramatically improved survival rate of pre-term infants that are frequently born with numerous neurodevelopmental disabilities including epileptic seizures and epilepsy. In this dissertation the hypothesis was that localisation of white matter injury is associated with epileptiform EEG changes and neurodevelopmental outcome.

**MATERIALS AND METHODS:** In 64 preterm infants we analyzed EEG, brain MRI and ultrasound and motor development. We evaluated the relationship of brain white matter lesion with EEG and lesions of certain brain localisation (segment II – crossroads, parietal, temporal, occipital lobe, basal ganglia, cerebellum and ventriculomegaly) with epileptic seizures and neurodevelopmental outcome.

**RESULTS:** The total number of white matter lesions was in a positive correlation with the pathological EEG findings and epileptic seizures in infants. Infants who did not have visible anterior and posterior crossroads frequently had epileptic seizures during newborn period and worse neurodevelopmental outcome.

**Conclusion:** The obtained results indicate that white matter damage is associated with epileptogenesis. Among individual localization, the visibility of segment II as the place where commissural, projection and associative fibers are crossing has a prognostic value for the future neurodevelopmental outcome. Further studies are needed in order to determine the pathogenic factors that contribute to epileptogenesis in infants with white matter lesions.

Branka Bunoza, 2021.

## 10. LITERATURA

1. Petanjek Z, Judaš M, Šimic G et al. Extraordinary neoteny of synaptic spines in the human prefrontal cortex. *Proc Natl Acad Sci.* 2011;108(32):13281-13286.
2. Bystron I, Blakemore C, Rakic P. Development of the human cerebral cortex: Boulder Committee revisited. *Nat Rev Neurosci.* 2008;9(2):110-122.
3. Kostović I, Judaš M. The development of the subplate and thalamocortical connections in the human foetal brain. *Acta Paediatr.* 2010;99(8):1119-1127.
4. Kostović I, Sedmak G, Judaš M. Neural histology and neurogenesis of the human fetal and infant brain. *Neuroimage.* 2019;188:743-773.
5. Kostović I, Rakić P. Developmental history of the transient subplate zone in the visual and somatosensory cortex of the macaque monkey and human brain. *J Comp Neurol.* 1990;297(3):441-470.
6. Kostović I, Judaš M. Correlation between the sequential ingrowth of afferents and transient patterns of cortical lamination in preterm infants. *Anat Rec.* 2002;267(1):1-6.
7. Kostović I, Kostović-Srzić M, Benjak M, Jovanov-Milošević N, Radoš M. Developmental dynamics of radial vulnerability in the cerebral compartments in preterm infants and neonates. *Front Neurol.* 2014;5:139.
8. Nieuwenhuys RVJ, van Huijzen C. The human central nervous system. Fourth ed: Springer-Verlang 2008.
9. Kostović I, Sedmak G, Vukšić M, Judaš M. The relevance of human fetal subplate zone for developmental neuropathology of neuronal migration disorders and cortical dysplasia. *CNS Neurosci Ther.* 2015;21(2):74-82.
10. Kostović I, Judaš M, Radoš M, Hrabac P. Laminar organization of the human fetal cerebrum revealed by histochemical markers and magnetic resonance imaging. *Cereb Cortex.* 2002;12(5):536-544.
11. Kostović I, Jovanović-Milošević N, Kostović-Srzić M, Petanjek Z. Development and structural plasticity of human brain. *Medicina* 2005;42(41):5-12.
12. Kostović I, Molliver ME. A new interpretation of the laminar development of cerebral cortex: Synaptogenesis in different layers of neopallum in the human fetus. *Anat Rec.* 1974;178:395.

13. Judaš M, Sedmak G, Pletikos M. Early history of subplate and interstitial neurons: from Theodor Meynert (1867) to the discovery of the subplate zone (1974). *J Anat.* 2010;217(4):344-367.
14. Kostović I, Jovanov-Milosević N. The development of cerebral connections during the first 20-45 weeks' gestation. *Semin Fetal Neonatal Med.* 2006;11(6):415-422.
15. Kostović I, Judaš M. Transient patterns of cortical lamination during prenatal life: do they have implications for treatment?. *Neurosci Biobehav Rev.* 2007;31(8):1157-1168.
16. Judaš M, Sedmak G, Kostović I. The significance of the subplate for evolution and developmental plasticity of the human brain. *Front Hum Neurosci.* 2013;7:423.
17. Pogledić I, I.Kostović I, Fallet-Bianco C, Adle-Biassette H, Gressens P, Verney C. Involvement of the subplate zone in preterm infants with periventricular white matter injury. *Brain Pathol.* 2014;24(2):128-141.
18. Kinney HC, Haynes RL, Xu G, et al. Neuron deficit in the white matter and subplate in periventricular leukomalacia. *Ann Neurol.* 2012;71(3):397-406.
19. Vasung L, Huang H, Jovanov-Milošević N, Pletikos M, Mori S, Kostović I. Development of axonal pathways in the human fetal fronto-limbic brain: histochemical characterization and diffusion tensor imaging. *J Anat.* 2010;217(4):400-417.
20. von Monakow C. *Gehirnpathologie.* Alfred Hölder; 1905. Wien.
21. Kostović I, Judaš M. Prolonged coexistence of transient and permanent circuitry elements in the developing cerebral cortex of fetuses and preterm infants. *Dev Med Child Neurol.* 2006;48(5):388-393.
22. Judaš M, Radoš M, Jovanov-Milosevic N, Hrabac P, Stern-Padovan R, Kostovic I. Structural, immunocytochemical, and mr imaging properties of periventricular crossroads of growing cortical pathways in preterm infants. *AJNR Am J Neuroradiol.* 2005;26(10):2671-2684.
23. Mathur A, Inder TE. Magnetic resonance imaging--insights into brain injury and outcomes in premature infants. *J Commun Disord.* 2009;42(4):248-255.
24. Larroque B, Ancel PY, Marret S et al. Neurodevelopmental disabilities and special care of 5-year-old children born before 33 weeks of gestation (the EPIPAGE study): a longitudinal cohort study. *Lancet.* 2008;371(9615):813-820.
25. Volpe JJ. *Neurology of the newborn.* 5th edn. Philadelphia: Elsevier; 2008.
26. Msall ME, Tremont MR. Measuring functional outcomes after prematurity: developmental impact of very low birth weight and extremely low birth weight status on childhood disability. *Ment Retard Dev Disabil Res Rev.* 2002;8(4):258-272.

27. Bracewell M, Marlow N. Patterns of motor disability in very preterm children. *Ment Retard Dev Disabil Res Rev*. 2002;8(4):241-248.
28. Marlow N, Wolke D, Bracewell MA, Samara M; EPICure Study Group. Neurologic and developmental disability at six years of age after extremely preterm birth. *N. Engl J Med*. 2005;352(1):9-19.
29. Iwata S, Nakamura T, Hizume E et al. Qualitative brain MRI at term and cognitive outcomes at 9 years after very preterm birth. *Pediatrics*. 2012;129(5):e1138-e1147.
30. Woodward LJ, Edgin JO, Thompson D, Inder TE. Object working memory deficits predicted by early brain injury and development in the preterm infant. *Brain*. 2005;128(11):2578-2587.
31. Woodward LJ, Clark CA, Bora S, Inder TE. Neonatal white matter abnormalities an important predictor of neurocognitive outcome for very preterm children. *PLoS One*. 2012;7(12):e51879.
32. Stoll BJ, Hansen NI, Bell EF et al. Neonatal outcomes of extremely preterm infants from the NICHD Neonatal Research Network. *Pediatrics*. 2010;126(3):443-456.
33. Horbar JD, Carpenter JH, Badger JG et al. Mortality and neonatal morbidity among infants 501 to 1500 grams from 2000 to 2009 *Pediatrics*. 2012;129(6):1019-1026.
34. Inder TE, Wells SJ, Mogridge NB, Spencer C, Volpe JJ. Defining the nature of the cerebral abnormalities in the premature infant: a qualitative magnetic resonance imaging study. *J Pediatr*. 2003;143(2):171-179.
35. Hintz SR, Barnes PD, Bulas D et al. Neuroimaging and neurodevelopmental outcome in extremely preterm infants. *Pediatrics*. 2015;135(1):e32-e42.
36. Woodward LJ, Anderson P, Austin NC, Howard K, Inder TE. Neonatal MRI to predict neurodevelopmental outcomes in preterm infants. *N Engl J Med*. 2006;355(7):685-694.
37. Laptook AR, O'Shea TM, Shankaran S, Bhaskar B. NICHD Neonatal Network. Adverse neurodevelopmental outcomes among extremely low birth weight infants with a normal head ultrasound: prevalence and antecedents. *Pediatrics*. 2005;115(3):673-680.
38. Romero-Guzman GJ, Lopez-Munoz F. Prevalence and risk factors for periventricular leukomalacia in preterm infants. A systematic review. *Rev Neurol*. 2017;65(2):57-62.
39. Volpe JJ. *Neurology of the newborn*. 5th edn. Philadelphia:2008.
40. Volpe JJ. Brain injury in premature infants: a complex amalgam of destructive and developmental disturbances. *Lancet Neurol*. 2009;8(1):110-124.
41. Banker BQ, Larroche JC. Periventricular leukomalacia of infancy. A form of neonatal anoxic encephalopathy. *Arch Neurol*. 1962;7:386-410.

42. Khwaja O, Volpe JJ. Pathogenesis of cerebral white matter injury of prematurity. *Arch Dis Child Fetal Neonatal Ed.* 2008;93(2):F153-F161.
43. Rorke LB. Anatomical features of the developing brain implicated in pathogenesis of hypoxic-ischemic injury. *Brain Pathol.* 1992;2(3):211-221.
44. Zupan V, Gonzalez P, Lacaze-Masmonteilet T et al. Periventricular leukomalacia: risk factors revisited. *Dev Med Child Neurol.* 1996;38(12):1061-1067.
45. Kapitanović Vidak H, Catela Ivković T, Jokić M, Spaventi R, Kapitanović S. The association between proinflammatory cytokine polymorphisms and cerebral palsy in very preterm infants. *Cytokine.* 2012;58(1):57-64.
46. Volpe JJ. Cerebral white matter injury of the premature infant-more common than you think. *Pediatrics.* 2003;112(1 Pt 1):176-180.
47. Inder TE, Warfield SK, Wang H, Hüppi PS, Volpe JJ. Abnormal cerebral structure is present at term in premature infants. *Pediatrics.* 2005;115(2):286-294.
48. de Vries LS, Eken P, Dubowitz LM. The spectrum of leukomalacia using cranial ultrasound. *Behav Brain Res.* 1992;49(1):1-6.
49. Inder TE, Anderson NI, Spencer C, Wells S, Volpe JJ. White matter injury in the premature infant: a comparison between serial cranial sonographic and MR findings at term. *AJNR Am J Neuroradiol.* 2003;24(5):805-809.
50. Ment LR, Bada HS, Barnes P et al. Practice parameter: neuroimaging of the neonate: report of the Quality Standards Subcommittee of the American Academy of Neurology and the Practice Committee of the Child Neurology Society. *Neurology.* 2002;58(12):1726-1738.
51. O'Shea TM, Kuban KC, Allred EN et al. Neonatal cranial ultrasound lesions and developmental delays at 2 years of age among extremely low gestational age children. *Pediatrics.* 2008;122(3):e662-e669.
52. de Vries LS, van Haastert IC, Benders MJ, Groenendaal F. Myth: Cerebral palsy cannot be predicted by neonatal brain imaging. *Semin Fetal Neonatal Med.* 2011;16(5):279-287.
53. Payne AH, Hintz SR, Hibbs AM et al. Neurodevelopmental outcomes of extremely low-gestational-age neonates with low-grade periventricular-intraventricular hemorrhage. *JAMA Pediatr.* 2013;167(5):451-459.
54. Ancel PY, Livinec F, Larroque B et al. Cerebral palsy among very preterm children in relation to gestational age and neonatal ultrasound abnormalities: the EPIPAGE cohort study. *Pediatrics.* 2006;117(3):828-835.
55. Maalouf EF, Duggan PJ, Counsell SJ et al. Comparison of findings on cranial ultrasound and magnetic resonance imaging in preterm infants. *Pediatrics.* 2001;107(4):719-727.

56. Plaisier A, Govaert P, Lequin MH, Dudink J. Optimal timing of cerebral MRI in preterm infants to predict long-term neurodevelopmental outcome: a systematic review. *AJNR Am J Neuroradiol.* 2014;35(5):841-847.
57. Ajayi-Obe M, Saeed N, Cowan FM, Rutherford MA, Edwards AD. Reduced development of cerebral cortex in extremely preterm infants. *Lancet.* 2000;356(9236):1162-1163.
58. de Vries LS, Benders MJ, Groenendaal F. Progress in Neonatal Neurology with a Focus on Neuroimaging in the Preterm Infant. *Neuropediatrics.* 2015;46(4):234-241.
59. Inder TE, Huppi PS, Zientara GP et al. Early detection of periventricular leukomalacia by diffusion-weighted magnetic resonance imaging techniques. *J Pediatr.* 1999;134(5):631-634.
60. Nosarti C, Rushe TM, Woodruff PW, Stewart AL, Rifkin L, Murray RM. Corpus callosum size and very preterm birth: relationship to neuropsychological outcome. *Brain.* 2004;127(Pt 9):2080-2089.
61. Mürner-Lavanchy IM, Kidokoro H, Thompson DK et al. Thirteen-Year Outcomes in Very Preterm Children Associated with Diffuse Excessive High Signal Intensity on Neonatal Magnetic Resonance Imaging. *J Pediatr.* 2019;206:66-71.
62. Kidokoro H, Anderson PJ, Doyle LW, Neil JJ, Inder TE. High signal intensity on T2-weighted MR imaging at term-equivalent age in preterm infants does not predict 2-year neurodevelopmental outcomes. *AJNR Am J Neuroradiol.* 2011;32(11):2005-2010.
63. Fogtman EP, Plomgaard AM, Greisen G, Gluud C. Prognostic accuracy of electroencephalograms in preterm Infants: A systematic review. *Pediatrics.* 2017;139(2):e20161951.
64. Hellström-Westas L, Rosén I. Electroencephalography and brain damage in preterm infants. *Early Hum Dev.* 2005;81(3):255-261.
65. Hayakawa F, A. Okumura, T. Kato, K. Kuno, K. Watanabe: Determination of timing of brain injury in preterm infants with periventricular leukomalacia with serial neonatal electroencephalography. *Pediatrics.* 1999;104(5 Pt 1):1077-1081.
66. Kidokoro, Okumura A, Hayakawa F et al. Chronologic changes in neonatal EEG findings in periventricular leukomalacia. *Pediatrics.* 2009;124(3):e468-e475.
67. Okumura A, Hayakawa F, Kato T, Kuno K, Watanabe K. Developmental outcome and types of chronic-stage EEG abnormalities in preterm infants. *Dev Med Child Neurol.* 2002;44(11):729-734.
68. Marret SI, Parain D, Jeannot E, Eurin D, Fessard C. Positive rolandic sharp waves in the EEG of the premature newborn: a five year prospective study. *Arch Dis Child.* 1992 ;67(7):948-51.

69. Novotny EJ Jr, Tharp BR, Coen RW, Bejar R, Enzmann D, Vauche YE. Positive rolandic sharp waves in the EEG of the premature infant. *Neurology*. 1987;37(9):1481-1486.
70. Toet MC, van der Meij W, de Vries LS, Uiterwaal CS, van Huffelen KC. Comparison between simultaneously recorded amplitude integrated electroencephalogram (cerebral function monitor) and standard electroencephalogram in neonates. *Pediatrics*. 2002;109(5):772-779.
71. Shany E, Berger I. Neonatal electroencephalography: review of a practical approach. *J Child Neurol*. 2011;26(3):341-355.
72. Einspieler C, Prechtl HFR, Bos AF, Ferrari F, Cioni G. *Prechtl's Method on the Qualitative Assessment of General Movements in Preterm, Term and Young Infants*. London: Mac Keith Press, 2008.
73. Mejaški-Bošnjak V. Rani neurološki razvoj djeteta. *Paediatr Croat* 2008;52:36-42.
74. Hadders-Algra M. Neural substrate and clinical significance of general movements: an update. *Dev Med Child Neurol*. 2018;60(1):39-46.
75. Hadders-Algra M. The neuromotor examination of the preschool child and its prognostic significance. *Ment Retard Dev Disabil Res Rev*. 2005;11(3):180-188.
76. Hadders-Algra M, Heineman KR, Bos AF, Middelburg KJ. The assessment of minor neurological dysfunction in infancy using the Touwen Infant Neurological Examination: strengths and limitations. *Dev Med Child Neurol*. 2010;52(1):87-92.
77. Mejaški-Bošnjak V, Đaković I. Europska klasifikacija cerebralne paralize (Surveillance of Cerebral Palsy in Europe). *Pediatr Croat* 2013;57:93-97.
78. Himmelmann K, Horber V, De La Cruz J et al. MRI classification system (MRICS) for children with cerebral palsy: development, reliability, and recommendations. *Dev Med Child Neurol*. 2017;59(1):57-64.
79. Fisher RS, Acevedo C, Arzimanoglou A et al. ILAE official report: a practical clinical definition of epilepsy. *Epilepsia*. 2014;55(4):475-482.
80. Ekici B, Aydın N, Aydın K, Çalışkan M, Eraslan E, Özmen M. Epilepsy in children with periventricular leukomalacia. *Clin Neurol Neurosurg*. 2013;115(10):2046-2048.
81. Bassan H, Bental Y, Shany E et al. Neonatal seizures: dilemmas in workup and management. *Pediatr Neurol*. 2008;38(6):415-421.
82. Spagnoli C, Falsaperla R, Deolmi M et al. Symptomatic seizures in preterm newborns: a review on clinical features and prognosis. *Ital J Pediatr*. 2018;44:115.



83. Vesoulis ZA, Inder TE, Woodward LJ, Buse B, Vavasseur C, Mathur AM. Early electrographic seizures, brain injury, and neurodevelopmental risk in the very preterm infant. *Pediatr Res.* 2014;75(4):564-569.
84. Glass HC, Bonifacio SL, Sullivan J et al. Magnetic resonance imaging and ultrasound injury in preterm infants with seizures. *J Child Neurol.* 2009;24(9):1105-1111.
85. Kohelet D, Shochat R, Lusky A, Reichman B. Israel Neonatal Network: Risk factors for seizures in very low birthweight infants with periventricular leukomalacia. *J Child Neurol.* 2006;21(11):965-970.
86. Sellier E, Uldall P, Calado E et al. Epilepsy and cerebral palsy: characteristics and trends in children born in 1976-1998 *Eur J Paediatr Neurol.* 2012;16(1):48-55.
87. Mejaški-Bošnjak V, Đaković I, Lujić L, Đuranović V, Bošnjak-Nadž K, Delin S, Čokolić Petrović D, Pejić-Roško S. Zastupljenost i obilježja epilepsije u djece s cerebralnom paralizom. *Neurologia Croatica.* 2016;65(3):17-18.
88. Leviton A, Kuban K, Paneth N. Intraventricular haemorrhage grading scheme: time to abandon? *Acta Paediatr.* 2007;96(9):1254-1256.
89. Stockard-Pope JE, Werner SS, Bickford RG. *Atlas of Neonatal Electroencephalography.* 2nd ed. New York: Raven Press; 1992
90. Holmes GL, Lombroso T. Prognostic value of background patterns in the neonatal E-EG. *J Clin Neurophysiol.* 1993;10(3):323-352.
91. Pisani F, Leali L, Parmigiani S et al. Neonatal seizures in preterm infants: clinical outcome and relationship with subsequent epilepsy. *J Matern Fetal Neonatal Med.* 2004;16:51-53.
92. Song J, Xu F, Wang L et al. Early amplitude-integrated electroencephalography predicts brain injury and neurological outcome in very preterm infants. *Sci Rep.* 2015;5:13810.
93. Watanabe K, Hayakawa F, Okumura A. Neonatal EEG: a powerful tool in the assessment of brain damage in preterm infants. *Brain Dev.* 1999;21(6):361-372.
94. Kelemen A, Barsi P, Gyorsok Z, Sarac J, Szucs A, Halász P. Thalamic lesion and epilepsy with generalized seizures, ESES and spike-wave paroxysms--report of three cases. *Seizure.* 2006;15(6):454-458.
95. Vuong J, Devergnas A. The role of the basal ganglia in the control of seizure. *J Neural Transm (Vienna).* 2018;125(3):531-545.
96. Kline-Fath BM, Horn PS, Yuan W et al. Conventional MRI scan and DTI imaging show more severe brain injury in neonates with hypoxic-ischemic encephalopathy and seizures. *Early Hum Dev.* 2018;122:8-14.

97. Pittet MP, Vasung L, Huppi PS, Merlini L. Newborns and preterm infants at term equivalent age: A semi-quantitative assessment of cerebral maturity. *Neuroimage Clin.* 2019;24:102014.
98. Milos RI, Jovanov-Milošević N, Mitter C et al. Developmental dynamics of the periventricular parietal crossroads of growing cortical pathways in the fetal brain – In vivo fetal MRI with histological correlation. *Neuroimage.* 2020;210:116553
99. Hirvonen M, Ojala R, Korhonen P et al. The incidence and risk factors of epilepsy in children born preterm: A nationwide register study. *Epilepsy Res.* 2017;138:32-38.
100. Humphreys P, Deonandan R, Whiting S et al. Factors associated with epilepsy in children with periventricular leukomalacia. *J Child Neurol.* 2007;22(5):598-605.

## 11. ŽIVOTOPIS

Branka Bunoza rođena je 6. rujna 1976. godine u Ljubuškom. Na Medicinskom fakultetu Sveučilišta u Zagrebu diplomirala je 2001. godine. Specijalizaciju pedijatrije završila je 2008. godine polaganjem specijalističkog ispita u Kliničkom bolničkom centru Zagreb. Od 2008. godine zaposlena je kao specijalist pedijatar u Zavodu za dječju neurologiju Klinike za pedijatriju Kliničkog bolničkog centra Zagreb. Godine 2014. položila je ispit iz pedijatrijske neurologije. Pod mentorstvom prof. dr. sc. Nine Barišić upisuje poslijediplomski doktorski studij Biomedicina i zdravstvo na Medicinskom fakultetu Sveučilišta u Zagrebu i izrađuje doktorsku disertaciju naziva „Evolucija žarišnih epileptiformnih izbijanja u elektroencefalogramu nedonoščadi s oštećenjem bijele tvari“, koja je službeno prihvaćena kao tema disertacije 2014. godine. Vanjski je suradnik u nastavi na Katedri za pedijatriju Medicinskog fakulteta Sveučilišta u Zagrebu i na predmetu Temelji liječničkog umijeća. Članica je Hrvatske liječničke komore, Hrvatskog društva za dječju neurologiju, Hrvatskog liječničkog zbora. Predaje na poslijediplomskom studiju Pedijatrija. Kao autor ili suautor publicirala je nekoliko znanstvenih i stručnih radova te aktivno sudjelovala na brojnim domaćim i međunarodnim skupovima.