

# Liječenje i dijagnostika neimunoloških anemija ploda

---

Markulin, Iva

Master's thesis / Diplomski rad

2020

Degree Grantor / Ustanova koja je dodijelila akademski / stručni stupanj: **University of Zagreb, School of Medicine / Sveučilište u Zagrebu, Medicinski fakultet**

Permanent link / Trajna poveznica: <https://um.nsk.hr/um:nbn:hr:105:436168>

Rights / Prava: [In copyright](#)/[Zaštićeno autorskim pravom.](#)

Download date / Datum preuzimanja: **2024-07-14**



Repository / Repozitorij:

[Dr Med - University of Zagreb School of Medicine Digital Repository](#)



**SVEUČILIŠTE U ZAGREBU**

**MEDICINSKI FAKULTET**

**Iva Markulin**

**Liječenje i dijagnostika neimunoloških anemija  
ploda**

**DIPLOMSKI RAD**



**Zagreb, 2020.**

Ovaj diplomski rad izrađen je na Klinici za ginekologiju i porodništvo Kliničke bolnice „Sveti Duh“ pod vodstvom prof. dr. sc. Berivoja Miškovića i predan je na ocjenu u akademskoj godini 2019./2020.

## **POPIS I OBJAŠNJENJE KRATICA**

**CMV** (eng. Cytomegalovirus) - Citomegalovirus

**CTG** (eng. Cardiotocography) - Kardiotokografija

**CTR** (eng. Cardiothoracic ratio) - Kardiorakalni omjer

**DBA** (eng. Diamond-Blackfan anemia) - Diamond-Blackfan anemija

**DIK** (eng. Disseminated intravascular coagulation) - Diseminirana intravaskularna koagulacija

**DNA** (eng. Deoxyribonucleic acid) - Deoksiribonukleinska kiselina

**FA** (eng. Fetal anemia) - Fetalna anemija

**FMK** (eng. Fetomaternal hemorrhage) - Fetomaternalno krvarenje

**HSV** (eng. Herpes simplex virus) - Herpes simpleks virusi

**IHUV** (eng. Intrahepatic umbilical vein) - Intrahepatalna umbilikalna vena

**IPT** (eng. Intraperitoneal transfusion) - Intraperitonealna transfuzija

**IUT** (eng. Intrauterine transfusion) - Intrauterina transfuzija

**IVT** (eng. Intravascular transfusion) - Intravaskularna transfuzija

**MBTS** (eng. Twin-to-twin transfusion syndrome) - Međublizanački transfuzijski sindrom

**MC** (eng. Monochorionic) - Monokorionski

**MCA-PSV** (eng. Middle cerebral artery - peak systolic velocity) – Doplersko mjerenje vršnih sistoličkih brzina u središnjoj moždanoj arteriji

**MoM** (eng. Multiple of Median) - Višekratnik medijana

**NFA** (eng. Nonimmune fetal anemia) - Neimunološka fetalna anemija

**NIHF** (eng. Nonimmune hydrops fetalis) - Neimunološki fetalni hidrops

**PCR** (eng. Polymerase chain reaction) - Lančana reakcija polimeraze

**SCT** (eng. Sacrococcygeal teratoma) - Sakrokokcigealni teratom

**SD** (eng. Standard deviation) - Standardna devijacija

**TAPS** (eng. Twin anemia-polycythemia sequence) - Sindrom blizanačke anemije i policitemije

**UZV** (eng. Ultrasound) - Ultrazvuk

# SADRŽAJ

1. UVOD .....	1
1.1. Imunološke fetalne anemije .....	1
1.2. Neimunološke fetalne anemije .....	2
2. INFEKTIVNI UZROČNICI NEIMUNOLOŠKIH FETALNIH ANEMIJA .....	2
2.1. Infekcija parvovirusom B-19 .....	2
2.2. Ostali infektivni uzročnici neimunoloških fetalnih anemija .....	4
3. TUMORI KAO UZROCI NEIMUNOLOŠKIH FETALNIH ANEMIJA .....	6
3.1. Placentarni korioangiomi .....	6
3.2. Sakrokokcigealni teratom .....	7
3.3. Hepatalni hemangiomi .....	8
4. ANEMIJE U BLIZANAČKIM TRUDNOĆAMA – TAPS .....	8
5. NASLJEDNE BOLESTI KAO UZROK NEIMUNOLOŠKIH FETALNIH ANEMIJA .....	11
5.1. $\alpha$ -talasemija .....	11
5.2. Diamond – Blackfan anemija .....	13
5.3. Lizosomske bolesti nakupljanja .....	13
6. FETALNI HIDROPS .....	14
6.1. Idiopatski fetalni hidrops .....	17
6.2. Rekurentni fetalni hidrops .....	17
7. AKUTNI UZROCI NEIMUNOLOŠKIH FETALNIH ANEMIJA .....	17
7.1. Fetomaternalno krvarenje .....	17
7.2. Vasa previa ili predležće fetalne krvne žile .....	20
8. DIJAGNOSTIKA NEIMUNOLOŠKIH FETALNIH ANEMIJA .....	22
8.1. Ultrazvuk .....	22
8.2. Amniocenteza .....	23
8.3. Kordocenteza .....	23
8.4. Doplerska mjerenja vršnih sistoličkih brzina u središnjoj moždanoj arteriji – MCA PSV .....	25
8.4.1 Postupak izvođenja .....	25
9. LIJEČENJE NEIMUNOLOŠKIH FETALNIH ANEMIJA INTRAUTERINIM TRANSFUZIJAMA .....	27
9.1. Intravaskularna intrauterina transfuzija .....	27
9.2. Intraperitonealna transfuzija .....	28
9.3. Priprema krvi .....	29
9.4. Volumen krvi za intrauterinu tranfuziju .....	29
9.5. Tehnika izvođenja intravaskularne intrauterine transfuzije .....	30

9.6. Intrauterina transfuzija u blizanačkim trudnoćama .....	33
9.7. Intrauterina transfuzija u slučajevima fetalnog hidropsa .....	33
9.8. Posttransfuzijski monitoring i planiranje iduće transfuzije.....	34
9.9. Planiranje porođaja.....	35
9.10. Komplikacije intrauterine transfuzije .....	35
10. LASERSKA ABLACIJA VASKULARNIH ANASTOMOZI .....	37
11. ISHODI TRUDNOĆA NAKON NEIMUNOLOŠKIH FETALNIH ANEMIJA, INTRAUTERINIH TRANSFUZIJA I DUGOROČNO PRAĆENJE DJECE .....	37
12. ZAHVALE .....	40
13. LITERATURA .....	41
14. ŽIVOTOPIS .....	54

## SAŽETAK

### LIJEČENJE I DIJAGNOSTIKA NEIMUNOLOŠKIH ANEMIJA PLODA

**Iva Markulin**

Fetalne anemije (FA) rijetke su bolesti u trudnoći, a dijele se u dvije velike skupine: imunološke i neimunološke. Neimunološke fetalne anemije (NFA) izrazito su heterogena skupina FA s različitim etiopatogenezom. S obzirom na uvedenu Rh-profilaksu, poprimaju sve veći značaj u kliničkoj praksi iako im je učestalost ostala nepromijenjena. Zajedničko obilježje svih NFA je izostanak specifičnih protutijela majke na antigene fetalnih eritrocita. NFA mogu nastati stupnjevito kao posljedica kroničnih bolesti ili akutno, uslijed krvarenja u fetoplacentnoj cirkulaciji. Među najčešće uzroke kroničnih NFA ubrajaju se infekcije, anemije u blizanačkim trudnoćama, tumori posteljice ili tumori fetusa i nasljedne bolesti, poput nasljednih anemija i urođenih greški metabolizma. Fetomaternalno krvarenje (FMK) i prsnuće predležućih fetalnih krvnih žila, tzv. vasa previa, uzrokuju akutnu FA i dekompenzaciju kardiovaskularnog sustava. U nekim slučajevima etiologija NFA ostaje nepoznata unatoč detaljno provedenoj dijagnostici. Fetalni hidrops krajnji je stadij FA i najčešće označava zakašniju dijagnozu i lošiju prognozu. Dijagnostički postupci kod NFA su mnogobrojni i određuje ih sam uzročnik. „Zlatni standard“ u dijagnostičkoj obradi NFA je mjerenje vršnih sistoličkih brzina u središnjoj moždanoj arteriji (MCA-PSV) doplerom u boji, čime je potreba za invazivnim zahvatima smanjena za 70%. Kordocenteza je danas isključivo vezana uz postupak intrauterinih transfuzija (IUT). S obzirom na različitu etiopatogenezu, dostupni su i različite metode liječenja NFA. Akutne anemije zbrinjavaju se kirurški, odnosno hitnim carskim rezom, a u liječenju kroničnih NFA najčešće se primjenjuju IUT. One su zahtjevna, ali učinkovita i sigurna metoda liječenja većine NFA uz koju je fetalna smrtnost zbog FA pala ispod 10%. Uz IUT, za liječenje sindroma blizanačke anemije i policitemije (TAPS) primjenjuje se i laserska ablacija vaskularnih anastomozi, koja je ujedno i terapija međublizanačkog transfuzijskog sindroma (MBTS). Nedovoljan je broj studija koje su dugoročno pratile neurološki razvoj djece nakon NFA, međutim prema većini provedenih studija, samo malen postotak djece liječen IUT zbog fetalne anemije ima neki stupanj neuromotornog deficita.

**Ključne riječi:** neimunološke fetalne anemije, etiologija neimunoloških fetalnih anemija, dijagnostika fetalnih anemija, intrauterina transfuzija, komplikacije intrauterinih transfuzija, ishodi trudnoća

## **SUMMARY**

### **TREATMENT AND DIAGNOSIS OF NON-IMMUNE FETAL ANEMIA**

**Iva Markulin**

Fetal anemias (FA) are rare diseases in pregnancy and are divided into two major categories: immune and non-immune. Non-immune fetal anemias (NFA) are an extremely heterogeneous group of FAs with different etiopathogenesis. Due to the introduced Rh-prophylaxis, they are becoming important in clinical practice, although their frequency has remained unchanged. A common feature of all NFAs is the absence of specific maternal antibodies to fetal erythrocyte antigens. NFAs can occur gradually as a consequence of chronic diseases or acutely, due to bleeding in the fetoplacental circulation. The most common causes of chronic NFA include infections, anemia in twin pregnancies, placental or fetal tumors, and inherited diseases, such as hereditary anemias and congenital metabolic errors. Fetomaternal hemorrhage (FMH) and rupture of the previa fetal blood vessels, the so-called vasa previa, cause acute FA and decompensation of the cardiovascular system. In some cases, the etiology of NFA remains unknown despite detailed diagnostics. Fetal hydrops is the final stage of FA and most commonly indicates delayed diagnosis and worse prognosis. Diagnostic procedures in NFA are numerous and are determined by the causative agent. The "gold standard" in NFA diagnostic processing is the measurement of peak systolic velocities in the middle cerebral artery (MCA-PSV) by color Doppler, thus reducing the need for invasive procedures by 70%. Cordocentesis today is exclusively related to the intrauterine transfusion (IUT) procedure. Due to different etiopathogenesis, different methods of NFA treatment are also available. Acute anemias are treated surgically or by emergency cesarean section, and IUTs are most often used in the treatment of chronic NFA. They are a demanding but effective and safe method of treating most NFA with which fetal mortality due to FA has fallen below 10%. Laser ablation of vascular anastomoses is the method of choice in the treatment of NFA arising as a complication of monochorionic (MC) twin pregnancies, e.g., twin-to-twin transfusion syndrome (TTTS) or twin anemia and polycythemia (TAPS). In addition to IUT, laser ablation of vascular anastomoses is also used to treat the twin anemia polycythemia sequence (TAPS) (TAPS). Nevertheless, it is the treatment of twin-to-twin transfusion syndrome. There are insufficient studies that have long-term followed the neurological development of children after NFA, however according to most studies conducted, only a small percentage of children treated with IUT due to fetal anemia have some degree of neuromotor deficit.

**Keywords:** non-immune fetal anemias, etiology of non-immune fetal anemias, diagnosis of fetal anemias, intrauterine transfusion, complications of intrauterine transfusions, pregnancy outcomes



## 1.UVOD

Fetalne anemije (FA) su rijetke bolesti u trudnoći, vrlo različite etiopatogeneze. FA se prema etiopatogenezi u osnovi dijele na dvije skupine: imunološke i neimunološke. Imunološke FA nastaju zbog nazočnosti specifičnih majčinih antitijela u fetalnom krvotoku i posljedičnog razaranja fetalnih eritrocita. U ovom radu prikazat ćemo neimunološke fetalne anemije (NFA) koje su izrazito heterogena skupina što podrazumijeva različite etiološke čimbenike i različitu patogenezu bolesti. Najčešće imaju kronični tijek, ali se mogu prezentirati i u akutnoj formi. Postoji nekoliko tipova NFA čije je zajedničko obilježje postepen razvoj bolesti. To su infekcije parvo B-19 virusom i neki drugi upalni uzročnici, tumori posteljice i tumori fetusa, nasljedne bolesti kao što su  $\alpha$ -talasemija i nasljedne bolesti metabolizma, te anemije u blizanačkim trudnoćama.

Temeljno obilježje druge skupine NFA je akutno krvarenje u fetoplacentnoj cirkulaciji, koje se manifestira kao fetomaternalno krvarenje (FMK) ili krvarenje zbog predležćih krvnih žila, tzv. vasa previa. Dijagnostički postupci kod kroničnih NFA su različiti i determinira ih sam uzročnik bolesti. Akutne fetalne anemije iziskuju trenutačnu kliničku dijagnozu kako bi se izbjegla fetalna smrt za vrijeme trudnoće ili tijekom porođaja. Kronične fetalne neimunološke anemije se liječe intrauterinim transfuzijama (IUT), a akutne hitnim carskim rezom (1,2).

### 1.1. Imunološke fetalne anemije

Imunološke fetalne anemije su posljedica senzibilizacije i imunizacije majke na antigene fetalnih eritrocita koje ona ne posjeduje, a naslijeđeni su od oca. Antigeni se dijele na tzv. regularne, Rhesus antigene (D, C/c, E/e) i iregularne antigene. Najčešći antigeni koji dovode do imunizacije su Rhesus skupine, a među njima predvodi RhD antigen (3).

Od svih antigena RhD i Kell imaju najjaču imunogenost, dok su RhC i RhE slabije imunogeni. Stupanj aktivacije majčinog imunološkog odgovora ovisi o imunogenosti antigena i volumenu nepodudarnih eritrocita s kojima ona dolazi u kontakt, a kao praktični primjer može se navesti volumen fetomaternalnog krvarenja. U prvom kontaktu s Rh nepodudarnom krvlju stvaraju se IgM protutijela koja zbog svoje velike molekularne mase ne prelaze posteljičnu barijeru. Zatim slijedi stvaranje IgG klase protutijela koja prelaze posteljicu i uzrokuju hemolizu fetalnih eritrocita. Najčešći uzrok Rh-imunizacije je fetomaternalno krvarenje, a transfuzije krvi su uzrok aloimunizacije atipičnim, non-

RhD antigenima. Ostali mogući uzroci Rh imunizacije su pobačaji, invazivne procedure u prenatalnoj dijagnostici, abrupcija posteljice, itd. (4). Dijagnoza imunoloških FA se postavlja prema nalazima RhD statusa oca, titra majčinih specifičnih antitijela i određivanja RhD genotipa fetusa iz majčine krvi. Težina FA se određuje prema dinamici titra antitijela i vršnim brzinama protoka krvi u središnjoj moždanoj arteriji (MCA-PSV). Određivanje delta ekstinkcije bilirubina za procjenu težine FA je uglavnom napušteno.

## **1.2. Neimunološke fetalne anemije**

Posve su različiti uzročnici neimunoloških fetalnih anemija (NFA), a zajedničko obilježje svima je odsutnost protutijela na antigene fetalnih eritrocita u majčinoj cirkulaciji. Učestalost NFA je nepromijenjena s obzirom da nema profilakse kao kod RhD imunizacije. Različiti su uzroci NFA, a najčešći među njima su infekcije, akutno ili kronično fetomaternalno krvarenje (FMK), anemije u blizanačkim trudnoćama, placentni tumori (korioangiomi) ili tumori fetusa, a rijetko nasljedne bolesti, kao što su  $\alpha$ -talasemija i metaboličke bolesti (5).

NFA se razvijaju postepeno, kao posljedica kronične bolesti ili akutno, zbog prsnuća krvnih žila u uteroplacentnoj cirkulaciji, odnosno fetalnih krvnih žila na plodovim ovojima. Kronične fetalne anemije nastaju postupno uz razvoj kompenzatornih mehanizama, prvenstveno prilagodbom kardiovaskularnog sustava. Za razliku od kroničnih FA kod akutnog fetalnog krvarenja brzo se razvija hemoragijski šok, srčana dekompenzacija i smrt ploda.

## **2. INFEKTIVNI UZROČNICI NEIMUNOLOŠKIH FETALNIH ANEMIJA**

### **2.1. Infekcija parvovirusom B-19**

Parvovirus B19 je maleni, jednolančani DNA virus koji pripada porodici *Parvoviridae*. Prenosi se kapljičnim putem, sekretom respiratornog sustava. Rjeđi načini prijenosa su putem krvi i krvnih derivata i vertikalna transmisija. Najučestalija klinička manifestacija infekcije je peta osipna bolest - „*Erythema infectiosum*“ („slapped cheek syndrome“) (6,7).

Infekcija je najčešća u djetinjstvu, tijekom zimskog i ranog proljetnog perioda. Od 30 do 60% odraslih osoba u odrasloj dobi je seropozitivno (8,9). Prema nekim izvorima od 34 do 65% žena reproduktivne dobi nema imunitet na parvovirus B-19. Učestalost serokonverzije u trudnoći se kreće od 1% do 1.5% u endemskim periodima i do 13% za vrijeme epidemije (10).

Rizik vertikalne transmisije se kreće od 17 do 33%, a najveći je u trećem trimestru (11). Vertikalna transmisija u tom razdoblju trudnoće uglavnom prolazi bez posljedica. S druge strane, ako se infekcija dogodi ranije u trudnoći, posljedice mogu biti spontani pobačaj, nastanak fetalne anemije i hidropsa i fetalna smrt (12). Učestalost fetalnog hidropsa opada ukoliko se infekcija dogodi nakon 28. tjedna trudnoće (13).

Parvovirus B-19 ima afinitet prema stanicama koje se brzo dijele, pogotovo eritroidnim progenitorskim stanicama i fetalnim miocitima. Obje vrste stanica na staničnoj površini imaju P-antigen koji je virusni receptor. Zbog toga mogu nastati fetalna anemija, miokarditis i/ili neimunološki fetalni hidrops (NIHF). Virus nema teratogenih svojstava (12).

Nastanak fetalne anemije objašnjava se tropizmom virusa prema eritroidnim progenitorskim stanicama čime se onemogućuje njihovo sazrijevanje uz već postojeći kraći životni vijek eritrocita tog razvojnog razdoblja. Rizik je veći što infekcija nastupi ranije zbog intenzivnije hematopoeze u tom razdoblju i manje hematološke rezerve. Što je gestacijska dob veća, manji je rizik komplikacija zbog duljeg životnog vijeka eritrocita, većih koncentracija adultnog u odnosu na fetalni hemoglobin i manje intenzivne eritropoeze. Teška fetalna anemija, neimunološki fetalni hidrops i fetalna smrt nastaju ne samo kao posljedica infekcije eritroidnih progenitorskih stanica i miocita, nego i zbog nedovoljno razvijenog imunološkog sustava koji u tom razdoblju ne može kontrolirati i ograničiti infekciju (12,13).

Uz navedene komplikacije, infekcija parvovirusom B-19 može uzrokovati nastanak teške trombocitopenije. Ukoliko se radi o teškoj trombocitopeniji tijekom IUT može doći do iskrvarenja iz mjesta punkcije pupkovine (14).

Prema Endersu i suradnicima, hidrops najčešće nastaje ako se majka inficira od 13. do 20. tjedna trudnoće. Prosječni vremenski interval između infekcije majke i postavljanja dijagnoze hidropsa fetusa bio je 3 tjedna. Rizik fetalne smrti je najveći ukoliko je infekcija majke nastupila prije 20. tjedna trudnoće. U svim slučajevima teškog hidropsa, ukoliko nije učinjena IUT došlo je do smrtnog ishoda fetusa (8).

## 2.2. Ostali infektivni uzročnici neimunoloških fetalnih anemija

U rjeđe infektivne uzročnike NFA i neimunološkog fetalnog hidropsa ubrajaju se citomegalovirusna infekcija (CMV), toksoplazmoza, herpes simplex virusne infekcije, kongenitalni sifilis, ali i brojni drugi, rjeđi mikroorganizmi.

Citomegalovirusna infekcija uzrokuje 1 do 2% svih slučajeva neimunološkog fetalnog hidropsa (15). Fetalna CMV infekcija nastaje primarnom infekcijom trudnice ili uslijed reaktivacije latentne infekcije u trudnoći (16,17). Rizik vertikalne transmisije uslijed primarne infekcije trudnice kreće se oko 35%, ali gestacijska dob u kojoj je došlo do infekcije majke bitno pridonosi riziku prijenosa virusa i procjeni ishoda trudnoće (18). Nastanak anemije objašnjava se poremećajem eritropoeze uslijed diseminacije virusa u dominantne hematopoetske organe fetusa- jetru i slezenu. Također, virusom potaknuti miokarditis pridonosi srčanom zatajenju, kolapsu cirkulacije i nastanku hidropsa (17).

Uz znakove hidropsa, na ultrazvuku mogu biti prisutne intrakranijalne kalcifikacije, mikrocefalija i intrauterini zastoj rasta koji upućuju na kongenitalnu CMV infekciju (19).

Definitivna dijagnoza fetalne infekcije postavlja se detekcijom virusa u uzorku amnijske tekućine lančanom reakcijom polimeraze (PCR), što je moguće otprilike 6 tjedana nakon infekcije majke (20). Iako je gotovo 90% novorođenčadi s kongenitalnom CMV infekcijom asimptomatsko, njih 5 do 15% ima neki oblik senzoričkog poremećaja, najčešće teško oštećenje sluha. Preostalih 10% novorođenčadi s kongenitalnom CMV infekcijom mogu imati simptome već nakon rođenja, uz češću pojavnost neuroloških poremećaja, cerebralne paralize i poremećaja vida i sluha, različitog intenziteta (20). Dobar učinak u zbrinjavanju simptomatske novorođenčadi pokazao je ganciklovir reducirajući oštećenja sluha inducirana virusnom infekcijom (21).

Kongenitalna toksoplazmoza uzrokovana je široko rasprostranjenim parazitom *Toxoplasma gondii*. Isključivo akutna primarna infekcija trudnice, nakon inicijalne parazitemije i diseminacije po tijelu, može dovesti do transplacentarnog prijenosa i infekcije fetusa. Incidencija akutne primarne infekcije u trudnoći prema nekim podacima iznosi 0.2 na 1000 trudnica (22). Rizik vertikalne transmisije tijekom akutne infekcije kreće se između 30 i 40%, ali ovisi prvenstveno o gestacijskoj dobi, pri čemu je kod uznapredovale trudnoće veći rizik prijenosa (19). Infekcije nastale u trećem tromjesječju obično su blage i rijetko dovode do teških komplikacija. Nasuprot tome, infekcije u ranoj trudnoći mogu za

posljedicu imati nastanak anemije, hidropsa, korioretinitisa i hidrocefalusa, zatim zastoj u rastu ili fetalnu smrt (23). Točan mehanizam kojim infekcija ovim parazitom dovodi do nastanka fetalne anemije i fetalnog hidropsa nije u potpunosti jasan. Najčešći ultrazvučni nalazi u sklopu kongenitalne toksoplazmoze su intrakranijalne kalcifikacije, fetalni hidrops, hepatosplenomegalija, zadebljanje placente, hidrocefalus i fetalni zastoj rasta (22).

Na obdukcijском nalazu novorođenčeta preminulog od komplikacija kongenitalne toksoplazmoze i hidropsa pronađeni su između ostaloga i znakovi ekstramedularne hematopoeze, teškog miokarditisa i oštećenja endotelnih stanica (24). Dijagnoza fetalne infekcije se postavlja dokazivanjem uzročnika u uzroku amnijske tekućine, nakon provedenih seroloških testiranja majke. Dvije su mogućnosti prevencije kongenitalne toksoplazmoze. Primarna prevencija obuhvaća sve postupke kojima se izbjegava doticaj trudnice s uzročnikom, a sekundarnom prevencijom se u slučaju već uspostavljene primarne infekcije majke nastoji spriječiti vertikalna transmisija i infekcija fetusa. Iako noviji podaci ukazuju da do vertikalne transmisije dolazi u vrijeme majčine parazitemije, prije nego se uopće razvije njezin imunološki odgovor i proizvedu protutijela, ipak se preporuča započinjanje terapije streptomycinom čim se potvrdi njezina infekcija (25).

Iako rijetko, infekcije herpes simpleks virusima (HSV) 1 i 2 u trudnoći mogu dovesti do komplikacija kao što su pobačaj, NIHF, fetalni zastoj u rastu, prijevremeni porođaj ili fetalna smrt. 90% perinatalnih infekcija dogodi se za vrijeme porođaja, prolaskom kroz inficirani porođajni kanal ili u ranom postpartalnom razdoblju, a samo 10% infekcija prenatalno, transcervikalnim ili transplacentarnim prijenosom (26).

Sifilis je spolno prenosiva bolest čiji se porast u posljednje vrijeme bilježi u većini zemalja, a uzrokovan je bakterijom *Treponema pallidum*. Kongenitalni sifilis nastaje najčešće kao posljedica intrauterine infekcije, a rjeđe do infekcije dolazi prolaskom kroz inficirani porođajni kanal. Nathan i suradnici su opovrgnuli do tada zastupljeno mišljenje kako spirohete ne mogu prijeći transplacentarnu barijeru prije 20. tjedna gestacije i dokazali kako do fetalne infekcije može doći i u ranijim razdobljima trudnoće (27). Fetalna anemija i/ili fetalni hidrops uz majčino navođenje oslabljenih fetalnih pokreta mogu biti prva manifestacija infekcije treponemom (28). Kongenitalni sifilis se može podijeliti na rani i kasni. Fetalna anemija, trombocitopenija, hepatosplenomegalija i fetalni hidrops tipično se nalaze u ranoj fazi, a nastanak anemije najvjerojatnije je posljedica hemolitičkih procesa (29,30). Rano započinjanje antibiotske terapije majke, nakon što se dijagnoza potvrdi serološkim testovima, pokazalo se učinkovitim u sprječavanju vertikalne transmisije i u liječenju fetalnih infekcija, a penicilin primijenjen parenteralno terapija je izbora (29).

### **3. TUMORI KAO UZROCI NEIMUNOLOŠKIH FETALNIH ANEMIJA**

#### **3.1. Placentarni korioangiom**

Tumori posteljice se dijele na trofoblastične i netrofoblastične. Netrofoblastične novotvorine se javljaju češće i uvijek su benignog tijeka. U ovu se skupinu ubrajaju placentni korioangiomi i teratomi. Placentarni korioangiom je dobroćudni vaskularni tumor i najčešći tip posteljičnoga tumora. Tri su histološka podtipa tumora: kapilarni, ujedno i najčešći, celularni i degenerativni podtip (31,32).

Javlja se u 1% svih trudnoća. Korioangiomi su češći kod starijih trudnica i u prvim trudnoćama, te u trudnoćama koje su komplicirane hipertenzijom ili dijabetesom (33).

Tumori su u većini slučajeva locirani u blizini insercije pupkovine i prominiraju u amnijsku šupljinu. Do 10% placentarnih korioangioma je vidljivo makroskopski (34). Većina placentarnih korioangioma su mali tumori okruglog oblika, rijetko uočljivi ultrazvukom. Ne dovode do komplikacija za majku i/ili dijete (35). Tumori veći od 4-5 cm mogu se dijagnosticirati ultrazvukom i potencijalni su izvor komplikacija u trudnoći kao što su polihidramnija, prijevremeni porođaj, fetalna anemija, trombocitopenija, neimunološki fetalni hidrops, fetalni zastoj u rastu, fetalna smrt ili takozvani zrcalni sindrom majke (eng. Mirror sindrom) (34).

Uz navedene komplikacije koje može izazvati, placentni korioangiom može izazvati i fetalnu anemiju. Dvije su teorije nastanka FA u slučaju placentnog korioangioma. Jedna uključuje FMK, a druga mikroangiopatsku hemolitičku anemiju zbog destrukcije eritrocita i drugih krvnih stanica u krvnoj mreži tumora. Kao komplikacija povećanog fetoplacentarnog volumena krvi, venskog priljeva i smanjenog opterećenja nakon srčanog ciklusa (eng. afterload), postoji rizik razvoja kongestivnog srčanog zatajenja, hidropsa i smrti fetusa (33).

Uz ultrazvuk (UZV) za prikazivanje tumora i vaskularnih mreža u njemu, koristi se i dopler u boji. Dopler u boji se ne koristi samo za postavljanje dijagnoze već može biti koristan u procjeni stanja fetusa i ishoda trudnoće (33).

Ukoliko se komplikacije jave u terminskoj trudnoći, indiciran je porođaj. S druge strane, ukoliko se fetalna anemija razvije rano u trudnoći, indicirane su IUT i serijske amnioredukcije s obzirom da je

polihidramnij česta komplikacija korioangioma. Neki autori predlažu lasersku ablaciju vaskularnih shuntova ili injiciranje alkohola radi dokidanja vaskularnih shuntova (33,36).

Fetalni hidrops, osim za fetus, može predstavljati i komplikaciju za majku ako dođe do razvoja tzv. zrcalnog sindroma ili Mirror sindroma. Stanje je obilježeno pojavom teških edema, hipertenzijom, proteinurijom, albuminurijom, smetnjama vida, povišenim vrijednostima ureje i kreatinina, te oligurijom. Sindrom je uzrok povećanog mortaliteta fetusa i morbiditeta majke (33,37).

Cilj liječenja je pronaći uzrok fetalnog hidropsa i otkloniti ga. U većini slučajeva poboljšanjem stanja fetusa i smanjenjem hidropsa, poboljša se i stanje majke. Prema Braunu i suradnicima, simptomi majke su nestali vrlo brzo, u prosjeku za 8 do 9 dana, od uspješnog liječenja fetalnih simptoma ili dovršenja trudnoće (37).

### **3.2. Sakrokokcigealni teratom**

Uz tumore posteljice, i tumori fetusa mogu biti uzrokom neimunoloških anemija. Fetalni tumor koji se često vezuje uz nastanak NFA je sakrokokcigealni teratom (SCT) (5). Radi se o uglavnom benignom tumoru germinativnog podrijetla čija incidencija iznosi 1 na 27 000 novorođenčadi. Javlja se kao samostalna tvorba ili udružen sa srčanim, mišićno-koštanim, urogenitalnim i živčanim abnormalnostima (38).

Fetusi sa SCT-om pod povećanim su rizikom perinatalnih komplikacija. Zbog postojanja arteriovenskih shuntova mogu nastati kronična fetalna anemija i hidrops (39). Prema nekim autorima, SCT ponaša se kao arteriovenska fistula, dovodeći do srčanog zatajenja, placentomegalije i neimunološkog hidropsa (40). Slično kao i u slučajevima placentnih korioangioma, moguća je i hemoliza krvnih stanica u vaskularnoj mreži tumora.

S druge strane, rupturom tumora u maternici ili za vrijeme porođaja moguće je akutno fetalno iskrvarenje i nastanak akutne fetalne anemije. U trudnoćama s prethodno dijagnosticiranim SCT-om, naglo nastale promjene CTG zapisa i povišene vrijednosti MCA-PSV govore u prilog nastale anemije. Zbog akutnog fetalnog krvarenja indiciran je hitni carski rez (41).

Prenatalna se dijagnoza može postaviti ultrazvukom kojim se tumor prikazuje kao solidno-cistična masa sakralnoj regiji fetusa. Uz njega mogu biti prisutni polihidramnij i/ili znakovi hidropsa.

Doplerom u boji prikazuje se vaskularizacija tumora, a pomoću MCA-PSV procjenjuje se rizik i težina FA. Ovisno o udjelu solidne i cistične komponente i vaskularizaciji, moguće je procijeniti zrelost tumora i prognozu. Tumori veći od 7 cm, brzo rastući i dobro vaskularizirani tumori će s većom vjerojatnosti uzrokovati hemodinamske poremećaje (42).

Fetalne intervencije kod dijagnosticiranih sakrokokcigealnih teratoma obuhvaćaju simptomatske terapijske postupke i zahvate koji djeluju uzročno. Serijskim amnioredukcijama nastoji se spriječiti prijevremeni porođaj zbog distenzije maternice, a intrauterinim transfuzijama liječi se nastala fetalna anemija. Laserskom ablacijom, termokoagulacijom, embolizacijom i alkoholnom sklerozacijom moguće je dokinuti vaskularnu mrežu tumora, a razvojem fetalne kirurgije moguće je napraviti i potpunu resekciju tumora (43).

### **3.3. Hepatalni hemangiomi**

Tumori jetre čine od 1 do 5% svih novotvorina u perinatalnom razdoblju, a najčešći među njima su hepatalni hemangiomi (44). Radi se o dobroćudnim, vaskularnim tumorima, čiji brzi početni rast često prelazi u spontanu involuciju kasnije u djetinjstvu (45,46). Iako su hemangiomi jetre benigni tumori, mogu dovesti do brojnih komplikacija u fetalnom razdoblju, ovisno o njihovoj veličini, lokalizaciji i arterio-venskim shuntovima. Mali tumori uglavnom ostaju asimptomatski i slučajno se otkriju, dok su veći tumori češće uzrok komplikacija. Mehanizam nastanka kronične fetalne anemije uključuje hemolizu u vaskularnoj mreži tumora, a njegovom rupturom mogu nastati akutna anemija i hipovolemijski šok. Nije rijedak nalaz kongestivnog srčanog zatajenja, fetalnog hidropsa i teške trombocitopenije u sklopu hemangioma (45–47). Kasabach - Merrittov sindrom moguća je komplikacija hemangioma koja uključuje potrošnu koagulopatiju, tešku trombocitopeniju i mikroangiopatsku hemolitičku anemiju (45). Dijagnoza se postavlja ultrazvučnim nalazom solidno - cistične mase u jetri, a doplerom u boji se prikazuje povećan protok (48). Fetalna terapija velikih i kompliciranih tumora moguća je primjenom kortikosteroida direktno u pupkovinu ili indirektno, davanjem kortikosteroida majci. Također, opisani su slučajevi prenatalne primjene digitalisa, zbog stimulirajućeg učinka na miokard (45,49).

## **4. ANEMIJE U BLIZANAČKIM TRUDNOĆAMA – TAPS**

U posljednjih nekoliko desetljeća u porastu je učestalost blizanačkih trudnoća. Zbog toga je i učestalost komplikacija specifičnih za blizanačke trudnoće češća što iziskuje specifične načine liječenja. U usporedbi s jednoplodnim trudnoćama, izrazito su veći mortalitet i morbiditet. Među



blizanačkim trudnoćama, pod većim su rizikom lošijeg ishoda monokorionski (MC) blizanci u usporedbi s bikorionskima (50).

Monokorionski blizanci u odnosi na bikorionske mogu razviti specifične komplikacije kao što su međublizanački transfuzijski sindrom (MBTS), odnosno njegov blaži oblik, razvoj blizanačke anemije i policitemije (eng. TAPS- Twin-Anemia-Polycythemia Sequence). Na posteljicama monokorionskih blizanaca postoje različite vrste vaskularnih anastomozi, a dijele se na arterioarterijske (AA), venskovenske (VV) i arteriovenske (AV).

Prve dvije su površinske, omogućuju dvosmjernan optok krvi i ne uzrokuju MBTS. Osim toga, AA anastomoze imaju protektivni kompenzacijski učinak ukoliko dođe do neravnomjerne preraspodjele krvi. AV anastomoze su duboke (kapilarne) i kroz njih krv protječe samo u jednom smjeru. Ukoliko ih ima više u jednom smjeru ili zakažu kompenzacijski mehanizmi može doći do neravnomjerne raspodjele krvi od jednoga blizanca drugome (51).

U 10 do 30% monokorionskih trudnoća razvije se MBTS (52). Spada među najčešće i najteže komplikacije blizanačke trudnoće. Prema nekim procjenama od 15 do 17% perinatalnog mortaliteta otpada na njega (53). Zbog prisutnosti vaskularnih anastomozi i neravnomjernog tijeka krvi od davatelja do primatelja, dolazi također i do neravnomjerne raspodjele plodove vode. U davatelja, koji je anemičan i oliguričan, nastaje oligohidramnij („stuck twin“ fenomen). U primatelja se razvijaju polihidramnij i poliurija, a moguć razvoj srčanog zatajenja zbog volumnog preopterećenja i razvoja hidropsa (54–56).

Dijagnoza MBTS-a postavlja se na temelju različitih kriterija, a stupanj se određuje pomoću Quintero sistema (1-5) (56).

Gray i sur. opisali su promjene srčane funkcije u međublizanačkom transfuzijskom sindromu antenatalno (prije laserske ablacije) i postnatalno. U svih primatelja je antenatalno dokazan poremećaj desnostrane i lijevostrane sistoličke funkcije i abnormalan protok u ductusu venosusu, dok je u gotovo svih bila prisutna trikuspidalna regurgitacija (56).

Međublizanački transfuzijski sindrom je ozbiljna komplikacija blizanačke monokorionske trudnoće koja, ako nije liječena, može rezultirati perinatalnim mortalitetom između 70 i 100% (57). Terapijske amnioredukcije nekoć su bile glavna terapija MBTS-a. One olakšavaju simptome i produljuju trudnoću, a njihov nedostatak je što ne otklanjaju uzrok (56). Danas se uglavnom koristi fetoskopska laserska ablacija fetalnih vaskularnih komunikacija (58).

TAPS je komplikacija MC trudnoća, a nastaje zbog kronične fetofetalne transfuzije uslijed placentalne vaskularne anastomoze promjera manjeg od 1 mm i odsutnosti protektivnih AA anastomoza. Transfer krvi od jednoga blizanca drugome se zbog značajki anastomoza odvija sporije nego u razvijenom MBTS. Jedan od blizanaca razvija značajnu anemiju, a drugi policitemiju uz velike razlike u vrijednostima hemoglobina i jednaku količinu plodove vode (54). Dva su oblika TAPS-a: spontani i post-laserski. Smatra se da TAPS može nastati nakon terapije laserom zbog preostalih dubokih anastomoza manjih od 1 mm i bez pratećih površinskih, kompenzacijskih AA anastomozi (59). Spontani se češće otkrije u kasnom drugom ili trećem tromjesječju trudnoće, dok se MBTS razvije u ranom drugom tromjesječju (60).

Dijagnoza TAPS-a postavlja se na temelju doplerskih mjerenja vršnih sistoličkih brzina u središnjoj moždanoj arteriji. Doplerska mjerenja pokazuju veliku razliku brzina protoka tako da će kod donora izmjerene vrijednosti biti veće od 1.5, a u primatelja manje od 0.8 višekratnika medijana ili MoM vrijednosti (eng. MoM- Multiples of Median) (61). Osim doplerskih mjerenja, na temelju kojih se donose odluke o liječenju, postoje i drugi ultrazvučni nalazi koji su sugestivni za TAPS. Nizozemski autori ukazuju da je posteljica na strani donora hiperehogena i zadebljana (62). Blizancima se po rođenju određuju vrijednosti hemoglobina i razlika među njima, kao i broj retikulocita, uz detaljan pregled posteljice (63).

Ekspektativno vođenje trudnoća kompliciranih razvojem blizanačke anemije i policitemije povezano je s preživljenjem od 75%. Do 100%-tnog preživljenja mogu dovesti intrauterine transfuzije ili laserska ablacija produljujući trudnoću do postizanja fetalnih zrelosti (63).

Intrauterina smrt jednog od blizanaca još je jedna od mogućih komplikacija blizanačkih trudnoća, prvenstveno monokorionskih, a prema nekim podacima učestalost joj iznosi i do 25% među svim monokorionskim trudnoćama (64). Takav događaj stavlja preživjelog blizanca pod povišeni rizik razvoja multiorganskog oštećenja, fetalne smrti, a u slučaju preživljenja, i teških neuroloških oštećenja (65). Nakon smrti jednog blizanca, dolazi do naglog pada tlaka i otpora u njegovom krvnom optoku, pa zbog postojanja vaskularnih anastomozi, dolazi do akutnog fetalnog iskrvarenja preživjelog blizanca prelaskom krvi iz područja višeg u područje nižeg tlaka. To vodi u akutnu hipovolemiju i akutno nastalu anemiju preživjelog blizanca, praćenu hipoperfuzijom i hipoksijsko - ishemijskim oštećenjem brojnih organskih sustava, uključujući središnji živčani sustav (66).

Intrauterina smrt jednog blizanca u prvom tromjesječju najčešće ne ostavlja posljedice na drugi fetus jer vaskularne anastomoze još nisu razvijene ili nisu funkcionalne. Najveći rizik nosi intrauterina smrt jednog blizanca u kasnom drugom i trećem tromjesječju kada je potrebno donijeti odluku između daljnjeg praćenja takve trudnoće i intervencija (65,66). Prema Van Klinik i suradnicima učestalost neuroloških oštećenja iznosi oko 26%, a obuhvaća niz promjena od cistične periventrikularne leukomalacije, oštećenje bazalnih ganglija, talamusa i cerebralnog korteksa (67).

## **5. NASLJEDNE BOLESTI KAO UZROK NEIMUNOLOŠKIH FETALNIH ANEMIJA**

### **5.1. $\alpha$ -talasemija**

Hematološke bolesti koje mogu uzrokovati fetalne anemije načelno se mogu podijeliti u dvije skupine. U prvu spadaju anemije nastale zbog prekomjerne hemolize ili krvarenja, a u drugu anemije zbog smanjene produkcije crvenih krvnih stanica (68).

Eritrociti mogu biti podložniji hemolizi zbog strukturno promijenjenog hemoglobina ili zbog smanjene njegove ukupne količine, odnosno jednog od njegovih lanaca. Bolesti u kojima se to događa nazivaju se hemoglobinopatije.

Jedna od najpoznatijih hemoglobinopatija je talasemija. Najrasprostranjenija je u Jugoistočnoj Aziji, Bliskom Istoku, Indijskom potkontinentu, Africi i na Mediteranu (69). Kod nas se sporadično navodi u mediteranskom dijelu Hrvatske.

Struktura hemoglobina određena je genima na 11. (dominantno geni za  $\beta$  i  $\gamma$  lance) i 16. kromosomu (geni za  $\alpha$  lance). Uredno građeni hemoglobin sadržava četiri polipeptidna lanca uz molekulu hema sa željezom. U normalnom adultnom hemoglobinu nalaze se dominantno 2  $\alpha$  i 2  $\beta$  polipeptidna lanca. Za razliku od adultnog, fetalni hemoglobin sadržava 2  $\alpha$  i 2  $\gamma$  lanca (70).

Talasemije obuhvaćaju skupinu autosomno recesivnih nasljednih bolesti obilježenih smanjenom sintezom hemoglobina. Načelno se dijele u 2 skupine prema tome koji globinski lanci se smanjeno sintetiziraju ili ne sintetiziraju uopće. Prva skupina su  $\alpha$ -talasemije, ukoliko su zahvaćeni  $\alpha$ -globinski geni, a druga su  $\beta$ -talasemije, ako su zahvaćeni  $\beta$ -globinski geni (71).

$\alpha$ -talasemija je češća od  $\beta$ -talasemije i za razliku od nje može se manifestirati i u fetalnom razdoblju i u odraslih zbog toga što je  $\alpha$ -globinski polipeptidni lanac dio i fetalnog i adultnog hemoglobina (69).

Sinteza  $\alpha$ -globinskih lanaca određena je četirima genima na 16. kromosomu. U slučajevima  $\alpha$ -talasemije dolazi do delecije jednog ili više  $\alpha$ -globinskih gena zbog čega je njihova sinteza smanjena ili u potpunosti odsutna. Težina kliničke ovisi o tome koliko je gena zahvaćeno delecijom, tj. koliko je funkcionalnih gena preostalo sposobnih da sintetiziraju normalne  $\alpha$ -lanace. Varira od asimptomatskih oblika do oblika koji mogu biti letalni u fetalnom razdoblju (72).

Najteži i nerijetko letalni oblik  $\alpha$ -talasemije je  $\alpha$ -talasemija major ili Bartova bolest (homozigotna  $\alpha$ -talasemija). U tom obliku bolesti nema funkcionalnih  $\alpha$ -globinskih gena zbog toga što su svi zahvaćeni delecijom. U odsutnosti normalnih  $\alpha$ -lanaca stvara se nestabilni oblik hemoglobina, tzv. Bartov hemoglobin ( $\gamma 4$ ) koji ima visoki afinitet prema kisiku zbog čega ga ne otpušta u perifernim tkivima. Rezultat je teška i generalizirana hipoksija (73).

Zbog svega navedenog i nastanka hemolize u tim uvjetima, moguć je razvoj teške fetalne anemije, kongestivnog srčanog zatajenja, neimunološkog fetalnog hidropsa i fetalne smrti (73).

Ukoliko fetus preživi, uz moguće posljedice intrauterine hipoksije, preostaje i cjeloživotna ovisnost o transfuzijama krvi uz njezine komplikacije, kao što su preopterećenje organizma željezom ili opasnost od bolesti prenosivih krvlju (74).

Sumnja na  $\alpha$ -talasemiju se može postaviti na temelju anamneze i ultrazvučnog nalaza, a potvrditi DNA testiranjem. Uzorke za DNA testiranje moguće je dobiti iz plodove vode amniocentezom ili biopsijom korionskih resica (BKR) (75). Osim toga, dijagnozu je moguće postaviti pomoću cell-free DNA (cfDNA). Za razliku od navedenih, ona je neinvazivna metoda u kojoj se iz periferne krvi majke izdvaja slobodna fetalna DNA. Neinvazivna prenatalna dijagnostika široko se primjenjuje u dijagnostici kromosomskih abnormalnosti i monogeničkih bolesti, dok je dijagnostika autosomno recesivnih bolesti na taj način nešto zahtjevnija i kompliciranija (71,76). Ultrazvučni i doplerski nalazi su istovjetni kao i kod drugih uzroka neimunoloških fetalnih anemija, a uključuju povišene vrijednosti MCA-PSV, povećanu debljinu posteljice ( $>18\text{mm}$ ) i povećani kardio-torakalni omjer ( $\text{CTR}>0.5$ ) (75).

Preporučuju se genska savjetovanja u slučajevima obiteljske i/ili osobne anamneze  $\alpha$ -talasemije kako bi se na vrijeme otkrile mutacije koje za posljedicu mogu imati nastanak najtežih oblika bolesti (77).

## **5.2. Diamond – Blackfan anemija**

Diamond-Blackfan anemija (DBA) ili kongenitalna hipoplastična anemija rijetka je bolest obilježena aplazijom crvene krvne loze, a očituje se kao normokromna, makrocitna anemija (78). Razlikuju se sporadični i familijarni oblik bolesti koji se može nasljeđivati autosomno dominantno i autosomno recesivno. Indidencija iznosi 5 do 7 slučajeva na ukupno 1 000 000 porođaja, podjednako zahvaćajući oba spola (79,80). Klinička prezentacija može varirati od blagih oblika anemija do teških fetalnih anemija praćenih razvojem neimunološkog fetalnog hidropsa (79). 1/10 novorođenčadi je anemično nakon porođaja, a otprilike 40% ima pridruženu neku od fizičkih anomalija (80). Dijagnoza DBA postavlja se isključivanjem drugih poremećaja koštane srži i genetskim testiranjima, a liječenje uključuje kortikosteroidnu terapiju, transfuziju krvi i transplantaciju hematopoetskih matičnih stanica (81).

## **5.3. Lizosomske bolesti nakupljanja**

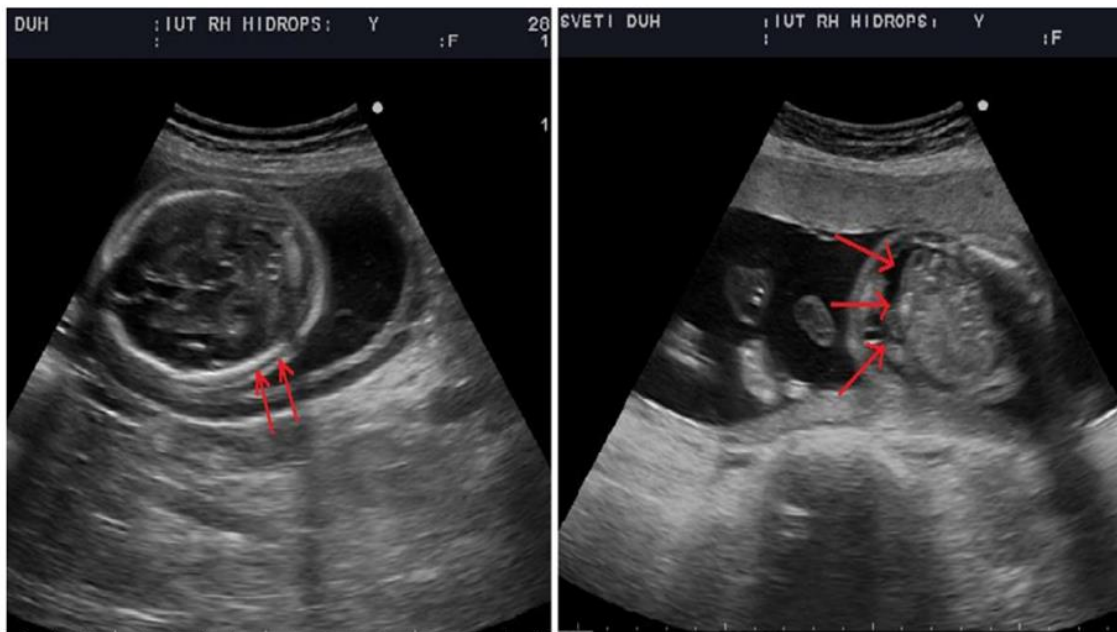
Nasljedne metaboličke greške ubrajaju se među rijetke uzroke NFA, a među njima se posebno ističu lizosomske bolesti nakupljanja. Njihova učestalost, prema nekim podacima, iznosi 14 na 100 000 novorođenčadi (82). Među češće lizosomske bolesti nakupljanja, koje mogu rezultirati nastankom fetalne anemije, ubrajaju se mukopolisaharidoze, mukolipidoze, sfingolipidoze (Gaucherova bolest, Niemann-Pickova bolest) i defekti lizosomskih transportnih mehanizama. U gotovo svim je slučajevima prisutna disfunkcija, manjak ili potpuni nedostatak nekog enzima pri čemu dolazi do prekomjernog nakupljanja njegovog supstrata što vodi oštećenju stanica, tkiva i organa u kojima se proces odvija. Zahvaćanje jetre, slezene i koštane srži, kao hematopoetskih organa, može rezultirati nastankom FA zbog poremećene hematopoeze. Hipoalbuminemija pridonosi nastanku neimunološkog fetalnog hidropsa, kao i taloženje staničnog „otpadnog“ materijala u miokardu (83).

Za većinu je ovih bolesti sada dostupna prenatalna dijagnostika pomoću laboratorijskih i molekularno-genetskih testova, što je od velike važnosti kako bi se na vrijeme mogla započeti eliminacijska ili enzimska nadomjesna terapija, ukoliko je dostupna (83).

## 6. FETALNI HIDROPS

Prekomjerno nakupljanje ekstravaskularne tekućine u fetalnim mekim tkivima i seroznim šupljinama naziva se fetalni hidrops. Ne smatra ga se posebnom bolešću, već ukoliko se ultrazvučno utvrde znakovi koji ukazuju na njega, potrebno ga je shvatiti kao jedan od simptoma ili krajnji stadij nekog od mnogobrojnih poremećaja. Prema etiologiji se fetalni hidrops može podijeliti, poput fetalnih anemija, na imunološki i neimunološki (84). Prema nekim podacima neimunološki fetalni hidrops (NIHF) čini od 76 do 87% svih slučajeva fetalnog hidropsa (84) s incidencijom od 2.5 na 10 000 novorođenčadi (85). Patofiziologija nastanka fetalnog hidropsa temelji se na poznavanju hidrostatskog i onkotskog tlaka u plazmi i intersticiju, jer njihovom neravnotežom tekućina prelazi iz intravaskularnog u ekstravaskularni prostor. Mogući uzroci uključuju povišeni venski tlak i kapilarnu propusnost, smanjeni onkotski tlak i opstrukciju limfne drenaže (86).

NIHF može biti otkriven slučajno, za vrijeme rutinskog pregleda, ili u sklopu obrade oslabljenih fetalnih pokreta, odnosno neke druge patologije povezane s hidropsom. Ascites, pleuralni i perikardijalni izljevi i edem kože veći od 5 mm ultrazvučni su pokazatelji hidropsa, pri čemu je potrebna prisutnost minimalno 2 znaka da bi se postavila dijagnoza. Uz navedeno, nerijetko su prisutni polihidramniji i zadebljana posteljica.



Slika 1. Fetalni hidrops u 23. tjednu. Na slici A vidljivo je nakupljanje tekućine između kalvarije i kože glave (skalpedem). Na slici B vidljiva je skupljena tekućina u trbuhu fetusa (ascites). (arhiva Klinike za ginekologiju i porodništvo KB "Sveti Duh", s dopuštenjem prof. dr. sc. Miškovića)

Općim i specifičnim postupcima moguće je u 60 do 85% NIHF antenatalno ili postnatalno utvrditi uzrok (84). Nekoliko je etioloških kategorija NIHF, a vjerojatnost pojedinog uzroka ovisi o gestacijskoj dobi u kojoj je dijagnoza postavljena i osobinama svake trudnoće.

Kardiovaskularne anomalije, torakalne, limfatičke, urogenitalne i gastrointestinalne malformacije, te rjeđe koštane displazije neke su od mogućih etioloških kategorija fetalnog hidropsa, koje je moguće otkriti detaljnim ultrazvučnim pregledom fetalne anatomije. Aneuploidija se može utvrditi u do 16% svih slučajeva NIHF (88), a NIHF se u 5 do 10% slučajeva može razviti u sklopu nekog od sindroma (88,89). Rjeđe, nasljedne bolesti metabolizma, poput lizosomskih bolesti odlaganja, mogu uzrokovati NIHF, i to u 1 do 2% slučajeva (88).

Teški oblici NFA pridonose nastanku hidropsa, kada vrijednosti hematokrita i hemoglobina padnu ispod prosječnih vrijednosti određenih gestacijskom dobi. Akutno ili kronično krvarenje, hemoglobinopatije, hemoliza i smanjena produkcija crvenih krvnih stanica mogu dovesti do NIHF ovim mehanizmom.

5 do 10% neimunoloških hidropsa uzrokovano je infekcijama, a među najčešće ubrajaju se parvovirusna infekcija i TORCH patogeni (toksoplazmoza, rubella, citomegalovirus, herpes virusi). Neki infektivni uzročnici do hidropsa dovode izazivajući anemiju hemolitičkim procesima, infekcijom eritroidnih progenitorskih stanica ili diseminacijom u hematopoetske organe fetusa. Drugi infiltriraju miokard dovodeći do kongestivnog srčanog zatajenja, a za mnoge infektivne uzročnike nije poznat točan mehanizam kojim uzrokuju hidrops (88).

Fetalni i placentarni tumori, kao što su sakrokocigealni teratomi i placentarni korioangiomi, mogu se ponašati poput arteriovenskih shuntova, uzrokovati hemolizu i anemiju, hipoproteinemiju te kongestivno srčano zatajenje i na taj način za posljedicu imati nastanak NIHF. Čvorovi pupkovine, hematomi i venske tromboze, iako rijetko, mogu doprinijeti nastanku hidropsa (88).

Monokorionske blizanačke trudnoće također su pod povišenim rizikom razvoja hidropsa, u jednog ili rjeđe, oba blizanca. Hidrops se javlja uglavnom u primatelja zbog hipervolemije.

Prema UpToDate – Nonimmune hydrops fetalis (90). Modificirano: Arcasoy MO, Gakkagher PG: Hematologic Disorders and Nonimmune Hydrops Fetalis. (1995) (68)

---

**Tablica 1. Etiologija teških neimunoloških fetalnih anemija koja može dovesti do nastanka fetalnog hidropsa**

---

$\alpha$ – talasemija
Fetomaternalno krvarenje (FMK)
Fetalno krvarenje
Aplazija crvene krvne loze
Deficit piruvat kinaze
Deficit glukoza- fosfat izomeraze
Deficit glukoza-6-fosfat dehidrogenaze
Abnormalnosti građe ili deficit spektrina
Prolazni mijeloprofilerativni poremećaj
Leukemoidna reakcija kao odgovor na kongenitalnu infekciju
Kongenitalna leukemija
Kasabach – Meritt sindrom (mikroangiopatska hemolitička anemija, DIK)
Blackfan – Diamond anemija (DBA)
Infekcije (npr. citomegalovirus, toksoplazmoza, sifilis, parvovirus)
Lizosomske bolesti nakupljanja
Fanconijeva anemija
Aneuploidija
Međublizanački transfuzijski sindrom (MBTS) ili sindrom blizanačke anemije i policitemije (TAPS)

---



## **6.1. Idiopatski fetalni hidrops**

U nekim slučajevima ni nakon detaljne obrade nije moguće utvrditi uzrok fetalnog hidropsa. Takav „idiopatski“ fetalni hidrops čini prema nekim podacima 13% (89) , a prema nekima i do 25% svih slučajeva hidropsa (88). Za postavljanje dijagnoze idiopatskog fetalnog hidropsa potrebno je detaljno ultrazvučno pregledati fetalnu anatomiju, odrediti protutijela na antigene fetalnih eritrocita u majčinoj cirkulaciji i napraviti serološka testiranja na najčešće infektivne uzročnike. Uz to, određuje se fetalni kariotip i mjeri MCA-PSV. Ukoliko su odsutna protutijela u majčinoj cirkulaciji i negativni rezultati seroloških testiranja, uz euploidan kariotip i uredan ultrazvučni nalaz, te MCA-PSV vrijednosti ispod 1.50 MoM, postavlja se dijagnoza idiopatskog fetalnog hidropsa (89).

Napredovanjem tehnologije i otkrića na području genetike, otkriva se genetska podloga za neke od prethodno dijagnosticiranih idiopatskih fetalnih hidropsa. Prema nekim se podacima u 30% idiopatskih fetalnih hidropsa, detaljnom obradom otkrije neka nasljedna metabolička bolest (91).

## **6.2. Rekurentni fetalni hidrops**

Rekurentni fetalni hidrops smatra se rijetkom, sporadičnom pojavom, ali točni podaci o njegovoj učestalosti nisu poznati (92,93). Iako općenito nizak, rizik pojave fetalnog hidropsa u sljedećim trudnoćama ponajviše ovisi o etiologiji. Rizik je manji uz izolirane anatomske abnormalnosti, pogotovo ukoliko se ne mogu ultrazvučno detektirati u aktualnoj trudnoći, i uz infektivne uzročnike, zbog stečenog imuniteta majke. Veći rizik nose nasljedne bolesti, a  $\alpha$ -talasemija i lizosomske bolesti nakupljanja ističu se kao česti uzroci rekurentnog fetalnog hidropsa. U slučajevima idiopatskog fetalnog hidropsa u prethodnim trudnoćama, preporuča se detaljna prekoncepcijska obrada (92).

## **7. AKUTNI UZROCI NEIMUNOLOŠKIH FETALNIH ANEMIJA**

### **7.1. Fetomaternalno krvarenje**

Kod fetomaternalnog krvarenja (FMK) zbog prsnuća krvnih žila posteljice dolazi do fetalnog krvarenja u intervilozni prostor. Ovisno o količini i abrupnosti fetalnog krvarenja može doći do

iznenadne i nagle fetalne smrti. U drugom slučaju krvarenje može biti postepeno, u manjim količinama i u određenim vremenskim intervalima pa se zbog toga razvija fetalna anemija i neimunološki fetalni hidrops.<sup>31</sup> Fetalno krvarenje u majčinu cirkulaciju se može dogoditi za vrijeme trudnoće ili tijekom porođaja (94). Obzirom na viši tlak u fetalnim krvnim žilama od onoga u interviloznom prostoru, u trudnoći će svako oštećenje trofoblastnih krvnih žila i prekida posteljične barijere prouzrokovati ulazak fetalnih eritrocita u majčinu cirkulaciju (95). Pretpostavlja se da i inače u trudnoći fetalni eritrociti ulaze u majčinu cirkulaciju, ali to uglavnom prolazi bez kliničkog značaja. U fiziološkim se uvjetima može otkriti manja količina krvi (manja od 0.1 mL) (96,97), a volumen krvi od 0.5 do 1 mL se može naći u 93% do 96% slučajeva (98).

Za FMK se zna preko 70 godina, no ne postoji suglasje koji kritični volumen fetalne krvi ispunjava kriterij za dijagnozu patološkog FMK. Ukoliko se u majčinoj cirkulaciji nađe više od 150 mL fetalne krvi, odnosno 50% i više ukupnog volumena fetalne krvi, smatra se da je nastala klinički značajno ili masivno FMK (96). U posljednje se vrijeme sve više značaju pridaje postotak ukupnog fetoplacentarnog volumena, koji ovisi o gestacijskoj dobi, nego točnom volumenu krvi u majčinoj cirkulaciji (99).

Učestalost FMK značajno varira, ovisno o volumenu krvi koji se uzima signifikantnim. Ako se u obzir uzmu svi stupnjevi, incidencija iznosi 4% u prvom tromjesječju, 12% u drugom, 45% u trećem i 60% za vrijeme porođaja (98,100). Prema nekim je procjenama učestalost FMK 3 na 1000 porođaja, ako se kao granični volumen uzme 30 mL (101).

Prema Wylie i suradnicima, u određenim situacijama i prema procjeni kliničara treba učiniti testove za otkrivanje FMK. To se prvenstveno odnosi na hidrops ili doplerske promjene u središnjoj moždanoj arteriji koje upućuju na FA. Osim toga, ako nema drugog mogućeg uzroka, treba obratiti pozornost na majčin osjećaj oslabljenih fetalnih pokreta, pogotovo ukoliko taj osjećaj traje dulje. Osobitu pažnju na ove znakove treba obratiti kod trudnica koje su imale u prethodnim trudnoćama mrtvorodeno dijete ili su imale teške novorođenačke anemije (99).

Različiti su uzroci FMK i uključuju patološke trudnoće, prenatalne invazivne zahvate ili opstetričke zahvate. Kao najčešći uzroci navode se trauma abdomena, abrupcija posteljice, tumori posteljice (placentarni korioangiom), preeklampsija, amniocenteza ili komplikacije vanjskog okreta (94,98). U najvećem broju slučajeva uzrok se ne može otkriti i tada se govori u idiopatskom ili spontanom FMK (94). Prema Rubodu i suradnicima u otprilike 83% slučajeva nije bilo moguće otkriti uzrok FMK (101).

FMK se dijeli na akutno i kronično, a inicijalni simptomi su nespecifični. Majka navodi slabije ili potpuno odsutne fetalne pokrete, uglavnom bez prethodnog provocirajućeg čimbenika. To je ujedno i najčešća klinička prezentacija FMK. Na kardiotokografiji (CTG) se mogu bilježiti patološki zapisi s tahikardijom, a specifičan je sinusoidalni tip zapisa (95).

FMK može uzrokovati različite stupnjeve anemije, a oni mogu biti kompenzirani i dekompenzirani. Klinička prezentacija ovisi prvenstveno o brzini kojom krvarenje nastaje i volumenu izgubljene krvi, odnosno postotku fetoplacentarnog volumena. Manja krvarenja mogu proći neopaženo, bez razvoja anemije.

U kroničnoj formi FMK anemija nastaje postupno, kroz dulji period i fetus uspijeva kompenzirati različite stupnjeve anemije. Manifestira se povećanjem udarnog volumena, tahikardijom i povišenim vrijednostima MCA PSV (102). Anemije dovoljnog intenziteta i kroz dovoljno dugi period ako se ne liječe mogu uzrokovati fetalni hidrops, srčano zatajenje i fetalnu smrt, a dugoročno kao posljedica intrauterine hipoksije mogu nastati neurološka oštećenja i cerebralna paraliza.

U slučaju dekompenzacije, pri akutnom iskrvarenju, kod fetusa se razvija hidrops i srčano zatajenje. Trijas simptoma koji upućuju na masivnu FMK je odsutnost fetalnih pokreta, sinusoidalna srčana krivulja i prisutnost hidropsa (95). Masivno FMK uzrokuje visoki mortalitet zbog razvoja akutnog hipovolemijskog šoka. Ukoliko fetus preživi, novorođenče je u ekstremno teškoj anemiji popraćenoj respiratornim distresom, asfiksijom i acidozom (95).

Kleihauer-Betke (KB) test je jedan od najčešće korištenih testova u dijagnostici FMK. Radi se o testu kojim se dokazuje, a zatim kvantificira količina fetalnog hemoglobina u majčinoj cirkulaciji. Test se temelji na činjenici da fetalni eritrociti sadrže u najvećoj mjeri fetalni hemoglobin koji je otporan na ispiranje kiselinama. S druge strane, adultni je hemoglobin osjetljiv na djelovanje kiselina. KB testom se odredi postotak fetalnih stanica, a zatim se uz pomoć matematičke formule izračuna volumen fetomaternalnog krvarenja. Unatoč učestalosti primjene, brojni su nedostaci testa kao što su nedovoljna preciznost, precijenjivanje volumena FMK, varijabilnost interpretacije i manjak standardizacije provođenja (103).

Test rozeta je kvalitativni, visokoosjetljivi test za detekciju fetalnih eritrocita u majčinoj cirkulaciji, odnosno za detekciju FMK. Uvjeti za provođenje ovog testa su RhD pozitivni fetalni eritrociti i RhD negativan status majke. Prvi korak testa je inkubacija majčinog uzorka krvi s anti-D imunoglobulinima koji se vežu za fetalne eritrocite, ukoliko su prisutni. Zatim slijedi ispiranje nevezanih imunoglobulina, te dodatak indikatorskih RhD pozitivnih eritrocita. U uzorku majčine krvi gdje su prisutni fetalni eritrociti indikatorske stanice će formirati agregate ili rozete oko fetalnih stanica, što se uočava pod

svjetlosnim mikroskopom. Pozitivan test rozeta ukazuje na FMK od minimalno 10 mL, te je u tom slučaju potrebna kvantifikacija pomoću KB testa ili protočne citometrije (103).

Protočna se citometrija također koristi u svrhu kvantificiranja FMK, a može se provoditi na dva načina: korištenjem protutijela na fetalni hemoglobin ili anti-D protutijela. Prvom tehnikom se lako mogu razlučiti fetalni od majčinih eritrocita, dok je drugi način provođenja ograničen na slučajeve Rh-nepodudarnosti majke i fetusa. Mjerenjem fluorescencije monoklonalnih protutijela vezanih za antigene fetalnih eritrocita se radi detekcija i kvantifikacija. Prednosti protočne citometrije su automatiziranost postupka, reproducibilnost i brzina kojom se može analizirati veliki broj stanica (103).

Akutno masivno krvarenje iziskuje trenutačnu dijagnozu i hitan carski rez. S druge strane, ukoliko se radi o dokazanom kroničnom FMK u razdoblju vrlo ranog prijevremenog porođaja izrazito je teško donijeti odluku kada završavati, odnosno produžiti trudnoću. Kao što je poznato, nemoguće je predvidjeti kada će se dogoditi ponovna ataka FMK, niti predvidjeti težina krvarenja.

## **7.2. Vasa previa ili predležće fetalne krvne žile**

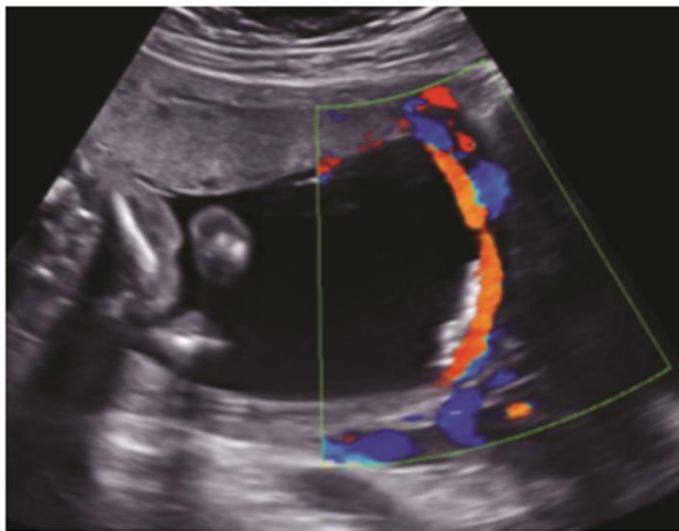
Kod predležćih krvnih žila, odnosno vasa previa, fetalne krvne žile prelaze preko ili u blizini unutarnjeg cervikalnog ušća ili slobodnog ruba plodovih ovoja. Učestalost ove anomalije krvnih žila se kreće od 1 na 2 500 do 1 na 5 000 trudnoća (104,105). Kao rizični čimbenici za vasa previju navode se velamentna insercija pupkovine, bilobarna posteljica, višeplodna trudnoća, trudnoće iz medicinski potpomognute oplodnje i placenta previa (106).

Za vrijeme porođaja do krvarenja iz predležćih krvnih žila dolazi nakon što cerviks nestane i spontano prsnu ovoji ili nakon amniotomije (107). Ovo je krvarenje bezbolno i tipično za prsnuće krvnih žila kod vasa previa, a neki ga nazivaju Benckiser-ovo krvarenje (104). Na CTG zapisu bilježi se sinusoidalni tip zapisa (108).

Ukoliko se krvarenje ne prepozna, mortalitet doseže i do 60% (107). Volumen fetalne krvi u terminskim trudnoćama se kreće između 80 i 100 mL/kg fetalne mase. Međutim, i relativno brzi i mali gubitci krvi mogu imati velike posljedice na ukupnu fetalnu hemodinamiku. Ukoliko se ne intervenira na vrijeme, slično kao i kod masivnog FMK, fetus može izgubiti veliki volumen krvi s posljedičnim akutnim hipovolemijskim šokom (105,107).

Prsnuće predležućih krvnih žila indikacija je za hitni carski rez (tzv. „crash“ sekcija). Ishod za fetus ovisi o pravovremenoj dijagnozi, brzini intervencije i količini izgubljene krvi. Najbolji je ako se dijagnoza vasa previa postavi prije porođaja (104). Transvaginalni ultrazvuk i dopler u boji imaju osjetljivost od 100% i specifičnost od 99% (104). Transvaginalnim pristupom moguće je prikazati krvne žile na donjem polu vodenjaka, a na doplerskom zapisu tipičan sonogram fetalnih krvnih žila (107). Prednost transvaginalnog ultrazvuka u odnosu na transabdominalni, je kraća udaljenost aberantnih krvnih žila od sonde, kao i izbjegavanje majčine trbušne stijenke, stijenke maternice i fetusa (109). Nema dokaza za rutinsko pretraživanje vasa previa u općoj populaciji. Zbog toga se preporuča da se kod genetskog sonograma početkom drugog tromjesječja u trudnoćama s povišenim rizikom ciljano traži vasa previa (104). Ovaj postupak je najbolji način kojim se može smanjiti perinatalna smrtnost kod vasa previa.

Prema *Marr i sur.* *Vasa praevia: ultrasound diagnosis at the mid-trimester scan* (2013) str. 10 (110)



Slika 2. Transabdominalni Dopler u boji u 19. tjednu trudnoće, longitudinalni prikaz. Posteljica je antero-lateralna, nije nisko smještena niti postoje sukcenturijadne ili bilobarne posteljice. Pupkovina ima centralnu inserciju. Slika prikazuje nezaštićene fetalne krvne žile koje polaze od vodećeg dijela anteriornog segmenta antero-lateralne posteljice prema stražnjem segmentu maternice, u blizini cerviksa.

Ukoliko se postavi dijagnoza vasa previa indiciran je elektivni carski rez između 34 i 36 tjedna trudnoće kako bi se spriječio rizik iskrvarenja zbog spontanog prsnuća plodovih ovoja. Preporuča se rutinsko davanje kortikosteroida radi prevencije respiratornog distress sindroma (104).

Očigledno je da je antenatalna dijagnoza vasa previa najbolji i jedini put smanjenja perinatalnog morbiditeta i mortaliteta. U jednom istraživanju u skupini od 155 žena s potvrđenom dijagnozom vasa previa, utvrđeno je 97%-tno preživljenje onda kada je dijagnoza postavljena antenatalno, odnosno 44%-tno kada su vasa previa dijagnosticirana tijekom porođaja, odnosno nakon spontanog prsnuća vodenjaka (111).

## **8. DIJAGNOSTIKA NEIMUNOLOŠKIH FETALNIH ANEMIJA**

Nadzor kod NFA uključuje utvrđivanje etiologije, postavljanje dijagnoze i procjenu stanja fetusa. Ovdje se ubrajaju ultrazvučni pregled, mjerenje brzine protoka u vršku sistole u središnjoj moždanoj arteriji (MCA-PSV), amniocenteza, kordocenteza i postupci vezani uz pojedine etiologije NFA (serologija, PCR, KB test, genetsko testiranje) (3,5).

### **8.1. Ultrazvuk**

Ultrazvuk se koristi za precizno određivanje gestacijske dobi, biometrijsku procjenu fetusa i pregled fetalne anatomije, te kao pomoć prilikom izvršavanja invazivnih dijagnostičkih postupaka. On omogućuje liječenje teških fetalnih anemija IUT, ali s druge strane nije pouzdan u dijagnosticiranju i određivanju težine fetalne anemije (3). Ultrazvukom se može dijagnosticirati fetalni hidrops, mogu se izmjeriti dimenzije jetre, obujam slezene i debljina posteljice (5,112,113).

Prema nekim autorima, u sklopu teških FA čest je ultrazvučni nalaz trikuspidne regurgitacije koja prethodi pojavi ascitesa i razvoju hidropsa. Ukoliko se doplerskim mjerenjima dobiju uredne vrijednosti MCA-PSV, a prisutna je trikuspidna regurgitacija, potreban je daljnji nadzor fetusa (114).

Dukler i suradnici su uspoređivali doplerska mjerenja i ultrazvučne parametre u predviđanju fetalne anemije. Sva su mjerenja provedena u trudnica čije su trudnoće bile komplicirane aloimunizacijom. Doplerom u boji mjereni su MCA-PSV i brzina protoka u intrahepatalnoj umbilikalnoj veni (IHUV), a ultrazvukom su određivane dimenzije jetre i slezene. Potvrđena je superiornost MCA-PSV, s osjetljivošću i specifičnošću od 100%, u odnosu na druge testove u predviđanju umjereno teških i teških fetalnih anemija (115).

## 8.2. Amniocenteza

Amniocenteza je invazivni postupak u prenatalnoj dijagnostici koji se obično izvodi nakon 15. tjedna trudnoće. Igla se, pod kontrolom ultrazvuka, uvodi kroz trbušnu stijenku majke da bi se dobio uzorak plodove vode. Ovaj je postupak nekoć bio standard u dijagnostici imunoloških fetalnih anemija (116).

Ako se amniocenteza, s druge strane, radi u svrhu dijagnosticiranja neimunoloških fetalnih anemija, u uzorku plodove moguće je provoditi serološka testiranja, određivati upalne parametre, provoditi lančanu reakciju polimerazom (PCR) ili se iz dobivenih fetalnih stanica može raditi DNA testiranje u svrhu dijagnosticiranja nasljednih bolesti, kao su  $\alpha$ -talasemija i urođene bolesti metabolizma.

Ako poremećaj koji je uzrok fetalne anemije dovodi do hemolize fetalnih eritrocita, u amnijskoj tekućini raste koncentracija bilirubina. To se dokazuje spektrofotometrijski, na valnoj duljini od 450 nm ( $\Delta OD$  450 nm). Dobivene se vrijednosti promatraju u kontekstu gestacijske dobi, a pomoću Liley ili Quennan dijagrama se procjenjuje težina fetalne anemije (116).

Invazivnost je glavni nedostatak amniocenteze. Do nedavno se smatralo da je izik gubitka trudnoće od 0.5 do 1% (117). Recentna istraživanja ukazuju da je taj rizik manji i iznosi oko 0.1 do 0.2% (118).

## 8.3. Kordocenteza

Kordocenteza (perkutana aspiracija krvi pupkovine) je invazivni postupak u prenatalnoj dijagnostici. Tim se postupkom, pod ultrazvučnim navođenjem, uvodi igla kroz trbušnu stijenku majke da bi se dobio uzorak fetalne krvi u dijagnostičke svrhe. Donja granica izvođenja je 20. tjedan. Za kordocentezu su nekad postojale brojne indikacije, a neke od njih su dijagnostika Rh-imunizacije, kongenitalnih infekcija, hematoloških poremećaja uključujući  $\alpha$ -talasemiju i dobivanje uzorka fetalne krvi za biokemijska i koagulacijska testiranja (117). Danas se skoro u pravilu kordocenteza rabi za postupak IUT.

Iz uzorka krvi dobivenog kordocentezom moguće je odrediti vrijednosti hemoglobina i/ili hematokrita i pomoću njih utvrditi stupanj i težinu FA. Vrijednosti fetalnog hemoglobina se povećavaju trajanjem trudnoće, pa je dobivene vrijednosti potrebno promatrati u kontekstu gestacijske dobi (119). Ako se fetalne anemije definiraju putem vrijednosti hemoglobina, moguće je koristiti pojam devijacije od prosječnih vrijednosti za gestacijsku dob ili hemoglobin izraziti kroz višekratnike medijana, također za određenu gestacijsku dob.

U slučaju blagih fetalnih anemija, deficit Hb je manji do 20 g/L. U umjerenima je deficit između 20 i 70 g/L, a manjak veći od 70 g/L sugerira da se radi o teškoj fetalnoj anemiji (5,119). Do razvoja hidropsa dolazi tek kada deficit hemoglobina postane veći od 70 g/L ili kada mu apsolutna vrijednost padne ispod 50 g/L (120).

Rizik gubitka trudnoće nakon kordocenteze iznosi od 1 do 1.5% po proceduri (121).

Tablica 2. Vrijednosti fetalnog hemoglobina tijekom trudnoće

Prema Nicolaides i sur.: Fetal haemoglobin measurement in the assessment of red cell isoimmunisation (119)

Gestacijska dob ( tjedni)	Medijan hemoglobina (g/L)	Vrijednost Hb < 2 SD prema medijanu za gestacijsku dob
18	113	93
19	115	95
20	117	97
21	119	99
22	121	101
23	123	103
24	125	105
25	127	107
26	128	108
27	130	110
28	132	112
29	134	114
30	136	116
31	138	118
32	140	120
33	142	122
34	144	124



## **8.4. Doplerska mjerenja vršnih sistoličkih brzina u središnjoj moždanoj arteriji – MCA PSV**

Smanjena viskoznost krvi rezultat je nastale anemije. Dovodi do porasta brzine protoka krvi, povećanog venskog priljeva i udarnog volumena. Zbog navedenih procesa razvije se stanje hiperdinamske cirkulacije.

Mjerenje brzine protoka krvi u vrhu sistole u središnjoj moždanoj arteriji fetusa je „zlatni standard“ u dijagnostičkoj obradi fetusa pod rizikom anemije (114). Središnja moždana arterija je odabrana za doplerska mjerenja zbog jednostavnosti prikazivanja i osjetljivosti moždanih arterija na hipoksiju što dovodi do njihove vazodilatacije (3,122,123).

Uključivanjem mjerenja MCA-PSV u program nazdora fetusa pod rizikom razvoja FA može se izbjeći do 70% invazivnih zahvata i rizika koji oni nose, prvenstveno misleći na rizik gubitka trudnoće (72).

Mari i suradnici su proveli multicentričnu, prospektivnu studiju s ciljem utvrđivanja vrijednosti mjerenja MCA-PSV u svrhu dijagnosticiranja fetalnih anemija, prvenstveno uslijed Rh-imunizacije. MCA-PSV je dokazan kao snažan prediktor fetalne anemije. Umjereno tešku i tešku anemiju moguće je predvidjeti s osjetljivošću od 100%, uz 12% lažno pozitivnih rezultata. Visok rizik anemije pokazao se u fetusa s izmjerenim vrijednostima većima od 1.50 MoM. Na blagu anemiju ukazuju vrijednosti manje od 1.50, ali takvi oblici ne zahtijevaju nužno liječenje. Istraživanjem su potvrdili povezanost koncentracije hemoglobina i brzine cerebralnog protoka krvi (122).

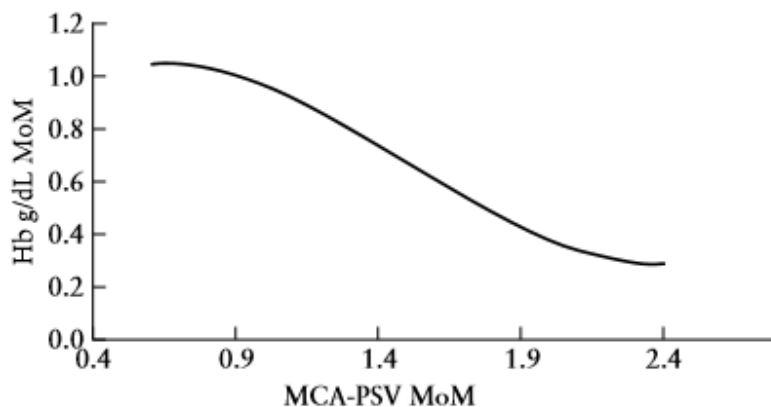
### **8.4.1 Postupak izvođenja**

Fetalnu glavicu potrebno je prikazati u aksijalnom presjeku na razini sfenoidnih kostiju. Doplerom u boji prikaže se Willisov krug. Odabire se ona središnja moždana arterija koja se nalazi bliže sonde. Krvnu žilu je potrebno prikazati cijelom duljinom i povećati sliku tako da zauzima 50% ekrana. Mjerenja je potrebno izvoditi u blizini odvajanja središnje moždane arterije od unutarnje karotidne arterije, najbolje na udaljenosti od 1 do 2 mm. Mjesto je odabrano zbog najmanje varijabilnosti rezultata i najmanje potrebe za korekcijom kuta između smjera ultrazvučnih valova i krvne struje. Također, brzina protoka opada udaljavanjem od mjesta odvajanja (123). Idealno bi kut između snopa ultrazvučnih valova i smjera krvne struje trebao biti nula ili približno nula (124,125). Kada to nije moguće postići, potrebno je napraviti korekciju kuta. Ona se može izvršiti manualnim podešavanjem

nagiba sonde ili izravno na ultrazvučnom aparatu (3). Mjerenja je potrebno izvoditi u razdobljima fetalnog mirovanja i apneje zbog utjecaja na rezultate i njihovu interpretaciju. To su i dokazali Sallout i suradnici pokazavši više vrijednosti MCA-PSV za vrijeme aktivne fetalne faze. Unatoč nedostatku studije koji se odnosi na provođenje mjerenja na zdravim fetusima, ona ukazuje na važnost uzimanja fetalne aktivnosti u obzir kada se interpretiraju rezultati doplerskih mjerenja (126). Preporučeno je ponavljati mjerenja tri puta, a uzima se najviša izmjerena vrijednost (124).

MCA- PSV izražava se putem višekratnika medijana (eng. MoM- Multiple of Median) dobivenih dijeljenjem izmjerenih vrijednosti i očekivanih vrijednosti prema gestacijskoj dobi (GD) (127). Dobiveni rezultati promatraju se u kontekstu GD i uspoređuju s referentnim vrijednostima normalnih trudnoća. Moguće je koristiti i već postojeće nomograme za različite GD (122). Vrijednost veće od 1.50 MoM upućuje na umjerenu ili tešku FA (128).

Iza 35.tjedna gestacije moguće je očekivati veći udio lažno pozitivnih rezultata kao posljedica fetalnih pokreta i respiracije. S druge strane, činjenica je da je fetalna terapija opravdana do 34., odnosno 35. tjedna gestacije, a nakon toga je učinkovitije i sigurnije zbrinjavanje djece izvan maternice (114).



Slika 3: Krivulja odnosa hemoglobina (g/dL) i MCA-PSV (MoM)

Prema Mari G i sur.: Middle cerebral artery peak systolic velocity for the diagnosis of fetal anemia: the untold story (2005) str. 323 (114)

Delle Chiaie i suradnici istraživali su povezanost MCA-PSV i vrijednosti hemoglobina u fetusa pod rizikom razvoja anemije. Trudnoće koje su pratili bile su komplicirane aloimunizacijom ili parvovirusnom infekcijom. MCA-PSV je mjeren prije uzorkovanja krvi, te prije i nakon IUT. Hemoglobin se određivao nakon učinjene kordocenteze, odnosno prije i nakon postupka IUT.

Dokazana je obrnuta povezanost između izmjerenih vrijednosti MCA-PSV i vrijednosti hemoglobina u objema skupinama (aloimunizacija i infekcija). U slučaju parvovirusne infekcije osjetljivost i specifičnost testa iznosili su 100%, a za graničnu vrijednost blage anemije su uzimali 1.29 MoM. Time se mjerenje MCA-PSV pokazalo kao točna i neinvazivna metoda dijagnostike fetalnih anemija (127).

## **9. LIJEČENJE NEIMUNOLOŠKIH FETALNIH ANEMIJA INTRAUTERINIM TRANSFUZIJAMA**

Intrauterine transfuzije glavna su terapija teških fetalnih anemija pomoću kojih je perinatalni mortalitet uslijed teške fetalne anemije pao ispod 10% (124). Početak njihove primjene seže u 1960-e kada je Liley uveo intraperitonealnu transfuziju za liječenje teških fetalnih anemija u trudnoćama kompliciranim aloimunizacijom (129). Dvadesetak godina kasnije po prvi put je opisana intravaskularna intrauterina transfuzija (130), i od tada se kontinuirano radi na poboljšavanju tehnike i sigurnosti primjene tog invazivnog zahvata u fetalnoj terapiji. Najčešća indikacija za IUT još uvijek je liječenje teških fetalnih anemija uzrokovanih Rh-imunizacijom, ali u posljednje su vrijeme neimunološke fetalne anemije sve češća indikacija za njezinu primjenu (131).

Nekoliko je oblika IUT, a to su intravaskularna, intraperitonealna i intrakardijalna. Od navedenih se intravaskularni pristup koristi najčešće i uglavnom se na njega i misli kada se govori o intrauterinoj transfuziji. S druge strane intrakardijalni pristup gotovo pa se i ne koristi zbog učestalih komplikacija koje uključuju tamponadu, hematoperikard i srčane aritmije. Intrakardijalni pristup može biti opcija u vrlo ranoj trudnoći ako se procijeni da ostali pristupi nisu u tom trenutku izvedivi (132).

### **9.1. Intravaskularna intrauterina transfuzija**

Za potrebe intravaskularne intrauterine transfuzije (IVT) moguće je punktirati placentarnu inserciju pupkovine, slobodni dio, odnosno petlju pupkovine (eng. free loop) ili intrahepatalni odsječak umbilikalne vene. Cilj je punktirati umbilikalnu venu, dok se punkcija arterije povezuje s većim brojem komplikacija.

U većini slučajeva umbilikalna se vena punktira u blizini placentarne insercije zbog manje mobilnosti pupkovine u tom području (87). Ukoliko se punktira slobodna pupkovina ili umbilikalna vena u blizini fetalne insercije veća je opasnost nastanka komplikacija koje mogu dovesti do fetalne bradikardije. Prema van Kamp i suradnicima, nema značajnije razlike u rizicima gubitka trudnoće nakon intrahepatalne punkcije i punkcije placentarne insercije (133).

Neki autori prednost daju punkciji intrahepatalnog odsječka umbilikalne vene, što se temelji na činjenici da je lakše održavati iglu u odgovarajućem položaju kada je podržana okolnim jetrenim tkivom. Taj je postupak prihvatljiviji i vezuje se uz manji broj komplikacija od punkcije slobodne pupkovine kada je posteljica smještena straga (134). Prednost ovog pristupa je u manjem riziku slučajne punkcije umbilikalne arterije i manjem riziku krvarenja iz mjesta punkcije. Nedostatak punkcije intrahepatalne veze je bolnost postupka za fetus uslijed čega se oslobađaju veće količine stresnih hormona, kao što su kortizol i  $\beta$ -endorfin, u usporedbi s punkcijom placentarne insercije pupkovine (135).

Intravaskularna intrauterina transfuzija u ranijim razdobljima trudnoće povezana je s lošijim ishodom. Tehnički je zahtjevniji i teži pristup fetalnoj cirkulaciji prije 22. tjedna trudnoće, a postoji i opasnost od preopterećenja fetalne cirkulacijom prevelikom volumenom transfundirane krvi (136). IUT uobičajeno se izvodi do 34. tjedna trudnoće, nakon čega je porođaj najsigurnija i najučinkovitija opcija zbrinjavanja fetusa. Prema procjeni se iza tog perioda mogu primjenjivati kortikosteroidi za poticanje sazrijevanja fetalnih pluća (137).

## **9.2. Intraperitonealna transfuzija**

Intraperitonealna transfuzija (IPT) je postupak koji se danas koristi samo u iznimnim situacijama. Njime se pripremljena krv, u sterilnim uvjetima i pod ultrazvučnim nadzorom, transfundira u peritonealnu šupljinu fetusa odakle pomoću subdijafragmalnog limfnog sustava i torakalnog duktusa započinje apsorpcija u krvotok. Apsorpcija može biti otežana u slučajevima teškog fetalnog hidropsa. Prema tome, IPT je manje učinkovita u teško anemičnih fetusa (87,138).

Moguća indikacija za primjenu IPT je dijagnoza fetalne anemije u ranim razdobljima trudnoće, pogotovo prije 22. tjedna zbog tehničkih poteškoća u izvođenju IVT u tom periodu (139).

### 9.3. Priprema krvi

Krv za IUT prolazi uobičajenu obradu, uz neke dodatne modifikacije zbog specifičnosti indikacije. Koristi se krvna grupa 0, Rh-D negativna. Preporuča se koristiti svježe doze krvi, ne starije od 7 dana, kako bi koncentracije 2,3-bisfosfoglicerata bile što više. Provodi se skrining na citomegalovirusnu (CMV) infekciju i potreban je negativan nalaz protutijela kako bi se uzorak mogao koristiti. Uz navedeno, rutinski se provodi i leukodeplecija koja dodatno smanjuje rizik prijenosa CMV. Ona omogućuje transfuziju i u slučajevima da ne postoji CMV- seronegativna krv. Neki autori preporučuju i ozračivanje predviđenog uzorka krvi s 25 Gy kako bi se rizik nastanka reakcije presatka protiv primatelja (GvHR) sveo na minimum. Hematokrit davatelja uobičajeno iznosi od 75% do 85% (87,124,139,140).

Majčina krv također može poslužiti kao izvor krvi za transfuziju čime se smanjuje rizik njezine dodatne senzibilizacije na antigene donorskih eritrocita zbog fetomaternalnog transfera. Rizik za to je najveći kada igla prilikom IUT prolazi transplacentarno. Uz to, osiguravanjem svježih doza krvi može se smanjiti broj potrebnih IUT zbog duljeg životnog vijeka eritrocita u fetalnoj cirkulaciji (139,141).

### 9.4. Volumen krvi za intrauterinu tranfuziju

Kada se postavi indikacija za provođenje IUT, jedan od slijedećih koraka je procjena volumena potrebnog za transfuziju. Različiti su parametri koji se pri tome gledaju, a neki od njih su početni (polazni) fetalni hematokrit, donorski hematokrit, te ciljni fetalni hematokrit i procjena fetoplacentarnog krvnog otpoka (124).

Različite su formule dostupne pomoću kojih se može izračunati potreban volumen, međutim većina takvih formula je komplicirana za kliničku praksu. Kako bi izračun potrebnog volumena krvi za transfuziju učinili što jednostavnijim i praktičnijim, Giannina i suradnici osmislili su formulu temeljenu na fetalnoj težini i transfuzijskom koeficijentu. Težina fetusa procijenjuje se ultrazvučno uzimajući u obzir biparijetalni promjer, opseg glavice, opseg trbuha i duljinu femura. Tranfuzijski koeficijent dobiven je uz pretpostavku kako je fetoplacentarni volumen približno 0.1 mL/g procjenjene fetalne težine, a hematokrit donorske krvi 75%. Svaki željeni porast fetalnog hematokrita određen je vlastitim transfuzijskim koeficijentom (142).

Prema Giannina i sur.: A Simple Method to Estimate Volume for Fetal Intravascular Transfusion (142)

$$\text{Volumen krvi za transfuziju (mL)} = \text{fetalna masa (g)} \times \text{transfuzijski koeficijent}$$

Ukoliko se za intrauterinu transfuziju rabi intraperitonealni pristup, volumen krvi se može izračunati prema slijedećoj formuli (124):

$$\text{Volumen krvi za transfuziju (mL)} = (\text{gestacijska dob} - 20) \times 20$$

Formula u obzir uzima maksimalnu dozu eritrocita potrebnu za korekciju hematokrita, a koja neće prekomjerno povisiti intraabdominalni tlak i tako kompromitirati cirkulaciju kroz umbilikalnu venu. Krv se iz peritonealne šupljine apsorbira kroz 7 do 10 dana (124).

## 9.5. Tehnika izvođenja intravaskularne intrauterine transfuzije

Postupak IUT najčešće se izvodi u prostorijama u blizini operacijske sale kako bi se u slučaju pojave komplikacija mogao napraviti hitni carski rez. Zbog istoga se preporuča primjena kortikosteroida 48 sati prije inicijalne IUT ako je gestacijska dob 26 tjedana i veća. Trudnice bi trebale biti natašte 6 do 8 sati prije procedure (143).

Prije zahvata osigurava se majčin intavenski put. Antibiotička profilaksa se daje ovisno o centru i odlukama operatera, budući da nema definiranih smjernica oko njihove primjene(124), a najčešće je za tu indikaciju korištena prva generacija cefalosporina u dozi od 1 do 2 g sat vremena prije IUT. Za sedaciju trudnica u slučajevima izraženije anksioznosti mogu se primjeniti benzodiazepini (midazolam 1 do 2 mg) ili fentanil (25 do 50 mikrograma) intravenski, sat vremena prije procedure (143).

Cilj punkcije je umbilikalna vena, a ultrazvučnom sondom prekrivenom sterilnom folijom se odabire mjesto punkcije: placentarna insercija pupkovine, slobodna pupkovina ili intrahepatalna vena, ovisno o gestacijskoj dobi, položaju fetusa, lokalizaciji placente i preferencama operatera. Kako bi se

odabrala igla odgovarajuće duljine, potrebno je procijeniti udaljenost od majčinog abdomena do prethodno odabrane krvne žile. Maternica se pomiče ulijevo da bi se izbjegla aortokavalna kompresija i majčina hipotenzija (143).

Majčin se abdomen priprema dezinfekcijskim sredstvima u aseptičnim uvjetima. Moguća je infiltracija abdomena lokalnim anestetikom, koji se preferira u odnosu na opću anesteziju. Za pristup umbilikalnoj veni uglavnom se koriste igle od 20 ili 22 G, ovisno o gestacijskoj dobi (124,143).

Ako se odmah aspirira krv kroz iglu, uz pomoć heparinizirane štrcaljke se uzima 1 mL fetalne krvi za hitnu hematološku procjenu. Ta se analiza obavezno provodi prije započinjanja procesa transfuzije i nakon nje, a po potrebi i za vrijeme trajanja procedure (87,124). Ukoliko se nakon ulaska iglom aspiracijom ne dobije odmah krv, postoji mogućnost da je igla umjesto u umbilikalnoj veni završila u Whartonovoj sluzi. U tom se slučaju može polako i pažljivo pokušati napraviti repoziciju igle i iz drugog pokušaja punktirati venu (124).

Neki autori predlažu provjeru pozicije igle ubrizgavanjem fiziološke otopine, čime se cjelokupno trajanje procedure produljuje. Ukoliko je igla u krvnoj žili, tada će izazvati turbulentan tok koji će se primjetiti ultrazvučno. Ako se slijedi ta procedura, onda se prvi mL krvi za hematološku procjenu ne koristi zbog nastalog razrijeđenja fiziološkom otopinom (87,124).

Hematološka analiza se radi pomoću automatskog hemocitometra. Njime je moguće razlikovati fetalne od majčinih eritrocita prema prosječnom volumenu eritrocita (MCV), odrediti fetalni hemoglobin, hematokrit i broj retikulocita (143).

Nakon uzimanja inicijalnog uzorka krvi u fetalnu se cirkulaciju injiciraju paralitički agensi, primjerice vekuronij(143) (0.1 mg/kg procijenjene fetalne težine) ili atrakurij(144,145) (0.4 mg/kg procijenjene fetalne težine) koji djeluju kao kratkodjelujući miorelaksansi, s trajanjem učinka od 1 do 2 sata. Njihovom primjenom se nastoje izbjeći nagli i jaki fetalni pokreti koji bi mogli dovesti do dislokacije igle.

Nakon dobivenih podataka slijedi računanje volumena potrebnog za transfuziju, oprezno spajanje vrećice ili šprice s krvlju na iglu i početak transfuzije. Spora transfuzija male količine krvi moguća je i prije dobivanja potvrdnih informacija s ciljem sprječavanja formiranja ugrušaka (124).

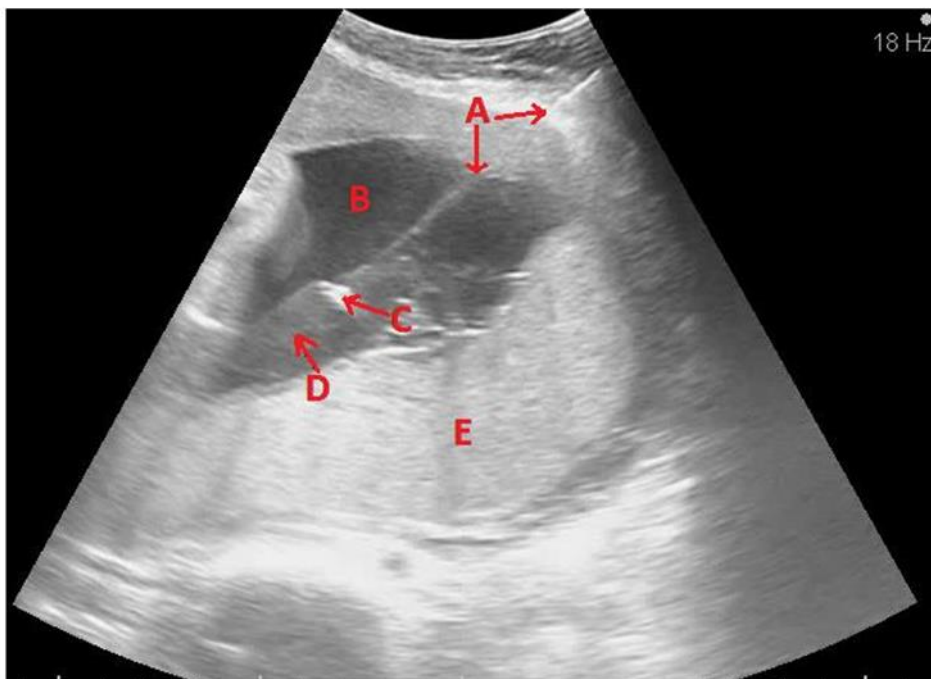
Periodički se za vrijeme trajanja procedure monitorira fetalna srčana akcija. Fetalna bradikardija se može javiti kao posljedica slučajne punkcije arterije, a rizik za razvoj bradikardije je veći što je gestacijska dob manja. Usporenjem transfuzije ili njezinim prekidom u većini se slučajeva normalizira fetalna srčana akcija. Ako bradikardija potraje dulje od 30 sekundi, postupak transfuzije je potrebno

prekinuti, a ako bradikardija perzistira dulje od 3 minute, indiciran je hitni carski rez. Prije izvlačenja igle u slučaju potrebe za prekidanjem postupka, moguće je primjeniti atropin u dozi od 20 mcg/kg procijenjene fetalne težine (141).

Kada se transfundira predviđeni volumen, potrebno je uzeti uzorak fetalne krvi za završnu analizu i izračun finalnog hematokrita.

Neki autori preporučuju izvođenje Kleihauer-Betke testa nakon završetka procedure. Time se određuje postotak fetalnih i adultnih stanica u fetalnoj cirkulaciji. S većim brojem intrauterinih transfuzija, opada udio fetalnih stanica u usporedbi s adultnima u cirkulaciji (121).

Prema Rudman N: Liječenje teških fetalnih anemija intrauterinim transfuzijama (2015) str. 18 (87)



Slika 4. Intrauterina transfuzija. Prikazuje se igla koja prolazi kroz tegmentum i prednju stijenku uterusa (A), plodovu vodu (B), sve do insercije pupkovine (C) uz stražnju posteljicu (E). Distalno od vrha igle je turbulencija (D) koju uzrokuje transfundirana krv unutar lumena krvne žile.(arhiva Klinike za ginekologiju i porodništvo KB "Sveti Duh", s dopuštenjem prof. dr. sc. Miškovića)



## **9.6. Intrauterina transfuzija u blizanačkim trudnoćama**

Anemije kao komplikacija blizanačkih trudnoća mogu se liječiti i intrauterinim transfuzijama. U razvijenom sindromu blizanačke anemije i policitemije, transfundira se anemični blizanac (davatelj) prema definiranim kriterijima. Zbog placentarnih vaskularnih anastomoza može se očekivati prelazak eritrocita drugome blizancu (primatelju) uz pogoršanje njegove policitemije i razvoj ijatrogenog hiperviskoznog sindroma (5,63,146). Rjeđe, ako se anemija neimunološke etiologije razvije u bikorionskih blizanaca, transfundira se svaki blizanac zasebno.

Također, u blizanačkim trudnoćama se za intravaskularni pristup preporuča intrahepatalna vena zbog jednostavnijeg identificiranja fetusa i činjenice da je u višeplođnim trudnoćama teže razlikovanje pupkovina i krvnih žila u području placentnih insercija.

## **9.7. Intrauterina transfuzija u slučajevima fetalnog hidropsa**

Prisutnost fetalnog hidropsa označava zakašniju dijagnozu FA i uglavnom je vezana uz lošiji ishod, čak i nakon intrauterine transfuzije u usporedbi s anemičnim fetusima bez razvijenog hidropsa. Lošiji ishod se povezuje sa smanjenom kardiovaskularnom rezervom i slabijim podnošenjem transfundirane krvi zbog volumnog preotporećenja.

Van Kamp i suradnici proučavali su ishode IUT u fetusa s hidropsom, gledajući primarno fetalno i neonatalno preživljenje u odnosu na stupanj hidropsa. Fetalni su hidrops prema ultrazvučnom nalazu definirali kao blagi i teški. Ukupno preživljenje fetusa s hidropsom bilo je 78%, dok je preživljenje fetusa bez hidropsa bilo 92%. Preživljenje u fetusa s blagim oblikom hidropsa bilo je značajno više u odnosu na teški oblik hidropsa (98% prema 55%). Svaki slučaj fetalne smrti bio je povezan s teškim hidropsom i kompromitiranim stanjem prije prve IUT. Ovime su dokazali kako za predviđanje uspješnosti IUT i ishoda trudnoće nije važna samo prisutnost hidropsa, već i njegov stupanj (147).

Radunović i suradnici naveli su relativno povećanje posttransfuzijskog hematokrita kao glavni prediktor smrtnosti u fetusa s teškim hidropsom nakon IUT. Četverostruki porast hematokrita u odnosu na inicijalne vrijednosti bio je praćen većom smrtnosti (148).

## 9.8. Posttransfuzijski monitoring i planiranje iduće transfuzije

Nakon završene IUT određuje se MCA-PSV i provjerava fetalna srčana akcija, kako bi se isključilo postojanje fetalne bradikardije. Potrebno je minimalno jedan sat po završetku IUT nadzirati trudnicu i fetus, a ako je njihovo stanje zadovoljavajuće, trudnica se može otpustiti kući 6 sati od IUT (149).

Kod fetusa s teškim oblikom anemije, pogotovo ako je gestacijska dob kod postavljanja dijagnoze daleko od termina, bit će potrebne višestruke IUT zbog čega je važno planiranje iduće transfuzije. Neke od mogućnosti za to uključuju mjerenje MCA-PSV, predviđanje pada hemoglobina i/ili hematokrita, uz redovito nadziranje stanja fetusa.

Mjerenje MCA-PSV zlatni je standard u dijagnostici fetalne anemije i planiraju prvih dviju IUT. Međutim, u pitanje se dovodi točnost metode u planiranju IUT nakon prvih dviju i postotak lažno pozitivnih nalaza zbog promjena u fetalnoj cirkulaciji. Nakon IUT u fetalnoj cirkulaciji pojavljuju se adultni eritrociti u kojima je dominantan adultni hemoglobin, a što je učinjen veći broj transfuzija, to je njihova zastupljenost veća što može dokazati i kvantificirati Kleihauer-Betke testom. Adultne stanice, za razliku od fetalnih, imaju drugačije morfološke i funkcionalne osobine, od smanjene veličine stanica i rigidnosti do povećane sklonosti agregaciji (150,151,152).

Prema Mariju i suradnicima, i nakon dviju IUT, perzistira povezanost hemoglobina i MCA-PSV. Dalje, smatraju kako određivanje vremena treće transfuzije prema životnom vijeku adultnih eritrocita nije dovoljno pouzdano, odnosno 68% fetusa na kraju ili nije anemično ili je samo blaže anemično (150).

S druge strane, Scheier i suradnici prijavljuju značajno manju pouzdanost MCA-PSV nakon nekoliko IUT. Postotak lažno pozitivnih rezultata u otkrivanju teško anemičnih fetusa raste kako se povećava broj IUT, pa tako nakon prve iznosi 14%, nakon druge 37%, a nakon treće čak 90% (153).

Druge mogućnosti planiranja idućih IUT uključuju procjenu očekivanog pada vrijednosti hemoglobina i/ili hematokrita. Iako se većina podataka u literaturi odnosi na trudnoće komplicirane aloimunizacijom, procjenjuje se da je dnevni pad hematokrita 1% nakon IUT, odnosno pad hemoglobina 0.4 g/dL nakon prve IUT, 0.3g/dL/dan nakon druge i 0.2g/dL/dan nakon treće IUT.(124,153) Uz to, neki centri predlažu empirijski određene vremenske intervale među transfuzijama od 10 dana, 2 tjedna i 3 tjedna za drugu, treću i svaku iduću IUT (154).

## 9.9. Planiranje porođaja

Cilj IUT je produljiti trudnoću do postizanja fetalne zrelosti. Nema opće prihvaćenog dogovora kada porađati fetus liječen IUT zbog fetalne anemije. Prema preporukama, porođaj se planira u odnosu na posljednju IUT koja bi trebala biti napravljena od 34 do 35 tjedna trudnoće. Porođaj bi prema tome trebao uslijediti idealno od 37. do 38. tjedna trudnoće kako bi se s jedne strane izbjegao rizik prematuriteta i njegovih komplikacija, a s druge strane kako bi se izbjegle posljedice fetalne anemije uključujući hipoksiju i kardiovaskularno opterećenje (87,124).

## 9.10. Komplikacije intrauterine transfuzije

IUT je danas siguran i učinkovit postupak u liječenju teških fetalnih anemija, koji je podignuo razinu preživljenja na 85 do 95%, ovisno o indikaciji. Perinatalna smrtnost iznosi oko 1.6% po fetusu, odnosno 0.6% po postupku (149).

Kao i prilikom svakog invazivnog zahvata moguće su komplikacije, a njihova učestalost iznosi 2.1% po postupku (149). Među učestalije komplikacije se ubrajaju fetalna bradikardija i fetalni distress, intrauterine infekcije, prijevremeni porođaj ili prijevremeno prsnuće plodovih ovoja, hematoma pupkovine, hitni carski rez, te fetalna i neonatalna smrt.

Komplikacije su češće ako se punktira arterija umjesto vene, ne upotrebljavaju fetalna paralitička sredstva ili ako se transamnijski pristupa pupkovini. Također, neki autori navode višu stopu komplikacija uz veću gestacijsku dob (133).

Najčešća komplikacija intravaskularne intrauterine transfuzije je fetalna bradikardija, za vrijeme ili neposredno nakon postupka. Ona je uglavnom posljedica slučajnog punktiranja arterije i spazma krvne žile, za što je rizik veći ako se punktira slobodna pupkovina. U slučajevima nastanka fetalne bradikardije može se usporiti s transfuzijom, potpuno ju prekinuti ili napraviti hitni carski rez (137).

Najčešća indikacija za hitni carski rez je fetalni distress. Može nastati kao posljedica prekomjernog krvarenja iz mjesta punkcije, punkcije arterije ili lokalnih komplikacija pupkovine. Rjeđe, fetalni distress nastaje kao posljedica hemodinamskih promjena u fetalnoj cirkulaciji zbog transfuzije krvi previsokog hematokrita. Često ga prati i asfiksija po porođaju. Prema van Kamp i suradnicima, učestalost mu iznosi 2.4% po proceduri. Upotrebom fetalnih paralitičkih sredstava može se spriječiti

80% slučajeva fetalnog distresa (133). Učestalost hitnih carskih rezova prema Zweiersu i suradnicima iznosi 1.2% po fetusu, odnosno 0.4% po postupku (149).

Učestalost prijevremenog puknuća plodovih ovoja iznosi 0.1% po postupku. Rizik komplikacije raste s brojem pokušaja da se transfuzija uspješno završi (149).

Intrauterine infekcije relativno su rijetka komplikacija IUT. Prema Zweiersu i suradnicima učestalost intrauterinih infekcija iznosi 0.3% po fetusu, odnosno 0.1% po proceduri. Najčešći uzročnik infekcije je bakterija *Escherichia Coli*. Ne postoji suglasje oko profilaktične upotrebe antibiotika prije izvođenja postupka intrauterine transfuzije (149).

Perivaskularni hematomi pupkovine najčešće nastaju kao komplikacija dislokacije igle prilikom naglih fetalnih pokreta ili rjeđe pokreta majke. Nastali hematomi mogu kompromitirati fetalnu cirkulaciju i uzrokovati tešku bradikardiju. Ova je komplikacija češća kada se punktira slobodna pupkovina, dok je punkcija placentalne insercije rjeđe povezana s hematonom pupkovine zbog manje mobilnosti u tom području. Rizik je moguće umanjiti upotrebom fetalnih paralitičkih sredstava, te lokalnom anestezijom i sedacijom majke, dok se opća anestezija ne preporuča (155).

Prema Nicoliniju i suradnicima FMK će se dogoditi u otprilike 40% IUT, češće što je gestacijska dob veća i kada se punktira placentalna insercija pupkovine. Pri tome, prednja lokalizacija posteljice nosi veći rizik u usporedbi sa stražnjom. Punkcija intrahepatalnog odsječka umbilikalne vene i slobodne pupkovine rjeđe dovode do nastanka FMK. FMK može pogoršati već postojeću fetalnu anemiju, a može biti uzrokom nastanka ili pogoršanja već razvijene Rh-imunizacije (156).

Rizik fetalne smrti iznosi 0.6% po proceduri, odnosno 1.6% po fetusu. Rizik smrtnog ishoda je veći ukoliko se IUT radi prije 20. tjedna trudnoće. Uz gestacijsku dob, razvoj intrauterinih infekcija i kompromitirano fetalno stanje prije prve IUT povećavaju rizik gubitka trudnoće, kao i višestruki pokušaji punktiranja krvne žile (149).

Poremećaji prilagodbe respiratornog sustava zbog prematuriteta su najčešće komplikacije u neonatalnom razdoblju. Rjeđe se razvije respiratorni distresni sindrom (RDS) koji zahtijeva mehaničku ventilaciju i kolestatski poremećaji (134). Do neonatalne smrti najčešće dolazi ako je napravljen hitni carski rez zbog fetalnog distresa, a novorođenčad je bila u hipovolemijom šoku i/ili asfiktična (133).

## **10. LASERSKA ABLACIJA VASKULARNIH ANASTOMOZI**

Iako je fetoskopska laserska ablacija vaskularnih anastomozi glavna terapija međublizanačkog transfuzijskog sindroma (MBTS), moguće ju je koristiti i u liječenju sindroma blizanačke anemije i policitemije. Za razliku od drugih oblika terapije koji djeluju simptomatski, laserska ablacija djeluje uzročno prekidajući vaskularne komunikacije među fetusima. Selektivnim pristupom radi se koagulacija komunicirajućih krvnih žila s ciljem dobivanja dviju odvojenih fetoplacentarnih cirkulacija. Komplikacije uključuju krvarenje iz mjesta ulaska instrumentima, abrupciju posteljice i intrauterine infekcije (157). Laserska ablacija u razvijenoj blizanačkoj anemiji i policitemije tehnički je zahtjevnija nego kada se radi u MBTS zbog manje bistre amnijske tekućine i odsutnosti polihidramnija, kao i zbog manje napete stijenke maternice. Ponekad ni uz napravljenu amnioinfuziju nije moguće vizualizirati male anastomoze (146).

## **11. ISHODI TRUDNOĆA NAKON NEIMUNOLOŠKIH FETALNIH ANEMIJA, INTRAUTERINI TRANSFUZIJA I DUGOROČNO PRAĆENJE DJECE**

Poznato je da događaji tijekom fetalnog razdoblja mogu imati učinak na razvoj kroničnih bolesti kasnije kroz život, pa se postavlja pitanje imaju li fetalne anemije i/ili IUT utjecaja na daljnji neurološki razvoj djece. Iako se intrauterine transfuzije u kliničkoj praksi primjenjuju već desetljećima i smatraju prije svega učinkovitim i sigurnom procedurom u fetalnoj terapiji koja je omogućila preživljenje preko 90% fetusa s teškim oblicima anemije, relativno je maleni broj studija koji je pratio njihov dugoročni učinak na neurološki i psihomotorni razvoj djece (124).

Osim za fetus, IUT mogu biti komplikacija i za zdravlje majke. Prema Schonewilleu i suradnicima, 25% trudnica nakon IUT razvije dodatna protutijela u cirkulaciji predstavljajući opasnost za buduće trudnoće ili transfuzije krvi. Prema nekim autorima najveći rizik za njihovu pojavu je transplacentna punkcija (158).

Fetalni se hidrops, prema većini autora, navodi kao glavni rizični čimbenik za poremećaj neurološkog razvoja (159). Dodatno se spominju i broj učinjenih intrauternih transfuzija i teški neonatalni morbiditet, uključujući asfiksiju (160).

Najveći uzorak na ovome području ostvarili su Lindenburg i suradnici u LOTUS studiji prateći neurološki razvoj djece kojima je učinjena IUT zbog aloimunizacije. Ukupno preživljenje iznosilo je 90%, a incidencija neurorazvojnih poremećaja 4.8%. Detektirani poremećaji uključivali su teški zaostatak razvoja (3.1%), cerebralnu paralizu (2.1%), gluhoću i/ili sljepoću (1.0%), a češće su bili povezani s teškim fetalnim hidropsom. Pravovremeno postavljanje dijagnoze, upućivanje u tercijarni centar i odabir najbolje terapije mogu poboljšati perinatalni, ali i dugoročni ishod (159).

Postotak preživljenja fetusa kojima je IUT indicirana zbog parvovirusne infekcije je niži u usporedbi s preživljenjem fetusa u trudnoćama kompliciranim Rh-imunizacijom, kojima je također indicirana IUT, i kreće se od 67% do 85% (8,161,162). To je moguće objasniti kasnijim postavljanjem dijagnoze intrauterine infekcije parvovirusom B-19, a neki autori navode i direktno neurotoksično djelovanje virusa (139). Prema Lindenburg i suradnicima, neurološka oštećenja različitog stupnja nakon intrauterine parvovirusne infekcije moguće je dokazati u čak 12.5% djece (163).

De Jong i suradnici su u vremenskom razdoblju od 1997. do 2009. godine liječili 44 fetusa IUT zbog parvovirusne infekcije. Ukupno preživljenje iznosilo je 73%. S medijanom u dobi od 5 godina provedena je evaluacija neuromotornog razvoja u 28 djece. U troje djece (11%) ustanovljen je teži neurorazvojni poremećaj, a od toga je jedno dijete imalo teški zaostatak razvoja kombiniran s cerebralnom paralizom. U još troje djece (11%) otkriveni su manji neurološki deficiti. Učestalost neurorazvojnih poremećaja bila je češća u usporedbi s općom populacijom (164).

Dembinski i suradnici su IUT liječili 37 fetusa s razvijenim hidropsom uslijed parvovirusne infekcije, pri čemu je u 5 slučajeva došlo do fetalne smrti, a zabilježena je i 1 neonatalna smrt. 20 djece je praćeno longitudinalno u dobi od 13 mjeseci do 9 godina i kod svih je dokazan uredan neurološki razvoj. Nedostatak studije je relativno veliki gubitak djece iz praćenja (162).

Od 690 IUT koje su Nagel i suradnici proveli u razdoblju od 1997. do 2005., njih 3.5% je učinjeno zbog intrauterine parvovirusne infekcije. 25 IUT je provedeno u 24 hidropična fetusa, a mortalitet je iznosio 33%. 16 preživjele djece u dobi od 6 mjeseci do 8 godina uključeno je u studiju i praćeno

neurološki. Neurološkim testiranjem je u 5 djece (32%) ustanovljen zakašnjeni psihomotorni razvoj, koji je u troje djece bio blažeg oblika, a u preostalo dvoje djece radilo se o teškom razvojnom kašnjenju (161).

Cerebralno oštećenje također se češće povezuje s FMK iako o tome uglavnom pišu prikazi slučajeva i prikazi serija slučajeva (163). Fay je prikazao 3 slučaja akutnog, masivnog FMK od kojih je u 2 nastupio smrtni ishod, a u jednom je slučaju, unatoč neonatalnoj resuscitaciji i transfuziji, došlo do teškog neurološkog oštećenja praćenog razvojem cerebralne paralize (165). Rubod i suradnici opisuju 48 slučajeva akutnog FMK većeg od 20 mL/kg fetalne mase, pri čemu je do fetalne smrti došlo u 6 slučajeva. 31 dijete je praćeno zbog procjene FMK na dugoročni neurološki razvoj, te ni u jednom slučaju nije dijagnosticiran neurorazvojni poremećaj koji bi bio povezan s FMK. Prema nekim autorima učestalost neonatalnog morbiditeta kojem je uzrok FMK varira od 2 do 12%, najviše ovisi o volumenu uzetom za postavljanje dijagnoze (101). IUT jedna je od mogućnosti liječenja FMK, iako se u ovoj indikaciji vrlo rijetko koristi prvenstveno zbog akutnog razvoja, uglavnom pred sam kraj trudnoće. Ukoliko bi se kronično FMK otkrilo ranije u trudnoći, IUT bila bi jedna od opcija liječenja (139).

U razvijenom sindromu blizanačke anemije i policitemije također su mogući nastanak cerebralne ozljede i poremećaj neurološkog razvoja, što se može dogoditi i u anemičnog blizanca zbog hipoksije i u policitemičnog zbog hiperviskoznog sindroma (163). Prema Lopriore i suradnicima u sindromu blizanačke anemije i policitemije češći su prolazni hematološki poremećaji koji zahtijevaju transfuziju u donora i terapijsku izmjenu krvi u primatelja. U njihovoj je studiji učestalost neonatalne smrtnosti i teškog neonatalnog morbiditeta bila jednaka u kontrolnoj skupini i TAPS-u (166). Učestalost cerebralnih ozljeda češća je u MBTS-u i uglavnom su oštećenja hipoksijsko-ishemijskog tipa nastala prije fetoskopske laserske ablacije (167). Cerebralne ozljede u MBTS-u su češće i ako se ne provodi liječenje fetoskopskom laserskom ablacijom ili ako se sindrom liječi serijskim amnioredukcijama (58).

Haak i suradnici su opisali uspješnu intravaskularnu IUT u fetusa s nastalom anemijom zbog placentnog korioangioma promjera 8 cm. IUT je produljila trudnoću za 2 tjedna i u 32. tjednu trudnoće rođeno je žensko novorođenče dobrog kliničkog stanja (168).

## 12. ZAHVALE

Od srca se želim zahvaliti svom mentoru, prof.dr.sc. Berivoju Miškoviću, na svim savjetima, korekcijama, te pomoći prilikom izrade ovog rada. Više od svega, hvala Vam na povjerenju, strpljenju, podršci, pristupačnosti koju ste pokazali i svemu što ste me naučili. Vaša je srdačnost uvelike olakšala zatvaranje ovog poglavlja mojeg studiranja!

Hvala gospođi Mladenki Bekavac na pomoći s literaturom!

Mojim roditeljima i cijeloj obitelji hvala što su uvijek uz mene i što me podržavaju. Bez vas ovo ne bi bilo moguće.

Kažu kako niti jedno prijateljstvo nije slučajno! Želim se zahvaliti onda mojim divnim prijateljima koji su ovo putovanje učinili još ljepšim. Uz vas je sve bilo lakše! Mojoj prijateljici Elizabeti hvala što vjeruje u mene onda kada je i meni to teško. Nema vas svijet!



### 13. LITERATURA

1. Prefumo F, Fichera A, Fratelli N, Sartori E. Fetal anemia: Diagnosis and management. *Best Pract Res Clin Obstet Gynaecol.* 2019;58:2–14.
2. Amann C, Geipel A, Müller A, Heep A, Ritgen J, Stressig R, et al. Fetal anemia of unknown cause a diagnostic challenge. *Ultraschall der Medizin.* 2011; 32 Suppl 2:E134-40.
3. Mišković B, Laušin I. Dijagnostika i liječenje Rh imunizacije. *Gynaecol Perinatol.* 2012;21(4):146–53.
4. Belland L, Pollard J. Red Blood Cell Alloimmunization: Principles and Management in Pregnancy. *J SOGC.* 2001;23(3):221–7.
5. Abbasi N, Johnson JA, Ryan G. Fetal anemia. *Ultrasound Obstet Gynecol.* 2017;50(2):145–53.
6. Bonvicini F, Bua G, Gallinella G. Parvovirus B19 infection in pregnancy — awareness and opportunities. *Curr Opin Virol.* 2017;27:8–14.
7. Ornoy A, Ergaz Z. Parvovirus B19 infection during pregnancy and risks to the fetus. *Birth Defects Res.* 2017;109(5):311–23.
8. Enders M, Weidner A, Zoellner I, Searle K, Enders G. Fetal morbidity and mortality after acute human parvovirus B19 infection in pregnancy: Prospective evaluation of 1018 cases. *Prenat Diagn.* 2004;24(7):513–8.
9. Woolf AD, Campion G V., Chishick A, Wise S, Cohen BJ, Klouda PT, et al. Clinical manifestations of human parvovirus B19 in adults. *Arch Intern Med.* 1989;149(5):1153–6.
10. Jensen IP, Thorsen P, Jeune B, Møller BR, Vestergaard BF. An epidemic of parvovirus B19 in a population of 3596 pregnant women: A study of sociodemographic and medical risk factors. *BJOG An Int J Obstet Gynaecol.* 2000;107(5):637–43.
11. Doll R, Registry ZC, Williams T, Auld J. Prospective study of human parvovirus (B19) infection in pregnancy. Public Health Laboratory Service Working Party on Fifth Disease. *BMJ.* 1990;300(6733):1166–70.
12. Giorgio E, De Oronzo MA, Iozza I, Di Natale A, Cianci S, Garofalo G, et al. Parvovirus B19 during pregnancy: a review. *J Prenat Med.* 2010;4(4):63–6.
13. Norbeck O, Papadogiannakis N, Petersson K, Hirbod T, Broliden K, Tolfvenstam T. Revised Clinical Presentation of Parvovirus B19–Associated Intrauterine Fetal Death. *Clin Infect Dis.* 2002;35(9):1032–8.

14. Segata M, Chaoui R, Khalek N, Bahado-singh R, Paidas MJ, Mari G. Fetal thrombocytopenia secondary to parvovirus infection. *Am J Obstet Gynecol.* 2007;196(1):61.e1-4..
15. Perlin BM, Pomerance JJ, Schiffrin BS. Nonimmunologic Hydrops Fetalis. *Obstet Gynecol.* 1981;57(5):584–8.
16. Boppana SB, Rivera LB, Fowler KB, Mach M, Britt WJ. Intrauterine transmission of cytomegalovirus to infants of women with preconceptional immunity. *N Engl J Med.* 2001;344(18):1366–71.
17. Sampath V, Narendan V, Donovan EF, Stanek J, Schleiss MR. Nonimmune hydrops fetalis and fulminant fatal disease due to congenital cytomegalovirus infection in a premature infant. *J Perinatol.* 2005;25(9):608–11.
18. Stagno S, Pass RF, Dworsky ME, Alford CAJ. Maternal Cytomegalovirus Infection and Perinatal Transmission. *Clin Obstet Gynecol.* 1982;25(3):563–76.
19. Barron SD, Pass RF. Infectious causes of hydrops fetalis. *Semin Perinatol.* 1995;19(6):493–501.
20. Pass RF, Arav-Boger R. Maternal and fetal cytomegalovirus infection: Diagnosis, management, and prevention. *F1000Research.* 2018;7(0):255.
21. Kimberlin DW, Lin C-Y, Sanchez PJ, Demmler GJ, Dankner W, Shelton M, et al. Effect of Ganciclovir Therapy on Hearing in Symptomatic. *J Pediatr.* 2003;143(1):16–25.
22. Maldonado YA, Read JS, Byington CL, Barnett ED, Davies HD, Edwards KM, et al. Diagnosis, treatment, and prevention of congenital toxoplasmosis in the United States. *Pediatrics.* 2017;139(2):e20163860.
23. Sarkari B, Abdolahi Khabisi S. Severe Congenital Toxoplasmosis: A Case Report and Strain Characterization. *Case Rep Infect Dis.* 2015;2015:851085..
24. Zornes SL, Anderson PG, Lott RL. Congenital Toxoplasmosis in an Infant With Hydrops Fetalis. *South Med J.* 1988;81(3):391–3.
25. Montoya JG, Liesenfeld O. Toxoplasmosis. *Lancet.* 2004;363(9425):1965–76.
26. Dubois-Lebbe C, Houfflin-Debarge V, Dewilde A, Devisme L, Subtil D. Nonimmune Hydrops Fetalis Due to Herpes Simplex Virus Type 1. *Prenat Diagn.* 2007;27(2):188–9.
27. Nathan L, Bohman VR, Sanchez PJ, Leos NK, Twickler DM, Wendel GD. In utero infection with *Treponema pallidum* in early pregnancy. *Prenat Diagn.* 1997;17(2):119–23.
28. Macé G, Castaigne V, Trabbia A, Guigue V, Cynober E, Cortey A, et al. Fetal anemia as a

- signal of congenital syphilis. *J Matern Neonatal Med.* 2014;27(13):1375–7.
29. Santis M De, Luca C De, Mappa I, Spagnuolo T, Licameli A, Straface G, et al. Syphilis Infection during Pregnancy : Fetal Risks and Clinical Management. *Infect Dis Obstet Gynecol.* 2012;2012:430585..
  30. Bulova SI, Schwartz E, Harrer W V. Hydrops Fetalis and Congenital Syphilis. *Pediatrics.* 1972;49(2):285–7.
  31. Abdalla N, Bachanek M, Trojanowski S, Cendrowski K, Sawicki W. Placental tumor (chorioangioma) as a cause of polyhydramnios: A case report. *Int J Womens Health.* 2014;6:955–9.
  32. Kirkpatrick AD, Podberesky DJ, Gray AE, McDermott JH. Best Cases From the AFIP: Placental Chorioangioma. *RadioGraphics.* 2007;27(4):1187–90.
  33. Fan M, Skupski DW. Placental chorioangioma: Literature review. *J Perinat Med.* 2014;42(3):273–9.
  34. Duro EA, Moussou I. Placental chorioangioma as the cause of non-immunologic hydrops fetalis; a case report. *Iran J Pediatr.* 2011;21(1):113–5.
  35. Jauniaux E, Ogle R. Color Doppler imaging in the diagnosis and management of chorioangiomas. *Ultrasound Obstet Gynecol.* 2000;15(6):463–7.
  36. Quarello E, Bernard JP, Leroy B, Ville Y. Prenatal laser treatment of a placental chorioangioma. *Ultrasound Obstet Gynecol.* 2005;25(3):299–301.
  37. Braun T, Brauer M, Fuchs I, Czernik C, Dudenhausen JW, Henrich W, et al. Mirror syndrome: A systematic review of fetal associated conditions, maternal presentation and perinatal outcome. *Fetal Diagn Ther.* 2010;27(4):191–203.
  38. Swamy R, Embleton N, Hale J. Sacrococcygeal Teratoma Over Two Decades: Birth Prevalence, Prenatal Diagnosis and Clinical Outcomes. *Prenat Diagn.* 2008;28(11):1048–51.
  39. Hedrick HL, Flake AW, Crombleholme TM, Howell LJ, Johnson MP, Wilson RD, et al. Sacrococcygeal Teratoma: Prenatal Assessment, Fetal Intervention, and Outcome. *J Pediatr Surg.* 2004;39(3):430–8.
  40. Bond SJ, Harrison MR, Schmidt KG, Silverman NH, Flake AW, Slotnick RN, et al. Death due to high-output cardiac failure in fetal sacrococcygeal teratoma. *J Pediatr Surg.* 1990;25(12):1287–91.
  41. Yamaguchi Y, Tsukimori K, Hojo S, Nakanami N, Nozaki M, Masumoto K, et al. Spontaneous

- rupture of sacrococcygeal teratoma associated with acute fetal anemia. *Ultrasound Obstet Gynecol.* 2006;28(5):720–2.
42. Rios LTM, Junior EA, Nardoza LMM, Moron AF, Martins M da G. Prenatal Diagnosis of Sacrococcygeal Teratoma Using Two and Three-Dimensional Ultrasonography. *Case Rep Obstet Gynecol.* 2012;2012:131369.
  43. Gucciardo L, Uyttebroek A, Wever I De, Renard M, Claus F, Devlieger R, et al. Prenatal assessment and management of sacrococcygeal teratoma. *Prenat Diagn.* 2011;31(7):678–88.
  44. Emre S, McKenna GJ. Liver Tumors in Children. *Pediatr Transplant.* 2004;8(6):632–8.
  45. Gembruch U, Baschat AA, Gloeckner-Hoffmann K, Gortner L, Germer U. Prenatal diagnosis and management of fetuses with liver hemangiomas. *Ultrasound Obstet Gynecol.* 2002;19(5):454–60.
  46. Cabrita SV, Gonçalves S, Rodrigues H, Guerra N, Moura P. Antenatal diagnosis of congenital hepatic hemangioma: A case report. *Cases J.* 2009; 2:6829.
  47. Hubinont C, Bernard P, Khalil N, Debauche C, Gosseye S, Jauniaux E, et al. Fetal Liver Hemangioma and Chorioangioma: Two Unusual Cases of Severe Fetal Anemia Detected by Ultrasonography and Its Perinatal Management. *Ultrasound Obstet Gynecol.* 1994;4(4):330–331.
  48. Turkyilmaz G, Sivrikoz TS, Kalelioglu I, Has R, Yuksel A. Prenatal diagnosis of fetal liver hemangioma. *Ultrasound Obstet Gynecol.* 2016;48(Suppl. 1):270–393.
  49. Mejides AA, Adra AM, O’Sullivan MJ, Nicholas MC. Prenatal diagnosis and therapy for a fetal hepatic vascular malformation. *Obstet Gynecol.* 1995;85(5 Pt 2):850-3.
  50. Dubé J, Dodds L, Armson BA. Does chorionicity or zygosity predict adverse perinatal outcomes in twins? *Am J Obstet Gynecol.* 2002;186(3):579–83.
  51. Couck I, Lewi L. The Placenta in Twin-to-Twin Transfusion Syndrome and Twin Anemia Polycythemia Sequence. *Twin Res Hum Genet.* 2016;19(3):184–90.
  52. Sebire NJ, Snijders RJM, Hughes K, Sepulveda W, Nicolaides KH. The hidden mortality of monochorionic twin pregnancies. *Br J Obstet Gynaecol.* 1997;104(10):1203-7..
  53. Duncan KR, Denbow ML, Fisk NM. The aetiology and management of twin-twin transfusion syndrome. *Prenat Diagn.* 1997;17(13):1227–36.
  54. Tollenaar LSA, Lopriore E, Middeldorp JM, Haak MC, Klumper FJ, Oepkes D, et al. Improved prediction of twin anemia–polycythemia sequence by delta middle cerebral artery peak systolic

- velocity: new antenatal classification system. *Ultrasound Obstet Gynecol.* 2019;53(6):788–93.
55. Lewi L, Van Schoubroeck D, Gratacós E, Witters I, Timmerman D, Deprest J. Monochorionic diamniotic twins: Complications and management options. *Curr Opin Obstet Gynecol.* 2003;15(2):177–94.
  56. Gray PH, Ward C, Chan FY. Cardiac outcomes of hydrops as a result of twin-twin transfusion syndrome treated with laser surgery. *J Paediatr Child Health.* 2009;45(1–2):48–52.
  57. Bebbington MW, Wittmann BK. Fetal transfusion syndrome: Antenatal factors predicting outcome. *Am J Obstet Gynecol.* 1989;160(4):913–5.
  58. Senat M-V, Deprest J, Boulvain M, Paupe A, Winer N, Ville Y. Endoscopic Laser Surgery Versus Serial Amnioreduction for Severe Twin-To-Twin Transfusion Syndrome. *N Engl J Med.* 2004;351(2):136–44.
  59. Slaghekke F, Kist WJ, Oepkes D, Pasman SA, Middeldorp JM, Klumper FJ, et al. Twin anemia-polycythemia sequence: Diagnostic criteria, classification, perinatal management and outcome. *Fetal Diagn Ther.* 2010;27(4):181–90.
  60. Weingertner AS, Kohler A, Kohler M, Bouffet N, Hunsinger MC, Mager C, et al. Clinical and placental characteristics in four new cases of twin anemia – polycythemia sequence. *Ultrasound Obstet Gynecol.* 2010;35(4):490-4.
  61. Slaghekke F, Pasman S, Veujoz M, Middeldorp JM, Lewi L, Devlieger R, et al. Middle cerebral artery peak systolic velocity to predict fetal hemoglobin levels in twin anemia-polycythemia sequence. *Ultrasound Obstet Gynecol.* 2015;46(4):432–6.
  62. De Laat MWM, Manten GTR, Nikkels PGJ, Stoutenbeek P. Hydropic placenta as a first manifestation of twin-twin transfusion in a monochorionic diamniotic twin pregnancy. *J Ultrasound Med.* 2009;28(3):375–8.
  63. Baschat AA, Oepkes D. Twin anemia-polycythemia sequence in monochorionic twins: Implications for diagnosis and treatment. *Am J Perinatol.* 2014;31 Suppl 1:S25-30.
  64. Yoshida K, Matayoshi K. A Study on Prognosis of Surviving Cotwin. *Acta Genet Med Gemellol (Roma).* 1990;39(3):383-8.
  65. Nicolini U, Poblete A. Single intrauterine death in monochorionic twin pregnancies. *Ultrasound Obstet Gynecol.* 1999;14(5):297–301.
  66. Blickstein I, Perlman S. Single fetal death in twin gestations. *J Perinat Med.* 2013;41(1):65-9.
  67. Klink JMM Van, Steenis A Van, Steggerda SJ, Genova L, Sueters M, Oepkes D, et al. Single

- fetal demise in monochorionic pregnancies: incidence and patterns of cerebral injury. *Ultrasound Obstet Gynecol.* 2015;45(3):294–300.
68. Arcasoy MO, Gallagher PG. Hematologic disorders and nonimmune hydrops fetalis. *Semin Perinatol.* 1995;19(6):502–15.
  69. Piel FB, Weatherall DJ. The  $\alpha$ -Thalassemias. *N Engl J Med.* 2014;371(20):1908–16.
  70. Tuli A, Yenilmez ED. Invasive and Noninvasive Approaches in Prenatal Diagnosis of Thalassemias. *Thalass Other Hemolytic Anemias.* 2018
  71. Vrettou C, Kakourou G, Mamas T, Traeger-Synodinos J. Prenatal and preimplantation diagnosis of hemoglobinopathies. *Int J Lab Hematol.* 2018;40 Suppl 1:74-82.
  72. Petrakos G, Andriopoulos P, Tsironi M. Pregnancy in women with thalassemia: Challenges and solutions. *Int J Womens Health.* 2016;8:441–51.
  73. Jatavan P, Chattipakorn N, Tongsong T. Fetal hemoglobin Bart's hydrops fetalis: pathophysiology, prenatal diagnosis and possibility of intrauterine treatment. *J Matern Neonatal Med.* 2018;31(7):946–57.
  74. Joshi DD, Nickerson HJ, McManus MJ. Hydrops fetalis caused by homozygous alpha-thalassemia and Rh antigen alloimmunization: report of a survivor and literature review. *Clin Med Res.* 2004;2(4):228–32.
  75. Lam YH, Ghosh A, Tang MHY, Lee CP, Sin SY. Early ultrasound prediction of pregnancies affected by homozygous  $\alpha$ -thalassaemia-1. *Prenat Diagn.* 1997;17(4):327–32.
  76. Wang W, Yuan Y, Zheng H, Wang Y, Zeng D, Yang Y, et al. A Pilot Study of Noninvasive Prenatal Diagnosis of Alpha- and Beta-Thalassemia with Target Capture Sequencing of Cell-Free Fetal DNA in Maternal Blood. *Genet Test Mol Biomarkers.* 2017;21(7):433–439.
  77. Harteveld CL, Higgs DR.  $\alpha$ -thalassaemia. *Orphanet J Rare Dis.* 2010;5:13.
  78. Flygare J, Karlsson S. Diamond-Blackfan anemia: Erythropoiesis lost in translation. *Blood.* 2007;109(8):3152-4.
  79. Dunbar AE, Moore SL, Hinson RM. Fetal Diamond-Blackfan Anemia Associated with Hydrops Fetalis. *Am J Perinatol.* 2003;20(7):391–4.
  80. Ball SE, McGuckin CP, Jenkins G, Gordon-Smith EC. Diamond-Blackfan anaemia in the U.K.: analysis of 80 cases from a 20-year birth cohort. *Br J Haematol.* 1996;94(4):645–53.
  81. Vlachos A, Muir E. How I treat How I treat Diamond-Blackfan anemia. *Blood.* 2010; 116(19): 3715–3723.

82. Poorthuis BJHM, Wevers RA, Kleijer WJ, Groener JEM, de Jong JGN, van Weely S, et al. The frequency of lysosomal storage diseases in The Netherlands. *Hum Genet.* 1999;105(1-2):151-6.
83. Kooper AJA, Janssens PMW, de Groot ANJA, Liebrand-van Sambeek MLF, van den Berg CJMG, Tan-Sindhunata GB, et al. Lysosomal storage diseases in non-immune hydrops fetalis pregnancies. *Clin Chim Acta.* 2006;371(1-2):176-82.
84. Bellini C, Hennekam RCM, Fulcheri E, Rutigliani M, Morcaldi G, Boccardo F, et al. Etiology of nonimmune hydrops fetalis: A systematic review. *Am J Med Genet Part A.* 2009;149A(5):844-51.
85. Steurer MA, Peyvandi S, Baer RJ, Mackenzie T, Li BC, Norton ME, et al. Epidemiology of Live Born Infants with Nonimmune Hydrops. *J Pediatr.* 2017;187:182-188.e3
86. Bellini C, Hennekam RC. Non-immune hydrops fetalis: A short review of etiology and pathophysiology. *Am J Med Genet Part A.* 2012;158 A(3):597-605.
87. Rudman N. Liječenje teških fetalnih anemija intrauterinim transuzijama. Diplomski rad. 2015.
88. Norton ME, Chauhan SP, Dashe JS. Society for maternal-fetal medicine (SMFM) clinical guideline #7: Nonimmune hydrops fetalis. *Am J Obstet Gynecol.* 2015;212(2):127-39.
89. Laterre M, Bernard P, Vikkula M, Sznajer Y. Improved diagnosis in nonimmune hydrops fetalis using a standardized algorithm. *Prenat Diagn.* 2018;38(5):337-43.
90. <https://www.uptodate.com/contents/nonimmune-hydrops-fetalis>.
91. Gimovsky AC, Luzi P, Berghella V. Lysosomal storage disease as an etiology of nonimmune hydrops. *Am J Obstet Gynecol.* 2015;212(3):281-90.
92. Nigam S, Shankar K, Varma TR. Recurrent non immune hydrops fetalis: a case report. *Int J Reprod Contraception, Obstet Gynecol.* 2016;5(5):1640-1642.
93. Cumming DC. Recurrent Nonimmune Hydrops Fetalis. *Obstet Gynecol.* 1979;54(1):124-6.
94. Ahmed M, Abdullatif M. Fetomaternal transfusion as a cause of severe fetal anemia causing early neonatal death: A case report. *Oman Med J.* 2011;26(6):444-446.
95. Solomon N, Playforth K, Reynolds E. Fetal-Maternal Hemorrhage: A Case and Literature Review. *Am J Perinatol Reports.* 2011;2(1):7-14.
96. Heise R, Winter J Van, Jr PO. Identification of Acute Transplacental Hemorrhage in a Low-Risk Patient as a Result of Daily Counting of Fetal Movements. *Mayo Clin Proc.* 1993;68(9):892-4.

97. Kosasa TS, Ebesugawa I, Nakayama RT, Hale RW. Massive Fetomaternal Hemorrhage Preceded by Decreased Fetal Movement and a Nonreactive Fetal Heart Rate Pattern. *Obstet Gynecol.* 1993;82(4 Pt 2 Suppl):711-4.
98. Sebring ES, Polesky HF. Fetomaternal hemorrhage: incidence, risk factors, time of occurrence, and clinical effects. *Transfusion.* 1990;30(4):344-57.
99. Wylie BJ, D'Alton ME. Fetomaternal hemorrhage. *Obstet Gynecol.* 2010;115(5):1039-51.
100. Troia L, Al-Kouatly HB, McCurdy R, Konchak PS, Weiner S, Berghella V. The Recurrence Risk of Fetomaternal Hemorrhage. *Fetal Diagn Ther.* 2019;45(1):1-12.
101. Rubod C, Deruelle P, Goueff F Le, Tunez V, Fournier M, Subtil D. Long-term Prognosis for Infants After Massive Fetomaternal Hemorrhage. *Obstet Gynecol.* 2007;110(2 pt 1):256-60.
102. Sueters M, Arabin B, Oepkes D. Doppler sonography for predicting fetal anemia caused by massive fetomaternal hemorrhage. *Ultrasound Obstet Gynecol.* 2003;22(2):186-9.
103. Kim YA, Makar RS. Detection of fetomaternal hemorrhage. *Am J Hematol.* 2012;87(4):417-23.
104. Jauniaux ERM, Alfirevic Z, Bhide AG, Burton GJ, Collins SL, Silver R. Vasa Praevia: Diagnosis and Management: Green-top Guideline No. 27b. *BJOG.* 2019;126(1):e49-e61..
105. Oyelese KO, Turner M, Lees C, Campbell S. Vasa Previa: An Avoidable Obstetric Tragedy. *Obstet Gynecol Surv.* 1999;54(2):138-45.
106. Ruitter L, Kok N, Limpens J, Derks JB, de Graaf IM, Mol BWJ, et al. Incidence of and risk indicators for vasa praevia: a systematic review. *BJOG.* 2016;123(8):1278-87.
107. Silver RM. Abnormal placentation. *Obstet Gynecol.* 2015;126(3):654-68.
108. Aoife A, Deirdre M. Review Vasa praevia : diagnosis and management. *Obstet Gynaecol.* 2008;10:217-223.
109. Sauerbrei EE, Davies GL. Diagnosis of Vasa previa with endovaginal color Doppler and power doppler sonography: Report of two cases. *J Ultrasound Med.* 1998;17(6):393-8.
110. Marr S, Ashton L, Stemm A, Cincotta R, Chua J, Duncombe G. Vasa praevia: ultrasound diagnosis at the mid-trimester scan. *Australas J Ultrasound Med.* 2013;16(1):8-15.
111. Oyelese Y, Catanzarite V, Prefumo F, Lashley S, Schachter M, Tovbin Y, et al. Vasa Previa: The Impact of Prenatal Diagnosis on Outcomes. *Obstet Gynecol.* 2004;103(5 Pt 1):937-42.
112. Oepkes D, Meerman RH, Vandenbussche FP, van Kamp IL, Kok FG, Kanhai HH.



- Ultrasonographic fetal spleen measurements in red blood cell-alloimmunized pregnancies. *Am J Obstet Gynecol.* 1993;169(1):121–8.
113. Roberts AB, Mitchell JM, Pattison NS. Fetal liver length in normal and isoimmunized pregnancies. *Am J Obstet Gynecol.* 1989;161(1):42–6.
  114. Mari G. Middle cerebral artery peak systolic velocity for the diagnosis of fetal anemia: The untold story. *Ultrasound Obstet Gynecol.* 2005;25(4):323–30.
  115. Dukler D, Oepkes D, Seaward G, Windrim R, Ryan G. Noninvasive tests to predict fetal anemia: A study comparing Doppler and ultrasound parameters. *Am J Obstet Gynecol.* 2003;188(5):1310–4.
  116. Oepkes D, Seaward PG, Vandenbussche FP, Windrim R, Kingdom J, Beyene J, et al. Doppler Ultrasonography Versus Amniocentesis to Predict Fetal Anemia. *N Engl J Med.* 2006;355(2):156–64.
  117. Podobnik M, Podobnik - Brlečić P. Invazivna prenatalna dijagnostika. U: Đelmiš J, Orešković S i sur, ur. *Fetalna medicina i opstetricija.* 2014. Str. 99-108.
  118. Akolekar R, Beta J, Picciarelli G, Ogilvie C, D'Antonio F. Procedure-related risk of miscarriage following amniocentesis and chorionic villus sampling: A systematic review and meta-analysis. *Ultrasound Obstet Gynecol.* 2015;45(1):16–26.
  119. Nicolaides KH, Soothill PW, Clewell WH, Rodeck CH, Mibashan RS, Campbell S. Fetal Haemoglobin Measurement in the Assessment of Red Cell Isoimmunisation. *Lancet.* 1988;1(8594):1073-5..
  120. Nicolaides KH, Thilaganathan B, Rodeck CH, Mibashan RS. Erythroblastosis and reticulocytosis in anemic fetuses. *Am J Obstet Gynecol.* 1988;159(5):1063–5.
  121. Daffos F, Capella-Pavlovsky M, Forestier F. Fetal blood sampling via the umbilical cord using a needle guided by ultrasound report of 66 cases. *Prenat Diagn.* 1983;3(4):271–7.
  122. Mari G, Deter RL, Carpenter RL, Rahman F, Zimmerman R, Jr KJM, et al. Noninvasive Diagnosis by Doppler Ultrasonography of Fetal Anemia Due to Maternal Red-Cell Alloimmunization. Collaborative Group for Doppler Assessment of the Blood Velocity in Anemic Fetuses. *N Engl J Med.* 2000;342(1):9–14.
  123. Nagey DA, Laks MP, Cohen T, Mari G, Zimmerman R, Oz U. Noninvasive diagnosis of fetal anemia by Doppler ultrasonography. *N Engl J Med.* 2000;343(1):66–8.
  124. Mari G, Norton ME, Stone J, Berghella V, Sciscione AC, Tate D, et al. Society for Maternal-Fetal Medicine (SMFM) Clinical Guideline #8: The fetus at risk for anemia-diagnosis and

- management. *Am J Obstet Gynecol.* 2015;212(6):697–710.
125. Mari G, Abuhamad AZ, Cosmi E, Segata M, Altaye M, Akiyama M. Middle cerebral artery peak systolic velocity: Technique and variability. *J Ultrasound Med.* 2005;24(4):425–30.
  126. Sallout BI, Fung K, Fung K, Wen SW, Medd LM, Walker MC. The effect of fetal behavioral states on middle cerebral artery peak systolic velocity. *Am J Obstet Gynecol.* 2004;191(4):1283-7.
  127. Delle Chiaie L, Buck G, Grab D, Terinde R. Prediction of fetal anemia with Doppler measurement of the middle cerebral artery peak systolic velocity in pregnancies complicated by maternal blood group alloimmunization or parvovirus B19 infection. *Ultrasound Obstet Gynecol.* 2001;18(3):232–6.
  128. Zimmermann R, Durig P, Carpenter RJ, Mari G. Longitudinal measurement of peak systolic velocity in the fetal middle cerebral artery for monitoring pregnancies complicated by red cell alloimmunisation: A prospective multicentre trial with intention-to-treat. *BJOG.* 2002;109(7):746-52.
  129. Liley A. Intrauterine Transfusion of Foetus in Haemolytic Disease. *Br Med J.* 1963;2(5365):1107–1109.
  130. Rodeck CH, Nicolaides KH, Warsof SL, Fysh WJ, Gamsu HR, Kemp JR. The management of severe rhesus isoimmunization by fetoscopic intravascular transfusions. *Am J Obstet Gynecol.* 1984;150(6):769-74.
  131. Lindenburg ITM, Van Kamp IL, Oepkes D. Intrauterine blood transfusion: Current indications and associated risks. *Fetal Diagn Ther.* 2014;36(4):263–71.
  132. Westgren M, Selbing A, Stangenberg M. Fetal intracardiac transfusions in patients with severe rhesus isoimmunisation. *Br Med J (Clin Res Ed).* 1988;296(6626):885-6.
  133. Van Kamp IL, Klumper FJCM, Oepkes D, Meerman RH, Scherjon SA, Vandenbussche FPHA, et al. Complications of intrauterine intravascular transfusion for fetal anemia due to maternal red-cell alloimmunization. *Am J Obstet Gynecol.* 2005;192(1):171–7.
  134. Tiblad E, Kublickas M, Ajne G, Bui TH, Ek S, Karlsson A, et al. Procedure-related complications and perinatal outcome after intrauterine transfusions in red cell alloimmunization in Stockholm. *Fetal Diagn Ther.* 2011;30(4):266–73.
  135. Giannakoulopoulos X, Sepulveda W, Kourtis P, Glover V, Fisk N. Fetal Plasma Cortisol and Beta-Endorphin Response to Intrauterine Needling. *Lancet.* 1994;344(8915):77–81.
  136. Yinon Y, Visser J, Kelly EN, Windrim R, Amsalem H, Seaward PGR, et al. Early intrauterine

- transfusion in severe red blood cell alloimmunization. *Ultrasound Obstet Gynecol.* 2010;36(5):601–6.
137. Johnstone-Ayliffe C, Prior T, Ong C, Regan F, Kumar S. Early procedure-related complications of fetal blood sampling and intrauterine transfusion for fetal anemia. *Acta Obstet Gynecol Scand.* 2012;91(4):458–62.
  138. Fox C, Martin W, Somerset DA, Thompson PJ, Kilby MD. Early intraperitoneal transfusion and adjuvant maternal immunoglobulin therapy in the treatment of severe red cell alloimmunization prior to fetal intravascular transfusion. *Fetal Diagn Ther.* 2008;23(2):159–63.
  139. Oepkes D, van Scheltema PA. Intrauterine fetal transfusions in the management of fetal anemia and fetal thrombocytopenia. *Semin Fetal Neonatal Med.* 2007;12(6):432–8.
  140. Fung MK, Grossman MK, Hillyer CD, Westhoff CM. Technical manual of the American Association of Blood Banks, 18th ed, American Association of Blood Banks, Bethesda, Maryland 2014. 2014.
  141. El-Azeem SA, Samuels P, Rose RL, Kennedy M, Shaughnessy RWO. The effect of the source of transfused blood on the rate of consumption of transfused red blood cells in pregnancies affected by red blood cell alloimmunization. *Am J Obstet Gynecol.* 1997;177(4):753–7
  142. Giannina G, Moise KJ, Dorman K. A simple method to estimate volume for fetal intravascular transfusions. *Fetal Diagn Ther.* 1998;13(2):94–7.
  143. <http://www.uptodate.com/contents/intrauterine-fetal-transfusion-of-red-bloodcells>.
  144. Mouw RJ, Klumper F, Hermans J, Brandenburg HC, Kanhai HH. Effect of atracurium or pancuronium on the anemic fetus during and directly after intra-vascular intrauterine transfusion A double blind randomized study. 1999;78(9):763–7.
  145. Bernstein HH, Chitkara U, Plosker H, Gettes M, Berkowitz RL. Use of Atracurium Besylate to Arrest Fetal Activity During Intrauterine Intravascular Transfusions. *Obstet Gynecol.* 1988;72(5):813–6.
  146. Weingertner AS, Kohler A, Kohler M, Bouffet N, Hunsinger MC, Mager C, et al. Clinical and placental characteristics in four new cases of twin anemia – polycythemia sequence. *Ultrasound Obstet Gynecol.* 2010;35(4):490–4.
  147. Van Kamp IL, Klumper FJ, Bakkum RS, Oepkes D, Meerman RH, Scherjon SA, et al. The severity of immune fetal hydrops is predictive of fetal outcome after intrauterine treatment. *Am J Obstet Gynecol.* 2001;185(3):668–73.
  148. Radunovic N, Lockwood CJ, Alvarez M, Plecas D, Chitkara U, Berkowitz RL. The Severely

- Anemic and Hydropic Isoimmune Fetus: Changes in Fetal Hematocrit Associated With Intrauterine Death. *Obstet Gynecol.* 1992;79(3):390–3.
149. Zwiers C, Lindenburg ITM, Klumper FJ, Haas MDE, Oepkes D. Complications of intrauterine intravascular blood transfusion: lessons learned after 1678 procedures. *Ultrasound Obstet Gynecol.* 2017; 50(2): 180–186.
  150. Mari G, Zimmermann R, Moise KJ, Deter RL. Correlation between middle cerebral artery peak systolic velocity and fetal hemoglobin after 2 previous intrauterine transfusions. *Am J Obstet Gynecol.* 2005;193(3 Pt 2):1117–20.
  151. Welch R, Rampling MW, Anwar A, Talbert DG, Rodeck CH. Changes in hemorheology with fetal intravascular transfusion. *Am J Obstet Gynecol.* 1994;170(3):726-32.;
  152. Detti L, Oz U, Guney I, Ferguson JE, Bahado-Singh RO, Mari G. Doppler ultrasound velocimetry for timing the second intrauterine transfusion in fetuses with anemia from red cell alloimmunization. *Am J Obstet Gynecol.* 2001;185(5):1048–51.
  153. Scheier M, Hernandez-Andrade E, Fonseca EB, Nicolaides KH. Prediction of severe fetal anemia in red blood cell alloimmunization after previous intrauterine transfusions. *Am J Obstet Gynecol.* 2006;195(6):1550-6..
  154. Moise KJJ, Argoti PS. Management and Prevention of Red Cell Alloimmunization in Pregnancy: A Systematic Review. *Obstet Gynecol.* 2012;120(5):1132–9.
  155. Keckstein G, Tschurtz S, Schneider V, Mütter W, Terinde R, Jonatha WD. Umbilical cord haematoma as a complication of intrauterine intravascular blood transfusion. *Prenat Diagn.* 1990;10(1):59–65.
  156. Nicolini U, Kochenour NK, Greco P, Letsky EA, Johnson RD, Contreras M, et al. Consequences of fetomaternal haemorrhage after intrauterine transfusion. *Br Med J.* 1988;297(6660):1379.
  157. El Kateb A, Ville Y. Update on twin-to-twin transfusion syndrome. *Best Pract Res Clin Obstet Gynaecol.* 2008;22(1):63–75.
  158. Schonewille H, Klumper FJCM, van de Watering LMG, Kanhai HHH, Brand A. High additional maternal red cell alloimmunization after Rhesus- and K-matched intrauterine intravascular transfusions for hemolytic disease of the fetus. *Am J Obstet Gynecol.* 2007;196(2):143.e1-143.e6.
  159. Lindenburg IT, Smits-Wintjens VE, Van Klink JM, Verduin E, Van Kamp IL, Walther FJ, et al. Long-term neurodevelopmental outcome after intrauterine transfusion for hemolytic disease

- of the fetus/newborn: The LOTUS study. *Am J Obstet Gynecol.* 2012;206(2):141.e1-141.e8.
160. Van Klink JMM, Koopman HM, Oepkes D, Walther FJ, Lopriore E. Long-term neurodevelopmental outcome after intrauterine transfusion for fetal anemia. *Early Hum Dev.* 2011;87(9):589–93.
  161. Nagel HTC, De Haan TR, Vandenbussche FPHA, Oepkes D, Walther FJ. Long-term outcome after fetal transfusion for hydrops associated with parvovirus B19 infection. *Obstet Gynecol.* 2007;109(1):42–7.
  162. Dembinski J, Haverkamp F, Maara H, Hansmann M, Eis-Hübinger AM, Bartmann P. Neurodevelopmental outcome after intrauterine red cell transfusion for Parvovirus B19-induced fetal hydrops. *BJOG An Int J Obstet Gynaecol.* 2002;109(11):1232–4.
  163. Lindenburg ITM, van Klink JM, Smits-Wintjens VEIJ, van Kamp IL, Oepkes D, Lopriore E. Long-term neurodevelopmental and cardiovascular outcome after intrauterine transfusions for fetal anaemia: A review. *Prenat Diagn.* 2013;33(9):815–22.
  164. De Jong EP, Lindenburg IT, Klink JM Van, Oepkes D, Kamp IL Van, Walther FJ, et al. Intrauterine transfusion for parvovirus B19 infection : long-term neurodevelopmental outcome. *Am J Obs Gynecol.* 2012;206(3):204.e1-204.e5.
  165. Fay RA. Feto–maternal haemorrhage as a cause of fetal morbidity and mortality. *Obstet Gynecol Surv. Br J Obstet Gynaecol.* 1983;90(5):443-6.
  166. Lopriore E, Slaghekke F, Oepkes D, Middeldorp JM, Vandenbussche FP, Walther FJ. Clinical outcome in neonates with twin anemia-polycythemia sequence. *Am J Obstet Gynecol* [Internet]. 2010;203(1):54.e1-54.e5.
  167. Lopriore E, Wezel-meijler G Van, Middeldorp JM, Sueters M, Vandenbussche FP, Walther FJ. Incidence , origin , and character of cerebral injury in twin-to-twin transfusion syndrome treated with fetoscopic laser surgery. *Am J Obstet Gynecol.* 2006;194(5):1215-20.
  168. Haak MC, Oosterhof H, Mouw RJ, Oepkes D, Vandenbussche FPHA. Pathophysiology and treatment of fetal anemia due to placental chorioangioma. *Ultrasound Obstet Gynecol.* 1999;14(1):68–70.

## 14. ŽIVOTOPIS

Rođena sam 1. 2. 1996. u Splitu. Osnovnu školu Petra Preradovića sam završila u Zadru, a potom i Gimnaziju Jurja Barakovića, opći smjer, s odličnim uspjehom. 2014. godine sam upisala Medicinski fakultet Sveučilišta u Zagrebu. Dobitnica sam Dekanove nagrade za najbolju studenticu u akademskoj godini 2017./2018. 2018. godine sudjelovala sam u organizaciji Europskog kongresa mladih gastroenterologa (ECYG). Tijekom studija bila sam demonstrator na katedri za Anatomiju (2015.-2016.), kolegiju Klinička propedeutika na KBC Zagreb i KB Merkur (Klinika za gastroenterologiju; hematologiju; reumatologiju; 2018. – 2020.) i na Klinici za pedijatriju KBC-a Zagreb, Odjel hematologije (2019. – 2020.).

Aktivno se služim engleskim i njemačkim jezikom.