

Ekspresija negativnih regulatora Wnt signalnog puta u tumorima zametnih stanica testisa

Žunić, Iris

Master's thesis / Diplomski rad

2014

Degree Grantor / Ustanova koja je dodijelila akademski / stručni stupanj: **University of Zagreb, School of Medicine / Sveučilište u Zagrebu, Medicinski fakultet**

Permanent link / Trajna poveznica: <https://um.nsk.hr/um:nbn:hr:105:354884>

Rights / Prava: [In copyright](#) / [Zaštićeno autorskim pravom.](#)

Download date / Datum preuzimanja: **2025-03-14**



Repository / Repozitorij:

[Dr Med - University of Zagreb School of Medicine Digital Repository](#)



SVEUČILIŠTE U ZAGREBU

MEDICINSKI FAKULTET

Iris Žunić

**Ekspresija negativnih regulatora Wnt signalnog
puta u tumorima zametnih stanica testisa**

Diplomski rad



Zagreb, 2014.

SVEUČILIŠTE U ZAGREBU

MEDICINSKI FAKULTET

Iris Žunić

**Ekspresija negativnih regulatora Wnt signalnog
puta u tumorima zametnih stanica testisa**

Diplomski rad



Zagreb, 2014.

Ovaj rad izrađen je na Zavodu za biologiju Medicinskog fakulteta Sveučilišta u Zagrebu pod vodstvom prof. dr. sc. Ljiljane Šerman te komentorstvom dr.sc. Semira Vranića, a u sklopu projekta "Eksperimentalni embrionalni tumori i razvoj zametaka sisavaca in vitro i in vivo" br. 018-1080-399-0355 prof. dr. sc. Floriane Bulić Jakuš i predan je na ocjenu u akademskoj godini 2013./14.

KRATICE KORIŠTENE U RADU:

BSA	goveđi serumski albumin, prema engl. <i>bovine serum albumin</i>
PBS	fosfatni pufer, prema engl. <i>phosphate buffered saline</i>
SFRP	SFRP primarno protutijelo; SFRP protein prema engl. <i>secreted frizzled-related protein</i>
Wnt	Wnt signalni put, prema engl. <i>Wingless-related integration site</i>

SADRŽAJ:

1. Sažetak	
2. Summary	
3. Uvod	1
3.1. Wnt signalni put i obitelj SFRP proteina u razvoju tumora	1
3.2. Tumori zametnih stanica testisa	2
4. Hipoteza	4
5. Opći i specifični ciljevi rada	5
6. Materijali i metode	6
6.1. Materijali	6
6.1.1. Preparati tumorskog tkiva testisa	6
6.1.2. Protutijela za imunohistokemijsko bojanje	7
6.2. Metode	7
6.2.1. Imunohistokemijska metoda prikaza proteina	7
6.2.2. Analiza obojanih rezova	8
6.2.3. Statistička obrada podataka	8
7. Rezultati	9
7.1. Kliničke i patohistološke odlike kohorte	9
7.2. Ekspresija SFRP1	9
7.2.1. Usporedba ekspresije SFRP1 u seminomima i neseminomskim/miješanim tumorima obzirom na dob	10
7.2.2. Usporedba ekspresije SFRP1 u seminomima i pozitivnoj kontroli	11
7.2.3. Usporedba ekspresije SFRP1 u neseminomskim/miješanim tumorima testisa i pozitivnoj kontroli	11
7.2.4. Usporedba ekspresije SFRP1 seminomima i neseminomskim/miješanim tumorima testisa	12
7.3. Ekspresija SFRP3	13
7.3.1. Usporedba ekspresije SFRP3 u seminomima i neseminomskim/miješanim tumorima obzirom na dob	14
7.3.2. Usporedba ekspresije SFRP3 u seminomima i pozitivnoj kontroli	15
7.3.3. Usporedba ekspresije SFRP3 u neseminomskim/miješanim tumorima testisa i pozitivnoj kontroli	15
7.3.4. Usporedba ekspresije SFRP3 u seminomima i neseminomskim/miješanim tumorima testisa	16
8. Rasprava	17

9. Zaključci	19
10. Zahvale	20
11. Literatura	21
12. Životopis	24

1. SAŽETAK

Ekspresija negativnih regulatora Wnt signalnog puta u tumorima zametnih stanica testisa

Iris Žunić

Obitelj proteina SFRP (od engl. *secreted frizzled-related protein*) najveća je obitelj Wnt signalnog puta. Dosadašnja istraživanja ukazuju na povezanost smanjene ekspresije SFRP proteina i razvoja kolorektalnog karcinoma i karcinoma urotela. Najveći postotak tumora testisa su podrijetla zametnih stanica testisa, a među njima su najčešći seminomi. Obzirom na to da SFRP proteini djeluju kao negativni regulatori Wnt signalizacije, cilj ovog rada bio je ispitivanje ekspresije SFRP1 i SFRP3 proteina u definiranoj kohorti primarnih tumora testisa, seminomskih i neseminomskih/miješanih, metodom indirektno imunohistokemije. Sakupljeni su uzorci tumora zajedno s pripadajućim zdravim tkivom koje je ujedno služilo kao pozitivna kontrola. Rezultati ekspresije oba proteina analizirani su semikvantitativno te statistički obrađeni. Dobiveni rezultati prikazuju statistički značajnu razliku ekspresije SFRP1 (seminomi=0.1 (0.7), neseminomi=0.1 (0.6), kontrola=1 (0), $p<0.001$) i SFRP3 proteina (seminomi=0.035 (0.3), neseminomi=0.05 (0.7), kontrola=1 (0), $p<0.001$) između tumorskih tkiva i kontrolnih tkiva testisa, dok razlika ekspresije između pojedinih histoloških podtipova tumora nije dokazana. Također, ne postoji značajna razlika između ekspresije SFRP1 i SFRP3 proteina s obzirom na dob pacijenata. Sukladno očekivanjima, uočavam smanjenu ekspresiju regulatora Wnt signalnog puta u tumorima u odnosu na zdravo tkivo, što upućuje na njihovu moguću ulogu u tumorigenezi tumora zametnih stanica testisa.

Ključne riječi: tumori zametnih stanica testisa, Wnt signalni put, SFRP1, SFRP3, imunohistokemija

2. SUMMARY

The expression of negative Wnt signaling pathway regulators in testicular germ cell tumors

Iris Žunić

Secreted frizzled-related protein (SFRP) family is the largest family of Wnt signaling pathway. Current research efforts clearly outline the relationship between the decreased SFRP protein expression and development of colorectal and urothelial carcinomas. The highest percentages of testicular tumors are of those germline origin, among which seminomas represent the most common histotype. Taking into account that SFRP proteins act as negative regulators of Wnt signaling pathway, the purpose of this work was to determine the SFRP1 and SFRP3 protein expression in a defined cohort of primary testicular tumors (including both seminomas and non-seminomas/mixed germ cell), using immunohistochemistry. Tumor samples were collected along with the adjacent normal/benign tissue that was used as a control sample. Protein expressions were measured and the results were semiquantitatively analyzed and statistically processed. Obtain results showed statistically significant difference in expression of SFRP1 (seminomas=0.1 (0.7), non-seminomas=0.1 (0.6), controls=1 (0), $p<0.001$) and SFRP3 proteins (seminomas=0.003 (0.3), non-seminomas=0.05 (0.7), controls=1 (0) $p<0.001$) between tumorous and healthy (control) tissue. The difference in expression between particular histological subtypes of tumors has not being found. Moreover, there was no significant difference between the expression of SFRP1 and SFRP3 protein in respect to patients age. We conclude that decreased expression of Wnt signaling regulators SFRP1 and SFRP3 can be observed in testicular germ cell tumors compared with normal tissue. These findings suggest their possible role in testicular germline tumorigenesis.

Key words: testis, germ cell tumors, Wnt signaling pathway, SFRP1, SFRP3, immunohistochemistry

3. UVOD

3.1. WNT SIGNALNI PUT I OBITELJ SFRP PROTEINA U RAZVOJU TUMORA

Stanična signalizacija wnt signalnog puta započinje vezanjem Wnt liganda za Fz transmembranski receptor (eng. Frizzled receptor). Daljnja stanična aktivnost ovisi o jednom od tri puta koji su aktivirani: Wnt/ β -katenin put, Wnt/ Ca^{2+} put ili Wnt/polarity put. Prvi od navedenih kaskadnih puteva Wnt/ β -katenin put je nabolje istražente je otkriveno da, regulirajući gensku ekspresiju, ima ulogu u apoptozi stanice (Janssens et al., 2006). β -kateninski put koristi β -katenin kao regulator transkripcije i ukoliko dođe do interakcije ligand-receptor, β -katenin se nakuplja u stanici, translocira u jezgru, što potiče aktivaciju niza signala i konačno rezultira transkripcijom ciljanih gena. Wnt signalni put ima važnu ulogu u embrionalnom razvoju, staničnoj diferencijaciji i staničnoj proliferaciji, stoga je njegova poremećena regulacija izrazito važan faktor u razvoju nekoliko tumorskih entiteta (Polakis P, 2000).

Obitelj SFRP (od engl. *secreted frizzled-related protein*) najveća je obitelj proteina koja ima ulogu ekstracelularnih liganda u u Wnt signalnom putu te se sastoji se od pet glikoproteina: SFRP1, SFRP2, SFRP3, SFRP4 i SFRP5. Vezanje SFRP proteina za njihove receptore ima za posljedicu inhibiciju Wnt stanične signalizacije, te na taj način održavaju ravnotežu u navedenim staničnim procesima.

Dosadašnja istraživanja dokazala su određenu povezanost između manjka SFRP1 proteina i tumorigeneze, i to kod kolorektalnog karcinoma (Caldwell et al., 2004; Suzuki et al., 2004), karcinoma jajnika (Takada et al., 2004), karcinoma mokraćnog mjehura (Stoehr et al., 2004., Marsit et al.,2005), malignog mezotelioma (Lee et al., 2004), karcinoma prostate (Lodying et al., 2005) karcinoma pluća (Fukui et al., 2005.), karcinoma dojke (Veeck et al., 2006), te kod zametnih tumora sa trofoblastnom diferencijacijom (Partl et al 2014). Opisan je i utjecaj količine gubitka SFRP1 na histološku diferencijaciju određenih zloćudnih tumora a time možebitno i na prognozu liječenja, posebice kod karcinoma bubrega (Dahl et al., 2007).

Manje istraživan/poznat SFRP3 protein, češće nazivan FRZB protein (od engl. *frizzled-related protein*), uključen je u osteogenezu, regulirajući sazrijevanje hondrocita i razvoj dugih kostiju. Mutacija gena za SFRP3 protein povezana je s

razvojem osteoartritisa i mišićne distrofije. Obzirom na to da djeluje kao negativni regulator Wnt puta, jasna je važnost proučavanja njegove uloge u karcinogenezi analogno djelovanju proteina SFRP1. Zmijanac je sa suradnicima otkrila značajno jaču ekspresiju ovih proteina u posteljicama kod intrauterinog zastoja u rastu djeteta u odnosu na kontrolne, zdrave posteljice (Partl et al., 2014).

Dosadašnja istraživanja na manjem broju uzoraka daju naznake o gubitku SFRP1 u tumorima zametnih stanica testisa, jajnika i uterusa (Hoei-Hansen 2004; Dahl et al. 2007; Partl et al., 2014).

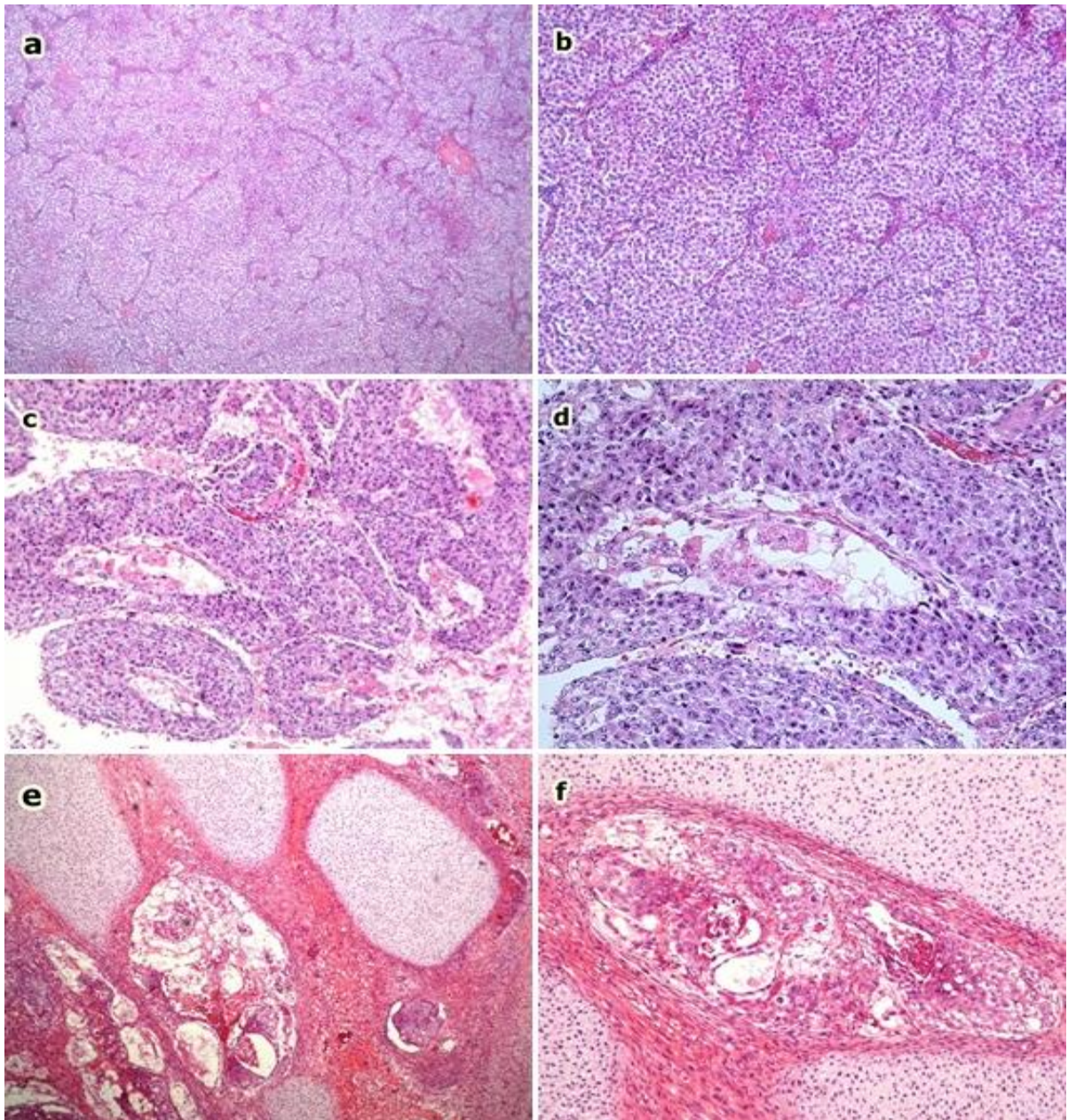
3.2. TUMORI ZAMETNIH STANICA TESTISA

Tumori testisa čine svega 1% svih novotvorina muškaraca, ali njihova važnost leži u tome što se pojavljuju u dobi između 20 i 40 godina, odnosno kod mladih ljudi i u najreproduktivnijim godinama života. Jedini dokazani rizični čimbenici za tumore testisa su kriptorhizam i gonadalna disgeneza (Damjanov, 2011). Uz pravodobnu dijagnostiku i adekvatnu terapiju, njihova je izlječivost danas vrlo visoka te doseže brojku od 95%, dok je samo prije tridesetak godina to bio postotak njihove smrtnosti.

Patohistološki, primarne novotvorine testisa dijelimo na tumore zametnih stanica i tumore specijaliziranih stromalnih stanica testisa. Tumori specijaliziranih stromalnih stanica su tumori Leydigovih stanica te tumori Sertolijevih stanica. To su rijetki tumori uglavnom dobroćudnog kliničkog ishoda koji su hormonski aktivni i svi se liječe kirurški.

Tumori zametnih stanica testisa predstavljaju 95% svih tumora testisa, a ujedno su među najčešćim tumorima u muškaraca u dobi od 15 do 34 godine (Melicow M, 1955; Ulbright et al 1999). Učestalost im se kreće oko 5/100 000 muškaraca. Dijele se na čiste seminomske i neseminomske, koji tvore različite kombinacije, najčešće sastavljene od embrionalnog karcinoma i jedne ili više komponenti teratoma, seminoma, yolk sac tumora i koriokarcinoma, stoga se još zovu i miješani tumori testisa (Ulbright et al, 1999). Seminomi su zloćudni tumori građeni od monomorfne populacije stanica koje nalikuju na spermatogonije a mogu predstavljati i samo jednu od komponenata miješanog tumora zametnih stanica testisa. Poznato je kako imaju bolju prognozu od neseminomskih tumora. Adekvatno liječenje za rane tumore bez metastaza je orhidektomija. Vrlo su osjetljivi na

radioterapiju, koja se u rjeđim slučajevima mora kombinirati s kemoterapijom. Neseminomski tumori spolnih stanica skupina su novotvorina koje uključuju embrionalne karcinome, teratokarcinome, karcinome žumanjčane vreće i koriokarcinome (Slika 1a-f). Češće se pojavljuju u kombinacijama nego kao čisti oblici, a kao samostalan oblik najčešći je embrionalni karcinom. Upravo određivanje histoloških sastavnica tumora važan je prognostički faktor (Krušlin et al., 2003).



Slika 1: Različiti histološki tipovi tumora zametnih stanica testisa: a) seminom (HE, x5), b) seminom (HE, x10), c) embrionalni karcinom (HE, x10), d) embrionalni karcinom (HE, x20), e) miješani neseminomski tumor: teratoma+yolk sac tumor+embrionalni karcinom (HE, x10), f) miješani neseminomski tumor: teratoma+yolk sac tumor+embrionalni karcinom (HE, x20).

4. HIPOTEZA

Dosadašnja *in vitro* istraživanja na animalnim modelima, kao i ona na humanim uzorcima, pokazuju gubitak ekspresije proteina SFRP1 i SFRP3 u različitim humanim tumorima, a količina SFRP proteina obrnuto je proporcionalna zloćudnosti i invazivnosti histološkog podtipa istraživanih tumora. Sukladno tome, očekujem smanjenu ekspresiju proteina SFRP1 i SFRP3 proteina u tumorima zametnih stanica testisa u odnosu na okolno normalno tkivo testisa.

5. OPĆI I SPECIFIČNI CILJEVI RADA

Opći cilj ovog rada je ispitati ekspresiju SFRP1 i SFRP3 u definiranoj kohorti primarnih tumora testisa (seminomskih i neseminomskih/miješanih) metodom imunohistokemije, te na temelju dobivenih rezultata utvrditi povezanost promjene ekspresije navedenih proteina s tumorigenezom tkiva testisa.

Specifični cilj rada je:

1. Usporediti ekspresiju SFRP1 i SFRP3 proteina između različitih histoloških tipova tumora zametnih stanica testisa.
2. Ispitati postoji li razlika u ekspresiji navedenih proteina u osoba s obzirom na dob, stoga je postavljena dobna granica na 35 godina budući da je medijan dobi svih pacijenata uključenih u istraživanje 34 godine.

6. MATERIJALI I METODE

6.1. MATERIJALI

6.1.1. Preparati tumorskog tkiva testisa

Za ovaj rad korišteni su rezovi tumorskih tkiva testisa fiksirani u formalinu, potom uklopljeni u parafinu, prethodno prikupljeni u dijagnostičke svrhe, a sukladno odobrenju Etičkog povjerenstva Medicinskog fakulteta u Zagrebu iz 2014. Uzorci su dio zbirke tumorskih uzoraka koji pripadaju prof. dr. Ondrej Hesu iz Charles University Hospital Plzen, Republika Češka te su u navedenoj bolnici dobiveni dijagnostičkim postupcima kod 45 ispitanika u razdoblju od 1999. do 2008. godine.

Preparate čine histološki rezovi tumorskog tkiva testisa uz koje se nalazi pridruženo zdravo tkivo testisa (pozitivna kontrola). Najveći udio primarnih tumora u istraživanju čine seminomi, upravo zbog njihove učestalosti među zloćudnim tumorima testisa, dok ostalu skupinu tumorskih tkiva čine neseminomski tumori (čisti embrionalni karcinomi, teratomi, teratokarcinomi, spermatocitički seminomi) te miješani tumori spolnih stanica testis (Tablica 1).

Tablica 1: Klinički podaci o ispitanicima i uzorcima

Histološki tip tumora	Broj pacijenata	Dob pacijenata (medijan i raspon)	Zahvaćeni testis		
			Lijevi	Desni	Nepoznato
Seminomi	19	39.5 (32)	7	11	1
Neseminomski/miješani tumori	26	31 (47)	12	7	9

6.1.2. Protutijela za imunohistokemijsko bojanje

Primarna protutijela korištena u ovom istraživanju su poliklonalna IgG protutijela proizvedena u zečevima FRP1 (razrijeđenje 1:200, SantaCruz Biotechnology) i FRP3 (razrijeđenje 1:200, SantaCruz Biotechnology).

6.2. METODE

6.2.1. Imunohistokemijska metoda prikaza proteina

Prvi korak u pripremi uzorka je deparafinizacija mikroskopskih preparata. Preparati su ostavljeni u termostatu preko noći na 37⁰C. Zatim je učinjeno ispiranje preparata ksilolom i etanolom u nizu padajućih koncentracija (apsolutni etanol, 96% etanol, 70% etanol), nakon čega je uslijedilo ispiranje PBS-om (od engl. *phosphate buffered saline*, pH=7,4) i kuhanje u citratnom puferu (pH=6,0). Nakon hlađenja, rezovi su tretirani 0,3% vodikovim peroksidom i ispirani u PBS-u, a nakon toga inkubirani su s otopinom goat- seruma razrijeđenog u PBS-u u omjeru 1:100, koji se ne ispiru. Potom se na rezove stavlja odgovarajuće primarno SFRP1 ili SFRP3 protutijelo (Santa Cruz) razrijeđeno otopini PBS-a u BSA (od engl. *bovine serum albumin*) u omjeru 1:200. Negativne kontrole predstavljaju preparati u kojima nije primjenjeno primarno protutijelo. Primarno protutijelo, ostavlja se preko noći na 4⁰C, te se drugi dan nakon ispiranja stavlja sekundarno protutijelo koje se također ostavlja na 4⁰C na 2 sata. Nakon ispiranja sekundarnog protutijela slijedi inkubiranje supstrat-kromogenskom otopinom u kojoj kao supstrat služe koncentrirani Tris-HCl pufer i 0,8% otopina hidrogen peroksida, a kao kromogen služi 3,3'-diaminobenzidin tetrahidroklorid (DAB). Slijedeći korak je kontrastiranje hemalaunom te ispiranje destiliranom i vodovodnom vodom, a zadnji dio je ispiranje preparata etanolom u nizu rastućih koncentracija (70% etanol 96% etanol apsolutni etanol) i ksilolu. Obrada završava prekrivanjem s *Canada balsamom* i pokrovnim stakalcem.

6.2.2. Analiza obojanih rezova

Ekspresija SFRP1 i SFRP3 proteina u tumorskome tkivu je ocijenjena kao postotak tumorskih stanica na membrani i/ili u citoplazmi. Intenzitet ekspresije SFRP1 i SFRP3 proteina je ocijenjen u opsegu od 0 (negativan) do 3+ (jak) i

uspoređivan je s okolnim normalnim benignim tkivom koje je korišteno kao pozitivna kontrola.

6.2.3. Statistička analiza podataka

Koristeći deskriptivnu statistiku, opisane su mjere centralne tendencije (medijan), kao i mjere disperzije (raspon).

Za statističku usporedbu ekspresije proteina SFRP1 i SFRP3 u različitim tumorskim skupinama korišten je Mann-Whitneyev test. Podaci su obrađeni u programu IBM SPSS Statistics 20.0.

7. REZULTATI

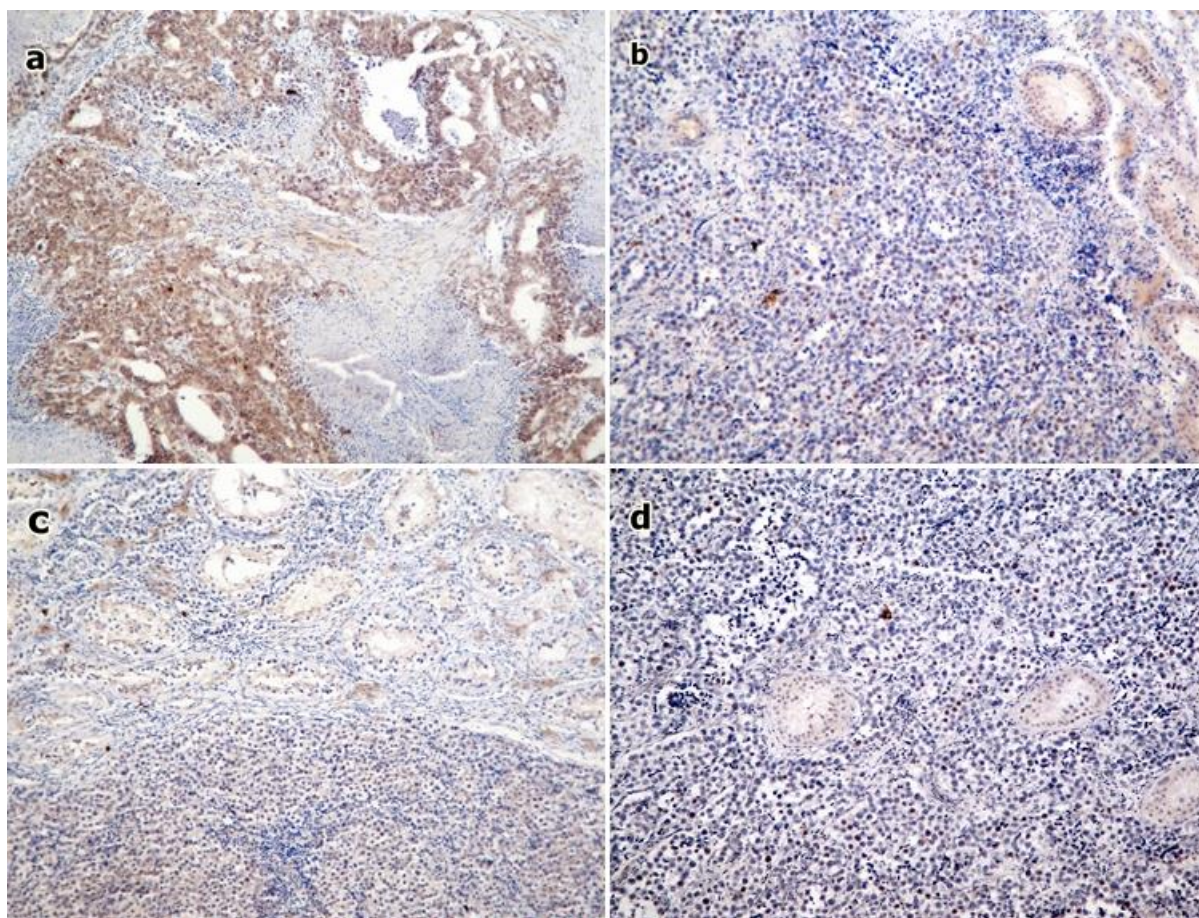
Ukupno je analizirano 25 uzoraka imunohistokemijski bojanih SFRP1 protutijelom te 42 uzorka bojana SFRP3 protutijelom. Rezultati su prikazani tablično.

7.1. KLINIČKE I HISTOPATOLOŠKE ODLIKE KOHORTE

Medijan dobi 45 pacijenata uključenih u istraživanje je 35 godina. Dob najmlađeg pacijenta je 20, a najstarijeg 67 godina. Uzorke ukupno čini 25 seminoma, 16 miješanih tumora sa seminomskom komponentom, 19 miješanih tumora bez seminomske komponente, 4 embrionalna karcinoma i 3 teratoma.

7.2. EKSPRESIJA SFRP1 PROTEINA

Na slici 2 prikazana je ekspresija SFRP1 proteina u seminomima i neseminomskim/miješanim tumorima testisa.



Slika 2: Imunohistokemijska ekspresija SFRP1 proteina u tumorima zametnih stanica testisa: (a) prikazuje jače izraženu ekspresiju SFRP1 proteina u miješanom neseminomskom tumoru (x10), dok se u (b, c, d) seminomu (x10) primjeti izraženiji gubitak SFRP1 proteina

7.2.1. Usporedba ekspresije SFRP1 u seminomima i neseminomskim/miješanim tumorima obzirom na dob

U tablici 2 brojčano su prikazani dobiveni rezultati ekspresije SFRP1 u analiziranim uzorcima.

Tablica 2: Rezultati analize histoloških preparata

Histološki tip tumora	Dob (godine)	Broj uzoraka	Ekspresija SFRP1	
			Medijan	Raspon
Seminomi	≤35	5	0.1	0.1
	>35	3	0.3	0.6
	nema podataka	2	0.13	0.15
Neseminomski/miješani	≤35	6	0.1	0.5
	>35	5	0.05	0.5
	nema podataka	4	0.2	0.5
Ukupno		25		

Ne postoji statistički značajna razlika u ekspresiji SFRP1 u skupini oboljelih od seminoma mlađih od 35 godina i skupini oboljelih od seminoma starijih od 35 godina ($p=0.060$).

Ne postoji statistički značajna razlika u ekspresiji SFRP1 u skupini oboljelih od neseminomskih/miješanih tumora mlađih od 35 godina i skupini oboljelih od seminoma starijih od 35 godina ($p=0.851$).

7.2.2. Usporedba ekspresije SFRP1 u seminomima i pozitivnoj kontroli

Pozitivnu kontrolu čini okolno zdravo tkivo testisa, te je histološkom analizom u tom tkivu utvrđena ekspresija SFRP1 od 100% (1). Ekspresija SFRP1 izražena je kao medijan i raspon (Tablica 3).

Tablica 3: Usporedba seminoma i pozitivne kontrole

Status	Broj uzoraka	Ekspresija SFRP1
Seminomi	8	0.1 (0.7)
Kontrola	8	1 (0)
Ukupno	16	

Statistički je značajno slabija ekspresija SFRP1 u seminomima u odnosu na kontrolu (zdravo tkivo testisa) ($p < 0,001$).

7.2.3. Usporedba ekspresije SFRP1 u neseminomskim/miješanim tumorima testisa i pozitivnoj kontroli

U tablici 4 prikazana je usporedba brojčano prikazanih dobivenih rezultata ekspresije SFRP1 antigena u analiziranim uzorcima.

Tablica 4: Usporedba neseminomskih/miješanih tumora i pozitivne kontrole

Status	Broj uzoraka	Ekspresija SFRP1
Neseminomski/ Miješani tumori	15	0.1 (0.6)
Kontrola	15	1 (0)
Ukupno	30	

Statistički je značajno slabija ekspresija SFRP3 u neseminomskim/miješanim tumorima u odnosu na kontrolu (zdravo tkivo testisa) ($p < 0,001$).

7.2.4. Usporedba ekspresije SFRP1 seminomima i ne seminomskim/miješanim tumorima testisa

U tablici 5 prikazana je usporedba brojčano prikazanih dobivenih rezultata ekspresije SFRP1 antigena u analiziranim uzorcima.

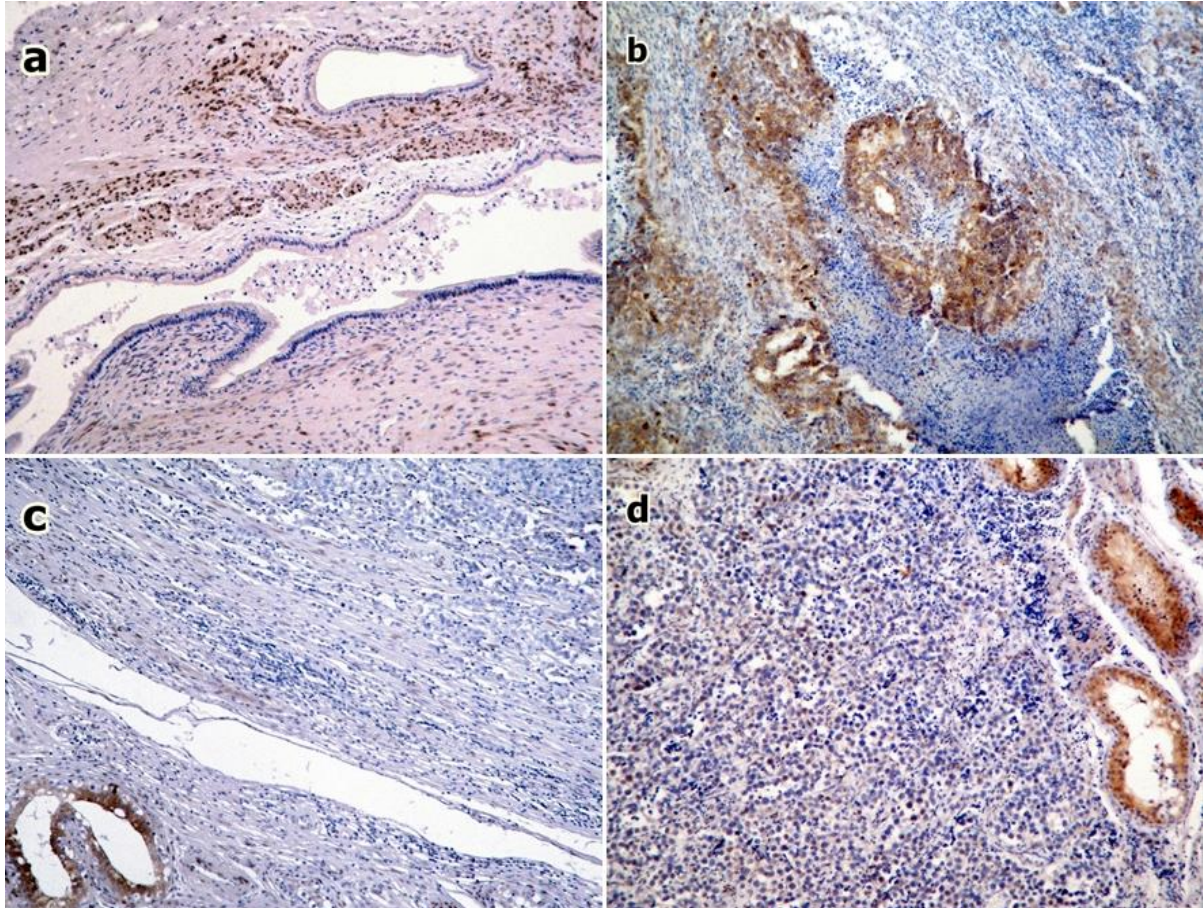
Tablica 5: Usporedba seminoma i ne seminomskih/miješanih tumora

Status	Broj uzoraka	Ekspresija SFRP1
Seminomi	10	0.1 (0.7)
Neseminomski/ miješani tumori	15	0.1 (0.6)
Ukupno	25	

Ne postoji statistički značajna razlika u ekspresiji SFRP1 u skupini pacijenata oboljelih od seminoma, od njegove ekspresije u skupini oboljelih od ne seminoma/miješanog tumora ($p=0.955$).

7.3. EKSPRESIJA SFRP3 PROTEINA

Na slici 3 prikazana je ekspresija SFRP3 antigena u seminomima i neseminomskim/miješanim tumorima testisa.



Slika 3: Imunohistokemijska ekspresija SFRP3 proteina u tumorima zametnih stanica testisa: (a) prikazuje umjerenu ekspresiju SFRP3 proteina u miješanom neseminomskom tumoru (x10), (b) prikazuje jače izraženu ekspresiju SFRP3 proteina u miješanom tumoru (x10), dok se u (c) seminomu (x10) primjeti potpuni gubitak SFRP3 proteina, osim u okolnom netumorskom tkivu (pozitivna kontrola); (d) prikazuje umjerenu ekspresiju SFRP3 proteina u seminomu (x10).

7.3.1. Usporedba ekspresije SFRP3 u seminomima i neseminomskim/miješanim tumorima obzirom na dob

U tablici 6 brojčano su prikazani dobiveni rezultati ekspresije SFRP3 antigena u analiziranim uzorcima.

Tablica 6: Rezultati analize histoloških preparata

Histološki tip	Dob (godine)	Broj uzoraka	Ekspresija SFRP3	
			Medijan	Raspon
Seminomi	≤35	7	0.03	0.5
	>35	11	0.02	0.3
	nema podataka	0		
Neseminomski/miješani	≤35	13	0.02	0.3
	>35	6	0.04	0.3
	nema podataka	7	0.05	0.5
Ukupno		42		

Ne postoji statistički značajna razlika u ekspresiji SFRP3 u skupini oboljelih od seminoma mlađih od 35 godina i skupini oboljelih od seminoma starijih od 35 godina ($p=0.849$).

Ne postoji statistički značajna razlika u ekspresiji SFRP3 u skupini oboljelih od neseminoma/miješanih tumora mlađih od 35 godina i skupini oboljelih od neseminoma/miješanih tumora starijih od 35 godina ($p>0.05$).

7.3.2. Usporedba ekspresije SFRP3 u seminomima i pozitivnoj kontroli

Pozitivnu kontrolu čini okolno zdravo tkivo testisa, te je histološkom analizom u tom tkivu utvrđena ekspresija SFRP3 od 100% (1). Ekspresija SFRP3 izražena je kao medijan i raspon (Tablica 7).

Tablica 7: Usporedba seminoma i pozitivne kontrole

Status	Broj uzoraka	Ekspresija SFRP3
Seminomi	18	0.035 (0.3)
Kontrola	18	1 (0)
Ukupno	32	

Statistički je značajno slabija ekspresija SFRP3 u seminomima u odnosu na kontrolu (zdravo tkivo testisa) ($p < 0,001$).

7.3.3. Usporedba ekspresije SFRP3 u neseminomskim/miješanim tumorima testisa i pozitivnoj kontroli

Tablica 8 prikazuje usporedbu brojčano prikazanih dobivenih rezultata ekspresije SFRP3 antigena u analiziranim uzorcima.

Tablica 8: Usporedba neseminomskih/miješanih tumora i pozitivne kontrole

Status	Broj uzoraka	Ekspresija SFRP3
Neseminomski/ Miješani tumori	26	0.05 (0.7)
Kontrola	26	1 (0)
Ukupno	52	

Statistički je značajno slabija ekspresija SFRP3 u neseminomskim/miješanim tumorima u odnosu na kontrolu (zdravo tkivo testisa) ($p < 0,001$).

7.3.4. Usporedba ekspresije SFRP3 u seminomima i neseminomskim/miješanim tumorima testisa

Tablica 9 prikazuje usporedbu brojčano prikazanih dobivenih rezultata ekspresije SFRP3 antigena u analiziranim uzorcima.

Tablica 9: Usporedba seminoma i neseminomskih/miješanih tumora

Status	Broj uzoraka	Ekspresija SFRP3
Seminomi	18	0.035 (0.3)
Neseminomski/ miješani tumori	26	0.05 (0.7)
Ukupno	44	

Ne postoji statistički značajna razlika u ekspresiji SFRP3 u skupini pacijenata oboljelih od seminoma, od njegove ekspresije u skupini oboljelih od neseminoma/miješanog tumora ($p = 0.306$).

8. RASPRAVA

Vodeći se istraživanjima koja pokazuju određene povezanosti između gubitka ekspresije proteina SFRP porodice, posebice proteina SFRP1, cilj ovog rada bio je pognije ispitati ekspresiju proteina SFRP1 i SFPR3 u tumorima zametnih stanica testisa te odrediti postoje li određene povezanosti između različitih histoloških tipova tumora i gubitka ekspresije navedenih proteina. Također, napravljena je podjela po dobi pacijenata, gdje je za dobnu granicu postavljena dob od 35 godina, što predstavlja medijan dobi svih pacijenata koji su uključeni u istraživanje.

Rezultati rada pokazuju smanjenu ekspresiju SFRP1 proteina u seminomima, kao i u neseminomskim/miješanim tumorima u odnosu na pozitivnu kontrolu tkiva, koju je činilo normalno benigno tkivo testisa, što je u skladu s prijašnjim istraživanjima gdje je u seminomima dokazan gubitak proteina SFRP1 od 59%, a u neseminomskim tumorima gubitak od 51% u odnosu na zdravo tkivo (Dahl et al., 2007). Također, u ranijim radovima istraživana je i ekspresija mRNA proteina SFRP1 gdje je dokazana mala ili nikakva ekspresija tog proteina u seminomima, za razliku od *carcinoma in situ*, teratoma ili normalnog tkiva testisa koje je obilovalo tim proteinom (Hoei-Hansen et al., 2004). Isto tako, u odnosu na pozitivnu kontrolu smanjena je ekspresija i SFRP3 proteina u ispitivanoj kohorti tumora, što ne iznenađuje, s obzirom na to da oba proteina imaju sličnu ulogu negativnih regulatora u Wnt signalnom putu. Ovi rezultati u skladu su i s ostalim istraživanjima koja pokazuju smanjenu imunohistokemijsku ekspresiju navedenih proteina u različitim tumorskim tkivima, kao i malignim reproduktivnim štakorskim i humanim tkivima (Partl et al., 2014). Opisani mehanizmi gubitka ekspresije SFRP proteina su mutacije unutar SFRP gena u kolorektalnom karcinomu (Caldwell et al., 2004) te metilacije SFRP1 promotorske regije kao epigenetski mehanizam u karcinomu bubrega (Dahl et al. 2007), mokraćnog mjehura (Stoehr et al., 2004), dojke (Veeck et al., 2004) i prostate (Lodygin et al., 2005).

Za razliku od jasne razlike ekspresije SFRP proteina između tumora i pozitivne kontrole, ta razlika nije značajna u usporedbi seminomskih i neseminomskih/miješanih tumora. Eventualnom raščlambom skupine neseminomskih/miješanih tumora na veće zasebne skupine pojedinih histoloških podtipova mogli bi se dobiti potpuniji podaci za svaki patohistološki tip tumora.

Važnost istraživanja tumora testisa, pa tako i važnost ovog rada, prvenstveno proizlazi iz činjenice što od te tumorske skupine oboljevaju mladi muškarci od 20 do 40 godina. Za liječnike i bolesnike svakako je značajno rano otkriti bolest, jer se radi o oboljelim mladim osobama u fertilnoj dobi, gdje se svi tumorski procesi odvijaju brzo, a koji, ako se bolest ne otkrije na vrijeme, mogu biti životno ugroženi. Bolest se često ne dijagnosticira na vrijeme te opsežnije liječenje u kasnijim stadijima još više pridonosi fizičkim i psihičkim posljedicama mlade osobe. U ovom radu uzeta je dobna granica od 35 godina koja je dobivena kao medijan dobi pacijenata uključenih u ovo istraživanje, kako bi se uvidjelo postoji li razlika između ekspresije SFRP proteina u tumorskim skupinama podijeljenih po dobi pacijenata. Dobivena razlika između dobnih skupina nije značajna u ekspresiji SFRP1 niti SFRP3 proteina.

Danas je uloga molekularnih putova neophodna u proučavanju različitih tumorskih procesa, stoga proučavanje Wnt signalizacijskog puta i njegovih agonista i antagonista ostavlja mnogo prostora u daljnjim istraživanjima. Primjerice, pronađena je snažna ekspresija SFRP1 proteina u leiomiomima u odnosu na miometriju, djelomično zahvaljujući stimulaciji estrogenima (Fukuhara et al., 2002), a isto tako je utvrđena povećana ekspresija istih proteina u premalignim oblicima tumora testisa (Hoei-Hansen, et al., 2004). Stoga se postavlja pitanje postoji li povezanost između maligne transformacije spolnih stanica u muške djece i izloženosti estrogenima *in utero* koju bismo mogli, između ostalog, objasniti i promijenjenom ekspresijom SFRP proteina. Osim toga, SFRP proteini mogu pronaći svoje mjesto u ranoj dijagnostici i kliničkoj prognozi kao svojevrsni tumorski markeri, kao što je to najviše proučavano kod tumora dojki (Lo et al., 2006). Konačno, postoje naznake kako bi se Wnt signalni put u budućnosti mogao koristiti i kao terapijski cilj za lijekove u različitim patološkim stanjima poput Alzheimerove bolesti, reumatoidnog artritisa, retinopatije, a najviše u terapiji različitih malignih tumora (Janssens et al., 2006; Anastas & Moon, 2013).

Shvaćajući Wnt signalni put kao bitan faktor na svim razinama bolesti- od tumorigeneze, rane dijagnostike pa sve do liječenja, jasno je da ovaj rad doprinosi razjašnjavanju njegove uloge u tumorigenezi tumora zametnih stanica testisa, posebice ulozi SFRP3 proteina, te otvara nova pitanja i daje određene smjernice za buduća istraživanja na području maligne transformacije zametnih stanica.

9. ZAKLJUČCI

Analizom ekspresije dvaju važnih antagonista Wnt signalnog puta, SFRP1 i SFRP3, u tumorima zametnih stanica testisa, došli smo do sljedećih zaključaka:

1. Ekspresija proteina SFRP1 i SFRP3 značajno je snižena u tumorima zametnih stanica testisa u odnosu na zdravo tkivo testisa.
2. Ne postoji značajna razlika u ekspresiji proteina SFRP1 i SFRP3 između seminoma i neseminomskih/miješanih tumora testisa.
3. Ne postoji značajna razlika u ekspresiji proteina SFRP1 i SFRP3 u tumorima zametnih stanica testisa s obzirom na dob pacijenata.

10. ZAHVALE

Zahvaljujem se voditeljici rada prof. dr. sc. Ljiljani Šerman i dr.sc. Semiru Vraniću na uloženom trudu i pomoći pri cjelokupnom nastanku ovog rada.

Zahvalu dugujem ing. Mariani Dragojević za stručnu pomoć pri radu i korištenju imunohistokemijskih metoda, te dr. Dori Fabijanović na pomoći pri statističkoj obradi rezultata.

Zahvalu dugujem i prof. dr. Ondreju Hesu (Charles University Hospital Plzen, Republika Češka) na ustupljenim uzorcima za rad.

Hvala Nikoli i mojoj obitelji na podršci.

11. LITERATURA

Anastas JN, Moon RT (2013). Wnt signaling pathways as therapeutic targets in cancer. *Nat Rev Cancer* 13:11-26. doi: 10.1038/nrc3419.

Caldwell GM, Jones C, Gensberg K, Jan S, Hardy RG, Byrd P et al. (2004). The Wnt antagonist sFRP1 in colorectal tumorigenesis. *Cancer Res* 64: 883–888.

Dahl E, Wiesmann F, Woenckhaus M, Stoehr R et al. (2007). Frequent loss of SFRP1 expression in multiple human solid tumours: association with aberrant promoter methylation in renal cell carcinoma. *Oncogene* 26: 5680-5691.

Damjanov I, Krušlin B (2011). *Bolesti muškog spolnog sustava*. Damjanov I, Jukić S, Nola M: Patologija, Zagreb, Medicinska naklada.

Fukuhara K, Kariya M, Kita M, Shime H, Kanamori T, Kosaka C et al. (2002). Secreted Frizzled Related Protein 1 is overexpressed in uterine leiomyomas, associated with a high estrogenic environment and unrelated to proliferative activity. *J Clin Endocrinol Metab* . 87(4):1729-36.

Fukui T, Kondo M, Ito G, Maeda O, Sato N, Yoshioka H et al. (2005). Transcriptional silencing of secreted frizzled related protein 1 (SFRP1) by promoter hypermethylation in non-small-cell lung cancer. *Oncogene* 24: 6323–6327.

Hoei-Hansen CE, Nielsen JE, Almstrup K, et al. (2004). Identification of genes differentially expressed in testes containing carcinoma in situ. *Mol Hum Reprod*. 10:423–43.

Janssens N, Janicot M, Perera T (July 2006). The Wnt-dependent signaling pathways as target in oncology drug discovery. *Invest New Drugs* 24 (4): 263 80. doi:10.1007/s10637-005-5199-4

Kruslin B, Turčić M, Cupić H et al. (2003) Importance of determination of various histologic components in testicular germ cell tumors *Lijec Vjesn* 125(9-10):242-5.

Lee AY, He B, You L, Dadfarmay S, Xu Z, Mazieres J et al. (2004). Expression of the secreted frizzled-related protein family is downregulated in human mesothelioma. *Oncogene* 23: 6672–6676.

Lo PK, Mehrotra J, Costa A, Frackler MJ, Garret Mayer E, Sukumar S, Argani P (2006). Epigenetic suppression of Secreted Frizzled Related Protein 1 (SFRP1) expression in human breast cancer. *Cancer Biol Ther* 5(3):281-6

Lodygin D, Epanchintsev A, Menssen A, Diebold J, Hermeking H. (2005). Functional epigenomics identifies genes frequently silenced in prostate cancer. *Cancer Res* 65: 4218–4227.

Marsit CJ, Karagas MR, Andrew A, Liu M, Darnaee H, Schned AR et al. (2005). Epigenetic inactivation of SFRP genes and TP53 alteration act jointly as markers of invasive bladder cancer. *Cancer Res* 65: 7081–7085.

Melicow M. Classification of tumors of the testis: a clinical and pathological study based on 105 primary and 13 secondary cases in adults, and 3 primary and 4 secondary cases in children. *J Urol* 1955;73:547–74.

Partl Z J, Fabijanović D, Skrtić A, Vranic S, Nikuseva M T, Serman Lj (2014). Immunohistochemical Expression of SFRP1 and SFRP3 Proteins in Normal and Malignant Reproductive Tissues of Rats and Humans. *Appl Immunohistochem Mol Morphol* 2014;00:000–000

Polakis P, (2000) *Genes Dev.*; 14(15):1837-51.

Stoehr R, Wissmann C, Suzuki H, Knuechel R, Krieg RC, Klopocki E et al. (2004). Deletions of chromosome 8p and loss of sFRP1 expression are progression markers of papillary bladder cancer. *Lab Invest* 84: 465–478.

Suzuki H, Watkins DN, Jair KW, Schuebel KE, Markowitz SD, Chen WD et al. (2004). Epigenetic inactivation of SFRP genes allows constitutive WNT signaling in colorectal cancer. *Nat Genet* 36: 417–422.

Takada T, Yagi Y, Maekita T, Imura M, Nakagawa S, Tsao SW et al. (2004). Methylation-associated silencing of the Wnt antagonist SFRP1 gene in human ovarian cancers. *Cancer Sci* 95: 741–744.

Veeck J, Niederacher D, An H, Klopocki E, Wiesmann F, Betz B et al. (2006). Aberrant methylation of the Wnt SFRP1 in breast cancer is associated with unfavourable prognosis. *Oncogene* 25: 3479–3488.

Ulbright TM, Amin MB, Young RH: Tumors of the testis, adnexa, spermatic cord and scrotum. *Atlas of tumor pathology. Third series, Fascicle 25.* Washington; Armed Forces Institute of Pathology, 1999.

12. ŽIVOTOPIS

Rođena sam u Zadru 1989. godine gdje sam pohađala osnovnu i srednju školu. Nakon završene opće gimnazije i srednje glazbene škole 2008. godine upisala sam Medicinski fakultet u Zagrebu. 2010. godine dobila sam Dekanovu nagradu za najbolji znanstveni rad "Osnovne stereološke varijable posteljice štakora u zadnjem trimestru gestacije" pod mentorstvom prof.dr.sc. Ljiljane Šerman. 2012. godine dobila sam Dekanovu nagradu za najbolju studenticu na 4. godini fakulteta. Višegodišnji sam stariji student demonstrator na Katedri za patologiju i Katedri za medicinsku biologiju. Imam sestru Nikolinu i brata Luku.