

# Sindrom abdominalnog kompartenta

---

Žižek, Helena

Master's thesis / Diplomski rad

2020

Degree Grantor / Ustanova koja je dodijelila akademski / stručni stupanj: **University of Zagreb, School of Medicine / Sveučilište u Zagrebu, Medicinski fakultet**

Permanent link / Trajna poveznica: <https://um.nsk.hr/um:nbn:hr:105:337087>

Rights / Prava: [In copyright](#)/[Zaštićeno autorskim pravom.](#)

Download date / Datum preuzimanja: **2025-03-07**



Repository / Repozitorij:

[Dr Med - University of Zagreb School of Medicine Digital Repository](#)



**SVEUČILIŠTE U ZAGREBU  
MEDICINSKI FAKULTET**

Helena Žižek

**SINDROM ABDOMINALNOG  
KOMPARTMENTA**

**DIPLOMSKI RAD**



**Zagreb, 2020.**

Ovaj diplomski rad izrađen je u Kliničkoj bolnici Sveti Duh, Klinika za kirurgiju, pod mentorstvom dr.sc. Marka Severa, dr.med. i predan je na ocjenu u akademskoj godini 2019./2020.

Mentor rada: dr.sc. Marko Sever, dr.med.

## POPIS I OBJAŠNJENJE KORIŠTENIH KRATICA

engl. engleski

m. musculus

mm. musculi

tj. to jest

npr. na primjer

mm milimetar

g gram

L litra

mL mililitar

G promjer, od engl. *gauge*

# SADRŽAJ

Sažetak

Summary

1. Uvod .....	1
2. Funkcionalna anatomija abdominalne stijenke .....	1
3. Definicije .....	2
4. Epidemiologija .....	4
5. Morbiditet i mortalitet .....	5
6. Etiologija i patofiziologija .....	5
7. Klinička slika .....	8
8. Dijagnostika .....	9
9. Liječenje .....	10
9.1 Konzervativno .....	12
9.2 Kirurško .....	13
10. Otvoreni abdomen .....	13
10.1 Komplikacije .....	14
10.2 Privremeno zatvaranje .....	15
10.3 Njega pacijenta .....	19
10.4 Definitivno zatvaranje .....	20
11. Zahvale .....	23
12. Popis literature .....	24

## Sažetak

### Sindrom abdominalnog kompartmenta

Helena Žižek

Sindrom abdominalnog kompartmenta je disfunkcija jednog ili više organskih sustava uzrokovana intraabdominalnom hipertenzijom, odnosno povišenim tlakom u abdominalnoj šupljini. Pogođen može biti gotovo svaki organski sustav te može nastupiti smanjenje srčane funkcije, venskog priljeva u srce i perfuzije abdominalne viscere, hipoksemija, hiperkapnija, zatajenje bubrega i povišenje intrakranijalnog tlaka.

Dijagnoza sindroma abdominalnog kompartmenta postavlja se mjerenjem intraabdominalnog tlaka, najčešće indirektno, korištenjem intravezikalnog katetera. Simptomi, znakovi i radiološke slikovne metode nedovoljne su za postavljanje dijagnoze. Liječenje se sastoji od pažljivog praćenja, suportivnih mjera i kirurške dekompresije. Kirurška dekompresija je definitivna terapijska metoda i ne smije se odgađati u pacijenata s razvijenim sindromom abdominalnog kompartmenta. Nakon dekompresije medijalnom laparotomijom, abdomen se održava otvorenim dok se intraabdominalni tlak ne smanji. Kako bi se reducirao posljedični gubitak tekućine i proteina, stvaranje fistula te gubitak domene, abdomen se privremeno zatvara raznim tehnikama. One uključuju zatvaranje zakrpom, abdominalnim spremnikom te zatvaranje pomoću sistema za primjenu negativnog tlaka. Navedene tehnike imaju određene prednosti i nedostatke, a najbolja se pokazala kombinacija Wittmanove zakrpe i sistema za primjenu negativnog tlaka. Dok se abdomen održava otvorenim, pacijenta treba pažljivo monitorirati u jedinici intenzivne skrbi i reevaluirati u kirurškoj sali, po potrebi više puta.

Definitivno zatvaranje abdomena treba učiniti što prije, čim se intraabdominalna hipertenzija razriješi. Idealan način je primarno fascijalno zatvaranje, ali ako ono nije izvedivo, može se učiniti funkcionalno zatvaranje, odnosno postavljanje kirurške mrežice *inlay* tehnikom. Funkcionalno zatvaranje omogućava premoštenje defekta abdominalnog zida i pospješuje nastanak novog vezivnog tkiva fascije. Ako se rubovi fascije ni na koji način ne mogu funkcionalno zatvoriti, preostaje učiniti planiranu abdominalnu herniju. Ishodi su najbolji nakon primarnog fascijalnog zatvaranja. Mortalitet pacijenata koji su razvili sindrom abdominalnog kompartmenta u literaturi se kreće između 40% i 100%.

**Ključne riječi:** sindrom abdominalnog kompartmenta, intraabdominalna hipertenzija, otvoreni abdomen

## **Summary**

### **Abdominal compartment syndrome**

**Helena Žižek**

Abdominal compartment syndrome refers to organ dysfunction caused by intra-abdominal hypertension, meaning high pressure inside the abdominal cavity. Nearly every organ system can be affected, leading to impaired cardiac function, decreased venous return, hypoxemia, hypercarbia, renal failure, diminished splanchnic perfusion, and elevated intracranial pressure.

The diagnosis of abdominal compartment syndrome requires intra-abdominal pressure measurement. Indirect measurement of intravesical pressure via a urinary catheter is the usual method. Symptoms, physical signs, and imaging findings are insufficient as diagnostic tools. Management consists of careful observation, supportive care, and surgical decompression. Surgical decompression of the abdominal cavity is considered definitive management and shouldn't be delayed in patients with developed abdominal compartment syndrome. Following decompression via median laparotomy, an open abdomen is maintained until intra-abdominal pressure normalizes. To reduce fluid and protein losses, fistula formation and loss of domain, the abdomen is temporarily closed using various techniques. They include patch closure, silo closure, and negative pressure systems. Each mentioned technique has some advantages and disadvantages, but Wittman patch and negative pressure system combination seems to be the best choice. During open abdomen maintenance, the patient has to be closely monitored in an intensive care unit and his condition reevaluated inside the operating room as many times is necessary.

Definitive closure of the abdomen should be performed as soon as possible when intra-abdominal hypertension is successfully treated. Primary fascial closure is ideal, but if it is not feasible, functional closure can be performed using a surgical mesh inlay technique. Functional closure enables abdominal defect bridging and generation of new fascial tissue. If the gap between the fascial edges is too wide for a functional closure, planned ventral hernia is the only option. Patient outcomes are best with primary fascial closure. Mortality for patients who developed abdominal compartment syndrome ranges between 40% and 100%.

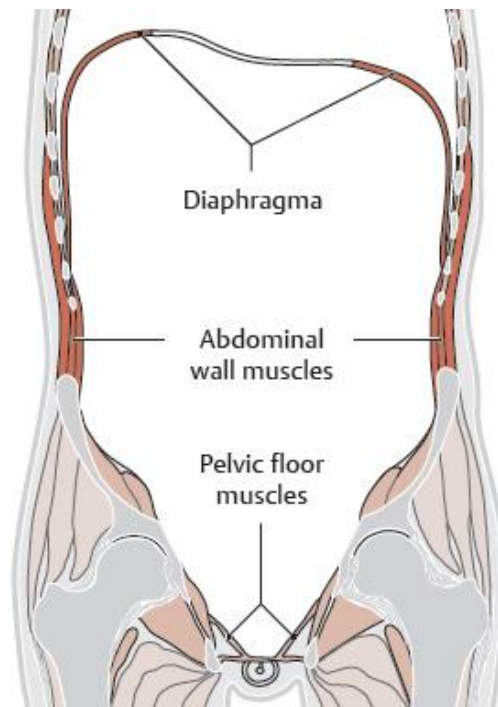
**Keywords:** abdominal compartment syndrome, intra-abdominal hypertension, open abdomen

## 1. Uvod

Sindrom abdominalnog kompartmenta (engl. abdominal compartment syndrome, ACS) odnosi se na disfunkciju jednog ili više organskih sustava uzrokovanu intraabdominalnom hipertenzijom. Iz navedenog je jasno kako su intraabdominalna hipertenzija i ACS dva zasebna klinička entiteta te ih zato ne treba miješati ili koristiti kao sinonime. ACS se najčešće javlja kod pacijenata koji su već teškog kliničkog stanja i pokazuju razne simptome disfunkcije organskih sustava, pa pravodobna točna dijagnoza može izostati zbog pretpostavke da se radi o progresiji od prije poznate bolesti. S obzirom da postoje razni modaliteti liječenja ACS-a, pravovremena dijagnoza i terapija mogu značajno reducirati postojeću organsku disfunkciju i prevenirati daljnju deterioraciju stanja pacijenta.

## 2. Funkcionalna anatomija abdominalne stijenke

Abdominalna šupljina kranijalno je ograničena kupolom ošita, dorzalno seže do kralježnice i dubinskih mišića abdominalne stijenke, ventrolateralno ju omeđuju strukture abdominalne stijenke sa svojim aponeurozama, a inferiorno se proteže do otvora male zdjelice, iako se stvarna šupljina nastavlja sve do mišića dna male zdjelice (1,2).



**Slika 1.** Anatomska ograničenja abdominalne šupljine u koronarnom presjeku. Preuzeto s: [https://basicmedicalkey.com/wp-content/uploads/2017/01/9781626231689\\_f0319.jpg](https://basicmedicalkey.com/wp-content/uploads/2017/01/9781626231689_f0319.jpg)

14.3.2020.

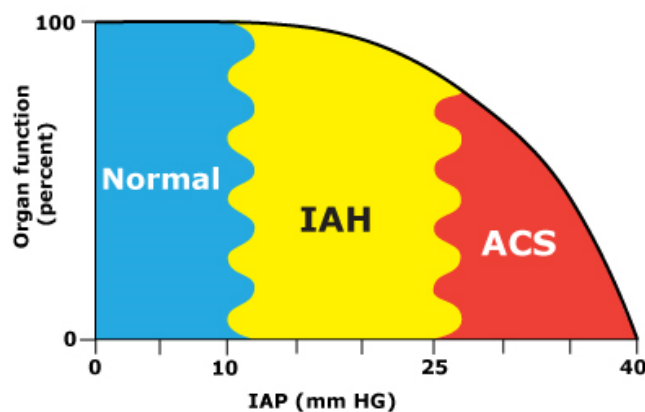


Abdominalna stijenka izvana prema unutra sastoji se od kože, potkožja, fascije abdominalis superficialis, abdominalnih mišića, fascije transversalis i peritoneuma (3). Fascija abdominalis superficialis se sastoji od panniculosa adiposus odnosno Camperove fascije i stratum membranosum odnosno Scarpaove fascije koja pokriva trbušne mišiće. Abdominalni mišići se sastoje od 3 plosnata mišića koji leže jedan iznad drugoga: unutarnji i vanjski kosi mišići (m. obliquus externus et internus abdominis) i transversalni mišić (m. transversus abdominis). U sredini se nalazi uzdužni mišić (m. rectus abdominis). Uzdužni mišić obavija posebna ovojnica, vagina recta, koja se dijeli na prednji i stražnji list. Oni se u medijalnoj liniji spajaju i tvore lineam albam. Linea alba omogućuje zajedničko učvršćivanje tetivnih ploča obje polovice abdominalne stijenke te se proteže od processus xiphoides do gornjeg ruba simfize, gdje je pojačana trokutastim ligamentom, abdominoculumom. Stražnju stijenku abdominalne šupljine tvore dubinski mišići abdominalne stijenke, m. psoas major i m. quadratus lumborum (2).

S funkcionalnog aspekta, mišići abdominalne stijenke imaju tri važne uloge: sudjeluju u pokretanju trupa i disanju (snažni su ekspiratorni mišići) te imaju posebnu funkciju trbušne preše (2). Terminom trbušna preša označava se svojstvo abdominalnih mišića da stežu abdominalnu šupljinu i stvaraju pritisak na sadržaj abdominalne šupljine, odnosno povisuju intraabdominalni tlak (2). Također, kao i svi drugi poprečno-prugasti mišići, imaju određena intrinzična mehanička svojstva poput ekscitabilnosti, kontraktibilnosti, ekstenzibilnosti i elastičnosti (4). No, kako mišići većinski tvore ograničenja abdominalne šupljine, iz funkcionalnog aspekta se na abdomen može gledati kao na veliki šuplji organ s mišićnom stijenkom. Stoga se opisuje dodatnim svojstvom rastegljivosti (engl. compliance) koje označava mogućnost rastezanja i povećavanja intraabdominalnog volumena uslijed povišenja intraabdominalnog tlaka, a bazirano je na elastičnosti samih mišića (4-7). Određenu mjeru rastegljivosti pokazuju i dijafragma i mišići abdominalne stijenke.

### 3. Definicije

Literatura razlikuje dvije jednakovrijedne definicije ACS-a. U znanstveno-istraživačkom smislu, ACS je kontinuirano povišeni intraabdominalni tlak iznad 20 mmHg vezan uz novonastalu organsku disfunkciju (8-10). U kliničkom smislu, ACS je definiran kao nova organska disfunkcija uzrokovana IAH-om, bez specificirane vrijednosti koju intraabdominalni tlak mora prijeći. Razlog je taj što u stvarnosti ne postoji specifična vrijednost koja bi poslužila kao jak prediktor ACS-a, s obzirom na individualne razlike među pacijentima (11-13). Generalno, pacijenti s intraabdominalnim tlakom manjim od 10 mmHg ne razvijaju ACS, dok pacijenti s intraabdominalnim tlakom većim od 25 mmHg razvijaju ACS (14,15). Pacijenti s intraabdominalnim tlakom između 10 i 25 mmHg mogu ga i ne moraju razviti, ovisno o nizu varijabli, te su skupina koju treba pratiti s posebnim oprezom (11,16-18).



**Slika 2.** Grafički prikaz ovisnosti funkcije organskih sustava o intraabdominalnom tlaku (IAP) izraženom u mmHg. IAH-intraabdominalna hipertenzija, ACS-sindrom abdominalnog kompartmenta. Prema: *AdominalCompartmentSyndrome.org* Izvor: *UpToDate*

Nakon definiranja samog ACS-a, potrebno je definirati i varijable kojima ga opisujemo i koje utječu na njegov razvoj i progresiju.

Intraabdominalni tlak (engl. intra-abdominal pressure, IAP) je tlak stacionarnog stanja unutar abdominalne šupljine i normalno iznosi 0-5 mmHg (8). Na njega utječu brojni faktori poput indeksa tjelesne težine (engl. body mass indeks, BMI), posebno u smislu prekomjerne tjelesne težine i pretilosti (8,9). Trudnice i pacijenti s pretilošću 3. stupnja (BMI>40) mogu imati kronično povišeni IAP, čak do 15 mmHg bez progresije u ACS (8). U većine kritično bolesnih pacijenata, normalnim IAP-om smatra se vrijednost između 5 i 7 mmHg, a izmjerene vrijednosti koreliraju s BMI-em (9).

Intraabdominalna hipertenzija (engl. intra-abdominal hypertension, IAH) je kontinuirano povišeni IAP $\geq$ 12 mmHg (8-10). Navedena vrijednost je postavljena arbitrarno, ali se koristi u svrhu znanstvenih istraživanja i adekvatno izdvaja pacijente s klinički značajno povišenim IAP-om. IAH se dijeli na četiri gradusa, s obzirom na izmjerene vrijednosti IAP-a: Gradus I = IAP 12-15 mmHg, Gradus II = IAP 16-20 mmHg, Gradus III = IAP 21-25 mmHg, Gradus IV = IAP >25 mmHg (8).

Također, IAH se dijeli s obzirom na vrijeme nastanka i trajanje povišenog intraabdominalnog tlaka. Tako razlikujemo hiperakutni, akutni, subakutni i kronični oblik. Hiperakutni IAH se odnosi na povišenje IAP-a u trajanju od nekoliko sekundi zbog smijanja, kašljanja, kihanja, defekacije i drugih fizioloških fenomena. Akutni IAH znači da se intraabdominalna hipertenzija razvijala kroz nekoliko sati. Obično su u podlozi trauma abdomena i/ili intraabdominalno

krvarenje, koji u kratkom vremenu mogu dovesti do razvoja ACS-a. Subakutni IAH se razvija kroz nekoliko dana i najčešći je među navedenim oblicima, a kronični IAH se razvija kroz nekoliko mjeseci ili godina, ovisno radi li se o, primjerice, trudnoći ili pretilosti (19). Kronični IAH kao takav nije uzrok ACS-a, ali je značajan rizični čimbenik za razvoj ACS-a ako se na njega superponiraju akutni ili subakutni IAH.

Ovdje valja spomenuti i rastegljivost (engl. compliance) abdominalne stijenke kao intrinzično svojstvo mišićnih struktura koje ju sačinjavaju. Kako volumen unutar abdominalne šupljine raste, stijenka se rasteže i na taj način neutralizira utjecaj povećanja volumena na IAP. No, kada volumen prijeđe kritičnu vrijednost, rastegljivost abdominalne stijenke naglo opada i zaustavlja se njeno protektivno djelovanje. Svako daljnje povišenje volumena vodi do ubrzanog rasta IAP-a te razvoja IAH-a i konačno ACS-a. Stanja koja prati povećana rastegljivost abdominalne stijenke zbog kronično povećanog volumena unutar abdominalne šupljine kao što su trudnoća, pretilost trećeg stupnja i ciroza jetre s ascitesom mogu djelovati protektivno kod nastanka ACS-a (20).

Abdominalni perfuzijski tlak (engl. abdominal perfusion pressure, APP) je pokazatelj perfuzije intraabdominalnih organa definiran razlikom srednjeg arterijskog tlaka (engl. mean arterial pressure, MAP) i IAP-a. Računa se na sljedeći način:  $APP = MAP - IAP$ . Budući da se među patofiziološkim mehanizmima ACS-a ističe kompromitacija krvotoka abdominalne viscere zbog IAH-a, APP predstavlja važan indikator ozbiljnosti te kompromitacije (21). Osim toga, APP se pokazao kao puno pouzdaniji prediktor ishoda nakon resuscitacije pacijenta od arterijske vrijednosti pH, deficita baza, arterijske vrijednosti laktata i diureze (14). Ciljna vrijednost APP-a je 60 mmHg i više, s obzirom da tada korelira s boljim preživljenjem ACS-a (14,15,22). Zato se može pretpostaviti kako je održavanje višeg srednjeg arterijskog tlaka važno za osiguravanje adekvatne perfuzije abdominalne viscere u uvjetima IAH-a.

#### **4. Epidemiologija**

Podaci o incidenciji ACS-a značajno variraju između različitih studija (23-26). U najvećoj studiji uzorak su bili pacijenti s traumatološkom patologijom, smješteni u jedinici intenzivnog liječenja te je među tim pacijentima incidencija ACS-a bila 1% (24). Druge dvije studije pokazale su incidenciju između 9 i 14%, ali uzorak su bili pacijenti u težem stanju, s otvorenim ozljedama toraksa, multiple ozljede abdomena, velikom vaskularnom ozljedom, kompleksnim frakturama zdjelice ili multiple frakture dugih kostiju (25,26). Također, pacijenti su bili stariji od 65 godina ili im je bila potrebna transfuzija  $\geq 6$  jedinica eritrocita. ACS je u svim studijama bio definiran dovoljno slično kako to ne bi mogao biti razlog diskrepancije u rezultatima. Korištena je široka definicija koja je uključivala perzistentni IAH, progresivnu organsku disfunkciju unatoč mjerama intenzivne njege te poboljšanje stanja nakon dekompresije abdomena. Stoga razlike rezultata

navedenih studija upućuju kako je incidencija ACS-a najviša među pacijentima koji su u kritičnom stanju.

## **5. Morbiditet i mortalitet**

Izostanak pravovremenog prepoznavanja IAH-a, odnosno razvoj ACS-a uzrokuje hipoperfuziju tkiva i organa koja vodi u sindrom višestruke disfunkcije organa (engl. multiple organ dysfunction syndrome, MODS) i smrt. Morbiditet značajno varira s obzirom na sveukupno stanje individualnog pacijenta prije i nakon liječenja ACS-a te tijekom samog liječenja. Mortalitet pacijenata koji su razvili ACS je visok te se u literaturi kreće između 40 i 100% (11,16,27-30).

## **6. Etiologija i patofiziologija**

Kako se ACS najčešće razvija u pacijenata koji su u kritičnom stanju, etiologija se sastoji od heterogene skupine entiteta koji se mogu komplicirati u smislu IAH-a i ACS-a (16,23).

S obzirom na etiologiju, ACS se može podijeliti na primarni, sekundarni i rekurentni (8).

Primarni ACS nastaje zbog ozljeda, bolesti i stanja kojima je osnovni patofiziološki supstrat lokaliziran u abdominopelvičnoj regiji. Također, obično je potrebna hitna radiološka ili kirurška intervencija. Najčešće se radi o teškoj abdominopelvičnoj traumi, frakturi zdjelice kompliciranoj krvarenjem i retroperitonealnim hematomom, bilo kakvom profuznom intraabdominalnom krvarenju i stanju poslije transplantacije jetre. Entiteti poput ileusa, retroperitonealnog edema, ascitesa, ishemije mezenterija, pankreatitisa, peritonitisa te rastuće, kompaktne mase u vidu tumora isto mogu dovesti do pojave ACS-a (31,32,33-37).

Sekundarni ACS pak nastaje zbog ozljeda, bolesti i stanja s osnovnim patofiziološkim supstratom lokaliziranim izvan abdominopelvične regije, ali koji određenim mehanizmima dovode do povećanja intraabdominalnog tlaka. Ističu se teške opekline (>30% površine tijela) i sepsa, ali treba biti na oprezu i kod svih ostalih stanja koja pospješuju preraspodjelu fluida u „treći prostor“ (38-40). Agresivna nadoknada fluida koja se terapijski provodi u hipovolemijskom šoku može dovesti do razvoja ACS-a te ju uvijek treba provoditi s velikim oprezom (41-43).

Rekurentni ACS se odnosi na ponovnu pojavu primarnog ili sekundarnog ACS-a nakon konzervativnog ili kirurškog liječenja (8).

U kliničkoj praksi moguće je istovremeno preklapanje značajki primarnog i sekundarnog ACS-a, npr. u pacijenta koji nakon adekvatnog kirurškog liječenja traume razvije sepsu koja dovede do opsežne ekstravazacije tekućine u abdominalnu šupljinu mehanizmom kapilarnog *leaka*

(engl. capillary leak) (11,44). Takav tip se naziva mješoviti ACS, ali se ne opisuje kao poseban, četvrti oblik zbog svoje rijetkosti i činjenice da se radi o kombinaciji dva već ustanovljena oblika.

Patofiziološki gledano, svako događanje koje dovodi do nekontroliranog i značajnog povećanja intraabdominalnog volumena u konačnici može uzrokovati ACS. Povećanje intraabdominalnog volumena dovodi do povećanja IAP-a. Kada se kompenzatorni mehanizmi koji održavaju IAP u fiziološkim granicama iscrpe, dolazi do razvoja IAH-a. IAH zatim uzrokuje novu disfunkciju organa i organskih sustava, drugim riječima, ACS.

Zato su rizični čimbenici za razvoj ACS-a ozljede, bolesti i stanja sadržana u definicijama primarnog i sekundarnog ACS-a, ali razvrstana po skupinama prema patofiziološkom mehanizmu nastanka IAH-a. Takvom sistematizacijom definirane su sljedeće skupine rizičnih čimbenika: smanjena rastegljivost abdominalne stijenke, povećanje intraluminalnog volumena crijeva, povećanje intraabdominalnog volumena i kapilarni *leak* te resuscitacija administracijom velike količine fluida (45).

IAH je glavni patofiziološki mehanizam nastanka ACS-a jer direktno i indirektno oštećuje funkcije gotovo svakog organskog sustava. Kako bi se na vrijeme prepoznala nova organska disfunkcija u sklopu ACS-a, važno je znati kako IAH utječe na pojedine organe i organske sustave.

*Kardiovaskularni sustav.* IAH smanjuje srčani minutni volumen (SMV) direktnim utjecajem na srčani mišić i smanjenjem venskog priljeva u srce. Direktni utjecaj ostvaruje potiskivanjem dijafragme prema kranijalno, što dovodi do kompresije samog srčanog mišića koja rezultira redukcijom ventrikularne rastegljivosti i kontraktilnosti (46,47). Elevacija dijafragme kranijalno zabilježena je i pri IAP-u od 10 mmHg (48). IAH smanjuje venski priljev srca tako što uzrokuje funkcionalnu opstrukciju otjecanja venske krvi iz vene cave inferior (49). Rezultat opstrukcije je porast venskog hidrostatskog tlaka u donjim ekstremitetima, stvaranje perifernih edema i povećan rizik od nastanka duboke venske tromboze (50). Nadalje, putem smanjenog venskog priljeva u srce, IAH uzrokuje povećanje centralnog venskog tlaka i plućnog kapilarnog tlaka te na taj način dodatno oštećuje srčanu funkciju. Intravaskularni cirkulirajući volumen i pozitivni tlak na kraju ekspirija (engl. positive end-expiratory pressure, PEEP) pokazali su se kao čimbenici koji utječu na smanjenje srčanog venskog priljeva i posljedično SMV-a. SMV je smanjen već pri nižim vrijednostima IAP-a ako je pacijent hipovolemičan, ako je mehanički ventiliran i stavljen na previsoke vrijednosti PEEP-a te ako pacijent razvije intrinzični ili auto-PEEP, što znači da dolazi do hiperinflacije pluća zbog započinjanja inspirija prije no što se dovršio ekspirij (51-53).

*Dišni sustav.* Pacijenti s IAH-om stavljeni na mehaničku ventilaciju pokazuju povećani vršni tlak u dišnim putevima, što može dovesti do alveolarne barotraume. U njih se javljaju i redukcija rastegljivosti torakalne stijenke i spontane respiracije. Svi čimbenici zajedno onda uzrokuju arterijsku hipoksemiju i hiperkapniju. Također treba spomenuti ekstrinzičnu kompresiju plućnog parenhima koja je rezultat potiskivanja ošita prema kranijalno zbog IAH-a (54). Animalne studije pokazale su kako kompresija plućnog parenhima uzrokuje atelektaze, edem, smanjenu difuziju kisika kroz alveo-kapilarnu membranu, povećanu frakciju intrapulmonalnog *shunta* i povećan mrtvi prostor pluća (55). Navedene posljedice kompresije se pogoršavaju ako im predstoje hipovolemijski šok i resuscitacija (56). Upale pluća i ostale infekcije dišnog sustava također su učestalije kod pacijenata s IAH-om (57).

*Urinarni sustav.* Najznačajniji utjecaj na smanjenje bubrežne funkcije IAH ostvaruje direktno, kompresijom bubrežnog parenhima i vene renalis, što povećava venski otpor i smanjuje otjecanje venske krvi iz bubrega (58,59). Uz opstrukciju vene renalis, događa se i opstrukcija arterije renalis uslijed vazokonstrikcije inducirane simpatikusom i renin-angiotenzin-aldosteron sustavom (RAAS) koji su stimulirani padom SMV-a (60). Rezultat je progresivno smanjenje glomerularne perfuzije i filtracije, što dovodi do smanjenja diureze i bubrežnog zatajenja (61). Oligurija se pojavljuje pri IAP-u od 15 mmHg i progredira do anurije pri 30 mmHg (62). Kao i kod drugih stanja u kojima pad bubrežne funkcije uzrokuje redukcija perfuzije, u urinu se mogu pronaći snižene vrijednosti natrija i klorida. Plazma reninska aktivnost te koncentracija aldosterona i antidiuretskog hormona dvostruko su povišene u odnosu na referentne vrijednosti (63). Ako se pravovremeno posumnja na IAH i postavi rana dijagnoza ACS-a koja omogućuje i ranu terapiju u smislu dekompresije abdominalne šupljine, bubrežno zatajenje je reverzibilno (64).

*Gastrointestinalni sustav.* Crijevo i mezenterijalni krvotok su posebno osjetljivi na promjene IAP-a. Mezenterijalni krvotok može biti smanjen već pri 10 mmHg IAP-a, a krvotok kroz truncus coeliacus i arteriju mesentericu superior značajno je kompromitiran pri 40 mmHg (65,22). Utjecaj IAH-a na mezenterijalni krvotok najveći je kod pacijenata s opsežnim krvarenjima i hipovolemijom (65,66). Perfuzija same intestinalne mukoze smanjuje se pri IAP-u od 20 mmHg (67-69). IAH također komprimira stijenke mezenteričnih vena, što smanjuje otok venske krvi iz crijeva i uzrokuje intersticijski edem intestinalne stijenke. Edem onda dodatno pogoršava IAH koji vodi u tešku hipoperfuziju i ishemiju crijeva, sniženje vrijednosti pH u intestinalnoj mukozni i laktacidemiju (70). Krajnji rezultat je gubitak mukozne barijere i translokacija bakterija iz lumena crijeva u peritonealnu šupljinu, što završava difuznim peritonitisom, sepsom i MODS-om (71). Translokacija bakterija zabilježena je već pri IAP-u od 10 mmHg (72).

Valja posebno skrenuti pozornost na jetru, čija je uloga metaboliziranja i uklanjanja laktata oštećena pri IAP-u od samo 10 mmHg (73,74). Ovo propadanje funkcije događa se unatoč održanom fiziološkom SMV-u i MAP-u (73,74), pa treba imati na umu kako će laktacidoza u pacijenata s ACS-om potrajati unatoč uspješnoj dekompresiji abdomena.

*Središnji živčani sustav.* Intrakranijalni tlak (engl. intra-cranial pressure, ICP) može se povisiti kod perzistentnog IAH-a. Ako intrakranijalna hipertenzija u kontinuitetu postoji usporedno s perzistentnim IAH-om, dolazi do razvoja kritičnog pada cerebralne perfuzije i progresivne ishemije mozga (75-77).

## **7. Klinička slika**

Teško je, ali izuzetno važno što prije prepoznati ACS, po mogućnosti i prije razvoja znakova propadanja funkcije organskih sustava, tj. dok se još uvijek radi samo o IAH-u. Klinička slika tek nastalog ACS-a uglavnom je prikrivena od prije prisutnom patologijom i često ih uopće nije moguće razgraničiti. Što se tiče simptoma, većina pacijenata koji razviju ACS je kritično bolesna, pa nisu u mogućnosti komunicirati. Rijetki pacijenti koji mogu komunicirati žale se na umor, opću slabost, otežanu koncentraciju i vrtoglavicu, dispneju, nadutost i bolove u abdomenu. Među znakovima ističe se distenzija abdomena, ali treba naglasiti kako je fizikalni pregled abdomena nedovoljan alat u postavljanju opravdane sumnje na ACS (8,78,79). Jedna studija pokazala je kako fizikalni pregled abdomena u detekciji IAP-a > 15 mmHg ima senzitivnost 56%, specifičnost 87%, pozitivnu prediktivnu vrijednost 35% i negativnu prediktivnu vrijednost 97% (78). Oligurija s progresijom prema anuriji i potreba za mehaničkom ventilacijom česte su u pacijenata koji razvijaju ili su već razvili ACS. U fizikalnom statusu treba obratiti pažnju na prisutnost hipotenzije, tahikardije, distenzije jugularnih vena, periferne edeme, abdominalnu osjetljivost i akutnu respiratornu insuficijenciju. Radiološke pretrage nisu od velikog značaja pri postavljanju dijagnoze ACS-a zbog visoke nespecifičnosti, pa neće biti navedene u dijagnostici ACS-a, već samo spomenute ovdje. Postero-anteriorne i latero-lateralne rentgenske snimke (pa i II RTG) toraksa mogu pokazati kranijalnu elevaciju hemidijafragmi, atelektaze ili koju drugu plućnu patologiju. Kompjuterizirana tomografija (engl. computed tomography, CT) toraksa, abdomena i zdjelice može pokazati retroperitonealne infiltrate koji su volumenom neproporcionalni intraperitonealnoj patologiji, ekstrinzičnu kompresiju vene cave inferior, masivnu abdominalnu distenziju, direktnu renalnu kompresiju ili pomak samog bubrega, znakove ileusa, zadebljanje stijenke crijeva ili bilateralnu ingvinalnu herniju (80).

## 8. Dijagnostika

Definitivna dijagnoza ACS-a postavlja se mjerenjem IAP-a koje treba provesti ako pacijent ima neki od definiranih rizičnih čimbenika (45,81). Mjerenje IAP-a može biti izvedeno direktno i indirektno. Direktno mjerenje podrazumijeva invazivni, izravni pristup u abdominalnu šupljinu, dok indirektno obuhvaća razne modalitete mjerenja kroz lumen šupljih organa i vaskularnih struktura. Indirektno mjerenje može se provesti putem intragastrične, intrakolonične, intravezikalne i kateterizacije vene cave inferior (82).

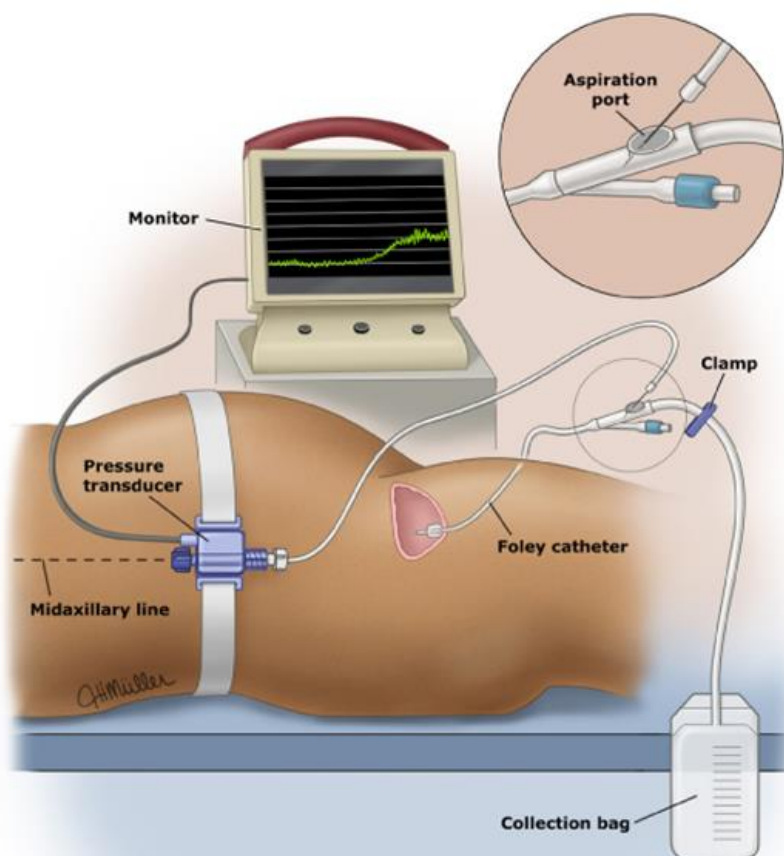
Mjerenje intravezikalnog tlaka je standardna i najraširenija metoda mjerenja IAP-a sa svrhom dokazivanja IAH-a i ACS-a (45). Jednostavna je, minimalno invazivna i dovoljno točna jer stijenka mokraćnog mjehura ne stvara dodatni tlak unutar samog mjehura. No, treba paziti na položaj glave i tijela pacijenta dok se provodi intravezikalno mjerenje tlaka zbog dokazanog utjecaja na dobivene vrijednosti (45,83,84). Zato je idealno mjerenja provoditi konzistentno, uvijek u istim uvjetima i u istom položaju pacijenta. Preporučeni period između dva uzastopna mjerenja je 4-6 sati (45).

Postoje komercijalni kitovi za mjerenje intravezikalnog tlaka koji dodatno pojednostavljuju proceduru, ali ono se može adekvatno provesti medicinskim priborom uobičajeno dostupnim u jedinicama intenzivnog liječenja. Procedura samog mjerenja je sljedeća:

1. klemanje pacijentovog Foleyevog (urinarnog) katetera
2. instilacija do 25 mL sterilne fiziološke otopine u mokraćni mjehur putem aspiracijskog otvora Foleyevog katetera
3. umetanje 18G igle spojene na transduktor tlaka u aspiracijski otvor Foleyevog katetera
4. očitavanje vrijednosti tlaka na kraju ekspirija

Pri izvođenju opisane procedure treba paziti da je pacijent u supinaciji i da izostaje kontrakcija abdominalne muskulature. Transduktor tlaka treba biti baždaren na nulu u srednjoj aksilarnoj liniji pacijenta.





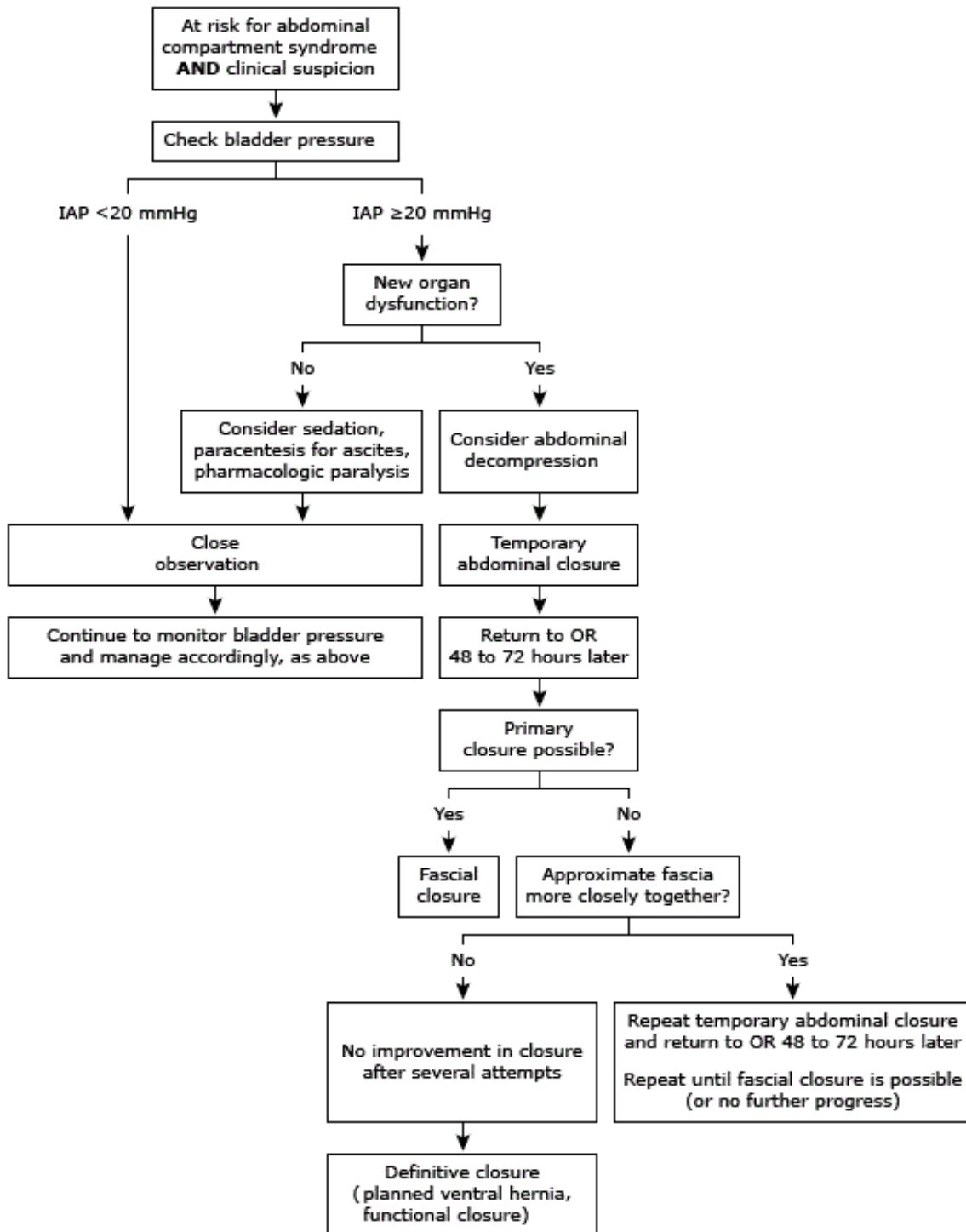
**Slika 3.** Prikaz pravilno postavljene aparature i preporučenog položaja pacijenta za postupak indirektnog transvezikalnog mjerenja intraabdominalnog tlaka pomoću Foleyevog katetera.  
Izvor: *UpToDate*

Pokazana je jaka korelacija između intravezikalnog i intraabdominalnog tlaka u životinja i ljudi (85-88). Svejedno, treba biti na oprezu jer prisutnost intraperitonealnih adhezija, zdjelčnih hematoma, fraktura zdjelice, abdominalnog *packinga* i neurogenog mokraćnog mjehura mogu utjecati na izmjereni intravezikalni tlak i tako onemogućiti donošenje zaključaka o stvarnom iznosu IAP-a (82). U pacijenata s kroničnim IAH-om zbog pretilosti (3. stupanj pretilosti), trudnoće i ascitesa, vrijednost IAP-a također nije pouzdan kriterij za postavljanje dijagnoze, što je priličan problem jer upravo navedeni pacijenti imaju predispoziciju najlošije odreagirati na akutno povećanje IAP-a (89).

## 9. Liječenje

Liječenje ACS-a sastoji se od konzervativnog i kirurškog pristupa. Konzervativni pristup se odnosi na suportivne mjere i manje invazivne metode snižavanja IAP-a, a kirurški pristup se

odnosi na abdominalnu dekompresiju i održavanje otvorenog abdomena. Liječenje IAH-a započinje konzervativnim pristupom. Ako unatoč poduzetim mjerama IAH perzistira ili dođe do nove disfunkcije organskih sustava, odnosno razvoja ACS-a, indiciran je kirurški zahvat. Kirurška abdominalna dekompresija smatra se definitivnom terapijom ACS-a (90).



**Slika 4.** Algoritam liječenja ACS-a. IAP-intraabdominalni tlak, OR-operacijska sala. Izvor: UpToDate

## 9.1 Konzervativno

Suportivno liječenje pacijenata s ACS-om uključuje redukciju intraabdominalnog volumena izbjegavanjem pozitivne bilance fluida nakon inicijalne resuscitacije, evakuaciju intraluminalnog sadržaja, uklanjanje intraabdominalnih lezija koje zauzimaju prostor te mjere poboljšanja rastegljivosti abdominalne stijenke (91,92).

Ako ACS nije uzrokovan resuscitacijom velikim volumenima fluida ili je pozitivna bilanca fluida razriješena, intravenska administracija kristaloidnih otopina privremeno poboljšava SMV, glomerularnu filtraciju, diurezu i perfuziju intraabdominalnih organa te kontrira negativne posljedice PEEP-a. No, dodavanje volumena uvijek predstavlja rizik za pogoršanje IAH-a te dugoročno nije dobra terapijska opcija. Terapija diureticima također nije adekvatna (93).

U pacijenata s distenzijom crijeva, intraluminalni sadržaj jednostavno se može evakuirati putem nazogastrične i rektalne sonde.

Hematoperitoneum, ascites, intraabdominalni apsces i retroperitonealni hematomi su najvažniji primjeri lezija koje zauzimaju prostor i mogu akutno podići IAP. U slučaju superponiranja ACS-a na kronični ascites, može se učiniti abdominalna paracenteza (45). Abdominalna paracenteza je perkutana tehnika dekompresije, manje invazivna od dekompresije otvaranjem abdomena i postoje naznake kako značajno smanjuje potrebu za kirurškim liječenjem. No, u koliko se ne uspije aspirirati barem 1000 mL tekućine i smanjiti IAP za najmanje 9 mmHg u prvih 4 sata nakon izvođenja perkutane dekompresije, stanje pacijenta će se rapidno pogoršati te će hitna kirurška dekompresija biti neizbježna (94,95).

Rastegljivost abdominalne stijenke može se poboljšati adekvatnom kontrolom boli i sedacijom pacijenta. U nekih pacijenata bit će opravdana kontinuirana primjena neuromuskularnih blokatora kako bi se postigla relaksacija mišića abdominalnog zida.

Konačno, treba voditi računa o položaju tijela pacijenta. Elevacija uzglavlja  $>20^\circ$  koja je uobičajena praksa u jedinicama intenzivne skrbi kao mjera sprječavanja ventilatorom uzrokovane pneumonije (engl. ventilator associated pneumonia, VAP) povišuje IAP i utječe na intravezikalno mjerenje IAP-a. Zato pacijente s ACS-om treba postaviti u supinaciju, tj. potpuno horizontalni ležeći položaj na leđima (45).

## 9.2 Kirurško

Opći je sporazum struke da je kirurška dekompresija indicirana za liječenje pacijenata s razvijenom slikom ACS-a (45). Unatoč tomu, nisu jasno definirani kriteriji za postavljanje indikacije, odnosno trenutak u kojem je najbolje učiniti kiruršku dekompresiju. Pristupi su sljedeći:

- učiniti kiruršku dekompresiju svim pacijentima s IAP-om >25 mmHg (96)
- učiniti kiruršku dekompresiju pacijentima s nižim vrijednostima IAP-a (15-20 mmHg) kako bi se prevenirao razvoj slike ACS-a i ireverzibilno oštećenje organskih sustava te tako reducirao morbiditet i mortalitet
- učiniti kiruršku dekompresiju kada APP bude <50 mmHg, obzirom da APP ima puno bolju senzitivnost i specifičnost za nepovoljni ishod od IAP-a (17)

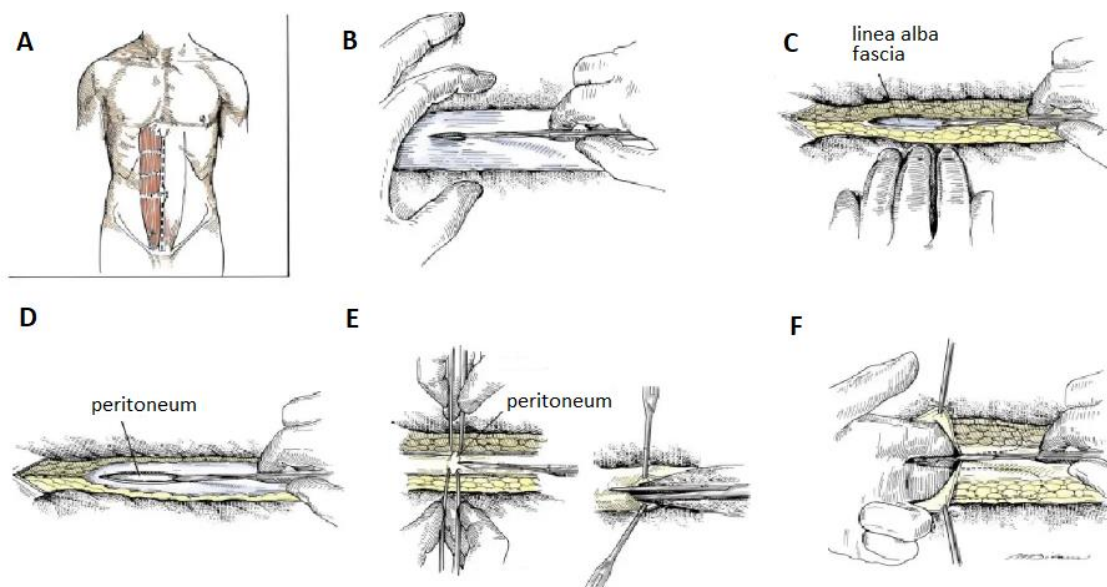
Nakon postavljanje indikacije za kirurško liječenje, slijedi kirurška dekompresija. Uobičajeno se izvodi u kirurškoj sali, ali ako pacijent nije u stanju koje bi dopustilo premještanje iz jedinice intenzivnog liječenja, zahvat se može obaviti i tamo.

Otvoreni abdomen je opširna tema koja predstavlja ključni korak u liječenju ACS-a. Zato će otvoreni abdomen u kontekstu liječenja ACS-a biti posebno obrađen u nastavku.

## 10. Otvoreni abdomen

Otvoreni abdomen (engl. open abdomen, OA) je defekt abdominalnog zida koji izlaže abdominalnu visceru. Nastaje tako što se abdominalna incizija ne zatvori nakon dovršetka zahvata unutar abdominalne šupljine ili nakon jednostavnog otvaranja abdominalne šupljine u smislu terapije ACS-a (97,98). Drugi naziv prisutan u literaturi je laparostomija (97).

Standardna tehnika je učiniti medijalnu laparotomiju kroz lineau albu i time napraviti dekompresiju abdomena.



**Slika 5.** Medijalna laparotomija. A. Zamišljena linija incizije B. Incizija kože skalpelom C. Incizija potkožja skalpelom i oslobađanje linee albe D. Incizija linee albe skalpelom E. Otvaranje peritoneuma: kirurg i asistent kirurškom pincetom uhvate lineu albu i odignu ju, kirurg skalpelom učini maleni otvor u odignutom dijelu između „ugriza“ dviju pinceta; proširivanje incizije peritoneuma škarama F. Proširivanje incizije peritoneuma skalpelom - kirurg umeće kažiprst i srednjak lijeve ruke u peritonealnu šupljinu, odiže peritoneum i desnom rukom širi inciziju skalpelom, vodeći se položajem prstiju lijeve ruke. Prilagođeno prema: *Zollinger's Atlas of Surgical Operations, 9th Edition*

### 10.1 Komplikacije

Iako je OA definitivna i nužna metoda liječenja pacijenata s ACS-om, prolongirano postojanje direktne komunikacije između abdominalne šupljine i atmosfere uzrokuje komplikacije koje mogu pogoršati stanje pacijenta. Komplikacije uključuju:

Gubitak fluida i proteina – kroz otvoreni abdomen gubi se značajna količina fluida i proteina, pretežno albumina, koje luči peritoneum. Izlučena tekućina sadrži približno 2 g proteina po litri (99). Ovi gubitci trebaju biti pažljivo praćeni, kvantificirani i nadomješteni u svakog pacijenta s otvorenim abdomenom.

Stvaranje fistula – kada je abdomen otvoren, česte su manipulacije crijevom i zato raste rizik od ozljede intestinalne stijenke i priležećih struktura te stvaranje fistula (100,101). Enterokutana fistula je komunikacija između gastrointestinalnog sustava i kože. Podvrsta enterokutane je enteroatmosferična fistula koja označava direktnu komunikaciju između gastrointestinalnog sustava i atmosfere, tj. okoliša (102). Njihova incidencija je do 20% i mogu nastati već 8 dana nakon inicijalne laparotomije (103,104). Najveći rizik za razvoj fistula imaju

pacijenti sa svježim intestinalnim anastomozama, pa je važno osigurati adekvatan mezenterijalni krvotok dok je abdomen otvoren kako bi se minimalizirao nastanak fistula (105). Preporučuje se prekriti intestinalne anastomoze omentumom kako ne bi bile u kontaktu sa zrakom ili bilo kojim drugim stranim materijalom.

Gubitak domene – generalno se odnosi na lateralnu retrakciju mišića abdominalnog zida koja rezultira reduciranim volumenom abdominalne šupljine (106). Posljedica je onemogućeno primarno fascijalno zatvaranje, čak i kože, te zaostanak velike ventralne hernije. Važno je prevenirati gubitak domene u najvećoj mogućoj mjeri dok je abdomen otvoren i time potpuno izbjeći ili reducirati veličinu zaostale ventralne hernije.

**Tablica 1.** Klasifikacija otvorenog abdomena. Prilagođeno prema World Society of the Abdominal Compartment Syndrome (WSACS) iz 2013. (45)

<b>1</b> no fixation	<b>A:</b> clean <b>B:</b> contaminated <b>C:</b> enteric leak
<b>2</b> developing fixation	<b>A:</b> clean <b>B:</b> contaminated <b>C:</b> enteric leak
<b>3</b> frozen abdomen	<b>A:</b> clean <b>B:</b> contaminated
<b>4</b> frozen abdomen with present enteroatmospheric fistula	

## 10.2 Privremeno zatvaranje

Nakon što se učini medijalna laparotomija kroz lineu albu i donese odluka o održavanju abdomena otvorenim, defekt abdominalnog zida mora se na neki način prekriti, tj. privremeno zatvoriti. Ciljevi privremenog zatvaranja abdomena su kontrola gubitaka fluida i proteina i sprječavanje gubitka domene. No, valja naglasiti kako IAP može ponovo narasti nakon što je abdomen privremeno zatvoren i dovesti do rekurentnog ACS-a (107,108).

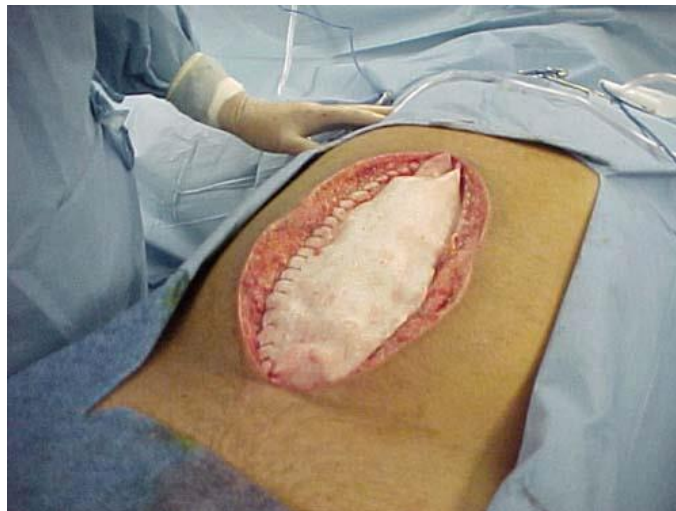Postoji nekoliko različitih tehnika privremenog zatvaranja abdomena. Dostupne opcije su zatvaranje zakrpom (engl. patch closure), zatvaranje tehnikom abdominalnog spremnika (engl. silo closure) te zatvaranje pomoću sistema za primjenu negativnog tlaka na bazi spužve ili ručnika (109). Sve navedene tehnike pokazuju određene prednosti i nedostatke ovisno o mogućnostima kontrole gubitaka fluida i proteina, učestalosti potrebe za previjanjem, potencijalu minimaliziranja gubitka domene, jednostavnosti korištenja i cijeni.

*Zatvaranje zakrpom.* Zatvaranje zakrpom označava postavljanje protetskog materijala između rubova fascije i fiksiranje šavovima. Uz adekvatno privremeno zatvaranje abdomena, ova tehnika olakšava ponovni pristup abdominalnoj šupljini. Dobro kontrira gubitak domene, ali

kontrola gubitka fluida i proteina nije optimalna, pa se često kombinira sa sistemom za primjenu negativnog tlaka. Glavni nedostatak zatvaranja zakrpom je potencijalna nekroza fascije zbog traksijskih sila šavova ili ponavljanog postavljanja šavova na fasciju. Svaki gubitak fascije predstavlja snižavanje šanse za primarno fascijalno zatvaranje kod definitivnog zatvaranja abdomena.

Najčešće korištene zakrpe u svrhu privremenog zatvaranja abdomena su Wittmanova zakrpa i politetrafluoroetilenska (PTFE) zakrpa.

Wittmanova zakrpa se sastoji od dva dijela koja spaja patent koji funkcionira poput čičak trake. Oba dijela se lateralno ušiju za fasciju i potom u medijalnoj liniji spoje opisanim patentom. Kako IAP opada i edem sadržaja abdominalne šupljine se smanjuje, moguće je prilagoditi dužinu i tenzivnost zakrpe pomoću patenta i tako aproksimirati rubove fascije prema medijalnoj liniji. Na taj način Wittmanova zakrpa omogućava definitivno primarno fascijalno zatvaranje abdomena u 78-90% pacijenata kojima je postavljena (110-114).

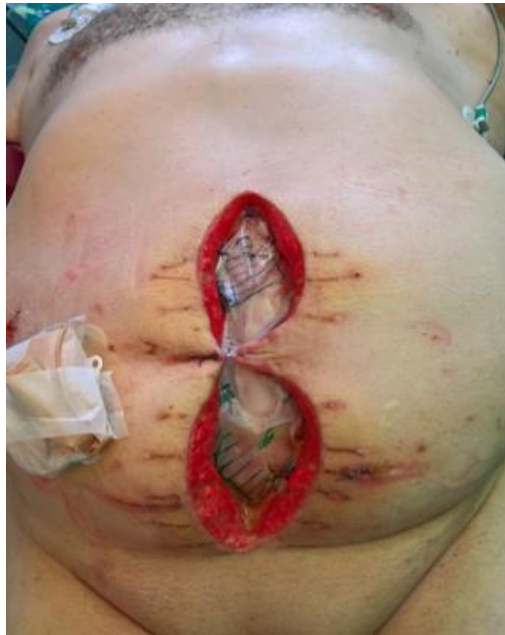

**Slika 6.** Privremeno zatvoren abdomen pomoću Wittmanove zakrpe. Preuzeto s: <http://www.starsurgical.com/images/500px/c5p2.jpg> 25.3.2020.

PTFE zakrpa radi na sličnom principu kao Wittmanova, samo što se umjesto patenta sredinom proteže niz plikacija koje služe za progresivno aproksimiranje rubova fascije (115-117).

*Zatvaranje abdominalnim spremnikom.* Zatvaranje abdominalnim spremnikom podrazumijeva šivanje velike, sterilne, prozirne vreće za abdominalnu fasciju ili kožu. Koristi tzv. Bogota bag, koja je zapravo sterilizirana vreća u koju istječe sadržaj prilikom genitourinarne irigacije, a može se iskoristiti i bilo koja druga vreća s odgovarajućim svojstvima (118). Tehnika je jednostavna i jeftina, a prozirnost vreće omogućava inspekciju abdominalne viscere. No, teško

se kontroliraju gubitci volumena i proteina te ponovni porast IAH-a zahtjeva reoperaciju u kojoj se postavlja nova vreća većeg volumena.

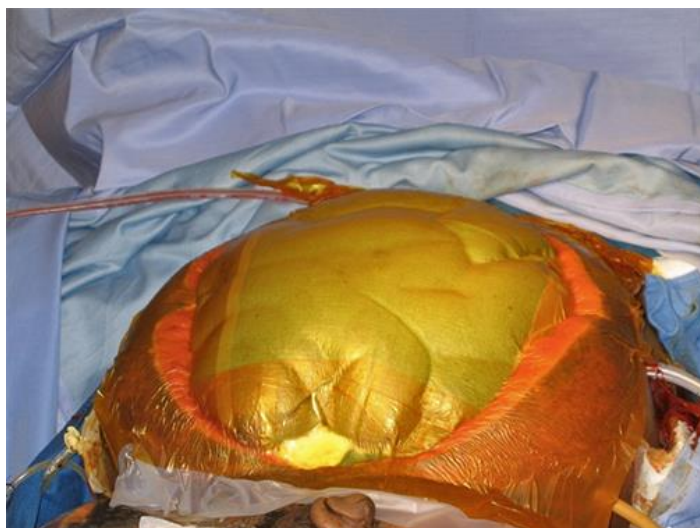

**Slika 7.** Privremeno zatvoren abdomen pomoću Bogota bag. Izvor: dr.sc. M.Sever, dr.med, KB Sveti Duh, Klinika za kirurgiju

*Zatvaranje sistemom za primjenu negativnog tlaka.* Terapija rana negativnim tlakom (engl. negative pressure wound therapy, NPWT) ili zatvaranje potpomognuto vakuumom (engl. vacuum-assisted closure, VAC) česta je tehnika privremenog zatvaranja abdomena (109). Utjecaj negativnog tlaka stvara protusilu lateralnoj retrakciji miškulature abdominalnog zida i tako minimalizira gubitak domene. Inertni sloj, obično kirurški ručnik ili elastična spužva postavlja se preko abdominalne viscere kako bi ju zaštitila. Preko inertnog sloja postavlja se adhezivni ovoj koji seže do rubova abdominalnog zida i u koji je inkorporiran sukcijski apparatus. Ovakav sistem je prilagodljiv svakom pacijentu individualno i omogućava odličnu kontrolu gubitaka fluida i proteina.

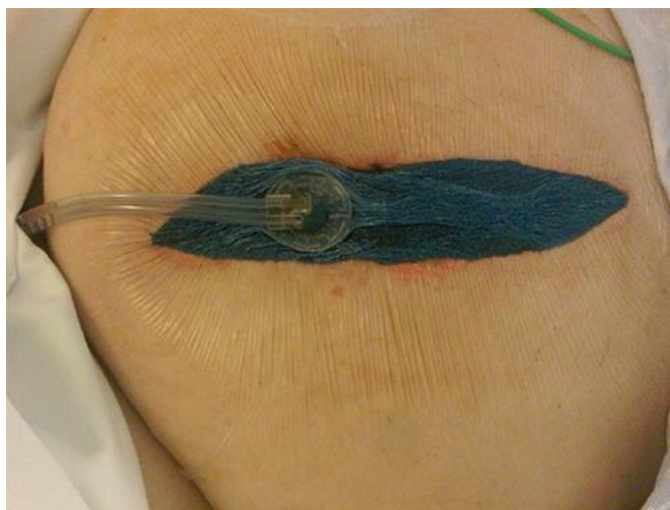VAC baziran na kirurškom ručniku ili Barkerov VAC koristi kirurški ručnik adheriran na polietilensku foliju (npr. loban) koja se umeće između abdominalne viscere i posteriornog dijela anteriornog abdominalnog zida (119-123). Na foliji se moraju napraviti male perforacije koje omogućavaju istjecanje tekućine iz abdominalne šupljine. Drenovi spojeni na sistem za zatvorenu sukciju (engl. closed-suction drainage system) postavljaju se preko ručnika. Posljednji se instalira vanjski, elastični sloj koji zatvara defekt abdominalnog zida (119,121,122,124). Ovaj sistem je jeftin, tehnički ga je jednostavno postaviti i omogućava dobru kontrolu gubitaka fluida i proteina. No, ne osigurava ravnomjernu sukciju unutar abdomena, pa može doći do akumulacije fluida i porasta IAP-a.





**Slika 8.** Barkerova metoda privremenog zatvaranja abdomena pomoću sistema za primjenu negativnog tlaka. Izvor: *UpToDate*

VAC baziran na elastičnoj spužvi provodi se pomoću komercijalnih kitova (npr. AbThera, VAC therapy) koji sadržavaju perforirane, silastične folije koje se umeću između abdominalne viscere i abdominalnog zida. Postavlja se isto kao i VAC baziran na kirurškom ručniku, samo se umjesto ručnika nalazi posebno skrojena, elastična spužva te kit sadržava vlastiti sukcijski sistem (125). Ovaj sistem je skuplji i osigurava adekvatnu sukciju u cijeloj peritonealnoj šupljini i stoga može prevenirati akumulaciju fluida i porast IAP-a.



**Slika 9.** Privremeno zatvoren abdomen pomoću sistema za primjenu negativnog tlaka baziranog na elastičnoj spužvi. Izvor: *UpToDate*

Jedna studija uspoređivala je ishode VAC-a baziranog na elastičnoj spužvi i kirurškom ručniku. Primarno fascijalno zatvaranje bilo je moguće u 69% pacijenata s VAC-om baziranim na elastičnoj spužvi, dok je VAC baziran na kirurškom ručniku omogućio primarno fascijalno

zatvaranje u 51% pacijenata. Mortalitet je također bio veći u grupi pacijenata s VAC-om na bazi kirurškog ručnika, čak 30%, dok je u drugoj grupi iznosio 15% (126).

Ostale i pomoćne tehnike:

- trakcija kože vaskularnim gunicama
- komercijalni sistemi fascijalnog zatvaranja (npr. Abdominal RE-approximation i Anchor System) (127-129)
- retencijski šavovi fascije (130,131)
- fasciotomija po Ramirezu (metoda razdvajanja komponenti abdominalnog zida, uzdužna transekcija mm. obliquusa lateralno od m. rectusa omogućuje bolju pomičnost m. rectusa prema medijalno i lakše spajanje u medijalnoj liniji)
- reaproksimacija kože iznad defekta abdominalnog zida pomoću hvataljki i staplera koju se preporuča izbjegavati (nema kontrole gubitaka fluida i proteina, uvode se artefakti u radiografske nalaze, ACS može rekurirati)
- improvizirane metode

### 10.3 Njega pacijenta

Poslije privremenog zatvaranja abdomena pacijent se mora posebno zbrinuti i monitorirati u jedinici intenzivne skrbi. Adhezivni zavoji, gaze i sistemi za primjenu negativnog tlaka vezani uz odabranu metodu privremenog zatvaranja mijenjaju se po potrebi, dok se stanje unutar same abdominalne šupljine reevaluira u kirurškoj sali svaka dva ili tri dana, ovisno o stanju pacijenta. Previjanja i reevaluacija u kirurškoj Sali, odnosno jedinici intenzivnog liječenja nastavljaju se do odluke o definitivnom zatvaranju abdomena.

Prekomjerna administracija fluida, posebno kristaloida, pridonosi visceralnom edemu i smanjuje mogućnost kasnijeg fascijalnog zatvaranja (132). Zato treba balansirati unos tekućine s obzirom na diurezu i gubitak fluida direktno iz abdominalnog defekta. Postoje indicije da koloidi i hipertonične otopine pomažu pri smanjenju intestinalnog edema i skraćuju vrijeme do definitivnog fascijalnog zatvaranja (133). Diuretike ne treba uključivati u terapiju jer nemaju učinak poput hipertoničnih otopina, vjerojatno zato što presporo mobiliziraju tekućinu iz intraperitonealne šupljine u intravaskularni prostor (134).

U obzir se može uzeti metoda nazvana direktna peritonealna resuscitacija (engl. direct peitoneal resuscitation, DPR). Podrazumijeva instilaciju hipertonične otopine za peritonealnu dijalizu (2,5% glukoze) u otvorenu peritonealnu šupljinu. Pokazala se korisna u očuvanju splahnhičnog krvotoka, smanjenju intestinalnog edema, skraćenju vremena do konačnog zatvaranja abdomena i većom šansom da ono bude u vidu primarnog fascijalnog zatvaranja (135-137).

Većina pacijenata je intubirana i stavljena na umjetnu ventilaciju prije laparostomije i privremenog zatvaranja abdomena, ali samo postojanje otvorenog abdomena ne podrazumijeva potrebu za umjetnom ventilacijom (138). Odluka se donosi uzimajući u obzir cjelokupno stanje individualnog pacijenta. Ako je pacijent ipak stavljen na ventilator, obično nije potrebna duboka sedacija kako bi se izbjegla evisceracija (139).

U koliko ne postoji jasna kontraindikacija, dozvoljena je enteralna prehrana (140). Preporuča se određivanje fiksnog dnevnog volumena tekućeg pripravka za enteralnu prehranu jer se tako ostvaruje bolji kalorijski unos (141). Ako iz bilo kojeg razloga nije moguće postići adekvatnu enteralnu prehranu, dodaje se i parenteralna ili se na nju prelazi u potpunosti. Važno se prisjetiti kako bez obzira na metodu privremenog zatvaranja abdomena, postoji kontinuirani gubitak proteina kroz peritonealnu tekućinu, otprilike 2 g/L (142). Zato se frakcija proteina u pripravcima za prehranu treba prilagođavati ovisno o dnevnim gubitcima proteina.

Konačno, treba skrenuti pozornost na stvaranje adhezija uslijed privremenog zatvaranja abdomena. Adhezije predstavljaju velik problem jer povećavaju rizik ozljeđivanja crijeva, precipitiraju nastanak nove patologije i tako kompliciraju pacijentovo stanje prije i nakon definitivnog zatvaranja abdomena. Postoje različiti implantati koji služe kao barijere protiv nastanka adhezija, a oni na bazi hijalurona pokazali su se učinkovitima u pacijenata s otvorenim abdomenom koji su morali biti reevaluirani u kirurškoj sali 5 i više puta (143).

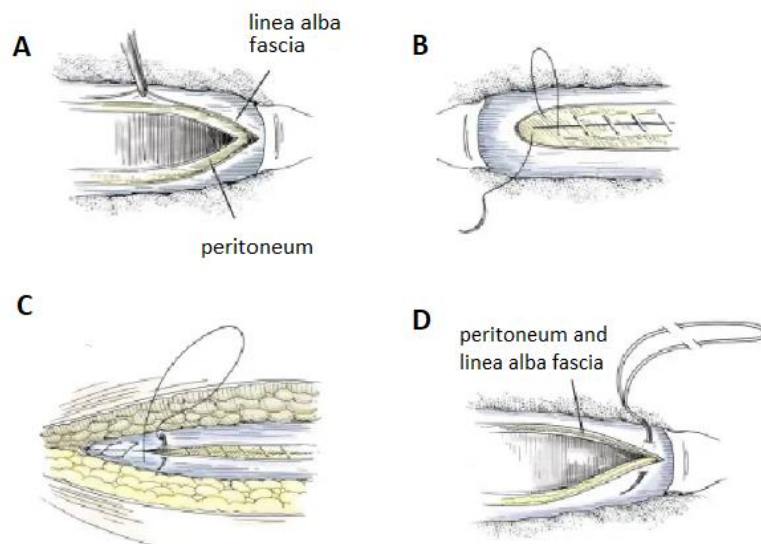
#### **10.4 Definitivno zatvaranje**

Idealan način definitivnog zatvaranja abdomena je fascijalno zatvaranje, točnije, primarno fascijalno zatvaranje. Ono je moguće ako su metode privremenog zatvaranja OA i zbrinjavanje pacijenta bili uspješno provedeni. U suprotnom, postoji opcija funkcionalnog zatvaranja te zatvaranja s planiranom ventralnom hernijom, ovisno o razini gubitka domene.

Svaki put kada je pacijent vraćen u kiruršku salu na reevaluaciju, provodi se procjena mogućnosti definitivnog zatvaranja. Generalno, što dulje otvoreni abdomen perzistira, to je manja mogućnost fascijalnog zatvaranja zbog spontane lateralne retrakcije mišića i pojave sve većeg broja komplikacija (104). Zato je rano fascijalno zatvaranje iznimno važno. Također, ono polučuje najbolji funkcionalni ishod (144,145). Više od 50% pacijenata kojima je učinjeno rano definitivno fascijalno zatvaranje abdomena (u periodu do 7 dana od otvaranja abdomena) javlja niže razine kronične boli, ima bolju kvalitetu života i veće šanse za povratak na radno mjesto, dok samo 10% pacijenata kojima je učinjeno kasno zatvaranje abdomena javlja navedene povoljne ishode (144).

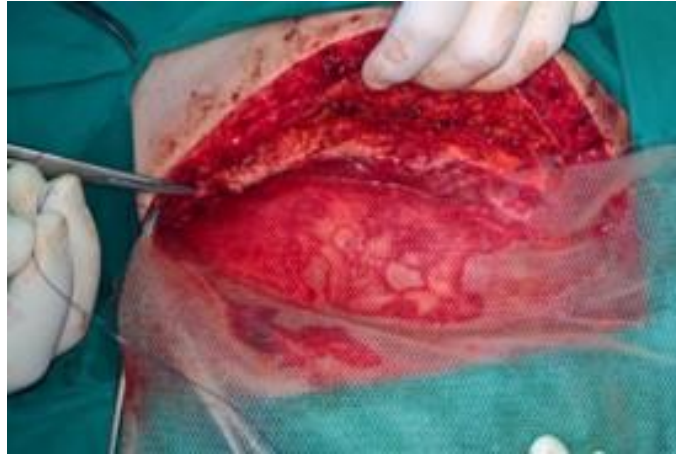*Fascijalno zatvaranje.* Primarno fascijalno zatvaranje podrazumijeva direktnu aproksimaciju rubova fascije pri šivanju defekta prednje abdominalne stijenke i najbolji je način definitivnog

zatvaranja otvorenog abdomena. No, treba naglasiti kako svejedno dovodi do pojave ventralne hernije kasnije u životu u čak 30% pacijenata (146). Kako bi se incidencija smanjila, pacijentima se može postaviti kirurška mrežica, najčešće *underlay* tehnikom. *Inlay* ili *bridging* tehnika je opcija kada se primarna apozicija fascije ne može postići. Trajne mrežice su kontraindicirane ako postoji mogućnost kontaminacije mikroorganizmima. Može se provesti i fasciotomija po Ramirezu kako bi se omogućila apozicija fascije (147-149)



**Slika 10.** Dvoslojno (B i C) i jednoslojno (D) zatvaranje linee albe i peritoneuma. A. Prikazivanje rubova peritoneuma i linee albe B. Zatvaranje peritoneuma kontinuiranim šavom C. Zatvaranje linee albe kontinuiranim šavom D. Jednoslojno zatvaranje peritoneuma i linee albe kontinuiranim šavom pomoću dvostrukog konca s petljom na jednoj igli koji treba biti sintetički resorptivni ili neresorptivni, promjera 0. Prilagođeno prema: *Zollinger's Atlas of Surgical Operations, 9th Edition*

**Funkcionalno zatvaranje.** Funkcionalno zatvaranje je *inlay* tehnika postavljanja kirurške mrežice, odnosno premošćivanje preostale fascije samom mrežicom. Najbolja je biološka mrežica koja služi kao matrica za urastanje vezivnih stanica te tako omogućava nastanak novog tkiva fascije (150-152). Kada se mrežica fiksira, preko nje se zatvara koža te se u subkutani prostor postavljaju drenovi. Funkcionalno zatvaranje se ne preporuča u koliko nije moguće primarno zatvoriti kožu iznad mrežice jer zraku izložena mrežica rapidno degradira, inficira se i potom ju prerasta granulacijsko tkivo. Taj cijeli proces može trajati više tjedana, što je najbolje izbjeći. Incidencija pojave ventralne hernije kasnije u životu nije dobro istražena. Jedna studija navodi kako je incidencija ventralne hernije oko 80% (153).

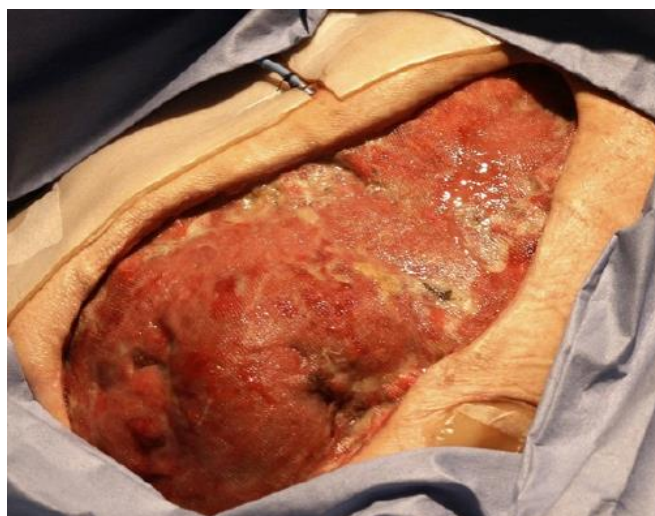

**Slika 11.** Funkcionalno zatvaranje abdomena, postavljanje kompozitne kirurške mrežice.  
Izvor: dr.sc. M.Sever, dr.med, KB Sveti Duh, Klinika za kirurgiju

*Planirana ventralna hernija.* Ako abdomen nije moguće zatvoriti fascijalno ili funkcionalno, preostaje jedino načiniti planiranu ventralnu herniju, odnosno zatvoriti kožu iznad abdominalne viscere. To se može postići na dva načina:

*Skin-only closure* - odnosi se na aproksimiranje i primarno zatvaranje kože iznad defekta abdominalnog zida. Zahtjeva posebnu pažnju pri postoperativnom zbrinjavanju rane jer se može komplicirati evisceracijom te nosi visok rizik za razvoj infekcije kirurške rane (154).

Kožni transplantat djelomične debljine - koristi se kada se koža ne može aproksimirati. Intraabdominalnim organima dozvoli se međusobno adheriranje i fiksiranje za abdominalni zid. Kožni transplantat djelomične debljine postavlja se kada se preko izložene abdominalne viscere stvori sloj granulacijskog tkiva (155).



**Slika 12.** Sloj granulacijskog tkiva na izloženoj abdominalnoj visceri otvorenog abdomena.  
Izvor: UpToDate

Kako je proces nastajanja granulacija dugotrajan, na kožu se može fiksirati resorptivna mrežica (npr. Vicryl mrežica) kako bi se prevenirala evisceracija prije postavljanja kožnog transplantata. Nakon transplantacije čeka se 6 do 12 mjeseci prije prvog pokušaja elektivnog kirurškog liječenja zaostale ventralne hernije. Navedeni vremenski period smatra se dovoljnim za dovršetak maturacije i disolucije abdominalnih priraslica te stoga snižava incidenciju intraoperativne enterotomije pri operaciji hernije (156).

## **11. Zahvale**

Zahvaljujem mentoru dr.sc. Marku Severu na savjetima, vremenu i pomoći.

## 12. Popis literature

1. Fritsch H, Kuhnel W. Priručni anatomski atlas: Drugi svezak-unutarnji organi. 10.ed. Zagreb: Medicinska naklada; 2011.
2. Waldeyer A. Waldeyerova anatomija čovjeka. 1.ed. Zagreb: Golden marketing - Tehnička knjiga; 2009.
3. Platzer W. Priručni anatomski atlas: Prvi svezak-sustav organa za pokretanje. 10.ed. Zagreb: Medicinska naklada; 2011.
4. Guyton A, Hall J. Medicinska fiziologija. 12.ed. Zagreb: Medicinska naklada; 2012.
5. Malbrain M, Roberts D, De laet I. The role of abdominal compliance, the neglected parameter in critically ill patients – a consensus review of 16. Part 1: Definitions and pathophysiology. *Anaesthesiol Intensive Ther.* 2014;46:392–405.
6. Malbrain M, Peeters Y, Wise R. The neglected role of abdominal compliance in organ-organ interactions. *Crit Care.* 2016;20:67
7. Mulier J, Dillemans B, Crombach M, Missant C, Sels A. On the abdominal pressure volume relationship. *The Internet Journal of Anesthesiology.* 2009;21:5221–5231
8. Malbrain ML, Cheatham ML, Kirkpatrick A, et al. Results from the International Conference of Experts on Intra-abdominal Hypertension and Abdominal Compartment Syndrome. I. Definitions. *Intensive Care Med* 2006; 32:1722.
9. Vidal MG, Ruiz Weisser J, Gonzalez F, et al. Incidence and clinical effects of intra-abdominal hypertension in critically ill patients. *Crit Care Med* 2008; 36:1823.
10. <http://www.wsacs.org/images/2013%20Guidelines%20slide%20set.pdf>(pristupljeno 10.3.2020.)
11. Sugrue M. Abdominal compartment syndrome. *Curr Opin Crit Care* 2005; 11:333.
12. Bailey J, Shapiro MJ. Abdominal compartment syndrome. *Crit Care* 2000; 4:23.
13. Malbrain ML, Deeren D, De Potter TJ. Intra-abdominal hypertension in the critically ill: it is time to pay attention. *Curr Opin Crit Care* 2005; 11:156.
14. Schein M, Ivatury R. Intra-abdominal hypertension and the abdominal compartment syndrome. *Br J Surg* 1998; 85:1027.

15. Ivatury RR, Diebel L, Porter JM, Simon RJ. Intra-abdominal hypertension and the abdominal compartment syndrome. *Surg Clin North Am* 1997; 77:783.
16. Malbrain ML, Chiumello D, Pelosi P, et al. Incidence and prognosis of intraabdominal hypertension in a mixed population of critically ill patients: a multiple-center epidemiological study. *Crit Care Med* 2005; 33:315.
17. Cheatham ML, White MW, Sagraves SG, et al. Abdominal perfusion pressure: a superior parameter in the assessment of intra-abdominal hypertension. *J Trauma* 2000; 49:621.
18. Moore AF, Hargest R, Martin M, Delicata RJ. Intra-abdominal hypertension and the abdominal compartment syndrome. *Br J Surg* 2004; 91:1102.
19. Wilson A, Longhi J, Goldman C, McNatt S. Intra-abdominal pressure and the morbidly obese patients: the effect of body mass index. *J Trauma* 2010; 69:78.
20. Sugerman HJ, DeMaria EJ, Felton WL 3rd, et al. Increased intra-abdominal pressure and cardiac filling pressures in obesity-associated pseudotumor cerebri. *Neurology* 1997; 49:507.
21. Diebel LN, Dulchavsky SA, Wilson RF. Effect of increased intra-abdominal pressure on mesenteric arterial and intestinal mucosal blood flow. *J Trauma* 1992; 33:45.
22. Caldwell CB, Ricotta JJ. Changes in visceral blood flow with elevated intraabdominal pressure. *J Surg Res* 1987; 43:14.
23. Malbrain ML, Chiumello D, Pelosi P, et al. Prevalence of intra-abdominal hypertension in critically ill patients: a multicentre epidemiological study. *Intensive Care Med* 2004; 30:822.
24. Hong JJ, Cohn SM, Perez JM, et al. Prospective study of the incidence and outcome of intra-abdominal hypertension and the abdominal compartment syndrome. *Br J Surg* 2002; 89:591.
25. Balogh Z, McKinley BA, Holcomb JB, et al. Both primary and secondary abdominal compartment syndrome can be predicted early and are harbingers of multiple organ failure. *J Trauma* 2003; 54:848.
26. Balogh Z, McKinley BA, Cocanour CS, et al. Secondary abdominal compartment syndrome is an elusive early complication of traumatic shock resuscitation. *Am J Surg* 2002; 184:538.
27. De Waele JJ, Kimball E, Malbrain M, et al. Decompressive laparotomy for abdominal compartment syndrome. *Br J Surg* 2016; 103:709.



28. An G, West MA. Abdominal compartment syndrome: a concise clinical review. *Crit Care Med* 2008; 36:1304.
29. Kron IL, Harman PK, Nolan SP. The measurement of intra-abdominal pressure as a criterion for abdominal re-exploration. *Ann Surg* 1984; 199:28.
30. Cheatham ML, Safcsak K. Is the evolving management of intra-abdominal hypertension and abdominal compartment syndrome improving survival? *Crit Care Med* 2010; 38:402.
31. Balogh Z, McKinley BA, Cocanour CS, et al. Supranormal trauma resuscitation causes more cases of abdominal compartment syndrome. *Arch Surg* 2003; 138:637.
32. Ertel W, Oberholzer A, Platz A, et al. Incidence and clinical pattern of the abdominal compartment syndrome after "damage-control" laparotomy in 311 patients with severe abdominal and/or pelvic trauma. *Crit Care Med* 2000; 28:1747.
33. Biancofiore G, Bindi ML, Romanelli AM, et al. Intra-abdominal pressure monitoring in liver transplant recipients: a prospective study. *Intensive Care Med* 2003; 29:30.
34. Saggi BH, Sugerman HJ, Ivatury RR, Bloomfield GL. Abdominal compartment syndrome. *J Trauma* 1998; 45:597.
35. Morken J, West MA. Abdominal compartment syndrome in the intensive care unit. *Curr Opin Crit Care* 2001; 7:268.
36. Karkos CD, Menexes GC, Patelis N, et al. A systematic review and meta-analysis of abdominal compartment syndrome after endovascular repair of ruptured abdominal aortic aneurysms. *J Vasc Surg* 2014; 59:829.
37. Djavani Gidlund K, Wanhainen A, Björck M. Intra-abdominal hypertension and abdominal compartment syndrome after endovascular repair of ruptured abdominal aortic aneurysm. *Eur J Vasc Endovasc Surg* 2011; 41:742.
38. Markell KW, Renz EM, White CE, et al. Abdominal complications after severe burns. *J Am Coll Surg* 2009; 208:940.
39. Kirkpatrick AW, Ball CG, Nickerson D, D'Amours SK. Intraabdominal hypertension and the abdominal compartment syndrome in burn patients. *World J Surg* 2009; 33:1142.
40. Regueira T, Bruhn A, Hasbun P, et al. Intra-abdominal hypertension: incidence and association with organ dysfunction during early septic shock. *J Crit Care* 2008; 23:461.

41. O'Mara MS, Slater H, Goldfarb IW, Caushaj PF. A prospective, randomized evaluation of intra-abdominal pressures with crystalloid and colloid resuscitation in burn patients. *J Trauma* 2005; 58:1011.
42. Mao EQ, Tang YQ, Fei J, et al. Fluid therapy for severe acute pancreatitis in acute response stage. *Chin Med J (Engl)* 2009; 122:169.
43. Oda J, Yamashita K, Inoue T, et al. Resuscitation fluid volume and abdominal compartment syndrome in patients with major burns. *Burns* 2006; 32:151.
44. Biffl WL, Moore EE, Burch JM, Offner PJ, Franciose RJ, Johnson JL (2001) Secondary abdominal compartment syndrome is a highly lethal event. *Am J Surg* 182:645–648
45. Kirkpatrick AW, Roberts DJ, De Waele J, Jaeschke R, Malbrain ML, De Keulenaer B, et al. Intra-abdominal hypertension and the abdominal compartment syndrome: Updated consensus definitions and clinical practice guidelines from the world society of the abdominal compartment syndrome. *Intensive Care Med.* 2013;39:1190–206.
46. Coombs, HC. The mechanism of the regulation of intra-abdominal pressure. *Am J Physiol* 1922; 61:159.
47. Cullen DJ, Coyle JP, Teplick R, Long MC. Cardiovascular, pulmonary, and renal effects of massively increased intra-abdominal pressure in critically ill patients. *Crit Care Med* 1989; 17:118.
48. Richardson JD, Trinkle JK. Hemodynamic and respiratory alterations with increased intra-abdominal pressure. *J Surg Res* 1976; 20:401.
49. Barnes GE, Laine GA, Giam PY, et al. Cardiovascular responses to elevation of intra-abdominal hydrostatic pressure. *Am J Physiol* 1985; 248:R208.
50. MacDonnell SP, Lalude OA, Davidson AC. The abdominal compartment syndrome: the physiological and clinical consequences of elevated intra-abdominal pressure. *J Am Coll Surg* 1996; 183:419.
51. Kashtan J, Green JF, Parsons EQ, Holcroft JW. Hemodynamic effect of increased abdominal pressure. *J Surg Res* 1981; 30:249.
52. Ridings PC, Bloomfield GL, Blocher CR, Sugerman HJ. Cardiopulmonary effects of raised intra-abdominal pressure before and after intravascular volume expansion. *J Trauma* 1995; 39:1071.

53. Burchard KW, Ciombor DM, McLeod MK, et al. Positive end expiratory pressure with increased intra-abdominal pressure. *Surg Gynecol Obstet* 1985; 161:313.
54. Obeid F, Saba A, Fath J, et al. Increases in intra-abdominal pressure affect pulmonary compliance. *Arch Surg* 1995; 130:544.
55. Quintel M, Pelosi P, Caironi P, et al. An increase of abdominal pressure increases pulmonary edema in oleic acid-induced lung injury. *Am J Respir Crit Care Med* 2004; 169:534.
56. Simon RJ, Friedlander MH, Ivatury RR, et al. Hemorrhage lowers the threshold for intra-abdominal hypertension-induced pulmonary dysfunction. *J Trauma* 1997; 42:398.
57. Aprahamian C, Wittmann DH, Bergstein JM, Quebbeman EJ. Temporary abdominal closure (TAC) for planned relaparotomy (etappenlavage) in trauma. *J Trauma* 1990; 30:719.
58. Doty JM, Saggi BH, Blocher CR, et al. Effects of increased renal parenchymal pressure on renal function. *J Trauma* 2000; 48:874.
59. Doty JM, Saggi BH, Sugerman HJ, et al. Effect of increased renal venous pressure on renal function. *J Trauma* 1999; 47:1000.
60. Shenasky JH 2nd. The renal hemodynamic and functional effects of external counterpressure. *Surg Gynecol Obstet* 1972; 134:253.
61. Bloomfield GL, Blocher CR, Fakhry IF, et al. Elevated intra-abdominal pressure increases plasma renin activity and aldosterone levels. *J Trauma* 1997; 42:997.
62. Richards WO, Scovill W, Shin B, Reed W. Acute renal failure associated with increased intra-abdominal pressure. *Ann Surg* 1983; 197:183.
63. Le Roith D, Bark H, Nyska M, Glick SM. The effect of abdominal pressure on plasma antidiuretic hormone levels in the dog. *J Surg Res* 1982; 32:65.
64. Smith JH, Merrell RC, Raffin TA. Reversal of postoperative anuria by decompressive celiotomy. *Arch Intern Med* 1985; 145:553.
65. Friedlander MH, Simon RJ, Ivatury R, et al. Effect of hemorrhage on superior mesenteric artery flow during increased intra-abdominal pressures. *J Trauma* 1998; 45:433.
66. Ivatury RR, Porter JM, Simon RJ, et al. Intra-abdominal hypertension after life-threatening penetrating abdominal trauma: prophylaxis, incidence, and clinical relevance to gastric mucosal pH and abdominal compartment syndrome. *J Trauma* 1998; 44:1016.

67. Chang MC, Cheatham ML, Nelson LD, et al. Gastric tonometry supplements information provided by systemic indicators of oxygen transport. *J Trauma* 1994; 37:488.
68. Diebel LN, Myers T, Dulchavsky S. Effects of increasing airway pressure and PEEP on the assessment of cardiac preload. *J Trauma* 1997; 42:585.
69. Samel ST, Neufang T, Mueller A, et al. A new abdominal cavity chamber to study the impact of increased intra-abdominal pressure on microcirculation of gut mucosa by using video microscopy in rats. *Crit Care Med* 2002; 30:1854.
70. Diebel LN, Wilson RF, Dulchavsky SA, Saxe J. Effect of increased intra-abdominal pressure on hepatic arterial, portal venous, and hepatic microcirculatory blood flow. *J Trauma* 1992; 33:279.
71. Diebel LN, Dulchavsky SA, Brown WJ. Splanchnic ischemia and bacterial translocation in the abdominal compartment syndrome. *J Trauma* 1997; 43:852.
72. Gargiulo NJ 3rd, Simon RJ, Leon W, Machiedo GW. Hemorrhage exacerbates bacterial translocation at low levels of intra-abdominal pressure. *Arch Surg* 1998; 133:1351.
73. Luca A, Cirera I, García-Pagán JC, et al. Hemodynamic effects of acute changes in intra-abdominal pressure in patients with cirrhosis. *Gastroenterology* 1993; 104:222.
74. Nakatani T, Sakamoto Y, Kaneko I, et al. Effects of intra-abdominal hypertension on hepatic energy metabolism in a rabbit model. *J Trauma* 1998; 44:446.
75. Bloomfield GL, Dalton JM, Sugerman HJ, et al. Treatment of increasing intracranial pressure secondary to the acute abdominal compartment syndrome in a patient with combined abdominal and head trauma. *J Trauma* 1995; 39:1168.
76. Citerio G, Vascotto E, Villa F, et al. Induced abdominal compartment syndrome increases intracranial pressure in neurotrauma patients: a prospective study. *Crit Care Med* 2001; 29:1466.
77. Joseph DK, Dutton RP, Aarabi B, Scalea TM. Decompressive laparotomy to treat intractable intracranial hypertension after traumatic brain injury. *J Trauma* 2004; 57:687.
78. Kirkpatrick AW, Brenneman FD, McLean RF, et al. Is clinical examination an accurate indicator of raised intra-abdominal pressure in critically injured patients? *Can J Surg* 2000; 43:207.

79. Sugrue M, Bauman A, Jones F, et al. Clinical examination is an inaccurate predictor of intraabdominal pressure. *World J Surg* 2002; 26:1428.
80. Pickhardt PJ, Shimony JS, Heiken JP, et al. The abdominal compartment syndrome: CT findings. *AJR Am J Roentgenol* 1999; 173:575.
81. Malbrain ML. Is it wise not to think about intraabdominal hypertension in the ICU? *Curr Opin Crit Care* 2004; 10:132.
82. Malbrain ML. Different techniques to measure intra-abdominal pressure (IAP): time for a critical re-appraisal. *Intensive Care Med* 2004; 30:357.
83. Cheatham ML, De Waele JJ, De Laet I, et al. The impact of body position on intra-abdominal pressure measurement: a multicenter analysis. *Crit Care Med* 2009; 37:2187.
84. De Keulenaer BL, De Waele JJ, Powell B, Malbrain ML. What is normal intra-abdominal pressure and how is it affected by positioning, body mass and positive end-expiratory pressure? *Intensive Care Med* 2009; 35:969.
85. Iberti TJ, Lieber CE, Benjamin E. Determination of intra-abdominal pressure using a transurethral bladder catheter: clinical validation of the technique. *Anesthesiology* 1989; 70:47.
86. Iberti TJ, Kelly KM, Gentili DR, et al. A simple technique to accurately determine intra-abdominal pressure. *Crit Care Med* 1987; 15:1140.
87. Fusco MA, Martin RS, Chang MC. Estimation of intra-abdominal pressure by bladder pressure measurement: validity and methodology. *J Trauma* 2001; 50:297.
88. Lacey SR, Bruce J, Brooks SP, et al. The relative merits of various methods of indirect measurement of intraabdominal pressure as a guide to closure of abdominal wall defects. *J Pediatr Surg* 1987; 22:1207.
89. Sugerman HJ. Effects of increased intra-abdominal pressure in severe obesity. *Surg Clin North Am* 2001; 81:1063.
90. Chang MC, Miller PR, D'Agostino R Jr, Meredith JW. Effects of abdominal decompression on cardiopulmonary function and visceral perfusion in patients with intra-abdominal hypertension. *J Trauma* 1998; 44:440.
91. Cheatham ML. Nonoperative management of intraabdominal hypertension and abdominal compartment syndrome. *World J Surg* 2009; 33:1116.

92. Cheatham ML. Abdominal compartment syndrome. *Curr Opin Crit Care* 2009; 15:154.
93. Meldrum DR, Moore FA, Moore EE, et al. Prospective characterization and selective management of the abdominal compartment syndrome. *Am J Surg* 1997; 174:667.
94. Dries DJ. Abdominal compartment syndrome: toward less-invasive management. *Chest* 2011; 140:1396.
95. Cheatham ML, Safcsak K. Percutaneous catheter decompression in the treatment of elevated intraabdominal pressure. *Chest* 2011; 140:1428.
96. Burch JM, Moore EE, Moore FA, Franciose R. The abdominal compartment syndrome. *Surg Clin North Am* 1996; 76:833.
97. Atema JJ, Gans SL, Boermeester MA. Systematic review and meta-analysis of the open abdomen and temporary abdominal closure techniques in non-trauma patients. *World J Surg* 2015; 39:912.
98. Carlson GL, Patrick H, Amin AI, et al. Management of the open abdomen: a national study of clinical outcome and safety of negative pressure wound therapy. *Ann Surg* 2013; 257:1154.
99. Cheatham ML, Safcsak K, Brzezinski SJ, Lube MW. Nitrogen balance, protein loss, and the open abdomen. *Crit Care Med* 2007; 35:127.
100. Mayberry JC, Burgess EA, Goldman RK, et al. Enterocutaneous fistula and ventral hernia after absorbable mesh prosthesis closure for trauma: the plain truth. *J Trauma* 2004; 57:157.
101. Ramsay PT, Mejia VA. Management of enteroatmospheric fistulae in the open abdomen. *Am Surg* 2010; 76:637.
102. Majercik S, Kinikini M, White T. Enteroatmospheric fistula: from soup to nuts. *Nutr Clin Pract*. 2012 Aug;27(4):507-12
103. Rao M, Burke D, Finan PJ, Sagar PM. The use of vacuum-assisted closure of abdominal wounds: a word of caution. *Colorectal Dis* 2007; 9:266.
104. Miller RS, Morris JA Jr, Diaz JJ Jr, et al. Complications after 344 damage-control open celiotomies. *J Trauma* 2005; 59:1365.

105. Giudicelli G, Rossetti A, Scarpa C, et al. Prognostic Factors for Enteroatmospheric Fistula in Open Abdomen Treated with Negative Pressure Wound Therapy: a Multicentre Experience. *J Gastrointest Surg* 2017; 21:1328.
106. S. G. Parker, S. Halligan, S. Blackburn, et al. What Exactly is Meant by “Loss of Domain” for Ventral Hernia? Systematic Review of Definitions *World J Surg.* 2019; 43(2): 396–404.
107. Ertel W, Oberholzer A, Platz A, et al. Incidence and clinical pattern of the abdominal compartment syndrome after "damage-control" laparotomy in 311 patients with severe abdominal and/or pelvic trauma. *Crit Care Med* 2000; 28:1747.
108. Gracias VH, Braslow B, Johnson J, et al. Abdominal compartment syndrome in the open abdomen. *Arch Surg* 2002; 137:1298
109. Cirocchi R, Birindelli A, Biffi WL, et al. What is the effectiveness of the negative pressure wound therapy (NPWT) in patients treated with open abdomen technique? A systematic review and meta-analysis. *J Trauma Acute Care Surg* 2016; 81:575.
110. Wittmann DH, Aprahamian C, Bergstein JM, et al. A burr-like device to facilitate temporary abdominal closure in planned multiple laparotomies. *Eur J Surg* 1993; 159:75.
111. Weinberg JA, George RL, Griffin RL, et al. Closing the open abdomen: improved success with Wittmann Patch staged abdominal closure. *J Trauma* 2008; 65:345.
112. Cipolla J, Stawicki SP, Hoff WS, et al. A proposed algorithm for managing the open abdomen. *Am Surg* 2005; 71:202.
113. Boele van Hensbroek P, Wind J, Dijkgraaf MG, et al. Temporary closure of the open abdomen: a systematic review on delayed primary fascial closure in patients with an open abdomen. *World J Surg* 2009; 33:199.
114. Tieu BH, Cho SD, Luem N, et al. The use of the Wittmann Patch facilitates a high rate of fascial closure in severely injured trauma patients and critically ill emergency surgery patients. *J Trauma* 2008; 65:865.
115. Robin-Lersundi A, Vega Ruiz V, López-Monclús J, et al. Temporary abdominal closure with polytetrafluoroethylene prosthetic mesh in critically ill non-trauma patients. *Hernia* 2015; 19:329.
116. Nagy KK, Fildes JJ, Mahr C, et al. Experience with three prosthetic materials in temporary abdominal wall closure. *Am Surg* 1996; 62:331.

117. Vertrees A, Kellicut D, Ottman S, et al. Early definitive abdominal closure using serial closure technique on injured soldiers returning from Afghanistan and Iraq. *J Am Coll Surg* 2006; 202:762.
118. Fernandez L, Norwood S, Roettger R, Wilkins HE 3rd. Temporary intravenous bag silo closure in severe abdominal trauma. *J Trauma* 1996; 40:258.
119. Barker DE, Kaufman HJ, Smith LA, et al. Vacuum pack technique of temporary abdominal closure: a 7-year experience with 112 patients. *J Trauma* 2000; 48:201.
120. Navsaria PH, Bunting M, Omshoro-Jones J, et al. Temporary closure of open abdominal wounds by the modified sandwich-vacuum pack technique. *Br J Surg* 2003; 90:718.
121. Brock WB, Barker DE, Burns RP. Temporary closure of open abdominal wounds: the vacuum pack. *Am Surg* 1995; 61:30.
122. Smith LA, Barker DE, Chase CW, et al. Vacuum pack technique of temporary abdominal closure: a four-year experience. *Am Surg* 1997; 63:1102.
123. Barker DE, Green JM, Maxwell RA, et al. Experience with vacuum-pack temporary abdominal wound closure in 258 trauma and general and vascular surgical patients. *J Am Coll Surg* 2007; 204:784.
124. Sherck J, Seiver A, Shatney C, et al. Covering the "open abdomen": a better technique. *Am Surg* 1998; 64:854.
125. Miller PR, Meredith JW, Johnson JC, Chang MC. Prospective evaluation of vacuum-assisted fascial closure after open abdomen: planned ventral hernia rate is substantially reduced. *Ann Surg* 2004; 239:608.
126. Cheatham ML, Demetriades D, Fabian TC, et al. Prospective study examining clinical outcomes associated with a negative pressure wound therapy system and Barker's vacuum packing technique. *World J Surg* 2013; 37:2018.
127. Urbaniak RM, Khuthaila DK, Khalil AJ, Hammond DC. Closure of massive abdominal wall defects: a case report using the abdominal reapproximation anchor (ABRA) system. *Ann Plast Surg* 2006; 57:573.
128. Verdham FJ, Dolmans DE, Loos MJ, et al. Delayed primary closure of the septic open abdomen with a dynamic closure system. *World J Surg* 2011; 35:2348.



129. Haddock C, Konkin DE, Blair NP. Management of the open abdomen with the Abdominal Reapproximation Anchor dynamic fascial closure system. *Am J Surg* 2013; 205:528.
130. Kafka-Ritsch R, Zitt M, Schorn N, et al. Open abdomen treatment with dynamic sutures and topical negative pressure resulting in a high primary fascia closure rate. *World J Surg* 2012; 36:1765.
131. Cothren CC, Moore EE, Johnson JL, et al. One hundred percent fascial approximation with sequential abdominal closure of the open abdomen. *Am J Surg* 2006; 192:238.
132. Bradley M, Galvagno S, Dhanda A, et al. Damage control resuscitation protocol and the management of open abdomens in trauma patients. *Am Surg* 2014; 80:768.
133. Harvin JA, Mims MM, Duchesne JC, et al. Chasing 100%: the use of hypertonic saline to improve early, primary fascial closure after damage control laparotomy. *J Trauma Acute Care Surg* 2013; 74:426.
134. Webb LH, Patel MB, Dortch MJ, et al. Use of a furosemide drip does not improve earlier primary fascial closure in the open abdomen. *J Emerg Trauma Shock* 2012; 5:126.
135. Smith JW, Garrison RN, Matheson PJ, et al. Direct peritoneal resuscitation accelerates primary abdominal wall closure after damage control surgery. *J Am Coll Surg* 2010; 210:658.
136. Smith JW, Neal Garrison R, Matheson PJ, et al. Adjunctive treatment of abdominal catastrophes and sepsis with direct peritoneal resuscitation: indications for use in acute care surgery. *J Trauma Acute Care Surg* 2014; 77:393.
137. Weaver JL, Smith JW. Direct Peritoneal Resuscitation: A review. *Int J Surg* 2016; 33:237.
138. Sujka JA, Safcsak K, Cheatham ML, Ibrahim JA. Trauma Patients with an Open Abdomen Following Damage Control Laparotomy can be Extubated Prior to Abdominal Closure. *World J Surg* 2018; 42:3210.
139. Sessler CN, Gosnell MS, Grap MJ, et al. The Richmond Agitation-Sedation Scale: validity and reliability in adult intensive care unit patients. *Am J Respir Crit Care Med* 2002; 166:1338.
140. Byrnes MC, Reicks P, Irwin E. Early enteral nutrition can be successfully implemented in trauma patients with an "open abdomen". *Am J Surg* 2010; 199:359.

141. McClave SA, Saad MA, Esterle M, et al. Volume-Based Feeding in the Critically Ill Patient. *JPEN J Parenter Enteral Nutr* 2015; 39:707.
142. Hourigan LA, Linfoot JA, Chung KK, et al. Loss of protein, immunoglobulins, and electrolytes in exudates from negative pressure wound therapy. *Nutr Clin Pract* 2010; 25:510.
143. Stawicki SP, Green JM, Martin ND, et al. Results of a prospective, randomized, controlled study of the use of carboxymethylcellulose sodium hyaluronate adhesion barrier in trauma open abdomens. *Surgery* 2014; 156:419.
144. Fox N, Crutchfield M, LaChant M, et al. Early abdominal closure improves long-term outcomes after damage-control laparotomy. *J Trauma Acute Care Surg* 2013; 75:854.
145. Pommerening MJ, DuBose JJ, Zielinski MD, et al. Time to first take-back operation predicts successful primary fascial closure in patients undergoing damage control laparotomy. *Surgery* 2014; 156:431.
146. Patel NY, Cogbill TH, Kallies KJ, Mathiason MA. Temporary abdominal closure: long-term outcomes. *J Trauma* 2011; 70:769.
147. Sharrock AE, Barker T, Yuen HM, et al. Management and closure of the open abdomen after damage control laparotomy for trauma. A systematic review and meta-analysis. *Injury* 2016; 47:296.
148. DiCocco JM, Magnotti LJ, Emmett KP, et al. Long-term follow-up of abdominal wall reconstruction after planned ventral hernia: a 15-year experience. *J Am Coll Surg* 2010; 210:686.
149. Sailes FC, Walls J, Guelig D, et al. Synthetic and biological mesh in component separation: a 10-year single institution review. *Ann Plast Surg* 2010; 64:696.
150. Hiles M, Record Ritchie RD, Altizer AM. Are biologic grafts effective for hernia repair?: a systematic review of the literature. *Surg Innov* 2009; 16:26.
151. Diaz JJ Jr, Guy J, Berkes MB, et al. Acellular dermal allograft for ventral hernia repair in the compromised surgical field. *Am Surg* 2006; 72:1181.
152. Tuveri M, Tuveri A, Nicolò E. Repair of large abdominal incisional hernia by reconstructing the midline and use of an onlay of biological material. *Am J Surg* 2011; 202:e7.

153. Jin J, Rosen MJ, Blatnik J, et al. Use of acellular dermal matrix for complicated ventral hernia repair: does technique affect outcomes? *J Am Coll Surg* 2007; 205:654.
154. Pommerening MJ, Kao LS, Sowards KJ, et al. Primary skin closure after damage control laparotomy. *Br J Surg* 2015; 102:67.
155. Cheesborough JE, Park E, Souza JM, Dumanian GA. Staged management of the open abdomen and enteroatmospheric fistulae using split-thickness skin grafts. *Am J Surg* 2014; 207:504.
156. Jernigan TW, Fabian TC, Croce MA, et al. Staged management of giant abdominal wall defects: acute and long-term results. *Ann Surg* 2003; 238:349.
157. Zollinger RM, Ellison EC. *Zollinger's Atlas of Surgical Operations*, 9.ed. New York: McGraw-Hill Education; 2011.
158. Gestring M. Abdominal compartment syndrome in adults. UpToDate; 2019 (pristupljeno 25.10.2019.) Dostupno na: [www.uptodate.com](http://www.uptodate.com)
158. Martin N, Sarani B. Management of the open abdomen in adults. UpToDate; 2019 (pristupljeno 25.10.2019.) Dostupno na: [www.uptodate.com](http://www.uptodate.com)