

Klamidijalne infekcije oka

Jakobović, Antun Tonko

Master's thesis / Diplomski rad

2020

Degree Grantor / Ustanova koja je dodijelila akademski / stručni stupanj: **University of Zagreb, School of Medicine / Sveučilište u Zagrebu, Medicinski fakultet**

Permanent link / Trajna poveznica: <https://um.nsk.hr/um:nbn:hr:105:600404>

Rights / Prava: [In copyright](#)/[Zaštićeno autorskim pravom.](#)

Download date / Datum preuzimanja: **2024-08-29**



Repository / Repozitorij:

[Dr Med - University of Zagreb School of Medicine Digital Repository](#)



**SVEUČILIŠTE U ZAGREBU
MEDICINSKI FAKULTET**

Antun Tonko Jakobović

Klamidijalne infekcije oka

DIPLOMSKI RAD



Zagreb, 2020.

Ovaj diplomski rad izrađen je na Klinici za očne bolesti Kliničkog bolničkog centra Zagreb pod vodstvom doc. dr. sc. Igora Petričeka i predan je na ocjenu u akademskoj godini 2019./2020.

POPIS KRATICA

CDC	Centar za kontrolu i prevenciju bolesti (engl. <i>Centers for Disease Control and Prevention</i>)
SZO	Svjetska zdravstvena organizacija
HZJZ	Hrvatski zavod za javno zdravstvo
RH	Republika Hrvatska
mlrd.	milijarda
USD	američki dolar
MSM	muškarci koji imaju seksualne odnose s drugim muškarcima (engl. <i>men who have sex with men</i>)
DNA	deoksiribonukleinska kiselina (engl. <i>deoxyribonucleic acid</i>)
RNA	ribonukleinska kiselina (engl. <i>ribonucleic acid</i>)
rRNA	ribosomska ribonukleinska kiselina (engl. <i>ribosomal ribonucleic acid</i>)
LGV	<i>lymphogranuloma venereum</i>
ATP	adenozin trifosfat
MOMP	glavni protein vanjske membrane (engl. <i>major outer membrane protein</i>)
LPS	lipopolisaharid
ET	elementarno tjelešce
RT	retikularno tjelešce
nm	nanometar
PT	perzistentno tjelešce
PMN	polimorfonukleari
IgM	imunoglobulin M
IgG	imunoglobulin G
MALT	limfno tkivo pridruženo sluznicama (engl. <i>mucosa-associated lymphoid tissue</i>)
RES	retikuloendotelni sustav
g	gram
mg	milligram
h	sat
sl.	slično
DIF	direktna imunofluorescencija
DFA	direktna imunofluorescencija (engl. <i>direct immunofluorescence</i>)
EIA	enzimski imunotest (engl. <i>enzyme immunoassay</i>)

ELISA	enzimska imunosorpcijska metoda (engl. <i>enzyme-linked immunosorbent assay</i>)
NAAT	test amplifikacije nukleinskih kiselina (engl. <i>nucleic acid amplification test</i>)
PCR	lančana reakcija polimerazom (engl. <i>polymerase chain reaction</i>)
LCR	lančana reakcija ligazom (engl. <i>ligase chain reaction</i>)
SDA	amplifikacija izmjenom lanca (engl. <i>strand displacement amplification</i>)
TMA	amplifikacija posredovana transkripcijom (engl. <i>transcription-mediated amplification</i>)
RVK	reakcija vezanja komplementa
MIF	mikroimunofluorescencija
HIV	virus humane imunodeficijencije (engl. <i>human immunodeficiency virus</i>)
BLTR	bilamelarna tarzalna rotacija
PLTR	posteriorna lamelarna tarzalna rotacija
GET2020	Globalna eliminacija trahoma do 2020. (engl. <i>Global Elimination of Trachoma by 2020</i>)
SAFE	Kirurgija, antibiotici, higijena lica, unaprjeđenje okoliša (engl. <i>Surgery, Antibiotics, Facial cleanliness, Environmental improvement</i>)
FDA	Agencija za hranu i lijekove (engl. <i>Food and Drug Administration</i>)
GFR	brzina glomerularne filtracije (engl. <i>glomerular filtration rate</i>)
ml	mililitar
min	minuta

SADRŽAJ

1. UVOD.....	1
2. TAKSONOMIJA	2
3. OPĆE KARAKTERISTIKE I MORFOLOGIJA KLAMIDIJA.....	3
4. ŽIVOTNI CIKLUS KLAMIDIJA	4
5. PATOGENEZA INFEKCIJE I IMUNOSNI ODGOVOR DOMAĆINA.....	7
6. EPIDEMIOLOGIJA.....	9
7. KLINIČKA SLIKA.....	12
8. DIFERENCIJALNA DIJAGNOZA.....	18
9. DIJAGNOZA.....	20
10. TERAPIJA.....	24
11. PREVENCIJA.....	26
12. ZAKLJUČAK	28
13. ZAHVALE.....	29
14. LITERATURA.....	30
15. ŽIVOTOPIS.....	36

SAŽETAK

KLAMIDIJALNE INFEKCIJE OKA

Antun Tonko Jakobović

Nekoliko vrsta klamidija može uzrokovati infekciju oka, a najznačajnija je *C. trachomatis*. Danas je infekcija klamidijom najčešća bakterijska spolno prenosiva bolest među spolno aktivnom mladeži. Ova bakterija pokazuje jedinstveni bifazični, ali još uvijek nerazjašnjeni životni ciklus i interakciju s domaćinom. S polazišta oftalmologije, posljedice su te interakcije i stimulacije imunosnog sustava domaćina inkluzijski konjunktivitis, trahom i nekoliko rijetkih entiteta. U Hrvatskoj je najznačajniji inkluzijski konjunktivitis. Općenito, put prijenosa očne klamidijalne infekcije najvjerojatnije je autoinokulacija ili bliski kontakt sa zaraženom osobom, primjerice okulogenitalni dodir. Uglavnom je riječ o dugotrajnom folikularnom konjunktivitisu s akutnim do subakutnim početkom i potencijalom stvaranja težih komplikacija. Zbog mogućih posljedica na vidnu funkciju, bolest je važno prepoznati na vrijeme. Dijagnosticira se klinički, a potvrđuje laboratorijski. Zlatni je standard lančana reakcija polimerazom (PCR), a alternativa su citološki pregled, stanična kultura i direktna imunofluorescencija (DIF). Dijagnoza klamidije zahtijeva liječenje. Terapija izbora za adultni oblik inkluzijskog konjunktivitisa jedna je doza azitromicina (1 g), a za neonatalni oblik eritromicin. Dodatne mjere usmjerene su prema pacijentovim spolnim partnerima i traženju asimptomatskih nosioca. Ovim kurativno-preventivnim mjerama usporit će se sve veći porast broja spolno prenosivih klamidijalnih bolesti, time i njezinih posljedica.

Ključne riječi: klamidija, *C. trachomatis*, inkluzijski konjunktivitis, trahom

SUMMARY

CHLAMYDIAL EYE INFECTIONS

Antun Tonko Jakobović

Several types of chlamydia can cause an eye infection, most notably *C. trachomatis*. Chlamydia infection is the most common sexually transmitted disease among sexually active youth today. This bacterium exhibits a unique biphasic, but still unexplained life cycle and interaction with the host. From the ophthalmologic point of view, the consequences of this interaction and stimulation of the host immune system are inclusion conjunctivitis, trachoma and a few rare entities. Inclusion conjunctivitis is the most important in Croatia. In general, the route of transmission of chlamydial eye infection is most likely an autoinoculation or close contact with an infected person, such as ocular-genital touch. It is mainly chronic follicular conjunctivitis with acute to the subacute onset and the potential for serious complications. Due to the possible consequences on visual function, it is important to recognize the disease in time. It is clinically diagnosed and confirmed laboratory. The gold standard is polymerase chain reaction (PCR) and cytology, cell culture, and direct immunofluorescence (DIF) as alternatives. Once diagnosed, chlamydia requires treatment. The choice of treatment for the adult form of inclusion conjunctivitis is one dose of azithromycin (1g), and erythromycin for neonatal form. Additional measures are directed towards the patient's sexual partners and the search for asymptomatic carriers. These curative-preventative measures will slow down the increasing number of sexually transmitted chlamydial diseases and, therefore, its consequences.

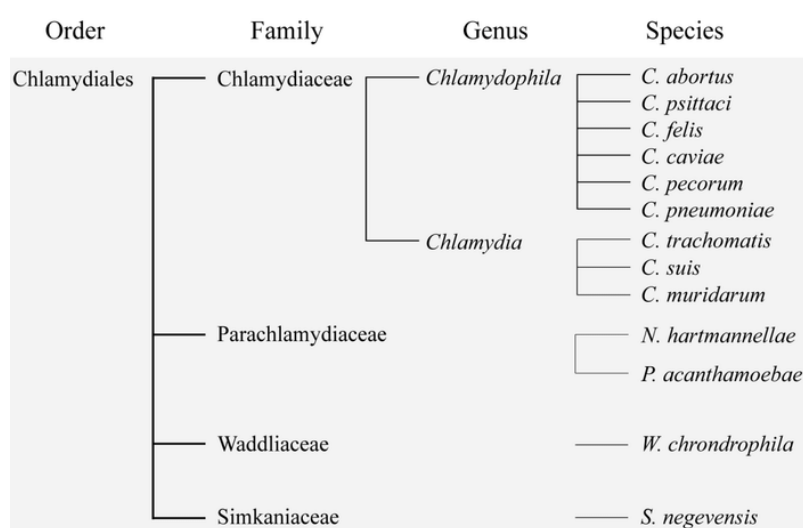
Key words: Chlamydia, *C. trachomatis*, inclusion conjunctivitis, trachoma

1. UVOD

Spolno prenosive bolesti važan su javnozdravstveni problem. Najčešće prijavljena spolno prenosiva bolest prema CDC-u je ona uzrokovana klamidijom (1). Posebno je značajna jer može uzrokovati teške, dugotrajne posljedice na zdravlje. U ovom preglednom radu ograničit ćemo se na problematiku u domeni oftalmologije. Uz to, cjelokupno razumijevanje zarazne bolesti oka klamidijom traži znanja i iz infektologije, mikrobiologije, epidemiologije i javnog zdravstva. Zato se ovdje, osim niza informacija relevantnih za praktični rad u klinici, iznose pretklička i javnozdravstvena saznanja koja ih stavljaju u širi kontekst. Ovakav presjek znanja o klamidiji nije čest jer se analizom literature za potrebe pisanja ovoga diplomskog rada nije našao nijedan tekst koji bi na jednom mjestu obuhvatio sve teme koje se ovdje iznose. Stoga je u proučavanju navedene problematike ovaj rad vrijedno polazište i orijentir.

2. TAKSONOMIJA

Posljednja taksonomska klasifikacija (2) temeljem analize 16S i 23S rRNA dijeli red *Chlamydiales* na četiri porodice (slika 1.) (3). Porodica *Chlamydiaceae* sadrži dva roda, *Chlamydophila* i *Chlamydia*. Rod *Chlamydophila* sadrži šest vrsta od kojih su za humanu patologiju važni *C. pneumoniae* i *C. psittaci*. Rod *Chlamydia* sadrži tri vrste od kojih je *C. trachomatis* najznačajnija.



Slika 1. Pojednostavljeni prikaz taksonomske podjele reda *Chlamydiales*. Prema: Gurumurthy (2010), str. 12, uz dopuštenje g. Gurumurthy.

Pojedinu vrstu dalje možemo dijeliti na biovare i serovare. Biovar je soj bakterije koji se razlikuje od ostalih po svojim biokemijskim ili fiziološkim svojstvima. Serovar je soj bakterije koji se razlikuje od ostalih po svojoj antigenoj strukturi.

C. trachomatis tako možemo podijeliti na biovare TRAHOM i LGV. Biovar TRAHOM sadrži serovare A, B, Ba, C koji uzrokuju trahom te D, Da, E, F, G, H, I, Ia, J, K serovare koji su uzročnici prvenstveno genitalnih infekcija; biovar LGV sadrži L1, L2, L2a, L3 serovare, uzročnike *lymphogranuloma venereum*.

C. pneumoniae sadrži jedan, a *C. psittaci* više od četiri serovara.

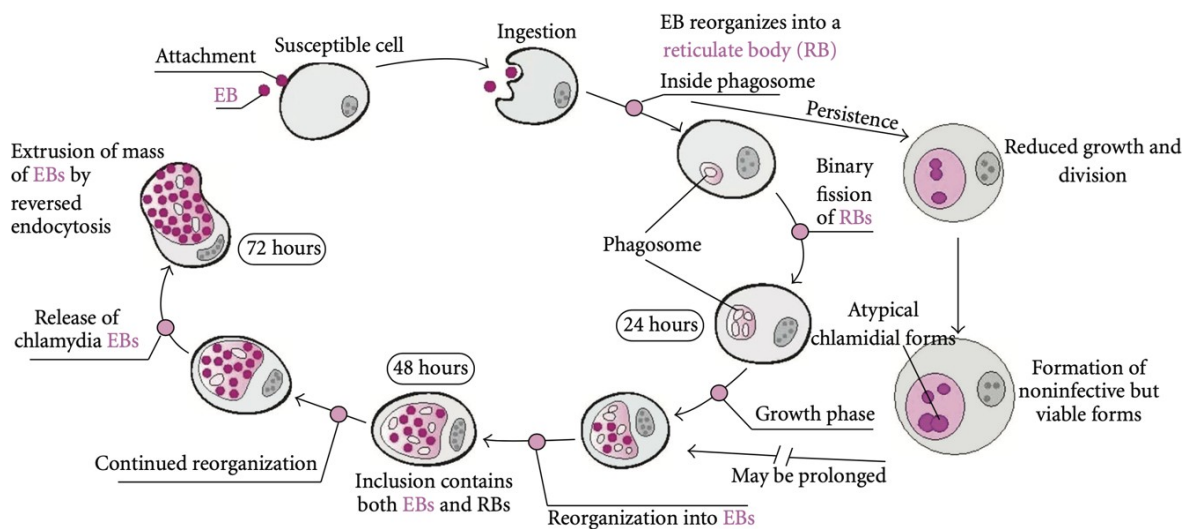
3. OPĆE KARAKTERISTIKE I MORFOLOGIJA KLAMIDIJA

Zbog svojih jedinstvenih karakteristika po kojima se razlikuju od tipičnih bakterija, klamidije su dugo svrstavane u viruse. Današnje spoznaje upućuju da se radi o nepokretnim, obligatno intracelularnim, malim (promjer 200 – 1 500 nm), okruglim ili kruškolikim bakterijama. Sadrže DNA i RNA, ribosome i stvaraju vlastite biološke molekule. Stanična stijenka slična je trilaminarnoj stijenci gram-negativnih bakterija. Razlika je u nedostatku središnjeg sloja peptidoglikana, što klamidije čini primarno rezistentnima na betalaktamske antibiotike. Premda sadrže metaboličke puteve za sintezu adenozin trifosfata (ATP), ne mogu ga sintetizirati, već za energetske potrebe koriste ATP stanice domaćina (energijski paraziti). Retikularna tjelešca (RT) *C. trachomatis* imaju sposobnost sinteze folne kiseline i glikogena, a *C. pneumoniae* i *C. psittaci* ne. Upravo zato što ne sintetiziraju folnu kiselinu, primarno su rezistentne na sulfonamide.

Za podjelu klamidija važna je njihova antigena struktura. Ističu se dvije molekule: glavni protein vanjske membrane (engl. *major outer membrane protein* – MOMP) i lipopolisaharidni (LPS) antigen. Lipopolisaharidni antigen termostabilni je glikoprotein sličan lipopolisaharidu stijenke gram-negativnih bakterija. To je zajednički antigen porodice *Chlamydiaceae*. MOMP sadrži dvije glavne vrste antigena. Prvi su specifični za vrstu, a drugi za izolate unutar vrste (serovari). Osim za serološku tipizaciju, MOMP je važan kao čimbenik virulencije i kao moguća meta budućih cjepiva.

4. ŽIVOTNI CIKLUS KLAMIDIJA

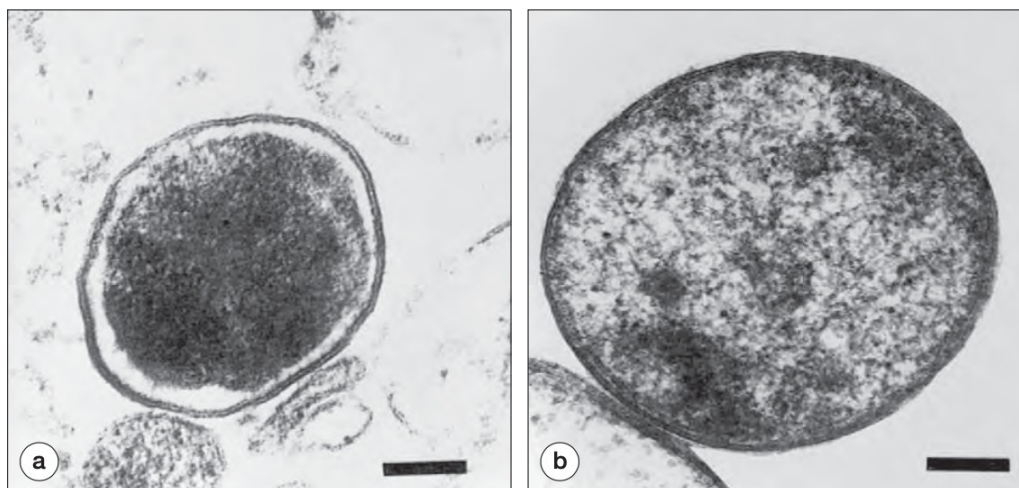
Klamidije imaju jedinstveni životni ciklus koji se sastoji od izmjene dvaju biološki različitih stanja. U takvom bifazičnom ciklusu klamidije postoje kao elementarno tjelešće (ET) ili kao retikularno tjelešće (RT). U novije vrijeme spominje se i treći, inaktivni oblik - aberantno ili perzistentno tjelešće (PT) (slika 2.) (4).



Slika 2. Shema životnog ciklusa klamidije. Prema: Stephens & Aubuchon & Schust (2011), str. 3, uz dopuštenje g. Schust.

Elementarno tjelešće infektivni je oblik klamidije, ali je metabolički inaktivno. Okruglo je, veličine oko 300 nm te sadrži DNA u gustom nukleoidu. Prianjanjem ET-a uz receptore na stanici signalizira se započinjanje endocitoze. Rezultat je endosom-vakuola koji nazivamo inkluzija. Taj je kompleks stabilan, što znači da ne dolazi do maturacije endosoma ni njegovoga kasnijeg spajanja s lizosomom. On se potom transportira do Golgijevog aparata gdje počinje koristiti stanične metabolite za svoj rast i sazrijevati u retikularni oblik.

Retikularno tjelešće naziv dobiva po DNA raspršenoj po stanici u fibrilarnom uzorku (slika 3.) (5).



Slika 3. Elektronskomikroskopska slika elementarnog tjelešca (a) i retikularnog tjelešca (b). Mjerna oznaka 0,1 um. Prema: Clark & Nachamkin & Schatzki (1982), str. 1275, uz dopuštenje American Academy of Microbiology.

RT metabolički je aktivnije. To se prepoznaje po 3 do 4 puta većoj sintezi RNA i proteina, povećanju broja ribosoma i volumena citoplazme do prosječne veličine tjelešca od oko 800 do 1000 nm. Vanjska membrana RT-a mijenja se u odnosu na ET smanjenjem broja ukriženih disulfidnih veza među proteinima vanjske membrane. Ova promjena čini membranu propusnijom za molekule poput ATP-a, ali ju čini i manje otpornom na vanjske uvjete. To je razlog zašto RT nije postojano van stanice i nema infektivni potencijal. Ono se potom binarno dijeli u formaciji koja pokazuje karakterističan oblik inkluzije (tzv. inkluzijsko tjelešće). Nakon 8 do 12 podjela retikularna tjelešca reorganiziraju se u elementarna. Ključni je događaj u reorganizaciji promjena reducirajućih svojstava mikrokoliša koja dovodi do oksidacije slobodnih sulfhidrilnih skupina i formiranja disulfidnih veza među proteinima vanjske membrane. Ova promjena ponovno uspostavlja rigiditet membrane i smanjuje njezinu propusnost. Smanjenje propusnosti usporava metabolizam RT-a. Time su klamidije ponovno u fazi elementarnog tjelešca. Rupturom novostvorenih tjelešaca iz vakuole i stanice u ekstracelularni okoliš započinje stanična smrt. Nastaje 48 do 84 sata nakon početnog prijanjanja ET-a uz stanicu.

Treba spomenuti kako klamidije pod specifičnim okolnostima mogu prijeći u nereplicirajuće, perzistentno tjelešce (PT). Perzistentna tjelešca metabolički su inaktivni, aberantni oblici RT-a. Prelazak u PT reverzibilan je, ali točan mehanizam nije poznat. Može ga uzrokovati subletalna koncentracija antibiotika (npr. penicilin), izloženost IFN- γ ili ograničena dostupnost glukoze i aminokiselina. Smatra se da su upravo perzistentni oblici odgovorni za antimikrobnu rezistenciju kroničnih infekcija i za rekurirajuće klamidijalne infekcije.

5. PATOGENEZA INFEKCIJE I IMUNOSNI ODGOVOR DOMAĆINA

Ulazno je mjesto klamidija oštećenje na površini tijela (sluznica). Infekcija se potom lako širi *in vivo* s jedne na drugu površinsku lokaciju, primjerice s uretre na spojnicu, ili na unutarnje organe uzrokujući hepatitis, pneumonitis, epididimitis i sl. Pojedine vrste i serovari klamidije pokazuju različit afinitet za epitel. Serovari A-K (biovar trahoma) *C. trachomatis* inficiraju sluznice s cilindričnim ili prijelaznim epitelom. Tako su najčešće zahvaćene konjunktiva oka te sluznica dišnog i uroanogenitalnog sustava (uretra, anus i rektum, endocerviks, endometrij i salpinks). Invazivniji serovari L1-L3 (biovar LGV) *C. trachomatis* pokazuju tropizam prema anogenitalnoj sluznici, endotelnim stanicama, limfocitima i monocitima (makrofazi). Radi zahvaćanja mononuklearnih makrofaga, bakterije se lako šire limfnim putevima. U odgovarajućim limfnim čvorovima mogu stvarati nekrotizirajuće apscese s rupturom ili bez nje.

Jednom kad se nađe u stanici, klamidija izbjegava izlaganje lizosomalnim enzimima i sprječava staničnu apoptozu. Stanična smrt nastupa tek krajem replikacijskog ciklusa kada dolazi do rupture inkluzijske vakuole i oslobađanja u međustanični okoliš. Osim izravnog razaranja stanica, klinička slika posljedica je i imunosnog odgovora. Klamidijalne infekcije uzrokuju pretežito celularni, polimorfonuklearni (PMN) odgovor s kasnijim predominantno limfocitnim i plazmastičnim odgovorom. PMN fagocitiraju oslobođena elementarna tjelešca klamidija i ograničavaju infekciju. Uloga limfocita još nije dovoljno istražena. Poznato je da sudjeluju u stvaranju limfnih folikula. Epitel iznad takvih folikula može biti stanjen ili je u potpunosti nestao. Procesom cijeljenja u folikulima nastaju centralne nekrotične promjene, što uz kasniju proliferaciju fibroblasta rezultira fibrozom i ožiljkivanjem. Humoralni imunosni odgovor očituje se antitijelima u serumu (IgM i IgG) i u mukozi (IgG i IgA). Antitijela ne štite od infekcije, već vjerojatno pomažu u njezinom ograničavanju. Hipotezu o ključnoj ulozi imunosnog sustava u patogenezi bolesti potvrđuju i istraživanja na životinjama. Pokazano je kako se u podlozi nastanka trahoma nalazi patološki imunosni odgovor (6). Prvi kontakt s klamidijom stvara prolaznu protektivnu imunost. Ponavljanim izlaganjem (rekurentne infekcije) imunološki odgovor organizma intenzivira se. Tako nastaje sve izraženija upalna reakcija, ali i neovaskularizacija (panus) i fibroza kao odgovor na takvu dinamiku upale. Ovim se dokazuje kako je ponavljano antigeno izlaganje koje stimulira imunosni sustav neophodno za održavanje kronične

infekcije (7). Zanimljivo je kako okularna reakcija preosjetljivosti može nastati čak i nakon infekcije na drugim anatomskim mjestima (8).

Premda su *C. pneumoniae* i *C. psittaci* ponajprije patogeni respiratornog sustava, opisani su slučajevi kroničnog folikularnog konjunktivitisa. U podlozi se nalazi patološki imunosni odgovor (9). Dodatno je za *C. pneumoniae* sugerirana moguća povezanost s razvojem dijabetičke retinopatije (10) i senilne makularne degeneracije (11). To se objašnjava afinitetom bakterije za glatkomišićne stanice krvnih žila i makrofage. Za *C. psittaci*, koja inficira stanice retikuloendotelnog sustava (RES), istražuje se potencijalna uloga u razvoju MALT limfoma okularnih adneksa preko indukcije B-stanične klonalne proliferacije i genetskih aberacija NF- κ B puta (12).

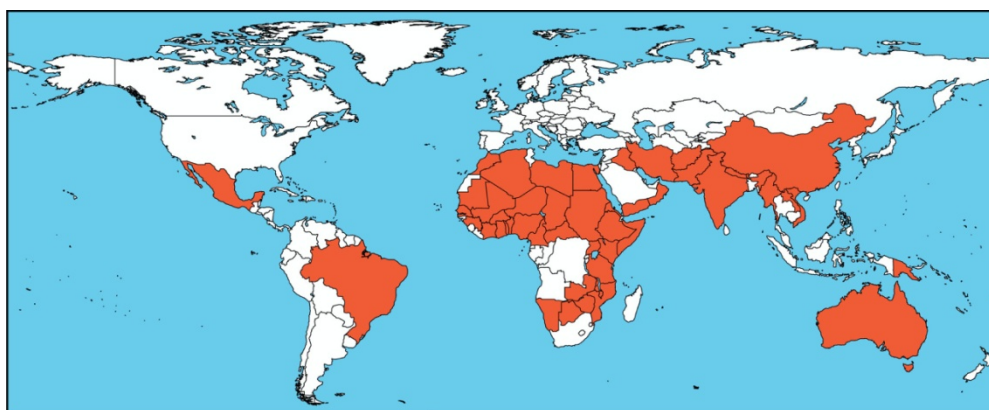
6. EPIDEMIOLOGIJA

Humane klamidijalne infekcije oka uzrokuju tri vrste: *Chlamydia trachomatis*, *Chlamydomphila pneumoniae* i *Chlamydomphila psittaci*. Među njima najznačajnija je *C. trachomatis*.

C. trachomatis najčešća je bakterijska spolno prenosiva bolest. Prema SZO, 2012. godine procijenjen je više od 131 milijun novih slučajeva klamidijaze. Oboljeli su najčešće između 15 i 49 godina starosti, s nešto višim udjelom žena. U pravilu su to adolescentne djevojčice (15 – 19 godina), a potom mlade žene (20 – 24 godina) (13). Američkom CDC-u 2018. godine prijavljeno je 1,76 milijuna slučajeva bolesti, a procjenjuje se da ih je sveukupno čak 3 milijuna (14). Prema Hrvatskom zdravstveno-statističkom ljetopisu HZJZ-a za 2018. godinu, broj prijavljenih slučajeva klamidijaze u RH nizak je (u RH 2008. 553, 2017. 206, 2018. 218), moguće zbog niske stope prijavljenih slučajeva u usporedbi s EU/EEA, ali i čestih asimptomatskih infekcija (15). Nešto drukčiji podatak nalazimo u istom dokumentu gdje se navodi slučaj 1 444 spolno prenosive klamidijske bolesti u 2018. godini (15).

Najčešći su uzročnici genitalne infekcije klamidijom bakterije serovara D-K *C. trachomatis*. Prenose se spolnim putem, a primarno uzrokuju infekcije spolno aktivne mladeži (15 – 35 godina). Osim toga, moguće je i asimptomatsko kliconoštvo zbog kojega su takvi bolesnici često značajan rezervoar klamidija u općoj populaciji. I asimptomatski i simptomatski pacijenti mogu pokazivati sliku inkluzijskog konjunktivitisa. Smatra se da 1 od 300 pacijenata s genitalnim oblikom klamidijaze ima i adultni inkluzijski konjunktivitis (16). Adultni oblik nastaje autoinokulacijom ili okulogenitalnim dodiranjem nakon 4 do 12 dana inkubacije. Pokazano je, međutim, kako nema povezanosti između inficiranog oka i dominantne ruke pacijenta, što ne govori u prilog autoinokulaciji (17). Neonatalni oblik nastaje prolaskom novorođenčeta kroz porođajni kanal (inkubacija 5 do 12 dana), premda može i kasnije kontaktom s prljavim rukama. Klamidijalne infekcije glavni su uzročnik konjunktivitisa novorođenčadi (10 – 40 %), s incidencijom od oko 0,8 % živorođene djece. Posljednji podaci iz Ujedinjenog Kraljevstva spominju incidenciju od 6,9 na 100 000 živorođene djece (18). U zaraženih majki šansa za infekciju djeteta je 20 do 70 % (19).

Serovari A-C *C. trachomatis* uzrokuju trahom. Trahom je veliki javnozdravstveni problem u više od 44 zemlje svijeta, od kojih je čak 37 u Africi (20). Bolest je zastupljena u slabije razvijenim i najsiromašnim dijelovima svijeta, poglavito u dijelovima Afrike, Bliskog istoka, jugoistočne Azije, Srednje i Južne Amerike i Australije. Među razvijenim zemljama jedino se još među Aboridžinima u Australiji nalaze slučajevi trahoma sa sljepoćom (slika 4.) (21).



Slika 4. Distribucija trahoma u svijetu prema SZO. Prema: Kasi (2004), str. 105, uz dopuštenje PLoS Medicine.

Endemskom širenju te bolesti doprinose prenapučenost, loša higijena te ograničena dostupnost vode i uređene kanalizacije. Prema podacima iz ožujka 2019. godine, procjenjuje se da su 142 milijuna ljudi pod rizikom obolijevanja od trahoma. Od akutnog, inflamatornog oblika najčešće obole djeca predškolske dobi, pretežito do 2. godine života. U endemskim područjima postotak prevalentnih slučajeva može sezati od 60 do 90 %. Kasnije, infekcija je rjeđa i kraćeg trajanja. Najznačajnija komplikacija neliječene infekcije je sljepoća, a oko 2 milijuna ljudi već je razvilo neki stupanj slabovidnosti i/ili sljepoće. Trahom čini 1,4 % svih uzroka sljepoća u svijetu. Žene oslijepe 4 puta češće nego muškarci jer više vremena provode sa zaraženom djecom. Unutar obitelji *C. trachomatis* prenosi se direktnim ili indirektnim kontaktom. To obuhvaća prijenos nečistim rukama, ručnicima, odjećom ili muhama. Moguće je i prijenos respiratornim kapljicama ili stolicom jer mnoga djeca klamidiju nose u dišnom i probavnom sustavu. Trahom se u Hrvatskoj i drugim razvijenim zemljama smatra iskorijenjenim.

Ostale klamidije rijetko uzrokuju infekciju oka. Zato će njihove epidemiološke značajke biti navedene samo ukratko.

Serovari L1-L3 *C. trachomatis* prenose se spolnim putem i česti su uzročnici genitalnih infekcija u slabije razvijenim zemljama. Prema radu iz 2009., u Klinici za kožne i spolne bolesti Kliničkoga bolničkog centra Zagreb 1994. godine zabilježen je jedan slučaj (22). U zadnje vrijeme primjećuje se porast incidencije pretežito u MSM populaciji. Okularne su manifestacije rijetkost.

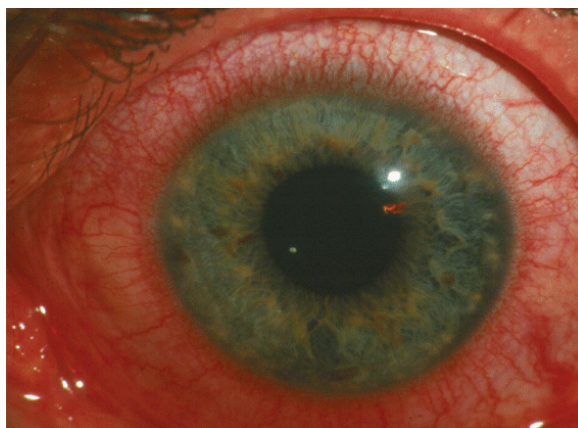Chlamydophila pneumoniae humani je patogen koji se prenosi kapljičnim putem. Rijetka je infekcija prije pete godine života, a podjednako je česta u školaraca i odraslih. Dokazano je da otprilike 50 % osoba između 30. i 40. godine ima protutijela na ovu bakteriju.

Chlamydophila psittaci zoonoza je čiji su prirodni domaćini ptice. One izlučuju klamidije u slini ili fecesu u kojem sasušene mogu preživjeti mjesecima. Čovjek se zarazi inhalacijom bakterija u sasušenom ekskretu. Prenosi se i interhumano kapljičnim putem.

7. KLINIČKA SLIKA

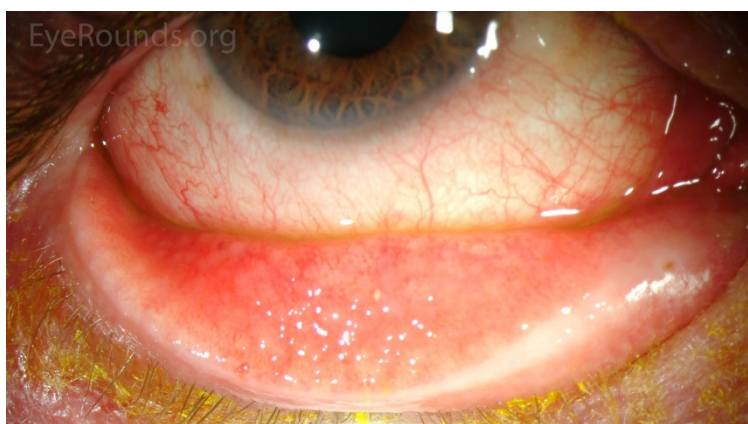
Simptome infekcije klamidijom mogu prouzročiti tri vrste klamidije (*Chlamydia trachomatis*, *Chlamydomphila pneumoniae*, *Chlamydomphila psittaci*). Za svakodnevnu praksu u Republici Hrvatskoj je, gotovo isključivo, najznačajnija *C. trachomatis*.

Serovari D-K *C. trachomatis* uzrokuju adultni i neonatalni inkluzijski konjunktivitis. Pridjev inkluzijski dolazi od Prowazek-Halbestaedterovih inkluzijskih tjelešaca nađenih u inficiranim epitelnim stanicama. U pacijenata s adultnim oblikom česta je istovremena infekcija genitalnog sustava klamidijom u čak 50 do 90 % slučajeva (23, 24), a valja isključiti i mogućnost postojanja sifilisa ili gonoreje. Detaljnom anamnezom većina bolesnika navodi genitourinarne simptome. U žena može biti vaginalni iscjedak zbog kroničnog cervivitisa, a u muškaraca simptomatski ili asimptomatski uretritis. Klamidijalni konjunktivitis zbog nespecifičnog početka često je neprepoznat. Premda je bolest samolimitirajuća, pacijenti se mogu prezentirati nakon nekoliko tjedana ili mjeseci trajanja bolesti, ponekad i s provedenim liječenjem topikalnim antibioticima. Tako se češće radi o bolesti kroničnog tijeka, ali bez teških posljedica kao kod trahoma. Infekcija može početi akutno ili subakutno s unilateralnim, ljepljivim mukopurulentnim iscjetkom, edemom vjeđe i pseudoptozom, konjunktivalnom hiperemijom i subjektivno neugodnom iritacijom oka (slika 5.) (25).



Slika 5. Adultni inkluzijski konjunktivitis: konjunktivalna hiperemija i mukopurulentni sekret lijevo dolje. Prema: Abelson (2008), <https://www.reviewofophthalmology.com/article/the-many-faces-of-chlamydial-infection>, uz dopuštenje Review of Ophthalmology (g. Bethke) i prof. Abelson.

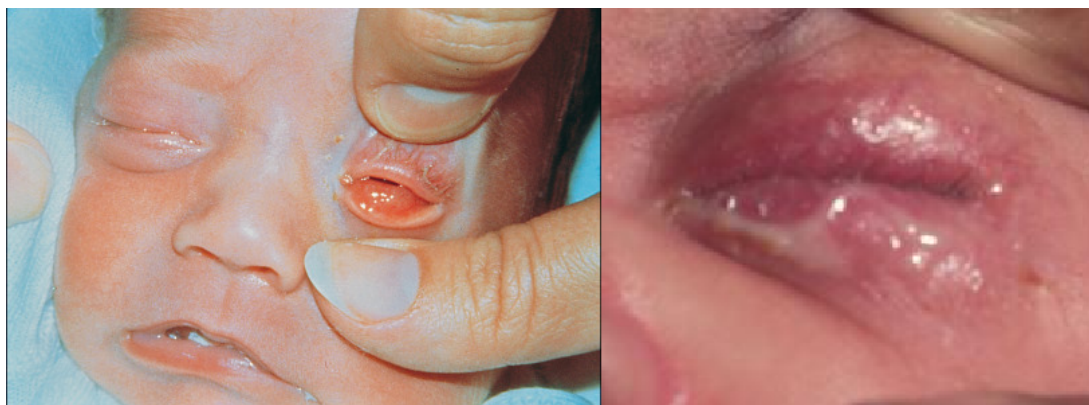Prisutna je i bolna preaurikularna limfadenopatija na strani zahvaćenog oka, a rjeđe upala srednjeg uha i simptomi gornjeg respiratornog trakta, poput tonzilofaringitisa i rinitisa. Konjunktiva pokazuje karakteristične promjene u obliku folikularnog konjunktivitisa. Najizraženije su na palpebralnom dijelu prema forniksima gornje, osobito donje vjeđe. Folikuli su nakupine upalnih stanica. Morfološki su to sitne (0,2 – 3,0 mm u promjeru), bijelo-žute, kupolaste tvorbe (slika 6.) (26). Središte folikula je avaskularno, a oko okrugle baze okružuju ga sitne krve žile. Osim folikula, na spojnici se mogu zamijetiti i velike hipertrofične papile ili miješana slika papilarne i folikularne reakcije. Papilarna hipertrofija nespecifična je konjunktivalna reakcija krvnih žila, staničnih elemenata i eksudata, pretežno na palpebralnoj spojnici. Za razliku od folikula koji su novoformirano limfno tkivo, papile su vaskularne formacije s naknadnom limfoidnom infiltracijom (27).



Slika 6. Folikularni konjunktivitis spojnice donje vjeđe. Prema: Vislisel (2015), <http://webeye.ophth.uiowa.edu/eyeforum/atlas/pages/follicular-conjunctivitis/follicular-conj-2b-LRG.jpg>, uz dopuštenje University of Iowa.

Već nakon tjedan dana moguće je zahvaćanje rožnice sa simptomima fotofobije, bolne nelagode u području oka ili smanjenja vida. Promjene na rožnici mogu biti površinski punktiiformni keratitis, manje rubni ili centralni infiltrate, subepitelijalni opaciteti, limbalni edem, neovaskularizacija (panusa) i rubni rožnični apsces u dugotrajnijim slučajevima.

Neonatalni konjunktivitis (*ophthalmia neonatorum*) naziv je za konjunktivitise koji nastaju unutar prvog mjeseca života. Mogu ih uzrokovati bakterije, virusi ili kemijski agensi (v. poglavlje Diferencijalna dijagnoza). Novorođenčad je izložena klamidiji prolaskom kroz porođajni kanal inficirane majke. Ne moraju sva izložena djeca razviti kliničku sliku. Može se raditi samo o asimptomatskoj kolonizaciji nazofarinksa, konjunktive i/ili rektuma, no u 20 do 50 % djece nakon 1 do 3 tjedna (najčešće u trećine njih nakon 5 do 12 dana) nastaje inkluzijski konjunktivitis. Radi se o bolesti kroničnog tijeka koja može trajati i do 12 mjeseci, ali gotovo uvijek bez težih dugoročnih posljedica (28). Prezentira se kao vodenasti do mukopurulentni iscjedak, edem vjeđe (osobito donje), epifora, konjunktivalna hiperemija, kemoza uz moguću formaciju pseudomembrana (slika 7.) (29,30).

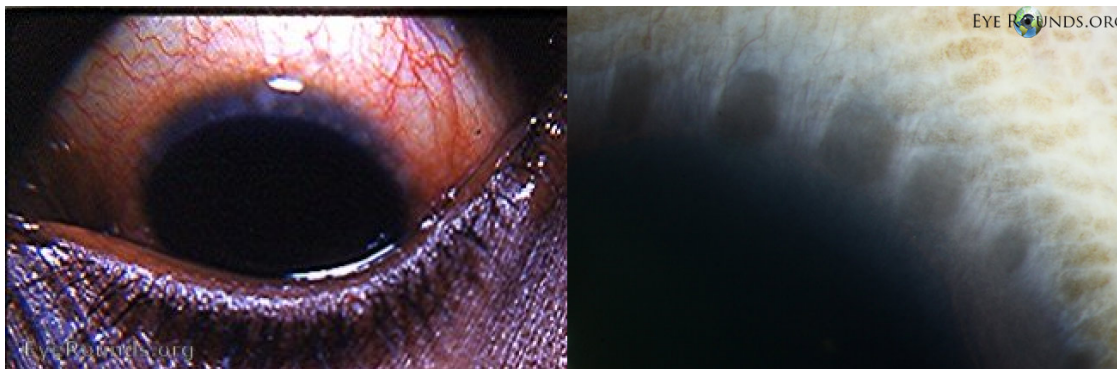


Slika 7. Neonatalni inkluzijski konjunktivitis: edem vjeđe i hiperemija, mukopurulentni iscjedak. Prema: (slika lijevo) Rubenstein & Spektor (2019), str. 183–191, uz dopuštenje Elsevier; (slika desno) Bowman KM (2019), https://eyewiki.aao.org/Neonatal_Conjunctivitis#Chlamydia_trachomatis, uz dopuštenje American Academy of Ophthalmology.

Neonatalni se oblik, dakle, izdvaja od adultnoga prema izostanku folikularne reakcije, mukopurulentni iscjedak obilniji je i mogu nastati membrane na palpebralnoj konjunktivi. U slučaju dugotrajne infekcije mogući su ožiljci, vaskularizacija i edem rožnice s perforacijom ili bez nje te endoftalmitis. Vrlo rijetko može doći do gubitka vida kao posljedica trihijaze i rožničnog panusa s centralnom kornealnom opacifikacijom. Kod neonatusa ne nastaje folikularna reakcija jer u toj dobi imunski potencijal još nije dovoljno

razvijen, a nema ni limfoidnog tkiva u konjunktivi. Tek nakon 2 do 3 mjeseca trajanja infekcije moguća je formacija folikula. Neki pacijenti mogu razviti rinitis, upalu srednjeg uha ili vulvovaginitis, dok je najteža komplikacija infekcije intersticijska pneumonija. Nastaje postupno kod šestine izloženih 2 do 12 tjedana postpartalno, najčešće aspiracijom patogena iz koloniziranog nazofarinksa. Djeca su afebrilna ili rijetko subfebrilna sa znakovima rinitisa, dispnejom i tahipnejom, paroksizmalnim *staccato* kašljem i bilateralnim difuznim infiltratima na RTG-u prsnog koša koji mogu trajati i do nekoliko mjeseci. Ovaj najčešći uzrok pneumonije u prvih 6 mjeseci često ostavlja kronične posljedice na plućnu funkciju.






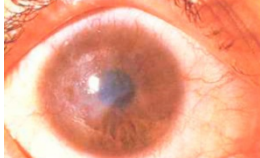
Serovari A-C *C. trachomatis* uzrokuju trahom. Trahom je rijedak u razvijenim zemljama. U endemskim područjima najčešće su zaražena djeca, a onda i mlađe žene koje su s njima češće u kontaktu. Klinička slika razlikuje se ovisno o stadiju bolesti. Pojedinačne akutne epizode karakterizira folikularna reakcija palpebralne konjunktive dominantno gornje vjeđe (razlika od adultnog inkluzijskog konjunktivitisa), a moguće i limbalnog područja. Zbog grubog izgleda palpebralne (tarzalne) konjunktive, bolest dobiva ime prema grčkoj riječi *τράχωμα trākhōma*, od *τραχύς trākhus* što znači grub (31). Nalazi se i injekcija spojnice, mukopurulentni iscjedak, edem vjeđa i pseudoptoza te epitelni keratitis. U odvedenijem stadiju novoformirani panus može prerasti gornju polovicu rožnice. Panus je novoformirano fibrovaskularno ili fibrozno tkivo između epitela i Bowmanove membrane rožnice, a nastaje u slučaju kronične upale i/ili iritacije. Folikuli kasnije nekrotiziraju, a mogu i rupturirati pa ostavljaju za sobom ožiljak. Zacijeljeni rupturirani folikuli u limbalnom području patognomonični su za trahom i nazivaju se Herbertove jamice (engl. *Herbert's pits*) (slika 8.) (32, 33).



Slika 8. Herbertove jamice u području limbusa (lijevo sivkaste lezije – prekursori, desno razvijene tvorbe). Prema: Risma J (2013), <https://webeye.ophth.uiowa.edu/eyeforum/atlas/pages/herberts-pits.htm>, uz dopuštenje University of Iowa.

Druga važna karakteristika su Arltove linije, horizontalni ožiljci na konjunktivi gornje vjeđe. Ponovljene infekcije tijekom godina postaju kraće i rjeđe. Obično 20 do 40 godina nakon primoinfekcije dolazi do ožiljkivanja vjeđe pa novostvoreno fibrozno tkivo uvrće vjeđu (entropion) i trepavice (trihijaza) prema unutra i mehanički oštećuje rožnicu. U rožnici nakon niza godina kao rezultat nastaju zamućenja (opaciteti) koja se mogu vidjeti golim okom. U konačnici, to uzrokuje gubitak vida. Oštećenje vida, dakle, proporcionalno je intenzitetu entropiona i trihijaze. Rijetko se pojavljuje ekstraokularna problematika kao rinitis ili drugi sindrom gornjeg respiratornog puta te preaurikularna limfadenopatija.

Svjetska zdravstvena organizacija za potrebe procjene trahoma uvela je klasifikacijski sustav od 6 kategorija određenih prema gore spomenutim ključnim obilježjima. Važnost je ovog klasifikacijskog sustava u tome što ga mogu koristiti i nezdravstveni djelatnici (slika 9.) (21). Zastarjela McCallanova klasifikacija više se ne koristi.

	Stage	Description
	N: Normal Tarsal Conjunctiva	For examination, the upper eyelid is turned over (everted). Notice the large deep-lying blood vessels that mainly run vertically.
	TF: Trachomatous inflammation – Follicular	Presence of 5 or more follicles in the upper tarsal conjunctiva, each at least 0.5 mm in size.
	TI: Trachomatous inflammation – Intense	Pronounced inflammatory thickening of the upper tarsal conjunctiva, which obscures more than one half of the normal tarsal vessels.
	TS: Trachomatous Scarring	The presence of easily visible white lines, bands, or sheets in the tarsal conjunctiva. Scarring may obscure the tarsal vessels.
	TT: Trachomatous Trichiasis	At least 1 eyelash that rubs the globe or evidence of recently removed in-turned lash (<i>epilation</i>).
	CO: Corneal Opacity	The presence of an easily visible corneal opacity that obscures at least part of the pupillary margin

Slika 9. Pojednostavljena shema za procjenu trahoma prema SZO. Prema: Kasi i sur. (2004), str. 107, uz dopuštenje PLoS Medicine.

Ostali su rijetki uzročnici *C. pneumoniae*, *C. psittaci* i serovari L1-L3 *C. trachomatis* (9). *C. pneumoniae* i *C. psittaci* uzrokuju unilateralni kronični folikularni konjunktivitis, punktiformni epitelijalni keratitis i preaurikularnu limfadenopatiju. *Lymphogranuloma venereum* iznimno rijetko dovodi do jakog edema vjeđa, papilarnog konjunktivitisa, velikih otečenih limfnih čvorova (preaurikularno, parotidno i submaksilarno) i kornealnih infiltrata. Moguć je i nastanak Parinaudova sindroma (34).

8. DIFERENCIJALNA DIJAGNOZA

Adultni oblik inkluzijskog konjunktivitisa (uzročnik serovari D-K *C. trachomatis*) treba razlikovati od drugih infekcija (adenovirus, herpes simpleks virus, stafilokok, *molluscum contagiosum*) i vernalnog konjunktivitisa. Adenovirusni (epidemični) keratokonjunktivitis pokazuje izraženiju kliničku sliku (epifora, otečene vjeđe, injekcija spojnice i preaurikularna limfadenopatija) i bilateralnu zahvaćenost nakon 5 do 7 dana. Moguća su sitnija krvarenja na spojnici sa znatno manjim i crvenijim folikulima nego u klamidijalnoj infekciji. Karakterističan je pretežno centralni epitelni keratitis sa subepitelijalnim numularnim infiltratima i izraženom fotofobijom i zamućenjem vida. Rijetko su adenovirusna i klamidijalna infekcija zajedno, ali važno je na to posumnjati kod produljenog folikularnog keratokonjunktivitisa. Herpes simpleks virus ponekad uzrokuje akutni folikularni konjunktivitis bez vezikula ili kornealnih ulkusa unutar prvih 7 do 14 dana. Stafilokokna infekcija obično je bilateralna i ide uz blefaritis, upalu Meibomovih žlijezda te superficijalnu vaskularizaciju korneje. *Molluscum contagiosum* prezentira se dosta slično klamidiji, a razlikuju ga umbilikalno oblikovani noduli i eozinofilne inkluzije na citološkom razmazu. Vernalni konjunktivitis čest je u atopičara, a prate ga velike i bijele hipertrofične papile poput kaldrme (engl. *cobblestone papillae*). Prisutan je svrbež, fotofobija i nitasti sekret.

Neonatalni oblik inkluzijskog konjunktivitisa (uzročnik serovari D-K *C. trachomatis*) treba razlikovati od bakterijske infekcije gonokokom, HSV infekcije, kemijskog konjunktivitisa, preseptalnog i orbitalnog celulitisa, opstrukcije nazolakrimalnog kanala i kongenitalnog glaukoma. Diferencijalno-dijagnostički najvažniji entitet je gonokokni neonatalni konjunktivitis. *N. gonorrhoeae* pokazuje simptome nešto ranije, 3 do 5 dana nakon porođaja. Ovisno o drugim faktorima, klinička slika može se razviti i za 24 do 48 sati. Simptomi su znatno izraženiji nego u klamidijalnoj infekciji. Zbog tvrdih i otečenih vjeđa, dijete nemože otvoriti oko. Početni sangvinolentni sekret tijekom dva dana prelazi u obilni purulentni. Zahvaćanje rožnice lako dovodi do njezine ulceracije i perforacije s endoftalmitisom te u konačnici mogućeg gubitka oka. Važnost ranog prepoznavanja gonokoka leži upravo u destruktivnim i ireverzibilnim posljedicama za vidnu funkciju. Herpes simplex infekcija počinje 3 do 15 dana postpartalno s umjerenim unilateralnim do bilateralnim oticanjem vjeđe, injekcijom konjunktive i seroznom sekrecijom.

Karakteristične su vezikule okolne kože orbitalne regije te epitelijalni (mikrodendritički i geografski) keratitis (35). Kemijski konjunktivitis nastaje unutar prvih 1 do 36 sati s blagom injekcijom i epiforom te prestaje za 2 do 4 dana.

Trahom treba razlikovati od drugih uzroka folikularnog konjunktivitisa (36). To su bakterijske infekcije (*Moraxella* spp., *S. aureus*, *H. influenzae*, *S. pneumoniae*, *C. trachomatis* adultni inkluzijski konjunktivitis), virusne infekcije (adenovirus, *molluscum contagiosum* i herpes simpleks virus), pedikuloza i kemijski konjunktivitis (topikalni lijekovi i kozmetika). Neklamidijalne bakterijske uzročnike trahoma naći ćemo u dijelu populacije stanovnika Salomonskih Otoka.

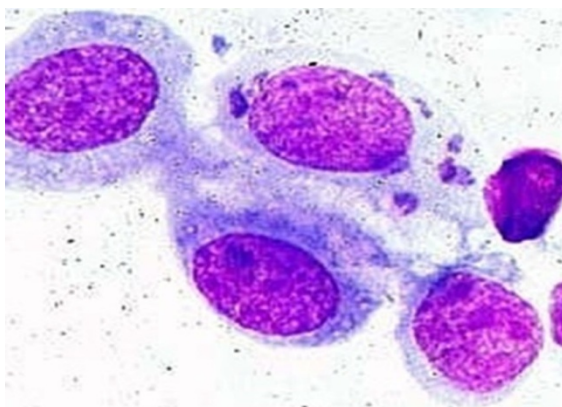
9. DIJAGNOZA

Općenito, dijagnoza klamidijalne infekcije oka postavlja se na temelju kliničke slike (anamneza i status), a potvrđuje se laboratorijski. Anamnestički treba detaljno ispitati tijek sadašnje bolesti i dosadašnjih povezanih bolesti, uzeti epidemiološku i seksualnu anamnezu i druge potrebne informacije ovisno o tijeku kliničkog intervjua. U statusu valja izvršiti pažljivu inspekciju kože orbitalne regije, vjeđe, spojnice i rožnice. Nakon toga evertiraju se vjeđe (posebno gornja) i inspicira se tarzalna konjunktiva. Poželjno je imati pomagalo u vidu lupe ili biomikroskopa. Ovisno o nalazu, može se konzultirati odgovarajući specijalist (infektolog, ginekolog, urolog, dermatovenerolog). U slučaju potrebe daljnje dijagnostike, nužno je pravilno uzeti uzorak.

Uzorak za mikrobiološki laboratorij mora sadržavati što veći broj epitelnih stanica jer su klamidije intracelularni organizmi. U simptomatskih bolesnika broj bakterija je veći pa je i uzorak kvalitetniji. Strugotinu ili bris spojnice treba uzimati pažljivo, ali energično, kako bi se osigurala dovoljna količina stanica. Ako nema dovoljno eksudata, obrisak se može prije umočiti u transportni medij ili sterilnu fiziološku otopinu. Rotirajućim pokretima, uzorkuje se spojnica donje vjeđe i forniksa od vanjskog prema unutarnjem kutu oka. Za dijagnostiku trahoma može se uzeti bris ili strugotina s gornje vjeđe. Preferira se uzorkovanje metalnim ili plastičnim materijalom (npr. dakron) jer drvo može imati toksični efekt na kulturu. Uzorak treba što prije staviti u transportni medij za klamidije (37). Ako klamidije tražimo direktnom imunofluorescencijom, bris spojnice razmaže se na predmetnom stakalcu, fiksira metanolom i osuši na zraku. Općenito, ako uzorkujemo oba oka, cijelu proceduru ponavljamo i za drugo oko. Rezultati su najbolji ako se obrada učini što prije. Zato se uzorak laboratoriju dostavlja što je ranije moguće (u roku od 24 sata, najbolje unutar 2 sata).

Postoji cijeli niz dijagnostičkih testova. Najčešće se koriste izolacija klamidija (stanična kultura), izravna ili direktna imunofluorescencija (DIF/DFA) i testovi amplifikacije nukleinskih kiselina (NAAT). Ostali su dostupni testovi citološki pregled (izravno pretraživanje), enzimski imuno test (EIA, ELISA) i serologija. Trenutni je zlatni standard lančana reakcija polimerazom (PCR).

Citološki pregled (izravno pretraživanje, mikroskopija) najstarija je metoda za dijagnostiku infekcija oka. Njom se može dokazati oko 50 % adultnog, do 90 % neonatalnog inkluzijskog konjunktivitisa (38) te oko 10 – 30 % trahoma (39). Pregled se vrši Giemsa bojanjem brisa spojnice kojim se prikazuju grimizne ili plave inkluzije vidljive svjetlosnim mikroskopom (slika 10.) (40). Metoda se ne preporučuje u rutinskoj praksi jer je nisko osjetljiva, a zahtijeva i dosta vremena i iskusne tehničare.



Slika 10. Giemsa bojanje. Intracitoplazmatske inkluzije oko jezgre u epitelnim stanicama konjunktive. Prema: Asadi-Amoli (2015), str. 3, uz dopuštenje Zahedan Journal of Research in Medical Sciences.

Stanična kultura (izolacija klamidija) dugo se vremena koristila kao zlatni standard u detekciji klamidija. Razlog je tome mogućnost uzgoja svih vrsta klamidija i visoka specifičnost oko 100 % (osjetljivost 75 – 80 %). Nasađivanje se može vršiti odmah ili nešto kasnije. U posljednjem slučaju uzorak se treba pohraniti na 4 °C (do 2 dana) ili na -70 °C (duže vrijeme). Uzorak se treba odgovarajuće obraditi te se nakon nekoliko dana traže tipične klamidijske inkluzije. Najbolje je to učiniti imunofluorescentnim testom, a može i lugolovom otopinom i Giemsa bojanjem. Giemsa boja daje grimizne dispergirane ili grozdaste nakupine ET-a ili plavog RT-a. Međutim, visoka cijena i tehnički uvjeti, mogući lažno negativni rezultati uslijed neodgovarajućeg transporta i duže vrijeme za dobivanje rezultata (3 do 7 dana, a prema HZJZ, 7 dana) (41), kultura se više ne koristi u dokazivanju klamidija.

U usporedbi s izolacijom klamidija, izravna ili direktna imunofluorescencija (DIF, DFA) četiri je puta jeftinija, ne zahtijeva poseban transport, a rezultati su gotovi unutar 30 minuta. Moguće je procijeniti prisutnost epitelnih stanica, a time i kvalitetu uzorka. Uzorak, bris inficirane konjunktive (mukoze), obilježava se fluoresceinom obilježenim antitijelima na antigene elementarnog tjelešca klamidije, najčešće na MOMP. Istim antitijelima nije moguće bojati *C. trachomatis* i *C. pneumoniae* jer su antitijela specifična za vrstu. Pod fluorescentnim mikroskopom vide se svijetlo zelene inkluzije ili raspršena ET-a. Osjetljivost je testa je 80 – 90 %, a specifičnost 95 % u usporedbi s kulturom. Problem je metode potreba skupe opreme i visoko educiranog osoblja, a ponekad je moguća križna reakcija u uzorcima s velikom količinom bakterija.

Antigene detektiramo i putem enzimskog imunotesta (EIA) koji koristi antitijela na lipopolisaharid (LPS). Poput DIF-a, procedura je neovisna o vijabilnosti klamidija, brža je i jeftinija te manje osjetljiva i specifična od stanične kulture. Ali, za razliku od DIF-a, metoda je objektivnija jer nema subjektivne procjene mikroskopičara i u slučaju većeg broja uzoraka brža je. Ovim testom ne može se procijeniti kvaliteta uzorka utvrđivanjem prisustva epitelnih stanica. Uz to, stopa lažno pozitivnih rezultata visoka je zbog križne reakcije nekih epitopa klamidijalnog lipopolisaharida s epitopima drugih bakterija.

Testovi amplifikacije nukleinskih kiselina (NAAT) donijeli su revoluciju u laboratorijskoj dijagnostici. Razlikujemo nekoliko metoda: lančana reakcija polimerazom (engl. *polymerase chain reaction* – PCR), lančana reakcija ligazom (engl. *lygase chain reaction* – LCR) i amplifikacija izmjenom lanca (engl. *strand displacement amplification* – SDA) usmjerene su na plazmidnu DNA, a amplifikacija posredovana transkripcijom (engl. *transcription-mediated amplification* – TMA) na rRNA. Jedino se PCR primjenjuje u rutinskoj praksi. Prednost NAAT-ova je što ne ovise o prisutnosti živućih bakterija, a moguće je detektirati vrlo mali broj kopija DNA. Primjerice, dovoljno je samo 10 kopija klamidijalne DNA da bi amplifikacija bila uspješna. Zanimljivo je kako je prva bakterija za koju je uvedena dijagnostika temeljena na PCR-u bila upravo *C. trachomatis*. Zbog dobre osjetljivosti (90 %) i specifičnosti (99 – 100 %) mogu se koristiti neinvazivni uzorci poput prvog jutarnjeg urina ili iscjetka iz uretre. Sve navedeno čini PCR zlatnim standardom u dijagnostici klamidijalnih infekcija (42). Široka primjena testova amplifikacije nukleinskih kiselina

ograničena je osjetno višom cijenom i potrebom strogih laboratorijskih uvjeta zbog izbjegavanja kontaminacije uzorka.

Za razliku od spomenutih izravnih metoda, neizravna dijagnostika dokazuje prisutnost antitijela. Razlikujemo reakciju vezanja komplementa (RVK), enzimski imunotest (EIA ili ELISA) i mikroimunofluorescenciju (MIF). Pomoću njih možemo odrediti antitijela prema vrsno (MIF) ili grupno (RVK, ELISA) specifičnim antigenima. MIF se ističe među ostalima zbog bolje osjetljivosti i specifičnosti. Može se primijeniti u određivanju IgA i IgG u suzama i tako povezati s aktivnošću infekcije. Ipak, upotreba ovih testova ograničena je i rijetko se koriste. Razlog tome je loša reproducibilnost i subjektivnost te upitni značaj važnosti određivanja faze bolesti (akutna, subakutna, kronična).

Među gore opisanim dijagnostičkim postupkom i metodama postoje neka odstupanja. Primjerice, za neonatalni inkluzijski konjunktivitis preporuča se DIF i stanična kultura. Američka Agencija za hranu i lijekove (FDA, engl. *Food and Drug Administration*) nije službeno odobrila uporabu NAAT-a. S druge strane, trahom će se dijagnosticirati prvenstveno klinički. Koriste se i stanična kultura, citološki pregled brisa spojnice, MIF pa čak i PCR, ali dostupnost ovih metoda u endemskim područjima nerijetko je ograničena.

10. TERAPIJA

Klamidijalna infekcija oka liječi se antibioticima. Najučinkovitiji su antibiotici iz skupine makrolida i tetraciklina. Oni blokiraju sintezu proteina inhibirajući 50S (makrolidi) i 30S (tetraciklini) podjedinice ribosoma s posljedičnim bakteriostatskim djelovanjem. Makrolidi su nešto slabijeg inhibitornog učinka, stoga ih je moguće upotrijebiti kod nekompliciranih infekcija ili u slučaju infekcije trudnica ili male djece, gdje su tetraciklini kontraindicirani. S obzirom na to da u stijenci ne sadrže peptidoglikan, klamidije su primarno rezistentne na betalaktamske antibiotike. Aminoglikozidi i cefalosporini neučinkoviti su, a sulfonamidi djeluju samo na *C. trachomatis*.

Infekcije serovarima D-K *C. trachomatis* liječe se farmakološki.

Prvi je izbor u liječenju adultnog oblika jednokratna doza azitromicina 1 g *per os*. Drugi je izbor terapija doksiciklinom 100 mg *per os*, 2 puta dnevno, tijekom 10 dana. Nema razlike u učinkovitosti terapije azitromicinom i doksiciklinom (43). Terapija azitromicinom sigurna je i za trudnice i za djecu. Veći oprez u primjeni ovog antibiotika treba biti kod pacijenata s teškim oštećenjem bubrega (GFR < 10 ml/min) i jetre, srčanom patologijom (produljeni QT interval, bradikardija i druge aritmije), mijastenijom gravis i poremećajem elektrolita (hipokalemija i hipomagnezijemija). Od nešto češćih nuspojava izdvajaju se alergijske reakcije, blaže probavne tegobe i *C. difficile* kolitis. Kod trudnica koje ne podnose azitromicin moguće je primijeniti amoksicilin ili eritromicin. Amoksicilin se daje u dozi od 500 mg tri puta dnevno tijekom 7 dana, a eritromicin 500 mg *per os* 4 puta dnevno tijekom 7 dana. Pacijenti obično pokazuju poboljšanje simptoma (smanjenje crvenila i iscjetka) u roku od 1 do 2 dana. Ako bolesnik povraća sat vremena od uzimanja lijeka, nije potrebno ponoviti dozu. U slučaju izostanka odgovora na terapiju, potrebna je konzultacija oftalmologa.

Prvi je izbor za liječenje neonatalnog oblika eritromicin 50 mg/kg na dan u obliku sirupa *per os*, podijeljen u 4 pojedinačne doze dnevno svakih 6 h, tijekom 14 dana. Moguće je ponoviti terapiju u drugom ciklusu ako izostane terapijski odgovor. Eritromicin se ne bi trebao primjenjivati kod novorođenčadi s težim oštećenjem jetre, a kod nekih je zabilježen nastanak hipertrofične stenozе pilorusa (44). Alternativa je azitromicin 20 mg/kg jednom na dan *per os*, tijekom 3 dana.

Topikalna antibiotska i glukokortikoidna terapija ne preporučuju se. Adultni oblik sistemski liječimo antibioticima zbog česte koinfekcije genitalnog sustava, a neonatalni radi prevencije pneumonije posljedično descenziji bakterija iz koloniziranog nazofarinksa.

Infekcije serovarima A-C *C. trachomatis* liječe se farmakološki i ponekad kirurški. Prvi izbor za liječenje trahoma prema SZO jednokratna je doza azitromicina 20 mg/kg *per os*, u maksimalnoj dozi od 1 g, sigurna za djecu i trudnice. Jednako učinkovita alternativa su 1%-tni tetraciklin (mast) 2 puta dnevno tijekom 6 tjedana i 1,5%-tni azitromicin (kapi) 2 puta dnevno tijekom 2 do 3 dana. Terapija topikalnim pripravkom azitromicina jednako je učinkovita kao terapija sistemskim pripravkom, ali bez opaženih nuspojava povezanih uz liječenje (45). Ovakav terapijski pristup može se koristiti u populacijskom liječenju pacijenata u endemskim područjima. Razlog tome je njihova bolja suradljivost i dobra podnošljivost lijeka te zato predstavlja kvalitetnu alternativu prethodno navedenom pristupu SZO-a (46). Bolji rezultati postižu se populacijskim, a ne individualno usmjerenim liječenjem (47).

Kirurška terapija može se primijeniti kod trihijaze i posljedičnih komplikacija. Najčešće primijenjene metode su bilamelarna tarzalna rotacija (BLTR) i posteriorna lamelarna tarzalna rotacija (PLTR). Vjerojatnost povratka bolesti nakon operativnog liječenja ovisi o preoperativnom stupnju promjena. Rekurentna trihijaza nalazi se kod oko 5 do 60 % pacijenata u prve dvije do tri godine nakon operacije.

11. PREVENCIJA

Prevenција inkluzijskog konjunktivitisa slična je prevenciji drugih spolnih bolesti. Obuhvaća spolni odgoj, traženje asimptomatskih nosioca te pravodobnu dijagnostiku i terapiju pacijenata i njihovih spolnih partnera. Preporučljiva je apstinencija od seksualnog odnosa tijekom liječenja barem 7 dana (48).

Pacijentima s adultnim oblikom preporuča se provesti pregled i testiranje na genitalnu infekciju klamidijom, sifilis, gonoreju i HIV. Slično se preporuča i roditeljima novorođenčadi s neonatalnim konjunktivitisom (49).

Najučinkovitija prevencija neonatalnog oblika je rano prepoznavanje i liječenje klamidije kod trudnica azitromicinom (jednokratno 1 g), eritromicinom ili amoksicilinom (500 mg, 3 puta dnevno tijekom 7 dana) uz potvrdu eradikacije tri tjedna nakon provedene terapije. U trudnoći je kontraindicirana primjena eritromicin estolata i tetraciklina. Profilaksa okularne infekcije novorođenčeta srebrovim nitratom nije učinkovita. Preporuča se nježna higijena oka sterilnom gazom i primjena tetraciklina ili eritromicina u obliku masti unutar prvog sata od rođenja. Nastoji se izbjeći korištenje 2,5 postotne otopine povidon-joda u profilaksi jer u 5 – 10 % slučajeva dovodi do kemijskog konjunktivitisa (50).

S obzirom na teške i ireverzibilne posljedice neliječenog trahoma, SZO pokrenula je inicijativu GET2020 s ciljem globalne eliminacije trahoma. Ona uvodi preventivnu SAFE strategiju koja obuhvaća operacijsko liječenje trihijaze (slovo S za *surgery*), antibiotike za infekciju *C. trachomatis* (slovo A za *antibiotics*), higijenu lica (slovo F za *facial cleanliness*) i unaprjeđenje okoliša (slovo E za *environmental improvements*). Higijena lica podrazumijeva redovito pranje lica, posebice očnog i nazalnog sekreta te smanjenje kontakta muha s licem redukcijom broja muha. Primjenom ovih mjera vjerojatnost bolesti smanjuje se za dva puta. Preduvjet boljoj higijeni unaprjeđenje je okoliša, što obuhvaća dostupnost vode i uređenu komunalnu infrastrukturu. Ovdje spada i smanjenje prenapučenosti kućanstva jer bliži kontakt ukućana (npr. više djece zajedno u krevetu) omogućava lakši prijenos sekreta.

Sve ove mjere pokazale su se učinkovitima pa se za sve više država smatra da su uspješno eliminirale trahom. Ipak, provedba SAFE strategije često je otežana zbog ograničenih resursa koji su na raspolaganju, ratnih sukoba te nestabilne državne političke strukture.

Potrebno je unaprijediti socioekonomske uvjete, nastaviti istraživanja cjepiva te povećati globalnu svijest o značenju trahoma (21).

Na kraju valja spomenuti istraživanje Abraham i sur. iz 2019. godine koje je u prvoj fazi kliničkog ispitivanja dokazalo sigurnost i učinkovitost rekombinantnog cjepiva za klamidije (51). Ako zadovolji kriterije ostalih faza kliničkog istraživanja, bit će to prvo cjepivo protiv ovih bakterija.

12. ZAKLJUČAK

U posljednje vrijeme bilježi se sve veći broj spolno prenosivih bolesti pa tako i onih uzrokovanih *C. trachomatis*. Ta bakterija u prvom redu uzrokuje infekciju genitourinarnog trakta. Klamidijalna infekcija oka patogenetski je usko vezana uz genitourinarnu infekciju pa je iz tog razloga razumljivo očekivati sve više oftalmološke problematike uzrokovane tim patogenom. Postoji opasnost da zbog nespecifičnog početka i kroničnog tijeka bolest oka dugo ostane neprepoznata. Što je taj period duži, to je vjerojatnost komplikacija veća i kliconoštvo dulje. Time se povećava vjerojatnost zaraze drugih osoba i ulazi u začarani krug koji u konačnici završava javnozdravstvenim problemom. Bez obzira na lokalizaciju infekcije, intervencija u bilo kojoj točki ovog ciklusa ograničena je. Problem proizlazi iz nedovoljnog znanja o različitim elementima tog procesa: patogenezi, imunologiji zaraze, prevenciji i sl. Jednostavan primjer toga je još neobjašnjen vršak incidencije adultnog inkluzijskog konjunktivitisa u starijoj populaciji, što je teško pripisivo spolnom širenju infekcije. Ulaganjem u znanstveno-medicinska istraživanja ove bolesti smanjit će se nesklad između rastućih potreba populacije i ograničenih mogućnosti intervencije. To konkretno znači učinkovitiju prevenciju i kontrolu bolesti i manje troškove zdravstvenog sustava. Ovo je posebno važno za zemlje u razvoju. Spomenimo samo da financijski gubitak zbog sljepoće uzrokovane trahomom iznosi 3 – 5 mlrd. USD, odnosno čak 8 mlrd. USD uključimo li trihijazu, a što je značajan ekonomski udarac zemljama u razvoju. Pitanje koje se nameće je imaju li „veliki igrači“ uopće interes ulagati u bolest siromašnih. Jasno je kako trahom u ovom trenutku nije medicinski prioritet Zapada pa tako ni Hrvatske. To, dakako, ne znači da se u svjetlu suvremenog kretanja stanovništva, čak i na našim prostorima, ne bi mogao pojaviti poneki slučaj trahoma. Uzevši to u obzir, izazov klamidija u oftalmologiji jednom stavljen u širi kontekst i sagledan u cijelosti, ukazuje na kompleksnu dinamiku te bolesti. Uspješno liječenje ovakvih pacijenata zato je usko povezano s radom drugih sektora. Takav pristup omogućit će da kvaliteta oftalmološke skrbi bude na višoj razini i dovede do većeg zadovoljstva i zdravlja krajnjih korisnika, a onda i populacije u cjelini.

13. ZAHVALE

Zahvaljujem Gospodinu što je uvijek tu.

Zahvaljujem svojoj obitelji na strpljenju, podršci i razumijevanju tijekom cijelog mog školovanja, posebno za vrijeme fakulteta.

Zahvaljujem svom mentoru doc. dr. sc. Igoru Petričeku na predloženoj temi te uloženom trudu i vremenu prilikom izrade ovog diplomskog rada. Hvala mu što je uvijek bio zainteresiran i dostupan.

Zahvaljujem Dini Vrkić iz Središnje medicinske knjižnice i Antoniji Topić na nesebičnoj pomoći u pisanju rada.

Hvala svim prijateljima i kolegama na primjeru kojim su me često motivirali i u konačnici formirali. Bilo je lijepo odrastati zajedno.

14. LITERATURA

1. Centers for Disease Control and Prevention. Sexually Transmitted Disease Surveillance 2018. Atlanta: U.S. Department of Health and Human Services; 2019. doi: 10.15620/cdc.79370.
2. NCBI taxonomy database [Internet]. Rockville Pike (US): National Center for Biotechnology Information, U.S. National Library of Medicine. Taxonomy browser [pristupljeno 25.2.2020.]. Dostupno na: <https://www.ncbi.nlm.nih.gov/Taxonomy/Browser/wwwtax.cgi?mode=Undef&id=204428&lvl=3&srchmode=1&keep=1&unlock>
3. Gurumurthy RK. Global assessment of host cell functions involved in the intracellular survival and replication of Chlamydia using RNA interference in human cells [disertacija]. Berlin: Humboldt-Universität zu Berlin, Mathematisch-Naturwissenschaftlichen Fakultät; 2009.
4. Stephens AJ, Aubuchon M, Schust DJ. Antichlamydial Antibodies, Human Fertility, and Pregnancy Wastage. *Infect Dis Obstet Gynecol.* 2011;2011:525182. doi: 10.1155/2011/525182.
5. Clark RB, Nachamkin I, Schatzki PF, Dalton HP. Localization of Distinct Surface Antigens on Chlamydia trachomatis HAR-13 by Immune Electron Microscopy with Monoclonal Antibodies. *Infect Immun.* 1982;38(3):1273-8.
6. Taylor HR, Prendergast RA, Dawson CR, Schachter J, Silverstein AM. An animal model for cicatrizing trachoma. *Invest Ophthalmol Vis Sci.* 1981;21(3):422-33.
7. Taylor HR, Kolarczyk RA, Johnson SL, Schachter J, Prendergast RA. Effect of bacterial secondary infection in an animal model of trachoma. *Infect Immun.* 1984;44(3):614-6. doi: 10.1128/iai.44.3.614-616.1984.
8. Morrison RP, Lyng K, Caldwell HD. Chlamydial disease pathogenesis. Ocular hypersensitivity elicited by a genus-specific 57-kD protein. *J Exp Med.* 1989;169(3):663-75. doi: 10.1084/jem.169.3.663.
9. Lietman T, Brooks D, Moncada J, Schachter J, Dawson C, Dean D. Chronic Follicular Conjunctivitis Associated with Chlamydia psittaci or Chlamydia pneumoniae. *Clin Infect Dis.* 1998;26(6):1335-40. doi: 10.1086/516373.
10. Banaee T, Daneshvar Kakhki R, Abrishami M, Mahmoudi M, Farzadnia M. Higher titers of anti-Chlamydia pneumoniae IgG in diabetic retinopathy: a cross-sectional

- study. *Diabetes Metab Res Rev.* 2015;31(2):168-74. doi: 10.1002/dmrr.2581.
11. Guymer R, Robman L. Chlamydia pneumoniae and age-related macular degeneration: a role in pathogenesis or merely a chance association? *Clin Exp Ophthalmol.* 2007;35(1):89-93. doi: 10.1111/j.1442-9071.2006.01392.x.
 12. Collina F, De Chiara A, De Renzo A, De Rosa G, Botti G, Franco R. Chlamydia psittaci in ocular adnexa MALT lymphoma: a possible role in lymphomagenesis and a different geographical distribution. *Infect Agent Cancer.* 2012;7:8. doi: 10.1186/1750-9378-7-8.
 13. World Health Organization. WHO guidelines for the treatment of Chlamydia trachomatis [Internet]. Geneva: World Health Organization; 2016 [pristupljeno 20.2.2020.]. Dostupno na: <https://apps.who.int/iris/bitstream/handle/10665/246165/9789241549714-eng.pdf;jsessionid=82B0C403BB1A3689B2EE79968649B6CF?sequence=1>
 14. Chlamydia - CDC Fact Sheet (Detailed) [Internet]. Atlanta: U.S. Department of Health and Human Services, Centers for Disease Control and Prevention; [ažurirano 4.10.2016.; pristupljeno 25.2.2020.]. Dostupno na: <https://www.cdc.gov/std/chlamydia/stdfact-chlamydia-detailed.htm>
 15. Hrvatski zavod za javno zdravstvo. Hrvatski zdravstveno-statistički ljetopis za 2018. godinu. Stevanović R, Capak K, Benjak T, ur. [Internet] Zagreb: Hrvatski zavod za javno zdravstvo; 2019 [pristupljeno 25.2.2020.]. Dostupno na: https://www.hzjz.hr/wp-content/uploads/2019/10/Ljetopis_Yearbook_2018-1.pdf
 16. Bashour M. Ophthalmologic Manifestations of Chlamydia [Internet]. New York (US): Medscape LLC; [ažurirano 4.10.2018.; pristupljeno 10.12.2019.]. Dostupno na: <https://reference.medscape.com/article/1203385-overview#a6>
 17. Postema EJ, Remeijer L, van der Meijden WI. Epidemiology of genital chlamydial infections in patients with chlamydial conjunctivitis; a retrospective study. *Genitourin Med.* 1996;72(3):203-5. doi: 10.1136/sti.72.3.203.
 18. Clinical Management Guidelines [Internet]. London (GB): The College of Optometrists. 2018 – Ophthalmia neonatorum [pristupljeno 8.2.2020.]. Dostupno na: <https://www.college-optometrists.org/guidance/clinical-management-guidelines/ophthalmia-neonatorum.html>
 19. Ivanišević M, Bojić L, Rogošić V, Višić V. Konjunktivitis novorođenčadi. *Paediatr Croat* 2004;48(1):255-8.

20. Trachoma [Internet]. Geneva: World Health Organization; [pristupljeno 19.11.2019.].
Dostupno na: <https://www.who.int/news-room/fact-sheets/detail/trachoma>
21. Kasi PM, Gilani AI, Ahmad K, Janjua NZ. Blinding Trachoma: A Disease of Poverty. *PLoS Med.* 2004;1(2):105-08. doi: 10.1371/journal.pmed.0010044.
22. Basta-Juzbašić A. Tropical Venereal Diseases in the View of Population Migration. *Medicus* 2009;18(1):117-22.
23. Insler MS, Anderson AB, Murray M. Latent oculogenital infection with *Chlamydia trachomatis*. *Ophthalmology.* 1987;94(1):27-9. doi: 10.1016/s0161-6420(87)33510-9.
24. Monteiro EF, Bradbury JA, O'Donnell M, Rennie IG, Kinghorn GR. Occult chlamydial ophthalmia in men with non-gonococcal urethritis. *Br Med J (Clin Res Ed).* 1987;294(6568):349. doi: 10.1136/bmj.294.6568.349.
25. Abelson M, Review of Ophthalmology. 1_13785_0 [slika s interneta]. 2008 Apr 17 [pristupljeno 12.2.2020.]. Dostupno na: <https://www.reviewofophthalmology.com/article/the-many-faces-of-chlamydial-infection>
26. Vislisel J, Eye Rounds, University of Iowa. follicular-conj-2b-LRG [slika s interneta]. 2015 Feb 26 [pristupljeno 9.2.2020.]. Dostupno na: <http://webeye.ophth.uiowa.edu/eyeforum/atlas/pages/follicular-conjunctivitis/follicular-conj-2b-LRG.jpg>
27. Cerovski B. Oftalmologija i optometrija. Zagreb: Stega tisak; 2015. Str. 103.
28. Markham RH, Richmond SJ, Walshaw NW, Easty DL. Severe persistent inclusion conjunctivitis in a young child. *Am J Ophthalmol.* 1977;83(3):414-6. doi: 10.1016/0002-9394(77)90742-5.
29. Rubenstein JB, Spektor T. Inclusion Conjunctivitis. U: Yanoff M, Duker J, ur. *Ophthalmology.* Amsterdam: Elsevier; 2019:183-91.
30. Bowman KM, EyeWiki, American Academy of Ophthalmology. Conjunctivitis2 [slika s interneta]. 2019 Oct 22 [pristupljeno 9.2.2020.]. Dostupno na: https://eyewiki.aao.org/Neonatal_Conjunctivitis#Chlamydia_trachomatis
31. Wikipedia: the free encyclopedia [Internet]. St. Petersburg (FL): Wikimedia Foundation, Inc. Trachoma; [ažurirano 3.3.2020; pristupljeno 6.1.2020.]. Dostupno na: <https://en.wikipedia.org/wiki/Trachoma>

32. Risma J, Eye Rounds, University of Iowa. Limbal-follicles-pre-cursor-to-Herbert-pits [slika s interneta]. 2013 Dec 23 [pristupljeno 11.2.2020.] Dostupno na: <https://webeye.ophth.uiowa.edu/eyeforum/atlas/pages/herberts-pits.htm>
33. Risma J, Eye Rounds, University of Iowa. Herberts-pits-LRG [slika s interneta]. 2013 Dec 23 [pristupljeno 11.2.2020.] Dostupno na: <https://webeye.ophth.uiowa.edu/eyeforum/atlas/pages/herberts-pits.htm>
34. Buus DR, Pflugfelder SC, Schachter J, Miller D, Forster RK. Lymphogranuloma Venereum Conjunctivitis with a Marginal Corneal Perforation. *Ophthalmology*. 1988;95(6):799-802. doi: 10.1016/s0161-6420(88)33121-0.
35. Bowman KM. Neonatal Conjunctivitis [Internet]. San Francisco: American Academy of Ophthalmology. [ažurirano 22.10.2019; pristupljeno 9.12.2019.]. Dostupno na: https://eyewiki.aao.org/Neonatal_Conjunctivitis#Chlamydia_trachomatis
36. Solomon AW, Peeling RW, Foster A, Mabey DC. Diagnosis and assessment of trachoma. *Clin Microbiol Rev*. 2004;17(4):982-1011. doi: 10.1128/CMR.17.4.982-1011.2004.
37. Obrisak oka [Internet]. Zagreb: Klinička bolnica "Sveti Duh"; [ažurirano 22.9.2015.; pristupljeno 22.11.2019.]. Dostupno na: <https://www.kbsd.hr/Klinicka-mikrobiologija-uzorci-obrisak-oka>
38. Schachter J, Dawson CR. Comparative efficacy of various diagnostic methods for chlamydial infection. U: Hobson D, Homes KK, ur. *Nongonococcal urethritis and related infections*. Washington, DC: American Society for Microbiology; 1977:337-341.
39. Behlau I. Chlamydial Disease. U: Albert DM, Miller JW, Azar DT, Blodi BA, ur. *Albert & Jakobiec's principles and practice of ophthalmology*. Amsterdam (NL): Elsevier Saunders; 2008:117-30.
40. Asadi-Amoli F, Nozarian Z, Mehrtash V. Comparison of Direct Immunofluorescence and Giemsa Staining in Chlamydia trachomatis Follicular Conjunctivitis. *J Res Med Sci*. 2015;17(10):e2181. doi: 10.17795/zjrms-2181.
41. Upute za uzimanje i slanje uzoraka [Internet]. Zagreb: Hrvatski zavod za javno zdravstvo; [ažurirano 22.8.2019.; pristupljeno 22.11.2019.]. Dostupno na: <https://www.hzjz.hr/sluzba-mikrobiologija/upute-za-uzimanje-i-slanje-uzoraka/#Spojnica>

42. Papp JR, Schachter J, Gaydos CA, van der Pol B. Recommendations for the Laboratory-Based Detection of Chlamydia trachomatis and Neisseria gonorrhoeae-2014. *MMWR Recomm Rep.* 2014;63(2):1-22.
43. Katusic D, Petricek I, Mandic Z, Petric I, Salopek-Rabatic J, Kruzic V, i sur. Azithromycin vs doxycycline in the treatment of inclusion conjunctivitis. *Am J Ophthalmol.* 2003; 135(4):447-51. doi: 10.1016/s0002-9394(02)02094-9.
44. Abdellatif M, Ghozy S, Kamel MG, Elawady SS, Ghorab MME, Attia AW, i sur. Association between exposure to macrolides and the development of infantile hypertrophic pyloric stenosis: a systematic review and meta-analysis. *Eur J Pediatr.* 2019;178(3):301-14. doi: 10.1007/s00431-018-3287-7.
45. Cochereau I, Goldschmidt P, Goepogui A, Afghani T, Delval L, Pouliquen P, i sur. Efficacy and safety of short duration azithromycin eye drops versus azithromycin single oral dose for the treatment of trachoma in children: a randomised, controlled, double-masked clinical trial. *Br J Ophthalmol.* 2007;91(5):667-72. doi:10.1136/bjo.2006.099275.
46. Amza A, Goldschmidt P, Einterz E, Huguet P, Olmiere C, Bensaid P, i sur. Elimination of active trachoma after two topical mass treatments with azithromycin 1.5% eye drops. *PLoS Negl Trop Dis.* 2010;4(11):e895. doi:10.1371/journal.pntd.0000895.
47. Solomon AW, Zondervan M, Kuper H, Buchan JC, Mabey DCW, Foster A. Trachoma control: A guide for programme managers [Internet]. World Health Organization; 2006 [pristupljeno 10.12.2019.] Dostupno na: https://apps.who.int/iris/bitstream/handle/10665/43405/9241546905_eng.pdf?sequence=1
48. Škerk V, Markotić A. Infekcije uzrokovane klamidijama. U: Begovac J, Baršić B, Kuzman I, Tešović G, Vince A, ur. *Klinička infektologija.* Zagreb: Medicinska naklada; 2019:606-12.
49. Workowski KA, Bolan GA. Sexually transmitted diseases treatment guidelines. *MMWR Recomm Rep.* 2015;64:1-137.
50. David M, Rumelt S, Weintraub Z. Efficacy comparison between povidone iodine 2.5% and tetracycline 1% in prevention of ophthalmia neonatorum. *Ophthalmology.* 2011;118(7):1454-8. doi: 10.1016/j.ophtha.2010.12.003.

51. Abraham S, Juel HB, Bang P, Cheeseman HM, Dohn RB, Cole T, i sur. Safety and immunogenicity of the chlamydia vaccine candidate CTH522 adjuvanted with CAF01 liposomes or aluminium hydroxide: a first-in-human, randomised, double-blind, placebo-controlled, phase 1 trial. *Lancet Infect Dis.* 2019;19(10):1091-100. doi: 10.1016/S1473-3099(19)30279-8.

15. ŽIVOTOPIS

Rođen sam 28. ožujka 1995. godine u Požegi, Hrvatska. Osnovnu školu i osnovnu glazbenu školu završavam u Požegi. Maturiram u požeškoj Gimnaziji (prirodoslovno-matematički smjer) 2014. godine s 5.000 prosjekom na ispitima Državne mature. Iste godine upisujem Medicinski fakultet Sveučilišta u Zagrebu, Zagreb, Hrvatska, koji završavam u roku s prosjekom 4.971.

Od osvojenih nagrada ističem Dekanovu nagradu (kategorija izvrsnosti) za ak. god. 2014./2015., nagradu Župana Požeško-slavonske županije za izvrstan uspjeh 2014. godine te nagradu za treće osvojeno mjesto na državnom natjecanju iz informatike „Infokup”.

Bio sam voditelj nekoliko projekata: 2013. g. „Nepušenje je cool” kao vršnjak predavač s HZJZ; 2013. g. „Rezultati ankete povodom stote obljetnice smrti Miroslava Kraljevića (1885. – 1913.)” objavljeni u zborniku HAZU-a Požega; 2013. g. rad „DNA extraction from Three Bone Samples of Different Age and Origin” objavljen na konferenciji ELMAR; 2014. g. rad „Paleodemografski pristup problem lokaliteta Ivandol-Njive” objavljen na konferenciji „Groblja i pogrebni običaji”; 2017. „Place Cells” objavljen u „Gyrusu”. Nekoliko godina sudjelovao sam u radu Ljetne škole znanosti u Požegi kao tehnički voditelj. Ak. god. 2017./2018. djelovao sam u vodstvu Studentske sekcije za kardiologiju.

Materinji jezik mi je hrvatski, a poznavanje je engleskog jezika prema CEFRL (engl. *Common European Framework of Reference for Languages*) sljedeće: razumijevanje (slušanje C1, čitanje C1), razgovor (interakcija B2, *spoken production* C1), pisanje (C1). Od digitalnih tehnologija napredan sam korisnik Microsoft Office paketa, a početni korisnik C++ i Python programskih jezika te Corel Draw alata. Osposobljen sam za upravljanje vozilima B kategorije.

U slobodno vrijeme bavim se glazbom; niz godina član sam Katedralnog zbora Požega te 2015. godine i istaknutog Komornog zbora Ivan Filipović u Zagrebu.

Profesionalni su mi interesi u domeni infektologije.

Adresa elektronske pošte (e-mail): tonko.jakobovic@gmail.com