

# Radiološke metode u dijagnostici upalnih crijevnih bolesti

---

**Kovačević, Karla**

**Master's thesis / Diplomski rad**

**2020**

*Degree Grantor / Ustanova koja je dodijelila akademski / stručni stupanj:* **University of Zagreb, School of Medicine / Sveučilište u Zagrebu, Medicinski fakultet**

*Permanent link / Trajna poveznica:* <https://um.nsk.hr/um:nbn:hr:105:276495>

*Rights / Prava:* [In copyright](#)/[Zaštićeno autorskim pravom.](#)

*Download date / Datum preuzimanja:* **2025-02-18**



*Repository / Repozitorij:*

[Dr Med - University of Zagreb School of Medicine Digital Repository](#)



**SVEUČILIŠTE U ZAGREBU  
MEDICINSKI FAKULTET**

**Karla Kovačević**

**Radiološke metode u dijagnostici upalnih  
crijevnih bolesti**

**DIPLOMSKI RAD**



**Zagreb, 2020.**

Ovaj diplomski rad izrađen je u Kliničkom zavodu za dijagnostičku i intervencijsku radiologiju pod vodstvom doc.prim.dr.sc. Jelene Popić, dr.med. i predan je na ocjenu u akademskoj godini 2019./2020.

## **KRATICE**

ADC - engl. apparent diffusion coefficient (prividni koeficijent difuzije)

CB - Crohnova bolest

CEUS - engl. contrast enhanced ultrasound (ultrazvuk pojačan kontrastom)

CT - engl. computed tomography (računalna tomografija)

DWI - engl. diffusion weighted image (difuzijski ponderirana slika)

GI - gastrointestinalni

IBD - engl. inflammatory bowel disease (upalna crijevna bolest)

MH - engl. mucosal healing (cijeljenje sluznice)

mMRI - engl. motility magnetic resonance imaging (magnetska rezonancija pokretljivosti)

MR - magnetska rezonancija

MRI - engl. magnetic resonance imaging (oslikavanje magnetskom rezonancijom)

MT - engl. magnetisation transfer (prijenos magnetizacije)

NJ - nazojejunalni

PHD - patohistološka dijagnoza

T1 - prva faza relaksacije

T2 - druga faza relaksacije

UCB - upalna crijevna bolest

UK - ulcerozni kolitis

UZV - ultrazvuk

## Sadržaj:

Sažetak

Summary

1. Uvod.....	1
2. Patologija, klinička slika i komplikacije upalnih crijevnih bolesti.....	3
2.1.    Ulcerozni kolitis.....	3
2.2.    Crohnova bolest.....	3
3. Radiološke metode u dijagnostici upalne crijevne bolesti.....	5
3.1.    Nativna snimka abdomena.....	5
3.2.    Konvencionalne radiološke metode.....	5
3.2.1. Pasaža tankog crijeva s barijevom kašom i konvencionalna enterokliza.....	5
3.2.2. Irigografija.....	8
3.3.    Ultrazvuk.....	9
3.4.    Kompjutorizirana tomografija.....	10
3.4.1. CT enterografija i CT enterokliza.....	12
3.4.2. CT kolonografija.....	12
3.5.    Magnetska rezonancija.....	14
3.5.1. MR enterografija i MR enterokliza.....	15
3.5.2. MR kolonografija.....	20
4. Zaključak.....	21
5. Zahvale.....	22
6. Literatura.....	23
7. Životopis.....	26

## **SAŽETAK**

### **Radiološke metode u dijagnostici upalnih crijevnih bolesti**

Karla Kovačević

Upalne crijevne bolesti (UCB) su kronične bolesti gastrointestinalnog trakta, odnosno pojedinih njegovih dijelova, tankog i debelog crijeva, koje su klinički obilježene remisijama i egzacerbacijama. Dva glavna oblika ovih upalnih bolesti su ulcerozni kolitis i Crohnova bolest. Dijagnoza ovih bolesti temelji se na: kliničkoj slici, laboratorijskim nalazima, nalazu endoskopije, patohistološkom nalazu i u novije vrijeme na suvremenim radiološkim metodama dijagnostike crijeva. U inicijalnoj dijagnostici endoskopija je metoda izbora, s obzirom na to da omogućuje uzimanje materijala za patohistološku analizu stijenke crijeva. Za razliku od endoskopskih metoda radiološke tehnike su manje invazivne, zahtijevaju manje vremena za izvođenje pregleda i omogućuju oslikavanje cijelog probavnog trakta. Radiološke metode se zato koriste u procjeni proširenosti i karakteristika bolesti (upalna vs. fibrostenotička) te praćenju učinka terapije i praćenju bolesnika. U akutnim stanjima radiološke metode otkrivaju intraabdominalne komplikacije bolesti poput perforacije crijeva, fistula i apscesa. Konvencionalne radiološke metode, pasaža tankog crijeva i irigografija, danas su napuštene zbog niske senzitivnosti i specifičnosti te izlaganja pacijenata većim dozama ionizirajućeg zračenja. Uvođenjem slojevnih metoda oslikavanja: računalne tomografije (CT) i magnetske rezonancije (MR), omogućen je prikaz promjena sluznice, intraluminalnih promjena, muralnih i ekstramuralnih manifestacija bolesti te ekstraintestinalnih komplikacija. CT uređaji su široko dostupni, a CT-om se u svega nekoliko minuta snimanja dobija cjeloviti prikaz abdominalnih organa, bez značajnijih artefakata gibanja ili peristaltike. CT enterografija i CT kolonografija su visoko osjetljive i specifične metode u dijagnostici i praćenju bolesti. Primjena ionizirajućeg zračenja njihov je najveći nedostatak, stoga se u djece i pacijenata u reproduktivnoj dobi zamjenjuju neionizirajućim metodama: MR enterografijom i MR enterokolonografijom. Zahvaljujući boljoj kontrastnoj rezoluciji, mogućnosti statičkog i dinamičkog oslikavanja, uporabi različitih sekvenci, multiplanarnog prikaza, relativno sigurnim intravenskim paramagnetskim kontrastima, osobito uz razvoj novih tehnika snimanja koje ne zahtijevaju uporabu intravenskog kontrasta, dijagnostička točnost MR metoda je ista ili čak veća u usporedbi s CT-om. Ograničenja MR su: visoka cijena, manja dostupnost uređaja i educiranih radiologa, varijabilnost u kvaliteti snimki ovisno o suradljivosti bolesnika, manja prostorna i vremenska rezolucija u odnosu na CT, nemogućost snimanja bolesnika s metalnim implantatima i klaustrofobija. Stoga je u akutnim stanjima CT metoda izbora za bolesnike s UCB.

**Ključne riječi:** upalne crijevne bolesti, radiološke metode, ultrazvuk, kompjutorizirana tomografija, magnetska rezonancija

## **SUMMARY**

### **Radiological methods in the diagnosis of inflammatory bowel diseases**

Karla Kovačević

Inflammatory bowel diseases (IBD) are chronic diseases of the gastrointestinal tract, or parts of it, the small and large intestine, which are clinically characterized by remissions and exacerbations. Two major forms of these inflammatory diseases are ulcerative colitis and Crohn's disease. The diagnosis of these diseases is based on clinical presentation, laboratory findings, endoscopy findings, pathohistological findings and, more recently, modern radiological methods of bowel diagnostics. In initial diagnosis, endoscopy is the method of choice, since it allows material to be collected for pathohistological analysis of the bowel wall. Unlike endoscopic methods, radiological techniques are less invasive, require less time to perform examinations, and allow imaging of the entire digestive tract. Radiological methods are therefore used in the assessment of the spread and characteristics of the disease (inflammatory vs. fibrostenotic), monitoring the effect of therapy, and monitoring patients. In acute conditions, radiological methods reveal intra-abdominal complications of diseases such as bowel perforation, fistulas, and abscesses. Conventional radiological methods, small bowel follow-throughs and barium enemas, have been abandoned today due to low sensitivity and specificity, and exposure of patients to higher doses of ionizing radiation. The introduction of cross-sectional imaging methods: computed tomography (CT) and magnetic resonance imaging (MR), has enabled the presentation of mucosal changes, intraluminal changes, mural and extramural manifestations of the disease, and extraintestinal complications. CT devices are widely available, and CT imaging provides a complete view of the abdominal organs within minutes of imaging, without significant movement or peristaltic artifacts. CT enterography and CT colonography are highly sensitive and specific methods in the diagnosis and monitoring of disease. The use of ionizing radiation is their biggest disadvantage, and they are therefore replaced by non-ionizing methods in children and patients of reproductive age: MR enterography and MR enterocolonography. Thanks to better contrast resolutions, static and dynamic imaging capabilities, the use of different sequences, multiplanar imaging, relatively safe intravenous paramagnetic contrasts, especially with the development of new imaging techniques that do not require intravenous contrasts, the diagnostic accuracy of the MR methods is the same or even better compared to the CT one. The limitations of MR are high cost, lower availability of devices and trained radiologists, variability in imaging quality depending on patient compliance, lower spatial and temporal resolution compared to CT, and an inability to image patients with metal implants and claustrophobia. Therefore, in acute conditions, CT is the method of choice for patients with IBD.

Key words: inflammatory bowel diseases, radiological methods, ultrasound, computed tomography, magnetic resonance imaging

## 1. Uvod

Upalne crijevne bolesti (UCB) su kronične upalne bolesti gastrointestinalnog (GI) trakta, odnosno pojedinih njegovih dijelova, koje su klinički obilježene remisijama i egzacerbacijama upalnog procesa. U četvrtine bolesnika dijagnoza UCB se postavlja u dječjoj dobi i prije 18. godine života (1). Ulcerozni kolitis (UK) i Crohnova bolest (CB) predstavljaju dva glavna oblika UCB. U 9% pedijatrijskih bolesnika niti nakon kompletne kliničke, radiološke, endoskopske i patološke obrade nije moguće razlikovati UK od CB, što se definira kao intermedijarni tip UCB (2).

Obje bolesti imaju složenu i još uvijek djelomično nepoznatu etiologiju. Kao mogući etiološki čimbenici spominju se: mikroorganizmi, poremećaji humoralne i celularne imunosti, utjecaj okolinjskih faktora i prehrane te nasljeđe, odnosno potencijalne genetske promjene. Prevladavajući dokazi upućuju na neadekvatan upalni odgovor na crijevne mikroorganizme kod genetski predisponiranih osoba (3). Dijagnoza UCB postavlja se na temelju kliničke slike, laboratorijskih nalaza, nalaza endoskopije, patohistološkog nalaza (PHD) te radioloških metoda snimanja (4).

Ileokolonoskopija s biopsijom se smatra „zlatnim standardom“ za otkrivanje prisutnosti aktivne upale kod UCB. Unatoč tomu inspekcija terminalnog ileuma tom metodom nije moguća u 27.8% pregleda, a metoda je invazivna uz mogućnost perforacije crijeva (5). Važno je spomenuti kako se samom inspekcijom sluznice terminalnog ileuma ne prikazuje se okultna transmuralna upala kao niti eventualna proksimalna lokalizacija CB. Osim invazivnosti, endoskopske tehnike su skuplje, zahtijevaju više vremena i posebne tehničke vještine endoskopičara. Najveća prednost endoskopije je mogućnost biopsije, odnosno uzimanja materijala za PHD.

Radiološke tehnike su manje invazivne, zahtijevaju manje vremena za izvođenje i interpretaciju nalaza te omogućuju oslikavanje cijelog probavnog trakta. Sve veća učestalost i prevalencija UK i CB u skupini djece i mladih te cjeloživotni karakter tih stanja koji zahtijeva opetovane kontrole, uvjetuju potragu za najprikladnijom radiološkom metodom za praćenje tijeka bolesti i komplikacija (4). Za izbor optimalnog modaliteta liječenja kod UCB važna je procjena težine bolesti, točne lokalizacije i pridruženih komplikacija.

Povijesno gledano, rabile su se dvije radiološke metode u dijagnostici UCB: pasaža tankog crijeva s barijevom kašom (s obzirom na to da tanko crijevo nije bilo dostupno endoskopskim metodama pregleda) te irigografija za prikaz debelog crijeva (6). Uvođenjem slojevnih metoda oslikavanja, tj. računalne tomografije (CT) i magnetske rezonancije (MR), omogućen je prikaz ne samo promjena sluznice i intraluminalnih promjena, već i muralnih te ekstramuralnih manifestacija UCB kao i ekstraintestinalnih komplikacija. Time je izbjegnuto preklapanje organa i tkiva na istoj snimci, što je veliki nedostatak projekcijskih metoda snimanja kao što su radiografija i dijaskopija (6).

Cilj ovog rada je prikazati radiološke metode u dijagnostici i praćenju UCB te prednosti i nedostatke pojedinih radioloških metoda obzirom na njihovu dijagnostičku vrijednost, ali i štetne



učinke zbog izloženosti zračenju, uz naglasak na suvremenim tehnikama slojevnog snimanja (CT i MR).

## **2. Patologija, klinička slika i komplikacije upalnih crijevnih bolesti**

### **2.1. Ulcerozni kolitis**

Kod UK upala je ograničena na sluznicu i podsluznicu, uz iznimno rijetko zahvaćanje muskularis mukoze. Upalni proces je ograničen na kolon, ulceracije se javljaju u kontinuetu od rektuma prema oralno, a širenje upale u terminalni ileum (engl. „backwash ileitis“) javlja se u oko 10% bolesnika. Najčešće je zahvaćen rektum. Granica između bolesnog i zdravog dijela crijeva je oštra. Otoci normalne ili hiperplastične sluznice (pseudopolipi) prominiraju iznad ulceracija. Ne dolazi do stvaranja fistula i apscesa (7).

Težina kliničke slike ovisi o duljini upalom zahvaćenog dijela crijeva. U ovih se pacijenata od simptoma najčešće javljaju: tenezmi, grčevi i učestale proljevaste stolice sa primjesama krvi, sluzi i gnoja. Teška komplikacija UK je toksični megakolon, kod kojeg uslijed teške transmuralne upale dolazi do dilatacije lumena uz mogućnost perforacije kolona. Toksični megakolon može nastati spontano, uslijed teškog kolitisa ili jatrogeno izazvan opioidima, antikolinergicima i antidijaroicima. Od lokalnih komplikacija javljaju se strikture i karcinom. Rizik karcinoma kolona je veći kod dužeg trajanja bolesti i zahvaćanja duljeg segmenta kolona. Ekstraintestinalne komplikacije su rjeđe nego kod CB. Najčešća ekstraintestinalna komplikacija je atritis, a rjeđe se javljaju hepatitis, nefritis, uveitis i pioderma (7).

### **2.2. Crohnova bolest**

Kod CB upala zahvaća sve slojeve crijevne stijenke te pripadajući mezenterij i regionalne limfne čvorove. Transmuralna upala izaziva limfedem, zadebljanje stijenke crijeva i mezenterija, a kasnije može izazvati fibrozu i strikture. Upalni proces diskontinuirano zahvaća različite dijelove GI trakta od usta do anusa, a najčešće je zahvaćen terminalni ileum. Upalom zahvaćeni segmenti razdvojeni su nepromjenjenim crijevnim segmentima („skip“ lezije). Upala počinje u crijevnim kriptama gdje se stvaraju apscesi i plitki aftoidni ulkusi koji se povećavaju do dubokih poprečnih i udužnih ulkusa sa edemom sluznice. Transmuralno širenje upale dovodi do stvaranja fistula i apscesa (7).

Tijek bolesti je kroničan i nepredvidiv, a najčešće kliničke manifestacije su kronični proljevi s bolovima u truhu, vrućica, anoreksija i gubitak tjelesne mase. Neki bolesnici se prezentiraju kliničkom slikom akutnog abdomena, akutnog apendicitisa ili ileusa. Recidivi bolesti u pacijenta s CB su česti, osobito nakon operativnog liječenja, koje se stoga izvodi samo kod striktura i maligne alteracije, uz resekciju što kraćeg odsječka crijeva (7).

Toksični megakolon se javlja rjeđe nego kod UK. Lokalne komplikacije su: opstrukcija crijeva (u akutnom stadiju zbog upale i edema, u kroničnom stadiju zbog fibroze), fistule (enterokutane,

enteroenteralne, enterovezikalne, rektovaginalne, perianalne i perirektalne) te apscesi (intraabdominalni, retroperitonealni i perirektalni). Povećan je rizik razvoja karcinoma i limfoma u zahvaćenim dijelovima GI trakta, ali je rizik karcinoma manji nego kod UK. Veća učestalost GI limfoma se povezuje s korištenjem imunomodulatorne terapije. Ekstraintestinalne manifestacije su češće nego kod UK, mogu zahvatiti kožu, zglobove, bilijarni trakt i oči, a najčešće su artritis, sakrolileitis, iritis, uveitis, hepatitis, primarni sklerozirajući kolangitis, hidronefroza, kolecistolitijaza i urolitijaza (7).

### **3. Radiološke metode u dijagnostici upalne crijevne bolesti**

Radiološke metode su dio uobičajenog postupnika u postavljanju dijagnoze UCB, procjeni proširenosti bolesti i karakterizaciji bolesti (upalna vs. fibrostenotička), praćenju učinka terapije te praćenju bolesnika tijekom remisija i egzacerbacija bolesti. Suvremene radiološke metode također omogućuju razlikovanje UK od CB kod postavljanja dijagnoze UCB, procjenu i praćenje progresije ekstraintestinalnih manifestacija te prikaz komplikacija izazvanih širenjem upale kroz slojeve crijevne stijenke i izvan nje (6). U akutnim stanjima radiološke metode pregleda crijeva otkrivaju intraabdominalne komplikacije bolesti poput perforacije crijeva, fistula i apscesa. U rutinskoj primjeni radiološke metode služe za periodično praćenje bolesnika, procjenu aktivnosti bolesti i otkrivanje komplikacija u tijeku provođenja terapije UCB te na taj način doprinose optimizaciji i odabiru adekvatne medikamentozne, endoskopske ili kirurške terapije za svakog pojedinog bolesnika (8).

#### **3.1. Nativna snimka abdomena**

Nativna snimka abdomena je prva radiološka metoda pregleda kod bolesnika sa simptomima akutnog abdomena (9), uključujući akutne i po život opasne komplikacije UCB. Snimanje se izvodi stojeći ili ležeći na lijevom boku kod bolesnika koji ne mogu stajati (10). Koristi se za prikaz patoloških aerolikvidnih nivoa i dilatacije vijuga crijeva kod opstrukcije crijeva te za prikaz slobodnog zraka u abdomenu kod perforacije šupljeg organa (10). Fiziološki aerolikvidni nivoi vidljivi su u želucu, bulbusu duodenuma i cekumu, a kratkotrajno mogu nastati i u terminalnom ileumu (11).

Kod UK može se vidjeti gubitak haustracija kolona, zadebljanje stijenke crijeva koje dovodi do povećanja razmaka među crijevnim vijugama te „otisci palca“ (engl. „thumbprinting“) koji se također mogu vidjeti kod ishemičkog i infektivnog kolitisa. Kod CB, koja zbog strikture dovodi do mehaničkog ileusa, vidi se dilatacija vijuga crijeva, arkadno formiranje vijuga i patološki aerolikvidni nivoi na različitim razinama (9,10). Kod toksičnog megakolona vidi se dilatacija lumena kolona >6 cm, što je indikacija za hitan kirurški zahvat zbog opasnosti od perforacije (10).

#### **3.2. Konvencionalne radiološke metode**

##### **3.2.1. Pasaža tankog crijeva s barijevom kašom i konvencionalna enterokliza**

Pasaža tankog crijeva je klasična radiološka metoda pregleda tankog crijeva uz uporabu oralnog kontrasta. Za izvođenje pretrage potrebna je prethodna priprema pacijenta za pregled. Pacijent dolazi na pregled na tašte te se nakon ingestije 300 mL nerazrijeđene suspenzije barijevog sulfata, individualno i ovisno o brzini pasaže, dijaskopski i radiografski prati prolaz kontrasta kroz vijuge tankog crijeva. Tijekom praćenja prolaska barija kroz vijuge tankog crijeva procjenjuje se motilitet i

morfologija vijuga crijeva. Također se određuje brzina pasaže, tj. vrijeme proteklo od ingestije kontrasta do ulaska kontrasta u vijugu debelog crijeva. Radiološki nalaz vidljiv tijekom pasaže barija kroz terminalni ileum ili drugi odsječak probavne cijevi koji je zahvaćen upalom ovisi o stadiju CB (11).

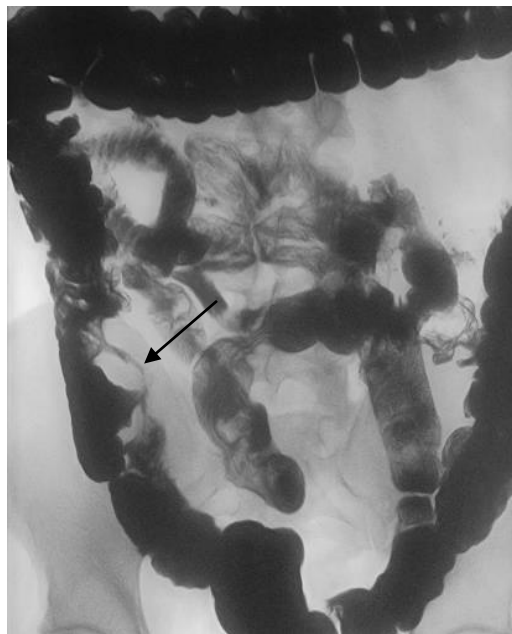
Najraniji radiološki znak je povećanje solitarnih limfatičkih folikula na kojima nastaju centralno smještene plitke, tzv. aftoidne ulceracije. Sluznica crijeva je zadebljanih nabora uslijed limfedema koji nastaje zbog hipertrofije limfnog tkiva. U kasnijoj fazi ulkusi se produbljuju, longitudinalni su, duboki i nepravilnih rubova, što dovodi do izgleda sluznice poput kaldrme. Upala zahvaća stijenku crijeva asimetrično, što dovodi do asimetričnog suženja lumena, a izmjenjuju se proširenja i suženja lumena crijeva. U uznapredovaloj fazi javljaju se: znak „vrpce“, asimetrična proširenja lumena, sinusi, fistule, gubitak elasticiteta crijevne stijenke, potiskivanje izvana zadebljanim mezenterijem i regionalnom limfadenopatijom (6,10,11).

Prednost pasaže u vrijeme učestalog korištenja (prije pojave CT i MR) bila je mogućnost prikaza vijuga tankog crijeva, koje nisu bile u doseg endoskopije. Nedostatak pasaže je međusobno prekrivanje vijuga tankog crijeva i nemogućnost dobre distenzije vijuga. Stoga se kao alternativa pasaži pokušala uvesti klizma tankog crijeva, tj. konvencionalna enterokliza (11).

Enterokliza uključuje uvođenje nazojejunalne (NJ) sonde do duodenojejunalne fleksure pod kontrolom dijaskopije i injiciranje kontrasta kroz sondu (250 mL barijevog sulfata te potom 0,5% metilceluloze do ukupnog volumena 1500-2000 mL) (11). Enteroklizom se postiže dobra distenzija vijuga tankog crijeva, smanjuje se praplanje vijuga i povećava dijagnostička točnost. Zbog kompliciranog izvođenja, dužine trajanja i veće izloženosti ionizirajućem zračenju, konvencionalna enterokliza nije bila u široj uporabi. Ingestija barijeve kaše je kontraindicirana kod sumnje na perforaciju šupljeg organa, u tim slučajevima se per os smije primjenjivati samo sterilno vodotopivo kontrastno sredstvo (11). Nedostatak pasaže tankog crijeva i konvencionalne enteroklize je također nemogućnost prikaza ekstraintestinalnih abdominalnih organa i ekstraintestinalnih komplikacija UCB (6).



**Slika 1.** Pasaža tankog crijeva kod Crohnove bolesti. Prikazan je terminalni ileum. Vidi se kaldrvasti izgled sluznice, proširenja i suženja lumena te ulkusi (strelica). Preuzeto iz: Arhiva Kliničkog zavoda za dijagnostičku i intervencijsku radiologiju, KB Merkur



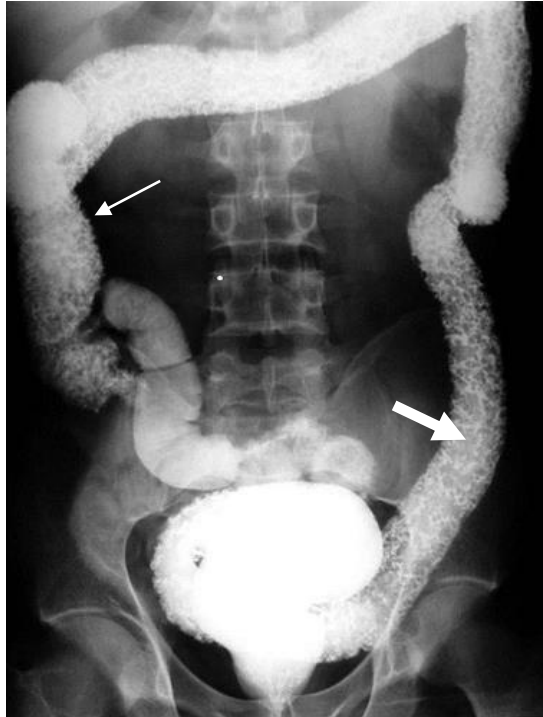
**Slika 2.** Pasaža tankog crijeva kod Crohnove bolesti. Vidi se jako suženje lumena crijeva, tj. znak „vrpce“ u području terminalnog ileuma (strelica). Preuzeto iz: Arhiva Kliničkog zavoda za dijagnostičku i intervencijsku radiologiju, KB Merkur

### 3.2.2. Irigografija

Irigografija je konvencionalna radiološka metoda prikaza debelog crijeva u dvostrukom kontrastu. Koristi se u dijagnostici UCB kod sumnje na zahvaćanje kolona. Izvodi se kod prethodno pripremljenog bolesnika sa čistim debelim crijevom. Debelo crijevo se preko katetera postavljenog u rektum retrogradno puni barijevom kašom, a potom se nakon pražnjenja crijeva insuflira zrak. Irigografski nalaz kod UK ovisi o stadiju bolesti. U kongestivnoj fazi se zbog edema i hiperemije sluznice vidi granulirani izgled sluznice. U nekih bolesnika već u ranoj fazi dolazi do gubitka haustracija, koje su uvijek odsutne u kasnoj fazi bolesti. U ranoj ulceracijskoj fazi javljaju se trnolike ulceracije različite dubine na simetričnim dijelovima stijenke. U uznapredovaloj ulceracijskoj fazi ulkusi su dublji i nepravilni, a kod teških oblika ulkusi prodiru do seroze sa subseroznim stapanjem ulkusa i znakom „tračnica“. U kroničnoj reparacijsko-proliferacijskoj fazi hiperplastična očuvana sluznica stvara pseudopolipe. U fibrozno-atrofičnoj fazi dolazi do nestanka ulkusa uz sužen lumen, rigidnu stijenku i skraćenje kolona, tzv. „sekundarni mikrokolon“ (10,11). Irigografski nalaz kod CB koja zahvaća kolon odgovara nalazu na terminalnom ileumu kod pasaže tankog crijeva s barijevom kašom.

Prednost irigografije pred kolonoskopijom je sigurnost metode, bez opasnosti perforacije kolona te prikaz cijelog kolona. To je osobito važno kod inkompletne kolonoskopije, za prikaz oralnog i kolonoskopski nepregledanog dijela kolona (11).

Obje metode, pasaža tankog crijeva s barijevom kašom i irigografija, su danas praktički napuštene zbog značajnije izloženosti bolesnika ionizirajućem zračenju te istovremeno niske senzitivnosti i specifičnosti za otkrivanje UCB u usporedbi sa CT i MR enterografijom i kolonografijom. Osim toga, konvencionalne radiološke metode nemaju mogućnost prikaza ekstraluminanih i ekstraintestinalnih komplikacija UCB (6). Prema suvremenim preporukama pasaža tankog crijeva s barijevim kašom je opravdana samo ako druge slojevne tehnike snimanja nisu pristupačne ili u vrlo specifičnim kliničkim pitanjima (6).



**Slika 3.** Irigrafija. Vidi se uznapredovali ulcerozni kolitis koji zahvaća cijeli kolon, s gubitkom haustracija, trnolikim sitnim ulceracijama (tanka strelica) i otocima hiperplastične sluznice (debela strelica) (12).

### 3.3. Ultrazvuk

Primjena ultrazvuka (UZV) kod UCB je osobito korisna kod pedijatrijskih bolesnika s CB, kod kojih se zbog izloženosti ionizirajućem zračenju izbjegava uporaba CT enterografije, a MR enterografija kod manje djece zahtijeva opću anesteziju (13). UZV se koristi u praćenju bolesti i otkrivanju recidiva. UZV-om se u kombinaciji s doplerom kod UCB prikazuju sljedeće promjene: zadebljanje stijenke crijeva, gubitak normalne stratifikacije stijenke, pojačana vaskularizacija, reducirana peristaltika i smanjena kompresibilnost (13). Također se mogu prikazati strikture, apscesi, fistule, uvećani limfni čvorovi i edem mezenterijalnog masnog tkiva (13). Kod pacijenata s UCB UZV nalazi su često nespecifični, no mogu upućivati na potrebu dalje dijagnostičke obrade (13). UZV se također može koristiti u evaluaciji učinka terapije, tj. u bolesnika kojima je prethodno učinjena MR ili CT enterografija, s obzirom na to da je pouzdaniji kod pacijenata s poznatom distribucijom bolesti (6,14).

Preporučuje se gladovanje 6 h prije pregleda za smanjenje količine zraka u GI traktu. Pregled se izvodi linearnom sondom visoke frekvencije (7-18 MHz). Uporaba doplera te intravenskog ultrazvučnog kontrasta korištenjem mikromjehurića (engl. „contrast-enhanced ultrasonography“) (CEUS) povećava točnost UZV kod UCB (13-16). CEUS omogućuje bolji prikaz inflamirane crijevne



stijenke te razlikovanje strikture, tj. suženja lumena zbog fibroze od suženja zbog aktivne upalne bolesti (16). „Power“ dopler također prikazuje vaskularizaciju crijevne stijenke što korelira s aktivnošću UCB i omogućuje razlikovanje akutne upalne od fibrozom uvjetovane stenoze (17). Premda UZV, CEUS, dopler i elastografija mogu donekle doprinijeti diferenciranju stupnja upale i fibroze unutar suženog segmenta crijeva kod CB, CT i osobito MR su metode izbora za točnu procjenu karakteristika stenoze (17).

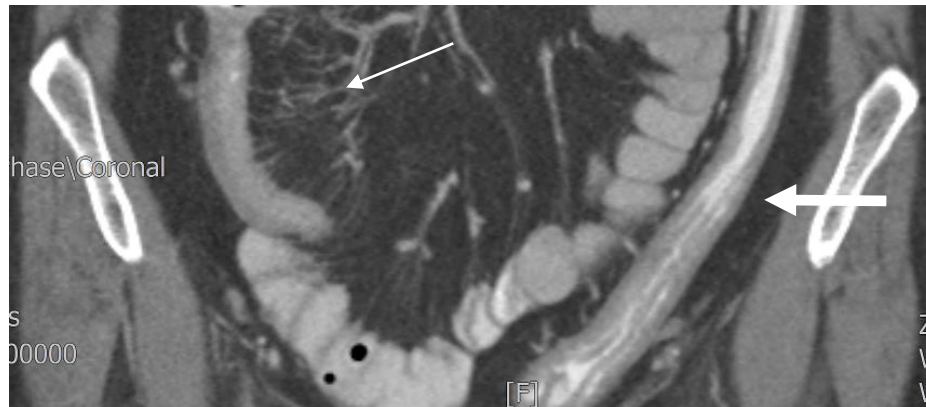
Glavne prednosti UZV su pristupačnost, neškodljivost, pregled u realnom vremenu bez izlaganja ionizirajućem zračenju i manja cijena pretrage. (16). Glavna ograničenja UZV u dijagnostici UCB su: artefakti zraka iz crijeva, kolabiran crijevni lumen, nemogućnost prikaza svih dijelova crijeva i konstitucija bolesnika, a metoda je izrazito ovisna o izvođaču (engl. „operator-dependent“) (2,16). Senzitivnost, specifičnost i točnost UZV je manja u usporedbi s CT i MR, ovisi također o lokalizaciji bolesti, a pregledu su najbolje pristupačni terminalni ileum i silazni kolon (10,14).

### **3.4. Kompjutorizirana tomografija**

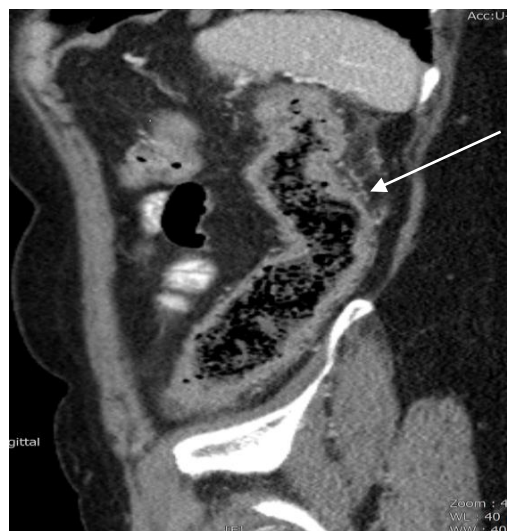CT abdomena je još uvijek glavna radiološka metoda oslikavanja kod UCB zbog široke dostupnosti, prikaza intraluminalnih, muralnih i ekstraluminalnih manifestacija bolesti te brzog slikovnog prikaza, što je osobito važno kod akutnog bolesnika sa sumnjom na perforaciju i opstrukciju crijeva. U svega nekoliko sekundi dobija se cijelovit prikaz abdominalnih organa, bez značajnijih artefakata gibanja ili peristaltike. CT uz primjenu intravenskog jodnog kontrasta prikazuje promjene crijevne stijenke poput zadebljanja, imbibicije sluznice kontrastom i uslojavanja stijenke (9). CT također prikazuje ekstraluminalne i ekstraintestinalne komplikacije UCB: fistule, apscese, kolelitijazu, pankreatitis, nefrolitijazu, sakroileitis, primarni sklerozirajući kolangitis itd. (9). Nije manje važna činjenica kako je zbog široke dostupnosti uređaja veći broj radiologa educiran za očitavanje ovih nalaza.

Glavni nedostatak CT je izloženost pacijenta ionizirajućem zračenju. Ta činjenica dobija na važnosti u pacijenata s UCB, s obzirom na klinički tijek s čestim remisijama i egzacerbacijama te potrebom opetovanog snimanja tijekom života pacijenta. Karcinomi izazvani ionizirajućim zračenjem se pojavljuju po stohastičom principu učinka, tj. nema „praga“ i „sigurne“ doze. Nakon ozračenja rizik za pojavu karcinoma traje cijeli život i veći je kod ozračenja u djetinjstvu, osobito kod djevojčica (18). Djeca imaju veći rizik zbog veće radiosenzitivnosti tkiva u razvoju te duljeg predmnijevanog tijeka života, tj. preostalih godina u kojima se može razviti radijacijski induciran karcinom (18). Zabrinutost stručne javnosti u svezi izlaganja bolesnika s UCB ionizirajućem zračenju treba promatrati i u kontekstu općenito povišenog cjeloživotnog rizika tih bolesnika za razvoj kolorektalnog karcinoma i karcinoma tankog crijeva (16). Zahvaljujući tehničkim inovacijama kao što su uporaba niskodoznih protokola kod CT enterografije te nova tehnika iterativne rekonstrukcije CT snimaka, smanjuje se doza ozračenja bolesnika uz zadovoljavajuću dijagnostičku kvalitetu snimaka (18-20). Nedostatak CT

abdomena je kolabiran lumen vijuga crijeva kod konvencionalnog CT prikaza. Konvencionalni CT abdomena kod UCB služi ponajprije za detekciju ekstraintestinalnih komplikacija, a CT enterografija, CT enteroklizis te CT kolonografija služe za detekciju promjena crijevnice stijenke.



**Slika 4.** CT abdomena. Ulcerozni kolitis i „backwash ileitis“. Koronarni presjek kroz zdjelicu, nakon aplikacije intravenskog kontrasta, vijuge crijeva su markirane Gastrografinom. Vidi se izolirana vijuga terminalnog ileuma zadebljane stijenke i suženog lumena, uz prominentna vasa recta, tj. znak „češlja“ uz mezenterijalni rub terminalnog ileuma (tanka strelica) te ahaustralan silazni kolon zadebljane stijenke (debela strelica). Preuzeto iz: Arhiva Kliničkog zavoda za dijagnostičku i intervencijsku radiologiju, KB Merkur



**Slika 5.** CT abdomena. Ulcerozni kolitis. Sagitalni presjek kroz lijevi hemiabdomen nakon aplikacije intravenskog kontrasta, vijuge crijeva su markirane Gastrografinom. Prikazan je silazni kolon zadebljane i ahaustrane stijenke koja se imbibira kontrastom, uz izraženiju perienteričku vaskulaturu (strelica). Preuzeto iz: Arhiva Kliničkog zavoda za dijagnostičku i intervencijsku radiologiju, KB Merkur

### **3.4.1. CT enterografija i CT enterokliza**

CT enterografija je suvremena radiološka metoda za prikaz tankog crijeva uz peroralnu primjenu hiperosmolarnog kontrasta i primjenu intravenskog jodnog kontrasta. Premda u literaturi postoje različiti protokoli za izvođenje CT enterografije, kod svih je osnovni preduvjet prazan i distendirani lumen crijeva. Kolabirana ili nedovoljno distendirana crijeva vijuga može sakriti muralnu i intraluminalnu tvorbu ili oponašati patološko zadebljanje stijenke. Za prikaz tankog crijeva pacijent glada 4 sata te pije 1-1,5 L negativnog hiperosmolarnog oralnog kontrasta za distenziju vijuga crijeva (manitol, polietilen glikol, otopina vode i metilceluloze, 0.1% suspenzija barijevog sulfata itd.). Za smanjenje crijevne peristaltike primjenjuje se intramuskularno ili intravenski spazmolitik (21). Intravenski aplicirani jodni kontrast omogućuje bolji prikaz upalnih promjena poput hipervaskularizacije i zadebljanja stijenke. Snimanje se izvodi od ošita do simfize pubične kosti u portalno-venskoj fazi (21).

Peroralni kontrast se može primjeniti i preko, pod dijaskopijom uvedene NJ sonde (CT enterokliza), čime se postiže bolja distenzija jejunuma, no radi invazivnosti i dodatnog izlaganja ionizirajućem zračenju metoda se rjeđe primjenjuje (21,22).

Glavna obilježja aktivne CB kod CT enterografije su: imbibicija crijevne stijenke kontrastom, zadebljanje stijenke (>3mm) i uslojavanje, prominentna vasa recta (znak „češlja“) i zamucenje mezenterijalnog masnog tkiva (22). Imbibicija stijenke kontrastom je najsenzitivniji pokazatelj aktivne CB (22). Kod inaktivne i dugotrajne CB vide se: submukozni depoziti masti, pseudosakulacija, okolna fibrozno-masna proliferacija i fibrozom uvjetovana striktura koja se ne imbibira kontrastom niti pokazuje stratifikaciju stijenke (21). Kod poznate CB glavna uloga CT enterografije je razlikovanje stenoze izazvane akutnom upalom od strikture izazvane fibrozom, obzirom na različiti terapijski pristup (23).

Uz gore navedene općenite nedostatke CT-a kao dijagnostičke metode, specifični nedostaci CT enterografije su: nemogućnost procjene peristaltike crijeva, primjena intravenskog jodnog kontrasta, koji može izazvati alergijsku reakciju i akutno zatajenje bubrega te potreba ingestije velikog volumena tekućine u kratkom vremenu (14).

### **3.4.2. CT kolonografija**

CT kolonografija ili virtualna endoskopija je danas glavna radiološka i minimalno invazivna metoda za prikaz cijelog kolona. Indikacije za CT kolonografiju su: inkompletna kolonoskopija, kontraindikacija za kolonoskopiju, odbijanje kolonoskopije od strane pacijenta, postoperativna evaluacija kolorektalnog karcinoma i postoperativno praćenje. Kod UCB postoje i neke specifične indikacije za CT kolonografiju, npr. procjena duljine stenoze kod CB, s obzirom na to da se vrlo kratke stenoze liječe konzervativno bužiranjem (24). CT kolonografija omogućuje prikaz

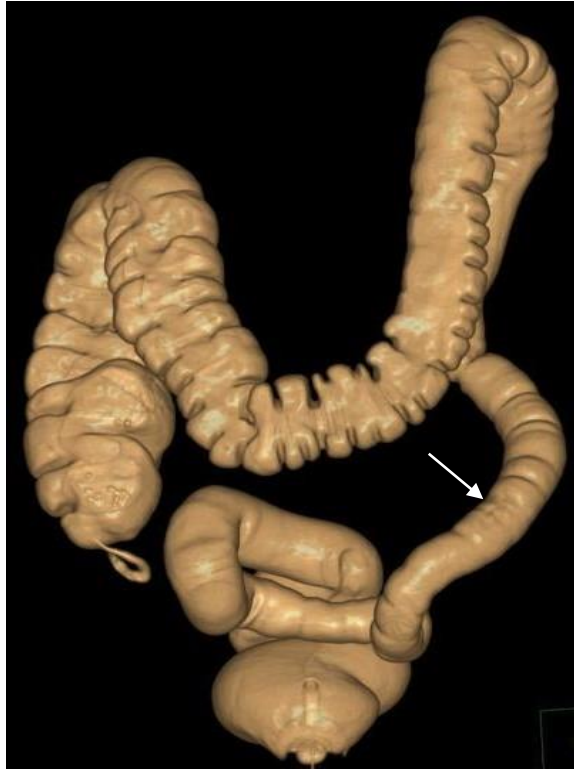
endoluminalnih, intramuralnih te ekstraintestinalnih znakova UCB. Glavni preduvjet za izvođenje pretrage je optimalno očišćeno debelo crijevo.

Priprema bolesnika počinje 24 sata prije pretrage i uključuje dijetu s malo balastnih tvari te primjenu laksativa. Za markaciju ostatnog fekalnog sadržaja (engl. „fecal tagging“) tijekom pripreme uzima se per os kontrast (suspenzija barijevog sulfata i Gastrografin). Za bolju distenziju debelog crijeva intravenski se primjenjuju spazmolitici (Buscopan ili glucagon). Intravenski jodni kontrast se ne primjenjuje rutinski. Preko katetera uvedenog u rektum insuflira se CO<sub>2</sub> ili zrak, a snimanje se izvodi ležeći na leđima i na trbuhu. Korištenjem posebnog softvera, iz tankih slojeva čija debljina ne smije prelaziti 3 mm, generiraju se multiplanarne 2D i 3D snimke (25,26).

Specifična obilježja i komplikacije UCB vidljive na CT kolonografiji su: zadebljanje stijenke crijeva i imbibicija kontrastom, zamućenje mezenterijalnog, retroperitonealnog, omentalnog i perirektalnog masnog tkiva, umnoženi limfni čvorovi, ekstraluminalne kolekcije kontrasta, apscesi, fistule i sinus trakt te proširenje presakralnog prostora (25). Akutni stadij UK vidljiv na kolonoskopiji s granularnim izgledom sluznice zbog edema, hiperemije i abnormalne produkcije mucina, ne vidi se na CT kolonografiji (25). CT kolonografijom se mogu prikazati inflamatorni pseudopolipi koji se javljaju s progresijom upale i dubljim ulceracijama sluznice. Najčešći kolonografski nalaz je difuzno i simetrično zadebljanje stijenke kolona kod subakutnog i kroničnog UK, što je posljedica hipertrofije muskularis mukoze (25). Glavno kolonografsko obilježje kroničnog UK je suženje rektuma i proširenje presakralnog prostora uslijed zadebljanja i upalne infiltracije masnog tkiva (25).

Iako se kod CB na CT kolonografiji mogu vidjeti i inflamatorni pseudopolipi, najčešći nalaz je zadebljanje stijenke kolona ekscentrično duž mezenterijalnog ruba, uz imbibiciju kontrastom i segmentalni raspored lezija sa „skip“ lezijama. Također se vidi fibrozno-masna proliferacija i hipervaskularizacija mezenterija, umnoženi sitni limfni čvorovi, apscesi, sinusi i fistule (25).

Za praćenje odgovora na terapiju kod UCB prva metoda izbora je MR zbog visoke kontrastne rezolucije, no u nemogućnosti izvođenja MR, CT kolonografija uz primjenu intravenskog kontrasta je alternativna metoda za praćenje aktivnosti bolesti (25). Kod bolesnika s dugotrajnim UK (8-10 godina od postavljanja dijagnoze), zbog povećanog rizika pojave kolorektalnog karcinoma, treba tragati za znakovima maligniteta poput asimetričnog zadebljanja stijenke, zadebljanja stijenke >1,5 cm te fokalnog gubitka muralne stratifikacije (25). Tim se bolesnicima preporučuje periodička kolonoskopija, no ukoliko se zbog odbijanja bolesnika ili drugih razloga ne može učiniti kompletna kolonoskopija, alternativna metoda je CT kolonografija (25,26). Uz opće kontraindikacije za CT, specifične kontraindikacije za CT kolonografiju su stanja kod kojih postoji opasnost perforacije kolona: akutna abdominalna bol, nedavni operativni zahvat u abdomenu ili zdjelici, hernija koja sadrži vijuge kolona, akutna upalna stanja kao akutni divertikulitis, akutni stadij CB ili UK i toksični megakolon (24,26). CT kolonografija je i potencijalna metoda probira za kolorektalni karcinom u asimptomatskih pacijenata (26).



**Slika 6.** CT kolonografija-virtualna endoskopija. Ulcerozni kolitis. Gubitak haustracija kolona u području rektosigmoidnog i silaznog kolona te suženje lumena silaznog kolona, tj. znak „olovne cijevi“ (strelica) (27).

### 3.5. Magnetska rezonancija

Prednosti MR nad CT-om u oslikavanju kod UCB su: odsustvo ionizirajućeg zračenja, bolja kontrastna rezolucija, mogućnost statičkog i dinamičkog oslikavanja, tj. prikaza crijevne peristaltike, mogućnost ponavljanja i uporabe različitih sekvenci, multiplanarni prikaz i relativno sigurni intravenski kontrasti. Ograničenja MR su: visoka cijena, manja dostupnost uređaja i educiranih radiologa, varijabilnost u kvaliteti snimaka ovisno o suradljivosti i stanju bolesnika te manja prostorna i vremenska rezolucija u odnosu na CT. Ograničenja MR su također bolesnici s metalnim implantatima te s obzirom na duljinu trajanja pretrage (20-60 minuta), bolesnici koji pate od klaustrofobije (8). Zahvaljujući tehničkim inovacijama povećana je brzina snimanja i prostorna rezolucija MR (2). MR tehnike pregleda kod UCB su MR enterografija, MR enterokliza i MR kolonografija.

MR zdjelice je „zlatni standard“ za otkrivanje i karakterizaciju perianalnih fistula (28). Cjeloživotni rizik za pojavu perianalnih fistula kod bolesnika s CB iznosi 30-50%. MR zdjelice prikazuje točan položaj fistule u odnosu na unutarnji i vanjski analni sfinkter te levator ani, što određuje vrstu kirurškog pristupa i tehniku zatvaranja fistule (28).

### 3.5.1. MR enterografija i MR enterokliza

MR enterografija je suvremena radiološka metoda prikaza tankog crijeva uz primjenu hiperosmolarnog oralnog kontrasta (najčešće manitol) i intravenskog paramagnetskog kontrasta. Oralna primjena kontrasta ima nekoliko ograničavajućih faktora kao što su mogućnost bolesnika da u kratkom vremenu popije veliku količinu kontrasta, individualna brzina prolaska kontrasta i razlike među pojedinim kontrastima. MR enterografija u komparaciji sa MR enteroklizom, zbog neadekvatne distenzije crijeva, ima manju senzitivnost za otkrivanje površinskih ulceracija, dubokih ulceracija i pseudopolipa, no postavljanje NJ sonde je neugodno, osobito u nesediranoj bolesnika (29,30).

Kod MR enterografije bolesnik je 6 sati natašte kako bi mogao popiti količinu kontrasta potrebnu za izvođenje pretrage. U literaturi postoje različiti protokoli za uzimanje oralnog kontrasta, a svima je zajedničko uzimanje velike količine kontrasta (1-2 L) do 1 sat prije pretrage. Frakcioniranje ukupne doze oralnog kontrasta u vremenu povezano je s boljim punjenjem i distenzijom tankog crijeva (30).

MR enterokolonografija je suvremena radiološka metoda kojom se istovremeno prikazuje tanko i debelo crijevo, uz primjenu oralnog hiperosmolarnog kontrasta te intravenskog paramagnetskog kontrasta. Stoga priprema za MR enterokolonografiju dodatno uključuje trodnevnu dijetu s malo balastnih tvari te laksative. Oralni kontrasti koji se primjenjuju kod MR enterografije i MR enterokolonografije se prema intenzitetu signala na T1 i T2 sekvenci dijele na:

- a) negativne koji su niskog intenziteta signala na T1 i T2 sekvenci zbog supermagnetskih svojstava, poput oralne suspenzije koja sadrži čestice supermagnetskog željeznog oksida,
- b) pozitivne koji su visokog intenziteta signala na T1 i T2 sekvenci zbog paramagnetskih svojstava, poput soka od ananasa ili borovnice i
- c) bifazičke koji su visokog intenziteta signala na T2 sekvenci i niskog intenziteta signala na T1 sekvenci, poput vode (30). Najčešće se koriste bifazički peroralni kontrasti koji sadrže vodu i hiperosmolarne aditive kao što su manitol, polietilen glikol, sorbitol i razrijeđeni barij sulfat (30). Za uklanjanje artefakata gibanja od peristaltike tankog crijeva primjenjuju se intravenski spazmolitici. Također se primjenjuje intravenski paramagnetski kontrast (kelati gadolinijuma) (31). Prilikom snimanja bolesnik može ležati na leđima ili na trbuhu.

Koriste se brze sekvence kojima se uklanjaju artefakati od peristaltike te koronarni i aksijalni presjeci. Brze sekvence imaju različito nazivlje ovisno o proizvođaču MR uređaja. Standardni protokoli za MR enterografiju i MR enterokolonografiju uključuju: prekontrastne brze T2 sekvence i multifazične postkontrastne T1 sekvence sa supresijom masti, uz dvodimenzionalnu ili trodimenzionalnu akviziciju za procjenu dinamike imbibicije crijevnih stijenki kontrastom (30-33). Prva je koronarna SSFP (FLURO) sekvenca, a služi za procjenu adekvatne distenzije vijuga crijeva kontrastom, koji se mora pratiti do ileocekalnog spoja. Postkontrastne brze 3D sekvence koronarno i

aksijalno snimaju se sa odgodom od 15 i 180 sekundi. Odgođene snimke nakon 7 minuta se u literaturi navode kao korisne za procjenu udjela upale i fibroze u stenozi (30).

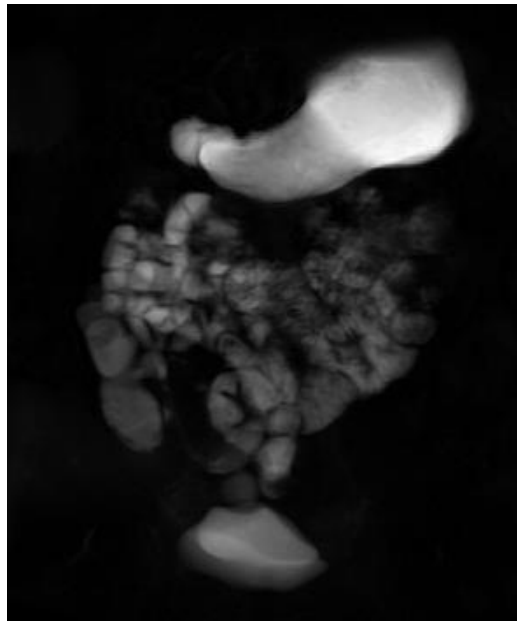
Specifični MR znakovi aktivne upale kod CB su: zadebljanje stijenke crijeva (>3 mm) uz povišenje intenziteta signala stijenke i priležećeg mezenterija na T2 sekvenci sa supresijom masti, rana intenzivna imbibicija sluznice koju slijedi progresivna transmuralna imbibicija na T1 sekvenci nakon aplikacije intravenskog kontrasta, ulkusi i fistule koji se imbibiraju kontrastom te umnoženi mezenterijalni limfni čvorovi kraćeg promjera >5 mm, koji se imbibiraju kontrastom i visokog su intenziteta signala na difuzijskoj sekvenci (engl. „diffusion-weighted image“) (DWI) (2). Rana intenzivna imbibicija sluznice koju slijedi progresivna transmuralna imbibicija ukazuje na akutni stadij bolesti, a uslojeni izgled stijenke sugerira egzacerbaciju upale na podlozi kronične bolesti (2,34). Kroničnu CB na MR enterografiji karakterizira zadebljanje te spora i homogena imbibicija stijenke na odgođenim T1 postkontrastnim snimkama, uz snižen intenzitet signala na T2 snimkama sa supresijom masti (2).

MR je do sada najosjetljivija tehnika za razlikovanje stenoze izazvane fibrozom od stenoze uslijed aktivne upale (34). Postoje i nove sekvence za otkrivanje fibroze poput prijenosa magnetizacije (engl. „magnetisation transfer“) (MT), kojom se registriraju kvantitativne razlike u signalu koji odašilju protoni iz slobodno gibajućih molekula vode i protoni iz molekula vode koje se nalaze u velikim makromolekulama proteina i kolagena (2,4). Fibrozno tkivo pokazuje visoki MT efekt (2,4). Procjenom intenziteta signala na DWI sekvenci ili kvantitativnim mjerenjem vrijednosti prividnih koeficijenata difuzije (engl. „apparent diffusion coefficients“) (ADC), moguće je razlikovati aktivnu upalu od fibroze kod CB lokalizirane ileokolično, bez primjene intravenskog kontrasta (34,35). Reducirana difuzija ukazuje na aktivnu bolest i usmjerava radiologa na traženje ostalih znakova UCB u tom segmentu crijeva (34,35). S obzirom na to da fibroza izaziva gubitak motiliteta zahvaćenog dijela tankog crijeva, kontinuiranim snimanjem brzih T2 sekvenci u jednom te istom sloju, tijekom kratkog zadržavanja daha, mogu se dobiti dinamičke MR snimke (engl. „motility magnetic resonance imaging“) (mMRI) koje također omogućuju razlikovanje aktivne upale od fibroze (33,36).

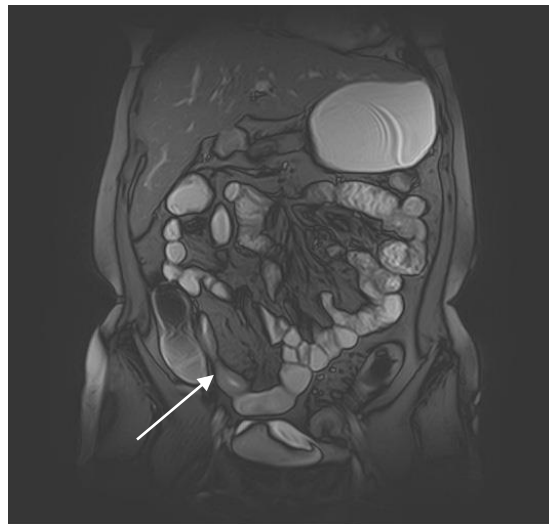Nove MR tehnike snimanja kod UCB, bez uporabe intravenskog paramagnetskog kontrasta, osobito su važne u kontekstu istraživanja koja ukazuju na nakupljanje gadolinija u bazalnim ganglijima mozga kod bolesnika koji se opetovano izlažu intravenskoj primjeni paramagnetskog kontrasta, što za sada ima nejasne kliničke implikacije i odnosi se na linearne gadolinij-bazirane kontraste (33).

Današnji „zlatni standard“ za dijagnozu CB je kombinacija kliničke slike, upalnih markera, slikovnih tehnika i ileokolonoskopije s biopsijom. Važnost ileokolonoskopije je još veća od kada je za cilj terapije CB postavljeno cijeljenje mukoze (engl. „mucosal healing“) (MH), što se procjenjuje endoskopski kao cijeljenje ulceracija, no s obzirom na to da je CB transmuralna upala, MH ne isključuje i nadalje prisutnu upalu dubljih slojeva crijevne stijenke. Stoga se predlaže novi terapijski

cilj definiran kao cijeljenje cijele stijenke (engl. „transmural healing“), a procjenjuje se upravo MR tehnikama poput DWI, MT i mMRI (36).

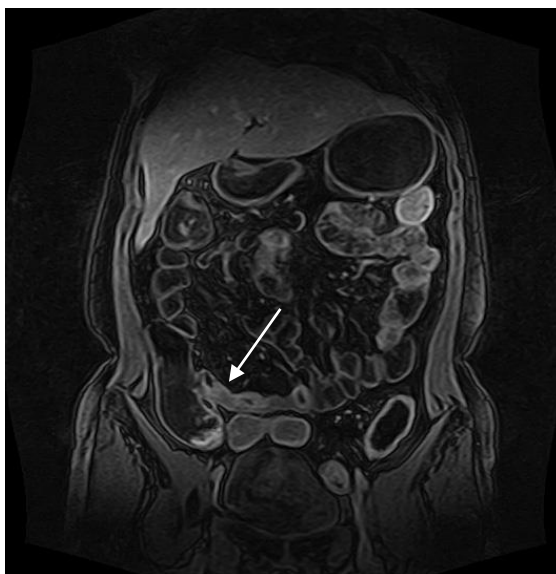


**Slika 7.** MR enterografija. Koronarna FLURO sekvenca koja prikazuje adekvatno oralnim kontrastom ispunjene i distendirane vijuge tankog crijeva te cekoascendentni dio kolona. Preuzeto iz: Arhiva Kliničkog zavoda za dijagnostičku i intervencijsku radiologiju, KB Merkur

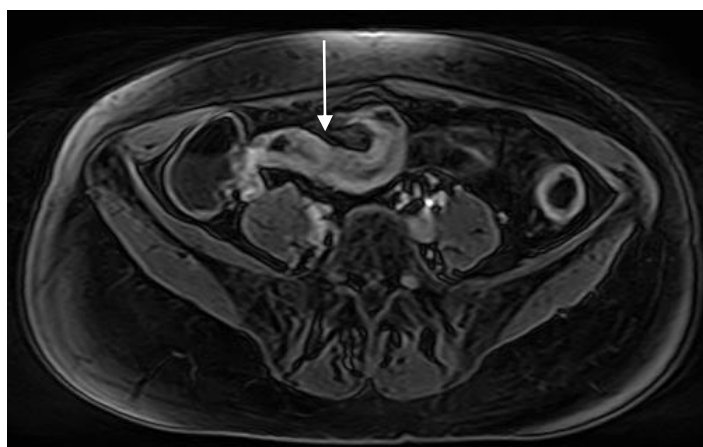


**Slika 8.** MR enterografija. Koronarna prekontrastna brza T2 sekvenca sa supresijom masti (SSFP) kod bolesnika s Crohnovom bolesti. Vidi se sužen lumen terminalnog ileuma i zadebljana stijenka (strelica). Preuzeto iz: Arhiva Kliničkog zavoda za dijagnostičku i intervencijsku radiologiju, KB Merkur

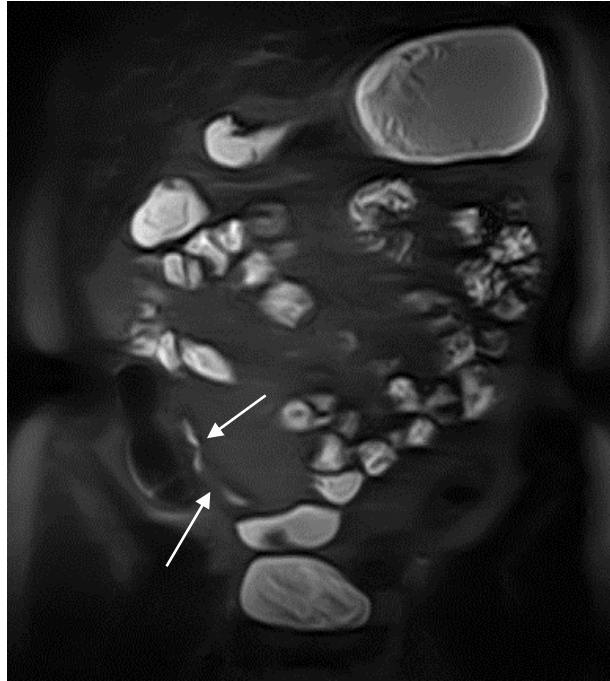




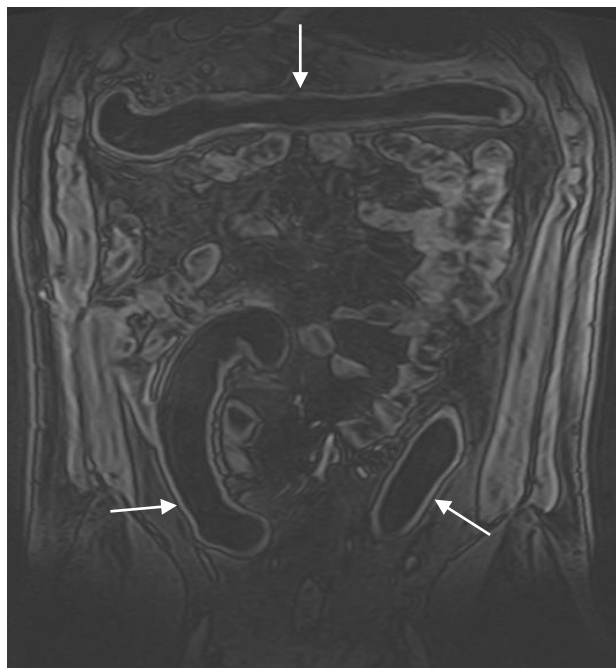
**Slika 9.** MR enterografija. Koronarna postkontrastna T1 sekvenca sa supresijom masti (Quick 3D) kod bolesnika s Crohnovom bolesti. Vidi se zadebljana i kontrastom imbibirana stijenka terminalnog ileuma uz suženje lumena (strelica). Preuzeto iz: Arhiva Kliničkog zavoda za dijagnostičku i intervencijsku radiologiju, KB Merkur



**Slika 10.** MR enterografija. Aksijalna postkontrastna T1 sekvenca sa supresijom masti (Quick 3D) kod bolesnika s Crohnovom bolesti, prikazuje zadebljanu i kontrastom intenzivno imbibiranu stijenku terminalnog ileuma uz suženje lumena (strelica). Preuzeto iz: Arhiva Kliničkog zavoda za dijagnostičku i intervencijsku radiologiju, KB Merkur



**Slika 11.** MR enterografija. Koronarna FASE FS sekvenca kod bolesnika s Crohnovom bolesti prikazuje suženja lumena terminalnog ileuma (strelice). Preuzeto iz: Arhiva Kliničkog zavoda za dijagnostičku i intervencijsku radiologiju, KB Merkur



**Slika 12.** MR enterokolonografija. Koronarna postkontrastna T1 sekvenca sa supresijom masti (Quick 3D) kod bolesnika s ulceroznim kolitisom. Vidi se ahaustralan kolon koji je suženog lumena te kontrastom imbibirane sluznice (strelice). Preuzeto iz: Arhiva Kliničkog zavoda za dijagnostičku i intervencijsku radiologiju, KB Merkur

### 3.5.2 MR kolonografija

MR kolonografija je suvremena radiološka metoda za prikaz debelog crijeva uz rektalnu primjenu kontrasta. Indikacije za MR kolonografiju kod UCB odgovaraju indikacijama za CT kolonografiju. Točna i objektivna procjena aktivnosti UK i proširenosti upalnog procesa je od najveće važnosti za prognozu bolesti, a endoskopija i biopsija su „zlatni standard“ u toj procjeni (37). Međutim, kod teške akutne upale kolonoskopija je kontraindicirana zbog mogućnosti perforacije crijeva ili pogoršanja aktivnosti bolesti, a bolesnici često odbijaju opetovane kolonoskopije zbog boli i nelagode tijekom procedure kao i zahtijevne preproceduralne pripreme za čišćenje debelog crijeva. U tim slučajevima važna je neinvazivna ili minimalno invazivna metoda koja omogućuje pregled cijelog kolona, a kojom se izbjegavaju komplikacije povezane s kolonoskopijom, osobito kod sumnje na teški upalni proces (37).

MR kolonografija se izvodi injiciranjem klizme tople vode preko rektalno uvedenog fleksibilnog katetera, u količini koju bolesnik tolerira, uz prethodno očišćeno debelo crijevo. Za suzbijanje peristaltike i bolju distenziju lumena kolona primjenjuje se intravenski spazmolitik. Također se kod većine protokola primjenjuje intravenski paramagnetski kontrast. Na aktivnu bolest ukazuju edem stijenke kolona, imbibicija kontrastom, povećani limfni čvorovi (>10 mm) i naglašena perienterička vaskulatura, tj. znak „češlja“ (38). U kroničnoj fazi vidi se: gubitak haustracija, tubularno suženje lumena, rigidna stijenka i proliferacija perirektalnog masnog tkiva (38). Kod DWI MR kolonografije registriraju se promjene u difuziji vode u upalom zahvaćenom dijelu kolona, bez prethodnog čišćenja kolona i bez primjene intravenskog kontrasta (38).

#### **4. Zaključak**

Konvencionalne radiološke metode u dijagnostici UCB poput pasaže tankog crijeva i irigografije danas su napuštene zbog niske osjetljivosti i specifičnosti te većih doza zračenja za pacijenta, radi dijaskopskog načina snimanja. Zamijenjene su suvremenim CT i MR metodama oslikavanja tankog i debelog crijeva. Ovim slojevnim tehnikama snimanja prikazuju se ne samo promjene sluznice, već također muralne i ekstramuralne manifestacije bolesti te ekstraintestinalne komplikacije. CT enterografija i CT kolonografija su visoko senzitivne, specifične i točne metode u dijagnostici i praćenju UCB, no zbog ionizirajućeg zračenja, osobito u djece, zamjenjuju se MR enterografijom i MR enterokolonografijom. MR u odnosu na CT ima istu ili čak veću dijagnostičku točnost zahvaljujući boljoj kontrastnoj rezoluciji, mogućnosti statičkog i dinamičkog oslikavanja, ponavljanja snimanja, uporabi različitih sekvenci, multiplanarnog prikaza te uporabi relativno sigurnih intravenskih kontrasta. U akutnim stanjima CT je i nadalje glavna radiološka metoda pregleda bolesnika s UCB jer daje brzi prikaz cijelog abdomena u svega nekoliko sekundi.

## **5. Zahvale**

Zahvaljujem doc.dr.sc Jeleni Popić na savjetima, strpljenju i pomoći tijekom izrade ovog diplomskog rada.

## 6. Literatura

1. Yu YR, Rodriguez JR. Clinical presentation of Crohn's, ulcerative colitis, and indeterminate colitis: Symptoms, extraintestinal manifestations, and disease phenotypes. *Semin Pediatr Surg.* 2017;26(6):349-55.
2. Athanasakos A, Mazioti A, Economopoulos N, Kontopoulou C, Stathis G, Filippiadis D, et al. Inflammatory bowel disease-the role of cross-sectional imaging techniques in the investigation of the small bowel. *Insights Imaging.* 2015;6(1):73-83.
3. Panes J, Bouhnik Y, Reinisch W, Stoker J, Taylor SA, Baumgart DC, et al. Imaging techniques for assessment of inflammatory bowel disease: joint ECCO and ESGAR evidence-based consensus guidelines. *J Crohns Colitis.* 2013;7(7):556-85.
4. Li Y, Hauenstein K. New imaging techniques in the diagnosis of inflammatory bowel diseases. *Viszeralmedizin.* 2015;31:227-34.
5. Kundrotas LW, Clement DJ, Kubik CM, Robinson AB, Wolfe PA. A prospective evaluation of successful terminal ileum intubation during routine colonoscopy. *Gastrointest Endosc.* 1994;40(5):544-6.
6. Kilcoyne A, Kaplan JL, Gee MS. Inflammatory bowel disease imaging: Current practice and future directions. *World J Gastroenterol.* 2016;22(3):917-32.
7. Vucelić B. Čučković-Čavka S. *Upalne crijevne bolesti.* U: Vrhovac B, Jakšić B, Reiner Ž, Vucelić B. 4. izd. Zagreb: Naklada Ljevak; 2008. Str. 795-803.
8. Lahat A, Fidler HH. Bowel Imaging in IBD Patients: Review of the Literature and Current Recommendations. *J Gastroint Dig Syst.* 2014;4:189-93.
9. Biernacka KB, Barańska D, Grzelak P, Czekwianianc E, Szabelska-Zakrzewska K. Up-to-date overview of imaging techniques in the diagnosis and management of inflammatory bowel diseases. *Prz Gastroenterology Rev.* 2019;14(1):19-25.
10. Morris MS, Chu DI. Imaging for Inflammatory Bowel Disease. *Surg Clin North Am.* 2015;95(6):1143-58.
11. Plavšić B. *Radiologija probavnog kanala.* 2. izd. Zagreb: Školska knjiga; 1989.
12. Radiopaedia.org, Ulcerative colitis (barium enema) [pristupljeno 01.03.2020.]. Dostupno na: <https://radiopaedia.org/cases/ulcerative-colitis-barium-enema?lang=us>
13. Allocca M, Fiorino G, Bonifacio C, Furfaro F, Gilardi D, Argollo M, et al. Comparative accuracy of bowel ultrasound versus magnetic resonance enterography in combination with colonoscopy in assessing crohn's disease and guiding clinical decision-making. *J Crohns Colitis.* 2018;12(11):1280-7.
14. Fletcher JG, Fidler JL, Bruining DH, Huprich JE. New concepts in intestinal imaging for inflammatory bowel diseases. *Gastroenterology.* 2011;140(6):1795-806.
15. Goetz M, Neurath MF. Imaging techniques in inflammatory bowel disease: recent trends, questions and answers. *Gastroenterol Clin Biol.* 2009;33(Suppl 3):S174-82.

16. Zakeri N, Pollok RC. Diagnostic imaging and radiation exposure in inflammatory bowel disease. *World J Gastroenterol*. 2016;22(7):2165-78.
17. Bettenworth D, Bokemeyer A, Baker M, Mao R, Parker CE, Nguyen T et al. Assessment of Crohn's disease-associated small bowel strictures and fibrosis on cross-sectional imaging: a systematic review. *Gut*. 2019;68:1115-26.
18. Fuchs Y, Markowitz J, Weinstein T, Kohn N, Choi-Rosen J, Levine J. Pediatric inflammatory bowel disease and imaging-related radiation: are we increasing the likelihood of malignancy? *J Pediatr Gastroenterol Nutr*. 2011;52:280-5.
19. Qiu Y1, Mao R, Chen BL, Li XH, He Y, Zeng ZR, et. al. Systematic review with meta-analysis: magnetic resonance enterography vs. computed tomography enterography for evaluating disease activity in small bowel Crohn's disease. *Aliment Pharmacol Ther*. 2014;40(2):134-46.
20. Kavanagh RG, O'Grady J, Carey BW, McLaughlin PD, O'Neill SB, Maher MM, et. al. Low-Dose Computed Tomography for the Optimization of Radiation Dose Exposure in Patients with Crohn's Disease. *Gastroenterol Res Pract*. 2018;2018:1768716.
21. Park MJ, Lim JS. Computed Tomography Enterography for Evaluation of Inflammatory Bowel Disease. *Clin Endosc*. 2013;46:327-36.
22. Griffey RT, Fowler KJ, Theilen A, Gutierrez A. Considerations in Imaging Among Emergency Department Patients With Inflammatory Bowel Disease. *Ann Emerg Med*. 2017;69(5):587-99.
23. Elsayes KM, Al-Hawary MM, Jagdish J, Ganesh HS, Platt JF. CT enterography: principles, trends, and interpretation of findings. *Radiographics*. 2010;30(7):1955-70.
24. Böhm G. CT colonography virtual colonoscopy. Vienna: University Publisher 3.0; 2012.
25. Regge D, Laudi C, Galatola G, Della Monica P, Bonelli L, Angelelli G, et al. Diagnostic accuracy of computed tomographic colonography for the detection of advanced neoplasia in individuals at increased risk of colorectal cancer. *JAMA*. 2009;301(23):2453-61.
26. Mang T, Graser A, Schima W, Maier A. CT colonography: techniques, indications, findings. *Eur J Radiol*. 2007;61(3):388-99.
27. Radiopaedia.org, Ulcerative colitis [pristupljeno 01.03.2020.]. Dostupno na: <https://radiopaedia.org/cases/ulcerative-colitis-13>
28. Gee MS, Harisinghani MG. MRI in patients with inflammatory bowel disease. *J Magn Reson Imaging*. 2011;33(3):527-34.
29. Masselli G, Gualdi G. MR imaging of the small bowel. *Radiology*. 2012;264(2):333-48.
30. Ram R, Sarver D, Pandey T, Guidry CL, Jambhekar KR. Magnetic resonance enterography: A stepwise interpretation approach and role of imaging in management of adult Crohn's disease. *Indian J Radiol Imaging*. 2016;26(2):173-84.
31. Chalian M, Ozturk A, Oliva-Hemker M, Pryde S, Huisman TA. MR enterography findings of inflammatory bowel disease in pediatric patients. *AJR Am J Roentgenol*. 2011;96(6):810-6.

32. Kim SH. Computed tomography enterography and magnetic resonance enterography in the diagnosis of Crohn's disease. *Intest Res.* 2015;13(1):27-38.
33. Deepak P, Kolbe AB, Fidler JL, Fletcher JG, Knudsen JM, Bruining DH. Update on Magnetic Resonance Imaging and Ultrasound Evaluation of Crohn's Disease. *Gastroenterol Hepatol (N Y).* 2016;12(4):226-36.
34. Griffin N, Grant LA, Anderson S, Irving P, Sanderson J. Small bowel MR enterography: problem solving in Crohn's disease. *Insights Imaging.* 2012;3(3):251-63.
35. Li XH, Sun CH, Mao R, Huang SY, Zhang ZW, Yang XF, et al. Diffusion-weighted MRI Enables to Accurately Grade Inflammatory Activity in Patients of Ileocolonic Crohn's Disease: Results from an Observational Study. *Inflamm Bowel Dis.* 2017;23(2):244-53.
36. Varyani F, Samuel S. "Can Magnetic Resonance Enterography (MRE) replace ileo-colonoscopy for evaluating disease activity in Crohn's disease?" *Best Pract Res Clin Gastroenterol.* 2019;38-39:101621.
37. Ordás I, Rimola J, García-Bosch O, Rodríguez S, Gallego M, Etchevers MJ, et al. Diagnostic accuracy of magnetic resonance colonography for the evaluation of disease activity and severity in ulcerative colitis: a prospective study. *Gut.* 2013;62(11):1566-72.
38. Deepak P, Bruining DH. Radiographical evaluation of ulcerative colitis. *Gastroenterol Rep (Oxf).* 2014;2(3):169-77.



## **7. Životopis**

Rođena sam 09. 01. 1996. godine u Zagrebu. Osnovno i srednjoškolsko obrazovanje završila sam u Zagrebu. Pohađala sam VII. Gimnaziju u Zagrebu koji sam završila 2014. godine, nakon čega sam upisala Medicinski fakultet Sveučilišta u Zagrebu. Tijekom studija bila sam demonstrator na Katedri za Pedijatriju. Kao koautor objavila sam dva rada (prikaza slučaja) u inozemnim časopisima.