

Dermatitis rosaceiformis steroidica

Živković, Mario

Master's thesis / Diplomski rad

2014

Degree Grantor / Ustanova koja je dodijelila akademski / stručni stupanj: **University of Zagreb, School of Medicine / Sveučilište u Zagrebu, Medicinski fakultet**

Permanent link / Trajna poveznica: <https://um.nsk.hr/um:nbn:hr:105:179788>

Rights / Prava: [In copyright](#)/[Zaštićeno autorskim pravom.](#)

Download date / Datum preuzimanja: **2025-04-03**



Repository / Repozitorij:

[Dr Med - University of Zagreb School of Medicine Digital Repository](#)



SVEUČILIŠTE U ZAGREBU
MEDICINSKI FAKULTET

Mario Živković

DERMATITIS ROSACEIFORMIS STEROIDICA

DIPLOMSKI RAD



Zagreb, 2014.

SVEUČILIŠTE U ZAGREBU
MEDICINSKI FAKULTET

Mario Živković

DERMATITIS ROSACEIFORMIS STEROIDICA

DIPLOMSKI RAD

Zagreb, 2014.

Ovaj diplomski rad izrađen je na KLINICI ZA KOŽNE I SPOLNE BOLESTI KBC-a Zagreb pod vodstvom prof.dr.sc. Aleksandra Basta-Juzbašić i predan je na ocjenu u akademskoj godini 2013/2014.

POPIS KRATICA

TCS - Topical corticosteroids (Topički kortikosteroidi)

PD - Perioralni dermatitis

ACD - Allergic contact dermatitis (Kontaktni alergijski dermatitis)

IL 2 - Interleukin 2

IL 3 - Interleukin 3

IFN γ - Interferon gama

IL 1 - Interleukin 1

IL 6 - Interleukin 6

IL 8 - Interleukin 8

NCD - Non-allergic contact dermatitis (Kontaktni nealergijski dermatitis)

LMDF - Lupus miliaris disseminatus faciei

FDT - Fotodinamska terapija

DOC - Doksiciklin

SADRŽAJ

1. Sažetak	
2. Summary	
3. Uvod.....	1
4. Etiologija.....	2
5. Patogeneza.....	5
6. Epidemiologija.....	6
7. Klinička slika.....	8
7.1. Komplikcije.....	11
8. Dijagnoza.....	11
8.1. Histopatologija.....	12
9. Diferencijalna dijagnoza.....	13
9.1. Acne vulgaris.....	13
9.2. Kontaktni alergijski dermatitis.....	15
9.3. Kontaktni nealergijski dermatitis.....	16
9.4. Acne agminata.....	17
9.5. Rosacea.....	17
9.6. Ostalo.....	18
10. Liječenje.....	20
10.1. Antibiotici.....	22
10.2. Retinoidi.....	22
10.3. Imunomodulatori.....	23
11. Edukacija pacijenta.....	24
12. Zaključak.....	24
13. Zahvala.....	25

14. Literatura.....	26
15. Životopis.....	33

1. Sažetak

Dermatitis rosaceiformis steroidica- perioralni dermatitis

Mario Živković

Dermatitis rosaceiformis steroidica je promjena na licu koja se sastoji od papula, pustula, papulovezikula i ponekad nodula s teleangiektazijama krvnih žila na difuznoj eritematoznoj i edematoznoj površini. Javlja se kao rezultat dugotrajne upotrebe topičkih kortikosteroida ili kao rebound fenomen nakon prekida njihovog korištenja. Postoje 3 klinička tipa perioralnog dermatitisa koji se klasificiraju na temelju lokalizacije promjena: perioralni, centrofacijalni i difuzni tip. Dijagnoza ove bolesti temelji se na iscrpnoj anamnezi i kliničkom pregledu. Liječenje uključuje prekid korištenja topičkih kortikosteroida i terapiju s lokalnim i/ili sistemskim antibioticima. Liječnik dermatolog treba pružiti i psihološku potporu pacijentima tijekom njihova posjeta ordinaciji pogotovo onima koji se teško nose s prekidom topičke steroidne terapije i onima koji se teško nose s posljedicama bolesti.

Ključne riječi: Perioralni dermatitis, etiologija, liječenje

2. Summary

Dermatitis rosaceiformis steroidica

Mario Živković

Dermatitis rosaceiformis steroidica is an eruption composed of papules, pustules, papulovesicles and sometimes nodules with telangiectatic vessels on a diffuse erythematous and edematous background. It results from prolonged topical steroid use or as a rebound phenomenon after discontinuation of topical steroid. There are 3 types of dermatitis rosaceiformis steroidica that are classified based on the location of the eruption: perioral, centrofacial, and diffuse. Diagnosis of this disease entity relies on a thorough patient history and physical examination. Treatment involves discontinuation of the offending topical steroid and administration of oral and/or topical antibiotics. Dermatologists may need to provide psychological support during office visits for patients who have difficulty dealing with the discontinuation of topical steroid and/or the psychological impact of a flare.

Key words: Dermatitis rosaceiformis steroidica, etiology, treatment

3. Uvod

Topikalni kortikosteroidi (TCS) imaju veliku vrijednost u liječenju širokog spektra dermatoloških bolesti i od vremena njihovog uvođenja 1951 godine počela je nova era u dermatologiji (Sulzberger et al.1951). Razvojem potentnijih kortikosteroida 1974 godine lista bolesti induciranih steroidima se uvelike proširila. U međuvremenu zlouporaba steroida dovela je do razvoja bolesti koja se prvi put opisuje 1957 godine kao dermatoza nepoznate etiologije koja je nazvana „Light-sensitive seborrheid“ (Frumess & Lewis 1957). 1964 godine prvi je put upotrebljen naziv perioralni dermatitis za ovu bolest (Mihan & Ayres 1964), 1969 godine Sneddon upotrebljava naziv rosacea-like dermatitis zbog toga što promjene nalikuju na rosaceu tada dobro poznat entitet (Sneddon 1969). 1974 godine steroid rosacea (Leyden et al. 1974), 1976 godine steroid dermatitis resembling rosacea (Zmegac & Zmegac 1976).

Dermatitis rosaceiformis steroidica, perioralni dermatitis (PD), rosacea-like dermatitis, steroid rosacea, periorifical dermatitis, kronični papulopustularni dermatitis na licu, granulomatozni perioralni dermatitis, lupus-like dermatitis , light-sensitive seborrheid su sinonimi za istu bolest (Ljubojević et al.2008). Perioralni dermatitis (PD) je kronični papulopustularni i ekcematozni dermatitis lica. Uglavnom se javlja kod žena i djece (Kihiczak et al.2009). Kliničke i histološke značajke perioralnog dermatitisa nalikuju kliničkim i histološkim značajkama rosaceae. Pacijenti zahtijevaju sustavno i / ili lokalno liječenje.

4. Etiologija

Etiopatogeneza perioralnog dermatitisa je mnogostruka i nejasna (Chen & Zirwas 2009) . Utvrđena je povezanost s korištenjem topičkih steroida, promjene na licu pojavljuju se nakon dužeg korištenja topičkih steroida. Vrijeme potrebno da se razviju promjene na licu je 2 mjeseca, ali u većini slučajeva je potrebno 6 ili više mjeseci (Sneddon 1969). Viđeni su slučajevi pojave PD nakon samo nekoliko tjedana korištenja potentnih topičkih kortikosteroida, također su opisani i slučajevi u kojima su se steroidi koristili i duže od 7 godina prije pojave promjena na licu (Žmegac & Žmegac 1976). Manifestacija PD ovisi o potentnosti topičkih steroida i dugotrajnosti upotrebe. Potentnost kortikosteroida je definirana njihovom sposobnosti uzrokovanja vazokonstrikcije, koja općenito korelira s protuupalnim učinkom i nuspojavama. Dijelovi tijela koji imaju mogućnost najveće apsorpcije kortikosteroida (lice) su podložniji pojavi promjena nakon korištenja topičkih steroida (Ljubojević et al. 2002). Brojne osobe koriste topičke kortikosteroide bez znanja liječnika, jer su propisani drugim članovima obitelji za neke dermatoze pa misle da su lijekovi za svako stanje (Sneddon 1969), brojne osobe počinju s upotrebom topičkih kortikosteroida zbog neke dermatoze kao što je seboroični dermatitis, rosacea, akne vulgaris, dermatomikozis, psorijaza i lupus eritematozus (Plewig & Kligman 1993). Uporaba kozmetičkih preparata na bazi petrolata i parafina, fluoriranih zubnih pasta i krema za sunčanje može prethoditi nastanku PD-a (Webster 2003). Smatra se da neki infektivni uzročnici, uključujući *Candida albicans*, *Demodex folliculorum* i fuziformne bakterije također imaju određenu ulogu (Raihu & Kariniemi 1998). Zbog pogoršanja PD-a u predmenstruacijskom periodu, tijekom trudnoće, kao i za vrijeme uzimanja oralnih kontraceptiva, niti hormonski utjecaj nije isključen (Ljubojević et al. 2008). Gastrointestinalni poremećaji, kao što su kronični gastritis i malapsorpcija, također se dovode u vezu s nastankom bolesti. Novije studije ukazuju i na

moću ulogu neurogene upale u etiopatogenezi PD-a, a razmatra se i utjecaj emocionalnog stresa na nastanak bolesti (Chuh et al. 2006). Primjena topičkih kortikosteroida na kožu lica, kao i primjena kortikosteroidnih inhalacijskih sprejeva za nos, često prethodi pojavi PD (Hangge et al. 2006). Može se, dakle, zaključiti da je perioralni dermatitis stanje čija je etiopatogeneza dvojbeno, s brojnim mogućim endogenim i egzogenim čimbenicima nastanka.

Tablica1. Etiologija perioralnog dermatitisa, Prema: Ljubojevic et al. (2008), str. 97.

Lijekovi	-Topički steroidi -Inhalacijski steroidni lijekovi
Kozmetika	-Fluorirana pasta za zube -Masti i kreme za njegu kože
Fizički čimbenici	-UV zrake -Toplina -Vjetar
Mikrobiološki čimbenici	-Fusiform spirilla bacteria -Candida species
Ostali čimbenici	-Hormonalni čimbenici (oralna kontracepcija) -Gastrointestinalni čimbenici (malapsorpcija) -Stres

Hameed je proveo i istraživanje o vrsti topikalnih steroida korištenih kod pacijenata s perioralnim dermatitisom, razlozima korištenja tih steroida i izvorima preporuka za steroide

tablica 2, 3 i 4.

Tablica 2 Vrste topikalnih kortikosteroida koje su koristili pacijenti s PD , Prema: Hameed (2013), str 2.

Vrsta topikalnog kortikosteroida	Pacijenti (%)
Clobetasol propionate	9
Betamethasone valerate	6
Clobetasol propionate i betamethasone valerate	20
Pomiješani u kozmetici	64

Tablica 3 Razlozi korištenja topikalnih steroida na licu, Prema: Hameed (2013), str 2.

Razlog korištenja	Pacijenti(%)
Melasma	33
Uljepšavanje	41
Akne	12
Ephelides	6
Lichen planus	2
Nespecifična dermatoza	4

Tablica 4 Izvori preporuke za topičke steroide, Prema: Hemeed (2013), str 2.

Izvor preporuke	Pacijenti(%)
Kozmetičar	34
Samostalno	26
Farmaceut	24
Dermatolog	9
Rodbina	2
Prijatelji	2

5. Patogeneza

Zbog protuupalnog djelovanja kortikosteroida dovoljna je primjena od par dana za supresiju simptoma mnogih primarnih dermatoza, međutim kako kortikosteroidi ne eliminiraju uzrok bolesti prekidanje njihovog korištenja dovodi do egzacerbacije dermatoza zbog toga brojne osobe nastavljaju s dugotrajnom upotrebom kortikosteroida (Ljubojević et al. 2002). Prolongirana upotreba kortikosteroida uzrokuje difuzni eritem, papulopustularne erupcije, teleangiiektazije praćene svrbežom i osjećajem žarenja. Nakon korištenja kortikosteroida mjesecima ili čak godinama, očituju se funkcionalna i anatomska oštećenja kože. Površinske krvne žile postaju vidljivije zbog nestanka kožnog kolagena. Kontinuirana upotreba kortikosteroida čini kožu podložnijom bakterijskim, virusnim i gljivičnim infekcijama (Ive &

Marks 1968). Uloga *Demodex folliculorum* u dermatopatologiji je kontroverzna (Haekzema et al. 1995). Moguće je da *Demodex follicuorum* uzrokuje upalnu ili alergijsku reakciju blokirajući dlačne folikule ili imaju ulogu vektora za mikroorganizme (Raihu & Kariniemi 1998). *Demodex folliculorum* se često nalazi i kod zdravih ljudi. Nakon prestanka korištenja lokalnih kortikosteroida kod mnogih se osoba javlja edem, crvenilo, pustularne erupcije, osjećaj žarenja to je poznato kao rebound fenomen (Sneddon 1969). Rebound fenomen se obično pojavljuje 4-10 dana nakon prestanka korištenja kortikosteroida i obično traje od nekoliko dana do 3 tjedna. Brojne osobe nastavljaju koristiti kortikosteroide da bi izbjegli pojavu ovih promjena te doslovno postaju ovisni o njima.

6. Epidemiologija

PD najčešće zahvaća žene procjenjuje se preko 90% svih slučajeva (Ljubojević et al. 2008). Velika većina pacijenata su žene u dobi od 20-45god (Monders & Lucky 1992). Broj muških pacijenata raste zbog promjena u navikama korištenja kozmetike, PD se također pojavljuje kod djece ali se rijetko dijagnosticira (Manders & Lucky 1992). Za razliku od PD kod odraslih gdje se učestalije pojavljuje kod žena u djece se PD podjednako pojavljuje u dječaka i djevojčica. Incidencija perioralnog dermatitisa procjenjuje se na 0,5-1 % u razvijenim zemljama , neovisno o zemljopisnim čimbenicima (Baratli & Megahed 2013). Incidencija perioralnog dermatitisa čini se da je niža u manje razvijenim zemljama , ali ne postoje statistički pokazatelji.

Tablica 5. Distribucija pacijenata s PD po godinama, Prema: Hameed (2013), str 2.

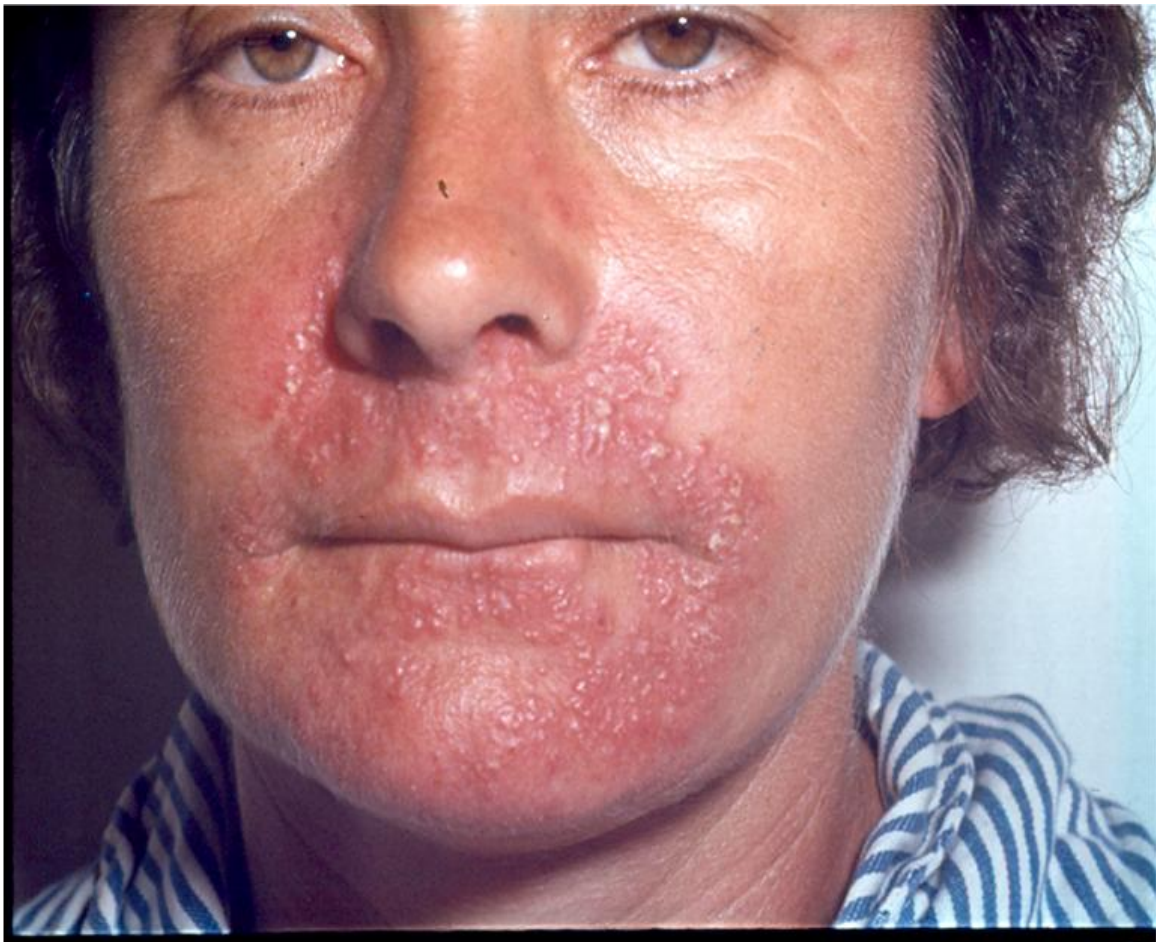
Godine	Pacijenti (%)
11-20	8
21-30	53
31-40	33
41-50	2
51-60	2

7. Klinička slika

Perioralni dermatitis je ograničen na kožu. Promjene kod PD-a obično su lokalizirane perioralno, perinazalno i periorbitalno, rijetko na vratu, karakteristika bolesti je da uski rub kože oko usana obično nije zahvaćen.

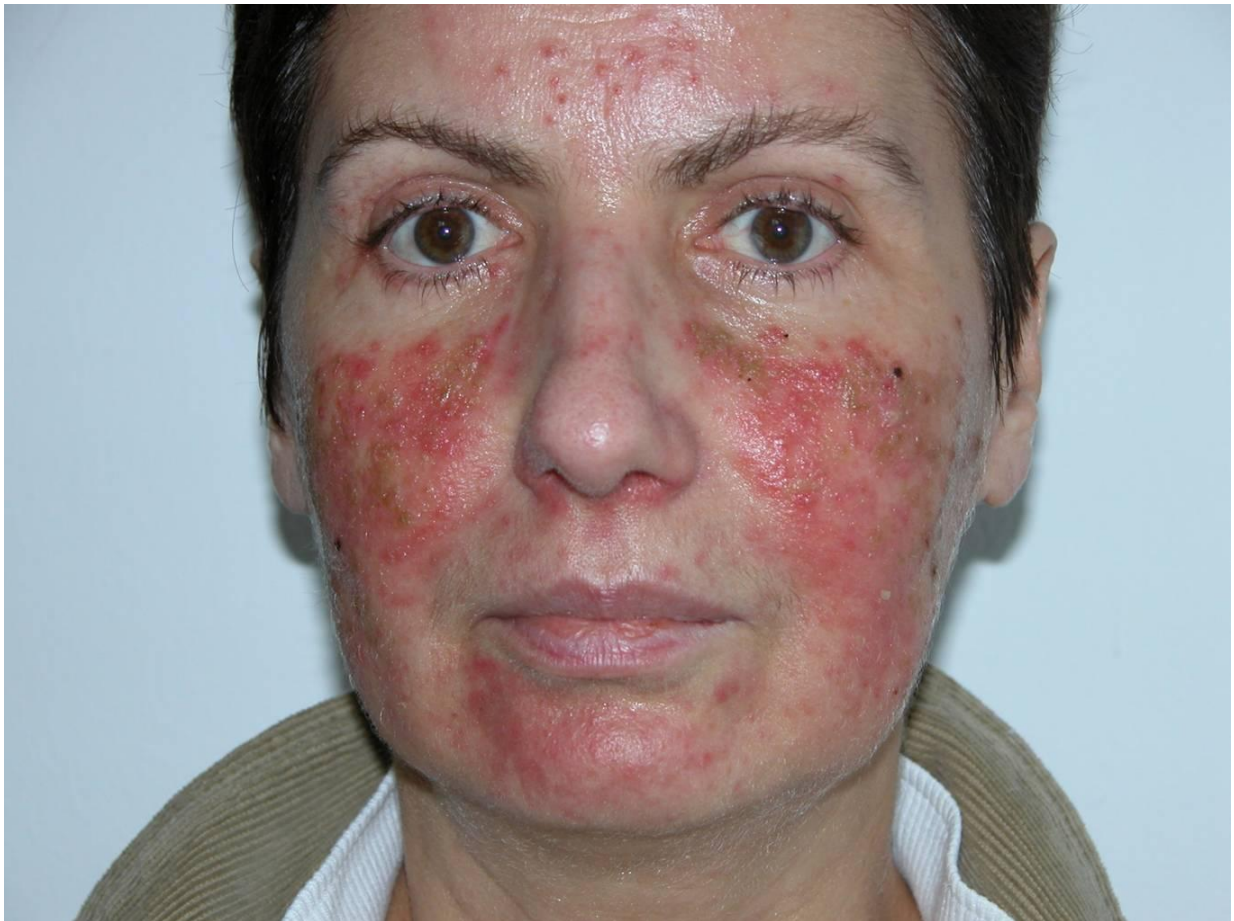Primjećeno je da se bolest javlja po tri tipa distribucije (Ljubojević et al. 2002):

- a) Perioralna (Slika 1.)- promjene dominiraju perioralno, uz karakterističan slobodni rub kože oko usnica, osobito ispod donje usnice. Promjene se često šire nazolabijalno, na obraze, te lateralno prema vjeđama.



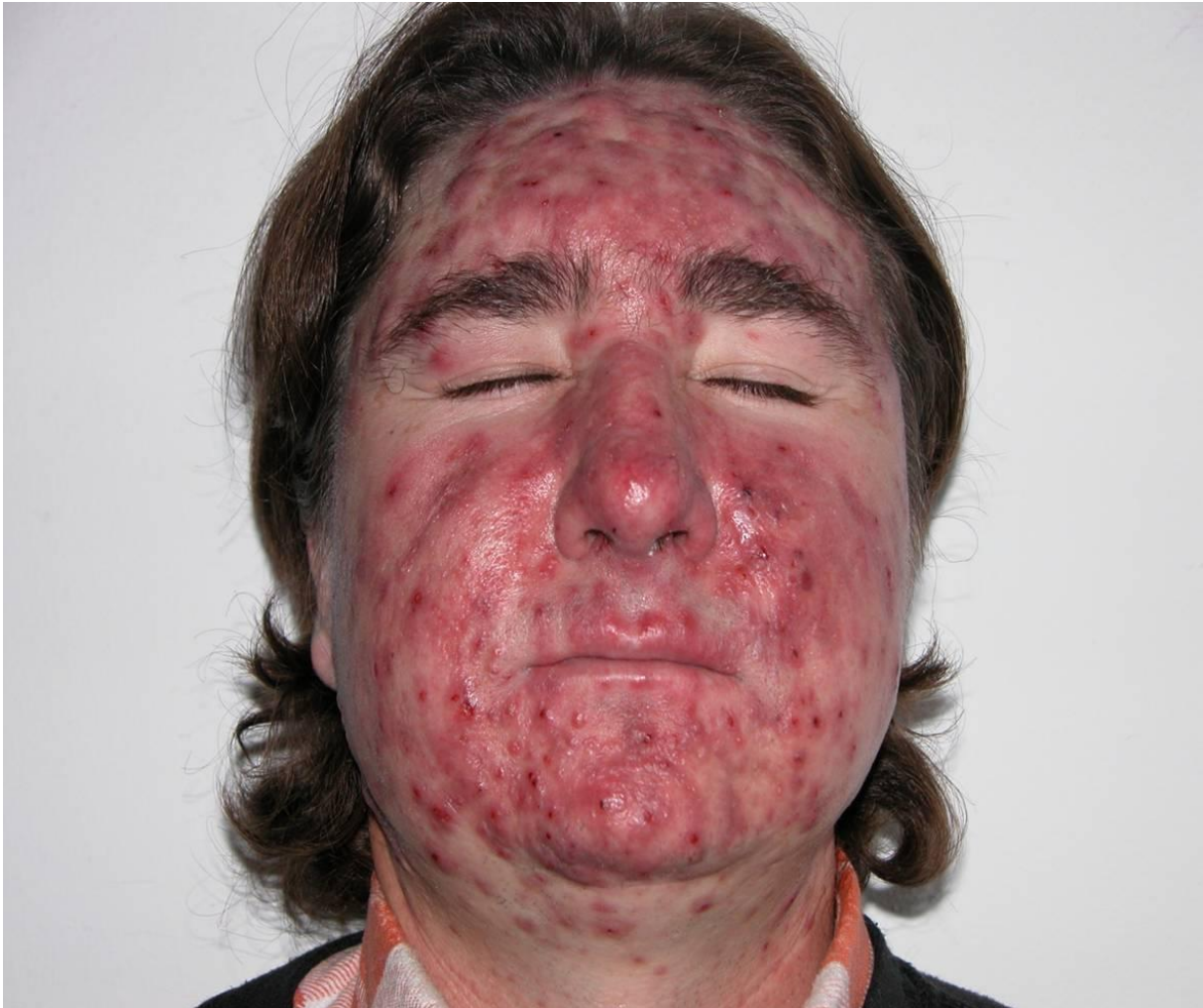Slika 1. Perioralna distribucija bolesti, uz dopuštenje: Prof.dr.sc. Basta-Juzbašić

b) Centrofacijalna (Slika 2.)- promjene zahvaćaju čelo, nos i obraze te naročito naliče rosaceji



Slika 2. Centrofacijalna disrtibucija bolesti, uz dopuštenje: Prof.dr.sc. Basta-Juzbašić

c) Difuzni (Slika 3.)- zahvaćeno je čitavo lice.



Slika 3. Difuzna distribucija bolesti, uz dopuštenje: Prof.dr.sc. Basta-Juzbašić

Kod djece se jednako često pojavljuju promjene oko nosa, očiju i ustiju (Manders & Lucky 1992). Subjektivni simptomi perioralnog dermatitisa (PD) sastoje se od osjećaja žarenja i napetosti, a svrbež je rijetkost (Webster 2003). Kožne promjene se javljaju kao pojedinačne ili grupirane crvenkaste papule, papulovezikule i papulopustule na eritematoznoj podlozi (Frumess & Lewis 1957), u kasnijim stadijima bolesti izraženi su ljuštenje, atrofija kože, teleangijetazije, a ponekad i blaža hipertrichoza. Papule i pustule imaju uglavnom perioralnu

distribuciju, ostale lokacije promjena su nazolabijalni put i bočni dijelovi donjih kapaka (Ljubojević et al. 2008), lezije su također opisane i na dorzalnim stranama ruku. U ekstremnoj varijanti bolesti, koja se naziva granulomatozni perioralni dermatitis, granulatozni infiltrati imaju žućkastu boju na diaskopiji i lezije konfluiraju u dobro definiran plak (Baratli & Megahed 2013). Perioralni dermatitis teži kroničnosti, pacijentima može biti smanjena kvaliteta života zbog neugodnih promjena na licu.

7. 1. Komplikacije

PD je ograničen na kožu i nije opasan po život. Uglavnom se PD izliječi bez ostavljanja posljedica. U manjem broju slučajeva mogu zaostati ožiljci koji narušavaju kvalitetu života pacijenta. Psihološke komplikacije se također mogu razviti zbog prirode i kroničnog tijeka bolesti.

8. Dijagnoza

Dijagnoza se postavlja klinički, ne očekuju se nikakve laboratorijske abnormalnosti. Dobra anamneza (podatak o korištenju topičkih steroida) i klinička slika su ključni. Više od 98% bolesnika doživi prolazno pogoršanje nakon prestanka korištenja topičkih kortikosteroida (Wilkinson et al. 1979). Utvrđeno je da pacijenti koji boluju od perioralnog dermatitisa imaju veći gubitak vode kroz kožu od normalnog, što ukazuje na poremećaj funkcije kože kao barijere (Richey & Hopson 2006).

8. 1. Histopatologija

Histopatološke značajke perioralnog dermatitisa su slične histološkim značajkama rosaceje (Steigleder & Stempel 1968). Biopsija bi se trebala uzimati s brade ili nazolabijalne brazde i trebala bi uključivati barem jednu papulu. Histopatološka slika varira o stadiju i ozbiljnosti bolesti, međutim te promjene nisu specifične i obično klinička slika i anamneza vode pravoj dijagnozi. Epidermis pokazuje ekcematoidne promjene koje se sastoje od akantoze, edema i parakeratoze, obično su periferna područja folikula dlake edematozna i infiltrirana upalnim stanicama. Limfocitna perifolikularna infiltracija se uočava u svim stadijima bolesti, ograničena granulomatozna upala i ponekad perifolikularni abcesi mogu biti prisutni kad su pustule i papule dominantni u kliničkoj slici.

9. Diferencijalna dijagnoza

PD je obično jednostavno klinički diagnosticirati (Manderes & Lucky 1992). Kao dio diferencijalne dijagnoze nekolicinu kožnih bolesti treba isključiti (Tablica 6) .

9. 1. Acne vulgaris

Upalno je oboljenje kože prouzročeno promjenama u pilosebacealnoj jedinici (strukturi koja se nalazi u koži i sastoji se od folikula dlake i njemu pridružene lojne žlijezde). Uobičajeno je da se akne naziva i bubuljice, odnosno prištići (Ashkenazi et al. 2003). Ovo stanje obično nastaje tijekom puberteta, a posebice je često u zapadnjačkoj populaciji, što se objašnjava većom genskom predisponiranosti. Akne uzrokuje pretjeran rad lojnih žlijezda unatoč uobičajenoj razini muškog hormona testosterona. Kod većine ljudi ova prenaplašena reakcija nestaje s vremenom pa oko dvadesete godine akne nestaje ili se u najmanjoj mjeri povlači, bilo djelomice bilo privremeno. Ipak ne postoji način pomoću kojega se može pouzdano predvidjeti koliko će dugo akne opstati. Tako se akne kod nekih osoba zadržava i više od desetak godina i opstaje u tridesetim i četrdesetim godinama života, a katkad je prisutna i kasnije. Akne zahvaća velik dio populacije u nekom od životnih razdoblja (Cordain et al. 2002). Najuobičajeniji oblik akne s kojim se srećemo poznat je pod imenom "Acne vulgaris", što u prijevodu znači "obična akne." Prekomjerno lučenje loja iz lojne žlijezde djeluje u sprezi sa začepljenjem kanala lojne žlijezde, kroz koji se loj kod zdrave kože normalno oslobađa. U nekim slučajevima može doći i do poremećaja procesa odumiranja stanica u površinskim podslojevima kože, što dovodi do prekomjernog ljuštenja kože, čiji mikrokomadići, pak, mogu dospjeti u kanal pore lojne žlijezde i tako fizički omesti normalno oslobađanje loja. Tada se lojne izlučevine nakupljaju u koži, u unutrašnjosti blokiranoga kanala, stvarajući

povoljne uvjete za razvoj bakterije *Propionibacterium acnes*, koja se i inače nalazi u koži, ali se pod ovim uvjetima nekontrolirano razmnožava (Kjeldstad 1984). Kao reakcija na ovu pojavu u koži se pokreću upalni procesi te dolazi do upale koja stvara vidljiv znak na površini kože (Papageorgiou et al. 2000).

Lice, grudi, leđa, ramena i nadlaktice obično su najpogođeniji dijelovi tijela. Tipične promjene koje se vide uglavnom su upaljena ispuščenja rumene boje ispunjena gnojem. Neupaljene lojne žlijezde, koje se pravilnije nazivaju epidermoidne ciste, pojavljuju se ili zajedno s akne ili samostalno, ali nisu uvijek prisutne. Nakon nestanka promjena mogu ostati mali ožiljci koji mogu biti i neuočljivi golim okom. Osim posljedica koje predstavljaju ožiljci, glavni problem koji tvori akne jest psihološke prirode, a odražava se u smanjenju samopouzdanja i depresiji. Akne se obično pojavljuje tijekom puberteta, kada su mladi ljudi i inače skloni nesigurnosti. Nije u potpunosti poznat uzročnik ili uzročnici akne. Poznato je da postoje i nasljedni čimbenici. Nekoliko je čimbenika uočeno u proučavanjima procesa vezanih za akne:

- hormonska aktivnost, poput menstrualnog ciklusa i puberteta
- stres, koji pokreće povećano lučenje hormona nadbubrežnih žlijezda
- hiperaktivnost lojnih žlijezda, koja je uzrokovana, između ostalog, i netom spomenutim dvama mehanizmima
- nagomilavanje izumrlih stanica površinskih slojeva kože
- bakterije u porama, zbog čijeg prekomjernog prisustva tijelo pokreće hiperergijsku reakciju
- iritacija kože bilo koje vrste (aktivira i potpomaže stvaranje upalnih procesa)
- upotreba anaboličkih steroida
- bilo koji preparati, lijekovi koji sadrže halogene elemente (jodidi, kloridi, bromidi), litij, barbiturate, ili androgene
- izlaganje visokim razinama klorovih spojeva, posebice klorovim dioksinima može prouzročiti snažnu i dugotrajnu pojavu akne poznatiju kao klorakne.

9. 2. Kontaktni alergijski dermatitis (ACD)

Alergijski kontaktni dermatitis (ACD) je oblik inflamacijskog reagiranja kože koji nastaje kao odgovor na kontakt sa alergenom, senzibilizacijom kasnog tipa preosjetljivosti. Antigen je kategorija koja inducira imuni odgovor i obično je haptent koji se veže za nosač (serumski protein, staničnu membranu keratinocita, itd.) i tako postaje kompletni antigen. Vežan za nosač antigen postaje imunogeničan (Nettis et al. 2001). Kroz oštećenu kožu prodire haptent-proteinski spoj, gdje ga prihvaćaju antigen prezentirajuće stanice i odnose u regionalne limfne žlijezde (Deo et al. 2010). Tu se iz Th0 limfocita izlučuje citokin IL2 koji stimulira klonsku ekspanziju specifičnih Th1 limfocita. Neki od ovih limfocita kao i specifični Th0 prelaze u stanice sjećanja (memory cells). Najvećim djelom specifični Th1 limfociti preko krvi odlaze u sve organe i tkiva gdje stimuliraju lokalne Th1 limfocite u smislu stvaranja nakupina (poola) tih stanica koje predstavljaju osnovu za senzibilizaciju (Romagnani 1997). Poslije ponovnog kontakta sa istim antigenom antigen prezentirajuće stanice predočuju istim memorijskim limfocitima u dermisu i tako ih aktiviraju. Aktivirani limfociti luče IL3 i IFN γ koji potiču keratinocite i endotelne stanice kapilara na lučenje citokina koji uzrokuju upalnu reakciju (IL1, IL6, IL8). Nakupljaju se i neutrofili, makrofagi, bazofili i eozonofili čineći upalni infiltrat (Abbas et al. 1997). Klinička slika ACD je polimorfna sa eritemom, edemom, papulama i vezikulama na mjestu javljanja, praćena svrbežom. Promjene na koži su neoštro ograničene od zdrave kože. Najčešća lokalizacija kontaktnog alergijskog dermatitisa karakteristična je na otkrivenim dijelovima tijela na šakama, podlakticama i licu, mada se promjene mogu pojaviti i na drugim mjestima po tijelu (Cronin 1985). Dijagnoza ACD postavlja se na osnovu anamneze, kliničke slike, tijeka bolesti, lokalizacije promjena i *in vivo* testova za dokazivanje kasne preosjetljivosti epikutanim–patch testom na standardne i specifične alergene (Machova et al. 2005). Liječenje ACD provodi se tako što se preporuča pacijentu da ne dolazi u kontakt

sa alergenima koji su na epikutanom testiranju pokazali pozitivnu reakciju. U akutnom i subakutnom stadiju može se ordinirati 3% borna kiselina (sol. Ac. Borici 3%) i kortikosteroidne kreme sa antialergijskim i antiinflamatornim djelovanjem. Kod kroničnih promjena savjetuje se upotreba kortikosteroidnih masti sa postepenim smanjivanjem doze uz upotrebu preparata za njegu, hidriranje i ishranu kože (Rolland 2008).

9. 3. Kontaktni nealergijski dermatitis (NCD)

Upala kože koja je posljedica oštećenja zaštitnog sloja kože i gornjih slojeva epidermisa nastalih nakon izlaganja koncentriranim kiselinama, lužinama, raznim fizikalnim i biološkim čimbenicima, pri čemu ne sudjeluju nikakvi imunosni mehanizmi (Lipozenčić et al. 2008). Nakon nekoliko sati od dodira s iritansom se razvije upalna reakcija, razlikujemo akutne i kronične promjene na koži. Klinička slika kod akutnog nealergijskog kontaktnog dermatitisa obuhvaća promjene na kožnim predjelima koji su bili u doticaju s škodljivom tvari i uvijek su oštro ograničene. Razlikuju se početni eritematozni stadij, vezikulozni stadij te erozivni stadij, karakteriziran jakom eskudacijom nakon koje dolazi do procesa obnove s pojavom kraste, te ponovnog stvaranja rožnatog tkiva (Lipozenčić et al. 2008). Klinička slika kroničnog NCD obuhvaća promjene na najizloženijim mjestima poglavito na šakama i prstima ruku koje su neoštro ograničene. Potrebno je ukloniti štetne utjecaje, dobro djeluje primjena kortikosteroidnih krema i masti kroz ograničeno razdoblje (Lipozenčić et al. 2008).

9. 4. Acne agminata (lupus miliaris disseminatus faciei LMDF)

Acne agminata (tj. lupus miliaris disseminatus faciei LMDF) je kronična upalna dermatoza obilježena crveno-žutim ili žuto-smeđim papulama na središtu lica, pogotovo na kopcima i oko njih. Etiologija i patogeneza su nepoznati, nekad se smatralo da je LMDF posljedica tuberkuloze zbog svoje histologije, a danas mnogi autori smatraju da je LMDF ekstermna varijanta granulomatozne rosaceae (Skowron et al. 2000). LMDF može ostaviti ožiljke po licu, bolest obično traje 1-3 godine i zatim spontano nestaje.

9. 5. Rosacea

Kronična dermatoza lica karakterizirana mediofacijalno smještenim crvenilom i teleangijetazijama, uz povremeno pojavljivanje papula i pustula. Etiologija nije razjašnjena vjerovatno je multifaktorna. Rosacea se pojavljuje između 40 i 50 godine nešto češće u žena ipak teži oblici, osobito rinofima, češći su u muškaraca. Razlikuje se nekoliko stadija bolesti, bolest započinje pojavom prolaznog crvenila na nosu i obrazima, rjeđe na čelu i bradi, s vremenom eritem postaje stalan (rosacea erythematososa), kasnije na glatkoj i sjajnoj koži prosijava mreža dilatiranih kapilara (rosacea erythematoteleangiectatica). Tu se proces može zaustaviti no češće se pridružuje edem, infiltracija i hiperplazija tkiva pojavljuju se upalni čvorići crvene boje (rosacea papulosa), na vršku papule može nastati pustula (rosacea pustulosa), s vremenom infiltracija kože i hipertrofija vezivnog tkiva, uz proliferaciju lojnica, mogu prouzročiti gomoljasto, kobasičasto bujanje, obično na nosu (rhinophyma) (Lipozenčić et al. 2008). Liječenje se provodi primjenom oksitetraciklina u trajanju od 3-4 mjeseca.

9. 6. Ostalo

Infestacija s *Demodex folliculorum* koji klinički slični PD treba isključiti , pogotovo kada protuupalna terapija ne uspije. Pacijenti koji su skloni akne ili rosaceji mogu iskusiti pogoršanje dok se provodi topička imunomodulacijskijska terapija (npr: s takrolimus masti)

Haber sindrom ili obiteljska rozacea-like dermatoza s intraepidermalnim epitelomima , keratotičkim plakovima i ožiljcima je rijetka genodermatoza koja počinje u djetinjstvu (Lipozenčić & Ljubojević 2014). Granulomatozni periorificalni dermatitis očituje se najčešće u predpubertetske djece kao žuto – smeđa papula koja je ograničena na perioralnu, perinasalnu i periokularnu regiju (Misago et al. 2005). To stanje je samoograničavajuće. Periokularni dermatitis je varijanta PD. Prestanak korištenja lokalnih steroida i postupno smanjenje uporabe proizvoda za njegu kože redovito dovodi do povlačenja promjena. PD se javlja i u bolesnika s miasteniom gravis i u pacijenata s pemfigusom poslije sistemske terapije kortikosteroidima (Goss et al. 2007).

Tablica 6. Diferencijalna dijagnoza perioralnog dermatitisa, Prema: Lipozenčić & Ljuboječić (2014), str 128.

Rosacea	<ul style="list-style-type: none"> - Centrofacijalna distribucija - Bez komedona - Rinofima je obično prisutna
Seboroični dermatitis	<ul style="list-style-type: none"> - Predominantno retroaurikularne promjene - Nazolabijalna regija, obrve i tjeme su zahvaćeni - Glavni simptom je ljuštenje
Acne Vulgaris	<ul style="list-style-type: none"> - Komedoni, papule, pustule, noduli, ciste - Zahvaća mlađu populaciju
Facial demodicosis	<ul style="list-style-type: none"> - Izolacija <i>Demodex follicuorum</i>
Lupus miliasis disseminatus faciei	<ul style="list-style-type: none"> - Spontana regresija - Često zaostaju ožiljci - Crvenkasto-smeđe papule
Polimorfne erupcije nakon izlaganja suncu	<ul style="list-style-type: none"> - Crvene papule, vezikule i plakovi - Svrbež
Kontaktni dermatitis (alergijski i nealergijski)	
Haber sindrom (famiarna rosacea- like dermatosa)	<ul style="list-style-type: none"> - Intraepidermalni epiteliomi, keratotični plakovi i ožiljci - Počinje u djetinstvu
Granulomatozni periorificalni dermatitis	<ul style="list-style-type: none"> - Žuto- smeđe papule perioralne, perinazalne i periokularne regije - Počinje u pubertetu
Cheilitis	<ul style="list-style-type: none"> - Dobro ograničena promjena - Često u djece
Ektropij	<ul style="list-style-type: none"> - Perzistentni dermatitis
Kontaktna urtikarija	<ul style="list-style-type: none"> - Perzistentni dermatitis
Facialni Afro-Karibski eruptivni sindrom	
Oralne i perioralne pigmentne lezije	
Primarni kožni b-stanični limfom	<ul style="list-style-type: none"> - Crvenkasti noduli, plakovi i tumori glave vrata, leđa itd

10. Liječenje

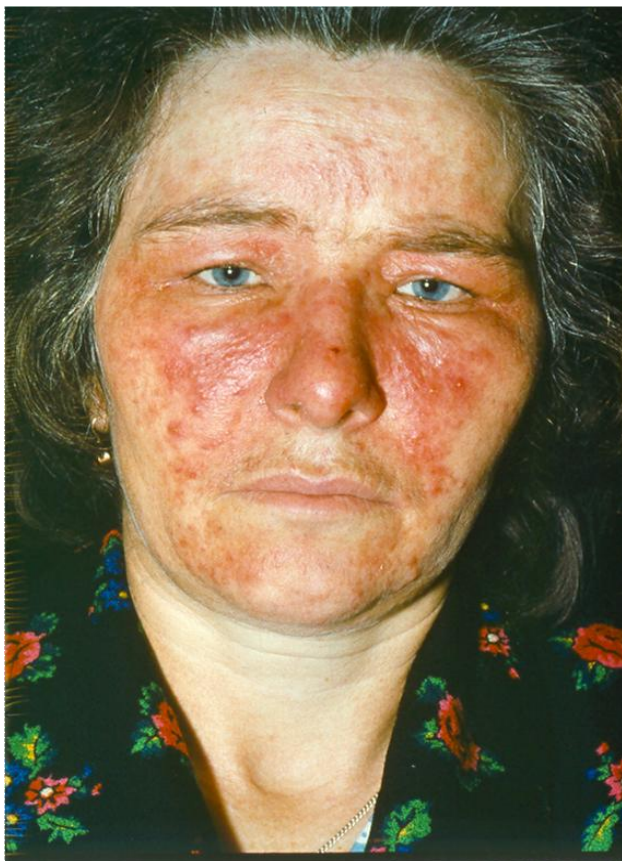Protuupalna sustavna i/ili topička terapija slična terapiji rosaceje . Fotodinamska terapija (FDT) pokazala se također djelotvornom (Smith 1990), iako velike studije jos nisu provedene. Liječenje se treba prilagoditi težini i trajanju bolesti. Edukacija o uzročnim faktorima bolesti i trajanju bolesti je ključna jer te će mjere pomoći pacijentu da se najbolje nosi s bolešću i smanjiti će broj recidiva. Fizička aktivnost nije zabranjena, iako vazodilatacija dermalnih krvnih žila može pogoršati subjektivne simptome (Miller & Shalita 1994).

U blažim slučajevima bolesti kao i kod većine djece i trudnica preporučena je individualizirana topička terapija (Wollenberg & Oppel 2006). Dolaze u obzir i topička protuupalna sredstva (npr. metronidazol i eritromicin) uklopljena u nemasnu bazu (losion, gel, krema). Pimekrolimus krema dovodi do značajnog poboljšanja kod bolesnika s perioralnim dermatitisom (Schwarz et al. 2008). Ispitivan je i utjecaj topičkih lijekova adapalena (Del Rosso 2006) i azelainske kiseline (Hafeez 2003; Katsambas & Nicolaidou 2000) koji ih rabe u liječenju akne. Masti se trebaju izbjegavati.

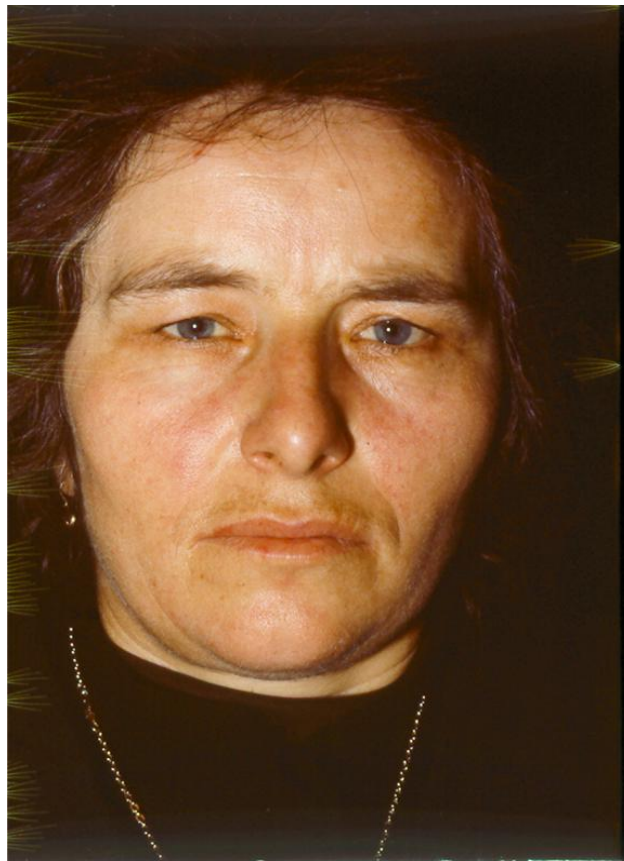U težim oblicima bolesti potrebna je sustavna terapija, lijek izbora je doksiciklin (ili tetraciklin). Kod granulomatozne forme bolesti i kod slučajeva koji ne odgovaraju na terapiju doksiciklinom može se koristiti i isotretionin oralno (Boeck et al. 1997). Eritromicin se može koristiti kod djece s težim oblikom bolesti. Nula-terapija temelji se na ideji o prestanku korištenja svih topikalnih preparata i kozmetike, ovaj oblik terapije prihvatljiv je samo kod vrlo suradljivih pacijenata i može bit koristan u slučajevima pretjerane upotrebe steroida ili kod intolerancije na kozmetiku (Hangge et al. 2006 ; Hall & Reichenberg 2010).

U svakom slučaju, početno pogoršanje simptoma se može pojaviti nakon uvođenja terapije, posebno ako je ukinuta upotreba topičkih steroida. Pacijenti bi trebali biti svjesni ove

komplikacije. Kad su topički steroidi korišteni dugo vremena (steroidna ovisnost) neki autori daju 0.5-1% hidrokortizonsku kremu u svrhu odvikavanja (Hangge et al. 2006). Kod nas se kortikosteroidi nikad ne primjenjuju.



Slika 4. Pacijentica prije terapije,
uz dopuštenje: Prof.dr.sc. Basta-Juzbašić



Slika 5. Pacijentica nakon terapije,
uz dopuštenje: Prof.dr.sc. Basta-Juzbašić

10. 1. Antibiotici

Ovi lijekovi imaju antibakterijski i/ili protuupalni učinak koji su odgovorni za njihovu učinkovitost u liječenju perioralnog dermatitisa.

Doksiciklin (DOC)- DOC se ne koristi u trudnoći. Inhibira sintezu proteina i time rast bakterija vezanjem za 30S eventualno za 50S podjedinicu ribosoma osjetljivih bakterija (Ellis & Stawiski 1982).

Minociklin- Koristi se za liječenje infekcija uzrokovanih osjetljivim gram-negativnim i gram-pozitivnim bakterijama te infekcija uzrokovanih klamidijom, rikecijom i mikoplazmom (Bratton et al. 2002).

Metronidazol- Antibiotik koji sadrži imidazolski prsten u svojoj strukturi koristi se protiv raznih anaerobnih bakterija i protozoa. U koncentraciji od 0.75%-2% koristi se za topičko liječenje PD, dostupan je u obliku gela, kreme i losiona. Metronidazol oralno se također koristi u liječenju PD (Aronson et al. 1987).

Eritromicin- Topikalno eritromicin u koncentraciji od 2%-4% kao gel ili krema je alternativa metronidazolu (Ellis & Stawiski 1982). Inhibira rast bakterija blokirajući odvajanje t-RNA od ribosoma i time blokira sintezu proteina.

10. 2. Retinoidi

Ovi lijekovi smanjuju veličinu lojnih žlijezda, smanjuju izlučivanje sebuma i sprječavaju keratinizaciju.

Isotretinoin- Oralno se primjenjuje u liječenju teških oblika akne, smanjuje veličinu lojnih žlijezda i produkciju sebuma. Indiciran je za dugotrajne i na terapiju otporne oblike

perioralnog dermatitisa (Boeck et al. 1997). Zbog brojnih nepoželjnih učinaka lijeka trebao bi ga prepisivati liječnik koji je dobro upoznat s njegovim djelovanjem.

10. 3. Imunomodulatori

Pimekrolimus- Prva nesteroidna krema odobrena u SAD za blagi do umjeren težak atopijski dermatitis (Jansen 2002). Dobiven iz askomicina prirodne tvari koju proizvodi gljivica *streptomyces hygroscopicus*. Selektivno inhibira proizvodnju i oslobađanje upalnih citokina iz aktiviranih T-stanica vezivanjem na citosolni receptor imunofilin makrofilin-12 (Jansen 2002). Kožna atrofija nije uočena u kliničkim ispitivanjima (Schwarz et al. 2008), potencijalna prednost u odnosu na topičke kortikosteroide. Indiciran jedino ako zakaže liječenje ostalim lijekovima.

Tablica 7. Terapijske opcije liječenja PD, Prema: Hafeez (2003), str 516.

Lokalna terapija	Sustavna terapija
<ul style="list-style-type: none"> - Otopina eritromicina (1.5-2%) - Metronidazol gel (0.75%) ili krema (1% ili 2%) - Isotretionin (granulomatozni PD) - Sulfacetamid ili eritromicin s 1% hidrokortizonom - Tetraciklin - Klindamicin 	<ul style="list-style-type: none"> - Tetraciklin - Doksiciklin - Minociklin - Eritromicin (djeca, trudnice, osjetljivi na tetraciklin) - Kotrimoksazol

11. Edukacija pacijenta

Edukacija o mogućim uzročnim čimbenicima i vremenskom tijeku bolesti je ključna. Ove mjere će pomoći pacijentu da se bolje nosi s bolesti te će smanjiti pojavu recidiva. Pacijenti moraju biti svjesni da se mogu pojaviti početna pogoršanja nakon početka terapije posebno ako su koristili topičke steroide duže vrijeme. Upotreba svih topičkih preparata (osim onih prepisanih od liječnika) uključujući i kozmetiku treba izbjegavati.

12. Zaključak

Korištenje topičkih steroida ograničeno vrijeme (do 3 tjedna na trupu i ekstremitetima i ne više od 10 dana na licu) može biti korisno. Zbog prevencije nuspojava topičkih steroida na licu liječnici moraju ograničiti vrijeme korištenja a farmaceuti ne bi trebali izdavati topičke steroide bez odobrenja. Potentni topički steroidi se ne bi trebali koristiti ispod zavoja, na fleksijskim regijama, licu i u djece. Promjene kože na licu kao što su akne, rosacea, seboroični dermatitis ne bi se trebali tretirati s steroidima zbog mogućnosti pojave steroidnog dermatitisa (PD).

13. Zahvala

Zahvaljujem se svim svojim profesorima i asistentima
koji su me vodili i usmjeravali tijekom studija,
svojoj mentorici
koja mi je strpljivo pomagala oko pisanja ovog rada,
te svojoj obitelji i prijateljima
koji su me podržavali i vjerovali u mene.

14. Literatura

1. Abbas KA, Lichtman HA, Pober SJ. T lymphocyte antigen and activation. In: Abbas KA, Andrew H. Lichtman, Jordon S, Pober SJ, eds. Cellular and Molecular Immunology. Philadelphia: Saunders, 1997:1368–9.
2. Aronson IK, Rumsfield JA, West DP, Alexander J, Fischer JH, Paloucek FP. Evaluation of topical metronidazole gel in acne rosacea. *Drug Intell Clin Pharm* 1987;21(4):346-51.
3. Ashkenazi H, Malik Z, Harth Y, Nitzan Y "Eradication of Propionibacterium acnes by its endogenic porphyrins after illumination with high intensity blue light", *FEMS Immunol Med Microbiol*, 2003, 35(1):17-24.
4. Baratli J, Megahed M. [Lupoid perioral dermatitis as a special form of perioral dermatitis : Review of pathogenesis and new therapeutic options.]. *Hautarzt*. Nov 9 2013
5. Boeck K, Abeck D, Werfel S, Ring J. Perioral dermatitis in children--clinical presentation, pathogenesis-related factors and response to topical metronidazole. *Dermatology*. 1997;195(3):235-8.
6. Bratton TA, Jackson DC, Nkungula-Howlett. Management of complex multi-space odontogenic infections. *J Tenn Dent Assoc* 2002; 82: 39-47

7. Chen AY, Zirwas MJ. Steroid-induced rosacealike dermatitis: case report and review of the literature. *Cutis*. Apr 2009;83(4):198-204.
8. Chuh A, Wong W, Zawar V. The skin and the mind. *Aust Fam Physician*. 2006;35:723–725.
9. Cordain L, Lindeberg S, Hurtado M, Hill K, Eaton SB, Brand-Miller J Acne vulgaris: a disease of western civilization. *Arch Dermatol* 2002;138:1584 –90.
10. Cronin E. Clinical patterns of hand eczema in a women. *Contact Dermatitis* 1985; 130–53.
11. Del Rosso JQ. The use of topical azelaic acid for common skin disorders other than inflammatory rosacea. *Cutis*. Feb 2006;77(2 Suppl):22-4.
12. Deo SS, Mistry KJ, Kakade AM, Niphadkar PV. Role played by Th2 type cytokines in IgE mediated allergy and asthma. *Lung India* 2010;27:66-71.
13. Ellis CN, Stawiski MA. The treatment of perioral dermatitis, acne rosacea, and seborrheic dermatitis. *Med Clin North Am*. 1982 Jul;66(4):819–830.
14. Frumess GM, Lewis HM. Light-sensitive seborrheid. *AMA Arch Dermatol*. 1957;75:245-248.

15. Goss JM, Nord KM, Olarte MR, Grossman ME. Perioral dermatitis in a patient with myasthenia gravis following systemic corticosteroid treatment. *Br J Dermatol.* 2007;156:582.
16. Haekzema R, Aulsebach HJ, Bos JD. Demodicosis or rosacea: What did we treat? *Br J Dermatol* 1995; 113: 294-299.
17. Hafeez ZH. Perioral dermatitis: an update. *Int J Dermatol.* Jul 2003;42(7):514-7.
18. Hall CS, Reichenberg J. Evidence based review of perioral dermatitis therapy. *G Ital Dermatol Venereol.* Aug 2010;145(4):433-44.
19. Hameed AF. Steroid dermatitis resembling rosacea: a clinical evaluation of 75 patients. *ISRN Dermatol.* 2013;23:491-376
20. Hengge UR, Ruzicka T, Schwartz RA, Cork MJ. Adverse effects of topical glucocorticosteroids. *J Am Acad Dermatol.* Jan 2006;54(1):1-15; quiz 16-8.
21. Ive FA, Marks R. Tinea incognito. *Br J Dermatol* 1968; 3: 149-151.
22. Jansen T. Perioral dermatitis successfully treated with topical adapalene. *J Eur Acad Dermatol Venereol.* Mar 2002;16(2):175-7.
23. Katsambas AD, Nicolaidou E. Acne, perioral dermatitis, flushing, and rosacea: unapproved treatments or indications. *Clin Dermatol.* Mar-Apr 2000;18(2):171-6.

24. Kihiczak GG, Cruz MA, Schwartz RA. Periorificial dermatitis in children: an update and description of a child with striking features. *Int J Dermatol.* Mar 2009;48(3):304-6.
25. Kjeldstad B "Photoinactivation of *Propionibacterium acnes* by near-ultraviolet light", *Z Naturforsch [C]*, 1984, 39(3-4):300-2.
26. Leyden JJ, Thew M, Kligman AM. Steroid rosacea. *Arch Dermatol.* 1974;110:619-622.
27. Lipozenčić i suradnici (2008) Bolesti lojnica i folikula dlaka. U: Aleksandra Basta-Juzbašić (Ur.) *Dermatovenerologija*. Zagreb: Medicinska naklada, str. 400-413.
28. Lipozenčić i suradnici (2008) Kontaktni nealergijski dermatitis. U: Jasna Lipozenčić (Ur.) *Dermatovenerologija*. Zagreb: Medicinska naklada, str. 170-173.
29. Lipozenčić J, Ljubojević S. Perioral dermatitis. *Clinics in Dermatology* 2014;32:125-130.
30. Ljubojević S, Basta-Juzbašić A, Lipozenčić J. Steroid dermatitis resembling rosacea-etiopathogenesis and treatment. *J Eur Acad Dermatol Venereol.* 2002;16:121-126.
31. Ljubojević S, Lipozenčić J, Turčić P. Perioral dermatitis. *Acta Dermatovenerol Croat.* 2008;16:96-100.

32. Machova A, Dastychova E, Kostalova D. Common contact sensitizers in the Czech Republic. Patch test results in 12,058 patients with suspected contact dermatitis. *Contact Dermatitis* 2005; 53:162–6.
33. Manders SM, Lucky AW. Perioral dermatitis in childhood. *J Am Acad Dermatol* 1992;27: 688–692.
34. Mihan R, Ayres S Jr. Perioral dermatitis. *Arch Dermatol.* 1964;89:803-805.
35. Miller SR, Shalita AR. Topical metronidazole gel (0.75%) for the treatment of perioral dermatitis in children. *J Am Acad Dermatol.* Nov 1994;31(5 Pt 2):847.
36. Misago N, Nakafusa J, Narisawa Y. Childhood granulomatous periorificial dermatitis: lupus miliaris disseminatus faciei in children? *J Eur Acad Dermatol Venereol.* 2005;19:470-473.
37. Nettis E, Colanardi MC, Ferrannini A, Tursi A. Sensitization to rubber additives. *Allergy* 2001; 56:2–12.
38. Papageorgiou P, Katsambas A, Chu A "Phototherapy with blue (415 nm) and red (660 nm) light in the treatment of acne vulgaris." *Br J Dermatol*, 2000, 142(5):973-8.
39. Plewig G, Kligman AM. *Acne and rosacea.* Springer-Verlag, Berlin, 1993: 479-481.

40. Raihu T, Kariniemi AL. Demodex mite in acne rosacea. *J Cutan Pathol* 1998; 25: 550-552.
41. Richey DF, Hopson B. Photodynamic therapy for perioral dermatitis. *J Drugs Dermatol*. Feb 2006;5(2 Suppl):12-6.
42. Rolland JM, Hehir RE. Latex allergy: a model for therapy. *Clin Exp Allergy* 2008; 38: 898–912.
43. Romagnani S. The Th1/Th2 paradigm. *Immunology Today* 1997;18:263–6.
44. Schwarz T, Kreiselmaier I, Bieber T, et al. A randomized, double-blind, vehicle-controlled study of 1% pimecrolimus cream in adult patients with perioral dermatitis. *J Am Acad Dermatol*. Jul 2008;59(1):34-40.
45. Skowron F, Causeret AS, Pabion C, Viallard AM, Balme B, Thomas L. F.I.GU.R.E.: facial idiopathic granulomas with regressive evolution. is 'lupus miliaris disseminatus faciei' still an acceptable diagnosis in the third millennium?. *Dermatology*. 2000;201(4):287-9.
46. Smith KW. Perioral dermatitis with histopathologic features of granulomatous rosacea: successful treatment with isotretinoin. *Cutis*. Nov 1990;46(5):413-5.
47. Sneddon I. Iatrogenic dermatitis [letter]. *Br Med J*.1969;4:49.

48. Steigleder, G. K., Strampel, A. Rosaceaartige dermatitis des Gesichts (perioral dermatitis). *Hautarzt*. 1986;19:492.
49. Sulzberger MB, Witten VH, and Yaffe SN. "Cortisone acetate administered orally in dermatologic therapy," *Archives of Dermatology and Syphilology*. 1951;64: 573–579.
50. Webster GF. Rosacea and Related Disorders. In: Bologna JL, Jorizzo JL, Rappini RP, eds. *Dermatology*. Edinburg: Mosby; 2003. pp. 545-52.
51. Wilkinson DS, Kirton V, Wilkinson JD. Perioral dermatitis: a 12-year review. *Br J Dermatol*. 1979;101:245-257.
52. Wollenberg A, Opiel T. Scoring of skin lesions with the perioral dermatitis severity index (PODSI). *Acta Derm Venereol*. 2006;86(3):251-2.
53. Zmegac ZJ, Zmegac Z. So-called perioral dermatitis [in Croatian]. *Lijec Vjesn*. 1976;98:629-638.

15. Životopis

Zovem se Mario Živković . Rođen sam 17. veljače 1990. godine u Šibeniku. Trenutačno sam student šeste godine Medicinskog fakulteta u Zagrebu. Od 1996. do 2004. godine sam

pohađao OŠ Jurja Šižgorića u Šibeniku. Od 2004. do 2008. godine sam pohađao Medicinsku i kemijsku školu, smjer farmaceutski tehničar u Šibeniku, a od 2008. do 2014. godine studiram na Medicinskom fakultetu u Zagrebu. Do sada sam imao radnog iskustva izvan struke u TLM Šibenik gdje radim ljeti. Od jezika se aktivno koristim engleskim jezikom i u govoru i u pismu, dok se talijanskim i španjolskim jezikom pasivno koristim u pismu. Od tehničkih vještina, dobro se snalazim u radu na računalu. Od ostalih aktivnosti spomenuo bih sudjelovanje na 7. HRVATSKOM KONGRESU FARMAKOLOGIJE S MEĐUNARODNIM SUDJELOVANJEM koji se održao 2013. godine. U slobodno vrijeme se bavim stripom.