

# Dugoročni rezultati transtemporalne kirurgije intrakanalikularnoga vestibularnog švanoma

---

**Gjurić, Mislav; Malić, Mislav**

*Source / Izvornik:* **Liječnički vjesnik, 2021, 143, 267 - 272**

**Journal article, Published version**

**Rad u časopisu, Objavljena verzija rada (izdavačev PDF)**

<https://doi.org/10.26800/LV-143-7-8-6>

*Permanent link / Trajna poveznica:* <https://um.nsk.hr/um:nbn:hr:105:498827>

*Rights / Prava:* [Attribution-NonCommercial-NoDerivatives 4.0 International/Imenovanje-Nekomercijalno-Bez prerada 4.0 međunarodna](#)

*Download date / Datum preuzimanja:* **2025-02-15**



*Repository / Repozitorij:*

[Dr Med - University of Zagreb School of Medicine Digital Repository](#)





# Dugoročni rezultati transtemporalne kirurgije intrakanalikularnoga vestibularnog švanoma

## Long term results after extended middle fossa surgery for intracanalicular vestibular schwannoma

Mislav Gjuric<sup>1</sup> , Mislav Malić<sup>✉</sup>

<sup>1</sup> Klinika za bolesti uha, nosa i grla i kirurgiju glave i vrata, Medicinski fakultet Sveučilišta u Zagrebu, Klinički bolnički centar Zagreb

### Deskriptori

VESTIBULARNI ŠVANOM – kirurgija;  
KRANIOTOMIJA – metode;  
UNUTARNJE UHO – kirurgija;  
OTOLOŠKI KIRURŠKI ZAHVATI – metode;  
LIČNI ŽIVAC; SLUH; ISHOD LIJEČENJA

### Descriptors

NEUROMA, ACOUSTIC – surgery;  
CRANIOTOMY – methods;  
EAR, INNER – surgery;  
OTOLOGIC SURGICAL PROCEDURES – methods;  
FACIAL NERVE; HEARING; TREATMENT OUTCOME

**SAŽETAK.** *Cilj istraživanja:* Odrediti naše rezultate kod bolesnika operiranih transtemporalnim pristupom zbog intrakanalikularnog vestibularnog švanoma (VŠ). *Materijali i metode:* Retrospektivna analiza 152 bolesnika s intrakanalikularnim VŠ-om operiranih transtemporalnim putem i minimalnim trajanjem praćenja od 12 mjeseci nakon operacije. *Rezultati:* Kod svih 152 bolesnika, osim jednog, tumor je odstranjen u potpunosti. Niti jedan bolesnik nije više patio od napada vrtoglavice. Uspoređujući sluh prije i poslije operacije, preoperativno je 146 bolesnika imalo funkcionalan sluh (klasa A+B), dok je postoperativno takvih bolesnika bilo 84. U 58% bolesnika sluh je ostao funkcionalno sačuvan nakon operacije. Ukupno je 96% bolesnika godinu dana nakon operacije imalo normalnu ili gotovo normalnu funkciju živca (HB-I-II). *Zaključci:* Savjetovanje bolesnika s intrakanalikularnim VŠ-om treba se obavljati u specijaliziranom otoneurološkom centru koji raspolaže iskustvom i mogućnošću interdisciplinarnog liječenja. Rezultati sadašnje serije od 152 pacijenta s očuvanjem funkcionalnog sluha u 58% i funkcije facijalisa u 96% slučajeva potvrđuju vrhunsku kvalitetu u usporedbi s vodećim centrima u svijetu.

**SUMMARY.** *Aim of the study:* To show the clinical outcome in patients with sporadic intracanalicular vestibular schwannoma (VS) removed by the extended middle cranial fossa approach (EMCF). *Materials and methods:* One hundred and fifty-two patients with intracanalicular VS were identified in a database, with a minimal follow-up of 12 months. *Results:* Complete VS removal was achieved in 151 of 152 patients. None of the patients who had been suffering from vertigo preoperatively had experienced vertigo attacks following the surgery. We were able to save functional hearing in 58% of the patients who had preoperative class A or B hearing (N=146) according to the AAO-HNS classification. Postoperative normal or near-normal facial nerve outcome was achieved in 96% of the patients. *Conclusion:* Patients with an intracanalicular VS should be referred to the specialized otoneurologic center where all treatment options should be offered and explained to the patient. Our results of the 152 patients show that with surgery, functional hearing and normal or near-normal facial nerve function can be achieved in 58% and 96% of cases, respectively, which is comparable to the leading international centres.

Vestibularni švanom (VŠ) najčešći je tumor u pontocerebelarnom kutu (80%) i čini 6% intrakranijalnih tumora, a njegova godišnja incidencija iznosi 10–20/1.000.000. U posljednjih dvadesetak godina došlo je do značajnog povećanja incidencije VŠ-a ponajviše zbog napretka u radiološkoj dijagnostici. Posljedica je sve veći broj dijagnosticiranih intrakanalikularnih tumora, odnosno malih tumora ograničenih isključivo na sluhovod i bez širenja u pontocerebelarni kut (PCK).<sup>1</sup> Takvi tumori ne ugrožavaju život bolesnika, ali pritišću ili razaraju kranijalne živce u sluhovodu, čime dovode do naglušnosti, gubitka sluha, šuma u uhu, smetnji ravnoteže, vrtoglavice i rijetko pareze ličnog živca.

Postoje tri standardna kirurška pristupa na sluhovod i PCK: translabyrintharni (TL), retrosigmoidni (RS) i transtemporalni pristup. Transtemporalni pristup prvi je opisao House 1961. godine.<sup>2</sup> Dok je House u svom pristupu prikazivao živce unutrašnjega slušnog hodni-

ka bruseći samo krov sluhovoda, Wigand i sur. su 1981. opisali prošireni transtemporalni pristup (EMCF, engl. *The extended middle cranial fossa approach*) koji je i danas standard u resekciji VŠ-a.<sup>3</sup> EMCF-pristup indiciran je kod intrakanalikularnih tumora s eventualnom manjom ekstenzijom u PCK (Koo 1 ili 2) u bolesnika s očuvanim sluhom.<sup>4</sup> Iako se ovim pristupom idealno prikazuju strukture unutarnjega slušnog hodnika, u početku je bio dosta osporavan među otolozima i neurootolozima. Strah od komplikacija zbog retrakcije temporalnog režnja mozga, strah od nemogućnosti kontrole krvarenja u slučaju jačeg krvarenja u

### ✉ Adresa za dopisivanje:

Mislav Malić, dr. med., <https://orcid.org/0000-0002-1761-6245>  
Klinika za bolesti uha, nosa i grla i kirurgiju glave i vrata,  
Medicinski fakultet Sveučilišta u Zagrebu, Klinički bolnički centar Zagreb,  
Kišpatičeva 12, 10000 Zagreb, e-pošta: [mislav.malic@gmail.com](mailto:mislav.malic@gmail.com)

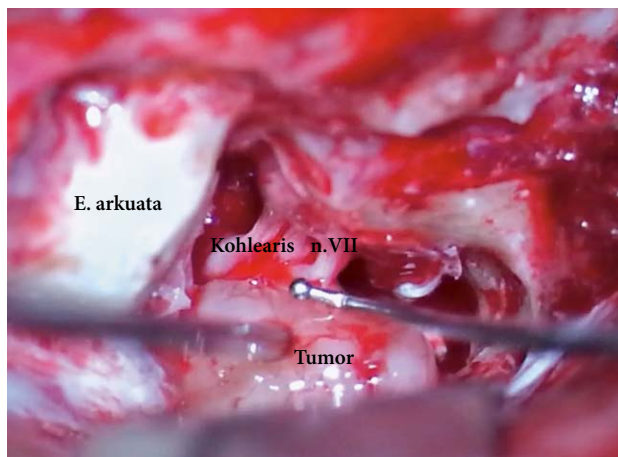
Primljeno 28. siječnja 2021., prihvaćeno 8. lipnja 2021.

PCK i zahtjevna orijentacija s obzirom na to da se pristupa na temporalnu kost s njene gornje strane, gdje postoji tek nekoliko kirurških orijentira, bili su razlozi težeg prihvaćanja EMCF-pristupa. Prva kirurška iskustva rezultirala su mišljenjem da je očuvanje facijalnog živca ovim pristupom lošije u usporedbi s TL-pristupom, što je bio produkt rijetkog odlučivanja na ovaj pristup i posljedično spore kirurške krivulje učenja (engl. *learning curve*). Međutim, kako se u vrhunskim tercijarnim centrima skupljalo više iskustva i operiralo sve više bolesnika, tako su rezultati većih serija bolesnika mijenjali do tada kontroverzna mišljenja. Rezultati tih istraživanja pokazali su da ovim pristupom možemo sačuvati funkciju facijalnog živca u više od 95% slučajeva i pritom sačuvati sluh u oko dvije trećine bolesnika.<sup>5–11</sup> Prvi autor ovog rada sa suradnicima iz Erlangena objavio je najveću seriju od 735 bolesnika operiranih zbog VŠ-a EMCF-pristupom.<sup>5</sup> Sadašnje istraživanje predstavlja nastavak te serije, fokusirano na iskustva i rezultate kod bolesnika s isključivo intrakanalikularnim VŠ-om.

### Materijali i metode

Ova studija predstavlja retrospektivnu analizu baze podataka bolesnika s dijagnozom VŠ-a koje je operirao prvi autor članka u razdoblju od 1995. do 2020. godine. Od ukupnog broja od 434 operirana bolesnika, u studiju su uključena 152 bolesnika s intrakanalikularnim VŠ-om (Koos tip 1) i minimalnim trajanjem praćenja od 12 mjeseci nakon operacije (12–120 mj., prosječno 75 mjeseci). Dijagnoza i veličina tumora određeni su pomoću predoperativne magnetne rezonancije (MR), sekvenci T1 s kontrastom ili sekvenci CISS. Svih 152 bolesnika operirano je transtemporalnim pristupom (*the extended middle cranial fossa approach*).<sup>5</sup>

Kirurški zahvat počinje incizijom kože i potkožja u obliku obrnutog upitnika od razine tragusa do 4–5 cm iznad korijena heliksa. Nakon odizanja presatka temporalne fascije veličine 5 x 5 cm i incizije mišića učini se osteoplastična kraniotomija veličine 4 x 5 cm centrirana tik iznad korijena zigomatičnog luka. Ekstraduralna preparacija nastavlja se mobilizacijom dure temporalnog lobusa od straga prema naprijed, do razine foramena ovale. Rutinski reseciramo srednju meningealnu arteriju i ispuštamo likvor iz srednje lubanjske jame, čime se olakšava mobilizacija dure i smanjuje pritisak na temporalni režanj mozga. Fischov retraktor postavlja se na petrozni greben u projekciji očekivanog sluhovoda, a to je pravac koji presijeca popola kut koji tvore arkuatna eminencija i veliki superficijalni petrozni živac. Brušenjem kosti oko eminencije arkuate identificiramo tzv. *blue-lining* gornjega polukružnog kanalića koji nam je stražnji limit disekcije. Prednji limit disekcije čini pužnica i unutarnja karotidna arte-



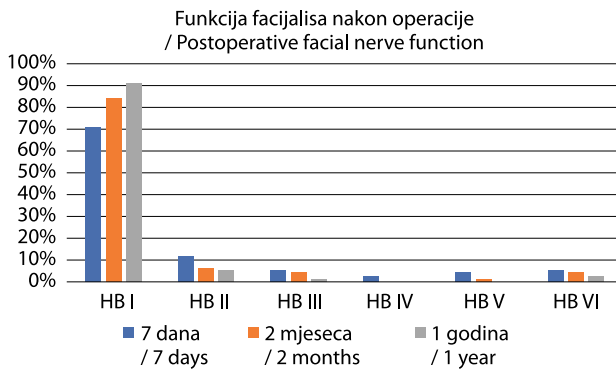
SLIKA 1. POGLED NA UNUTRAŠNJI SLUŠNI HODNIK NAKON IDENTIFIKACIJE ŽIVACA I ZAPOČETOG ODSTRANJENJA TUMORA  
FIGURE 1. VIEW OF THE INTERNAL AUDITORY CANAL COMPONENTS AT THE BEGINNING OF THE TUMOR REMOVAL

rija. Sluhovod se prikaže u opsegu od 270 stupnjeva brušenjem petrozne kosti dijamantnim svrdlom od medijalno prema lateralno, do razine *Bills bara*. Dura sluhovoda se incidira cijelom duljinom u medijalnoj liniji u odnosu na sluhovod te otvori poput knjige. Facijalni živac se identificira u fundusu sluhovoda, a za disekciju i odstranjenje tumora koristimo mikrokirurške instrumente, laser ili ultrazvučni aspirator (slika 1). Zahvat završava repozicijom dure sluhovoda, ojačanjem srednje lubanjske baze temporalnom fascijom, mišićem i hemostatskim materijalom. Nakon vraćanja osteoplastičnog operkuluma rana se šiva u slojevima.

88 bolesnika (57,8%) su muškarci i 64 žene (42,2%). Prosječna dob bolesnika u trenutku operacije bila je 49 godina (21–72 g.). Zastupljenost strana je jednaka, 76 bolesnika s lijevostranim tumorom i 76 bolesnika s desnostranim.

U trenutku postavljanja dijagnoze tumora postupni gubitak sluha primijetila su 64 bolesnika (42%), iznenađni gubitak sluha dogodio se u 44 bolesnika (29%), a ostalih 28% bolesnika imalo je subjektivno uredan sluh. Preoperativna evaluacija se sastoji od tonalne audiometrije koja je snimljena kod svih bolesnika i evociranih slušnih potencijala (BERA) snimljenih u 88% bolesnika. Razinu gubitka sluha klasicificirali smo po klasifikaciji *American Academy of Otolaryngology – Head and Neck Surgery* (AAO-HNS).<sup>12</sup> Po toj klasifikaciji sluh se dijeli u 4 klase, pri čemu klasu A čine bolesnici s pragom sluha boljim od 30 dB, klasu B 30 do 50 dB, klasu C 50 do 70 dB i klasu D bolesnici s pragom sluha ispod 70 dB. Funkcionalnim sluhom smatra se sluh u klasi A i B.

40 bolesnika (26%) imalo je napade vrtoglavica prije operacije, 60 bolesnika nije nikada osjetilo smetnje ravnoteže (39%), a preostalih 52 bolesnika osjećalo je



SLIKA 2. FUNKCIJA FACIJALNOG ŽIVCA 7 DANA, 2 MJESECA I 1 GODINU NAKON OPERACIJE PO HOUSE-BRACKMANNOVOJ KLASIFIKACIJI<sup>13</sup>

FIGURE 2. POSTOPERATIVE FACIAL NERVE FUNCTION-CLASSIFIED ACCORDING TO THE HOUSE-BRACKMANN CLASSIFICATION<sup>13</sup>

povremenu nesigurnost i nestabilnost u hodu. Svi su bolesnici imali urednu funkciju facijalnog živca prije operacije. Za procjenu funkcije facijalnog živca korištena je House-Brackmannova klasifikacija.<sup>13</sup>

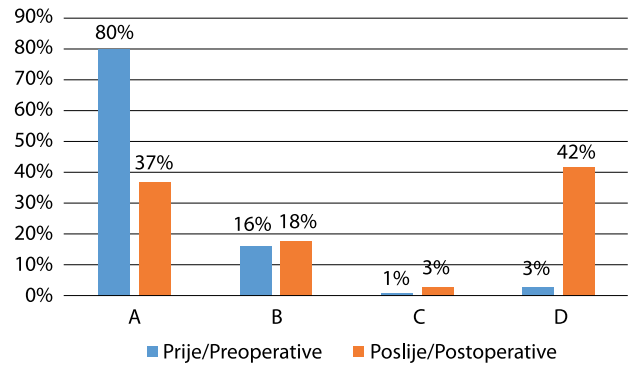
Pacijenti se naručuju na kontrolu dva mjeseca nakon operacije i zatim jednom godišnje tijekom prvih pet godina. Kontrolni pregled se sastoji od kliničkog pregleda, audiološke i radiološke dijagnostike (MR).

## Rezultati

Kod svih 152 bolesnika, osim jednoga, tumor je odstranjen u potpunosti. Kod jednog bolesnika namjerno je ostavljena kapsula tumora, izrazito adherentna za facijalni živac, jer bi inzistiranje na potpunoj resekciji ugrozilo funkciju živca. Od ostalih 151 bolesnika na postoperativnoj MR-kontroli uočena su tri rezidualna tumora (2%). Postoperativni oporavak bio je uredan kod svih bolesnika uz otpust kući nakon prosječno 7 dana. Niti kod jednog nije zabilježena postoperativna likvoreja ili problem u zarastanju rane. Dva bolesnika imala su po jedan epileptični napad u postoperativnim mjesecima, koji se nakon toga više nisu ponovili. Tranzitorna disfazija zabilježena je kod 4% pacijenata. 68 operiranih bolesnika (45%) nije imalo vestibularnih smetnji na kontrolnim pregledima, dok ostali navode nesigurnost i zanošenje pri naglim pokretima glave, tijela ili u mraku. Niti jedan bolesnik nije više patio od napada vrtoglavice. Šum u uhu nije bio prisutan ili je bio smanjen kod 40 bolesnika (26%), kod 18 (12%) je bio izraženiji nego prije operacije, a kod ostalih 62% intenzitet šuma je ostao nepromijenjen.

### Funkcija facijalnog živca

Svi bolesnici su prije operacije imali urednu funkciju facijalnog živca. Živac je kod svih bolesnika prilikom resekcije tumora uspješno identificiran i anatom-



SLIKA 3. REZULTATI FUNKCIJE SLUHA PRIJE I POSLIJE OPERACIJE KOD 152 BOLESNIKA S INTRAKANALIKULARNIM VESTIBULARNIM ŠVANOMOM – KLASIFICIRANO PO AAO-HNS KLASIFIKACIJI<sup>12</sup>

FIGURE 3. PRE- AND POSTOPERATIVE HEARING FUNCTION IN 152 PATIENTS WITH INTRACANALICULAR VESTIBULAR SCHWANNOMAS, ACCORDING TO THE AAO-HNS CLASSIFICATION<sup>12</sup>

ski sačuvan. Pri otpustu, 108 bolesnika (71%) imalo je urednu funkciju facijalnog živca (HB-I), 18 bolesnika (12%) gotovo urednu (HB-II), a 8 bolesnika (5%) paralizu živca (HB-VI) (slika 2). Na kontrolnom pregledu dva mjeseca nakon operacije u dijelu bolesnika došlo je do daljnjeg oporavka funkcije te je tako 128 bolesnika (84%) imalo urednu funkciju živca (HB-I), a paraliza (HB-VI) je ostala kod 6 bolesnika. Godinu dana poslije operacije, 91% (138) bolesnika imalo je potpuno urednu funkciju živca, 5% (8) gotovo urednu, dok je kod četiriju bolesnika perzistirala paraliza. Sva četiri bolesnika podvrgnuta su operacijama dinamičke rekonstrukcije lica s dobrim uspjehom. Ukupno je 96% bolesnika godinu dana nakon operacije imalo normalnu ili gotovo normalnu funkciju živca (HB-I-II).

### Sluh

Kohlearni živac uspješno je intraoperativno anatomski sačuvan kod 138 bolesnika (91%). Kod preostalih 14 bolesnika živac nije mogao biti sačuvan zbog tumorske infiltracije te je namjerno resecirano. Predoperativna tonska audiometrija učinjena je kod svih 152 bolesnika te je prosječni prag sluha na frekvencijama od 500, 1000, 2000 i 3000Hz iznosio 22,8 dB. Godinu dana nakon transtemporalne resekcije tumora prosječni prag sluha kod pacijenata s očuvanim sluhom iznosio je 40,11 dB na istim frekvencijama.

Analiza razine sluha prema klasifikaciji AAO-HNS (slika 3) pokazuje da je prije operacije 122 bolesnika (80%) imalo klasu A sluha, 24 bolesnika (16%) klasu B, 2 bolesnika (1%) klasu C, a 4 bolesnika (3%) klasu D sluha. Postoperativno je 56 bolesnika (37%) zadržalo klasu A sluha, a 28 bolesnika (18%) klasu B. Četiri bolesnika (3%) pripadaju klasi C, dok je gluhoća (klasa D) bila prisutna kod 64 bolesnika (42%). Uspoređujući sluh prije i poslije operacije, predoperativno je 146 bo-

TABLICA 1. REZULTATI TRANSTEMPORALNE KIRURGIJE INTRAKANALIKULARNOG VŠ-A U DOSADAŠNJOJ LITERATURI – STUDIJE S VIŠE OD 100 SLUČAJEVA

TABLE 1. MIDDLE FOSSA SURGERY FOR RESECTION OF INTRACANALICULAR VESTIBULAR SCHWANNOMA – RESULTS FROM THE CENTERS WITH MORE THAN 100 CASES

	Ukupno pacijenata/ intrakanalikularni VŠ / Number of cases/ Intracanalicular tumors	Funkcionalan sluh (klasa A+B) / Functional hearing (class A+B)	Sačuvana funkcija n.7 HB (I-II) / Facial Nerve Grade I or II	Rezidualni tumor / Residual tumor
Ann Arbor (2017)(26)	161/?	70,0%	93,0%	3,9%
Erlangen (2001)(5)	735/162	62,3%	99,0%	0,3%
Los Angeles (1997)(28)	151/?	55,0%	95,0%	–
Los Angeles (2003)(27)	119/119	61,0%	94,0%	–
Iowa (2006)(29)	162/93	65,7%	94,0%	–
San Francisco (2002)(33)	153/64	62,2%	93,7%	–
Tokio (2008)(32)	760/37	46,7%	83,3%	–
Würzburg (2008)(30,31)	392/119	59,7%	91,1%	–
Würzburg (2016) (10)	208/ 78	69,0 %	–	–
Zagreb (2021)	152/152	58,0%	96,0%	2,0%

lesnika imalo funkcionalan sluh (klasa A+B), dok je postoperativno takvih bolesnika bilo 84. Prema tome, u 58% bolesnika sluh je ostao funkcionalno sačuvan nakon operacije.

### Rasprava

Dok veliki tumori definitivno predstavljaju indikaciju za kiruršku resekciju, i dalje nema konsenzusa o najboljem modalitetu liječenja za male VŠ-e, osobito one intrakanalikularne. Pri postavljenoj dijagnozi ovih tumora potrebno je modalitet liječenja prilagoditi bolesniku, njegovim godinama, želji i simptomima. Kako se radi o tumorima koji nisu životno ugrožavajući za bolesnika, moramo prije svega razmišljati o funkcionalnim posljedicama odabranog modaliteta liječenja.

Dosadašnje studije pokazale su da su funkcionalni rezultati kirurgije VŠ-a to bolji što je manji tumor koji se operira.<sup>4–6,14,15</sup> Ipak, budući da je poznato da VŠ-i ne rastu linearno, već postoje vremenske faze minimalnog ili nikakvog rasta, mnogi se odlučuju takve male tumore samo pratiti.<sup>1,16</sup> Međutim, ukoliko se odlučimo za takvu strategiju liječenja, moguće je da ćemo propustiti priliku da sačuvamo sluh. Posljednjih se godina sve češće primjenjuje i stereotaktička radioterapija kojom se postiže odlična kontrola rasta tumora, ali također uz rizik slabljenja ili gubitka sluha te nemogućnost kontrole vertiginoznih smetnji.<sup>17–20</sup> Isto tako, opisani su rijetki slučajevi maligne transformacije nakon radioterapije VŠ-a.<sup>21,22</sup> Kirchman i suradnici su pratili 156 bolesnika s asimptomatskim intrakanalikularnim VŠ-om te su u periodu od 10 godina ustanovili da je samo manji dio VŠ-a pokazao znakove rasta (37% bilo kakav rast, 23% u PCK).<sup>23</sup> Međutim, iako je samo

trećina tumora rasla, tek 5 od 30 bolesnika sačuvalo je normalan sluh (klasa A), a funkcionalan sluh (klasa A+B) samo 25 od 76 bolesnika (32%) koji su pri dijagnozi imali funkcionalan sluh. Navedeno istraživanje jedino je takvo u literaturi u kojem se rezultati opservacije prate kroz dugi vremenski period. Kao takvo može biti referenca po kojoj se rezultati kirurške resekcije VŠ-a trebaju uspoređivati. Pitanje koje se postavlja jest: možemo li kirurgijom bolesnicima omogućiti veću šansu za očuvanje sluha nego samim praćenjem i uz koji dodatni morbiditet?

Naše dvadesetpetogodišnje iskustvo u liječenju VŠ-a rezultiralo je jasnim indikacijama za kirurško odstranjenje malih – sporadičnih intrakanalikularnih VŠ-a. To su u prvom redu pacijenti bez značajnog komorbiditeta s očuvanim sluhom i motivirani za pokušaj očuvanja sluha. Drugu skupinu predstavljaju pacijenti s jakim vertiginoznim, menijeriformnim smetnjama kojih je u sadašnjoj studiji bilo 26% i koji ne reagiraju na konzervativnu terapiju, a za koje je poznato da zračenje neće smanjiti tegobe. Nakon resekcije tumora niti jedan od naših pacijenata više nije imao napade vrtoglavice, dok većina navodi nesigurnost i zanošenje samo pri naglim pokretima glave, tijela ili u mraku.

EMCF-pristup omogućava bolje rezultate očuvanja sluha u usporedbi s RS-pristupom.<sup>4,8,11,24</sup> Razlog je bolja ekspozicija sluhovoda i distalnog dijela tumora koja je kod RS-pristupa ograničena položajem polukružnih kanala. Izuzetak su relativno rijetki medijalni tumori koji predstavljaju u jednakoj mjeri indikaciju za RS i EMCF-pristup. Čimbenici koji predstavljaju pozitivne prediktore mogućnosti očuvanja sluha jesu prisutnost tekućine na MR-u u području fundusa i

podrijetlo VŠ-a od gornjega vestibularnog živca.<sup>25</sup> Prisutnost tekućine u fundusu ukazuje na bolju intraoperativnu identifikaciju distalnog dijela tumora i kohlearnog živca. Tumori koji potječu od gornjega vestibularnog živca lakše se prepariraju od kohlearnog živca, za razliku od tumora koji potječu od donjeg i nerijetko infiltriraju kohlearni živac.

U tablici 1. prikazana je usporedna analiza rezultata transtemporalne kirurgije VŠ-a vodećih centara u svijetu. U obzir su uzeti samo centri s najmanje 100 operiranih pacijenata, što predstavlja minimum za stjecanje dovoljnog iskustva s ovom vrlo zahtjevnom kirurrijom. Rezultati sadašnje studije na 152 pacijenta s intrakanalikularnim VŠ-om predstavljaju nastavak naše serije objavljene 2001. godine.<sup>4</sup> 96% naših bolesnika imalo je predoperativno funkcionalnu razinu sluha (AAO-HNS klasa A+B), a postoperativno funkcionalni sluh je sačuvan u 58% tih bolesnika. Slični rezultati su objavljeni i u ostalim studijama (tablica 1).<sup>5,10,26–33</sup> Kada se ti rezultati uspoređuju sa studijom koju su objavili Kirchman i sur., u kojoj je funkcionalni sluh sačuvan u 32% bolesnika, može se zaključiti da se bolji rezultati po pitanju očuvanja sluha postižu aktivnim kirurškim liječenjem nego praćenjem. Ti rezultati potvrđuju našu tezu da je kirurška resekcija intrakanalikularnih tumora metoda prvog izbora liječenja u mlađih, motiviranih bolesnika s očuvanim sluhom.

Positivna identifikacija ličnog živca prije otvaranja dure u području fundusa sluhovoda velika je prednost EMCF-pristupa. Nakon otvaranja dure živac se nalazi na tumoru, prema operateru, i podložan je traumatiziranju prilikom resekcije tumora. Iz tog razloga odstranjenje tumora i čuvanje funkcije facijalisa tehnički je vrlo zahtjevno, osobito za kirurge s manjim iskustvom (*occasional surgery*). Ipak, rezultati relevantnih studija, kao i sadašnje studije, potvrđuju da je očuvanje normalne i gotovo normalne postoperativne funkcije živca moguće u više od 90% slučajeva.<sup>5,7,34,8,27–33</sup> Naši rezultati pokazuju da je kod 148 od 152 bolesnika (96%) godinu dana nakon operacije prisutna normalna ili gotovo normalna funkcija živca (HB I/II).

### Zaključak

Savjetovanje bolesnika s intrakanalikularnim VŠ-om treba se obavljati u specijaliziranom otoneurološkom centru koji raspolaže iskustvom i mogućnošću interdisciplinarnog liječenja. Odluka o modalitetu liječenja ovisi o različitim čimbenicima kao što su veličina tumora, dob pacijenta, prisutni simptomi, preferencija samog pacijenta i raspoloživost medicinske usluge. Kirurška resekcija intrakanalikularnog VŠ-a EMCF-pristupom indicirana je kod pacijenata bez značajnog komorbiditeta s očuvanim sluhom i motiviranih za pokušaj očuvanja sluha. Drugu skupinu predstavljaju pacijenti s jakim vertiginoznim, menijeri-

formnim smetnjama. Rezultati sadašnje serije od 152 pacijenta s očuvanjem funkcionalnog sluha u 58% i funkcije facijalisa u 96% slučajeva potvrđuju vrhunsku kvalitetu u usporedbi s vodećim centrima u svijetu.

### LITERATURA

1. Stangerup SE, Caye-Thomasen P. Epidemiology and Natural History of Vestibular Schwannomas. *Otolaryngol Clin North Am.* 2012;45(2):257–68.
2. House W. Surgical exposure of the internal auditory canal and its contents through the middle cranial fossa. *Laryngoscope.* 1961;(71):1363–85.
3. Wigand ME, Haid T, Berg M, Rettinger G. Early diagnosis and transtemporal removal of small nerve VII and VIII tumors. *Rev Laryngol Otol Rhinol.* 1981;102(1–2):65–7.
4. Gjurić M, Rudic M. What is the best tumor size to achieve optimal functional results in vestibular schwannoma surgery? *Skull Base.* 2008;18(5):317–25.
5. Gjurić M, Wigand ME, Wolf SR. Enlarged middle fossa vestibular schwannoma surgery: Experience with 735 cases. *Otol Neurotol.* 2001;22(2):223–30.
6. Arts HA, Telian SA, El-Kashlan H, Thompson BG. Hearing preservation and facial nerve outcomes in vestibular schwannoma surgery: Results using the middle cranial fossa approach. *Otol Neurotol.* 2006;27(2):234–41.
7. Ginzkey C, Scheich M, Harnisch W, Bonn V, Ehrmann-Müller D, Shehata-Dieler W i sur. Outcome on hearing and facial nerve function in microsurgical treatment of small vestibular schwannoma via the middle cranial fossa approach. *Eur Arch Oto-Rhino-Laryngol.* 2013;270(4):1209–16.
8. Noudel R, Gomis P, Duntze J, Marnet D, Bazin A, Roche PH. Hearing preservation and facial nerve function after microsurgery for intracanalicular vestibular schwannomas: Comparison of middle fossa and retrosigmoid approaches. *Acta Neurochir (Wien).* 2009;151(8):935–45.
9. Kosty JA, Stevens SM, Gozal YM, DiNapoli VA, Patel SK, Golub JS i sur. Middle fossa approach for resection of vestibular schwannomas: A decade of experience. *Oper Neurosurg.* 2019;16(2):147–58.
10. Scheich M, Ehrmann-Müller D, Shehata-Dieler W, Hagen R. Hörergebnisse nach transtemporaler Resektion kleiner (T1/T2) Akustikusneurinome. *HNO.* 2017;65(9):751–7.
11. Kutz JW Jr, Scoresby T, Isaacson B, Mickey BE, Madden CJ, Barnett SL i sur. Hearing preservation using the middle fossa approach for the treatment of vestibular schwannoma. *Neurosurgery.* 2012;70(2):334–41.
12. Committee on Hearing and Equilibrium guidelines for the evaluation of hearing preservation in acoustic neuroma (vestibular schwannoma). *Otolaryngol – Head Neck Surg.* 1995; 113(3):179–80.
13. House JW, Brackmann DE. Facial nerve grading system. *Otolaryngol – Head Neck Surg.* 1985;93(2):146–7.
14. Magnan J, Barbieri M, Mora R, Murphy S, Meller R, Bruzzo M i sur. Retrosigmoid approach for small and medium-sized acoustic neuromas. *Otol Neurotol.* 2002;23(2):141–5.
15. Zanoletti E, Cazzador D, Faccioli C, Gallo S, Denaro L, D'Avella D i sur. Multi-option therapy vs observation for small acoustic neuroma: Hearing-focused management. *Acta Otorhinolaryngol Ital.* 2018;38(4):384–92.

16. *Stangerup SE, Caye-Thomasen P, Tos M, Thomsen J.* The natural history of vestibular schwannoma. *Otol Neurotol.* 2006;27(4):547–52.
17. *Hasegawa T, Kida Y, Kato T, Iizuka H, Yamamoto T.* Factors associated with hearing preservation after Gamma Knife surgery for vestibular schwannomas in patients who retain serviceable hearing: Clinical article. *J Neurosurg.* 2011;115(6):1078–86.
18. *Vivas EX, Wegner R, Conley G, Torok J, Heron DE, Kabolizadeh P i sur.* Treatment outcomes in patients treated with CyberKnife radiosurgery for vestibular schwannoma. *Otol Neurotol.* 2014;35(1):162–70.
19. *Quesnel AM, McKenna MJ.* Current strategies in management of intracanalicular vestibular schwannoma. *Curr Opin Otolaryngol Head Neck Surg.* 2011;19(5):335–40.
20. *Bassim MK, Berliner KI, Fisher LM, Brackmann DE, Friedman RA.* Radiation therapy for the treatment of vestibular schwannoma: A critical evaluation of the state of the literature. *Otol Neurotol.* 2010;31(4):567–73.
21. *Yang T, Rockhill J, Born DE, Sekhar LN.* A case of high-grade undifferentiated sarcoma after surgical resection and stereotactic radiosurgery of a vestibular schwannoma. *Skull Base.* 2010;20(3):179–83.
22. *Tanbouzi Hussein S, Piccirillo E, Taibah A, Paties CT, Rizzoli R, Sanna M.* Malignancy in vestibular schwannoma after stereotactic radiotherapy: A case report and review of the literature. *Laryngoscope.* 2011;121(5):923–8.
23. *Kirchmann M, Karnov K, Hansen S, Dethloff T, Stangerup SE, Caye-Thomasen P.* Ten-Year follow-up on tumor growth and hearing in patients observed with an intracanalicular vestibular schwannoma. *Neurosurgery.* 2017;80(1):49–56.
24. *Khrais T, Sanna M.* Hearing preservation surgery in vestibular schwannoma. *J Laryngol Otol.* 2006;120(5):366–70.
25. *Goddard JC, Schwartz MS, Friedman RA.* Fundal fluid as a predictor of hearing preservation in the middle cranial fossa approach for vestibular schwannoma. *Otol Neurotol.* 2010;31(7):1128–34.
26. *Ahmed S, Arts HA, El-Kashlan H, Basura GJ, Thompson BG, Telian SA.* Immediate and Long-term Hearing Outcomes with the Middle Cranial Fossa Approach for Vestibular Schwannoma Resection. *Otol Neurotol.* 2018;39(1):92–8.
27. *Friedman RA, Kesser B, Brackmann DE, Fisher LM, Slattery WH, Hitselberger WE.* Long-term hearing preservation after middle fossa removal of vestibular schwannoma. *Otolaryngol – Head Neck Surg.* 2003;129(6):660–5.
28. *Slattery WH, Brackmann DE, Hitselberger W.* Middle fossa approach for hearing preservation with acoustic neuromas. *Am J Otol.* 1997;18(5):596–601.
29. *Meyer TA, Canty PA, Wilkinson EP, Hansen MR, Rubinstein JT, Gantz BJ.* Small acoustic neuromas: Surgical outcomes versus observation or radiation. *Otol Neurotol.* 2006;27(3):380–92.
30. *Baier G, Schwager K, Helms J, Hagen R.* Ergebnisse otochirurgisch operierter Patienten mit Akustikusneurinom. *Laryngo-Rhino-Otologie.* 2008;87(08):565–72.
31. *Schwager K, Baier G, Helms J, Hagen R.* Ergebnisse otochirurgisch operierter Patienten mit Akustikusneurinom. *Laryngo-Rhino-Otologie.* 2008;87(09):629–33.
32. *Shiobara R, Ohira T, Inoue Y, Kanzaki J, Kawase T.* Extended middle cranial fossa approach for vestibular schwannoma: Technical note and surgical results of 896 operations. *Prog Neurol Surg.* 2008;21:65–72.
33. *Satar B, Jackler RK, Oghalai J, Pitts LH, Yates PD.* Risk-benefit analysis of using the middle fossa approach for acoustic neuromas with >10 mm cerebellopontine angle component. *Laryngoscope.* 2002;112(8):1500–6.
34. *Kanzaki J, Inoue Y, Ogawa K.* The learning curve in post-operative hearing results in vestibular schwannoma surgery. *Auris Nasus Larynx.* 2001;28(3):209–13.

