

Poboljšanje ventilacije u bolesnice s akutnim respiratornim distress sindromom stavljanjem u pronacijski položaj

Pavliša, Gordana; Ljubičić, Lidija; Filipović-Grčić, Luka; Fabijanić, Ira; Vukić Dugac, Andreja; Redžepi, Gzim; Samaržija, Miroslav

Source / Izvornik: **Liječnički vjesnik, 2021, 143, 381 - 385**

Journal article, Published version

Rad u časopisu, Objavljena verzija rada (izdavačev PDF)

<https://doi.org/10.26800/LV-143-9-10-5>

Permanent link / Trajna poveznica: <https://um.nsk.hr/um:nbn:hr:105:494067>

Rights / Prava: [Attribution-NonCommercial-NoDerivatives 4.0 International/Imenovanje-Nekomercijalno-Bez prerada 4.0 međunarodna](#)

Download date / Datum preuzimanja: **2024-09-28**



Repository / Repozitorij:


[Dr Med - University of Zagreb School of Medicine Digital Repository](#)





Poboljšanje ventilacije u bolesnice s akutnim respiratornim distres sindromom stavljanjem u pronacijski položaj

Improvement of ventilation in a patient with acute respiratory distress syndrome with prone positioning

Gordana Pavliša^{1,2} , Lidija Ljubičić¹, Luka Filipović-Grčić³, Ira Fabijanić², Andreja Vukić Dugač^{1,2}, Gzim Redžepi^{1,2}, Miroslav Samaržija^{1,2}

¹Klinika za plućne bolesti Jordanovac, Klinički bolnički centar Zagreb

²Medicinski fakultet Sveučilišta u Zagrebu

³Klinički zavod za dijagnostičku i intervencijsku radiologiju, Klinički bolnički centar Zagreb

Deskriptori

RESPIRACIJSKI DISTRES SINDROM

– liječenje, patofiziologija;

RESPIRACIJSKA INSUFICIJENCIJA – liječenje,

patofiziologija; UPALA PLUĆA – komplikacije;

MEHANIČKA VENTILACIJA – metode;

PRONACIJSKI POLOŽAJ; DIŠNI VOLUMEN

Descriptors

RESPIRATORY DISTRESS SYNDROME

– physiopathology, therapy;

RESPIRATORY INSUFFICIENCY – physiopathology,

therapy; PNEUMONIA – complications;

RESPIRATION, ARTIFICIAL – methods;

PRONE POSITION; TIDAL VOLUME

SAŽETAK. U većine bolesnika s akutnim respiratornim distres sindromom (ARDS) invazivna mehanička ventilacija predstavlja nezaobilaznu mjeru liječenja. Ona se treba primjenjivati poštujući principe zaštitne ventilacije kako bi se minimalizirala ozljeda pluća inducirana mehaničkom ventilacijom. Ventilacija ARDS-bolesnika u pronacijskom položaju poboljšava mehaniku disanja i oksigenaciju te posljedično olakšava ventilaciju i smanjuje rizik oštećenja pluća povezanog s uporabom respiratora. Unatoč tomu, pronacijski položaj se još uvijek rijetko koristi. Prikazujemo bolesnicu s ARDS-om kod koje je postavljanje u pronacijski položaj dovelo do brzog i značajnog poboljšanja ventilacije, što je izravno zabilježeno adaptivnim modalitetom mehaničke ventilacije. 41-godišnja bolesnica primljena je u jedinicu intenzivnog liječenja zbog desnostrane pneumonije i sepsa s posljedičnom parcijalnom respiracijskom insuficijencijom. Odmah po dolasku započeto je liječenje kombinacijom empirijski odabranih antibiotika uz suportivne mjere liječenja. Tijekom sljedećih 48 sati dolazi do razvoja kliničke slike ARDS-a i posljedično dekompenzirane globalne respiracijske insuficijencije. Zbog toga je započeta invazivna mehanička ventilacija primjenom adaptivnog modaliteta tlačno potpomognute ventilacije (engl. *adaptive support ventilation* [ASV], *Hamilton medical*). Unatoč optimaliziranim postavkama ventilatora postizani su dišni volumeni od svega 244 ml (3,9 ml/kg idealne tjelesne težine), što je bilo nedovoljno za adekvatnu ventilaciju bolesnice. Bolesnica je postavljena u pronacijski položaj. Ubrzo nakon postavljanja u pronacijski položaj uočeno je poboljšanje ventilacijskih parametara. Uporabom nižih automatski generiranih potpornih tlakova, a uz jednake ostale postavke ventilacije, dišni volumen se povećao na 451 ml (7 ml/kg IBW). U daljnjem tijeku liječenja kliničko stanje bolesnice postupno se poboljšavalo te je uspješno otpuštena na kućnu njegu i naknadno se u potpunosti oporavila. Prikazani tijek liječenja pokazuje kako primjena pronacijskog položaja može značajno poboljšati respiratornu mehaniku i olakšati postizanje adekvatne mehaničke ventilacije, što se jasno pokazalo korištenjem adaptivnog modaliteta ventilacije.

SUMMARY. In most patients with acute respiratory distress syndrome (ARDS), invasive mechanical ventilation is an inevitable treatment measure. It should be applied respecting the principles of protective ventilation to minimize lung injury induced by mechanical ventilation. Ventilation of ARDS patients in prone position improves respiratory mechanics and oxygenation; consequently, it facilitates ventilation and reduces the risk of lung damage associated with the use of mechanical ventilation. Nevertheless, the prone position is still rarely used. We present a patient with ARDS in whom prone positioning resulted in a rapid and significant improvement in ventilation, which was directly recorded by the adaptive mode of mechanical ventilation. A 41-year-old woman was admitted to ICU with right-sided pneumonia, sepsis and type 1 respiratory failure. Empiric antibiotic therapy was administered immediately, along with all supportive therapy. During the next 48 hours, her condition progressed to ARDS and hypercapnic respiratory failure. This led us to initiate invasive mechanical ventilation using adaptive support ventilation (ASV). Achieved tidal volumes of 244 ml (3.9ml/kg of Ideal Body Weight) were insufficient despite optimized ventilator settings. The patient was placed in a completely prone position. Soon after the prone positioning, improvement of ventilation parameters were observed. Using the same ventilation settings, with even lower generated pressure support, tidal volumes increased to 451 ml (7ml/kg of Ideal Body Weight). In the further clinical course, the patient's condition gradually improved until complete recovery. The presented course of treatment shows how prone positioning can significantly improve respiratory mechanics and facilitate the achievement of adequate mechanical ventilation, which has been clearly demonstrated using the adaptive ventilation modality.

✉ Adresa za dopisivanje:

Doc. dr. sc. Gordana Pavliša, <https://orcid.org/0000-0001-7162-7212>

Klinika za plućne bolesti Jordanovac, Medicinski fakultet Sveučilišta u Zagrebu, KBC Zagreb, Jordanovac 104, 10000 Zagreb, e-pošta: gordana.pavlisha1@gmail.com

Primljeno 20. srpnja 2020., prihvaćeno 8. lipnja 2021.

Akutni respiratorni distres sindrom (ARDS) uključuje heterogenu skupinu bolesti koju karakterizira nagli razvoj bilateralnih upalnih plućnih infiltrata čiji su najčešći uzročnici pneumonija, sepsa, pankreatitis, trauma. Glavna karakteristika ARDS-a je hipoksemija čiji je stupanj izravno povezan s rizikom smrti.¹ Liječenje respiracijske insuficijencije zahtijeva primjenu invazivne mehaničke ventilacije koja nosi rizik od dodatnog oštećenja pluća i posljedičnog povećanja smrtnosti.² Kako mehanička ventilacija ne bi dovela do daljnjeg oštećenja pluća, potrebno je pridržavati se općeprihvaćenih strategija ventilacije.

Kada govorimo o primjeni mehaničke ventilacije kod bolesnika s ARDS-om, današnji standard uključuje strategiju zaštitne ventilacije (engl. *protective lung ventilation*) koja podrazumijeva ventilaciju malim dišnim volumenima (engl. *tidal volume*, TV), optimalizaciju pozitivnoga krajnjeg ekspiracijskog tlaka (engl. *positive end-expiratory pressure*, PEEP) i ograničenje vršnog tlaka.^{3,4} Pokazalo se kako ventilacija bolesnika s ARDS-om u pronacijskom položaju poboljšava mehaniku disanja, olakšava mehaničku ventilaciju, oksigenaciju pa posljedično smanjuje oštećenje pluća povezano s uporabom respiratora.⁵ Unatoč jasnim prednostima, postavljanje bolesnika u pronacijski položaj još uvijek nije široko prihvaćena metoda i koristi se samo u 16,3% bolesnika s teškim ARDS-om.⁶

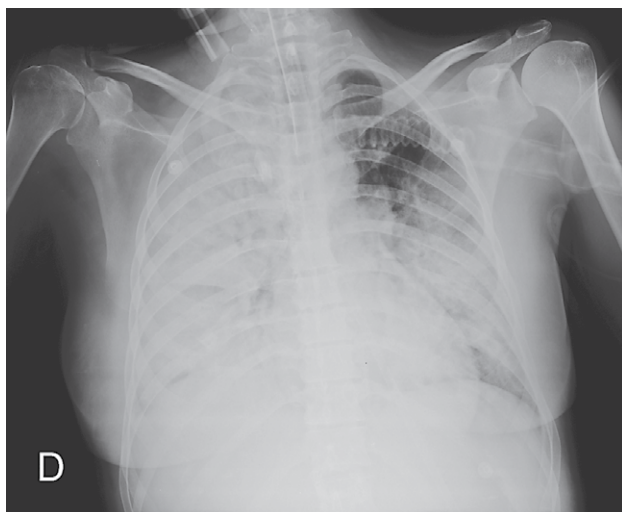
Prikazom liječenja ove bolesnice želimo podsjetiti kolege na jednostavnu i učinkovitu strategiju ventilacije u pronacijskom položaju bolesnika s ARDS-om. Prednost smještanja bolesnika u navedeni položaj izravno je pokazana primjenom adaptivnog modaliteta tlačno potpomognute ventilacije (engl. *adaptive support ventilation* (ASV), *Hamilton medical*) koji je kontroliran sustavom zatvorene petlje te automatski prilagođava dišne volumene i frekvenciju disanja s ciljem minimalizacije dišnog rada.

Prikaz slučaja

Bolesnica stara 41 godinu prezentirala se desnostranom pneumonijom kompliciranom teškim oblikom sepse uz popratnu parcijalnu respiracijsku insuficijenciju. Anamnestički saznajemo da je bolesnica predhodno bila zdrava, imala je dva porođaja te je cjeloživotni nepušač. Tjedan dana prije prijema imala je tipične simptome gripe. Po dolasku u bolnicu bila je febrilna. Tri dana prije prijema počela je produktivno kašljati, iskašljavala je mukopurulentni sekret i imala progresivnu zaduhu. U kliničkom statusu bila je blijeda, tahidispanična s respiratornom frekvencijom 25/min, arterijskim tlakom od 90/70 mm Hg i srčanom frekvencijom od 120/min. Njezina idealna tjelesna težina (engl. *Ideal Body Weight*, IBW) bila je 64 kg. Auskultatorno su se nad srcem čuli prigušeni srčani tonovi bez šuma na srcu. Nad plućima je auskultator-

no imala oslabljen šum disanja desno. Abdomen je bio palpatorno mekan te bez znakova mišićnog defansa.

U laboratorijskim nalazima vrijednosti leukocita bile su $1,2 \times 10^9/L$. Ostali rutinski laboratorijski nalazi pokazali su C-reaktivni protein vrijednosti 423,5 mg/L, ureju 16,7 mmol/L i kreatinin 227 $\mu\text{mol/L}$. Analizom acidobaznog statusa arterijske krvi pri prijemu, na sobnom zraku, dobiveni su sljedeći rezultati: pH 7,45; parcijalni arterijski tlak kisika (PaO_2) 50 mm Hg; parcijalni arterijski tlak ugljičnog dioksida (PaCO_2) 26 mm Hg; saturacija kisikom arterijske krvi (SaO_2) 87%. Daljnje zbrinjavanje pacijentice nastavljeno je u jedinici intenzivnog liječenja. Uzete su hemokulture, bronhoalveolarni lavat te bris nazofarinksa. Iz uzorka hemokulture izoliran je beta-hemolitički streptokok grupe A. Uzorak nazofarinksa bio je negativan na influencu A i B. Ostali učinjeni testovi također su bili negativni, kao i antigeni na legionelu i pneumokok u urinu. Inicijalna radiološka snimka prsnog koša pokazala je konsolidacijski infiltrat u gornjem desnom plućnom režnju te retikularni intersticijski infiltrat u donjem desnom režnju bez pleuralnog izljeva. Liječenje je započeto nadoknadom kristaloida uz empirijsku primjenu ceftriaksona, azitromicina i oseltamivira. U početku je hipoksemija korigirana primjenom neinvazivne mehaničke ventilacije (NIV). Na radiološkoj snimci učinjenoj drugi dan pratila se daljnja progresija infiltrata koji je tada zauzeo cijelo desno plućno krilo kao i novi infiltrati u lijevom donjem plućnom režnju (slika 1). Trećega dana pratilo se daljnje radiološko i kliničko napredovanje bolesti. Osim desnoga plućnog krila infiltriran je bio i cijeli lijevi donji plućni režanj. Trećeg dana liječenja bilježi se progresija respiratornog zatajenja. Uz NIV (spontani mod ventilacije, pozitivni ekspiratorni tlak 8 cm H_2O , pozitivni inspiratorni tlak 12 cm H_2O , frakciju udahnutog kisika (FiO_2) 80%) pratimo razvoj dekompenzirane globalne respiracijske insuficijencije: pH 7,31, PaO_2 51 mm Hg, PaCO_2 49 mm Hg, SaO_2 80%. Započeta je invazivna mehanička ventilacija uz uporabu modaliteta ASV. Početne postavke ventilatora uključivale su minutni volumen od 120 ml/kg IBW, pozitivni tlak na kraju ekspirija (engl. *positive end-expiratory pressure*, PEEP) od 12 cm H_2O te FiO_2 od 60%. Rekrutabilnost pluća i optimalni PEEP procijenjeni su pomoću alata za protektivnu ventilaciju (engl. *protective ventilation tool*, *Hamilton Medical*). Automatski generiranom tlačnom potporom i vršnim tlakom od 24 cm H_2O postignute su vrijednosti respiratornog volumena od 244 ml (3,9 ml/kg IBW). Ti su respiratorni volumeni bili preniski da bi se osigurala adekvatna ventilacija. Da bi dostigla zadanu ventilaciju, bolesnica je postala tahipnoična s minutnom respiracijom od 54 udisaja u minuti. Analiza plinova u arterijskoj krvi pokazala je daljne pogoršanje: pH 7,269; PaO_2 70 mm Hg; PaCO_2 55 mm Hg, SaO_2 91%.



SLIKA 1. RADIOGRAM PRSNOG KOŠA PRIKAZUJE KONSOLIDIRAJUĆI INFILTRAT CIJELOGA DESNOG PLUĆNOG KRILA I LIJEVOGA DONJEG PLUĆNOG REŽNJA

FIGURE 1. THE CHEST RADIOGRAPH SHOWS A CONSOLIDATION OF THE ENTIRE RIGHT LUNG AND LEFT LOWER LUNG LOBE

TABLICA 1. RESPIRACIJSKI PARAMETRI U POLOŽAJU NA LEĐIMA I U PRONACIJSKOM POLOŽAJU

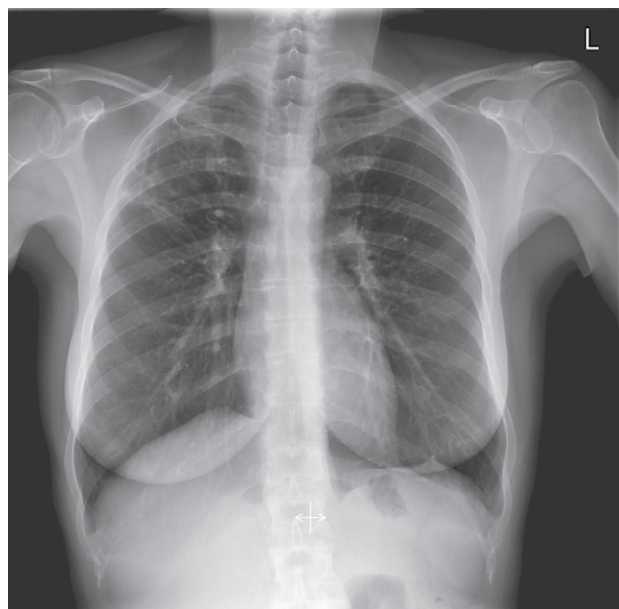
TABLE 1. RESPIRATORY PARAMETERS IN THE SUPINE AND THE PRONE POSITION

Parametar / Parameter	Položaj na leđima / Supine position	Pronacijski položaj / Prone position
Pozitivni tlak na kraju ekspirija / Positive end-expiratory pressure	12 cm H ₂ O	12 H ₂ O
Vršni tlak / Peak pressure	24 cm H ₂ O	23 cm H ₂ O
Dišni volumen / Tidal volume	244 ml (3,9 ml/kg IBW)	451 ml (7 ml/kg IBW)

Kratice: IBW – idealna tjelesna težina

Uzimajući u obzir berlinsku definiciju ARDS-a³, u ovom slučaju radilo se o kategoriji umjerenog ARDS-a s omjerom PaO₂ / FiO₂ od 110 mmHg.⁷ Odlučili smo postaviti bolesnicu u pronacijski položaj tijekom 24-satnog razdoblja. Pola sata nakon stavljanja pacijentice u navedeni položaj bilježi se poboljšanje ventilacije. Uz primjenu istih parametara ventilacije (MV 120 ml/kg IBW, PEEP 12 cm H₂O) i još niže tlačne potpore (vršni tlak od 23 cm H₂O), respiracijski volumen se povećao na 451 ml (7 ml/kg IBW). Također dolazi i do znatnog smanjenja frekvencije disanja (28/min.) (tablica 1).

Sedmog dana bolesnica je uspješno odvojena od respiratora. Postupno se bilježio daljnji oporavak kliničkog stanja te ubrzo nakon toga ni terapija kisikom više nije bila potrebna. Prilikom otpusta radiološki je verificirana značajna regresija bilateralnih infiltrata na plućima (slika 2).



SLIKA 2. GOTOVO POTPUNA REGRESIJA OBOSTRANIH PLUĆNIH INFILTRATA

FIGURE 2. ALMOST COMPLETE REGRESSION OF BILATERAL PULMONARY INFILTRATES

Tri mjeseca po otpustu učinjena je reevaluacija stanja. Pacijentica je bila dobra općeg stanja, bez respiratornih tegoba, a kompjuteriziranom tomografijom tada se prati gotovo potpuna regresija infiltrata na oba pluća.

Rasprava

Prikazali smo 41-godišnju bolesnicu s ARDS-om čije je postavljanje u pronacijski položaj rezultiralo brzim poboljšanjem ventilacije, što je izravno zabilježeno ASV modalitetom mehaničke ventilacije. Postavljanje bolesnice u navedeni položaj dovelo je do poboljšanja dišnih volumena i smanjenja frekvencije disanja. Povećanje dišnih volumena bilo je osobito važno jer su prethodno postignuti bili tek dovoljni za ventilaciju nešto više od mrtvog prostora (prosječni TV od 244 ml, 3,9 ml/kg IBW). Nakon postavljanja u pronacijski položaj, ASV modalitet mehaničke ventilacije odmah se prilagodio novoj plućnoj mehanici. Čak i uz nižu tlačnu potporu, postignuti su optimalni respiracijski volumeni (prosječni TV od 451 ml, 7 ml/kg IBW).

ASV je modalitet ventilacije koji je kontroliran mehanizmom zatvorene petlje i automatski se prilagođava mehanici dišnog sustava. Ovaj modalitet ventilacije prati disanje bolesnika u svakom respiratornom ciklusu te kontinuirano prilagođava frekvenciju disanja, respiratorni volumen i vrijeme udisaja, ovisno o bolesnikovoj mehanici i naporu. Prema potrebama bolesnika, može pružiti tlačnu potporu ili tlačno-kontroliranu ventilaciju. Kod bolesnika sa spontanom disanjem, kao što je u našem prikazu slučaja, ventilator

generira tlačnu potporu, automatski prilagođavajući razinu potpornog tlaka kako bi se postigao ciljni dišni volumen, što na kraju rezultira ciljanom alveolarnom minutnom ventilacijom.^{8,9} Ciljevi mehaničke ventilacije kod pacijenta s ARDS-om jesu minimizirati ozljedu pluća uzrokovanu mehaničkom ventilacijom, istovremeno osiguravajući adekvatnu oksigenaciju te eliminaciju ugljičnog dioksida. Strategija zaštitne ventilacije pluća ima veliku korist u smanjenju smrtnosti bolesnika s ARDS-om. Preporučuje se uporaba ventilacije s malim respiratornim volumenom (tj. 6 ml/kg IBW) s vršnim tlakom do 30 cm H₂O te PEEP-om prilagođenim dišnoj mehanici.^{3,4} Postavljanje bolesnika u pronacijski položaj može poboljšati plućnu mehaniku i olakšati ventilaciju. Djelomičnim smanjenjem srčane i trbušne kompresije na plućni parenhim pronacijski položaj olakšava veću regrutaciju dorzalnih plućnih regija. Budući da se plućna perfuzija na taj način raspodjeljuje bolje na dorzalne plućne regije, poboljšava se ukupni omjer alveolarne ventilacije i perfuzije.¹⁰ Drenaža dorzalnih plućnih jedinica u pronacijskom položaju olakšava i uklanjanje sekreta.¹¹ Volumen dorzalne regije pluća veći je od volumena ventralne regije. Oslobođanjem dorzalnih dijelova pluća otvara se veći postotak alveola, čime se omogućava ventilacija nižim tlakom te postizanje ciljne oksigenacije primjenom manje frakcije kisika, a time se i smanjuje vjerojatnost ozljede pluća izazvane mehaničkom ventilacijom.¹⁰

Iskustva nekih autora pokazuju da rano postavljanje hipoksemičnih bolesnika koji boluju od bolesti uzrokovane novim koronavirusom – 2019 (COVID-19) može doprinjeti pozitivnom tijeku i ishodu liječenja. Naime, u nekih COVID-19 bolesnika dolazi do brzog pogoršanja plućne funkcije i naglog razvoja teške hipoksemije. Razvoj takve kliničke slike zahtijeva brzu reakciju i mnogi centri su uveli pronacijski položaj kao rani oblik intervencije u bolesnika koji spontano dišu, čak i prije intubacije. U prikazu francuskih autora, 24 COVID-19 bolesnika koji su bili na terapiji kisikom radi akutne hipoksemije stavljeni su u pronacijski položaj. Četvoro bolesnika nije toleriralo pronacijski položaj dulje od sat vremena. Tijekom 10 dana liječenja 5 bolesnika je progrediralo i zahtijevalo invazivnu mehaničku ventilaciju, od čega četvoro upravo onih koji nisu tolerirali pronacijski položaj.¹² U studiji provedenoj u Italiji 15 bolesnika je stavljeno na neinvazivnu mehaničku ventilaciju u pronacijskom položaju. U svih je bolesnika došlo do smanjenja frekvencije disanja i poboljšanja oksigenacije tijekom boravka u pronacijskom položaju.¹³

Važno je istaknuti kako postavljanje bolesnika u pronacijski položaj nije podjednako učinkovito u svih bolesnika s ARDS-om. Poznato je nekoliko čimbenika koji mogu predvidjeti povoljan odgovor postignut u navedenom položaju. Tako je poznato da se povoljni

učinci smanjuju nakon sedam dana mehaničke ventilacije zbog morfoloških promjena u plućima koje nastaju trajanjem ARDS-a.¹⁴ Također, veća je vjerojatnost da bolesnici s početnim plućnim infiltratima i tek lobarnom zahvaćenošću pluća imaju veću vjerojatnost pozitivnog odgovora u pronacijskom položaju.¹⁵ Istraživanja su pokazala značajno smanjenje smrtnosti među bolesnicima s umjerenim do teškim ARDS-om koji su bili stavljeni u pronacijski položaj najmanje 16 sati dnevno uz primjenu strategije zaštitne ventilacije pluća.¹⁶ Naša bolesnica je ispunjavala sve gore navedene kriterije. Postavljena je u pronacijski položaj drugoga dana mehaničke ventilacije. U početku je imala konsolidaciju desnoga plućnog režnja s obostranim napredovanjem nakon toga i posljedičnim razvojem umjerenog ARDS-a. U pronacijskom položaju bila je 24 sata, a upravo postavljanje u pronacijski položaj omogućilo je primjenu zaštitne strategije ventilacije i prevenciju dodatnog oštećenja pluća mehaničkom ventilacijom.

Zaključci

Iako je dokazano da pronacijski položaj ima jasne koristi u oksigenaciji i preživljavanju bolesnika oboljelih od ARDS-a, on se i dalje nedovoljno primjenjuje.^{16,6} Postoji nekoliko razloga za to. Postavljanje bolesnika u navedeni položaj zahtijeva četvero ili više članova osoblja, a sam manevar predstavlja rizik od slučajne ekstubacije, pomicanja endotrahealnog tubusa te gutbitka venskog pristupa. Također, povezan je sa značajno povećanim rizikom od začepljenja endotrahealnog tubusa i razvojem ulkusnih rana uslijed pritiska tijela na podlogu.¹⁷

Unatoč navedenim rizicima i potrebi za većim brojem osoblja, pronacijski položaj trebalo bi koristiti kao terapiju prve linije u bolesnika s umjerenim do teškim ARDS-om. Prema našem mišljenju, potrebno je pokušati s navedenim što je ranije moguće, posebice prije nego što započnemo invazivnije i skuplje oblike liječenja poput izvantjelesne membranske oksigenacije.

U prikazanom slučaju, prednosti ventilacije u pronacijskom položaju jasno su se pokazale istovremenom primjenom ASV modaliteta ventilacije koji se odmah prilagodio novoj mehanici pluća. Poboljšanja ventilacijskih parametara (TV, alveolarna minutna ventilacija) postignuta s nižom tlačnom potporom jasno pokazuju poboljšanu plućnu mehaniku. Primjenom automatskog moda ventilacije poboljšanje parametara jednostavno je uočljivo i manje iskusnim liječnicima.

Nadamo se da će ovaj slučaj potaknuti mlade liječnike u jedinicama intenzivnog liječenja da češće postavljaju bolesnike u pronacijski položaj i koriste ovaj učinkoviti modalitet liječenja u ARDS-bolesnika.

LITERATURA

1. Ranieri VM, Rubenfeld GD, Thompson BT, Ferguson ND, Caldwell E, Fan E *i sur.* Acute respiratory distress syndrome: the Berlin definition. *JAMA.* 2012;307:2526–33.
2. Dreyfuss D, Soler P, Basset G, Saumon G. High inflation pressure pulmonary edema. Respective effects of high airway pressure, high tidal volume, and positive end-expiratory pressure. *Am Rev Respir Dis.* 1988;137:1159–64.
3. Ranieri VM, Rubenfeld GD, Thompson BT, Ferguson ND, Caldwell E, Fan E *i sur.* ARDS Definition Task Force. Acute respiratory distress syndrome: the Berlin Definition. *JAMA.* 2012;307:2526–33.
4. Fan E, Del Sorbo L, Goligher EC, Hodgson CL, Munshi L, Walkey AJ *i sur.* An Official American Thoracic Society/European Society of Intensive Care Medicine/Society of Critical Care Medicine Clinical Practice Guideline: Mechanical Ventilation in Adult Patients with Acute Respiratory Distress Syndrome. *Am J Respir Crit Care Med.* 2017;195:1253–63.
5. Sud S, Friedrich JO, Taccone P, Polli F, Adhikari NKJ, Latini R *i sur.* Prone ventilation reduces mortality in patients with acute respiratory failure and severe hypoxemia: systematic review and meta-analysis. *Intens Care Med.* 2010;36:585–99.
6. Bellani G, Laffey JG, Pham T, Fan E, Brochard L, Esteban A *i sur.* Epidemiology, Patterns of Care, and Mortality for Patients With Acute Respiratory Distress Syndrome in Intensive Care Units in 50 Countries. *JAMA.* 2016;315:788–70.
7. Ranieri VM, Rubenfeld GD, Thompson BT, Ferguson ND, Caldwell E, Fan E *i sur.* Acute respiratory distress syndrome: the Berlin Definition. *JAMA.* 2012;307:2526–33.
8. Kirakli C, Ozdemir I, Ucar ZZ, Cimen P, Kepil S, Ozkan SA. Adaptive support ventilation for faster weaning in COPD: a randomised controlled trial. *Eur Respir J.* 2011;38:774–80.
9. Mireles-Cabodevila E, Diaz-Guzman E, Arroliga AC, Chaturburn RL. Human versus computer controlled selection of ventilator settings: An evaluation of adaptive support ventilation and mid-frequency ventilation. *Crit Care Res Pract.* 2012;2012:204314.
10. Koulouras V, Papathanakos G, Papathanasiou A, Nakos G. Efficacy of prone position in acute respiratory distress syndrome patients: A pathophysiology-based review. *World J Crit Care Med.* 2016;5:121–36.
11. Zanella A, Cressoni M, Epp M, Hoffmann V, Stylianou M, Kolobov T. Effects of tracheal orientation on development of ventilator-associated pneumonia: an experimental study. *Intens Care Med.* 2012;38:677–85.
12. Elharrar X, Trigui Y, Dols AM, Touchon F, Martinez S, Prud'homme E *i sur.* Use of Prone Positioning in Nonintubated Patients With COVID-19 and Hypoxemic Acute Respiratory Failure. *JAMA.* 2020;323:2336–8.
13. Sartini C, Tresoldi M, Scarpellini P, Tettamanti A, Carcò F, Landoni G *i sur.* Respiratory Parameters in Patients With COVID-19 After Using Noninvasive Ventilation in the Prone Position Outside the Intensive Care Unit. *JAMA.* 2020;323:2338–40.
14. Gattinoni L, Bombino M, Pelosi P *i sur.* Lung Structure and Function in Different Stages of Severe Adult Respiratory Distress Syndrome. *JAMA.* 1994;271:1772–9.
15. Gattinoni L, Bombino M, Pelosi P, Lissoni A, Pesenti A, Fumagalli R *i sur.* Prone position in acute respiratory distress syndrome. *Eur Resp J.* 2002;20:1017–28.
16. Guérin C, Reignier J, Richard JC, Beuret P, Gacouin A, Boulain T *i sur.* Prone positioning in severe acute respiratory distress syndrome. *N Engl J Med.* 2013;368:2159–68.
17. Mora-Arteaga JA, Bernal-Ramírez OJ, Rodríguez SJ. The effects of prone position ventilation in patients with acute respiratory distress syndrome. A systematic review and meta-analysis. *Med Intens.* 2015;39:359–72.