

Analiza upalnih parametara koljena ovce nakon rekonstrukcije hrskavice autolognim koštano-hrskavičnim presatkom uzgojenim u perfuzijskom bioreaktoru

Petrović, Tadija

Doctoral thesis / Disertacija

2021

Degree Grantor / Ustanova koja je dodijelila akademski / stručni stupanj: **University of Zagreb, School of Medicine / Sveučilište u Zagrebu, Medicinski fakultet**

Permanent link / Trajna poveznica: <https://urn.nsk.hr/urn:nbn:hr:105:317965>

Rights / Prava: [In copyright](#) / [Zaštićeno autorskim pravom.](#)

Download date / Datum preuzimanja: **2024-07-11**



Repository / Repozitorij:

[Dr Med - University of Zagreb School of Medicine Digital Repository](#)



SVEUČILIŠTE U ZAGREBU

MEDICINSKI FAKULTET

Tadija Petrović

**Analiza upalnih parametara koljena ovce
nakon rekonstrukcije hrskavice
autolognim koštano-hrskavičnim
presatkom uzgojenim u perfuzijskom
bioreaktoru**

DOKTORSKI RAD

Zagreb, 2021.

Ovaj rad izrađen je u Klinici za kirurgiju, oftalmologiju i ortopediju Veterinarskog fakulteta Sveučilišta u Zagrebu te Zavodu za histologiju i embriologiju, Medicinskog fakulteta Sveučilišta u Zagrebu.

Voditelji rada: prof. dr. sc. **Davor Ježek**, dr. med.
 izv. prof. dr. sc. **Alan Ivković**, dr. med.

Ovo istraživanje financirano je sredstvima Sedmog okvirnog programa za istraživanje, tehnološki razvoj i demonstracijske aktivnosti: FP7/2007-2013-BIOCOMET (Bioreactor-based, clinically oriented manufacturing of engineered tissues).

Zahvaljujem:

svojim učiteljima i mentorima prof. dr. sc. **Davoru Ježeku** i izv. prof. dr. sc. **Alanu Ivkoviću** na brizi, razumijevanju i strpljenju te neiscrpoj znanstvenoj i stručnoj pomoći koju su mi pružili tijekom izrade ovog rada,

dr. sc. **Maji Pušić** i izv. prof. dr. sc. **Ingi Marijanović** na velikoj pomoći tijekom provedbe cjelokupnog istraživanja,

cijelom timu Klinike za kirurgiju, ortopediju i oftalmologiju Veterinarskog fakulteta Sveučilišta u Zagrebu na pomoći u provedbi eksperimentalnog dijela istraživanja,

dr. sc. **Andreji Vukasović** i **Biljani Sasi**, dipl. ing. biol. na pomoći u analizi preparata,
mojim dragim roditeljima,

a rad u cijelosti posvećujem **Mateji, Evi, Pavi i Mati**.

SADRŽAJ

SADRŽAJ	10
Popis oznaka i kratica	13
1. UVOD I SVRHA RADA	1
1.1. OA (idiopatski)	1
1.2. PTOA	2
1.3. Hrskavično tkivo	3
1.3.1. Elastična hrskavica	3
1.3.2. Vezivna hrskavica	4
1.3.3. Hijalina hrskavica	4
1.3.4. Zglobna hrskavica	4
1.3.5. Hrskavica nosne pregrade	5
1.4. Oštećenja zglobne hrskavice	6
1.5. Principi liječenja hrskavičnih i koštano-hrskavičnih oštećenja	6
1.5.1. Neoperacijske metode	7
1.5.2. Operacijske metode	7
1.6. Nosači	11
1.7. Sinovijalna membrana i suphondralna kost	12
1.7.1. Sinovijalna membrana	12
1.7.2. Subhondralna kost	12
1.8. Upala kod OA	13
1.8.1. Citokini	15
1.8.2. Matriks metaolproteinaze (MMP)	20
1.8.3. Hondrociti i odgovor na upalu	21
1.9. Tkivni inženjering hrskavice u bioreaktorima	22
2. HIPOTEZA	24
3. CILJEVI RADA	25
4. MATERIJALI I METODE	26
4.1. Eksperimentalne životinje	26
4.2. Priprema životinja za kirurški zahvat, anestezija i analgezija	26

4.3.	Prva studija na velikom animalnom modelu ovce (kronični model koštano-hrskavičnog oštećenja / idiopatski OA)	27
4.3.1.	Prvi kirurški zahvat	28
4.3.2.	Uzgoj tkivnog presatka u bioreктору	29
4.3.3.	Drugi kirurški zahvat.....	31
4.3.4.	Eksplantacija.....	33
4.4.	Druga studija na velikom animalnom modelu ovce (akutni model koštano-hrskavičnog oštećenja / posttraumatski OA)	35
4.4.1.	Eksplantacija.....	35
4.5.	Imunohistokemijska analiza uzoraka	36
4.5.1.	Kvantifikacija imunohistokemijskog bojanja.....	37
4.6.	Molekularna analiza sinovijalne membrane	40
4.6.1.	Izolacija RNA iz sinovijalne membrane	40
4.6.2.	Uklanjanje zaostale DNA iz uzorka RNA	41
4.6.3.	Reverzna transkripcija RNA u komplementarnu DNA (cDNA)	41
4.6.4.	Dizajn početnica	41
4.6.5.	Analiza ekspresije gena u tkivnim presatcima kvantitativnom lančanom reakcijom polimeraze u stvarnom vremenu (qRT-PCR).....	42
4.7.	Statistička analiza	44
5.	REZULTATI.....	45
5.1.	Imunohistokemijska analiza presatka uzgojenog u bioreктору uz upotrebu nosača i stanica (zglobnih ili nosnih hondrocita)	45
5.2.	Histološka analiza koštano-hrskavičnih lezija 6 tjedana nakon transplantacije	46
5.3.	Imunohistokemijska analiza upalnih citokina TNF- α , IL-6 i IL-1 β u novonastalom tkivu na mjestu lezije 6 tjedana, 3 mjeseca i 12 mjeseci nakon transplantacije	47
5.3.1.	Izražaj TNF- α na mjestu novonastalog tkiva nakon tretiranja kronične koštano-hrskavične lezije u prvoj animalnoj studiji	48
5.3.2.	Kvantifikacija imunohistokemijskog bojenja novonastalog tkiva kod kroničnog koštano-hrskavičnog modela (prva animalna studija)	58
5.3.3.	Kvantifikacija imunohistokemijskog bojenja novonastalog tkiva kod akutnog koštano-hrskavičnog modela (druga animalna studija)	62
5.4.	Molekularna analiza ekspresije proupalnih citokina u sinovijalnoj membrani	63

5.4.1.	Rezultati molekularne analize sinovijalne membrane qRT-PCR na kroničnom modelu koštano-hrskavičnog oštećenja (prva animalna studija)	63
5.4.2.	Rezultati molekularne analize sinovijalne membrane qRT-PCR na akutnom modelu koštano-hrskavičnog oštećenja (druga animalna studija)	66
6.	RASPRAVA.....	68
	Osvrt na dizajn, provedbu i rezultate istraživanja	68
	Osvrt na rezultate prve studije na velikom animalnom modelu ovce (kronični model koštano-hrskavičnog oštećenja / OA)	72
	Osvrt na rezultate druge studije na velikom animalnom modelu ovce (akutni model koštano-hrskavičnog oštećenja / posttraumatski OA)	75
7.	ZAKLJUČAK.....	79
8.	KRATKI SADRŽAJ	81
9.	SUMMARY	83
10.	POPIS LITERATURE.....	85
11.	KRATKA BIOGRAFIJA.....	102

Popis oznaka i kratica

3D – trodimenzionalni

AC – zglobni hondrociti (engl. *Articular Chondrocytes*)

ACI – autologna transplantacija hondrocita (engl. *Autologous Chondrocyte Implantation*)

ADAMTS – dizintegrin i metaloproteinaze s trombospondinskim motivima (engl. *A Disintegrin And Metalloproteinase with Thrombospondin Motifs*)

BMP-2, -6 – koštani morfogenetski proteini-2, -6 (engl. *Bone Morphogenetic Protein-2, -6*)

cDNA – komplementarna DNA (engl. *complementary DNA*)

CD – stanični diferencijacijski antigen (engl. *Cluster of Differentiation*)

CFS – nosač bez stanica (engl. *Cell-Free Scaffold*)

COX-2 – ciklooksigenaza-2

CRP – C-reaktivni protein

CTR – negativna kontrola (engl. *Control*)

DAB – 3',3' diaminobenzidintetraklorid

DNaze I – deoksiribonukleaza I (engl. *Deoxyribonuclease I*)

DMEM – osnovni medij za stanične culture (engl. *Dulbecco's Modified Eagle Medium*)

DNA – deoksiribonukleinska kiselina (engl. *Deoxyribonucleic Acid*)

EDTA – etilendiamintetraoctena kiselina (engl. *Ethylenediaminetetraacetic Acid*)

GAPDH – gliceraldehid-3-fosfatna dehidrogenaza (engl. *Glyceraldehyde 3-Phosphate Dehydrogenase*)

FBS – fetalni goveđi serum (engl. *Fetal Bovine Serum*)

FGF – čimbenik rasta fibroblasta (engl. *Fibroblast Growth Factor*)

FLS – fibroblastima slični sinoviociti (engl. *Fibroblast-Like Synoviocytes*)

PLA2 – fosfolipaza A2

GAGs – glikozaminoglikani

GMP – dobra proizvođačka praksa (engl. *Good Manufacturing Practice*)

GMR – omjer geometrijske srednje vrijednosti (engl. *Geometric Mean Ratio*)

HEPES – 2-(4-(2 hidroksietil)-1-piperazinil)-etansulfonska kiselina

ICE – interleukin-1 β konvertirajući enzim (engl. *IL-1 β Converting Enzyme*)

ICRS – Međunarodno društvo za obnovu hrskavice (engl. *International Cartilage Repair Society*)

IL-1 β , -6, -15, -17, -18, -21 – interleukin-1 β , -6, -15, -17, -18, -21

iNOS – inducibilna sinteaza dušik oksida (engl. *inducible Nitric Oxide Synthase*)

IL-1R1 – interleukin-1 receptor tip I (engl. *Interleukin 1 receptor, type I*)

IL-1Ra – interleukin-1 receptor antagonist (engl. *Interleukin 1 receptor antagonist*)

LKB4 – leukotrien B4

MACI – matriksom-potpomognuta trasnplantacija autolognih hondrocita (engl. *Matrix-induced Autologous Chondrocyte Implantation*)

mIL-6R – membranski interleukin-6 receptor

MMP – matriks metaloproteinaze (engl. *Matrix Metalloproteinases*)

MT-MMP – matriks metaloproteinaze membranskog tipa (engl. *Membrane-Type Matrix Metalloproteinases*)

NC – hondrociti hrskavice nosnog septuma (engl. *Nasal Chondrocytes*)

NK – prirodno ubilačke stanice (engl. *Natural Killer Cells*)

NGF – živčani čimbenik rasta (engl. *Nerve Growth Factor*)

NO – dušikov oksid (engl. *Nitric Oxide*)

NSAIL – nesteroidni antiinflamatorni lijekovi

OA – osteoartritis

PBS – fosfatni pufer (engl. *Phosphate Buffered Saline*)

PGE2 – prostaglandin E2

PEG – polietilen glikol (engl. *poly(ethylene glycol)*)

PFA – paraformaldehid (engl. *paraformaldehyde*)

PGA – poliglikolna kiselina (engl. *Polyglycolic Acid*)

PLLA – poli-L-laktična kiselina (engl. *Poly-L-lactic Acid*)

PSG – penicilin-streptomycin-glutamin

PTOA – posttraumatski OA

qRT-PCR – kvantitativna lančana reakcija polimeraze u stvarnom vremenu (engl. *quantitative Real Time-Polymerase Chain Reaction*)

RNA – ribonukleinska kiselina (engl. *Ribonucleic Acid*)

ROS – reaktivne kisikove vrste (engl. *Reactive Oxygen Substances*)

sIL-6R – topljivi interleukin-6 receptor (engl. *soluble Interleukin-6 Receptor*)

SD – standardna devijacija (engl. *Standard Deviation*)

SOX – transkripcijski čimbenik za određivanje spola (engl. *Sex-determining region Y (SRY)-box*)

TGF- β – transformirajući čimbenik rasta beta 1 (engl. *Transforming Growth Factor Beta 1*)

TNF- α – čimbenik nekroze tumora alfa (engl. *Tumor Necrosis Factor Alpha*)

TNF-R – receptor čimbenik nekroze tumora (engl. *Tumor Necrosis Factor Receptor*)

tPA – tkivni plazminogeni aktivator (engl. *tissue Plasminogen Activator*)

uPA – urokinazni plazminogeni aktivator (engl. *Urokinase Plasminogen Activator*)

VEGF – vaskularni endotelijalni čimbenik rasta (engl. *Vascular Endothelial Growth Factor*)

v/v% – volumni udio

1. UVOD I SVRHA RADA

Oštećenja zglobne hrskavice predstavljaju veliki klinički izazov i značajan socioekonomski problem suvremenog društva. Zglobna hrskavica nema perihondrij, krvne i limfne žile niti je inervirana, a samim time su njene reparatorne i regenerativne sposobnosti vrlo skromne. Hrkavicu odlikuju iznimne biomehaničke osobine, što joj omogućava učinkovit prijenos sila na kosti, no jednom kada se ozljedi teško može zacijeliti. Iako trenutno dostupne opcije liječenja mogu značajno unaprijediti klinički status i smanjiti simptome u bolesnika, optimalni modalitet liječenja još uvijek nije dostupan. Autologni trodimenzionalni koštano-hrskavični presatci uzgojeni u perfuzijskom bioreaktoru predstavljaju značajan napredak u liječenju oštećenja hrskavice. Poznato je da ugradnja presadaka u kombinaciji sa samim operacijskim postupkom može izazvati značajnu upalnu reakciju zgloba, a koja je pak izrazito nepovoljna za regenerativne i reparativne procese same hrskavice. Svrha ovog istraživanja je analizirati upalnu reakciju zgloba nakon implantacije presatka, utvrditi koji dio zgloba je više zahvaćen (mjesto presatka ili okolna sinovija) te utvrditi koliku upalu uzrokuje pojedini tip presatka.

1.1. OA (idiopatski)

Idiopatski osteoartritis (OA) je najčešći oblik artritisa i jedan od vodećih uzroka invalidnosti. Ova degenerativna bolest zglobova zahvaća više od polovice ljudi starijih od 65 godina. Prema procjeni Svjetske zdravstvene organizacije više od 150 milijuna ljudi u svijetu boluje od OA. Karakterizira ga progresivno propadanje zglobne hrskavice, remodeliranje subhondralne kosti, lezije koštane srži, oštećenje meniskusa i sinovitis (1, 2). OA češće zahvaća određene zglobove, kao što su koljenski zglob, zglob kuka, interfalangealni zglobovi prstiju, bazu palca, prvi metatarzofalangealni zglob i apofizne (fasetne) zglobove donjeg dijela vratne i lumbalne kralješnice. Glavni simptomi i znakovi OA uključuju kroničnu bol koja se pojačava prilikom korištenja zglobova i smanjuje u

mirovanju, ukočenost zglobova koja je najzamjetnija nakon perioda neaktivnosti, grube krepitacije i nastanak osteofita (3). OA prema svojoj etiologiji možemo razvrstati u dvije skupine: primarni (idiopatski ili ne-traumatski) i sekundarni (posttraumatski OA (PTOA, engl. *Posttraumatic Osteoarthritis*), upalni, metabolički i sl.). Dugo se mislilo da je OA isključivo degenerativna bolest hrskavice, međutim noviji dokazi upućuju na više uzročnih čimbenika odgovornih za razvoj OA, kao što su trauma, mehaničke sile, upala, biokemijske reakcije i metabolički poremećaji (4). Konvencionalno liječenje OA usmjereno je na simptomatski tretman, uglavnom na kupiranje boli te nije usmjereno na obnovu oštećene hrskavice niti sprječava daljnje degenerativne procese. S obzirom da zglobna hrskavica, ligamenti i menisci imaju vrlo ograničenu mogućnost cijeljenja, obnova ovih tkiva ostaje najvažniji cilj novijih pristupa u liječenju OA (5).

1.2. PTOA

Mnoge studije su pokazale da ozljede zgloba značajno povećavaju rizik za nastanak OA. U literaturi se navodi da je rizik nastanka PTOA nakon značajne ozljede zgloba 75% (6). Smatra se da se približno 12% svih simptomatskih OA kuka, koljena i gležnja može pripisati PTOA (7, 8). PTOA, u odnosu na druge oblike OA uglavnom pogađa mlađe odrasle osobe. Bolesnici s OA koji su imali ozljedu zgloba prosječno su za više od 10 godina mlađi u odnosu na bolesnike s OA koji nisu imali takvu ozljedu. Česti uzroci koji dovode do PTOA uključuju intraartikularne prijelome te ozljede meniskusa, ligamenata i oštećenja hrskavice (9). Najzastupljenije su ozljede koljena, a zatim ozljede gležnja (10, 11). Također, PTOA može nastati nakon ozljede kuka i ramena. PTOA se klinički dijagnosticira kad se pojave simptomi, čije vrijeme pojave je varijabilno. Tako se simptomi mogu pojaviti rano, za manje od godinu dana ili bolesnik može biti bez simptoma kroz duže vremensko razdoblje, čak 10-20 godina nakon ozljede. Međutim, u oba slučaja vjeruje se da razvoj OA u ozlijeđenim zglobovima počinje za vrijeme inicijalne ozljede posredovanjem patoloških procesa u zglobu, kao što su apoptoza hondrocita, pregradnja

subhondralne kosti, infiltracija hrskavice i kosti upalnim stanicama i otpuštanje medijatora upale u sinovijalnu tekućinu (12).

1.3. Hrskavično tkivo

Hrskavica je klasificirana kao posebna vrsta vezivnog tkiva mezodermalnog podrijetla. To tkivo karakteriziraju hondrociti koji su uronjeni u izvanstanični matriks koji se sastoji od osnovne tvari, polisaharida, fibrilarne komponente i intersticijske tekućine, uglavnom vode. Hrskavica nema direktnu opskrbu krvlju, limfnih žila ni živčanih završetaka te dopremanje hranjivih tvari ovisi o difuziji iz okolnih tkiva. Elastičnu i hijalinu hrskavicu okružuje sloj gustog vezivnog tkiva ili perihondrij koji omogućuje prinos nutrijenata do hondrocita preko krvnih žila. Zglobna hrskavica nema perihondrij te nutrijente prima difuzijom iz sinovijalne tekućine (13). Ovisno o sastavu i funkciji razlikujemo tri vrste hrskavice: hijalinu, vezivnu i elastičnu hrskavicu (14).

1.3.1. Elastična hrskavica

Kao što ime govori, elastična hrskavica je elastična i fleksibilna hrskavica koja može izdržati opetovano savijanje. Unutar međustanične tvari prevladava vlaknasta komponenta, s kolagenom tipa II i elastičnim vlaknima gusto razgranatim u više smjerova. Hondrociti koji leže između vlakana su veći, s manje izogenih skupina (skupine od najviše 8 stanica koje su nastale mitotskom diobom jednog hondrocita) u usporedbi s hijalinom hrskavicom. Ovo hrskavično tkivo pruža elastičnost organima unutar kojih je prisutno: epiglotis, uška i Eustahijeva cijev (15).

1.3.2. Vezivna hrskavica

Vezivna hrskavica smatra se prijelaznim tkivom između hijaline hrskavice i gustog vezivnog tkiva poput tetiva i ligamenata (16). Njezin matriks je bogat gusto isprepletenim kolagenskim vlaknima koje ovo tkivo čine vrlo otpornim na kompresiju. Hondrociti su prisutni u vrlo malom broju i usklađeni su s gustim kolagenskim vlaknima. Za razliku od hijaline hrskavice, vezivna hrskavica sadrži visoku razinu kolagena tipa I uz kolagen tipa II. Vezivna hrskavica prisutna je između tijela kralješaka, u simfizi stidne kosti, meniscima i na mjestu vezivanja tetiva za kost.

1.3.3. Hijalina hrskavica

Hijalina hrskavica je najčešća vrsta hrskavice u tijelu. Služi kao privremeni skelet za vrijeme embrionalnog razvoja, dok se postupno ne zamijeni koštanim tkivom. Njezin matriks bogat je glikozaminoglikanima (GAGs, engl. *glycosaminoglycans*) i kolagenskim vlaknima (uglavnom kolagen tipa II) koji se ne vide mikroskopom nakon rutinskog histološkog bojanja. GAGs stvaraju bočne lance kovalentno vezane za središnji protein i stvaraju proteoglikane, pri čemu je agrekan najveći i najzastupljeniji (15). Hijalina hrskavica prisutna je na spojevima rebara i prsne kosti, u traheji, u nosnoj pregradi i na zglobnim površinama sinovijalnih zglobova, kao što su primjerice rameni zglob i zglob koljena.

1.3.4. Zglobna hrskavica

Zglobna hrskavica je tip hijaline hrskavice koja oblaže površinu kostiju u sinovijalnim zglobovima. Morfološki se razlikuju četiri zone zglobne hrskavice: površinska zona (lat. *zona superficialis*), prijelazna zona (lat. *zona transitionalis*), duboka ili radijalna zona (lat. *zona radialis*) i kalcificirana zona (lat. *zona calcificata*) (17). Unutar zglobne hrskavice sastav izvanstaničnog matriksa varira unutar različitih zona tkiva, od najvišeg površnog sloja koji je u kontaktu sa sinovijalnom tekućinom unutar zglobne šupljine do najdubljeg sloja, koji je u kontaktu sa subhondralnom kosti. U tom smjeru se fibrilarne i

komponente intersticijske tekućine smanjuju, dok se povećava udio osnovne tvari. Gornja površinska zona sadrži manje količine kolagena tipa I. Hondrociti u ovoj zoni su plosnati i nalaze se blizu jedan drugome, a kolagenska vlakna (kolagen tipa II i IX) su gusto složena i paralelna sa zglobnom površinom (18). Hondrociti u ovoj zoni sintetiziraju velike količine kolagena i male količine proteoglikana. Voda je prisutna u najvećoj količini u površinskoj zoni (17). U prijelaznoj zoni nalaze se hondrociti sferoidnog oblika, a kolagenska vlakna su nasumično raspoređena u različitim smjerovima. Hondrociti u dubokoj zoni su sferoidni i organizirani u stupiće koji se nalaze okomito u odnosu na površinu zglobne hrskavice. Kolagenska vlakna okomito penetriraju kroz graničnu crtu (engl. *tidemark*) i ulaze u kalcificiranu hrskavicu te osiguravaju stabilnost zglobne hrskavice na subhondralnoj kosti (18). Mineralizirana zona sadrži mali broj hondrocita koji imaju slabu metaboličku aktivnost. U ovoj dubokoj zoni hondrociti su hipertrofični i sintetiziraju kolagen tip X (14). Ova zona je prijelazna zona prema subhondralnoj kosti.

Kolagenska vlakna pokazuju različitu organizaciju u različitim slojevima hrskavice te teku paralelno sa zglobnom površinom u površinskom sloju, pojavljuju se prilično neorganizirano u srednjem sloju, a zatim vertikalno prolaze kroz dubinu prijelazne zone. O takvoj prostornoj organizaciji kolagenskih vlakana ovisi smjer mehaničke stimulacije i daje hrskavici vlačna svojstva (19, 20).

1.3.5. Hrskavica nosne pregrade

Glavna funkcija nosne hrskavice je oblikovanje nosa pružanjem strukture i potpore, a istovremeno osigurava i određeni stupanj fleksibilnosti. Hijalina hrskavica nosne pregrade je avaskularna, visoko hidrirana i karakterizira je velika količina izvanstaničnog matriksa bogatog kolagenom tipa II i GAGs (21). Uklopljeni hondrociti razlikuju se u veličini i obliku u skladu s njihovim položajem unutar tkiva te su brojniji, plosnati i orijentirani paralelno s površinom u vanjskim hrskavičnim regijama, dok se zaobljeniji hondrociti nalaze u manjem broju u središnjim hrskavičnim regijama (22). Nosna hrskavica se, kao dio kranijalnog kostura, razvija iz stanica kranijalnog neuralnog grebena -

mezoektoderma, za razliku od ostalog hrskavičnog tkiva na drugim dijelovima tijela, poput zglobne hrskavice koja je mezodermalnog porijekla.

Nedavno je dokazano da hondrociti izolirani iz zrele hrskavice nosne pregrade odraslih osoba mogu održati funkcionalnost tijekom serijskog kloniranja, ali i odgovoriti i prilagoditi se mjestima heterotopičke transplantacije. Na temelju ovih nalaza, hrskavični presatci proizvedeni od hondrocita izoliranih iz nosne pregrade korišteni su za rekonstrukciju nosnog krila i za liječenje oštećenja zglobne hrskavice (23, 24).

1.4. Oštećenja zglobne hrskavice

Oštećenja zglobne hrskavice se obično klasificiraju koristeći ljestvicu po Outerbridge-u. On je klasificirajući različite stupnjeve hondromalacije patele opisao četiri stupnja hrskavičnih lezija: omekšavanje i oticanje (stupanj 1), fragmentacija i rascjep promjera $\leq 1,5$ cm (stupanj 2), fragmentacija i rascjep promjera $\geq 1,5$ cm (stupanj 3), i erozija hrskavice do subhondralne kosti (stupanj 4) (25). U zadnje vrijeme se češće u kliničkoj praksi koristi ljestvica Međunarodnog društva za obnovu hrskavice (ICRS, engl. *International Cartilage Repair Society*) nastala iz radova Brittberga i Petersena (26, 27). Ljestvica također uključuje četiri stupnja, uz nulti stupanj koji označava normalnu hrskavicu: normalna hrskavice (stupanj 0), površne lezije, fisure i razmekšanja (stupanj 1), oštećenja do 50% debljine hrskavice (stupanj 2), oštećenja koja zadiru u preko 50% debljine hrskavice do suphondralne kosti, ali je subhondralna kost intaktna (stupanj 3) te kompletno oštećenje sa zadiranjem u subhondralnu kost (stupanj 4). Odluka o izboru odgovarajućeg kirurškog zahvata ovisi o klasifikaciji oštećenja, veličini lezije te o dobi i aktivnosti bolesnika.

1.5. Principi liječenja hrskavičnih i koštano-hrskavičnih oštećenja

Hrskavična i koštano-hrskavična oštećenja mogu se liječiti neoperacijski ili operacijski.

1.5.1. Neoperacijske metode

Općenito, neoperacijski postupci predstavljaju prvi korak u liječenju simptoma ozljede, a uključuju fizikalnu terapiju, rasterećenje oboljelog zgloba smanjenjem tjelesne mase i korištenjem ortopedskih pomagala kao što su primjerice štake i sl. i lijekove za ublažavanje boli (28). Fizikalna terapija služi održavanju opsega pokreta, potiče prehranu hrskavice i jača mišiće zahvaćenog ekstremiteta (29). Lijekovi koji se koriste za ublažavanje bolova uključuju analgetike i nesteroidne antiinflamatorne lijekove (NSAIL). Ovi postupci rješavaju bol, ali ne djeluju na cijeljenje hrskavične lezije te ne rješavaju dugotrajne posljedice ozljede hrskavice na odgovarajući način i ne sprječavaju razvoj OA (30).

1.5.2. Operacijske metode

Operacijske metode liječenja dijele se na palijativne (artroskopski debridman), reparacijske (abrazijska hondroplastika, bušenje po Pridie-u i mikrofrakture) i regeneracijske (mozaikplastika, transplantacija autolognih hondrocita) (31).

1.5.2.1. Palijativne metode

Cilj ovih metoda je postizanje što ujednačenije zglobne površine (32). Bolesnici s lezijama hrskavice promjera manjih od 2 cm² kandidati su za debridman i ispiranje. Postupci se izvode artroskopski, a svha im je smanjenje boli i poboljšanje pokretljivosti zgloba. Pritom se struktura i funkcija hrskavice ne obnavljaju u potpunosti. Metoda je općenito rezervirana za starije bolesnike s lakšim simptomima, a koji bi bez takvog liječenja imali poteškoće s ograničenom pokretljivošću nakon operativnog zahvata. Iako se smatraju palijativnim metodama, oslobađanje od boli i poboljšanje kvalitete života općenito nastupa brzo nakon zahvata uz mogućnost neposrednog potpunog opterećenja te bez ograničenja aktivnosti (18).

1.5.2.2. *Reparacijske metode*

Ove metode uključuju abrazijsku hondroplastiku, bušenje po Pridie-u i mikrofrakture. Cilj ovih tehnika je iskorištavanje spontanog reparacijskog odgovora izlaganjem oštećenog hrskavičnog tkiva prostorima koštane srži. Ove intervencije dovode do spontanog popravka oštećenja koje se temelji na operacijski izazvanom krvarenju iz subhondralnih koštanih prostora i posljedičnom stvaranju krvnih ugrušaka bogatih progenitornim stanicama. Indukcija takvog spontanog odgovora je dobro poznata iz pokusa na životinjama. Međutim, ovaj reparacijski odgovor je vrlo varijabilan i nije reproducibilan, a novonastalo tkivo je fibrohrskavično (33).

1.5.2.2.1. *Abrazijska hondroplastika*

Abrazijska hondroplastika je artroskopska metoda za mehanički debridman kojim se uklanja 1 - 3 mm subhondralne kosti. Cilj je da se stimulacijom subhondralne kosti oslobode mezenhimalne matične stanice iz koštane srži, promovirajući tako stvaranje novog tkiva koje bi trebalo nadomjestiti oštećenu hrskavicu (34).

1.5.2.2.2. *Bušenje po Pridie-u*

Ideja bušenja rupa pomoću Kirschnerove žice kroz oštećena područja zglobno-hrskavičnog sloja u subhondralne prostore koštane srži osmislio je Pridie (35). Kao što je već spomenuto, temelj ovog koncepta liječenja je potaknuti spontani proces oporavka. Međutim, novonastalo tkivo je varijabilnog sastava, strukture i trajnosti. Cilj je simptomatsko olakšanje i poboljšanje funkcionalnosti (36, 37). Klinička izvješća upućuju na to da bolesnici s generaliziranim OA imaju najveću korist od ovog zahvata (38). Međutim, učinak je kratkoročan te se dugoročno korisni učinci gube (39). Danas se ovaj postupak rijetko koristi.

1.5.2.2.3. Mikrofrakture

Mikrofrakture su još jedna artroskopska tehnika stimuliranja koštane srži bušenjem rupa u subhondralnoj kosti pomoću specifičnog uređaja (Steadmanovo šilo). Ova tehnika je uglavnom rezervirana za bolesnike s umjerenim potrebama i kada je lezija zglobne hrskavice veličine do 4 cm². Kod mikrofraktura prvo se čisti osteohondralni defekt i uklanjaju ostaci kalcificiranog sloja hrskavice, kako bi se izravnala površina. Nakon toga, u kosti se pomoću artroskopskog šila buše rupe dubine od oko 3 mm, počevši od ruba oštećenja prema središtu, ostavljajući razmake od 3 do 5 mm između rupa. Svrha ove tehnike je poticanje stvaranja ugruška mezenhimalnih matičnih stanica koje potječu iz koštane srži, a koje bi bile odgovorne za popravak oštećenja (40). Nakon zahvata nužne su pasivne kretnje i ograničenje opterećenja kako bi se osiguralo dobro zacjeljivanje. Tehnika mikrofraktura se klinički široko primjenjuje i pokazano je da omogućuje učinkovito kratkoročno i srednjeročno poboljšanje funkcije zglobova (41). S vremenom, prvotno sintetizirana hrskavica slična hijalinoj postaje fibrozna i propada, kao rezultat suboptimalnih biomehaničkih i viskoelastičnih svojstava novonastalog tkiva. Neizbježno, propadanjem ovog novonastalog reparacijskog tkiva ponovno se javljaju isti simptomi, stoga ova tehnika služi samo za odgađanje moguće potrebe za zamjenom zgloba (18).

1.5.2.3. Regeneracijske metode

U regeneracijske metode spadaju mozaikplastika i autologna transplantacija hondrocita (ACI, engl. *Autologous Chondrocyte Implantation*).

1.5.2.3.1. Mozaikplastika

Mozaikplastika je tehnika koju su prvi opisali Hangody i Kárpáti, a u kojoj se jedan ili više osteohondralnih cilindara uzima iz područja zgloba koje nije opterećeno tjelesnom težinom te se ugrađuju u područje osteohondralnog oštećenja (područje koje je opterećeno težinom). Pokazano je da se kod mozaikplastike mogu koristiti različite veličine presadaka (5,5 do 10 mm) (42). Najbolji scenarij je mogućnost korištenja jednog

cilindra koji u potpunosti ispunjava osteohondralno oštećenje. Autori metode sugerirali su da se ona može koristiti kod osteohondralnih oštećenja od 1 do 4 cm², međutim, što je oštećenje veće to je veća površina koja se uzima s mjesta donora, što ograničava mogućnost korištenje ove tehnike kod većih oštećenja. Glavne prednosti su da se postupak može izvesti artroskopski, kao i činjenica da je oštećenje ispunjeno zdravom hrskavicom. Glavno ograničenje ovog postupka je poboljšanje na donorskom mjestu, održivost hondrocita preseljenih s područja koje nije podvrgnuto opterećenju a koji se prenose u područje s opterećenjem i postizanje idealne geometrije hrskavice na mjestu osteohondralnog oštećenja (43, 44, 45).

1.5.2.3.2. Autologna transplantacija hondrocita (ACI)

ACI za liječenje osteohondralnih oštećenja vrši se u dva zahvata. Prva operacija sastoji se artroskopske biopsije hrskavice iz zdravog područja. Iz ovog fragmenta hrskavice u laboratoriju se zatim uzgajaju hondrociti. Nakon povećanja broja stanica provodi se drugi, otvoreni operacijski postupak za implantaciju ovih hondrocita na mjesto oštećenja. Pripremi se područje oštećenja te se izravnavaju rubovi, a hondrociti se zadržavaju na mjestu pomoću sloja periosta pričvršćenog za granice lezije (46). Indikacije za autolognu transplantaciju hondrocita su lezije veće od 2 cm² i manje od 12 cm² te bolesnici koji i dalje imaju bolove nakon mozaikplastike ili mikrofraktura. Ograničavajući čimbenici za ovu metodu uključuju potrebu za dva kirurška postupka, hipertrofiju periostalne membrane (simptomatsku u 13% bolesnika) i visoku cijenu.

Druga generacija ACI ima prednosti u odnosu na prvu generaciju, s obzirom na to da ne treba koristiti periostalni presadak već se koristi dvoslojna kolagenska membrana. Time se izbjegava potreba za dodatnim rezom, kao i mogućnost hipertrofije periosta. Nadalje, treća generacija autologne transplantacije hondrocita ili matriksom potpomognuta autologna transplantacija hondrocita (MACI, engl. *Matrix-Induced Autologous Chondrocyte Implantation*) za uzgoj hondrocita koristi nosače koji imaju karakteristike slične karakteristikama izvanstaničnog hrskavičnog matriksa. U ovoj metodi se izolirani zglobovi hondrociti nasađuju na trodimenzionalni nosač nekoliko dana prije

transplantacije na mjesto oštećenja. Značajke nosača omogućuju artroskopsko izvođenje operacije, čime se izbjegava artrotomija zglobova.

1.6. Nosači

Nosači (engl. *scaffolds*) su trodimenzionalni biomaterijali koji podržavaju rast hondrocita i olakšavaju povećanje broja hondrocita i njihovu prostornu organizaciju, istovremeno pružajući mehanički stabilnu potporu za implantaciju na mjesto oštećenja. Idealan nosač bi trebao biti biokompatibilan, biorazgradiv, propusan, necitotoksičan, lako ga je oblikovati, ima mogućnost fiksacije na željenom mjestu, sposoban da podržava rast hondrocita, višenamjenski, jeftin, lako dostupan i jednostavan za proizvodnju (47). Također, važno je da ima odgovarajuću poroznost, pa se smatra da je veličina pora između 100 μm i 300 μm najbolja za nasađivanje stanica i njihovu diferencijaciju, a istovremeno olakšava prijenos otpadnih i hranjivih tvari (48). Trodimenzionalna struktura nosača olakšava interakciju između samih stanica i između stanica i izvanstanične tvari te da na taj način potiče hondrogenezu (49). Iz tog razloga se koriste za poboljšanje tehnike mikrofraktura ili ACI.

Nosači mogu biti građeni od prirodni ili sintetskih materijala. Najčešći prirodni materijali korišteni za izradu nosača su kolagen, fibrin, celuloza, agaroza, alginat i hijaluronan. Za izradu sintetskih nosača najčešće se koristi poliglitolna kiselina, polilaktična kiselina, polietilen glikol, poliuretan i karbonska vlakna (50). Prirodni nosači poput kolagenske spužve, decelularizirane hrskavice i submukoze tankog crijeva imaju prednosti zbog svoje biofunkcije i međustaničnog signaliziranja. Trenutno se kolagenska spužva najčešće koristi u kliničkim ispitivanjima za popravak hrskavice. Sintetički nosači se lako proizvode, imaju bolju konzistenciju i njihova mehanička i kemijska svojstva lako se mogu prilagođavati. Kako bi se iskoristile prednosti različitih materijala, kombinirana primjena prirodnog materijala i sintetičkog nosača nameće se kao razuman pristup. Prije

kliničke primjene njihova se učinkovitost i sigurnost mora dokazati u pretkliničkim ispitivanjima (51).

1.7. Sinovijalna membrana i suphondralna kost

1.7.1. Sinovijalna membrana

Sinovijalna membrana odvaja zglobnu kapsulu od zglobne šupljine te luči sinovijalnu tekućinu. Osim prehrane i podmazivanja hrskavice putem sinovijalne tekućine, glavna funkcija sinovijalne membrane je sprječavanje prijanjanja kapsule za hrskavicu. Proizvodnjom hijaluronana i aktivatora plazminogena, sinovijalna membrana održava pokretljivost zgloba. Unutarnji sloj sinovijalne membrane naziva se intima i sastoji se sinoviocita tipa A i tipa B. Stanice tipa A odgovaraju makrofazima i fagocitima, dok su stanice tipa B fibroblasti koji izlučuju hijaluronan i druge proteine. Sinoviociti ne posjeduju bazalni sloj i nemaju međustaničnih spojeva, što olakšava izmjenu tvari između sinovijalne tekućine i krvi ili limfne tekućine. Ovisno o zglobno specifičnoj biomehanici, subintima (vanjski sloj) se može sastojati od vezivnog, masnog ili areolarnog tkiva. Subintimalni sloj sadrži složenu vaskularnu mrežu limfnih i krvnih žila a resice (vili) dodatno povećavaju sinovijalnu površinu (52).

1.7.2. Subhondralna kost

Zglobna hrskavica i subhondralna kost tvore funkcionalnu osteohondralnu jedinicu u svrhu optimizacije raspodjele opterećenja. Mineralizirani ili kalcificirani hrskavični sloj tvori spoj između kosti i nekalcificiranih hrskavičnih tkiva. Subhondralna kost varira u arhitekturi i fiziologiji po regijama, od kompaktnijeg sloja kosti uz kalcificiranu hrskavicu (subhondralna koštana ploča), do trabekularne kosti bliže medularnoj šupljini. Normalna subhondralna koštana ploča tanki je sloj kosti debljine od 10 μm do 3 mm, ovisno o tome gdje se nalazi. Svojstva subhondralne kosti također se razlikuju ovisno o debljini: tanji dijelovi područja su pretežno apozicijski slojevi s trabekulama i s malim brojem

haverzijskih kanala, dok su deblja područja sastavljena pretežno od mreže osteona. Funkcija subhondralne kosti je prigušivanje sila nastalih prilikom kretanja, pri čemu kompaktna subhondralna koštana ploča pruža čvrstu potporu, a subhondralna trabekularna komponenta pruža elastičnost za apsorpciju udarca tijekom opterećenja zgloba. Održavanje ove unutrašnje elastičnosti zgloba od presudnog je značaja za biomehaničke principe kretanja (53).

Hrskavica kod OA pokazuje umnažanje granične crte (engl. *tidemark*) što predstavlja pojačanu kalcifikaciju duboke zone hrskavice (54). Pregradnja subhondralne ploče kosti u OA u ima dvofazni karakter i u početku prikazuje stanjivanje ploče, dok u kasnijoj fazi kalcificirani hrskavični sloj nestaje i koštana ploča se znatno zadebljava na račun masne koštane srži (55).

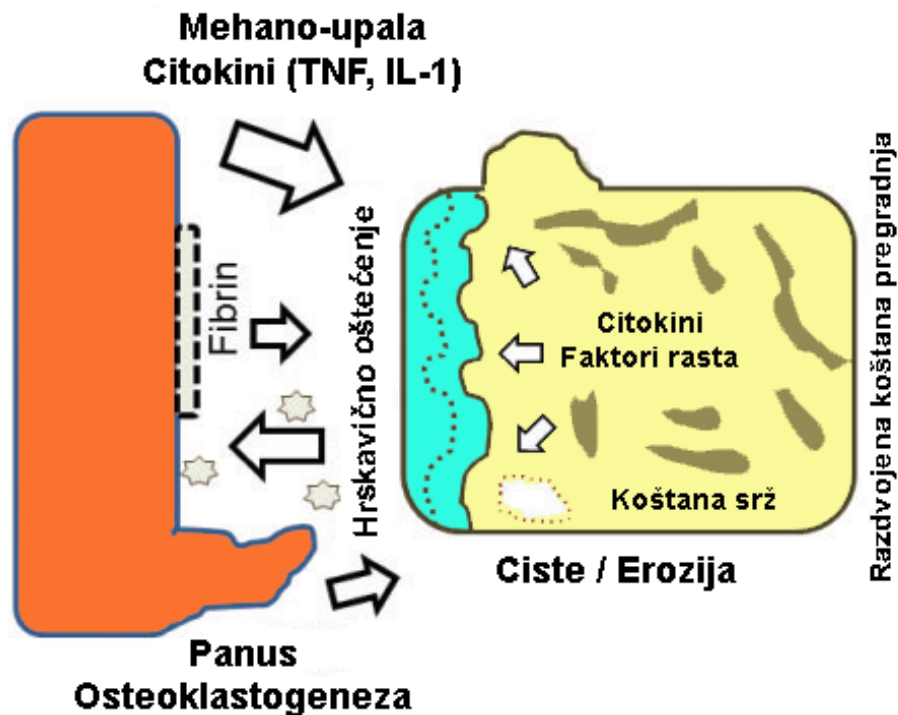
1.8. Upala kod OA

Zglobna hrskavica, subhondralna kost, odjeljci koštane srži i sinovija nisu odvojena i neovisna zglobna tkiva, već su u uskoj interakciji na mehaničkoj i biološkoj razini kako u zdravlju tako i kod OA (52). Poremećaj stanične homeostaze važno je obilježje OA, a mehanički stres i proupalni citokini tome pridonose (**Slika 1.**). Glavna obilježja su stanična proliferacija i pojačana pregradnja matriksa te stvaranje nove kosti na rubovima zgloba (56, 57).

Uloga upalnog odgovora u patogenezi OA još nije do kraja razjašnjena te se još uvijek raspravlja da li upalna reakcija pokreće promjene u OA, ili je upala sekundarna i javlja se kao posljedica promjena u OA. Za razliku od upalnog artritisa (npr. reumatoidnog artritisa), kod OA se radi o kroničnoj upali niskog stupnja koja uglavnom uključuje mehanizme prirodene imunosti (4). Zglobni hondrociti povećavaju ekspresiju molekula matriksa i kataboličkih čimbenika, uključujući matriks metaloproteinaze (MMP, engl. *Matrix Metalloproteinases*), dezintegrin, metaloproteinaze s motivima trombospondina (ADAMTS engl. *A Disintegrin And Metalloproteinase with Thrombospondin Motifs*) i

prouupalne citokine. Zbog gubitka komponenata i strukture izvanstaničnog matriksa hondrociti gube karakteristični fenotip te podliježu hipertrofiji i terminalnoj diferencijaciji (56).

Sve više dokaza ukazuje na važnost čimbenika koje proizvodi upalno promijenjena sinovija u započinjanju i napretku bolesti. Sinovitis (infiltracija sinovije upalnim stanicama) je čest nalaz kod OA i može biti prisutan u ranim fazama bolesti, ali je puno češći u naprednijim stadijima i može biti povezan sa ozbiljnošću OA (58). Sinovitis može izazvati oštećenje hrskavice odlaganjem fibrina, stvaranjem panusa ili ekspresijom upalnih citokina (**Slika 1.**). Sinovijalna tekućina u OA sadrži brojne medijatore upale uključujući proteine plazme [C-reaktivni protein CRP)], prostaglandine (PGE₂), leukotriene (LKB₄), citokine [TNF (engl. *Tumor Necrosis Factor*), IL-1 β (interleukin-1 β), IL-6, IL-15, IL-17, IL-18, IL-21)], čimbenike rasta (TGF β , FGFs, VEGF, NGF), dušični oksid i komponente komplementa (58, 59). Lokalno, sve ove komponente mogu inducirati MMP i druge hidrolitičke enzime (uključujući ciklooksigenazu 2 i prostaglandin E) što rezultira propadanjem hrskavice kao posljedice razaranja proteoglikana i kolagena (60). Uključene su i bijele krvne stanice, jer raspad izvanstaničnog matriksa oslobađa određene molekule koje su prepoznate od strane stanica prirođene imunosti, makrofaga i mastocita. Ovo služi kao zaštitni mehanizam, međutim u slučaju produljenog trajanja može dovesti do razaranja tkiva (58).



Slika 1. Shematski prikaz međudjelovanja sinovijalne upale i mehaničkog oštećenja subhondralne kosti u osteoartritisu (OA) [prilagođeno prema Hügler i Geurts 2016 (52)]. Mehaničke sile dovode do oštećenja hrskavice i subhondralne kosti koji luče citokine, a koji pak dovode do sinovitisa. Sinovitis potom izaziva oštećenje hrskavice odlaganjem fibrina, stvaranjem panusa ili ekspresijom upalnih citokina. Na taj način se stvara zatvoreni krug podražaja i oštećenja, tzv. mehano-upala.

TNF – čimbenik nekroze tumora (engl. **Tumor Necrosis Factor**)

IL-1 – interleukin-1

1.8.1. Citokini

Citokini su glikopeptidi niske molekularne mase odgovorni za posredovanje upalne reakcije i u prirođenoj (nespecifičnoj) i u stečenoj (specifičnoj) imunosti. Citokini djeluju preko specifičnih receptora u samoj stanici i/ili na staničnoj membrani. Unutar prirodne imunosti oslobađaju ih makrofazi, glija stanice i prirodno ubilačke stanice ili NK stanice. U stečenoj imunosti limfociti T su glavni izvor izlučivanja citokina, prije svega interleukina (IL) (61, 62). Interleukini često prenose signale između leukocita. Svaki citokin ima specifičnu ciljnu stanicu koja na staničnoj površini posjeduje receptor za taj citokin (63).

1.8.1.1. Proupalni citokini

Proupalni citokini su najvažnija skupina molekula koja sudjeluje u patogenezi OA. Oni su u najvećoj mjeri odgovorni za gubitak metaboličke homeostaze zglobnih tkiva promicanjem kataboličkih i destruktivnih procesa. Među brojnim predstavnicima ove skupine najveća važnost u patogenezi OA se pripisuje IL-1 β , čimbenikom nekroze tumora alfa (TNF- α , engl. *Tumor Necrosis Factor Alpha*), IL-6, IL-15, IL-17 i IL-18.

1.8.1.1.1. Interleukin 1 beta (IL-1 β)

Interleukin 1 beta (IL-1 β) smatra se jednim od ključnih citokina uključenih u patogenezu OA. Jedan je od 11 predstavnika IL-1 obitelji. Nastaje iz citosolnog prekursora (pro-IL-1 β) koji se sastoji od 269 aminokiselina te proteolizom putem enzima kaspaze (ICE, engl. *IL-1 β Converting Enzyme*) nastaje aktivni oblik IL-1 β koji se sastoji od 153 aminokiselina te se nakon toga oslobađa u izvanstanični prostor (64, 65). Njegovom sintezom u zglobu upravljaju hondrociti, osteoblasti, stanice koje formiraju sinovijalnu membranu i mononuklearne stanice koje su prethodno bile prisutne u zglobu ili su infiltrirale zglobne strukture tijekom upalnog odgovora. Bolesnici s OA imaju povišenu razinu IL-1 β u sinovijalnoj tekućini, sinovijalnoj membrani, hrskavici i subhondralnoj kosti (66, 67, 68).

Biološka aktivacija stanica pomoću IL-1 β posredovana je interakcijom s membranskim receptorom, primarno s interleukin-1 receptorom tipa I (IL-1R1, engl. *Interleukin 1 receptor type I*) koji također može vezati i IL-1 β i interleukin-1 receptor antagonist (IL-1Ra, engl. *Interleukin 1 receptor antagonist*). Drugi receptor koji može vezati IL-1 β je IL-1R2, koji nakon vezanja liganda tvori neaktivni kompleks liganda i receptora, i nema mogućnost aktiviranja unutarstaničnog signala (69). Neke stanice u zglobu proizvode IL-1Ra koji se može vezati za IL-1R1 i IL-1R2 te onemogućiti njihovu vezu s IL-1 β , što može utjecati na smanjenje aktivnosti IL-1 β (70, 71). Vezanje IL-1 β na receptor IL-1R1 pokreće unutarstanične signalne puteve i aktivaciju čimbenika transkripcije što rezultira ekspresijom stotina gena čiji proizvodi uključuju druge citokine, kemokine, adhezijske molekule, upalne posrednike i enzime. Učinak IL-1 β očituje se

njegovim značajnim djelovanjem na metabolizam stanica i izvanstaničnog matriksa (72). Ekspresija IL-1R1 receptora je povećana na površini hondrocita i fibroblastima sličnih sinoviocita (FLS, engl. *fibroblast-like synoviocytes*) u bolesnika s OA (73, 74).

Mnoga istraživanja potvrđuju da učinak IL-1 β blokira hondrocite u smislu sinteze komponenata izvanstaničnog matriksa, interferirajući sa sintezom ključnih strukturnih proteina poput kolagena tipa II i agrekana (75). Pored smanjenja sinteze građevnih proteina, IL-1 β u hondrocitima potiče sintezu enzima iz skupine MMP, uglavnom MMP-1, MMP-3 i MMP-13, koji imaju destruktivan učinak na komponente hrskavice (76, 77). Osim indukcije enzima obitelji MMP, IL-1 β utječe u hondrocitima na proizvodnju ADAMTS metaloproteinaza, koje su odgovorne za proteolizu molekula agrekana. Glavna uloga se pripisuje ADAMTS-4, čiju proizvodnju potiče i IL-1 β i TNF- α (78, 79). Hondrociti pod učinkom IL-1 β i TNF- α imaju tendenciju bržeg starenja i induciranja apoptoze (80). Također, opaženi su učinci IL-1 β na izlučivanje brojnih drugih enzima i posrednika koji sudjeluju u patofiziologiji OA. To uključuje inducibilnu sintetazu dušik oksida (iNOS, engl. *inducible Nitric Oxide Synthase*) koju stvara dušik oksid (NO), fosfolipazu A2 (PLA2), ciklooksigenazu-2 (COX-2), prostaglandin E sintazu 2 koja proizvodi prostaglandin E2 (PGE2) (81, 82). Tijekom bolesti IL-1 β stimulira proizvodnju reaktivnih kisikovih vrsta (ROS, engl. *reactive oxygen substances*) koje dovode do stvaranja hidroksiliranih radikala, koji izravno oštećuju zglobnu hrskavicu (83).

1.8.1.1.2. Interleukin 6 (IL-6)

Interleukin 6 (IL-6) sudjeluje u aktivaciji imunološkog sustava, ali i u regenerativnim procesima, regulaciji metabolizma, u održavanju homeostaze u kostima i u mnogim neuralnim procesima. Ima široke učinke na stanice imunološkog sustava, ali i šire. Ovisno o kontekstu, IL-6 može imati proupalna ili protuupalna svojstva (84). IL-6 je glikoprotein koji se sastoji od 184 aminokiseline, koji u procesu posttranslacijske prerade u konačnici postaje struktura koja se sastoji od četiri α -uzvojnice (85). Proizvodnja IL-6 u tkivima pogođenog zgloba obično je odgovor na stimulaciju IL-1 β i TNF- α i uglavnom se stvara u hondrocitima, osteoblastima, fibroblastima sličnim sinoviocitima, makrofazima i

adipocitima (86-90). Povećana koncentracija IL-6 prisutna je i u sinovijalnoj tekućini i u serumu i u pozitivnoj je korelaciji s intenzitetom lezija koje se vide na rentgenskoj snimci (91-95). Svoj učinak IL-6 ostvaruje vezanjem za receptor IL-6R. Postoje dva podtipa receptora IL-6R: membranski tip (mIL-6R) i topljivi (sIL-6R) (96). Prijenos signala u stanicu zahtijeva udruživanje kompleksa ligand-membranski receptor s dodatnim proteinom mgp130 (CD130) (97) i posljedično stvaranje heksamera koji omogućava učinkovit prijenos signala u stanicu (98). Vezanje IL-6 na membranski IL-6 receptor (mIL-6R) se naziva "klasičnim" putem, dok se njegova interakcija sa topljivim receptorom (sIL-6R) naziva "trans-signalnim" putem. Smatra se da stimulacija "klasičnog" puta primarno uzrokuje protuupalni učinak, dok trans-IL6 stimulacija predominantno rezultira proupalnim učinkom (99).

Učinak IL-6 na zglobnu hrskavicu sličan je kao i u ostalih proupalnih citokina, i zajedno s njima uzrokuje smanjenje proizvodnje kolagena tipa II i povećava proizvodnju enzima iz grupe MMP (100-102). Također je utvrđeno da se ti učinci mogu pojačati pod utjecajem ozljede (103). IL-6 se smatra ključnim citokinom koji uzrokuje promjene u subhondralnoj kosti (104). Njegov se učinak u velikoj mjeri temelji na promicanju stvaranja osteoklasta, a time i resorpciji kosti. Osteoblasti stimulirani s IL-1 β , TNF- α i IL-6 potiču proizvodnju MMP koje štetno utječu na hrskavicu koja se nalazi u blizini (105).

1.8.1.1.3. Čimbenik nekroze tumora alfa (TNF- α)

TNF- α smatra se zajedno s IL-1 β ključnim proupalnim citokinom uključenim u patofiziološke procese tijekom OA. TNF- α je jedan od 19 članova superobitelji čimbenika nekroze tumora (engl. *TNF superfamily*) (106). Izvorno je homotrimerni transmembranski protein tipa II (mTNF- α) koji se može osloboditi u okoliš djelovanjem metaloproteinaze TACE/ADAM17, stvarajući slobodni TNF- α (sTNF- α) (107, 108). TNF- α se izlučuje u zglobovima iz istih stanica koje sintetiziraju IL-1 β . Povećana koncentracija TNF- α nađena je u sinovijalnoj tekućini, sinovijalnoj membrani, hrskavici i subhondralnoj kosti, dakle u istim dijelovima zgloba gdje su nađene i povećane razine IL-1 β (109-112). TNF- α ima sposobnost vezanja za dva izotipa membranskih receptora: TNF-R1 i TNF-R2. Nakon

aktivacije oba receptora su uključena u prijenos signala u procesima koji se odvijaju u OAu, a dosadašnja istraživanja ukazuju da TNF-R1 ima veći utjecaj od TNF-R2 na lokalni gubitak zglobne hrskavice (113, 114). Receptori se razlikuju po afinitetu prema TNF- α , po sastavu aminokiselina, stupnju glikozilacije i strukturi, prvenstveno u unutarstaničnom dijelu koji unutar TNF-R1 uključuje takozvanu domenu smrti, koja se ne javlja u receptoru TNF-R2 (108, 115). Zbog razlike u unutarstaničnom dijelu, oba receptora imaju sposobnost prenošenja različitih signala. TNF-R1 može stvarati dva različita signalna kompleksa (116). Kompleks I je uključen u aktivaciju puteva čiji krajnji proizvodi potiču upalni odgovor, posebno proizvodnju i izlučivanje citokina i proizvodnju proteina koji sprečavaju apoptozu, dok je glavna funkcija kompleksa II provođenje signala koji dovode do raspada stanica (116, 117).

Učinak TNF- α se u većini slučajeva podudara s djelovanjem IL-1 β te kod mnogih pojava u patogenezi OA postoji izražen sinergizam između ova dva citokina (118). Taj je učinak rezultat aktiviranja iste skupine unutarstaničnih signalnih puteva, što zauzvrat pokreće slične učinke koji povećavaju upalu i katabolizam u zglobnim tkivima (119, 120). TNF- α utječe na blokiranje sinteze sastojaka proteoglikana u hondrocitima, proteina koji vežu proteoglikane i kolagena tipa II (121, 122). Aktivirani hondrociti također proizvode MMP-1, MMP-3, MMP-13 i ADAMTS-4 (123-125).

1.8.1.2. Protuupalni citokini

Glavni predstavnici skupine protuupalnih citokina uključenih u patogenezu OA su IL-4, IL-10 i IL-13. U ovom radu detaljno će biti prikazan te potom i analiziran samo IL-10 kao najvažniji predstavnik ove skupine protuupalnih citokina.

1.8.1.2.1. Interleukin 10 (IL-10)

Interleukin 10 (IL-10) je citokin koji je strukturno povezan s interferonima. Svoju aktivnost ostvaruje vezanjem na receptor IL-10R, heterodimer sastavljen od podjedinica IL-10R1 i IL-10R2. Prvi korak aktivacije receptora uključuje vezanje IL-10 na podjedinicu IL-10R1, koja zatim mijenja svoju konformaciju na takav način da omogućava vezanje IL-

10 i IL-1R1 kompleksa na IL-10R2 podjedinicu (126, 127). U ovom trenutku započinje kaskada unutarstaničnog prijenosa signala. IL-10 je jedan od citokina koji pokazuje hondroprotektivni učinak tijekom OA. Hondrociti imaju izražen i IL-10 citokin i receptor IL-10R (128). Dokazano je da je IL-10 uključen u poticanje sinteze kolagena tipa II i agrekana. Nakon primjene IL-10 *in vitro*, i zdrava zglobova hrskavica i hrskavica zahvaćena OA pokazale su porast sinteze proteoglikana i porast njegovog postotnog udijela u izvanstaničnom matriksu (129).

IL-10 inhibira proizvodnju MMP (130) i inhibira apoptozu hondrocita, slično kao IL-4 (131). Ovi učinci IL-10 su vjerojatno rezultat stimulacije sinteze antagonista IL-1 β receptora (IL-1Ra), tkivnog inhibitor metaloproteinaze-1 (TIMP-1) i čimbenika rasta (132-133). Ispitivanjem utjecaja IL-10 na stimulaciju proliferacije hondrocita u mišjem modelu pokazana je aktivacija kinaznih puteva koja inducira ekspresiju koštanih morfogenetskih proteina 2 i 6 (BMP-2, BMP-6) (134). Koštani morfogenetski proteini pripadaju obitelji TGF- β i igraju presudnu ulogu u hondrogenezi (135). Dio su signalnog puta koji utječe na mnoge gene i proteine odgovorne za regulaciju transformacije mezenhimalnih matičnih stanica u hondrocite, kao što su NKX-3.2 / SOX9, SOX5 i SOX6 (136, 137). Osim što određuju transformaciju multipotentnih stanica prema hondrocitima, BMP molekule potiču njihovu proliferaciju, izravno i putem IHH/PTHrP-ovisnog puta (138). Autori studije su zaključili da ovi mehanizmi mogu biti dijelom odgovorni za hondroprotektivne učinke IL-10 u OA-u.

1.8.2. Matriks metaloproteinaze (MMP)

Obitelj MMP sastoji se od 25 članova koji su strukturno povezani i okarakterizirani kao o cinku ovisne endopeptidaze. One sudjeluju u pregradnji izvanstaničnog matriksa, kao i u procesuiranju drugih proteinaza i njihovih inhibitora, receptora na staničnoj membrani i čimbenika rasta. Također, sudjeluju u nekoliko fizioloških procesa uključujući staničnu adheziju, proliferaciju, migraciju, apoptozu i zacjeljivanje. MMP se dijele u pet glavnih skupina prema njihovim supstratima, strukturi i smještaju u stanici: kolagenaze, želatinaze, stromelizini, matrilizini i membranski tip matriks metaloproteinaza (MT-MMPs,

engl. *membrane-type matrix metalloproteinases*) (139). Zbog svoje proteolitičke aktivnosti matriks metaloproteinaze su strogo regulirane i zahtijevaju djelovanje drugih enzima za uklanjanje pro-domena i aktivaciju, uključujući MT-MMP, katepsin B, plazmin, plazminogeni aktivator (tPA, engl. *tissue Plasminogen Activator*) i urokinazni plazminogeni aktivator (uPA, urokinase Plasminogen Activator). Ta aktivacija se obično događa izvan stanice, ali može se dogoditi i na staničnoj površini, kao u slučaju MMP-13 i MMP-2, ili unutar stanice u Golgijevom kompleksu, kao u slučaju MMP-11 i MT-MMPs (140). Pojačana aktivacija MMP može dovesti do razvoja nekoliko bolesti, uključujući rak, kardiovaskularne bolesti i upalne i/ili autoimune bolesti. Povećana razina MMP utvrđena je u sinovijalnom tkivu i hrskavici bolesnika s OA i reumatoidnim artritisom (141-144).

Među MMP uključenim u patogenezu OA kolagenaze igraju ključnu ulogu u razgradnji kolagena u izvanstaničnom matriksu zglobne hrskavice. Ovu skupinu čine MMP-1 (kolagenaza-1), MMP-8 (kolagenaza-2), MMP-13 (kolagenaza-3) i MMP-18, koje mogu oslobađati hondrociti, kao i sinovijalni fibroblasti i sinovijalni makrofazi. U patologiji OA središnju ulogu imaju MMP-1 i MMP-13. Dok MMP-1 pretežno proizvode sinovijalni fibroblasti i uključen je u ranim stadijima bolesti doprinoseći uništavanju površine zglobne hrskavice, MMP-13 se uglavnom oslobađa iz hondrocita i ključan je u kasnijim fazama pregradnje izvanstaničnog matriksa (145). MMP-13 je ključan za razvoj i napredak OA, jer je glavni čimbenik uključen u razgradnju kolagena tipa II (146).

1.8.3. Hondrociti i odgovor na upalu

Hondrociti su vrlo osjetljivi na upalu te čak i kratkotrajno izlaganje čimbenicima upale (npr. IL-1 β) značajno ograničava njihovu sposobnost stvaranja izvanstaničnog matriksa, a samim tim ograničen je i proces cijeljenja (147). U svom radu iz 2012. godine Scotti i sur. (148) pokazali su kako nosni hondrociti značajno otporniji na djelovanje čimbenika upale. Uspoređujući oporavak zglobnih hondrocita (AC, engl. *articular chondrocytes*) i hondrocita hrskavice nosnog septuma (NC, engl. *nasal chondrocytes*) nakon kratkotrajnog izlaganja IL-1 β (što u suštini simulira stanje u zglobu nakon operacije), utvrdili su kako su NC značajno otporniji, brže se oporavljaju i svladavaju upalu

u usporedbi s AC. U drugom istraživanju koje su proveli Lima i sur. (149) pokazano je kako hrskavica dobivena tkivnim inženjeringom s dužim vremenom u kulturi (28 dana) ima vrlo sličnu sposobnost oporavka od upalnog inzulta kao i nativna hrskavica. Dodajmo tome i nedavno objavljeno istraživanje Mehta i sur. (150) iz 2019. godine kojim su dokazali kako zajednički uzgoj hondrocita i sinoviocita proizvodi značajno veće količine protuupalnog čimbenika IL-1Ra u odnosu na monokulturu hondrocita. U svjetlu ovih rezultata nameće se pitanje da li tkivnim inženjeringom (koštano) hrskavičnih presadaka, s duljim vremenom u kulturi (ili perfuzijskom bioreaktoru), a koji je građen od autolognih hondrocita (NC ili AC) dolazi do smanjenja upalnog odgovora uz bolje cijeljenje u odnosu na metodu kojom ugrađujemo samo nosač ili stanice?

1.9. Tkivni inženjering hrskavice u bioreaktorima

Treća generacija ACI danas se smatra „zlatnim standardom“ kada je u pitanju tkivni inženjering hrskavičnih presadaka za primjenu u klinici. Tradicionalna metoda uzgoja ovih presadaka manuelan je i minuciozan posao koji uključuje veliki broj različitih koraka i postupaka. To u konačnici povećava rizik od pogrešaka, kontaminacije i problema u varijabilnosti kvalitete konačnog proizvoda. Bioreaktori su uređaji koji dizajnirani da stvaraju optimalne uvjete za preživljavanje i sazrijevanje presatka. Prilagođavanjem i mjenjanjem *in vitro* uvjeta, kao što su tlak, sadržaj kisika i hranjivih tvari, mehaničke sile (posmične i tlačne sile, perfuzija, hidrostatski tlak), pH vrijednosti i sl., moguće je usmjeravati sazrijevanje, strukturu, i u konačnici i funkciju presatka (151). Poznavanje ovih principa omogućava nam dobivanje tkiva i organa koji su puno sličniji nativnima.

Tijekom zadnje dvije dekade razvijene su razne vrste bioreaktora koji se međusobno razlikuju u odnosu na koncept primjene fizikalnog podražaja. Tako razlikujemo statičke i dinamičke bioreaktore, a od osobitog su interesa za uzgoj hrskavice tzv. perfuzijski bioreaktori (152). Oni omogućavaju jednoliko nasađivanje stanica na nosač pod dinamičkim uvjetima te uzgoj presadaka većih dimenzija, a boljih biomehaničkih osobina

od presadaka uzgojenih tradicionalnim metodama u statičkoj kulturi. Nadalje, kod takvih bioreaktora moguće je mjeriti i kontrolirati uvjete uzgoja poput parcijalnih tlakova kisika i ugljik dioksida, pH vrijednosti ili koncentracije hranjivih tvari. Automatizirani perfuzijski bioreaktori dodatno olakšavaju kontrolu i optimizaciju okoliša potrebnog za uzgoj kvalitetnog presatka (153).

2. HIPOTEZA

Hipoteza ovog rada jest da transplantacija koštano-hrskavičnog presatka uzgojenog uz upotrebu autolognih hondrocita i nosača u perfuzijskom bioreaktoru uzrokuje manji upalni odgovor tkiva sinovije i subhondralne kosti u usporedbi s upalnim odgovorom nakon transplantacije samog nosača bez stanica.

3. CILJEVI RADA

Opći cilj ovog istraživanja bio je analizirati upalne promjene u subhondralnoj kosti i okolnoj sinoviji koje se dešavaju tijekom procesa cijeljenja, integracije i remodeliranja implantiranog autolognog koštano-hrskavičnog presatka uzgojenog u perfuzijskom bioreaktoru.

Specifični ciljevi istraživanja:

- 1) Imunohistokemijskim i molekularnim metodama ispitati upalni odgovor u sinovijalnoj membrani (generalizirani upalni odgovor zgloba) i subhondralnoj kosti (lokalni upalni odgovor na mjestu transplantacije) tretiranih životinja
- 2) Kvantificirati DAB (3',3' diaminobenzidintetraklorid) pozitivno (DAB+) imunohistokemijsko obilježavanje uzoraka uz pomoć besplatnog (tzv. *open-source*) softvera Image J (154) i algoritama Andy's Algorithm-master (155) i dobiti podatke za statističku analizu
- 3) Analizirati ekspresiju gena u sinovijalnoj membrani kvantitativnom lančanom reakcijom polimeraze u stvarnom vremenu (qRT-PCR, engl. *quantitative Real Time-Polymerase Chain Reaction*)
- 4) Usporediti upalni odgovor u sinoviji i subhondralnoj kosti kod tretiranih životinja u različitim vremenskim točkama
- 5) Usporediti upalni odgovor u sinoviji i subhondralnoj kosti kod tretiranih životinja s podacima dobivenim iz kontralateralnog, netretiranog koljena u različitim vremenskim točkama

4. MATERIJALI I METODE

4.1. Eksperimentalne životinje

Istraživanje je provedeno na velikom animalnom modelu ovce koji predstavlja odgovarajući model za ispitivanje koštano-hrskavičnog oštećenja koljenskog zgloba. Ukupno su provedene dvije studije u koje je bilo uključeno 38 ovaca starosti 3 – 4 godine (u prvu studiju su bile uključene 24 životinje, dok je u drugoj studiji bilo 14 životinja). Sve ovce su preuzete s ovlaštenog seoskog domaćinstva (OPG Džakula), gdje su boravile u prirodnim uvjetima i bile su svakodnevno nadzirane. Životinje su testirane na uobičajene zoonoze te su bile podvrgnute vitaminizaciji i dehelmintizaciji. Neposredno prije operacije provedena je antibiotska profilaksa. Operacije su izveli doktori veterinarske medicine (D.M. i P.K.) obučeni za rad s pokusnim životinjama na Klinici za kirurgiju, ortopediju i oftalmologiju Veterinarskog fakulteta Sveučilišta u Zagrebu a istraživanje je provedeno u okviru BIO-COMET projekta koje je trajao od studeno 2011. do studenog 2015. godine.

4.2. Priprema životinja za kirurški zahvat, anestezija i analgezija

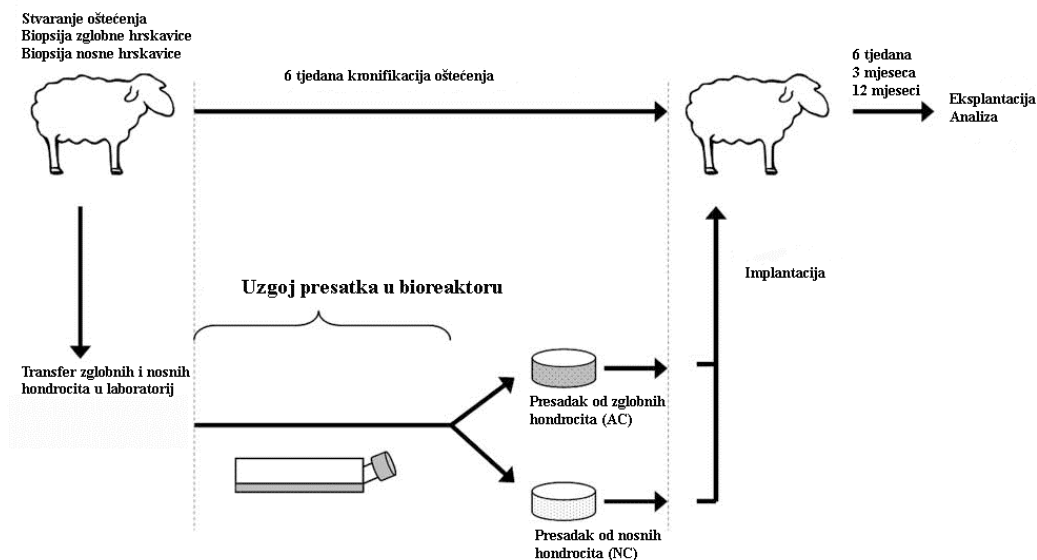
Ovce su dostavljene na Kliniku za kirurgiju, ortopediju i oftalmologiju Veterinarskog fakulteta Sveučilišta u Zagrebu 24 sata prije kirurškog zahvata. Bila im je uskraćena hrana (24 h) i voda (8 – 12 sati) prije zahvata, ovisno o temperaturi okoline i zdravstvenom stanju životinje. Sve ovce su izvagane.

Životinje su sedirane korištenjem kombinacije ksilazina 0,1 mg/kg (Xylapan, Vetoquinol, Belp Bern, Švicarska) i ketamina 7,5 mg/kg (Narketan, Vetoquinol, Belp Bern, Švicarska) primijenjene intramuskularno. Intravenski je primijenjen diazepam 0,2 mg/kg (Apaurin, Krka-Farma d.o.o., Zagreb, Hrvatska). Ovisno o potrebi primijenjen je i tiopental 5-10mg/kg (Thiopental injection BP 500 mg, Rotexmedica, Trittau, Njemačka) intravenski. Intravenski je primijenjena Ringerova ili Hartmannova otopina brzinom 10 ml/kg/h kako bi

se odžala adekvatna hidracija. Sve životinje su intubirane. Anestezija je održavana udisanjem smjese kisika i 1-2% izoflurana (Forane, Abbott, Queenborough, UK). Provedena je antibiotska profilaksa (cefazolin Zepilen, Medochemie / Medicuspharma, Zagreb, Hrvatska, 20 mg/kg intravenski prije početka zahvata i svakih 90 min. tijekom zahvata). Intraoperativna analgezija osigurana je kontinuiranom intravenskom primjenom fentanila 0,2 mg/kg/min (Fentanyl injekcije, Janssen Pharmaceutica N.V., Turnhoutseweg 30, B-2340 Beerse, Belgija). Postoperativna analgezija provedena je meloksikamom (Movalis 15mg/1,5ml injekcije, Boehringer, Ingelheim, Zagreb, Hrvatska) u početnoj dozi 0,2 mg/kg intramuskularno, potom 0,1 mg/kg intramuskularno jednom dnevno kroz tri dana ili duže, prema potrebi.

4.3. Prva studija na velikom animalnom modelu ovce (kronični model koštano-hrskavičnog oštećenja / idiopatski OA)

U prvoj studiji, koja je uključivala 24 ovce, na svim ovcama učinjena su dva operativna zahvata u razmaku od 6 tjedana. Shematski prikaz ove studije prikazan je na **Slici 2.**



Slika 2. Shematski prikaz prve studije na velikom animalnom modelu ovce.

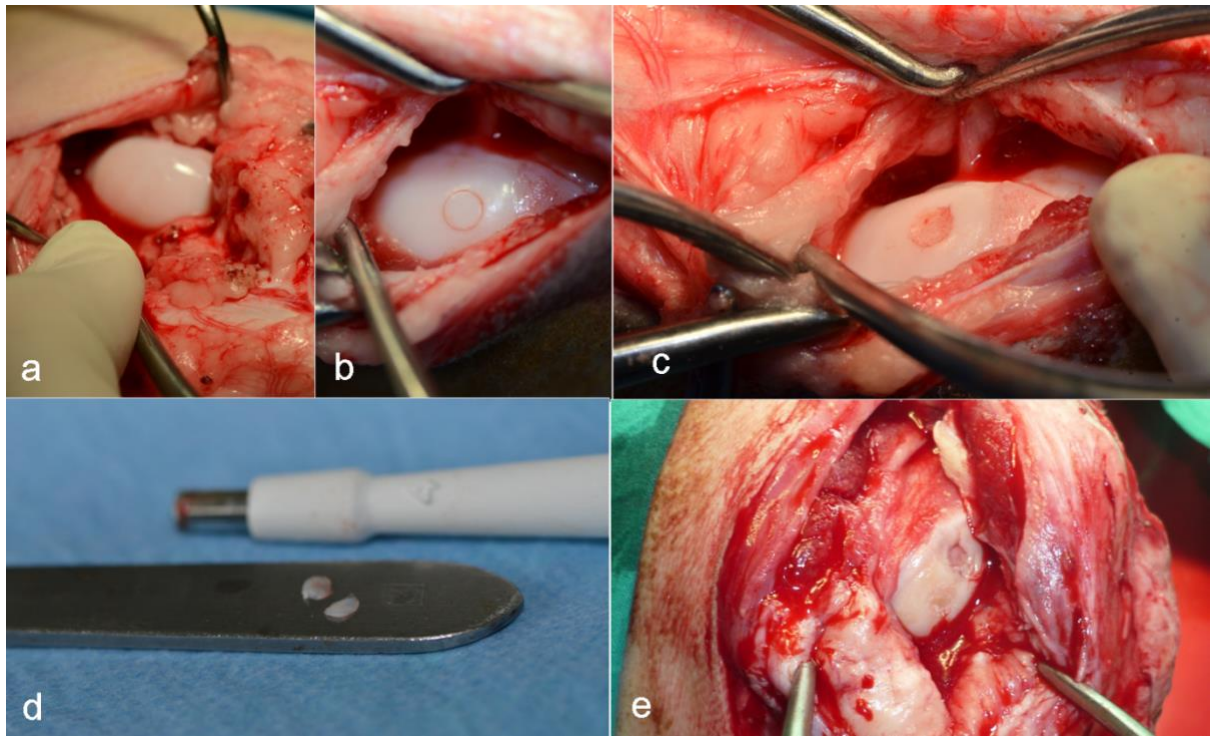
4.3.1. Prvi kirurški zahvat

Tijekom prvog zahvata, na medijalnom i lateralnom kondilu femura desnog koljena ovaca napravljeno je oštećenje zglobne hrskavice promjera 4 milimetra s ciljem stvaranja kroničnog oštećenja (**Slika 3.**), što dobro korelira s kliničkom situacijom u ljudi i povećava translacijsku vrijednost i vjerodostojnost modela.

Desno koljeno operirano je medijalnim parapatelarnim pristupom. Oštećenja zglobne hrskavice promjera 4 milimetra napravljena su pomoću standardnog instrumenta za mozaikplastiku (Smith&Nephew Inc., Andover, MA, SAD) na nosivoj površini medijalnog i lateralnog kondila femura (**Slika 3.**). Napravljena oštećenja su bila isključivo hrskavična, bez oštećenja subhondralne kosti. S oba kondila uzeta je hrskavica pomoću tubularnog instrumenta za ubodnu biopsiju promjera 4 mm, isprana fiziološkom otopinom, posušena sterilnom kompresom i spremljena u sterilni transportni medij na +4 °C.

Istovremeno, ovcama u skupini NC napravljena je biopsija hrskavice nosnog septuma. Tubularnim instrumentom za ubodnu biopsiju odstranjen je okrugli komadić hrskavice nosnog septuma promjera 8 mm. Skalpelom je pažljivo odstranjen vidljivi periost, hrskavica je isprana fiziološkom otopinom, posušena sterilnom kompresom i spremljena u sterilni transportni medij (na +4 °C) koji se sastoji od osnovnog medija za stanične kulture koji se sastoji od 87 volumnih udjela (v/v%) (DMEM, engl. *Dulbecco's Modified Eagle Medium*), 10 (v/v%) fetalnog goveđeg seruma (FBS, engl. *Fetal Bovine Serum*), 2-(4-(2 hidroksietil)-1-piperazinil)-etansulfonske kiselinae 1 (v/v%) (HEPES) te 1 (v/v%)Na piruvata.

U ranom poslijeoperacijskom razdoblju životinje su bile smještene na Klinici, pod nadzorom doktora veterinarske medicine. Nakon nekoliko dana životinje su prebačene na seosko domaćinstvo gdje su provele 6 tjedana pod povremenim nadzorom doktora veterinarske medicine.



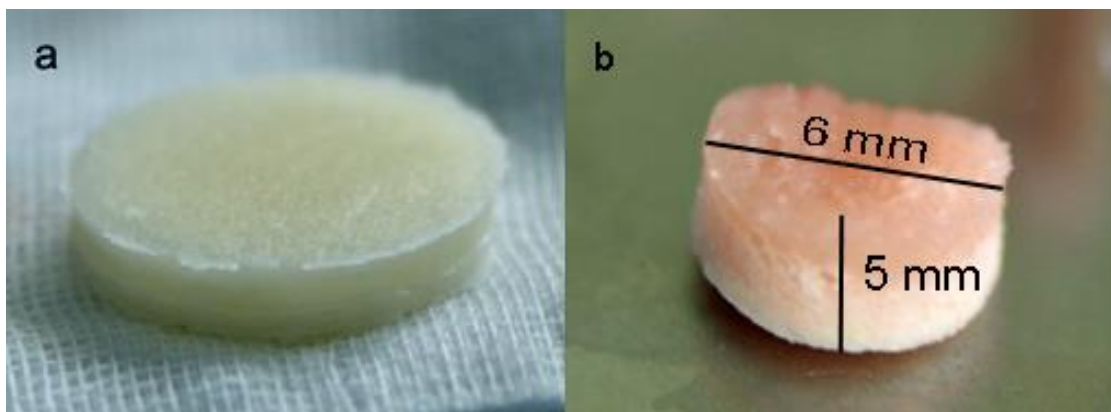
Slika 3. Stvaranje hondralnog oštećenja i uzimanje uzoraka zglobne hrskavice. a) Medijalni parapatelarni pristup, prikazan medijalni kondil prije oštećenja; b) Standardnim instrumentom za mozaikplastiku obilježeno mjesto oštećenja promjera 4 mm; c) Stvaranje oštećenja; d) Uzorci hrskavice koji su u AC grupi iskorišteni za ugoj presatka; e) Kronične promjene na rubovima oštećenja 6 tjedana nakon prvog zahvata

4.3.2. Uzgoj tkivnog presatka u bioreaktoru

Tijekom 6 tjedana između prvog i drugog kirurškog zahvata proizveden je koštano-hrskavični presadak u skladu s dobrom proizvođačkom praksom (GMP, engl. *Good Manufacturing Practice*) u laboratoriju za tkivne kulture (Holostem Therapie Avanzate S.r.l.,

Italija). Na dvoslojni nosač (Finceramica Faenza Spa, Italija) nasađeni su hondrociti izolirani iz zglobne hrskavice (AC) ili hondrociti izolirani iz hrskavice septuma nosa (NC). Uzorci hrskavice isprani su u fosfatnom puferu PBS (engl. *Phosphate Buffered Saline*), uklonjeni su eventualni ostatci kosti ili perihondrija te je hrskavica usitnjena skalpelom na manje komadiće i razgrađena enzimom kolagenaza tip II (0,15%) u potpunom mediju (DMEM 92v/v%, FBS 5v/v%, PSG 1v/v%, HEPES 1v/v%, Na piruvat 1v/v%) u bioreaktoru za digestiju, tijekom 20 sati na +37 °C. Tako izolirani hondrociti zatim su nasađeni su na dvoslojni, nanokompozitni nosač (**Slika 4a.**) građen od kolagena i hidroksiapatita (d = 2,5 cm, h = 0,5 cm). Gornji sloj nosača sastoji se od kolagena i služi kao podloga za stvaranje hrskavičnog tkiva. Donji sloj sastoji se od kolagena i hidroksiapatita te je podloga za subondralnu kost. Hondrociti su nasađeni samo na gornji sloj nosača te su zatim kultivirani tijekom 5 tjedana u trodimenzionalnom (3D) perfuzijskom bioreaktoru (T-CUP, Cellec Ciotek AG, Švicarska) u kontroliranim uvjetima. Prosječan broj stanica nasađenih na nosač bio je 49.843,75.

Nakon smještanja nosača sa nasađenim hondrocitima u bioreaktor, prvo je uslijedila proliferacijska faza uzgoja koja je trajala 3 tjedna, uz izmjenu proliferacijskog medija (DMEM 87v/v%, FBS 10v/v%, PSG 1v/v%, HEPES 1v/v%, Na piruvat 1v/v%, TGF β 1 1ng/ml, FGF2 5 ng/ml) dva puta tjedno. Nakon proliferacijske, uslijedila je diferencijacijska faza koja je trajala dva tjedna u diferencijacijskom mediju (DMEM 87v/v%, FBS 10v/v%, PSG 1v/v%, HEPES 1v/v%, Na piruvat 1v/v%, TGF β 1 10ng/ml, askorbinska kiselina 0,1 mM, inzulin 10 μ g/ml). Nakon završetka uzgoja, koštano-hrskavični presadak (**Slika 4b.**) je transportiran na +4 °C do kirurške sale gdje je uslijedio drugi kirurški zahvat.



Slika 4. Dvoslojni biomimetički nosač (a); presadak odgovarajućih dimenzija dobiven uzgojem u bioreaktoru spreman za ugradnju u koštano-hrskavično oštećenje (b).

4.3.3. Drugi kirurški zahvat

Nakon 6 tjedana od prvog kirurškog zahvata napravljen je drugi operativni zahvat tijekom kojeg je hrskavično oštećenje na medijalnom i lateralnom kondilu (koje je u međuvremenu kronično promijenjeno) pretvoreno u koštano-hrskavično oštećenje dubine 5 milimetara i promjera 6 milimetara, pomoću standardnog instrumenta za mozaikplastiku (COR, DePuy Synthes, Warsaw, IN, USA). Ovce su zatim slučajnim odabirom podijeljene u 4 skupine (**Tablica 1.**):

- 1) **CTR** (skraćeno od engl. *control*): koštano-hrskavično oštećenje koji nije liječeno
- 2) **CFS** (skraćeno od engl. *cell free scaffold*): koštano-hrskavično oštećenje liječeno samo scaffoldom (nosačem)
- 3) **AC** (skraćeno od engl. *articular chondrocytes*): koštano-hrskavično oštećenje liječeno tkivnim presatkom načinjenim od nosača i zglobnih hondrocita
- 4) **NC** (skraćeno od engl. *nasal chondrocytes*): koštano-hrskavično oštećenje liječeno tkivnim presatkom načinjenim od nosača i hondrocita hrskavice nosne pregrade

Autologni koštano-hrskavični tkivni presatci proizvedeni u 3D perfuzijskom bioreaktoru (T-CUP, Celtec Biotek AG, Švicarska) ugrađeni su u oštećenja u skupini AC - nosač i hondrociti izolirani iz zglobne hrskavice (n = 6) i skupini NC - nosač i hondrociti izolirani iz hrskavice nosnog septuma (n = 5). Nosač bez hondrocita ugrađen je u oštećenje CFS skupini (n = 7). Oštećenje je ostavljeno bez ispuna u životinja CTR skupine (n = 6), koja je predstavljala negativnu kontrolu.

Presatci u skupinama NC i AC te nosači u skupini CFS oblikovani su iz početnog nosača (d = 2,5 cm) tubularnim instrumentom za ubodnu biopsiju u cilindar koji svojim dimenzijama odgovara dimenzijama oštećenja te su postavljeni u oštećenja bez dodatnog učvršćivanja tzv. metodom „press-fit“. Zglob je sašiven po slojevima nakon ciklusa od 30 pasivnih pokreta punog opsega u koljenu. Nije postavljena imobilizacija, pa su se životinje mogle slobodno kretati. Nekoliko dana nakon kirurškog zahvata životinje su provele na Klinici Veterinarskog fakulteta pod nadzorom doktora veterinarske medicine i uz potrebnu analgeziju. Nakon toga su prebačene su na seosko domaćinstvo gdje su bile do završetka studije (6 tjedana, 3 mjeseca ili 12 mjeseci) pod povremenim nadzorom doktora veterinarske medicine.

Unutar svake grupe, ovce su podijeljene obzirom na vrijeme uzorkovanja na 3 vremenske točke: 6 tjedana, 3 mjeseca i 12 mjeseci. Unutar svake grupe uzorci su podijeljeni na Tretman (desni koljenski zglob gdje je napravljeno oštećenje) i Kontrolu (lijevi koljenski zglob gdje nije napravljeno oštećenje niti je koljeno liječeno) → kontrola za svaku životinju (referentna vrijednost) (**Tablica 1.**).

Tablica 1. Eksperimentalne skupine.

Velika životinjska studija I								
	AC skupina		NC skupina		CFS skupina		CTR skupina	
	tretman	kontrola	tretman	kontrola	tretman	kontrola	tretman	kontrola

Vrijeme uzorkovanja	Naziv uzorka	Naziv uzorka	Naziv uzorka	Naziv uzorka	Naziv uzorka	Naziv uzorka	Naziv uzorka	Naziv uzorka
6 tjedana	AC1	AC1A	NC1	NC1A	CFS1	CFS1A	CTR1	CTR1A
	AC2	AC2A	NC2	NC2A	CFS2	CFS2A	CTR2	CTR2A
3 mjeseca	AC3	AC3A	NC3	NC3A	CFS3	CFS3A	CTR3	CTR3A
	AC4	AC4A	NC4	NC4A	CFS4	CFS4A	CTR4	CTR4A
12 mjeseci	AC5	AC5A	NC5	NC5A	CFS5	CFS5A	CTR5	CTR5A
	AC6	AC6A	/	/	CFS6	CFS6A	CTR6	CTR6A
	/	/	/	/	CFS7	CFS7A	/	/

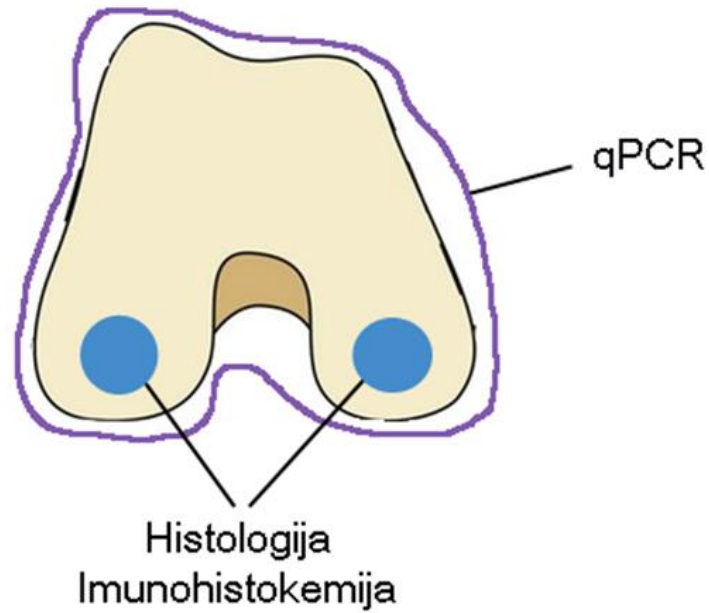
NC= implantirani autologni tkivni presatci načinjeni od nosača i hondrocita izoliranih iz hrskavice nosnog septuma; AC= implantirani autologni tkivni presatci načinjeni od nosača i hondrocita izoliranih iz zglobne hrskavice; CFS= implantiran nosač bez stanica; CTR= oštećenje ostavljeno prazno (negativna kontrola).

4.3.4. Eksplantacija

Po 2 ovce iz svake skupine žrtvovane su 6 tjedana, 3 mjeseca i 12 mjeseci nakon implantacije. Iznimka su skupine NC (u kojoj je bila samo jedna ovca za vremensku točku 12 mjeseci) i CFS (u kojoj su tri ovce bile žrtvovane nakon 12 mjeseci). Korištena je letalna injekcija T61 (mješavina embutramida, mebezonij-jodida i tetrakain-klorida) uz prethodnu sedaciju. Kroz stari rez pristupilo se na desno koljeno.

Koštano-hrskavični tkivni blokovi veličine 2x2x2 cm koji uključuju mjesto oštećenja i okolnu zdravu hrskavicu uzeti su sa svakog kondila (medijalnog i lateralnog kondila desnog koljena) te s lijevog, netretiranog koljena. Uzeti su i uzorci sinovijalne membrane sa tretiranog i kontralateralnog (netretiranog) koljena (**Slika 5.**). Tkivni blokovi su odmah

uronjeni u 4% puferirani paraformaldehid i korišteni za histološku i imunohistokemijsku analizu, dok su uzorci sinovijalne membrane korišteni za ispitivanje genske ekspresije.



Slika 5. Shematski prikaz uzimanja uzoraka za imunohistokemijsku i molekularnu analizu.

4.4. Druga studija na velikom animalnom modelu ovce (akutni model koštano-hrskavičnog oštećenja / posttraumatski OA)

U drugu animalnu studiju bilo je uključeno 14 ovaca koje su nasumično podijeljene u dvije skupine. Uzgoj presadaka za ovu studiju je rađen na Zavodu za molekularnu biologiju Prirodoslovno-matematičkog fakulteta Sveučilišta u Zagrebu dok su operacije obavljene na Klinici za kirurgiju, ortopediju i oftalmologiju i Veterinarskog fakulteta Sveučilišta u Zagrebu.

- 1) **CFS** (skraćeno od engl. *cell free scaffold*): koštano-hrskavično oštećenje liječeno samo nosačem
- 2) **NC** (skraćeno od engl. *nasal chondrocytes*): koštano-hrskavično oštećenje liječeno tkivnim presatkom načinjenim od nosača i hondrocita hrskavice nosne pregrade

Sve životinje podvrgnute su jednom kirurškom zahvatu tijekom kojeg su na medijalnom i lateralnom kondilu femura desnog koljena napravljena akutna koštano-hrskavična oštećenja (dubina 5 milimetara i promjer 6 milimetara) koja su u istom aktu ispunjena koristeći nosač, odnosno tkivni presadak iz prve animalne studije. Skupini NC (n=6) u oštećenja su ugrađeni autologni tkivni presatci napravljeni u pefuzijskom bioreaktoru od nosača (Finceramica Faenza Spa, Italy) i hondrocita izoliranih iz septuma nosa. Sami hondrociti izolirani su i nasađeni na nosač u Zavodu za molekularnu biologiju PMF-a. Skupini CFS (n=8), u oštećenja je ugrađen samo nosač bez hondrocita. Postupanje sa životinjama nakon kirurškog zahvata bilo je isto kao što je prethodno opisano za prvu studiju na velikom animalnom modelu ovce.

4.4.1. Eksplantacija

Životinje su žrtvovane nakon 3 mjeseca, ili nakon 12 mjeseci nakon implantacije letalnom injekcijom T61 (mješavina embutramida, mebezonij-jodida i tetrakain-klorida) uz prethodnu sedaciju. Kroz stari rez pristupilo se na desno koljeno. Koštano-hrskavični tkivni

blokovi veličine 2x2x2 cm koji uključuje mjesto oštećenja i okolnu zdravu hrskavicu uzeti su sa svakog kondila te s lijevog, netretiranog koljena u životinja žrtvovanih 3 mjeseca (NC=3, CFS=4) ili 12 mjeseci (NC=3, CFS=4) nakon implantacije. Uzeta su i dva uzorka sinovijalne membrane sa tretiranog i kontralateralnog (netretiranog) koljena u životinja žrtvovanih nakon 3 mjeseca, ili nakon 12 mjeseci od implantacije. Tkivni blokovi su odmah uronjeni u 4% paraformaldehid i korišteni za histološku i imunohistokemijsku analizu, dok su uzorci sinovijalne membrane korišteni za ispitivanje genske ekspresije.

4.5. Imunohistokemijska analiza uzoraka

Za prepoznavanje i određivanje lokalizacije proteina u tkivnim rezovima korištena je metoda imunohistokemije. Parafinski rezovi su deparafinizirani u ksilenu, rehidrirani u alkoholu padajućih koncentracija (100% do 70%) i isprani u destiliranoj vodi i PBS-u. Kako bi se otkrili epitopi na antigenu (engl. *antigen retrieval*) i time omogućilo vezanje protutijela, primijenjena je proteinaza K (Dako, Danska) tijekom 3 minute pri sobnoj temperaturi. Rezovi su zatim pokriveni 3%-tnim vodikovim peroksidom kroz 10 minuta, kako bi se blokirale endogene peroksidaze. Kako bi se spriječilo nespecifično vezanje protutijela, tkivni rezovi inkubirani su s 10%-tnim kozjim serumom (Dako, Danska) kroz 60 minuta pri sobnoj temperaturi.

Rezovi su zatim inkubirani s monoklonskim primarnim mišjim protutijelima protiv kožjeg IL-1 β (razrijeđeno 1:150 u PBS-u), IL-6 (razrijeđeno 1:500 u PBS-u) i TNF- α (razrijeđeno 1:300 u PBS-u) (Bio-Rad, USA) preko noći pri +4 °C. Na rezovima koji su inkubirani sa primarnim protutijelom protiv kožjeg IL-1 β prethodno je primijenjen 0,2%-tni Tween-20 (Sigma-Aldrich, Njemačka) u svrhu permeabilizacije stanične membrane. Rezovi su nakon obilježavanja s primarnim protutijelom isprani te su zatim inkubirani sa sekundarnim protutijelom. Sekundarno protutijelo konjugirano s peroksidazom hrena (HRP, engl. *Horseradish Peroxidase*) proizvedeno u kozi te je specifično za imunoglobuline zeca ili miša (Dako REAL EnVision Detection system, Agilent, Danska),

dodano je na rezove i inkubirano 30-minuta pri sobnoj temperaturi. Reakcija s DAB otopinom (3',3' diaminobenzidintetraklorid; Dako REAL EnVision Detection system, Agilent, Danska) korištena je za vizualizaciju vezivanja protutijela za proteine međustanične tvari nakon čega su rezovi kratko obojeni hematoksilinom, isprani običnom vodom, dehidrirani u rastućim koncentracijama etanola (70% to 100%), očišćeni u ksilenu i uklopljeni u medij za pokrivanje (Tissue Tek Glass-mounting medium, Sakura, Japan) te prekriveni pokrovnim stakalcem. Međustanična tvar koja je reagirala s odgovarajućim primarnim protutijelima bila je smeđe obojena. Rezovi namijenjeni negativnoj kontroli imunohistokemijskog bojanja svakog antigena prošli su istovjetan postupak kao ostali rezovi uz izostavljanje primarnog protutijela. Obojenja rezova vizualizirana su uz pomoć mikroskopa Olympus B51 (Olympus, Japan) i snimljena pomoću kamere Olympus DP70 i Olympus DP Controller Software (Olympus, Japan).

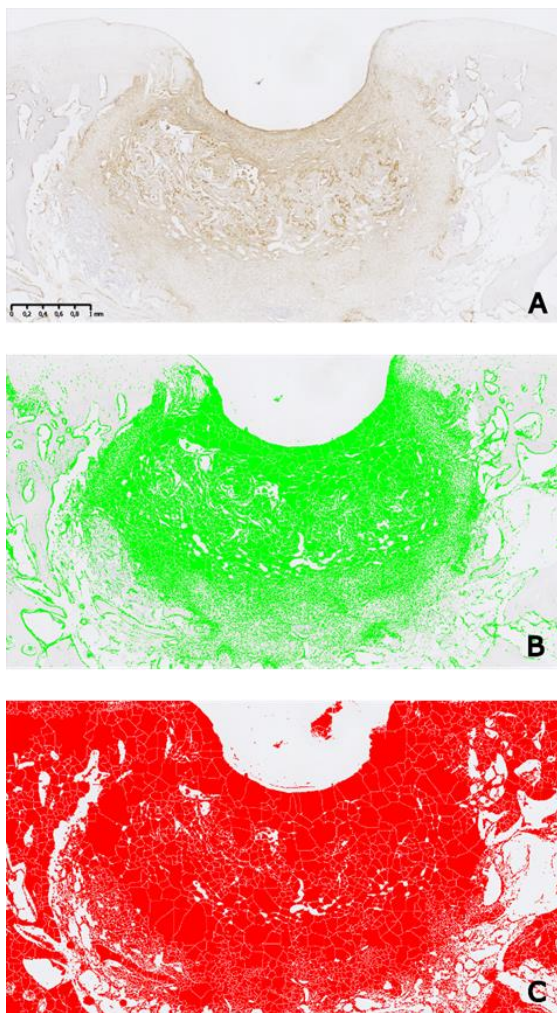
4.5.1. Kvantifikacija imunohistokemijskog bojanja

U svrhu kvantitativne analize imunohistokemijskog obilježavanja koštano-hrskavičnog tkiva, svaki preparat je slikan upotrebom 20x objektiva NanoZoomer 2.0 RS (Hamamatsu Photonics K.K., Japan). Dobivene slike pregledane su korištenjem NDP view 2 softvera (Hamamatsu Photonics, Njemačka). Svaka slika povećana je 2,5x, i postavljena na način da mjesto oštećenja bude u središtu, s hrskavicom okrenutom prema dolje (prema jugu), i pospremljena u TIF formatu. Kvantifikacija DAB pozitivnog (DAB+) imunohistokemijskog obilježavanja provedena je uz pomoć uz pomoć besplatnog (tzv. *open-source*) softvera Image J (154) i algoritama Andy's Algorithm-master (155).

Sve slike za svaki citokin grupirane su u jednu datoteku iz koje je odabrano pet reprezentativnih slika za postupak optimizacije postupka prije nego se pristupilo analizi slika (1. Uzorak C s niskim pozitivnim signalom; 2. Uzorak C s visokim pozitivnim signalom; 3. Uzorak M ili L s više od 90% pozitivnog signala; 4. Uzorak M ili L s 50%

pozitivnog signala; 5. Uzorak M ili L s niskim pozitivnim signalom). Nakon optimizacije usljedila je analiza slika (**Slika 6.**).

Za svaku sliku izmjeren je postotak pozitivnog obojenja (engl. *percent area*) koji je dobiven tako da je oduzet broj piksela koji predstavlja pozitivno obojenje (engl. *positive area*) od ukupnog broja piksela cijele slike (engl. *total area*). Za svaki uzorak dobiven jedan broj, tj. postotak pozitivnog obojenja. Vrijednosti postotnih površina korištene su u kasnijoj analizi.



Slika 6. Prikaz kvantifikacije imunohistokemijskih bojenja. A) Fotografija skeniranog preparata uvećana na povećanje 2,5x. Fotografija prikazuje mjesto lezije na lateralnom kondilu 6 tjedana nakon implantacije presatka sa zglobnim hondrocitima uz dio okolnog zdravog tkiva. Smeđe obojenje označava mjesto prisutnosti citokina IL-6 u novonastalom

tkivu. Prema unaprijed zadanim parametrima, algoritam Andy's Algorithm-master u programu Image J na fotografiji odabire područje B) pozitivnog obojenja (engl. positive selection) i označava ga zelenom bojom te C) ukupno područje od interesa (engl. total selection) koje označava crvenom bojom. Zeleno područje odgovara nastalom smeđem precipitatu koji se javlja nakon oksidacije 3,3' diaminobenzidina (DAB, engl. diaminobenzidine) sa peroksidazom hrena (HRP, engl. horseradish peroxidase). Ova reakcija obilježava vezanje antigena za antitijelo odnosno detekciju proteina IL-6. Algoritam sam izračunava postotak pozitivnog obojenja na temelju obrade početne fotografije. Mjerilo prikazuje 1 mm.

4.6. Molekularna analiza sinovijalne membrane

Uzorci sinovijalne membrane uzeti 6 tjedana, 3 mjeseca i 12 mjeseci nakon implantacije u prvoj studiji te 3 mjeseca i 12 mjeseci nakon implantacije u drugoj animalnoj studiji, korišteni su za ispitivanje ekspresije ciljnih gena: IL-1 β , IL-6, IL-10, TNF- α , MMP-1 i MMP-3.

4.6.1. Izolacija RNA iz sinovijalne membrane

Uzorci RNA iz komadića sinovijalne membrane izolirani su korištenjem TRIReagent-a (Sigma-Aldrich, USA) i RNeasy Mini Kit-a (Qiagen, Njemačka) kao što je prethodno opisano (156). Ukratko, uzorci sinovijalne membrane homogenizirani su uz pomoć T10 basic Ultra – Turrax homogenizatora (IKA, Njemačka) uz dodatak 1 ml TRIReagent-a (Sigma-Aldrich, USA). Homogenizirani uzorci inkubirani su pri sobnoj temperaturi tijekom 15 minuta uz dodatak 100 μ l kloroforma u svaki uzorak. Uzorci su mješani 15 sekundi te centrifugirani 15 min na 12 000 x g pri +4 °C. Gornja vodena faza je odvojena u novu ohlađenu epruvetu i dodan joj je jednak volumen 75%-tnog etanola. Mješavina je stavljena u RNeasy Mini spin kolonu i centrifugirana tijekom 15 sekundi pri 8000 x g. RW1 i RPE puferi su dodani u RNeasy spin kolonu i centrifugirani nakon svakog dodavanja. Talog RNA je otopljen u RNase free vodi te je zatim koncentracija RNA izmjerena koristeći Nanodrop (Thermo Fisher Scientific, SAD). Kakvoća RNA provjerena je gel elektroforezom. RNA svakog uzorka pomiješana je s Purple (6X) Gel Loading Dye (New England BioLabs, SAD) u omjeru 2:1 te je 3 μ L mješavine nanoseno na 1 % agarozni gel. RNA molekule su razdvojene na agaroznom gelu, elektroforezom tijekom 60 min pri naponu struje od 50 V. Gel je obojan s etidij bromidom kroz 20 min i vizualiziran s Kodak EDAS 290 sustavom. Provjerena je cjelovitost izdvojene RNA tako da se utvrdila prisutnost ribosomskih pruga 18 S i 28 S na gelu.

4.6.2. Uklanjanje zaostale DNA iz uzorka RNA

Kako bi se uklonila zaostala genomna DNA iz uzorka, uzorci su RNA tretirani su deoksiribonukleazom I (DNaze I, New England Biolabs, SAD) u skladu s protokolom koji preporuča proizvođač. 1µg RNA pomiješan je s 10x DNaze I reakcijskog pufera, 2 jedinice DNaze I (ne sadrži Rnazu) i vodom koja ne sadrži nukleaze. Uzorci su inkubirani na 37 °C tijekom 10 minuta. Zatim je u uzorke dodan 1 µl 0.5 M otopine EDTA (engl. *ethylenediaminetetraacetic acid*, Thermo Scientific, SAD), a DNaza je inaktivirana inkubacijom uzoraka na termobloku tijekom 10 minuta na 75 °C.

4.6.3. Reverzna transkripcija RNA u komplementarnu DNA (cDNA)

RNA tretirana DNazom obrnuto je prepisana u komplementarnu DNA (cDNA) pomoću komercijalnog kita za reverznu transkripciju High-Capacity cDNA Reverse Transcription Kit (Applied Biosystems, SAD) prema uputama proizvođača. Ukratko, svi sastojci kita (10x pufer, 25x smjesa dNTP (100mM), 10x RT nasumične početnice, reverzna transkriptaza MultiScribe Inhibitor Rnaze™, voda bez nukleaza) su pomiješani i pripremljena je reakcijska smjesa. Zatim je za svaki uzorak pomiješano 10 µl RNA sa 10 µl reakcijske smjese. Dobivena mješavina je vorteksirana i epruvete su stavljene na termoblok te su inkubirane tijekom 25 minuta pri sobnoj temperaturi, 120 minuta pri 37 °C i 5 min pri 85 °C. Svaki uzorak cDNA je razrijeđen s 5 µl vode koja ne sadrži nukleaze te pohranjen na -20 °C prije uporabe.

4.6.4. Dizajn početnica

Dizajnirane su početnice (engl. *primers*) tako da su najprije pronađene sekvencije ciljnih gena ovce u Ensemble bazi podataka. Sekvencije u FASTA formatu su unesene u internetski program PrimerQuest (IDT SciTools, SAD) te je dizajnirano nekoliko početnica za svaki gen od interesa poštujući pravila za dizajn početnica (157). Odabrane su najprikladnije početnice te su analizirane *in silico* uz pomoć AmplifX softvera (158).

Specifičnost početnica provjerena je uz pomoć Primer BLAST programa. Proizvođač svih početnica je Macrogen (LIGO, Južna Koreja). Odabrani geni, slijed početnica temperatura taljenja i pripadajuća dužina fragmenta prikazani su u **Tablici 2**.

Tablica 2. Slijedovi početnica temperatura mekšanja (T_m) i očekivana dužina amplikona.

Gen	Početnica (forward/ reverse)	Slijed početnice (5'-3')	Dužina amplikona (pb)	T_m (°C)
IL-1β	F	AATCCCTGGTGCTGGATAG	116	58
	R	GTTGTCTCTTTCCTCTCCTTG		62
IL-6	F	GAGTTGCAGAGCAGTATCAG	83	60
	R	GTGGCTGGAGTGGTTATTAG		60
IL-10	F	GAAGGACCAACTGAACAGC	94	58
	R	CTGGATCATTTCGACAAGG		60
TNFα	F	GAGGTGCTCTCCAACAAAG	81	62
	R	AACCAGGAGGAAGGAGAAG		58
MMP-1	F	GTGCAAATATCGGAGGAGAC	122	60
	R	ATGAGAAAGTCCAAGGGAATG		60
MMP-3	F	GATGCAATCAGCACACTGAG	118	60
	R	GAGATGGCCAGAATGAAGAG		58
GAPDH	F	GATTGTCAGCAATGCCTCCT	196	58
	R	AAGCAGGGATGATGTTTTGG		56

4.6.5. Analiza ekspresije gena u tkivnim presatcima kvantitativnom lančanom reakcijom polimeraze u stvarnom vremenu (qRT-PCR)

Kvantitativna lančana reakcija polimeraze u stvarnom vremenu, qRT-PCR (engl. *quantitative Real-Time Polymerase Chain Reaction*) provedena je koristeći cDNA uzorke sinovijalne membrane izolirane iz tretiranog i kontralateralnog, netretiranog koljena u svrhu određivanja ekspresije ciljnih gena (IL-1 β , IL-6, IL-10, TNF- α , MMP-1, MMP-3).

Komplementarna DNA dobivena obrnutim prepisivanjem RNA izolirane iz tkivnih presadaka, zdrave nosne i zglobne hrskavice te hondrocita u fazi umnažanja, korištena je za određivanje ekspresije ciljnih gena. Reakcijska mješavina za kvantitativni PCR u konačnom volumenu od 20 μ l sastojala se od 1 μ l cDNA, 10 μ l 1x Power SYBR Green Master Mix-a (Applied Biosystems, SAD), 0,4 μ l 0,2 μ M uzvodnih i nizvodnih početnica pojedinog gena (**Tablica 2.**) te MiliQ vode. Na pločicu od 96 jažica nanoseno je po 1 μ l uzorka cDNA u duplikatu, a zatim 19 μ l reakcijske smjese. Kao negativna kontrola korištena je reakcijska smjesa bez cDNA (NTC, engl. *no template control*) u duplikatu. Također je korištena unutarnja kontrola za gen koji je eksprimiran u svim uzorcima. Enzim gliceraldehid 3-fosfat dehidrogenaza, GAPDH (engl. *Glyceraldehyde 3-phosphate dehydrogenase*) korišten je kao unutarnja kontrola. Za izvođenje qPCR-a korišten je uređaj za PCR, 7500 Fast Real- Time PCR System (Applied Biosystems, SAD) uz početne faze od po 20 sekundi pri 50 °C i 10 minuta pri 95 °C . Zatim je slijedilo 40 ciklusa od po 15 sekundi pri 95 °C i 40 ciklusa od po 1 minutu pri 58 °C. Zatim 15 sekundi pri 95 °C, 1 minutu pri 60 °C, 30 sekundi pri 95 °C i 15 sekundi pri 60 °C. Dobiveni podaci spremljeni su u programskom paketu 7500 Software v2.0.6. i analizirani komparativnom CT ($\Delta\Delta$ CT) metodom.

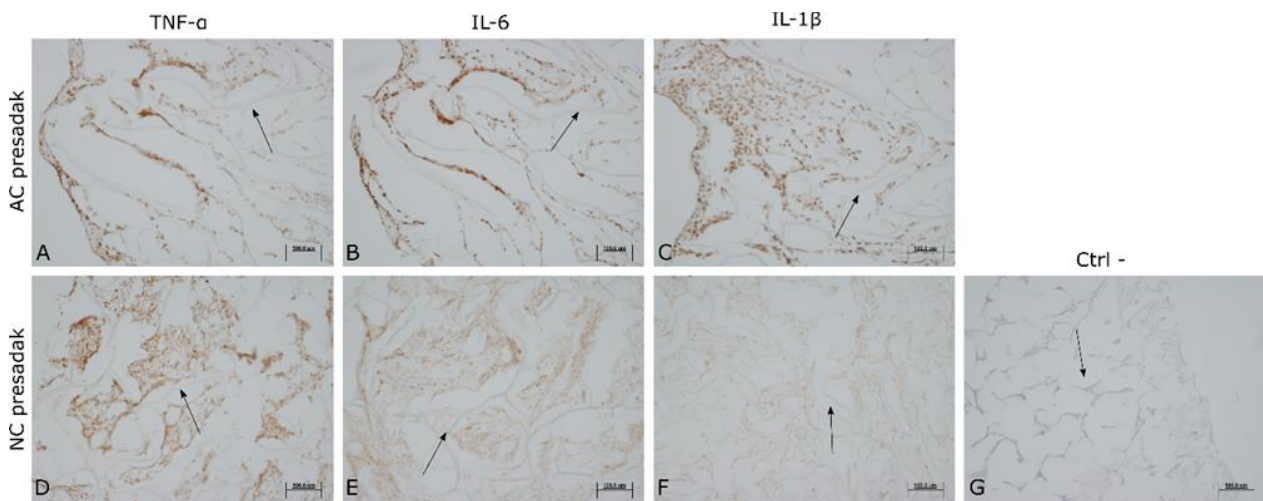
4.7. Statistička analiza

Podaci o razini mRNA (ekspresija gena) i imunohistokemijskih signala (ekspresija proteina) analizirani su primjenom generaliziranih linearnih mješovitih (hijerarhijskih) modela koji uzimaju u obzir korelaciju između uzoraka (tretirano-zdravo) uzetih u iste jedinice (životinje). Obzirom da se radi o velikim životinjama (ovce), a sukladno načelu 3R za istraživanja u životinja, ukupan broj životinja u pokusima sveden je na razuman minimum dostatan da omogući detekciju signala koji se i inače u tehnikama qRT-PCR-a / imunohistokemije smatraju biološki relevantnima (primjerice, 3-4 puta ili veće razine ekspresije). Rabljeni su Bayes modeli obzirom da su fleksibilniji od frekvencionističkih u pogledu pretpostavki o distribuciji reziduala. U svim su modelima za nezavisne varijable korišteni neinformativni nepravilni *priori* (engl. *non-informative, improper*), a inverzni gama (shape=2, scale=2) za skaliranje i nasumični (engl. *random*) efekt, uz 2000 *burn-in* simulacija i 50000 Monte Carlo simulacija. Rezultati za razinu mRNA iskazani su kao omjeri određene testne skupine naspram kontrolne (engl. *fold difference*, tj. antilogaritam na bazi 2 vrijednosti –delta delta ct). Podaci o imunohistokemijskim signalima su logaritmirani na bazi e, a rezultati su iskazani kao antilogaritam razlike srednjih vrijednosti logaritama između skupina (tj. omjeri geometrijskih srednjih vrijednosti; GMR). Sve procjene iskazane su s 95% kredibilnim intervalima (CrI) izračunatih metodom „highest posterior density“. Korišten je računalni program SAS for Windows 9.4 (SAS Inc., Cary, NC) licenciran Medicinskom fakultetu Sveučilišta u Zagrebu (proc bglimm).

5. REZULTATI

5.1. Imunohistokemijska analiza presatka uzgojenog u bioreaktoru uz upotrebu nosača i stanica (zglobnih ili nosnih hondrocita)

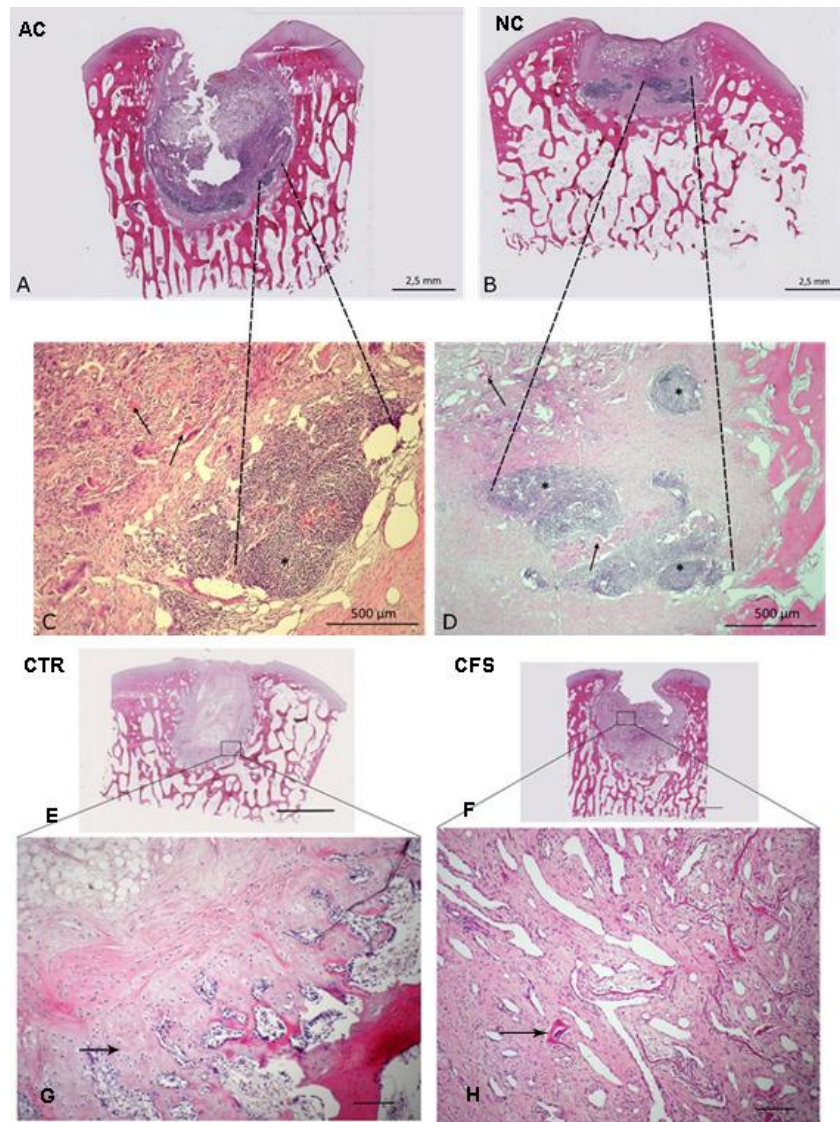
Imunohistokemijskim bojanjem utvrđena je prisutnost TNF- α , IL-6 i IL-1 β u oba tipa autolognih tkivnih presađaka proizvedenih u 3D perfuzijskom bioreaktoru, korištenih za liječenje koštano-hrskavičnih oštećenja na kondilima ovce. Smeđe obojenje ukazuje na prisutnost citokina u presatcima te je vezano uz stanice koje ih izlučuju (**Slika 7.**).



Slika 7. Imunohistokemijski prikaz tkivnih presađaka nakon imunohistokemijskih bojenja za detekciju čimbenika nekroze tumora-alfa (TNF- α) (A, D), interleukina 6 (IL-6) (B, E) i interleukina 1 β (IL-1 β) (C, F). Izražaj citokina TNF- α , IL-6 i IL-1 β prisutan je u oba tipa autolognih tkivnih presađaka koji su korišteni za liječenje koštano-hrskavičnih oštećenja na kondilima ovce. Tkivni presatci korišteni u ovoj studiji proizvedeni su u 3D perfuzijskom bioreaktoru od dvoslojnog nosača (označen strelicama) i zglobnih hondrocita (AC presađak) (A, B, C) ili hondrocita nosnog septuma (NC presađak) (D, E, F). Smeđe obojenje ukazuje na prisutnost citokina u presatcima te je vezano uz stanice koje ih izlučuju. Negativna kontrola (CTR) (G) predstavlja prerez tkivnog presađaka tretiran samo sekundarnim antitijelom uz izostanak primarnog antitijela. Zeiss Axiovert 40 CFL (Carl Zeiss Microscopy, SAD). Mjerna skala prikazuje 100 μ m.

5.2. Histološka analiza koštano-hrskavičnih lezija 6 tjedana nakon transplantacije

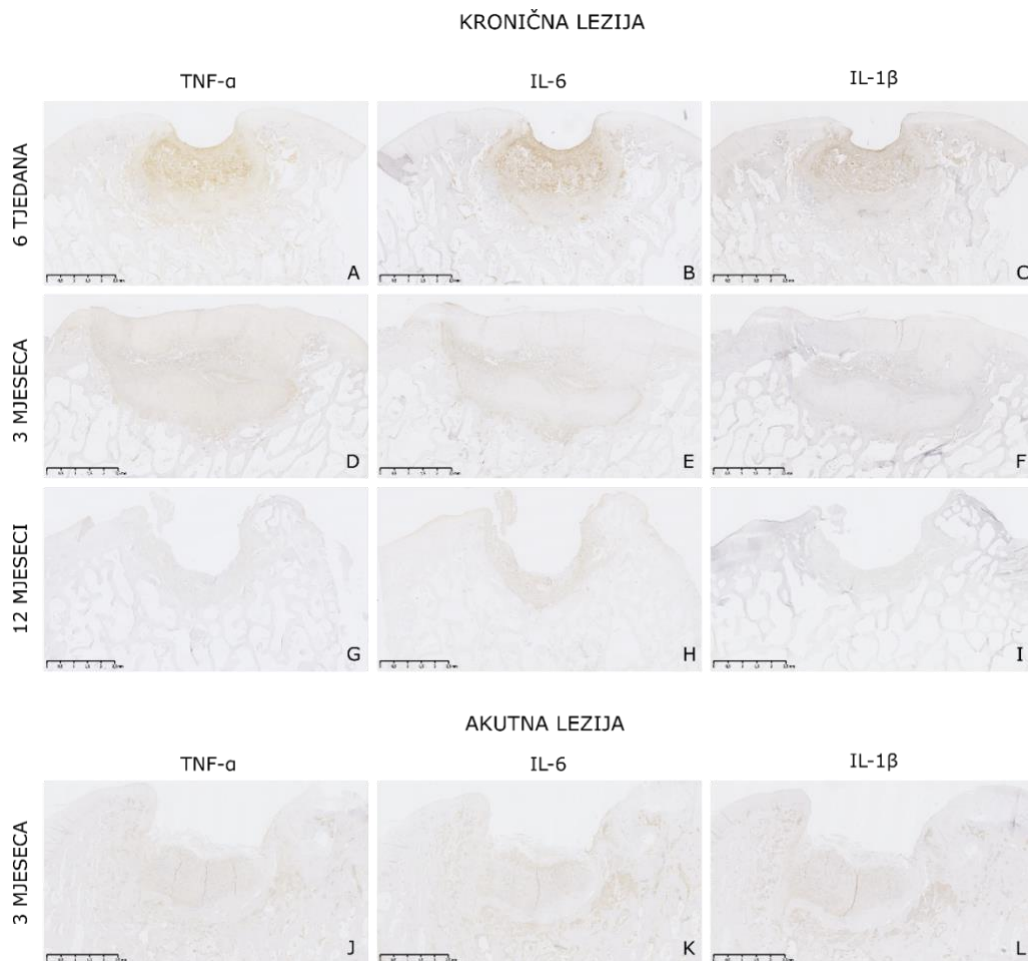
Pregledom morfologije tkiva nastalog na mjestu koštano-hrskavičnih lezija 6 tjedana nakon tretmana vidljivo je da su mjesta koštano-hrskavičnih oštećenja ispunjena novonastalim tkivom. U novonastalom tkivu primjećeno je prisutstvo velikog broja upalnih stanica na mjestu implantacije presadaka. Prisutne su i višejezgrene gigantske stanice (orijaške stanice) koje nastaju fuzijom makrofaga (**Slika 8.**).



Slika 8. Prikaz koštano-hrskavičnih lezija 6 tjedana operacije u prvoj animalnoj studiji. Prikazane se redom ekperimentalne grupe liječene presatkom od zglobnih hondrocita AC (engl. Articular Chondrocytes) (A i C), nosnih hondrocita NC (engl. Nasal Chondrocytes) (B i D), kontrolna grupa CTR (engl. Control) (E i G) te grupa s nosačem CFS (engl. Cell Free Scaffolds) (F i H). A i B) Na mjestu kroničnih koštano-hrskavičnih lezija u novonastalom tkivu nalazimo limfne čvorove s velikim brojem upalnih stanica kao što su limfociti. C, D) Na mjestu stvorenog novonastalog tkiva vidljivi su ostaci nosača (označeni crnim strelicama) oko kojih je vidljiv velik broj limfocita, makrofaga te orijaških stanica (označeno crnim zvjezdicama. Na fotografijama A i B mjerna skala prikazuje 2,5 mm dok na fotografijama C i D mjerna skala prikazuje 500 μm . E i F) Oštećenja su dobro ispunjena novonastalim vezivno-hrskavičnim tkivom. G) Vezivno-hrskavično tkivo relativno je slabo integrirano te su pristune i orijaške stanice (strelica). F) Vidljivo je neformirano vezivno tkivo a orijaška stanica je označena strelicom. Hemalaun eozin (HE) bojenje. Na fotografijama E i F mjerna skala prikazuje 2 mm dok na fotografijama C i D mjerna skala prikazuje 100 μm .

5.3. Imunohistokemijska analiza upalnih citokina TNF- α , IL-6 i IL-1 β u novonastalom tkivu na mjestu lezije 6 tjedana, 3 mjeseca i 12 mjeseci nakon transplantacije

Izražaj sva tri citokina smanjuje se kroz vrijeme i najniži je kod uzoraka 12 mjeseci nakon tretmana (**Slika 9.**). Obzirom na činjenicu kako je izražaj sva tri citokina prisutan uz isti tip stanica i vezan je uz isto područje novonastalog tkiva na mjestu lezije nakon tretmana, bit će prikazana samo detaljna analiza preparata za bojanje na TNF- α , dok će rezultati kvantitativne analize biti prikazani za sva tri citokina.

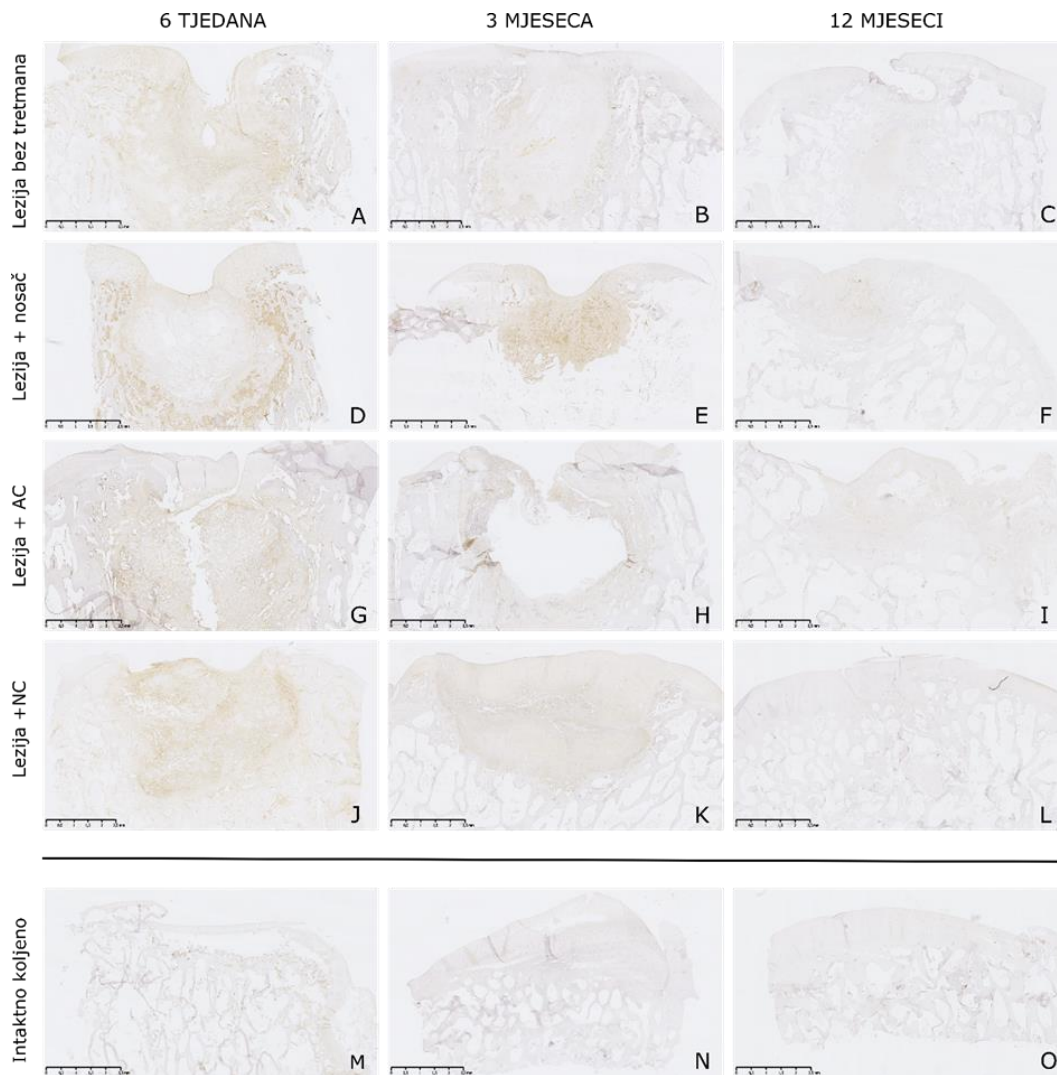


Slika 9. Reprezentativne fotografije nakon imunohistokemijskih bojenja za detekciju čimbenika nekroze tumora-alfa (TNF- α) (A, D, G, J), interleukina 6 (IL-6) (B, E, H, K) i interleukina 1 β (IL-1 β) (C, F, I, L) koštano-hrskavičnih preparata iz prve i druge animalne studije. Mjesta oštećenja ispunjena su vezivno-hrskavičnim tkivom. Smeđe obojenje ukazuje na prisutstvo citokina TNF- α , IL-6 i IL-1 β . Vidljivo je da je izražaj sva tri navedena citokina prisutan uz isti tip stanica i vezan je uz područje novonastalog tkiva na mjestu lezija nakon tretmana. Također izražaj sva tri citokina smanjuje se kroz vrijeme i najniži je kod uzoraka 12 mjeseci nakon tretmana. Mjerna skala prikazuje 2,5 mm.

5.3.1. Izražaj TNF- α na mjestu novonastalog tkiva nakon tretiranja kronične koštano-hrskavične lezije u prvoj animalnoj studiji

Izražaj TNF- α u presjecima eksplantiranog tkiva najjače je vidljiv 6 tjedana nakon tretmana u svim ispitivanim skupinama. S vremenom izražaj TNF- α (smeđe obojenje)

opada u svim ispitivanim skupinama. 12 mjeseci nakon tretmana vidljivo je ispunjenje mjesta lezije novonastalim tkivom te slabo smeđe obojenje unutar svih skupina što ukazuje na manju količinu proupalnog citokina TNF- α i smirivanje upalnog procesa. Kod intaktnog koljena, smeđe obojenje vezano je uz hondroците zdrave hrskavice i krvne stanice subhondralne kosti (**Slika 10.**).

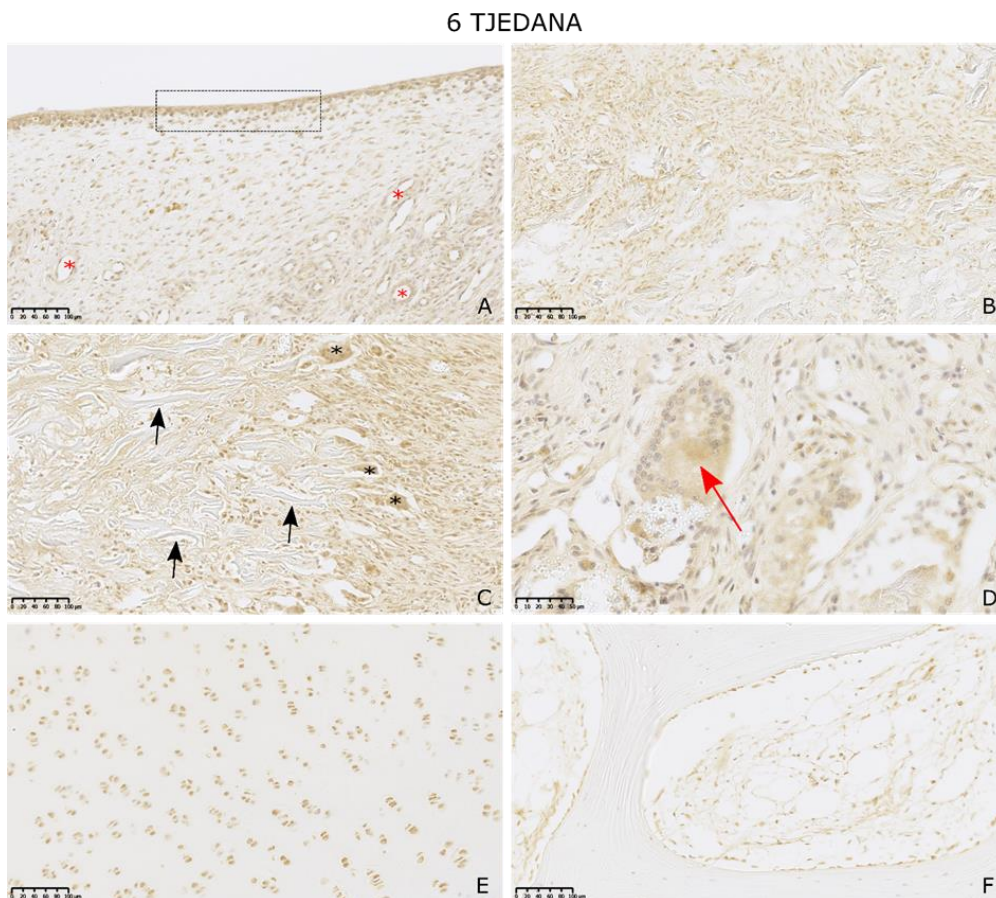


Slika 10. Reprezentativne fotografije imunohistokemijskog bojenja na čimbenik nekroze tumora-alfa (TNF- α) koštano-hrskavičnih preparata iz prve animalne studije. Prikazano je mjesto koštano-hrskavične lezije u operiranim koljenima ovaca 6 tjedana (A, D, G, J, M), 3 mjeseca (B, E, H, K, N) i 12 mjeseci (C, F, I, L, O) nakon tretiranja kronične lezije. Ovisno o tretmanu koji je primjenjen za liječenje koštano-hrskavičnih kroničnih lezija stvorenih na kondilima operiranih koljena, životinje su bile podijeljene na 4 skupine: lezija + NC = kronična lezija tretirana je presatkom od hondrocyta nosnog septuma (J, K, L); lezija + AC

= presadak od zglobnih hondrocita (G, H, I); lezija + nosač= liječenje lezije samo dvoslojnim nosačem od kolagena i hidroksiapatita (D, E, F); lezija bez tretmana= nije primjenjeno liječenje nakon stvaranja kronične lezije (A, B, C). Zadnji red fotografija prikazuje presjek kondila s kontralateralnog, intaktnog koljena (M, N, O). Smeđe obojenje ukazuje na prisutnost citokina TNF- α u presjecima eksplantiranog tkiva. Najjače obojenje je vidljivo 6 tjedana nakon tretmana u svim ispitivanim skupinama. S vremenom prisutnost citokina TNF- α opada u svim ispitivanim skupinama. Iako je obojenje još prisutno 3 mjeseca nakon tretmana, njegova izraženost je različita u pojedinim skupinama. Slabije obojenje je prisutno u skupinama lezija + NC i lezija bez tretmana dok je najjače obojenje 3 mjeseca nakon tretmana u skupini lezija + AC. 12 mjeseci nakon tretmana vidljivo je ispunjenje mjesta lezije novonastalim tkivom te slabo smeđe obojenje unutar svih skupina što ukazuje na manju količinu proupalnog citokina TNF- α i smirivanje upalnog procesa. Kod intaktnog koljena, smeđe obojenje vezano je uz hondrocite zdrave hrskavice i krvne stanice subhondralne kosti. Kod uzoraka 12 mjeseci nakon tretmana nisu vidljive upalne stanice te je prisutnost TNF- α citokina minimalna u svim skupinama i tijekom svih vremenskih točaka. Mjerna skala prikazuje 2,5 mm.

5.3.1.1. *Izražaj TNF- α na mjestu novonastalog tkiva 6 tjedana nakon tretiranja kronične koštano-hrskavične lezije u prvoj animalnoj studiji*

Izražaj TNF- α u presjecima eksplantiranog tkiva najjače je vidljiv 6 tjedana nakon tretmana, te je uočljiv u svim ispitivanim skupinama. Biti će ilustrativno prikazani rezultati bojanja NC skupine, dok će kvantitativni rezultati za sve skupine biti prikazani naknadno. Morfološke karakteristike uočene analizom preparata: površina obiluje sinoviocitima koji izražavaju TNF- α , izražaj je prisutan i oko krvnih žila te ostataka nosača, a dobro su vidljive i karakteristične orijaške stanice (**Slika 11.**)

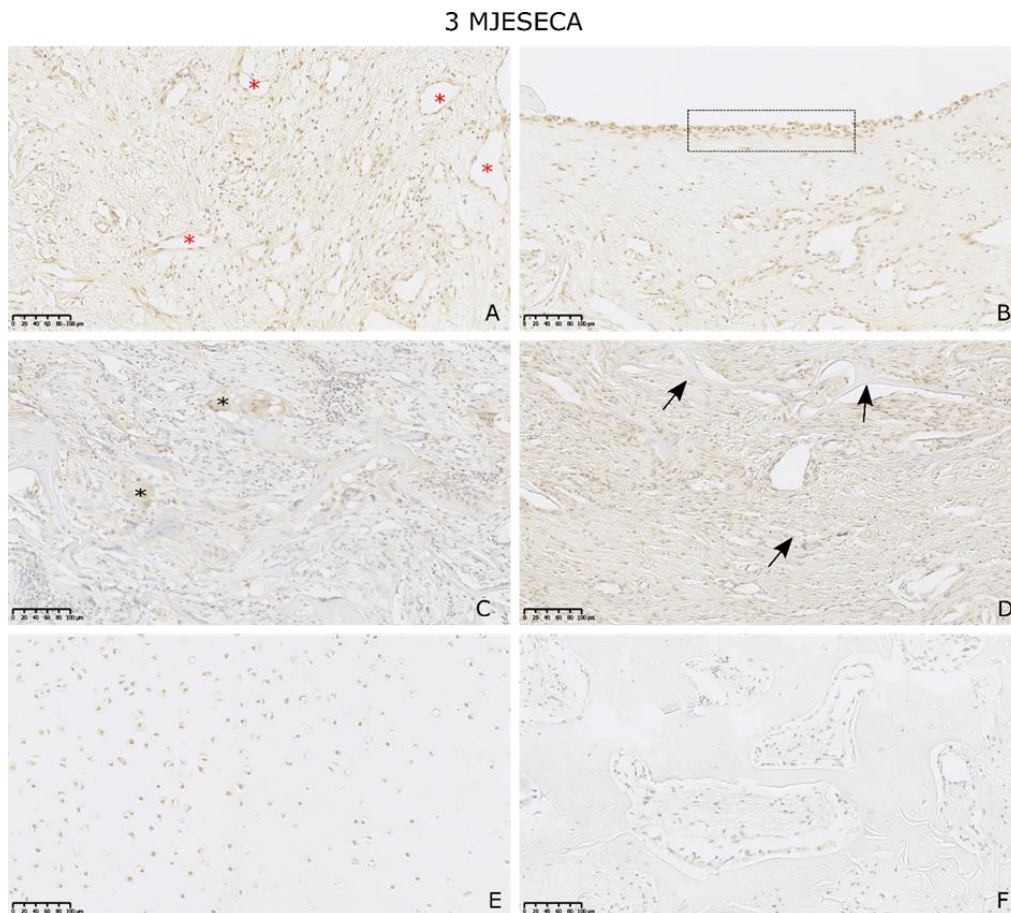


Slika 11. *Prikaz imunohistokemijskog bojenja na čimbenik nekroze tumora-alfa (TNF- α) koštano-hrskavičnih preparata 6 tjedna nakon tretmana kronične lezije u prvoj animalnoj studiji, u skupini NC. Smeđe obojenje ukazuje na prisutnost citokina TNF- α . Na mjestu*

lezije, 6 tjedana nakon tretmana vidljivo je novonastalo tkivo koje obiluje stanicama pozitivnima na TNF- α . Na površini novonastalog tkiva nalazimo sinoviocyte (A) koji izlučuju TNF- α (označeni pravokutnikom). TNF- α prisutan je oko krvnih žila (A, crvene zvjezdice) te oko fibroblasta (B) koji prevladavaju na mjestu novonastalog tkiva. Smeđe obojenje je osobito izraženo oko ostataka nosača od kolagena i hidroksiapatita (C, crne strelice) gdje nalazimo velik broj multinuklearnih orijaških stanica (C, crne zvjezdice). Intezitet smeđeg obojenja na mjestu orijaške stanice vidljiv je na većem povećanju (D, crvena strelica). Hondrociti iz okolnog, zdravog hrskavičnog tkiva (E) i stanice krvnih žila iz subhondralne zdrave kosti također izlučuju citokin TNF- α te je uz njih vidljivo smeđe obojenje. Mjerna skala prikazuje 100 μm kod fotografija A, B, C, E i F. Mjerna skala fotografije D prikazuje 50 μm .

5.3.1.2. *Izražaj TNF- α na mjestu novonastalog tkiva 3 mjeseca nakon tretiranja kronične koštano-hrskavične lezije u prvoj animalnoj studiji*

Izražaj TNF- α u presjecima eksplantiranog tkiva vidljiv je i 3 mjeseca nakon tretmana, no manje nego nakon 6 tjedana, te je trend prisutan u svim ispitivanim skupinama. Biti će ilustrativno prikazani rezultati bojanja NC skupine, dok će kvantitativni rezultati za sve skupine biti prikazani naknadno. Pozitivno obojenje vidljivo je uz sinoviocite, stanice krvnih žila, orijaške stanice i fibroblaste oko ostataka nosača. Prisutan je i manji broj upalnih stanica kao što su limfociti i makrofazi (**Slika 12.**).



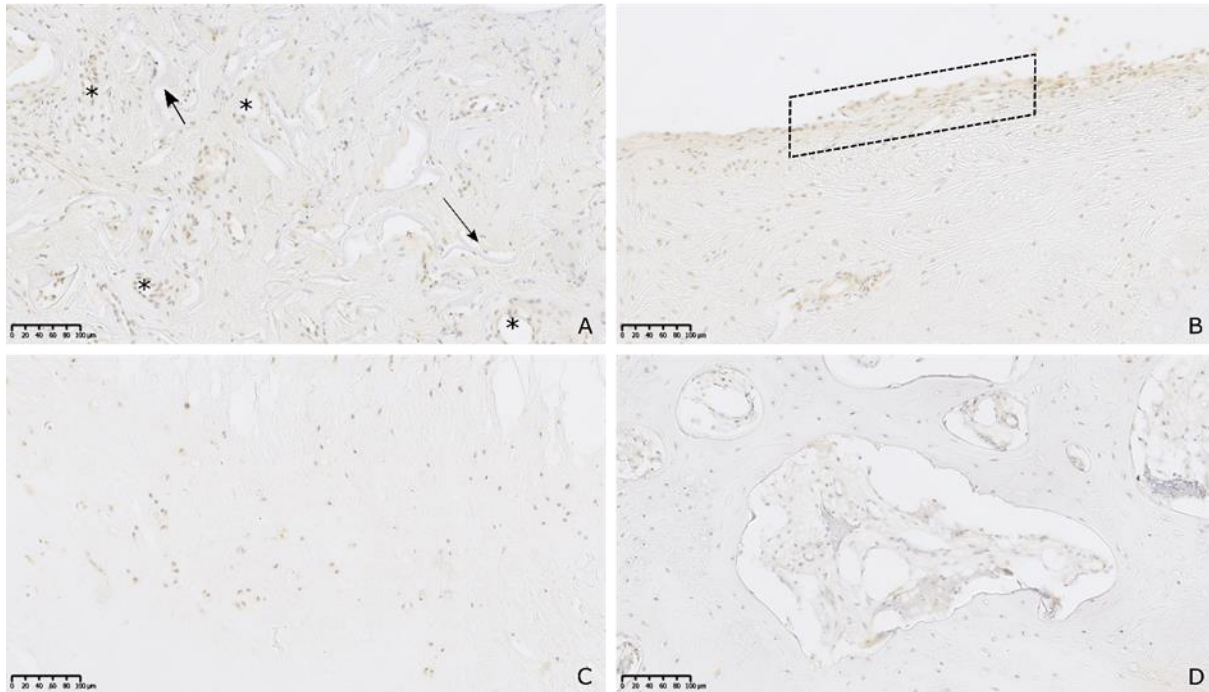
Slika 12. *Prikaz imunohistokemijskog bojenja na čimbenik nekroze tumora-alfa (TNF- α) koštano-hrskavičnih preparata 3 mjeseca nakon tretmana kronične lezije u prvoj animalnoj studiji. Smeđe obojenje ukazuje na prisutnost citokina TNF- α . Smeđe obojenje*

je vezano uz stanice novonastalog tkiva na mjestu lezije 3 mjeseca nakon tretmana u NC skupini. Pozitivno obojenje vidljivo je uz sinoviocite (B, označeni crnim pravokutnikom), stanice krvnih žila (A, crvene zvjezdice), orijaške stanice (C, crne zvjezdice) i fibroblaste oko ostataka nosača (D, crne strelice). Izražaj TNF- α citokina nalazimo uz isti tip stanica kao i kod uzoraka 6 tjedana nakon tretmana, ali intezitet smeđeg obojenja je manji kod uzoraka 3 mjeseca nakon tretmana. Izvan lezije u zdravom okolnom tkivu, smeđe obojenje je prisutno uz hondrocite zdrave hrskavice (E) i krvne stanice subhondralne kosti (F). Takvo obojenje je vidljivo i u skupini 6 tjedana nakon tretmana, ali u većoj mjeri nego 3 mjeseca nakon tretmana. Prisustvo manjeg broja upalnih stanica kao što su limfociti, makrofazi i orijaške stanice na mjestu lezije prati i imanji izražaj citokina TNF- α 3 mjeseca nakon tretmana. Mjerna skala prikazuje 100 μ m.

5.3.1.3. Izražaj TNF- α na mjestu novonastalog tkiva 12 mjeseci nakon tretiranja kronične koštano-hrskavične lezije u prvoj animalnoj studiji

Izražaj TNF- α u presjecima eksplantiranog tkiva vidljiv je i 12 mjeseci nakon tretmana, no u značajno manjoj mjeri u odnosu na promatrane skupine nakon 6 tjedana i 12 mjeseci, te je trend prisutan u svim ispitivanim skupinama. Biti će ilustrativno prikazani rezultati bojanja NC skupine, dok će kvantitativni rezultati za sve skupine biti prikazani naknadno. Pozitivno obojenje mjestimično je vidljivo uz sinoviocite i stanice krvnih žila. Nisu vidljive upalne stanice kao što su limfociti i makrofazi te ne nalazimo orijaške stanice (**Slika 13.**).


12 MJESECI



Slika 13. Prikaz imunohistokemijskog bojenja na čimbenik nekroze tumora-alfa (TNF- α) koštano-hrskavičnih preparata 12 mjeseci nakon tretmana kronične lezije u prvoj animalnoj studiji. Smeđe obojenje ukazuje na prisutnost citokina TNF- α . 12 mjeseci nakon tretmana u NC skupini, smeđe obojenje je prisutno u značajno manjoj količini u usporedbi sa uzorcima 6 tjedana i 3 mjeseca nakon tretmana. Kod pojedinih uzoraka, prisutno je smeđe obojenje vezano uz sinoviocite (B), stanice krvnih žila u novonastalom tkivu (A, crne zvjezdice) te oko ostataka nosača (A, crne strelice). Nisu vidljive upalne stanice kao što su limfociti i makrofazi te ne nalazimo orijaške stanice. Obojenje vezano uz hondrocite zdravog tkiva (C) i stanice krvnih žila zdrave subhondralne kosti (D) je minimalno. To ukazuje na minimalnu prisutnost citokina TNF- α u uzorcima 12 mjeseci nakon tretmana te izostanak upale unutar svih ispitivanih skupina. Mjerna skala prikazuje 100 μ m.

5.3.1.4. *Izražaj TNF- α na mjestu novonastalog tkiva 3 mjeseca nakon tretiranja akutne koštano-hrskavične lezije u drugoj animalnoj studiji*

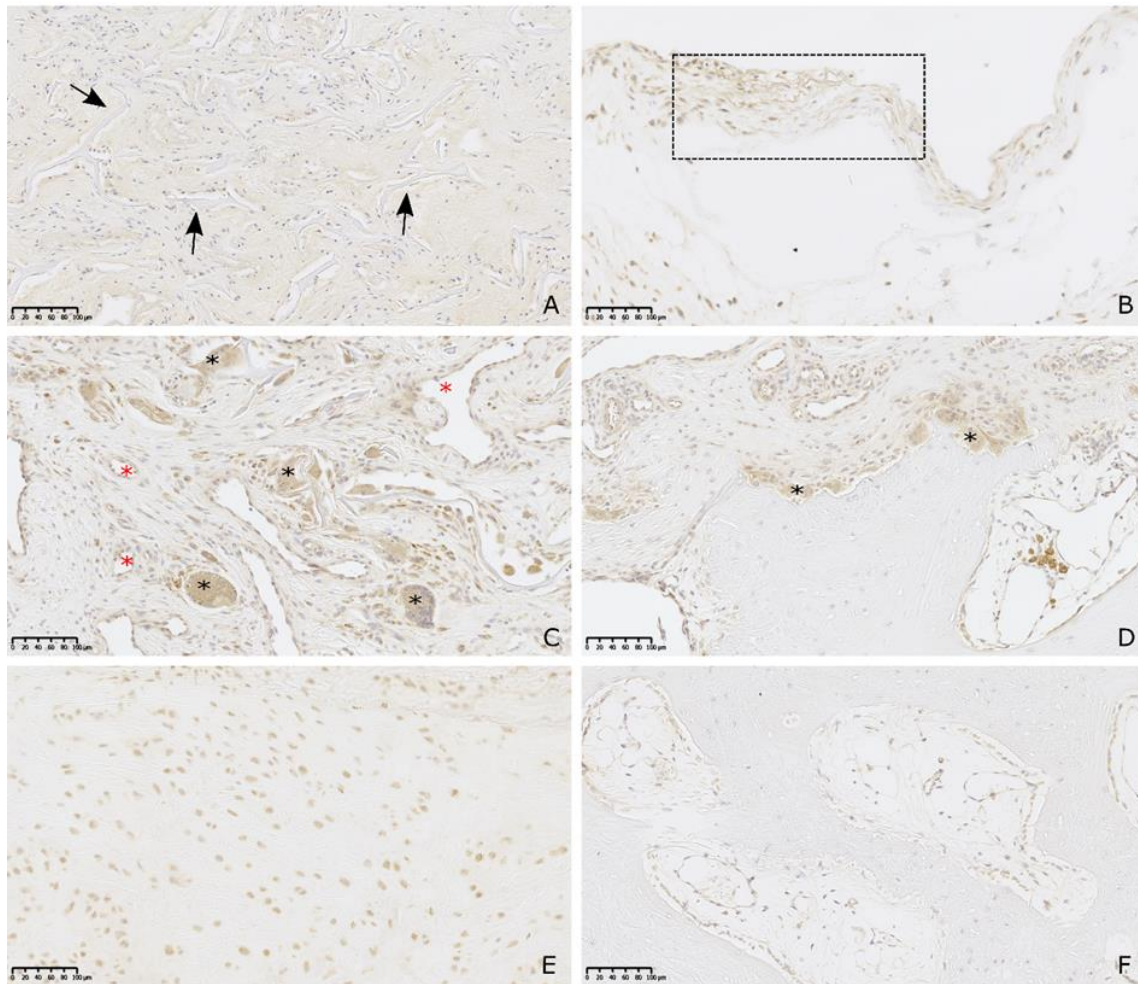
Tri mjeseca nakon tretiranja akutne koštano-hrskavične lezije u drugoj animalnoj studiji, na mjestu novonastalog tkiva vidljivo je smeđe obojenje koje ukazuje na prisutnost citokina TNF- α (**Slika 14.**). Izražaj TNF- α vidljiv je u obje ispitivane skupine (lezija + nosač; lezija + NC) i zahvaća hrskavično i koštano subhondralno područje. Iako su prisutne upalne stanice, izražaj TNF- α citokina manji je u usporebi s uzorcima iz prve animalne studije 6 tjedana i 3 mjeseca nakon tretmana kronične lezije.



Slika 14. *Reprezentativne fotografije imunohistokemijskog bojenja na čimbenik nekroze tumora-alfa (TNF- α) koštano-hrskavičnih preparata iz druge animalne studije. Prikazane su koštano-hrskavične lezije u operiranim koljenima ovaca 3 mjeseca (A, B) nakon stvaranja akutne koštano-hrskavične lezije te zdravo koštano-hrskavično tkivo kontralateralnog, intaktnog koljena (C). Mjerna skala prikazuje 2,5 mm.*

Smeđe obojenje koje ukazuje na prisutnost citokina TNF- α vidljivo je na mjestu novonastalog tkiva u obje tretirane skupine i zahvaća hrskavično i koštano subhondralno područje (**Slika 15.**). Iako su prisutne upalne stanice, izražaj TNF- α citokina manji je u usporebi sa uzorcima iz prve animalne studije 6 tjedana i 3 mjeseca nakon tretmana kronične lezije. Kod intaktnog koljena, obojenje je vezano uz hondroците zdrave hrskavice i prisutnost TNF- α je minimalna.

3 MJESECA_DRUGA ANIMALNA STUDIJA

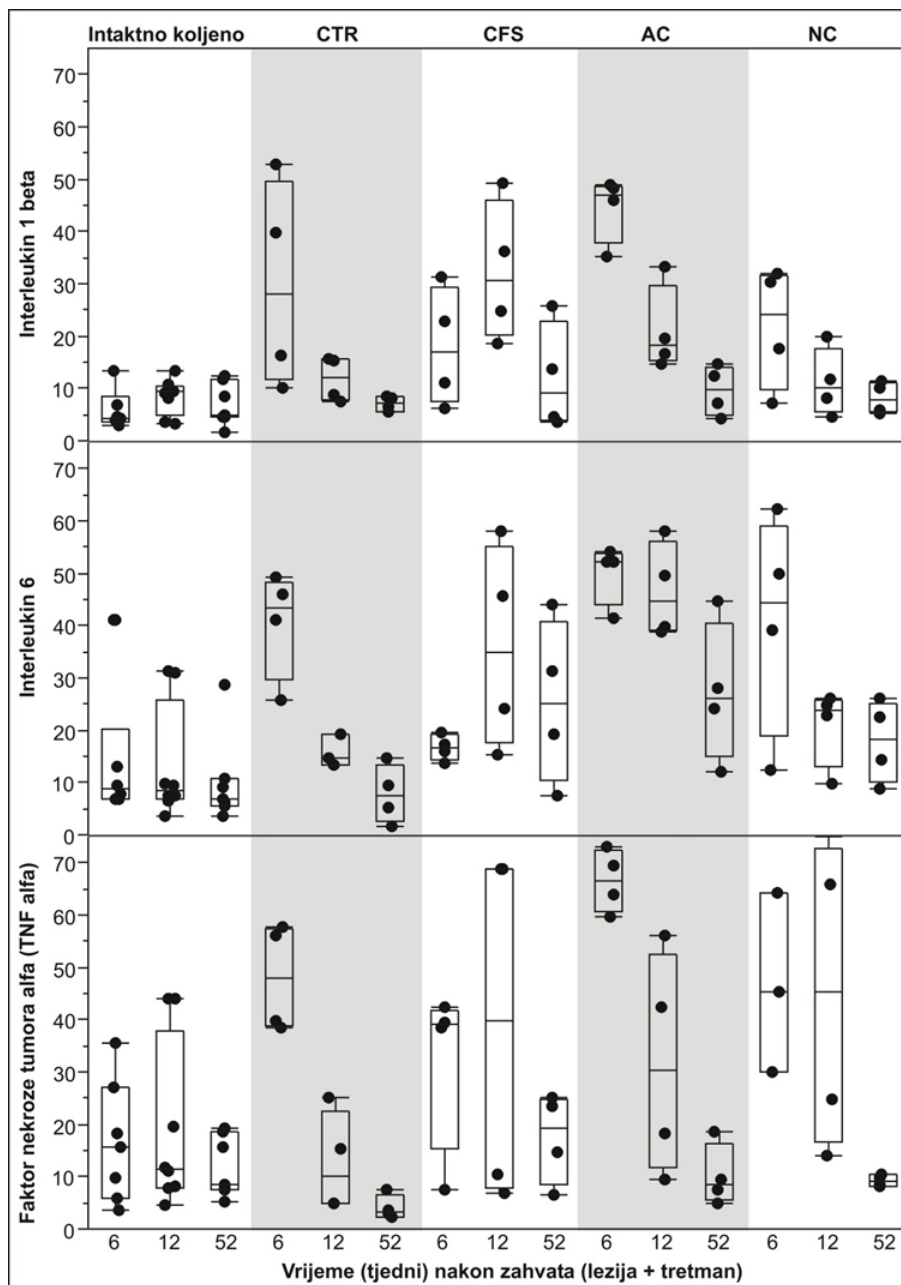


Slika 15. Prikaz imunohistokemijskog bojenja na čimbenik nekroze tumora-alfa (TNF- α) koštano-hrskavičnih preparata 3 mjeseca nakon tretmana akutne lezije u drugoj animalnoj studiji. Smeđe obojenje ukazuje na prisutnost citokina TNF- α . 3 mjeseca nakon tretmana akutne lezije u obje skupine prisutne su upalne stanice na mjestu novonastalog tkiva. Pozitivno obojenje prisutno je uz sinoviocite (B, označeni pravokutnikom), oko ostataka nosača (A, crne strelice), uz fibroblaste (A), stanice krvnih žila (označene crvenim zvjezdicama). Orijaške stanice nalazimo oko ostataka nosača (C, crne zvjezdice) te na prijelazu iz novonastalog tkiva u subhondralnu kost (D, crne zvjezdice) tj. na krajevima same lezije. Kod stanica krvnih žila subhondralne kosti (F) i hondrocita zdrave okolne hrskavice (E) također je prisutno pozitivno obojenje na TNF- α citokin. Izražaj citokina TNF- α prisutan je uz isti tip stanica kao i kod uzoraka 6 tjedana i 3 mjeseca nakon tretmana kronične lezije, ali uz manju količinu upalnih stanica. Mjerna skala prikazuje 100 μ m.

5.3.2. Kvantifikacija imunohistokemijskog bojenja novonastalog tkiva kod kroničnog koštano-hrskavičnog modela (prva animalna studija)

Unatoč malom broju jedinki i mjestimično znatnoj varijabilnosti individualnih rezultata (unutar skupine-vremenske točke), uočljivi su jasni trendovi (**slika 16**):

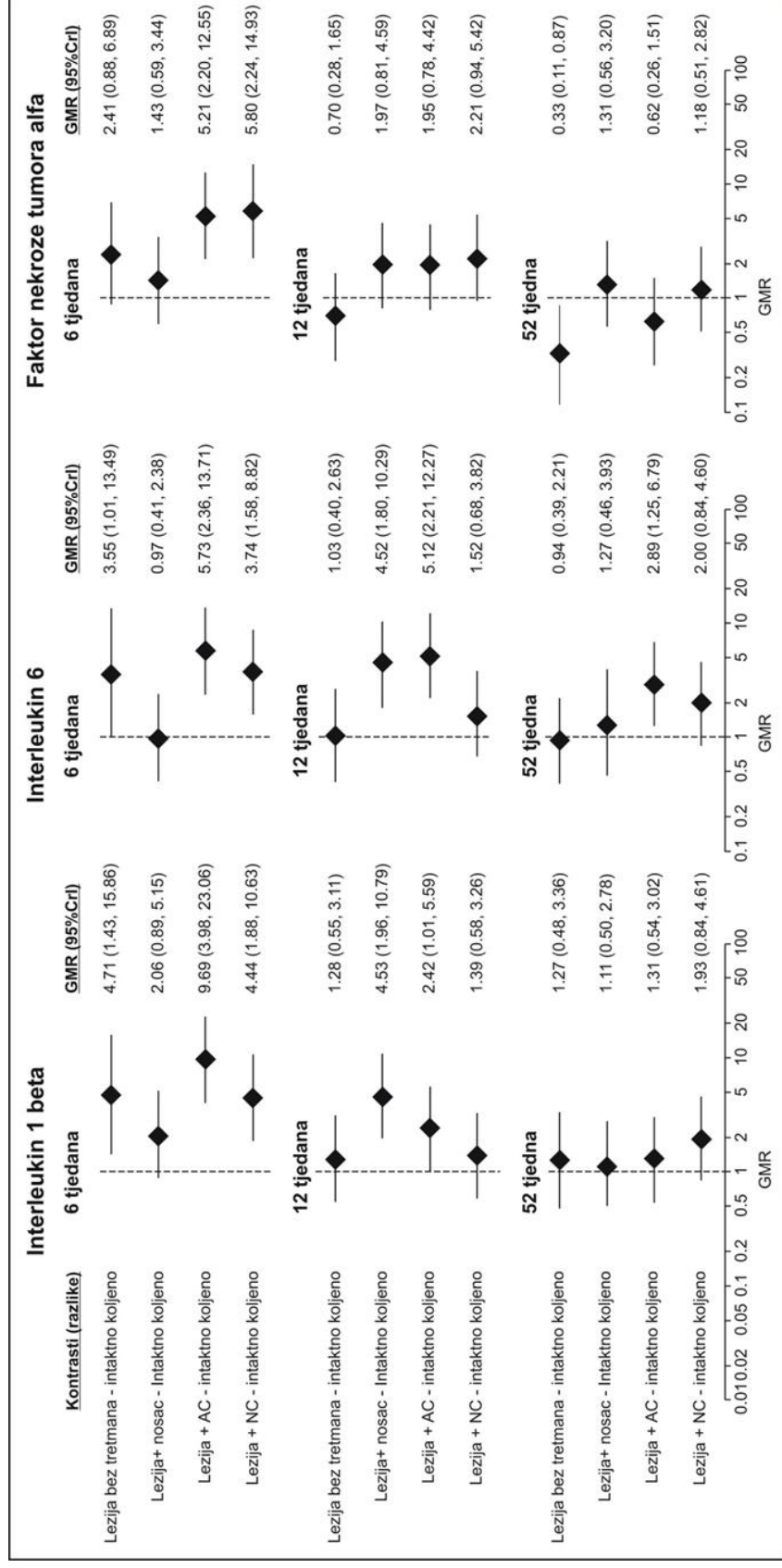
- a) u intaktnom koljenu (referentno stanje), ekspresija sva tri proteina slična je u sve tri vremenske točke, s nešto više varijabilnosti IL-6 i TNF- α nego IL-1 β
- b) učinak same lezije (CTR skupina) jasno je vidljiv kao povišena ekspresija svih triju proteina nakon 6 tjedana nakon kojeg slijedi sniženje prema vrijednostima u intaktnom koljenu – nakon 12 i 52 tjedna;
- c) uz sam nosač (CFS skupina), varijabilnost rezultata je znatna i nije vidljiv neki jasan trend;
- d) uz tretman AC, učinak lezije sličan je kao i kod lezije bez tretmana (CTR skupina) za sva tri proteina, s time da se trend sniženja ekspresije sva tri proteina čini manje izraženim nego uz samu leziju;
- e) uz tretman NC, u svakoj se vremenskoj točki ekspresija sva tri proteina čini slična onoj kao uz samu leziju, uz iznimku ekspresije TNF- α nakon 12 tjedana gdje je varijabilnost rezultata uz NC znatna.



Slika 16. Rezultati imunohistokemijske analize tkiva, iskazani kao postotak ukupne površine preparata koja je „prekrivena“ bojanjem za interleukin 1 β (IL-1 β) (gore), interleukin 6 (IL-6) (sredina) i čimbenika nekroze tumora-alfa TNF- α (dolje) (imunohistokemija) u intaktnom koljenu, u lediranom koljenu bez dodatnog tretmana (CTR), lediranom koljenu tretiranom samo nosačem (CFS) ili pak zglobovom hrskavicom (AC) ili nosnom hrskavicom (NC). Intenzitet ekspresije iskazan je kao udio (postotak) površine preparata imunoreaktivne za pojedini protein u ukupnoj površini preparata. Točke su individualne vrijednosti (za

tretirana koljena – posebno medijalni i lateralni kondil), horizontalne crte su medijani (gornja i donja kvartila) i unutarnje ograde (inner fence).

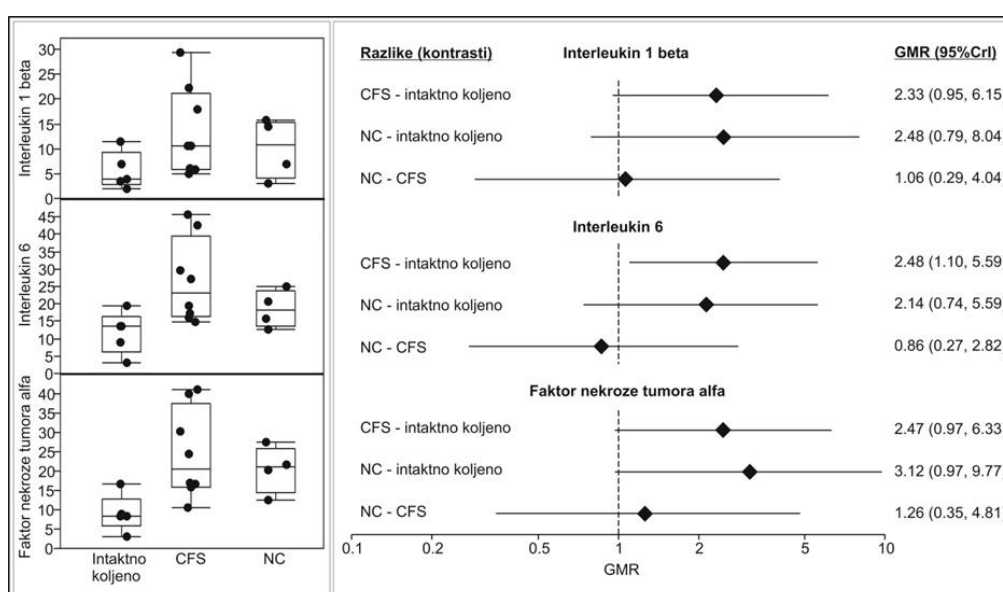
Učinak lezije prikazan je na **slici 17.** te se očituje povišenom ekspresijom IL-1 β (oko 4,7 puta), IL-6 (oko 3,5 puta) i TNF- α (oko 2,4 puta) u odnosu na intaktno koljeno (referentno stanje) 6 tjedana nakon zahvata. Nakon toga (nakon 12 i 52 tjedna), ekspresija je slična referentnoj naznačujući spontano smirivanje upale. Kada je lezija tretirana samo nosačem, nakon 6 tjedna ne vidi se povišenje ekspresije (kao uz samu leziju), no nakon 12 tjedana (kada je uz samu leziju ekspresija poput referentne), ekspresija sva tri proteina je povišena i zatim se nakon 52 tjedna „vraća“ na referentne vrijednosti. Kada je lezija tretirana pripravcima hrskavice, AC ili NC, nakon 6 tjedana ekspresija sva tri proteina je povišena, baš kao i u netretiranoj leziji. Nakon 12 tjedana, nešto povišena ekspresija vidljiva je uz tretman AC, ali ne i uz tretman NC. Nakon 52 tjedna, uz oba je tretmana ekspresija sva tri proteina slična referentnoj vrijednosti u intaktnom koljenu.



Slika 17. Podešene razlike između pojedinih tretmana (lezija bez tretmana, lezija + nosač, lezija + zglobna hrskavica [AC] i lezija + nosna hrskavica [NC]) i referentnog stanja, tj. intaktnog koljena u imunohistokemijski određenoj ekspresiji interleukina 1 β (L-1 β), interleukina 6 (IL-6) i čimbenik nekroze tumora-alfa (TNF- α). Logaritmirani podaci za svaki protein analizirani su u zasebnoj hijerarhijskom generaliziranom mješovitom modelu (medijalni i lateralni kondili u jednom liječenom koljenu tretirani su kao parni podaci za jedinku/koljeno; intaktno koljeno te liječeni kondili tretirani su kao podaci iz iste jedinke) Bayes metodom uz efekte tretman, vrijeme i tretman * vrijeme interakcija. Razlike su iskazane kao omjeri geometrijskih srednjih vrijednosti (GMR) (eksponent srednje vrijednosti posteriorne distribucije razlike logaritama) s 95% CrI (highest posterior density).

5.3.3. Kvantifikacija imunohistokemijskog bojenja novonastalog tkiva kod akutnog koštano-hrskavičnog modela (druga animalna studija)

Pojedinačne vrijednosti (**Slika 18.**, lijevo) ukazuju na nešto povišenu ekspresiju sva tri proteina u lediranim koljenima u koje je postavljen samo nosač (u odnosu na intaktno koljeno) te u vrlo sličnom opsegu povišenu ekspresiju uz tretman NC. Razlike (**Slika 18.**, desno) ukazuju na slično stanje uz samo nosač ili NC u odnosu na intaktno koljeno, odnosno izostanak neke relevantnije razlike između ta dva tretmana.



Slika 18. Rezultati imunohistokemijske analize ekspresije interleukina 1β (IL- 1β), interleukina 6 (IL-6) i čimbenika nekroze tumora-alfa (TNF- α) 12 tjedana nakon zahvata: pojedinačne vrijednosti u intaktnom koljenu, lediranom koljenu u koje je postavljen nosač ili je tretirano nosnom hrskavicom (NC) (lijevo) te razlike dva tretmana u odnosu na intaktno koljeno (referentno stanje) i međusobna razlika (desno). Logaritmirani podaci za svaki protein analizirani su u zasebnom hijerarhijskom generaliziranom mješovitom modelu (medijalni i lateralni kondili u jednom liječenom koljenu tretirani su kao parni podaci za jedinku/koljeno; intaktno koljeno te liječeni kondili tretirani su kao podaci iz iste jedinke) Bayes metodom uz efekt tretman. Razlike su iskazane kao omjeri geometrijskih srednjih vrijednosti (GMR) (eksponent srednje vrijednosti posteriorne distribucije razlike logaritama) s 95% CrI (highest posterior density).

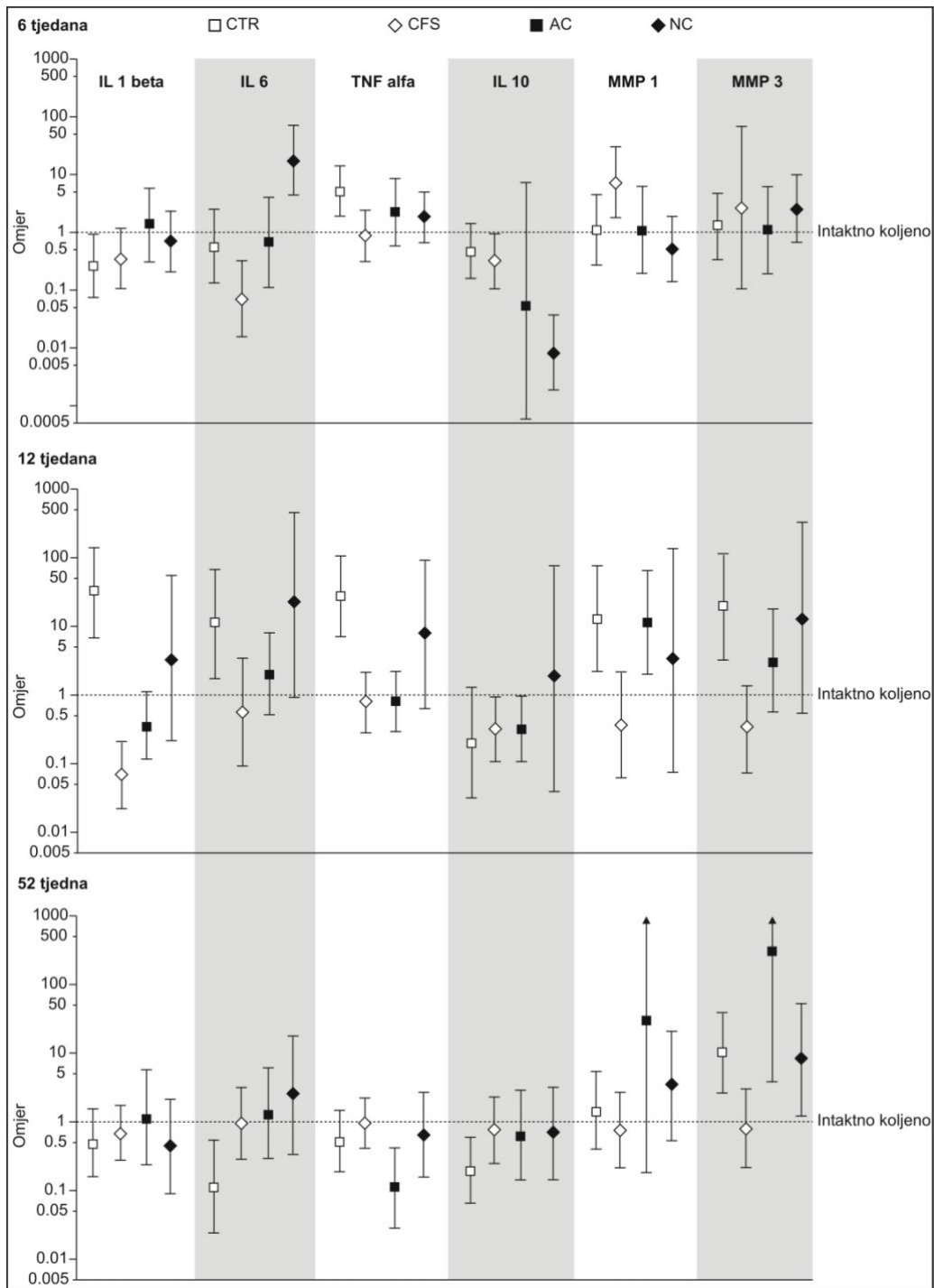
5.4. Molekularna analiza ekspresije proupalnih citokina u sinovijalnoj membrani

5.4.1. Rezultati molekularne analize sinovijalne membrane qRT-PCR na kroničnom modelu koštano-hrskavičnog oštećenja (prva animalna studija)

Na **slici 19**. prikazani su rezultati qRT-PCR analize ekspresije (na temelju mRNA) gena a interpretacija opaženih rezultata temelji se na ovim postavkama:

- (i) **intaktno koljeno** je „prirodno“ ili „zdravo stanje“ – referentna vrijednost;
- (ii) **lezija bez tretmana**, tj. razlika između CTR skupine i intaktnog koljena ilustrira efekt lezije – ono što bi tretmani (samo nosač, AC, NC) eventualno mogli „poboljšati“ (ublažiti) ili pak „pogoršati“;
- (iii) **odnos** svake od tretiranih skupina prema referentnoj vrijednosti ilustrira mogući učinak testiranih tretmana.

Gledajući „horizontalno“ u svakoj se vremenskoj točki vide efekti pojedinih tretmana. Gledajući „okomito“ može se zaključiti o mogućim promjenama tijekom vremena. Primjerice, efekt lezije na ekspresiju IL-1 β očituje se kao blago niža ekspresija 6 tjedana nakon lezije (u odnosu na referentno stanje), znatno viša ekspresija nakon 12 tjedana i zatim slična ekspresija kao u referentnom stanju nakon 52 tjedna, ilustrirajući dinamiku u smislu da je lezijom inducirana promjena ekspresije „vidljiva“ sa latencijom (nakon 12 tjedana), i zatim „povrat“ ekspresije prema referentnom stanju.



Slika 19. Analiza ekspresije gena u tkivnim presatcima kvantitativnom lančanom reakcijom polimeraze u stvarnom vremenu (qRT-PCR) za interleukin 1 β (IL-1 β), interleukin 6 (IL-6), čimbenik nekroze tumora-alfa (TNF- α), interleukin 10 (IL-10), matriks metaloproteinaze 1 (MMP-1) i matriks metaloproteinaze 3 (MMP-3), 6, 12 i 52 tjedna nakon zahvata. Razina ekspresije iskazana je kao omjer s 95%CrI (fold difference) u odnosu na intaktno koljeno – referentno stanje (hijerarhijski generalizirani mješoviti model, Bayes metodom).

5.4.1.1. Ekspresija IL-1 β u sinovijalnoj membrani

Nakon 6 tjedana ne postoji neki jasan učinak lezije niti bilo kojeg od tretmana. Nakon 12 tjedana, uz samu leziju ekspresija je povišena, dok je uz nosač snižena, a u AC i NC skupinama se ne razlikuje se od referentnog stanja. Nakon 52 tjedna razina ekspresije u svim je skupinama sasvim slična referentnom stanju.

5.4.1.2. Ekspresija IL-6 u sinovijalnoj membrani

Nakon 6 tjedana sama lezija nema učinka na ekspresiju IL-6. Uz nosač ekspresija je nešto niža od referentne, uz AC sasvim slična referentnoj, a uz NC povišena. Nakon 12 tjedana ekspresija je povišena uz samu leziju. Uz nosač i AC ekspresija je slična referentnoj, a uz NC još uvijek nešto povišena. Nakon 52 tjedna ekspresija je uz leziju nešto niža od referentne, a uz sve tretmane sasvim slična referentnoj.

5.4.1.3. Ekspresija TNF- α u sinovijalnoj membrani

Nakon 6 i 12 tjedana učinak lezije vidljiv je kao povišena ekspresija TNF- α , dok je za sve tretmane (osim NC nakon 12 tjedana) ona sasvim slična referentnoj. To može biti naznaka da se tijekom vremena ublažava učinak lezije. Nakon 52 tjedna ekspresija je u svim skupinama slična referentnoj (ili nešto niža u AC skupini).

5.4.1.4. Ekspresija IL-10 u sinovijalnoj membrani

Nakon 6 tjedana, razina ekspresije IL-10 je uz samu leziju te uz leziju tretiranu nosačem ili AC slična referentnoj, dok je ekspresija niža uz tretman NC. Nakon 12 i nakon 52 tjedna, ekspresija je u svim skupinama slična referentnoj.

5.4.1.5. Ekspresija MMP-1 u sinovijalnoj membrani

Nakon 6 tjedana ne vidi se neki jasan učinak lezije niti tretmana AC ili NC, ali je ekspresija MMP-1 povišena uz nosač. Nakon 12 tjedana, vidljiv je učinak lezije kao povišena ekspresija, dok se uz samo nosač ili uz tretman NC taj učinak čini ublaženim (ekspresija slična referentnoj). Uz tretman AC ekspresija je povišena kao i uz samu

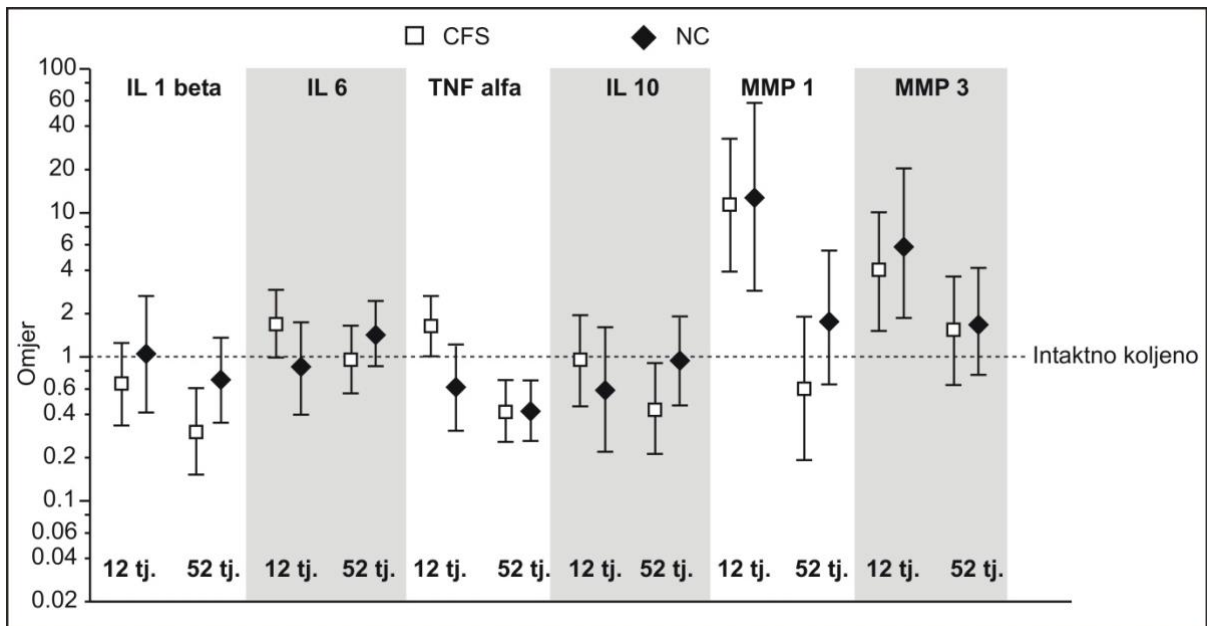
leziju. Nakon 52 tjedna ekspresija je slična referentnoj, osim uz tretman AC kod kojeg je ekspresija povišena.

5.4.1.6. Ekspresija MMP-3 u sinovijalnoj membrani

Nakon 6 tjedana, nema nekog jasnog učinka lezije ili bilo kojeg od tretmana na razinu ekspresije te je u svim skupinama slična referentnoj vrijednosti. Nakon 12 tjedana i nakon 52 tjedna, učinak lezije vidljiv je kao povišena ekspresija. Sam nosač, ublažava taj učinak budući da je u obje vremenske točke ekspresija slična referentnoj. Nakon 12 tjedana, i AC i NC kao da donekle ublažavaju efekt lezije te je razina ekspresije nešto niža nego uz samu leziju i dijelom se „preklapa“ s referentnom vrijednosti. Nakon 52 tjedna, ekspresija je povišena i uz AC i uz NC tretman slično kao i uz samu leziju.

5.4.2. Rezultati molekularne analize sinovijalne membrane qRT-PCR na akutnom modelu košta-hrskavičnog oštećenja (druga animalna studija)

U drugoj studiji, na temelju kvantitativne PCR analize, u životinja s lediranom koljenom tretiranim samo nosačem ekspresija IL-1 β bila je slična (nakon 12 tjedana) ili niža (nakon 52 tjedna) od referentne vrijednosti, intaktnog koljena. Ekspresija IL-6 i TNF- α bila je povišena nakon 12 tjedana, i zatim ne različita od intaktnog koljena nakon 52 tjedna (ili nešto niža) (**Slika 20.**). U tretman NC, ekspresija niti jednog od triju proupalnih citokina nije bila povišena u odnosu na intaktno koljeno niti nakon 12 tjedana niti nakon 52 tjedna (ekspresija TNF- α bila je i niža od referentne nakon 52 tjedna). Ekspresija IL-10 u obje je tretirane skupine bila slična referentnoj vrijednosti i 12 tjedana i 52 tjedna nakon zahvata. Ekspresija MMP-1 i MMP-3 bila je slično povišena u obje tretirane skupine u odnosu na referentno stanje 12 tjedana nakon zahvata, da bi 52 tjedna nakon zahvata ekspresija u obje skupine bila slična referentnom stanju.



Slika 20. Analiza ekspresije gena u tkivnim presatcima kvantitativnom lančanom reakcijom polimeraze u stvarnom vremenu (qRT-PCR) za interleukina 1 β (IL-1 β), interleukina 6 (IL-6), čimbenik nekroze tumora-alfa (TNF- α), interleukina 10 (IL-10), matriks metaloproteinaze 1 (MMP-1) i matriks metaloproteinaze (MMP-3) 12 i 52 tjedna nakon zahvata. Razina ekspresije iskazana je kao omjer s 95%CrI (fold difference) u odnosu na intaktno koljeno – referentno stanje (hijerarhijski generalizirani mješoviti model, Bayes metodom).

6. RASPRAVA

Osvrt na dizajn, provedbu i rezultate istraživanja

Rezultati ovog istraživanja ne potvrđuju hipotezu da autologni koštano-hrskavični presadak uzgojen u perfuzijskom bioreaktoru uzrokuje manji upalni odgovor tkiva sinovije i subhondralne kosti u usporedbi s upalnim odgovorom samog nosača. Međutim, nema niti naznaka da bi stavljanje nosača načinjenog od kolagena i hidroksiapatita, ili autolognog koštano-hrskavičnog presatka načinjenog od nosača i zglobnih hondrocita (nosač + AC), ili pak nosača i hondrocita nosnog septuma (nosač + NC) na mjesto lezije, imalo nepovoljan učinak u smislu intenziviranja produkcije i aktivnosti istraživanih proupalnih citokina.

Obnova oštećene zglobne hrskavice predstavlja jedan od najvećih izazova moderne kliničke ortopedije. Za sada nije poznata farmakološka i konzervativna terapija koja bi regenerirala hrskavicu te je stoga liječenje u pravilu operacijsko, a rezultati liječenja su često nezadovoljavajući. Upravo zbog ovog razloga pojava i razvoj različitih metoda tkivnog inženjeringa i regenerativne ortopedije imaju velik potencijal u području liječenja oštećene zglobne hrskavice. Tri su osnovne komponente potrebne za razvoj i primjenu bilo koje metode tkivnog inženjeringa: stanice, nosač i signal (tzv. regenerativni trijas). U istraživanju je korištena modifikacija originalne metode autologne transplantacije hondrocita, a glavne značajke su: upotreba hondrocita iz različitih izvora (zglob vs. nosni septum), upotreba biomimetičkog dvoslojnog nosača građenog od kolagena i hidroksiapatita te upotreba perfuzijskog bioreaktora za stvaranje optimalne okoline i signala za sazrijevanje koštano-hrskavičnog presatka. Ovakav sustav omogućava bolju *in vivo* diferencijaciju i sazrijevanje stanica na biomimetičkom nosaču u optimiziranim uvjetima bioreaktora, što bi u konačnici trebalo rezultirati boljom integracijom presatka u okolno tkivo, a samim tim i boljim funkcionalnim ishodom.

Nosni hondrociti predstavljaju vrlo zanimljiv alternativni izvor stanica za proizvodnju presadaka. Za početak, njihovo je pribavljanje od bolesnika puno manje invazivno, sa značajno manjim morbiditetom donorskog mjesta (159). Dodatna je prednost da ne dolazi do dodatnog oštećenja samog zgloba koji je već ionako sam po

sebi kompromitiran hrskavičnim oštećenjem. Sam zahvat biopsije uzorka nosnog septuma odvija se u lokalnoj anesteziji, trajanje je oko 30 minuta, a nakon zahvata bolesnik odlazi kući. Čitav je postupak značajno ugodniji za bolesnika od postupka biopsije zglobne hrskavice koji uključuje prijem u bolnicu, anesteziju i otvaranje samog zgloba. Iako NC i AC hondrociti proizvode hrskavicu sličnog izvanstaničnog matriksa, postoje značajne razlike u njihovom biološkom ponašanju i otpornosti na okolišne utjecaje (160). Tako je primjerice utvrđeno da NC proliferiraju četiri puta brže od AC te posjeduju značajno veći *in vitro* hondrogeni kapacitet (161). Obzirom na različito embriološko porijeklo, NC i AC pokazuju različiti profil u ekspresiji HOX gena, što za posljedicu ima i razliku u potencijalu samoobnavljanja između ove dvije vrste stanica. Jedno od važnih pitanja koje se postavlja jest i da li su NC kompatibilni s ugradnjom u zglob? Candrian i sur. su u svom radu pokazali kako su nosni hondrociti doista kompatibilni sa zglobnim miljeom te uslijed mehaničke stimulacije proizvode izvanstanični matriks s vrlo dobrim biomehaničkim karakteristikama (162). Sve ove pretpostavke su potvrđene i u recentnim animalnim studijama na velikom modelu (koza i ovca), gdje je dokazan značajno veći regenerativni potencijal presadaka građanih od nosnih hondrocita u odnosu na zglobne hondrocite (24, 163). Prednost ovakvih presadaka je da mogu biti proizvedeni s reproducibilnijim biokemijskim i biomehaničkim karakteristikama. Na kraju, jedna od najvažnijih osobina nosnih hondrocita demonstrirana je u radu koji su 2012. objavili Scotti i sur. (148). U tom istraživanju ti autori su pokazali da presatci građani od nosnih hondrocita imaju daleko veću otpornost na negativne utjecaje proupalnih citokina (poput IL-1 β) te se puno brže oporavljaju nakon *in vitro* izlaganja ovim negativnim okolišnim utjecajima. Ovo je otkriće izuzetno važno jer upravo upalni milje zgloba (koji stvaramo samom operacijom ugradnje presatka) značajno kompromitira hondrogenezu i integraciju presatka u okolno zdravo tkivo. U tom smislu i hipoteza ovoga rada je bila temeljena na pretpostavci da stanice presatka posjeduju intrinzičku sposobnost smanjenja upale te će imati za posljedicu manju upalnu reakciju nakon transplantacije.

Odabir trodimenzionalnog biokompatibilnog nosača predstavlja vrlo važan dio strategije tkvinog inženjeringa hrskavice. Idealan nosač bi trebao biti biokompatibilan, odnosno ne bi izazivao upalnu reakciju okolnog tkiva, a sam nosač i njegovi razgradni produkti ne bi smjeli biti toksični za stanice i tkiva. Nosač mora imati optimalne mehaničke karakteristike kako bismo njime mogli rukovati, kako bi mogao poslužiti za

prianjanje stanica te kako bi mogao podnositi velika biomehanička opterećenja koja vladaju u zglobu prilikom kretanja. S druge strane trebao bi imati poroznu strukturu koja bi omogućavala ulazak i prianjanje stanica, difuziju hranjivih tvari te stvaranje izvanstaničnog matriksa. Konačno, idealan nosač bi trebao biti relativno jeftin, s dugim vremenom uskladištenja (tzv. "shelf life"), da se može brzo i lako proizvesti te da je jednostavan za manipulaciju tijekom upotrebe. Nažalost, ne postoji niti jedan nosač koji zadovoljava sve gore navedene uvjete, što znači da bi odabir trebalo prilagoditi upotrebi. Nosači se danas izrađuju od polimera najrazličitijih materijala, a sve ih možemo svrstati u dvije osnovne skupine: prirodne i sintetske. U prvu skupinu spadaju nosači načinjeni od kolagena, agaroze, kitosana ili hijalurana, dok u drugu skupinu spadaju nosači od poliglikolne ili laktične kiseline. Iako postoji veliki izbor potencijalnih nosača za primjenu u tkivnom inženjeringu hrskavice niti jedan od navedenih nosača nema mehaničku čvrstoću native hrskavice. Primjerice nosači načinjeni od agaroze se smatraju najčvršćim nosačima, a posjeduju svega 13% čvrstoće native hrskavice (164). U zadnje vrijeme često se kombiniraju sintetski i prirodni polimeri kako bi se dobila uravnotežena svojstva materijala (165). Primjer za ovakav pristup je korištenje kombinacije kitosana, polilaktične kiseline i pektina u dizajnu nosača za primjenu u tkivnom inženjeringu hrskavice (166). U ovom istraživanju upotrijebljen je dvoslojni kompozitni nosač kod kojeg je prvi sloj debljine 3 mm građen od kolagena tipa I konjskog podrijetla, dok je donji dio debljine 2 mm građen od mineralizirane mješavine tog istog kolagena i magnezij-hidroksiapatita (167). Glavna je nit vodilja kod dizajniranja ovakvog nosača bila da gornji kolagenski sloj predstavlja sloj buduće hrskavice na koji će biti naseljeni hondrociti, dok donji sloj nosača predstavlja dio koji će biti usidren u subhondralnu kost, a prisutstvo biokeramike (hidroksiapatit) treba olakšati prerastanje native kosti i omogućiti bolju integraciju presatka. Biokompatibilnost predstavlja jednu od najvažnijih karakteristika samog nosača, a imunološka reakcija domaćina predstavlja prvu reakciju organizma nakon transplantacije presatka. Radi se o reakciji na strano tijelo, a na mjestu transplantacije započinje kompleksna imunološka kaskada koja može dovesti do regeneracije i cijeljenja, ali u slučaju da biokompatibilnost nosača nije odgovarajuća može dovesti do uništavanja transplantata, fibroze i neuspjeha liječenja. U reakciji sudjeluju oba sustava – prirodna i stečena imunost, uz kompliciranu interakciju raznih stanica (limfociti, monociti, polimorfonukleari) i citokina (interferon- γ , IL-1 β , IL-6, IL-12, IL-23, lipopolisaharidi, TNF- α , itd.).

Upotreba dva različita modela koštano-hrskavičnog oštećenja (kroničnog i akutnog) za cilj je imala ispitati postoji li razlika u nastalom upalnom procesu ukoliko se tretira akutno ozlijeđeni zglob (posttraumatski OA) ili ukoliko se tretira zglob kod kojeg je uslijed oštećenja vremenom došlo do razvoja generaliziranih degenerativnih promjena (OA). Oba su modela relevantna i dobro dokumentirana u literaturi, no ipak kronični model ima veću translacijsku vrijednost obzirom da je sličniji stvarnoj situaciji u kliničkoj ortopediji (168-170). Iz tog razloga cijelo je istraživanje dizajnirano na način je veći broj odobrenih životinja raspoređen u prvu animalnu studiju s kroničnim modelom te je također u toj studiji bio predviđen i veći broj mjernih točaka tijekom vremena praćenja.

Osvrt na rezultate prve studije na velikom animalnom modelu ovce (kronični model koštano-hrskavičnog oštećenja / OA)

Općenito, patološki proces kod OA je rezultat neravnoteže između anaboličkih (čimbenici rasta i protuupalni citokini) i kataboličkih (proteolitički enzimi i proupalni citokini) procesa u zglobovima. IL-1 β i TNF- α se smatraju primarnim medijatorima upale uključenim u proces degeneracije hrskavice, u koštane promjene i sinovijalnu upalu kod bolesnika s OA. Osim hondrocita, i stanice sinovijalne membrane u bolesnika s OA proizvode povećanu razinu upalnih citokina, poput IL-1 β i TNF- α , što dovodi do smanjenja sinteze kolagena i povećanja aktivnosti kataboličkih posrednika, poput MMP-1 i MMP-13 (171). U studiji Benito i sur. imunohistokemijska analiza uzoraka sinovijalne membrane bolesnika s ranim OA pokazala je povećanu ekspresiju TNF- α , IL-1 β i VEGF i infiltraciju mononuklearnih stanica u usporedbi s naprednim stadijem OA. Ovakav nalaz implicira da upala može igrati važnu ulogu u ranoj fazi bolesti (172). Druga grupa istraživača je uočila povećanu koncentraciju IL-15 u sinovijalnoj tekućini bolesnika s početnom bolešću u usporedbi s kasnom fazom OA, što upućuje na aktivaciju odgovora prirođenog imunološkog sustava u sinovijalnoj membrani (173). Analiza sinovijalne membrane 54 bolesnika kojima je bila potrebna artroplastika kuka ili koljena zbog OA, otkrila je da većina (57%) ima upalne infiltrate te da podskupina s upalnim infiltratima ima višu srednju razinu CRP-a u plazmi, koji je snažno korelirao s koncentracijom IL-6 u sinovijalnoj tekućini (174). Druga je skupina istraživača uočila da imunohistokemijska analiza sinovijalne membrane pokazuje visoke razine upalnih citokina, uključujući IL-6, IL-1, TNF- α , i veći infiltrat mononuklearnih stanica u ranom stadiju u odnosu na uznapredovali OA (175). Ning i sur. potvrdili su porast medijatora upale povezanih s makrofazima u ranom OA kada se uspoređi s uznapredovalom bolesti (171). Beekhuizen i sur. nisu primjetili povišene razine IL-1 β i TNF- α u sinovijalnoj tekućini kod uznapredovalog OA, što sugerira da ti citokini možda nisu važni u kasnoj fazi bolesti (176). Ovi rezultati koreliraju s rezultatima dobivenim u prvoj animalnoj studiji. U toj je studiji imunohistokemijskim metodama 6 tjedana nakon zahvata i transplantacije nosača ili autolognog koštano-hrskavičnog presatka, u novonastalom tkivu u kondilu ovce uočena povećana ekspresija IL-1 β , IL-6 i TNF- α u svim ispitivanim skupinama (osim kod samog nosača gdje nije bilo jasnog trenda), što govori u prilog prisustva lokalnog upalnog procesa. Nakon toga, došlo je do smanjenja nivoa citokina i smanjenja stanične infiltracije u novonastalom tkivu, odnosno rezolucije

upale na mjestu zahvata. Molekularna analiza sinovijalne membrane govori nam o globaliziranom upalnom odgovoru zgloba, a koji, čini se, nastupa kasnije od lokalnih upalnih promjena na mjestu same koštano-hrskavične lezije kondila femura. Tako je 6 tjedana nakon zahvata u sinovijalnoj membrani bila povišena samo ekspresija TNF- α uz leziju bez tretmana i IL-6 uz presadak od nosnih hondrocita te MMP-1 uz nosač, u odnosu na referentne vrijednosti u intaktnom koljenu.

Suprotno ovim nalazima, druge grupe autoravu u svojim studijama pokazale da nema razlike u broju makrofaga kod sinovijalne infiltracije u ranom i uznapredovalom OA te su uočili slične razine TNF- α u sinovijalnoj tekućini u ranoj i uznapredovaloj fazi, dok je ekspresija IL-1 β bila povećana u uznapredovaloj fazi bolesti (173).

Osim povećane koncentracije upalnih citokina, u sinovijalnoj tekućini bolesnika s OA nađene su povišene razine matriks metaloproteinaza. MMP-1, MMP-3 i MMP-13 su izolirane iz stanica panusa i hondrocita kod OA, pri čemu je MMP-3 bila najjače izražena. Scanzello i sur. nisu uočili razlike u genskoj ekspresiji MMP-1, MMP-3, MMP-9 i MMP-13 u uzorcima sinovijalne membrane kod ranog i uznapredovalog stadija OA (173). Ove literaturni podaci također koreliraju s rezultatima studije, gdje je nakon 12 tjedana od zahvata, uz samu leziju bila je povišena ekspresija svih proupalnih citokina i MMP-1 i MMP-3. I dok su vrijednosti citokina uz samu leziju bile niske nakon 12 tjedana, ekspresija MMP-3 je bila povišena i nakon godinu dana. Također, uz presadak (AC) uočena je povišena ekspresija MMP-1 nakon 12 tjedana, i nakon 52 tjedna, dok je visoka ekspresija MMP-3 bila prisutna nakon 52 tjedna. Uz presadak (NC) ekspresija svih proupalnih citokina i MMP-3 bila je povećana nakon 12 tjedana, a nakon 52 tjedna citokini su na nivou referentnih vrijednosti dok je ekspresija MMP-3 povišena i nakon 52 tjedna.

Zanimljiv je nalaz IL-10 čija je ekspresija u svim skupinama u svim vremenskim točkama bila na nivou referentnih vrijednosti intaktnog zgloba ili ispod njih. Moguće da je uočena visoka ekspresija metaloproteinaza MMP-1 i MMP-3 posljedica ne samo visoke razine proupalnih citokina, već i stalno niske ekspresije ovog protuupalnog citokina.

Podaci dobiveni molekularnom analizom genske ekspresije navedenih proupalnih citokina i MMP govore u prilog započinjanja upale u sinovijalnoj membrani

aktivacijom ekspresije TNF- α 6 tjedana nakon lezije kondila. Zatim nastupa širenje upalnog procesa i aktivacija ekspresije ostalih ispitivanih proupalnih citokina i metaloproteinaza 3 mjeseca nakon zahvata. Ekspresija proupalnih citokina se smanjuje nakon 52 tjedna, dok je razina ekspresije metaloproteinaza povišena i nakon godinu dana od zahvata. U ovom upalnom procesu u zglobu, proupalni citokini predstavljaju "pješadiju", dok su matriks metaloproteinaze (i ostali proteolitički enzimi) stvarni posrednici na "prvoj liniji fronta" odgovorni za dugotrajnu degradaciju zglobne hrskavice.

Sveukupno, na temelju imunohistokemijske i molekularne analize uzoraka u prvoj animalnoj studiji, možemo zaključiti da sama lezija potiče određene promjene koje su sukladne očekivanoj indukciji upalne reakcije, nakon čega slijedi cijeljenje i smirivanje upalnog procesa. Nema naznaka da bi stavljanje nosača na mjesto lezije, ili pak presatka načinjenog od stanica zglobne hrskavice ili nosne hrskavice, imalo nepovoljan učinak u smislu intenziviranja stvaranja i aktivnosti analiziranih proupalnih citokina.

Osvrt na rezultate druge studije na velikom animalnom modelu ovce (akutni model koštano-hrskavičnog oštećenja / posttraumatski OA)

Zbog relativno malog broja životinja, imunohistokemijska analiza uzoraka rađena je samo u jednoj vremenskoj točki, i to 3 mjeseca nakon operativnog zahvata. Imunohistokemijskom analizom novonastalog tkiva utvrđena je nešto povišena ekspresija IL-1 β , IL-6 i TNF- α u lediranim koljenima u koje je postavljen samo nosač, uz vrlo sličnu ekspresiju uz tretman NC, u odnosu na intaktno koljeno. Ovaj nalaz upućuje da nema neke značajne razlike između implantacije samog nosača i implantacije presatka načinjenog od nosača i stanica nosne hrskavice. Morfološka analiza novonastalog tkiva pokazala je da je TNF- α prisutan uz isti tip stanica kao i u uzorcima 6 tjedana i 3 mjeseca nakon tretmana kronične lezije u prvoj studiji, ali uz prisutnu manju količinu upalnih stanica.

Molekularna analiza ekspresije ciljnih gena (IL-1 β , IL-6, TNF- α , IL-10, MMP-1 i MMP-3) u sinovijalnoj membrani rađena je 3 mjeseca i 12 mjeseci nakon zahvata. U životinja kojima je implantiran sam nosač, ekspresija IL-1 β bila je slična ili niža od vrijednosti intaktnog koljena, dok je ekspresija IL-6 i TNF- α bila povišena nakon 3 mjeseca da bi se nakon 12 mjeseci smanjila na nivo ekspresije u intaktnom koljenu (ili nešto niža za TNF- α). Uz tretman nosnim hondrocitima, ekspresija niti jednog od ovih proupalnih citokina nije bila povišena u odnosu na intaktno koljeno niti u jednoj vremenskoj točki. Ekspresija IL-10 u obje je tretirane skupine bila slična vrijednosti intaktnog koljena u obje vremenske točke. U obje tretirane skupine ekspresija MMP-1 i MMP-3 bila je povišena 3 mjeseca nakon zahvata, da bi 12 mjeseci nakon zahvata u obje skupine bila slična vrijednosti intaktnog koljena.

Akutni model hrskavičnog oštećenja najviše odgovara PTOA. Iz literature je poznato da je ekspresija nekoliko glavnih proupalnih citokina, uključivo IL-1, IL-6, IL-8, TNF- α , povišena ubrzo nakon ozljede zgloba u ljudi (177, 178). Studija ekspresije upalnih citokina u sinovijalnoj tekućini u bolesnika s ozljedom prednjeg križnog ligamenta pokazala je najviše razine IL-1 β , IL-6, IL-8 i TNF- α u sinovijalnoj tekućini aspiriranoj na dan 0-1 nakon ozljede te su ostale stalno povišene u odnosu na uzoke iz kontrolne zdrave skupine. Razine citokina IL-8 i TNF- α bile su više u onih s istodobnom osteohondralnom frakturom (179). U radu Bigoni i sur., uočena je visoka razina IL-1 β , IL-6, i IL-8, u bolesnika 48 sati nakon ozljede prednjeg križnog ligamenta

(180). Nakon akutne faze, koncentracije citokina uglavnom opadaju, ali zabilježeno je da neke ostaju povišene mjesecima do godinama nakon ozljede zgloba. U studiji kronične ozljede prednjeg križnog ligamenta sinovijalna tekućina je bila aspirirana tijekom 6 mjeseci od ozljede. Uočena je blaga razlika u koncentraciji IL-1 β između bolesnika i zdrave kontrolne skupine (181). Druga grupa autora je izvijesta da se razina IL-1 u sinovijalnoj tekućini spušta na normalnu razinu kod bolesnika aspiriranih do tri mjeseca nakon ozljede, dok razine IL-6 i TNF- α ostaju povišene 6 mjeseci nakon ozljede (182). Sistematski pregledni članak studija u bolesnika s ozljedom prednjeg križnog ligamenta zaključio je da su u prvom tjednu nakon ozljede razine IL-6, IL-8 i IL-1Ra bile stalno povišene, dok je veća varijabilnost uočena u razinama IL-1 α i IL-1 β . U subakutnom razdoblju (1 tjedan do 2 mjeseca nakon ozljede) razina IL-6 ostaje povišena u svim studijama. U razdoblju nakon 2 mjeseca do > 1 godine nakon ozljede IL-6 i IL-8 su ostali povišeni, a razine IL-1Ra često su bile niže od kontrolnih. Povišena razina TNF- α u subakutnom razdoblju bila je održana i u kroničnoj fazi (> 1 godine nakon ozljede) (183). Povišene vrijednosti MMP-3 nađene su u sinovijalnoj tekućini bolesnika odmah nakon ozljede prednjeg križnog ligamenta te su ostale povišene i nakon 80 dana od ozljede (184). Povišena ekspresija gena za MMP-1 nađena je u zglobnoj hrskavici, sinoviji i ligamentima nakon ozljede prednjeg križnog ligamenta (175). Također, primjećeno je da koncentracija IL-6 u sinovijalnoj tekućini korelira sa koncentracijom MMP-1 i MMP-3 u sinovijalnoj tekućini osoba sa OA (186). Poznato je iz literature da su protuupalni medijatori također prisutni nakon ozljede. Zabilježena je povišena razina IL-10 u sinovijalnoj tekućini u prva dva tjedna nakon ozljede prednjeg križnog ligamenta, koja se nakon toga smanjila (179, 180).

Također, dosadašnja istraživanja PTOA u animalnim modelima ukazuju da se snažan upalni odgovor pojavljuje vrlo rano nakon ozljede zgloba, da bi se nakon toga održavao na puno nižoj razini u kasnijim fazama bolesti. U ovčjem modelu ozljede prednjeg križnog ligamenta praćenom trenutnom rekonstrukcijom kako bi se ponovno uspostavila stabilnost, IL-1 β , IL-6 i IL-8 bili su povišeni u sinoviji nakon dva tjedna, ali se vrijednost normalizirala za 20 tjedana, što sugerira smirivanje akutne upale (187). U drugom modelu načinjena je ozljeda u novozelandskih bijelih zečeva tako što su izbušene dvije rupe u subhondralnoj kosti u području bez opterećenja interkondilarne udubine. Sinovijalna ekspresija IL-1 β , IL-6 i IL-8 kao i IL-1Ra bila je povećana 2-3 puta

u roku od 72 sata od ozljede, ali se zatim smanjila na početne vrijednosti u roku od 3 tjedna (188).

U ovom istraživanju, 3 mjeseca nakon zahvata uočena je nešto povišena ekspresija IL-1 β , IL-6 i TNF- α na mjestu novonastalog tkiva u kondilima ovce u obje ispitivane skupine, što govori u prilog upali. Morfološki je uviđena manja infiltracija upalnih stanica nego u prvoj studiji 3 mjeseca nakon zahvata. Molekularnom analizom 3 mjeseca nakon zahvata utvrđena je samo povišena ekspresija IL-6 i TNF- α u skupini tretiranoj nosačem u odnosu na intaktno koljeno, dok su vrijednosti IL-1 β i IL-10 bile slične intaktnom koljenu u obje vremenske točke. Uz tretman nosnim hondrocitima vrijednosti svih citokina bile su slične referentnim u obje vremenske točke. Vrijednosti MMP-1 i MMP-3 bile su povišene nakon 3 mjeseca u obje ispitivane skupine. Prema podacima iz literature, razina većine proupalnih citokina u akutnoj leziji zgloba povišena je u sinovijalnoj tekućini brzo nakon ozljede te se nakon toga razina smanjuje, ali za neke može ostati povišena i do godinu dana nakon ozljede (npr. IL-6, IL-8 i TNF- α). Vremenske točke odabrane u ovom istraživanju govore u prilog razvoja kasne subakutne faze (do 3 mjeseca od zahvata), odnosno razvoja kronične faze (više od 3 mjeseca nakon zahvata). U kasnoj subakutnoj fazi postoji još uvijek određeni dio upale koji se očituje u povećanoj ekspresiji IL-6 i TNF- α u skupini tretiranoj nosačem, i povećanoj ekspresiji MMP-1 i MMP-3 u obje ispitivane skupine. MMP-1 i MMP-3 su metaloproteinaze odgovorne za degradaciju zglobne hrskavice te su njihove povišene vrijednosti najvjerojatnije posljedica još uvijek povišenih vrijednosti TNF- α i IL-6 3 mjeseca nakon zahvata. Nakon subakutne faze, slijedi smirivanje upalnog procesa u kroničnoj fazi te je nakon 12 mjeseci od zahvata ekspresija proupalnih i protuupalnih citokina te matriks metaloproteinaza, i u novonastalom tkivu i u sinovijalnoj membrani slična referentnim vrijednostima u intaktnom koljenu. Moguće je da se odabirom vremenskih točaka (3 mjeseca i 12 mjeseci nakon zahvata) propustilo značajnije razlike u nivou ekspresije pojedinih citokina u akutnom (unutar prvih 48 sati) i ranom subakutnom razdoblju (do 3 mjeseca od zahvata) nakon zahvata te možebitne razlike između dvije ispitivane skupine.

Sveukupno, imunohistokemijska i molekularna analiza uzoraka iz druge animalne studije ukazuje na podjednaku upalnu reakciju u zglobovima tretiranim samo nosačem ili presatkom načinjenim od stanica nosne hrskavice. Rezultati druge studije su sukladni rezultatima viđenim u prvoj animalnoj studiji.

7. ZAKLJUČAK

Rezultati provedenog istraživanja nisu potvrdili hipotezu da transplantacija koštano-hrskavičnog presatka uzgojenog uz upotrebu autolognih hondrocita i nosača u perfuzijskom bioreaktoru uzrokuje manji upalni odgovor tkiva sinovije i subhondralne kosti u usporedbi s upalnim odgovorom nakon transplantacije samog nosača bez stanica. Usprkos tome dobivena je velika količina korisnih podataka te je moguće zaključiti slijedeće:

1. uporaba akutnog (posttraumatski OA) i kroničnog (idiopatski OA) koštano-hrskavičnog oštećenja na velikom animalnom modelu predstavlja relevantan translacijski model za daljnja istraživanja u području oštećenja zglobne hrskavice;
2. transplantacija nosača s i bez stanica uzrokuje upalni odgovor domaćina te se radi o tipu reakcije na strano tijelo;
3. nije uočena razlika u upalnom odgovoru između ispitivanih skupina
4. kod kroničnog modela koštano-hrskavičnog oštećenja upala započinje u području samog oštećenja, odnosno u subhondralnoj kosti što je dokazano imunohistokemijskim bojenjem ekspresije citokina TNF- α , IL-6 i IL-1 β . Najviša razina je u ranoj fazi tijekom prvih 6 tjedana te se upala tijekom vremena smiruje. Upalni odgovor samog zgloba procijenjen je molekularnom analizom ekspresije citokina TNF- α , IL-6 i IL-1 β . Zapčinje nešto kasnije i svoj vrhunac doseže 3 mjeseca nakon operacije te se potom smiruje nakon 12 mjeseci od operacije.
5. visoka razina ekspresije TNF- α , IL-6 i IL-1 β (proupalni ili katabolički citokini) te niska razina ekspresije IL-10 (protuupalni ili anabolički citokin) kod kroničnog modela koštano-hrskavičnog oštećenja mogu se dovesti u uzročno-posljedičnu vezu s uočenim visokim razinama MMP-1 i MMP-3 (katabolički enzimi odgovorni za degradaciju hrskavice), stoga bi podizanje razine IL-10 tijekom faze cijeljenja mogla biti interesantna terapijska strategija koja zahtjeva daljnja istraživanja;

6. obrazac upale kod akutnog modela koštano-hrskavičnog oštećenja slijedi obrazac viđen u kroničnom modelu. U početku nalazimo povišene upalne parametre koji se vremenom smiruju;
7. metoda transplantacije autolognog hrskavičnog presatka je sigurna, a upalni odgovor je u fiziološkim granicama;
8. za poboljšanje i optimizaciju metode te eventualnu modifikaciju upalnog odgovora zgloba, potrebno je provesti dodatna istraživanja u kojima bi se osim subhondralne kosti i sinovijalne membrane obavila i analiza sinovijalne tekućine, a vremenske točke u akutnom modelu koštano-hrskavičnog oštećenja bi bile bliže samoj operaciji s kraćim razmacima između mjerenja.

8. KRATKI SADRŽAJ

Opći cilj ovog istraživanja bio je analizirati upalne promjene u subhondralnoj kosti i okolnoj sinoviji koje se dešavaju tijekom procesa cijeljenja, integracije i remodeliranja implantiranog autolognog koštano-hrskavičnog presatka uzgojenog u perfuzijskom bioreaktoru.

Istraživanje je provedeno na velikom animalnom modelu ovce koji predstavlja odgovarajući model za ispitivanje koštano-hrskavičnog oštećenja koljenskog zgloba. Ukupno su provedene dvije studije u koje je bilo uključeno 38 ovaca. U prvu studiju (kronični model koštano-hrskavičnog oštećenja / idiopatski OA) su bile uključene 24 životinje, dok je u drugoj studiji (akutni model hrskavičnog oštećenja / posttraumatski OA) bilo 14 životinja. U prvoj studiji životinje su podjeljene u 4 grupe, u učinjena su dva zahvata u razmaku od 6 tjedana (razdoblje kronifikacije). U prvom operativnom zahvatu, na medijalnom i lateralnom kondilu femura desnog koljena ovaca napravljeno je oštećenje zglobne hrskavice. Nakon 6 tjedana kronifikacije, u prvoj grupi je načinjeno samo koštano-hrskavično oštećenje (CTR), drugoj grupi je ugrađen samo nosač bez stanica (CFS), trećoj grupi je ugrađen presadak načinjen od stanica zglobne hrskavice (AC), a četvrtoj grupi je ugrađen presadak načinjen od stanica nosne hrskavice (NC). Po dvije životinje iz svake grupe su žrtvovane 6 tjedana, 3 mjeseca i 12 mjeseci nakon zahvata. Prikupljeni uzorci sinovijalne membrane i subhondralne kosti su analizirani molekularnim i imunohistokemijskim metodama na prisutstvo upale. U drugoj studiji (akutni model) je 14 životinja bilo podijeljeno u 2 skupine. Prva skupina (NC) je liječena implantacijom presatka načinjenog od stanica nosne hrskavice (6 životinja), a druga skupina (CFS) implantacijom nosača bez stanica (8 životinja). Polovica životinja iz svake skupine je žrtvovana 3 mjeseca nakon zahvata, a polovica 12 mjeseci nakon zahvata. Uzorci su analizirani na isti način kao i u prvoj studiji.

Temeljem molekularne i imunohistokemijske analize upalnih parametara, izvjesno je da stvaranje koštano-hrskavične lezije potiče određene promjene koje su sukladne (predmnijevanoj) indukciji upalne reakcije (početno) nakon koje slijedi cijeljenje i smirivanje upale. Nema dokaza da bi transplantacija nosača na mjesto lezije, ili pak presadaka građenih od zglobnih (AC) ili nosnih hondrocita (NC), imala nepovoljan učinak u smislu intenziviranja produkcije i aktivnosti analiziranih proteina.

Također nisu nađeni dokazi da bi presatci na bilo koji način pozitivno djelovali na smanjenje parametara upale u samome zglobu ili na mjestu oštećenja.

9. SUMMARY

Evaluation of intraarticular inflammatory markers in sheep's knee following cartilage reconstruction with autologous osteochondral graft engineered in a perfusion bioreactor

Tadija Petrović, MD

2021

The aim of this study was to analyze the changes that occur in subchondral bone and surrounding synovium during the healing process, integration and remodeling of osteochondral graft grown in the bioreactor.

The research was conducted on a large animal model of sheep which represents an appropriate model of a knee articular osteochondral defect. A total of two studies were conducted involving 38 sheep. The first study (chronic model of an osteochondral defect / idiopathic OA) included 24 animals, while the second study (acute model of osteochondral defect / posttraumatic OA) included 14 animals. In the first study, the animals were divided into 4 groups, and two procedures were performed at 6-week intervals (chronification period). In the first procedure, osteochondral defects were made on the medial and lateral femoral condyle of the right knee of the sheep. After 6 weeks of chronification, an empty defect was created in the first group (CTR), a cell-free scaffold was implanted in the second group (CFS), a graft made of articular cartilage (AC) was implanted in the third group, and the fourth group was treated with a graft made from nasal chondrocytes (NC). 2 animals from each group were sacrificed after 6 weeks, next 2 after 3 months and the rest after 12 months postoperatively. Collected samples of subchondral bone and synovium were analyzed by molecular and immunohistochemical methods for the presence of inflammatory mediators. In the second study (acute model) 14 sheep were divided into two groups. The first group (NC) was treated by implantation of the graft made of nasal chondrocytes (NC), and the cell-free scaffold was implanted in the second group (CFS). Half of the animals from each group were sacrificed after 3 months and half of the animals after 12 months. The collected samples were analyzed in the same fashion as in the first study.

Based on molecular and immunohistochemical analysis of inflammatory parameters following transplantation, it was confirmed that osteochondral defects induce certain changes that are consistent with the (presumed) inflammatory reaction (initially) followed by healing and calming of inflammation. There is no evidence that transplantation of scaffolds to the lesion site, or transplantation of AC or NC grafts would have adverse effects. We can conclude that transplantation of cell-based grafts (articular or nasal chondrocytes) produces neither negative or positive effect on inflammation when compared to negative (lesion only, CTR group) and positive control (scaffold alone).

10. POPIS LITERATURE

1. Musumeci G, Aiello FC, Szychlińska MA, Di Rosa M, Castrogiovanni P, Mobasher A. Osteoarthritis in the XXIst century: risk factors and behaviours that influence disease onset and progression. *Int J Mol Sci* 2015;**16**(3):6093-112.
2. Harrell CR, Markovic BS, Fellabaum C, Arsenijevic A, Volarevic V. Mesenchymal stem cell-based therapy of osteoarthritis: Current knowledge and future perspectives. *Biomed Pharmacother* 2019;**109**:2318-26.
3. Abhishek A, Doherty M. Diagnosis and clinical presentation of osteoarthritis. *Rheum Dis Clin North Am* 2013;**39**(1):45-66.
4. Mora JC, Przkora R, Cruz-Almeida Y. Knee osteoarthritis: pathophysiology and current treatment modalities. *J Pain Res* 2018;**11**:2189-96.
5. Evans CH. Advances in regenerative orthopedics. *Mayo Clin Proc* 2013;**88**(11):1323-39.
6. Schenker ML, Mauck RL, Ahn J, Mehta S. Pathogenesis and prevention of posttraumatic osteoarthritis after intra-articular fracture. *J Am Acad Orthop Surg* 2014;**22**(1):20-8.
7. Brown TD, Johnston RC, Saltzman CL, Marsh JL, Buckwalter JA. Posttraumatic osteoarthritis: a first estimate of incidence, prevalence, and burden of disease. *J Orthop Trauma* 2006;**20**(10):739–44.
8. Lohmander LS, Englund PM, Dahl LL, i sur. The long-term consequence of anterior cruciate ligament and meniscus injuries: osteoarthritis. *Am J Sports Med* 2007;**35**:1756–69.
9. Favero M, Ramonda R, Goldring MB, i sur. Early knee osteoarthritis. *RMD Open* 2015;**1**(Suppl 1):e000062.
10. Gage BE, McIlvain NM, Collins CL, i sur. Epidemiology of 6.6 million knee injuries presenting to United States emergency departments from 1999 through 2008. *Acad Emerg Med* 2012;**19**:378–85.
11. Valderrabano V, Horisberger M, Russell I, i sur. Etiology of ankle osteoarthritis. *Clin Orthop Relat Res* 2009;**467**:1800–6.

12. Punzi L, Galozzi P, Luisetto R, i sur. Post-traumatic arthritis: overview on pathogenic mechanisms and role of inflammation. *RMD Open* 2016;**2**(2):e000279.
13. Sophia Fox AJ, Bedi A, Rodeo SA. The basic science of articular cartilage: structure, composition, and function. *Sports Health* 2009;**1**(6):461-8.
14. Armiento AR, Alini M, Stoddart MJ. Articular fibrocartilage - Why does hyaline cartilage fail to repair? *Adv Drug Deliv Rev* 2019;**146**:289-305.
15. Roughley PJ, Lee ER. Cartilage proteoglycans: structure and potential functions. *Microsc Res Tech* 1994;**28**(5):385-97.
16. Benjamin M, Ralphs JR. Biology of fibrocartilage cells. *Int Rev Cytol* 2004;**233**:1-45.
17. Bhosale AM, Richardson JB. Articular cartilage: structure, injuries and review of management. *Br Med Bull* 2008;**87**:77-95.
18. Matsiko A, Levingstone TJ, O'Brien FJ. Advanced Strategies for Articular Cartilage Defect Repair. *Materials (Basel)* 2013;**6**(2):637-68.
19. Williamson AK, Chen AC, Masuda K, Thonar EJ, Sah RL. Tensile mechanical properties of bovine articular cartilage: variations with growth and relationships to collagen network components. *J Orthop Res* 2003;**21**(5):872-80.
20. Korhonen RK, Jurvelin JS. Compressive and tensile properties of articular cartilage in axial loading are modulated differently by osmotic environment. *Med Eng Phys* 2010;**32**(2):155-60.
21. Aksoy F, Yildirim YS, Demirhan H, Ozturan O, Solakoglu S. Structural characteristics of septal cartilage and mucoperichondrium. *J Laryngol Otol* 2012;**126**:38-42.
22. Popko M, Bleys RL, De Groot JW, Huizing EH. Histological structure of the nasal cartilages and 280 their perichondrial envelope. I. The septal and lobular cartilage. *Rhinology* 2007;**45**:148-52.
23. Fulco I, Miot S, Haug MD, i sur. Engineered autologous cartilage tissue for nasal reconstruction after tumour resection: an observational first-in-human trial. *Lancet* 2014;**384**(9940):337-46.
24. Mumme M, Barbero A, Miot S, i sur. Nasal chondrocyte-based engineered autologous cartilage tissue for repair of articular cartilage defects: an observational first-in-human trial. *Lancet* 2016;**388**(10055):1985-94.

25. Outerbridge RE, Dunlop JA. The problem of chondromalacia patellae. *Clin Orthop Relat Res* 1975;**110**:177-96.
26. Brittberg M, Lindahl A, Nilsson A, Ohlsson C, Isaksson O, Peterson L. Treatment of deep cartilage defects in the knee with autologous chondrocyte transplantation. *N Engl J Med* 1994;**331**(14):889-95.
27. Peterson L, Minas T, Brittberg M, Nilsson A, Sjögren-Jansson E, Lindahl A. Two- to 9-year outcome after autologous chondrocyte transplantation of the knee. *Clin Orthop Relat Res* 2000;**374**:212-34.
28. Rosneck J, Higuera CA, Tadross N, Krebs V, Barsoum WK. Managing knee osteoarthritis before and after arthroplasty. *Cleve Clin J Med* 2007;**74**(9):663-71.
29. Dettlerline AJ, Goldberg S, Bach BR Jr, Cole BJ. Treatment options for articular cartilage defects of the knee. *Orthop Nurs* 2005;**24**(5):361-6.
30. Widuchowski W, Lukasik P, Kwiatkowski G, i sur. Isolated full thickness chondral injuries. Prevalance and outcome of treatment. A retrospective study of 5233 knee arthroscopies. *Acta Chir Orthop Traumatol Cech* 2008;**75**(5):382e6.
31. Deng C, Chang J, Wu C. Bioactive scaffolds for osteochondral regeneration. *J Orthop Translat* 2018;**17**:15-25.
32. Li X, Shah A, Franklin P, Merolli R, Bradley J, Busconi B. Arthroscopic debridement of the osteoarthritic knee combined with hyaluronic acid (Orthovisc) treatment: a case series and review of the literature. *J Orthop Surg Res* 2008;**3**:43.
33. Hunziker EB, Lippuner K, Keel MJ, Shintani N. An educational review of cartilage repair: precepts & practice--myths & misconceptions--progress & prospects. *Osteoarthritis Cartilage* 2015;**3**:334-50.
34. Nehrer S, Spector M, Minas T. Histologic analysis of tissue after failed cartilage repair procedures. *Clin Orthop Relat Res* 1999;**365**:149-62.
35. Pridie KH. A method of resurfacing osteoarthritic knee joints. *J Bone Joint Surg Br* 1959;**41B**:618-9.
36. Goldman RT, Scuderi GR, Kelly MA. Arthroscopic treatment of the degenerative knee in older athletes. *Clin Sports Med* 1997;**16**:51e68.
37. Beiser IH, Kanat IO. Subchondral bone drilling: a treatment for cartilage defects. *J Foot Surg* 1990;**29**:595e601.

38. Pedersen MS, Moghaddam AZ, Bak K, Koch JS. The effect of bone drilling on pain in gonarthrosis. *Int Orthop* 1995;**19**:12e5.
39. Schmidt H, Hasse E. Arthroscopic surgical treatment of circumscribed cartilage damage with spongiolization or Pridie drilling. *Beitr Orthop Traumatol* 1989;**36**:35e7.
40. Mithoefer K, Steadman JR. The microfracture technique. *Tech Knee Surg* 2006;**5**(3):140-8.
41. Kon E, Gobbi A, Filardo G, Delcogliano M, Zaffagnini S, Marcacci M. Arthroscopic second-generation autologous chondrocyte implantation compared with microfracture for chondral lesions of the knee: prospective nonrandomized study at 5 years. *Am J Sports Med* 2009;**37**(1):33-41.
42. Hangody L, Füles P. Autologous osteochondral mosaicplasty for the treatment of full-thickness defects of weight-bearing joints: ten years of experimental and clinical experience. *J Bone Joint Surg Am* 2003;**85**(Suppl 2):25-32.
43. Huntley JS, Bush PG, McBirnie JM, Simpson AH, Hall AC. Chondrocyte death associated with human femoral osteochondral harvest as performed for mosaicplasty. *J Bone Joint Surg Am* 2005;**87**(2):351-60.
44. Whiteside RA, Jakob RP, Wyss UP, Mainil-Varlet P. Impact loading of articular cartilage during transplantation of osteochondral autograft. *J Bone Joint Surg Br* 2005;**87**(9):1285-91.
45. Thaunat M, Beaufils P. The posterior femoral condyles: a potential donor site for mosaic-like osteochondral autograft? *Arthroscopy* 2010;**26**(11):1503-9.
46. Brittberg M, Lindahl A, Nilsson A, Ohlsson C, Isaksson O, Peterson L. Treatment of deep cartilage defects in the knee with autologous chondrocyte transplantation. *N Engl J Med* 1994;**331**(14):889-95.
47. Safran MR, Kim H, Zaffagnini S. The use of scaffolds in the management of articular cartilage injury. *J Am Acad Orthopaedic Surgeons* 2008;**16**(6):306e11.
48. El-Ayoubi R, DeGrandpre C, DiRaddo R, Yousefi AM, Lavigne P. Design and dynamic culture of 3D-scaffolds for cartilage tissue engineering. *J Biomater Appl* 2011;**25**(5):429e44.
49. Toh WS, Lee EH, Cao T. Potential of human embryonic stem cells in cartilage tissue engineering and regenerative medicine. *Stem Cell Rev* 2011;**7**(3):544e59.

50. Chiang H, Jiang CC. Repair of articular cartilage defects: review and perspectives. *J Formos Med Assoc* 2009;**108**(2):87-101.
51. Liu Y, Zhou G, Cao Y. Recent Progress in Cartilage Tissue Engineering-Our Experience and Future Directions. *Engineering* 2017;**3**(1),28-35.
52. Hügler T, Geurts J. What drives osteoarthritis?-synovial versus subchondral bone pathology. *Rheumatology (Oxford)* 2017;**56**(9):1461-1471.
53. Stewart HL, Kawcak CE. The Importance of Subchondral Bone in the Pathophysiology of Osteoarthritis. *Front Vet Sci* 2018;**5**:178.
54. Bonde HV, Talman ML, Kofoed H. The area of the tidemark in osteoarthritis – a three-dimensional stereological study in 21 patients. *APMIS* 2005;**113**:349–52.
55. Li B, Marshall D, Roe M, Aspden RM. The electron microscope appearance of the subchondral bone plate in the human femoral head in osteoarthritis and osteoporosis. *J Anat* 1999;**195**:101–10.
56. Lories RJ, Luyten FP. The bone-cartilage unit in osteoarthritis. *Nat Rev Rheumatol* 2011;**7**(1):43-9.
57. Yang S, Kim J, Ryu JH, et al. Hypoxia-inducible factor-2alpha is a catabolic regulator of osteoarthritic cartilage destruction. *Nat Med* 2010;**16**(6):687-93.
58. Robinson WH, Lepus CM, Wang Q, et al. Low-grade inflammation as a key mediator of the pathogenesis of osteoarthritis. *Nat Rev Rheumatol* 2016;**12**(10):580–92.
59. Richards MM, Maxwell JS, Weng L, Angelos MG, Golzarian J. Intraarticular treatment of knee osteoarthritis: from anti-inflammatories to products of regenerative medicine. *Phys Sportsmed* 2016;**44**(2):101–8.
60. Sellam J, Berenbaum F. The role of synovitis in pathophysiology and clinical symptoms of osteoarthritis. *Nat Rev Rheumatol* 2010;**6**(11):625–35.
61. Liles WC, Van Voorhis WC. Review: nomenclature and biologic significance of cytokines involved in inflammation and the host immune response. *J Infect Dis* 1995;**172**(6):1573-80.
62. Commins SP, Borish L, Steinke JW. Immunologic messenger molecules: cytokines, interferons, and chemokines. *J Allergy Clin Immunol* 2010;**125**(2 Suppl 2):S53-72.
63. Seruga B, Zhang HB, Bernstein LJ, Tannock IF. Cytokines and their relationship to the symptoms and outcome of cancer. *Nat Rev Cancer* 2008;**8**(11):887-899.

64. Dinarello CA. Overview of the interleukin-1 family of ligands and receptors. *Semin Immunol* 2013;**25**(6):389-93.
65. Piccioli P, Rubartelli A. The secretion of IL-1 β and options for release. *Semin Immunol* 2013;**25**(6):425-9.
66. Massicotte F, Lajeunesse D, Benderdour M, i sur. Can altered production of interleukin-1beta, interleukin-6, transforming growth factor-beta and prostaglandin E(2) by isolated human subchondral osteoblasts identify two subgroups of osteoarthritic patients. *Osteoarthritis Cartilage* 2002;**10**(6):491-500.
67. Farahat MN, Yanni G, Poston R, Panayi GS. Cytokine expression in synovial membranes of patients with rheumatoid arthritis and osteoarthritis. *Ann Rheum Dis* 1993;**52**(12):870-5.
68. Sohn DH, Sokolove J, Sharpe O, i sur. Plasma proteins present in osteoarthritic synovial fluid can stimulate cytokine production via Toll-like receptor 4. *Arthritis Res Ther* 2012;**14**(1):R7.
69. Boraschi D, Tagliabue A. The interleukin-1 receptor family. *Semin Immunol* 2013;**25**(6):394-407.
70. Palmer G, Guerne PA, Mezin F, i sur. Production of interleukin-1 receptor antagonist by human articular chondrocytes. *Arthritis Res* 2002;**4**(3):226-31.
71. Caron JP, Fernandes JC, Martel-Pelletier J, i sur. Chondroprotective effect of intraarticular injections of interleukin-1 receptor antagonist in experimental osteoarthritis. Suppression of collagenase-1 expression. *Arthritis Rheum* 1996;**39**(9):1535-44.
72. Marcu KB, Otero M, Olivotto E, Borzi RM, Goldring MB. NF-kappaB signaling: multiple angles to target OA. *Curr Drug Targets* 2010;**11**(5):599-613.
73. Martel-Pelletier J, McCollum R, DiBattista J, i sur. The interleukin-1 receptor in normal and osteoarthritic human articular chondrocytes. Identification as the type I receptor and analysis of binding kinetics and biologic function. *Arthritis Rheum* 1992;**35**(5):530-40.
74. Sadouk MB, Pelletier JP, Tardif G, i sur. Human synovial fibroblasts coexpress IL-1 receptor type I and type II mRNA. The increased level of the IL-1 receptor in osteoarthritic cells is related to an increased level of the type I receptor. *Lab Invest* 1995;**73**(3):347-55.

75. Stöve J, Huch K, Günther KP, Scharf HP. Interleukin-1beta induces different gene expression of stromelysin, aggrecan and tumor-necrosis-factor-stimulated gene 6 in human osteoarthritic chondrocytes in vitro. *Pathobiology* 2000;**68**(3):144-9.
76. Mengshol JA, Vincenti MP, Coon CI, Barchowsky A, Brinckerhoff CE. Interleukin-1 induction of collagenase 3 (matrix metalloproteinase 13) gene expression in chondrocytes requires p38, c-Jun N-terminal kinase, and nuclear factor kappaB: differential regulation of collagenase 1 and collagenase 3. *Arthritis Rheum* 2000;**43**(4):801-11.
77. Meszaros E i Malemud CJ. Prospects for treating osteoarthritis: enzyme-protein interactions regulating matrix metalloproteinase activity. *Ther Adv Chronic Dis* 2012;**3**(5):219-29.
78. Verma P, Dalal K. ADAMTS-4 and ADAMTS-5: key enzymes in osteoarthritis. *J Cell Biochem* 2011;**112**(12):3507-14.
79. Koshy PJ, Lundy CJ, Rowan AD, i sur. The modulation of matrix metalloproteinase and ADAM gene expression in human chondrocytes by interleukin-1 and oncostatin M: a time-course study using real-time quantitative reverse transcription-polymerase chain reaction. *Arthritis Rheum* 2002;**46**(4):961-7.
80. López-Armada MJ, Caramés B, Lires-Deán M, i sur. Cytokines, tumor necrosis factor-alpha and interleukin-1beta, differentially regulate apoptosis in osteoarthritis cultured human chondrocytes. *Osteoarthritis Cartilage* 2006;**14**(7):660-9.
81. Gilman SC, Chang J, Zeigler PR, Uhl J, Mochan E. Interleukin-1 activates phospholipase A2 in human synovial cells. *Arthritis Rheum* 1988;**31**(1):126-30.
82. Hardy MM, Seibert K, Manning PT, i sur. Cyclooxygenase 2-dependent prostaglandin E2 modulates cartilage proteoglycan degradation in human osteoarthritis explants. *Arthritis Rheum* 2002;**46**(7):1789-803.
83. Afonso V, Champy R, Mitrovic D, Collin P, Lomri A. Reactive oxygen species and superoxide dismutases: role in joint diseases. *Joint Bone Spine* 2007;**74**(4):324-9.
84. Scheller J, Chalaris A, Schmidt-Arras D, Rose-John S. The pro- and anti-inflammatory properties of the cytokine interleukin-6. *Biochim Biophys Acta* 2011;**1813**(5):878-88.

85. Hammacher A, Ward LD, Weinstock J, Treutlein H, Yasukawa K, Simpson RJ. Structure-function analysis of human IL-6: identification of two distinct regions that are important for receptor binding. *Protein Sci* 1994;**3**(12):2280-93.
86. Guerne PA, Carson DA, Lotz M. IL-6 production by human articular chondrocytes. Modulation of its synthesis by cytokines, growth factors, and hormones in vitro. *J Immunol* 1990;**144**(2):499-505.
87. Bender S, Haubeck HD, Van de Leur E, i sur. Interleukin-1 beta induces synthesis and secretion of interleukin-6 in human chondrocytes. *FEBS Lett*. 1990;**263**(2):321-4.
88. Bondeson J, Wainwright SD, Lauder S, Amos N, Hughes CE. The role of synovial macrophages and macrophage-produced cytokines in driving aggrecanases, matrix metalloproteinases, and other destructive and inflammatory responses in osteoarthritis. *Arthritis Res Ther* 2006;**8**(6):R187.
89. Ishimi Y, Miyaura C, Jin CH, i sur. IL-6 is produced by osteoblasts and induces bone resorption. *J Immunol* 1990;**145**(10):3297-303.
90. Distel E, Cadoudal T, Durant S, Poignard A, Chevalier X, Benelli C. The infrapatellar fat pad in knee osteoarthritis: an important source of interleukin-6 and its soluble receptor. *Arthritis Rheum* 2009;**60**(11):3374-7.
91. Kaneko S, Satoh T, Chiba J, Ju C, Inoue K, Kagawa J. Interleukin-6 and interleukin-8 levels in serum and synovial fluid of patients with osteoarthritis. *Cytokines Cell Mol Ther* 2000;**6**(2):71-9.
92. Doss F, Menard J, Hauschild M, i sur. Elevated IL-6 levels in the synovial fluid of osteoarthritis patients stem from plasma cells. *Scand J Rheumatol* 2007;**36**(2):136-9.
93. Pearle AD, Scanzello CR, George S, i sur. Elevated high-sensitivity C-reactive protein levels are associated with local inflammatory findings in patients with osteoarthritis. *Osteoarthritis Cartilage* 2007;**15**(5):516-23.
94. Stannus O, Jones G, Cicuttini F, i sur. Circulating levels of IL-6 and TNF- α are associated with knee radiographic osteoarthritis and knee cartilage loss in older adults. *Osteoarthritis Cartilage* 2010;**18**(11):1441-7.
95. Livshits G, Zhai G, Hart DJ, i sur. Interleukin-6 is a significant predictor of radiographic knee osteoarthritis: The Chingford Study. *Arthritis Rheum* 2009;**60**(7):2037-45.

96. Rose-John S, Neurath MF. IL-6 trans-signaling: the heat is on. *Immunity* 2004;**20**(1):2-4.
97. Saito M, Yoshida K, Hibi M, Taga T, Kishimoto T. Molecular cloning of a murine IL-6 receptor-associated signal transducer, gp130, and its regulated expression in vivo. *J Immunol* 1992;**148**(12):4066-71.
98. Boulanger MJ, Chow DC, Brevnova EE, Garcia KC. Hexameric structure and assembly of the interleukin-6/IL-6 alpha-receptor/gp130 complex. *Science* 2003;**300**(5628):2101-4.
99. Akeson G, Malemud CJ. A Role for Soluble IL-6 Receptor in Osteoarthritis. *J Funct Morphol Kinesiol* 2017;**2**(3):27.
100. Porée B, Kyriotou M, Chadjichristos C, i sur. Interleukin-6 (IL-6) and/or soluble IL-6 receptor down-regulation of human type II collagen gene expression in articular chondrocytes requires a decrease of Sp1.Sp3 ratio and of the binding activity of both factors to the COL2A1 promoter. *J Biol Chem* 2008;**283**(8):4850-65.
101. Rowan AD, Koshy PJ, Shingleton WD, i sur. Synergistic effects of glycoprotein 130 binding cytokines in combination with interleukin-1 on cartilage collagen breakdown. *Arthritis Rheum* 2001;**44**(7):1620-32.
102. Cawston TE, Curry VA, Summers CA, i sur. The role of oncostatin M in animal and human connective tissue collagen turnover and its localization within the rheumatoid joint. *Arthritis Rheum* 1998;**41**(10):1760-71.
103. Sui Y, Lee JH, DiMicco MA, i sur. Mechanical injury potentiates proteoglycan catabolism induced by interleukin-6 with soluble interleukin-6 receptor and tumor necrosis factor alpha in immature bovine and adult human articular cartilage. *Arthritis Rheum* 2009;**60**(10):2985-96.
104. Chenoufi HL, Diamant M, Rieneck K, Lund B, Stein GS, Lian JB. Increased mRNA expression and protein secretion of interleukin-6 in primary human osteoblasts differentiated in vitro from rheumatoid and osteoarthritic bone. *J Cell Biochem* 2001;**81**(4):666-78.
105. Sakao K, Takahashi KA, Arai Y, i sur. Osteoblasts derived from osteophytes produce interleukin-6, interleukin-8, and matrix metalloproteinase-13 in osteoarthritis. *J Bone Miner Metab* 2009;**27**(4):412-23.
106. Bodmer JL, Schneider P, Tschopp J. The molecular architecture of the TNF superfamily. *Trends Biochem Sci* 2002;**27**(1):19-26.

107. Kriegler M, Perez C, DeFay K, Albert I, Lu SD. A novel form of TNF/cachectin is a cell surface cytotoxic transmembrane protein: ramifications for the complex physiology of TNF. *Cell* 1988;**53**(1):45-53.
108. Idriss HT, Naismith JH. TNF- α and the TNF receptor superfamily: structure-function relationship(s). *Microsc Res Tech* 2000;**50**(3):184-95.
109. Melchiorri C, Meliconi R, Frizziero L, i sur. Enhanced and coordinated in vivo expression of inflammatory cytokines and nitric oxide synthase by chondrocytes from patients with osteoarthritis. *Arthritis Rheum* 1998;**41**(12):2165-74.
110. Massicotte F, Lajeunesse D, Benderdour M, i sur. Can altered production of interleukin-1beta, interleukin-6, transforming growth factor-beta and prostaglandin E(2) by isolated human subchondral osteoblasts identify two subgroups of osteoarthritic patients. *Osteoarthritis Cartilage* 2002;**10**(6):491-500.
111. Farahat MN, Yanni G, Poston R, Panayi GS. Cytokine expression in synovial membranes of patients with rheumatoid arthritis and osteoarthritis. *Ann Rheum Dis* 1993;**52**(12):870-5.
112. Sohn DH, Sokolove J, Sharpe O, i sur. Plasma proteins present in osteoarthritic synovial fluid can stimulate cytokine production via Toll-like receptor 4. *Arthritis Res Ther* 2012;**14**(1):R7.
113. Westacott CI, Barakat AF, Wood L, i sur. Tumor necrosis factor alpha can contribute to focal loss of cartilage in osteoarthritis. *Osteoarthritis Cartilage* 2000;**8**(3):213-21.
114. Webb GR, Westacott CI, Elson CJ. Osteoarthritic synovial fluid and synovium supernatants up-regulate tumor necrosis factor receptors on human articular chondrocytes. *Osteoarthritis Cartilage* 1998;**6**(3):167-76.
115. Pennica D, Lam VT, Weber RF, Kohr WJ, Basa LJ, Spellman MW, Ashkenazi A, Shire SJ, Goeddel DV. Biochemical characterization of the extracellular domain of the 75-kilodalton tumor necrosis factor receptor. *Biochemistry* 1993;**32**(12):3131-8.
116. Haas TL, Emmerich CH, Gerlach B, i sur. Recruitment of the linear ubiquitin chain assembly complex stabilizes the TNF-R1 signaling complex and is required for TNF-mediated gene induction. *Mol Cell* 2009;**36**(5):831-44.
117. Han J, Zhong CQ, Zhang DW. Programmed necrosis: backup to and competitor with apoptosis in the immune system. *Nat Immunol* 2011;**12**(12):1143-9.

118. Henderson B, Pettipher ER. Arthritogenic actions of recombinant IL-1 and tumour necrosis factor alpha in the rabbit: evidence for synergistic interactions between cytokines in vivo. *Clin Exp Immunol* 1989;**75**(2):306-10.
119. Roman-Blas JA, Jimenez SA. NF-kappaB as a potential therapeutic target in osteoarthritis and rheumatoid arthritis. *Osteoarthritis Cartilage* 2006;**14**(9):839-48.
120. Marcu KB, Otero M, Olivotto E, Borzi RM, Goldring MB. NF-kappaB signaling: multiple angles to target OA. *Curr Drug Targets* 2010;**11**(5):599-613.
121. Saklatvala J. Tumour necrosis factor alpha stimulates resorption and inhibits synthesis of proteoglycan in cartilage. *Nature* 1986;**322**(6079):547-9.
122. Séguin CA, Bernier SM. TNFalpha suppresses link protein and type II collagen expression in chondrocytes: Role of MEK1/2 and NF-kappaB signaling pathways. *J Cell Physiol* 2003;**197**(3):356-69.
123. Koshy PJ, Lundy CJ, Rowan AD, i sur. The modulation of matrix metalloproteinase and ADAM gene expression in human chondrocytes by interleukin-1 and oncostatin M: a time-course study using real-time quantitative reverse transcription-polymerase chain reaction. *Arthritis Rheum* 2002;**46**(4):961-7.
124. Lefebvre V, Peeters-Joris C, Vaes G. Modulation by interleukin 1 and tumor necrosis factor alpha of production of collagenase, tissue inhibitor of metalloproteinases and collagen types in differentiated and dedifferentiated articular chondrocytes. *Biochim Biophys Acta* 1990;**1052**(3):366-78.
125. Xue J, Wang J, Liu Q, Luo A. Tumor necrosis factor- α induces ADAMTS-4 expression in human osteoarthritis chondrocytes. *Mol Med Rep* 2013;**8**(6):1755-60.
126. Liu Y, Wei SH, Ho AS, de Waal Malefyt R, Moore KW. Expression cloning and characterization of a human IL-10 receptor. *J Immunol* 1994;**152**(4):1821-9.
127. Kotenko SV, Krause CD, Izotova LS, Pollack BP, Wu W, Pestka S. Identification and functional characterization of a second chain of the interleukin-10 receptor complex. *EMBO J* 1997;**16**(19):5894-903.
128. Iannone F, De Bari C, Dell'Accio F, i sur. Interleukin-10 and interleukin-10 receptor in human osteoarthritic and healthy chondrocytes. *Clin Exp Rheumatol* 2001;**19**(2):139-45.

129. Jansen NW, Roosendaal G, Hooiveld MJ, Bijlsma JW, van Roon JA, Theobald M, Lafeber FP. Interleukin-10 protects against blood-induced joint damage. *Br J Haematol* 2008;**142**(6):953-61.
130. Wang Y, Lou S. Direct protective effect of interleukin-10 on articular chondrocytes in vitro. *Chin Med J (Engl)* 2001;**114**(7):723-5.
131. John T, Müller RD, Oberholzer A, i sur. Interleukin-10 modulates pro-apoptotic effects of TNF-alpha in human articular chondrocytes in vitro. *Cytokine* 2007;**40**(3):226-34.
132. Lacraz S, Nicod LP, Chicheportiche R, Welgus HG, Dayer JM. IL-10 inhibits metalloproteinase and stimulates TIMP-1 production in human mononuclear phagocytes. *J Clin Invest* 1995;**96**(5):2304-10.
133. Chadban SJ, Tesch GH, Foti R, Atkins RC, Nikolic-Paterson DJ. Interleukin-10 is a mesangial cell growth factor in vitro and in vivo. *Lab Invest* 1997;**76**(5):619-27.
134. Jung YK, Kim GW, Park HR, i sur. Role of interleukin-10 in endochondral bone formation in mice: anabolic effect via the bone morphogenetic protein/Smad pathway. *Arthritis Rheum* 2013;**65**(12):3153-64.
135. Umulis D, O'Connor MB, Blair SS. The extracellular regulation of bone morphogenetic protein signaling. *Development* 2009;**136**(22):3715-28.
136. Zeng L, Kempf H, Murtaugh LC, Sato ME, Lassar AB. Shh establishes an Nkx3.2/Sox9 autoregulatory loop that is maintained by BMP signals to induce somitic chondrogenesis. *Genes Dev* 2002;**16**(15):1990-2005.
137. Chimal-Monroy J, Rodriguez-Leon J, Montero JA, i sur. Analysis of the molecular cascade responsible for mesodermal limb chondrogenesis: Sox genes and BMP signaling. *Dev Biol* 2003;**257**(2):292-301.
138. Minina E, Kreschel C, Naski MC, Ornitz DM, Vortkamp A. Interaction of FGF, Ihh/Pthlh, and BMP signaling integrates chondrocyte proliferation and hypertrophic differentiation. *Dev Cell* 2002;**3**(3):439-49.
139. Pérez-García S, Carrión M, Gutiérrez-Cañas I, i sur. Profile of Matrix-Remodeling Proteinases in Osteoarthritis: Impact of Fibronectin. *Cells* 2019;**9**(1).
140. Nagase H. Activation mechanisms of matrix metalloproteinases. *Biol Chem* 1997;**378**(3-4),151–160.

141. Kevorkian L, Young DA, Darrah C, i sur. Expression profiling of metalloproteinases and their inhibitors in cartilage. *Arthritis Rheum* 2004;**50**,131–41.
142. Davidson RK, Waters JG, Kevorkian L, i sur. Expression profiling of metalloproteinases and their inhibitors in synovium and cartilage. *Arthritis Res Ther* 2006;**8**,R124.
143. Clutterbuck AL, Asplin KE, Harris P, Allaway D, Mobasher A. Targeting matrix metalloproteinases in inflammatory conditions. *Curr Drug Targets* 2009;**10**,1245–54.
144. Jackson M, Moradi B, Smith MM, Jackson CJ, Little CB. Activation of matrix metalloproteinases 2, 9, and 13 by activated protein C in human osteoarthritic cartilage chondrocytes. *Arthritis Rheumatol* 2014;**66**,1525–36.
145. Mehana EE, Khafaga AF, El-Blehi SS. The role of matrix metalloproteinases in osteoarthritis pathogenesis: An updated review. *Life Sci* 2019;**234**:116786.
146. Rowan AD, Litherland GJ, Hui W, i sur. Metalloproteases as potential therapeutic targets in arthritis treatment. *Expert Opin Ther Targets* 2008;**12**(1): 1–18.
147. Flannery, C.R., Little, C.B., Caterson, B., and Hughes, C.E. Effects of culture conditions on exposure to catabolic stimulators (IL-1 and retinoic acid) on the expression of matrix metalloproteinases (MMPs) and disintegrin metalloproteinases (ADAMs) by articular cartilage chondrocytes. *Matrix Biol.* 1999; **18**:225-37.
148. Scotti C, Osmokrovic A, Wolf F, i sur. Response of human engineered cartilage based on articular or nasal chondrocytes to interleukin-1 β and low oxygen. *Tissue Eng Part A.* 2012;**18**(3-4):362–72
149. Lima EG, Tan AR, Tai T, et al. Differences in interleukin-1 response between engineered and native cartilage. *Tissue Eng Part A.* 2008;**14**(10):1721–30.
150. Mehta S, Akhtar S, Porter RM, Önerfjord P, Bajpayee AG. Interleukin-1 receptor antagonist (IL-1Ra) is more effective in suppressing cytokine-induced catabolism in cartilage-synovium co-culture than in cartilage monoculture. *Arthritis Res Ther.* 2019;**21**(1):238.
151. Vunjak-Novakovic G. The fundamentals of tissue engineering: scaffolds and bioreactors. *Novartis Found Symp.* 2003;**249**:34–241

152. Concaro S, Gustavson F, Gatenholm P. Bioreactors for tissue engineering of cartilage. *Adv Biochem Eng Biotechnol.* 2009;**112**:125–43.
153. Wendt D, Stroebel S, Jakob M, John GT, Martin I. Uniform tissues engineered by seeding and culturing cells in 3D scaffolds under perfusion at defined oxygen tensions. *Biorheology* 2006; **43**(3-4): 481-8.
154. Schneider CA, Rasband WS, Eliceiri KW. NIH Image to ImageJ: 25 years of image analysis. *Nat Methods.* 2012 Jul; **9**(7):671-5.
155. Law AMK, Yin JXM, Castillo L, i sur. Andy's Algorithms: new automated digital image analysis pipelines for FIJI. *Sci Rep* 2017;**7**(1):15717.
156. Ruettger A, Neumann S, Wiederanders B, Huber R. Comparison of different methods for preparation and characterization of total RNA from cartilage samples to uncover osteoarthritis in vivo. *BMC Res Notes* 2010;**3**:7.
157. Dieffenbach CW, Lowe TMJ, Dveksler GS. General concepts for PCR primer design. *PCR Methods Appl* 1993;**3**(3):S30-7.
158. Jullien N. 2013. AmplifX 1.6.1. Centre de Recherche en Neurobiologie et Neurophysiologie de Marseille (CNRS), Aix-Marseille Université, Marseille, France. Website: <https://inp.univ-amu.fr/en/amplifx-manage-test-and-design-your-primers-for-pcr>
159. Lee CR, Grodzinsky AJ, Hsu HP, Martin SD, Spector M. Effects of harvest and selected cartilage repair procedures on the physical and biochemical properties of articular cartilage in the canine knee. *J Orthop Res* 2000;**18**(5): 790-9.
160. Pelttari K, Pippenger B, Mumme M, i sur. Adult human neural crest-derived cells for articular cartilage repair. *Sci Transl Med* 2014;**6**(251):251ra119.
161. Kafienah W, Jakob M, Demarteau O, Frazer A, Barker MD, Martin I, Hollander AP. Three-dimensional tissue engineering of hyaline cartilage: Comparison of adult nasal and articular chondrocytes. *Tissue Eng* 2002;**8**(5):817-26.
162. Candrian C, Vonwil D, Barbero A, i sur. Engineered cartilage generated by nasal chondrocytes is responsive to physical forces resembling joint loading. *Arthritis Rheum* 2008;**58** (1):197-208.
163. Vukasovic A, Asnaghi MA, Kostesic P, i sur. Bioreactor-manufactured cartilage grafts repair acute and chronic osteochondral defects in large animal studies. *Cell Prolif* 2019;**52**(6):e12653.
164. Masuda K, Sah RL, Hejna MJ, Thonar EJ. A novel two-step method for the formation of tissue-engineered cartilage by mature bovine chondrocytes: The

- alginate-recovered-chondrocyte (ARC) method. *J Orthop Res* 2003;**21**(1):139-48.
165. Wang J, Yang Q, Cheng N, Tao X, Zhang Z, Sun X, Zhang Q. Collagen/silk fibroin composite scaffold incorporated with PLGA microsphere for cartilage repair. *Mater Sci Eng C Mater Biol Appl* 2016;**61**:705–711.
166. Mallick SP, Singh BN, Rastogi A, Srivastava P. Design and evaluation of chitosan/poly(L-lactide)/pectin based composite scaffolds for cartilage tissue regeneration. *Int J Biol Macromol* 2018;**112**:909–20.
167. Calabrese G, Giuffrida R, Fabbi C, i sur. Collagen-hydroxyapatite scaffolds induce human adipose derived stem cells osteogenic differentiation in vitro. *PLoS One* 2016;**11**(3):e0151181.
168. Hurtig MB, Novak K, McPherson R, McFadden S, McGann LE, Mul drew K, Schachar NS. Osteochondral dowel transplantation for repair of focal defects in the knee: an outcome study using an ovine model. *Vet Surg* 1998;**27**(1):5-16.
169. Frisbie DD, Cross MW, McIlwraith CW. A comparative study of articular cartilage thickness in the stifle of animal species used in human pre-clinical studies compared to articular cartilage thickness in the human knee. *Vet Comp Orthop Traumatol* 2006;**19**(3):142-6.
170. Hepp P, Osterhoff G, Niederhagen M, i sur. Perilesional changes of focal osteochondral defects in an ovine model and their relevance to human osteochondral injuries. *J Bone Joint Surg Br* 2009;**91**(8):1110-9.
171. Ning L, Ishijima M, Kaneko H, i sur. Correlations between both the expression levels of inflammatory mediators and growth factor in medial perimeniscal synovial tissue and the severity of medial knee osteoarthritis. *Int Orthop* 2011;**35**(6):831-8.
172. Benito MJ, Veale DJ, FitzGerald O, van den Berg WB, Bresnihan B. Synovial tissue inflammation in early and late osteoarthritis. *Ann Rheum Dis* 2005;**64**(9):1263-7.
173. Scanzello CR, Umoh E, Pessler F, i sur. Local cytokine profiles in knee osteoarthritis: elevated synovial fluid interleukin-15 differentiates early from end-stage disease. *Osteoarthritis Cartilage* 2009;**17**(8):1040-8.
174. Pearle AD, Scanzello CR, George S, i sur. Elevated high-sensitivity C-reactive protein levels are associated with local inflammatory findings in patients with osteoarthritis. *Osteoarthritis Cartilage* 2007;**15**(5):516-23.

175. Ene R, Sinescu RD, Ene P, Cîrstoiu MM, Cîrstoiu FC. Synovial inflammation in patients with different stages of knee osteoarthritis. *Rom J Morphol Embryol* 2015;**56**(1):169-73.
176. Beekhuizen M, Gierman LM, van Spil WE, i sur. An explorative study comparing levels of soluble mediators in control and osteoarthritic synovial fluid. *Osteoarthritis Cartilage* 2013;**21**(7):918-22.
177. Grodzinsky AJ, Wang Y, Kakar S, Vrahas MS, Evans CH. Intra-articular dexamethasone to inhibit the development of post-traumatic osteoarthritis. *J Orthop Res* 2017;**35**(3):406-411.
178. Lieberthal J, Sambamurthy N, Scanzello CR. Inflammation in joint injury and post-traumatic osteoarthritis. *Osteoarthritis Cartilage* 2015;**23**(11):1825-34.
179. Swärd P, Struglics A, Englund M, Roos HP, Frobell RB. Soft tissue knee injury with concomitant osteochondral fracture is associated with higher degree of acute joint inflammation. *Am J Sports Med* 2014;**42**(5):1096-102.
180. Bigoni M, Sacerdote P, Turati M, i sur. Acute and late changes in intraarticular cytokine levels following anterior cruciate ligament injury. *J Orthop Res* 2013;**31**(2):315-21.
181. Marks PH, Donaldson ML. Inflammatory cytokine profiles associated with chondral damage in the anterior cruciate ligament-deficient knee. *Arthroscopy* 2005;**21**(11):1342-7.
182. Elsaid KA, Fleming BC, Oksendahl HL i sur. Decreased lubricin concentrations and markers of joint inflammation in the synovial fluid of patients with anterior cruciate ligament injury. *Arthritis Rheum* 2008;**58**(6):1707-15.
183. Harkey MS, Luc BA, Golightly YM, Thomas AC, Driban JB, Hackney AC, Pietrosimone B. Osteoarthritis-related biomarkers following anterior cruciate ligament injury and reconstruction: a systematic review. *Osteoarthritis Cartilage* 2015;**23**(1):1-12.
184. Watt FE, Paterson E, Freidin A, i sur. Acute molecular changes in synovial fluid following human knee injury: association with early clinical outcomes. *Arthritis Rheumatol* 2016;**68**(9):2129-40.
185. Haslauer CM, Elsaid KA, Fleming BC, Proffen BL, Johnson VM, Murray MM. Loss of extracellular matrix from articular cartilage is mediated by the synovium and ligament after anterior cruciate ligament injury. *Osteoarthritis Cartilage* 2013;**21**(12):1950-7.

186. Laavola M, Leppänen T, Hämäläinen M, i sur. IL-6 in Osteoarthritis: Effects of Pine Stilbenoids. *Molecules* 2019;**24**:109.
187. O'Brien EJ, Beveridge JE, Huebner KD, i sur. Osteoarthritis develops in the operated joint of an ovine model following ACL reconstruction with immediate anatomic reattachment of the native ACL. *J Orthop Res* 2013;**31**(1):35-43.
188. Huebner KD, Shrive NG, Frank CB. New surgical model of post-traumatic osteoarthritis: isolated intra-articular bone injury in the rabbit. *J Orthop Res* 2013;**31**(6):914-20.

11. KRATKA BIOGRAFIJA

Tadija Petrović, dr. med. rođen je 1983. u Splitu. Oženjen, otac troje djece. Osnovnu školu i opću gimnaziju završio je u Vrgorcu. Diplomirao je 2010. godine na Medicinskom fakultetu Sveučilista u Zagrebu. Nakon završenog studija medicine i obavljenog staža 2011. godine zapošljava se u KBC "Sestre milosrdnice" gdje 2012. godine započinje specijalističko usavršavanje iz ortopedije i traumatologije. Specijalistički ispit polaže 2018. godine i stječe zvanje specijalista ortopedije i traumatologije. Dio školovanja proveo je u Sveučilišnoj bolnici Inselspital u Bernu, Švicarska. Objavio je više znanstvenih radova te je bio pozvani predavač na brojnim domaćim i međunarodnim kongresima. Predsjednik je sekcije mladih Hrvatskog ortopedskog društva i član odbora za jugoistočnu Europu krovne europske organizacije za kirurgiju ramena i lakta (SECEC/ESSSE). Dobitnik je nagrade za najbolji znanstveni rad na EFORT-u, najvećem europskom ortopedskom kongresu 2018. godine u Barceloni. 2020./2021. proveo je godinu dana na jednogodišnjem ortopedskom usavršavanju iz područja ramena i lakta u bolnici Sonnenhof u Bernu, Švicarskoj gdje je radio u timu prof. Zumsteina.