

Zavojnica kao embolizacijsko sredstvo

Bunić, Martin

Master's thesis / Diplomski rad

2021

Degree Grantor / Ustanova koja je dodijelila akademski / stručni stupanj: **University of Zagreb, School of Medicine / Sveučilište u Zagrebu, Medicinski fakultet**

Permanent link / Trajna poveznica: <https://um.nsk.hr/um:nbn:hr:105:047237>

Rights / Prava: [In copyright](#)/[Zaštićeno autorskim pravom.](#)

Download date / Datum preuzimanja: **2024-07-17**



Repository / Repozitorij:

[Dr Med - University of Zagreb School of Medicine Digital Repository](#)



SVEUČILIŠTE U ZAGREBU
MEDICINSKI FAKULTET

Martin Bunić

Zavojnica kao embolizacijsko sredstvo

DIPLOMSKI RAD



Zagreb, 2021.

Ovaj diplomski rad izrađen je u Kliničkom zavodu za dijagnostičku i intervencijsku radiologiju, KB Merkur, Zagreb, pod vodstvom prof. dr. sc. Vinka Vidjaka, dr.med. i predan je na ocjenu u akademskoj godini 2020./2021.

KRATICE

a. – arterija

aa. – arterije

AAA – aneurizma abdominalne aorte

APF – arterioportalna fistula

AVM – arteriovenska malformacija

AVP – Amplatzer vaskularni čep

BAE – embolizacija bronhalne arterije

CBS – engl. *carotid blowout syndrome*

CT – računalna tomografija

DAVF – duralna arteriovenska fistula

DMSO – dimetil sulfoksid

EVAR – endovaskularni popravak aneurizme

EVOH – etilen vinil alkohol

FAST – brzi ultrazvučni pregled kod traume (engl. *focused assesment by sonography for trauma*)

GDC – Guglielmi odvojiva zavojnica

GI – gastrointestinalno

MR – magnetska rezonancija

n. – živac

NBCA – N-butil cijanoakrilat

PVA – polivinil alkohol

rr. – ogranci

SAC – koilanje uz pomoć potpornice

SAH – subarahnoidalno krvarenje

STS – natrijev tetradecil sulfat

TAE – transkateterska arterijska embolizacija

TAGM – tris-akril želatinske mikrosfere

TIPS – transjugularni intrahepatični portosistemni šant

VAA – aneurizma visceralne aorte

SADRŽAJ

SAŽETAK	V
SUMMARY	VI
1. INTERVENCIJSKA RADIOLOGIJA I TERAPIJSKA EMBOLIZACIJA	1
1.1 Intervencijska radiologija	1
1.2 Terapijska embolizacija	1
1.3 Povijest terapijske embolizacije	1
2. EMBOLIZACIJSKA SREDSTVA	3
2.1 Klasifikacija	3
2.2 Privremena embolizacijska sredstva	4
2.3 Mikročestice	5
2.4 Tekuća sredstva	6
2.4.1 Polimeri	6
2.4.2 Sklerozirajuća sredstva	7
2.5 Vaskularni čepovi	8
2.6 Zavojnice	8
3. TEHNIKE ENDOVASKULARNE EMBOLIZACIJE ZAVOJNICOM	13
3.1 Vaskularni pristup	13
3.1.1 Arterijski pristup	13
3.1.2 Venski pristup	14
3.2 Tehnike koilanja velikih krvnih žila	15
3.2.1 Koaksijalna tehnika	15
3.2.2 Tehnika gniježđenja/pakiranja (engl. nesting/packing)	15
3.2.3 Tehnika sidra (engl. anchor)	15
3.2.4 Tehnika skele (engl. scaffold)	15
3.2.5 Mikrozavojnica	15
3.3 Tehnike koilanja aneurizmi	17
3.3.1 Pozicioniranje katetera	17
3.3.2 Koilanje	17
3.3.3 Pomoćne tehnike za tretman aneurizma širokog vrata	18
4. INDIKACIJE ZA ENDOVASKULARNU EMBOLIZACIJU ZAVOJNICOM	22
4.1 Intrakranijska embolizacija	22
4.1.1 Moždane aneurizme	22
4.1.2 Duralna arteriovenska fistula (DAVF)	23
4.2 Tumori glave i vrata	23
4.2.1 Carotid blowout syndrome (CBS)	24
4.3 Torakalne embolizacije	24
4.3.1 Hemoptiza	24
4.3.2 Plućne arteriovenske malformacije	27
4.3.3 Pseudoaneurizme	30
4.3.4 Hilotoraks	30

4.4	Aorta	30
4.4.1	Endoleak nakon EVAR-a	31
4.5	Abdominalna trauma	35
4.5.1	Slezena	35
4.5.2	Jetra	36
4.5.3	Bubreg	36
4.6	Trauma zdjelice i ekstremiteta	37
4.7	Gastrointestinalne embolizacije	38
4.7.1	Gastrointestinalno krvarenje	38
4.7.2	Visceralne aneurizme	41
4.8	Embolizacije jetre	45
4.8.1	Embolizacija portalne vene	45
4.8.2	Arterijska embolizacija benignih bolesti jetre	45
4.8.3	Arteriportalne fistule	47
4.9	Genitourinarne embolizacije	47
4.9.1	Prijapizam	47
4.9.2	Varikokela	48
4.10	Ginekološke embolizacije	49
4.10.1	Krvarenje kod ginekoloških malignih bolesti	49
4.10.2	Sindrom zdjelične kongestije	50
5.	ZAKLJUČAK	51
6.	ZAHVALE	52
7.	LITERATURA	53
8.	ŽIVOTOPIS	60

SAŽETAK

ZAVOJNICA KAO EMBOLIZACIJSKO SREDSTVO

AUTOR: MARTIN BUNIĆ

Perkutana transkateterska embolizacija je minimalno invazivni zahvat koji se često izvodi za cijeli niz kliničkih stanja. Cilj embolizacije je okluzija, tj. smanjenje ili potpuni prekid protoka krvi u arterijama ili venama. Svako embolizacijsko sredstvo ima jedinstvene karakteristike koje ga čine prikladnim u nekim medicinskim indikacijama, a manje u drugim. Embolizacijska sredstva dijele se prema duljini okluzije na trajna i privremena. U trajna embolizacijska sredstva ubrajaju se mikročestice, tekuća sredstva, čepovi i zavojnice.

Embolizacijske zavojnice mehanička su embolizacijska sredstva koja uzrokuju trajnu okluziju žile sličnu kirurškom podvezivanju. Čelične zavojnice su jeftinije i manje je vjerojatno da će spontano migrirati kod visokog protoka. Platinske zavojnice su skuplje, no podatne i radiološki prozirne. Gole metalne zavojnice mogu uzrokovati nepotpunu okluziju žile pa se neke proizvode s površinskim vlaknima od Dacrona čineći ih trombogenim. Potisne se zavojnice najčešće primjenjuju jer su jednostavne za korištenje, brze i jeftine, ali se ne mogu lako dohvatiti nakon što se ispuste iz katetera. Odvojive su zavojnice vezane sa žicom nosačem, što omogućuje kontroliranje njihovog otpuštanja i repozicioniranja, ali su skuplje i produljuju vrijeme zahvata. Nova generacija hidrogel zavojnica bubri u kontaktu s krvi, što dovodi do boljeg punjena aneurizme.

Dobro znanje svojstva svakog embolizacijskog sredstva potrebno je za učinkovitu embolizaciju. Cilj ovog rada je ustanoviti svojstva pojedinih vrsta zavojnica i zatim odrediti koja je zavojnica najbolja za svaku od indikacija koje traže embolizaciju.

KLJUČNE RIJEČI: terapijska embolizacija, embolizacijsko sredstvo, zavojnica

SUMMARY

COIL AS AN EMBOLIC AGENT

AUTHOR: MARTIN BUNIĆ

Percutaneous transcatheter embolization is a commonly performed minimally invasive treatment used for a variety of clinical conditions. The goal of embolization is to occlude or decrease blood flow in arteries or veins. Each embolic agent has unique characteristics that make it more suitable in some medical indications and less in others. Embolic agents are classified on the basis of the duration of the occlusion as temporary or permanent. Permanent embolic agents are then subdivided into nonabsorbable microparticles, liquid agents, plugs and coils.

Embolization coils are mechanical embolic agents which produce permanent vessel occlusion similar to surgical ligation. Steel coils are less expensive and are less likely to spontaneously migrate in high-flow vessels. Platinum coils are expensive, malleable, and radiopaque. Bare metal coils may cause incomplete vessel occlusion, so most coils are coated with Dacron fibers making them thrombogenic. Pushable coils and injectable coils are most commonly used, user-friendly, quick, and inexpensive, but they cannot be easily retrieved once they are extruded from the catheter tip. Detachable coils are connected to a guidewire which allows them to be repositioned several times before release for precise placement, but they come with the disadvantage of higher procedure times and cost. A new generation of hydrogel coils swells in contact with blood which results in better aneurysm packing.

A thorough knowledge of the properties of each embolic agent is required to ensure effective embolization. This thesis aims to evaluate which coil is best used in common medical indications which require embolization.

KEYWORDS: embolotherapy, embolic agent, coil

1. INTERVENCIJSKA RADIOLOGIJA I TERAPIJSKA EMBOLIZACIJA

1.1 Intervencijska radiologija

Intervencijska radiologija (IR) je radiološka subspecijalizacija koja se bavi minimalno invazivnim zahvatima. Minimalno invazivni zahvati izvode se žicama i kateterima uvedenim perkutanom punkcijom u neku tjelesnu šupljinu, najčešće lumen krvne žile. Navođeni su radiološkim metodama vizualizacije u pravom vremenu kao što su fluoroskopija, CT, MR ili ultrazvuk. Izvode se kroz vrlo male rezove, što skraćuje vrijeme oporavka i ne zahtijeva opću anesteziju. Intervencije u IR praćene su manjim stopama morbiditeta i mortaliteta, nego kirurški zahvati za pojedine indikacije. Neki od postupaka koji se izvode principima IR su balonska angioplastika, postavljanje potpornice, biopsija i drenaža, tromboliza, ablacija tumora i embolizacija.

1.2 Terapijska embolizacija

Terapijska embolizacija je postupak namjerne endovaskularne okluzije arterije ili vene. Embolizacija se izvodi perkutanom primjenom odabranog embolizacijskog sredstva u ciljni vaskularni sustav selektivnom kateterizacijom ili direktnom punkcijom krvne žile ili organa. Ovaj je postupak do sada primijenjen u skoro svakom organu tijela u cijelom nizu indikacija. Pravilna upotreba embolizacijskih tehnika zahtijeva dubinsko poznavanje patologije koja se tretira, dostupnih i prikladnih embolizacijskih sredstava i katetera, predviđene njege bolesnika poslije zahvata i potencijalnih komplikacija. Iscrpan pregled postojeće medicinske dokumentacije i radioloških slika ključan je u točnom odabiru pristupa i tehnike. Ovi preduvjeti kod odabira embolizacijske terapije moraju postojati jer se klinički problem nastoji razriješiti, u većini slučajeva, u jednom embolizacijskom postupku. (1) Idealna tehnika vaskularne okluzije je ona koja omogućuje točno vođenje i primjenu na ciljnu leziju s niskim rizikom ozljede zdravog tkiva. Neke karakteristike idealne tehnike su: radiološka vidljivost, jednostavan i pouzdan mehanizam dostave, podložnost postupcima spašavanja, efikasnost i brza okluzija, prilagodljiva veličina prema ciljnoj strukturi, biokompatibilnost komponenti i prihvatljiva cijena. Potencijalne komplikacije terapijske embolizacije variraju ovisno o tretiranom organu. Najteža komplikacija je neciljna embolizacija, tj. slučajna embolizacija zdravog tkiva. Post-embolizacijski sindrom je skoro očekivana posljedica embolizacijske terapije i ne smatra se komplikacijom. Zbog ishemijske ili infarkta emboliziranog organa javljaju se bol, vrućica, mučnina i leukocitoza. (2)

1.3 Povijest terapijske embolizacije

Koncept terapijske embolizacije nastao je 1933. kada su Hamby i Gardener kirurški tretirali kavernoenu fistulu karotide embolizirajući fistulu fragmentima mišića kroz arteriotomiju. Prvi pravi perkutani

embolizacijski postupak izveli su Doppman i Newton 1968. godine. Embolizirali su arteriovenske malformacije kralježnične moždine primitivnim embolizacijskim sredstvima: čeličnim kuglicama i fragmentima mišića. Nakon toga pojavile su se i indikacije za periferne embolizacije kao što su akutno gastrointestinalno krvarenje, variksi jednjaka, arteriovenske fistule i malformacije, hemoptiza i ablacija tumora. Isprva se koristio samo autologni ugrušak krvi, no ubrzo su se pojavila bolja sredstva. Tadavarthy opisuje prvu upotrebu polivinil alkohola, a Serbinenko odvojivih balona. Gianturco i sur. prvi su puta upotrijebili zavojnicu kao embolizacijsko sredstvo 1975. godine. Njihov originalni dizajn s vunanim nitima brzo je zamijenjen nehrđajućim čelikom i drugim površinskim trombogenim tvarima.

Od tih su vremena osnovni alati za embolizaciju značajno unaprijeđeni. Nove konfiguracije zavojnica kao što su odvojiva zavojnica (GDC) i hidrogel zavojnica poboljšavaju preciznost i efikasnost embolizacije. Nova tekuća embolizacijska sredstva kao što su NBCA ljepilo sve se više koriste. S razvojem kemoembolizacije razvijaju se nove mikrosfere koje su resorbilne i mogu biti nosač za kemoterapiju ili gensku terapiju. (1)

2. EMBOLIZACIJSKA SREDSTVA

2.1 Klasifikacija

Svako embolizacijsko sredstvo ima posebne značajke koje ga čine poželjnim u određenim patološkim stanjima, a manje prikladnim u drugim. Zbog toga ih je korisno podijeliti u skupine koje bi se upotrebljavale u kliničkoj praksi, no odabir kriterija za podjelu nije jednostavan. Embolizacijska se sredstva mogu grupirati prema tipu materijala, razini okluzije, veličini žile, patologije koja se liječi, načinu primjene, cijeni itd.

Najčešće upotrebljavan klasifikacijski sustav je tradicionalna podjela na privremena i stalna sredstva (tablica 1.), koja se temelji na duljini vaskularne okluzije nakon zahvata. U skupinu privremenih embolizacijskih sredstava pripadaju samo trombin, želatinska spužva, mikrofibrilarni kolagen i oksidirana celuloza, što ju čini manjom od skupine stalnih embolizacijskih sredstava u koju spadaju svi ostali: mikročestice, mehanička sredstva i tekuća sredstva. Osim nejednolike raspodjele materijala po skupinama, tradicionalna podjela ima još jednu manu. Ona zapravo označava biorazgradivost embolizacijskog materijala, a ne duljinu okluzije nakon zahvata. (3) Navedena se tvrdnja može pokazati na dva primjera. Polivinil alkohol (PVA) spada u skupinu stalnih embolizacijskih sredstava jer nije biorazgradiv i može se naći u tkivu godinama nakon embolizacije. Međutim, pokazalo se da vaskularna okluzija nije stalna u nekih pacijenta jer dolazi do rekanalizacije unutar ugruška. (4) S druge strane, iako je želatinska spužva (Gelfoam) klasificirana kao privremeno sredstvo, dokazane su trajne okluzije koje se pripisuju gustom pakiranju prilikom zahvata. (5)

Tablica 1. Klasifikacija embolizacijskih sredstava prema duljini djelovanja (3)

Duljina okluzije	Embolizacijsko sredstvo
Privremena	Želatinska spužva, mikrofibrilarni kolagen, oksidirana celuloza, autologni ugrušak krvi
Trajna	
Mikročestice	PVA, TAGM
Mehanička sredstva	Zavojnice, čepovi
Tekuća sredstva	
Sklerozirajuća	Etanol, STS, polidokanol, etanolamin oleat
Polimeri	NBCA ljepilo, etilen vinil alkohol

PVA = polivinil alkohol, TAGM = tris-akril želatinske mikrosfere, STS = natrijev tetradecil sulfat, NBCA = N-butil cijanoakrilat

Patološka stanja koja se liječe embolizacijom mogu se podijeliti na fokalne i difuzne abnormalnosti. Primjeri fokalnih vaskularnih abnormalnosti su aneurizma, krvarenje i trauma, a difuzne abnormalnosti arteriovenska malformacija (AVM) i tumor. Fokalne vaskularne abnormalnosti uobičajeno se tretiraju umetanjem mehaničkog embolizacijskog sredstva (zavojnica ili čep) na mjesto abnormalnosti ili u neposrednoj blizini. Difuzne abnormalnosti liječe se pristupom u kojem se, uz pomoć katetera postavljenog proksimalno od abnormalne vaskularne tvorbe, ispušta embolizacijsko sredstvo koje je protokom vođeno do abnormalnosti. Iz ovog proizlazi još jedan klasifikacijski sustav koji se koristi u kliničkoj praksi, a to je podjela na mehanička i protokom usmjerena embolizacijska sredstva (tablica 2.). (1)

Tablica 2. Klasifikacija embolizacijskih sredstava prema indikaciji (1)

Kategorija	Indikacija	Embolizacijsko sredstvo
Mehanička	Fokalne vaskularne abnormalnosti	Zavojnice, čepovi
Protokom usmjerena Mikročestice Tekuća sredstva Želatinska spužva	Difuzne vaskularne abnormalnosti	PVA, TAGM Etanol, STS, NBCA ljepilo, Onyx Gelfoam, GELITA-SPON, Gelpart

PVA = polivinil alkohol, TAGM = tris-akril želatinske mikrosfere, STS = natrijev tetradecil sulfat, NBCA = N-butil cijanoakrilat

2.2 Privremena embolizacijska sredstva

Povijesno, prvo sredstvo korišteno za embolizacijsku terapiju bilo je autologni ugrušak krvi, koji je lako dostupan i biokompatibilan. Primjenjuje se s dodatkom trombina i aminokaproične kiseline što smanjuje vrijeme nastanka ugruška, no prirodni fibrinolitički procesi razgrade ugrušak u kratkom roku. Zbog prisutnosti drugih privremenih sredstava autologni se ugrušci krvi danas ne koriste često. (6) Mikrofibrilarni kolagen i oksidirana celuloza također se rijetko koriste jer su kompliciraniji za pripremu i primjenu, a nemaju nikakvih prednosti nad alternativama. (3)

Želatinska spužva danas je najčešće korišteno privremeno embolizacijsko sredstvo. Izvorna je namjena bila kao kirurški materijal za hemostazu (7), no 1964. godine prvi je put demonstrirana primjena za embolizaciju karotidno-kavernozne fistule. U prikazu slučaja fistula perzistira nakon podvezivanja proksimalne i distalne unutarnje karotidne arterije te oftalmičkih arterija, nakon čega se abnormalnost uspješno tretira ubrizgavanjem kaše od komadića želatinske spužve, gaze i fiziološke otopine. (8) Od tada je želatinska spužva često korišteno embolizacijsko sredstvo sa širokim rasponom uporabe. Želatinska se spužva proizvodi od kravlje ili svinjske kožne želatine. Biorazgradiva je i netopljiva u vodi. Dolazi u dva komercijalno dostupna oblika – već oblikovana i u listovima. Želatinska spužva u listovima

dolazi suha i zahtijeva ručno oblikovanje prije primjene, ali omogućuje dobru prilagodbu za tretiranje žila različitih veličina i oblika. Tvornička imena želatinskih spužvi koje se danas koriste su GELITA-SPON, Gelpart, Gelfoam, Sponzel i Serescue. Želatinska spužva primjenjuje se u obliku zaloga veličine 1-2 mm pomiješanih s kontrastom, u obliku kaše ili u obliku „torpeda“ kojim se može ubrizgati za proksimalniju okluziju. Mehanizmi djelovanja su mehanička opstrukcija, usporavanje protoka krvi i ubrzavanje stvaranja ugruška. Želatinska spužva uzrokuje privremenu okluziju krvnih žila i omogućuje rekanalizaciju unutar nekoliko tjedana, što je prednost kod tretiranja hemoptize ili traumatskog krvarenja. Također je poznata korist kod zatvaranja mjesta punkcija pri perkutanoj bilijarnoj drenaži, zatvaranja punktiranog žučnog voda i izbjegavanja curenja žuči. Moguće komplikacije korištenja želatinske spužve su infekcija, nekroza, izostanak rekanalizacije i ishemija zbog distalne embolizacije. Mogući uzroci izostanka rekanalizacije su prevelika količina korištenog materijala, inducirana upalna reakcija i nekroza tkiva. Indikacije za embolizaciju sa želatinskom spužvom su hepatocelularni karcinom, maternični fibroidi, juvenilni angiofibrom, hipersplenizam, krvarenje kod traume, postpartalno krvarenje, gastrointestinalno krvarenje, epistaksa, hemoptiza i predkirurške embolizacije karcinoma ili portalne vene. (9,10)

2.3 Mikročestice

Polivinil alkohol (PVA) jedno je od najstarijih čestičnih embolizacijskih sredstva. Prvi je puta korišten za tu namjenu 1974. godine za embolizaciju *a. iliace communis*, no tada je korišten u obliku „čepa“, a ne mikročestica koje se danas koriste. (11) PVA je vodotopljiv bezbojan sintetički polimer, ali je otporan na većinu organskih otapala, što ga čini pogodnim za primjenu u medicini. Prije je dolazio u obliku nepravilnih čestica s varijacijama u veličini, no danas se proizvodi u obliku mikrosfera sa standardiziranim veličinama. Povoljna je karakteristika PVA što se može komprimirati i potom raširiti do početne veličine u kontaktu s tjelesnim tekućinama, zbog čega postoji mogućnost okluzije krvnih žila koje su veće od unutarnjeg promjera katetera. Osim toga, čestice imaju tendenciju stvaranja nakupina koja dodatno pojačava prethodno navedeni efekt. Mehanizmi djelovanja su prijanjanje za krvožilnu stijenku i potpuna okluzija manjih krvnih žila. Nastaje zastoj protoka krvi i upalna reakcija koja vodi u nekrozu i, tijekom vremena, fibrozu žile. Iako se smatra da PVA stvara trajnu okluziju, dokazani su slučajevi rekanalizacije. (4) Moguće su komplikacije slučajne embolizacije, koje mogu biti previše proksimalne uslijed sjedinjavanja materijala u nakupine ili previše distalne zbog premalenih čestica. Indikacije za embolizaciju s PVA su gastrointestinalna i unutarnja krvarenja, terapijska ili preoperativna embolizacija tumora i maternični fibroidi. (9,12)

Nova podskupina mikročestica razvijena je zbog nedostataka PVA. Prevelika varijabilnost veličine čestica i nakupljanje materijala koje uzrokuje komplikacije i začepljenje katetera su ispravljani kod

embolizacijskih mikrosfera. Osim što imaju mnogo manju varijabilnost veličine čestica, mikrosfere ne agregiraju zbog kuglastog oblika, pozitivnog naboja na površini i hidrofilnosti. Tris-akril želatinske mikrosfere (TAGM) proizvode se od akrilnog polimernog matriksa s usađenom svinjskom želatinom, zbog koje mogu izazvati reakciju preosjetljivosti. Mehanizam okluzije jednak je kao i kod PVA čestica, no zbog izostanka sjedinjavanja mikrosfera mogu se očekivati distalnije okluzije. (9,13) Nova unaprjeđenja mikrosfernih embolizacijskih sredstava rade se u tri ključna područja. Vizualizacija klasičnom radiološkom dijagnostikom pruža bolju procjenu raspodjele materijala unutar ciljne lezije, što omogućava bolju procjenu ishoda postupka. Punjenje mikrosfera lijekovima, specifično kemoterapeuticima, omogućilo bi visoko ciljanu primjenu terapije zajedno s embolizacijom. Poželjna je značajka novih mikrosfera što se mogu resorbirati i dovesti do rekanalizacije u točno određenom vremenskom periodu. Idealna kalibrirana mikrosfera budućnosti imala bi vrijeme resorpcije koje nije pod utjecajem enzimske aktivnosti, uzrokovala bi samo lokalnu upalnu reakciju, osigurala potpuni oporavak arterije nakon embolizacije i mogla bi biti nosač ne samo za lijekove, već i gensku terapiju. (14)

2.4 Tekuća sredstva

2.4.1 Polimeri

N-butil cijanoakrilat (NBCA) ili *ljepilo* koristi se kao trajno tekuće embolizacijsko sredstvo od 1980-ih. U dodiru s nabijenim česticama ljepilo polimerizira i postaje čvrsto. Ovaj mehanizam omogućuje da NBCA teče kroz žile kao tekućina do ciljne lezije sve dok ne dođe u kontakt s krvi, fiziološkom otopinom ili endotelom krvnih žila koji su nabijeni. U procesu polimerizacije dolazi do otpuštanja formaldehida koji djeluje toksično. Vrijeme polimerizacije, a time i proksimalnost okluzije, može se povećati razrjeđivanjem ioniziranim uljem (Lipiodol), što ujedno omogućuje vizualizaciju na fluoroskopiji. Zbog svojih jedinstvenih svojstva, NBCA je pogodan u nekim indikacijama. Optimalno je embolizacijsko sredstvo kada je potrebna okluzija žila i njihovih grana ili komunikacija, npr. kod tumora jetre ili AVM. Kada je pozicija katetera nestabilna i moglo bi doći do migracije zavojnice na nepoželjnu lokaciju, umjesto zavojnice može se primijeniti NBCA koji izlazi iz katetera unutar nekoliko sekundi. Ovo je često slučaj kod embolizacije desne želučane arterije, portalnih vena i bronhalnih arterija. Treća važna indikacija je primjena kod pacijenata s narušenom koagulacijom jer, za razliku od zavojnica i mikročestica, NBCA dovodi do mehaničke okluzije žila bez stvaranja ugruška. Komplikacije embolizacije s NBCA su neciljna embolizacija uslijed distalne migracije, refluksa materijala i arterio-arterijskih anastomoza; prolazak materijala na vensku stranu krvotoka i lijepljenje katetera za stijenku žile. Prolazak NBCA na vensku stranu malformacije može dovesti do venske hipertenzije ili plućne embolije. Lijepljenje katetera rijetka je komplikacija koja može nastati zbog refluksa ili presporog

povlačenja katetera. Ljepilo očvrstne u vrlo kratkom vremenu te stoga zahtijeva veliko umijeće operatera tijekom izvođenja. (15)

Etilen vinil alkohol (EVOH) kopolimer prvi je put korišten kao trajno embolizacijsko sredstvo 1990. godine. Priprema se u kombinaciji s dimetil sulfoksidom (DMSO) kao otapalom i praškom od tantala kao kontrastom za fluoroskopiju. S nižom koncentracijom EVOH-a u pripravku dobiva se manja viskoznost otopine, što omogućava dopiranje do manjih krvnih žila. U dodiru s krvi DMSO difundira, omogućavajući polimerizaciju EVOH i formiranje odljeva krvne žile. Prednost EVOH-a je što nije ljepljiv, što omogućava dulje vrijeme ubrizgavanja i privremeno zaustavljanje embolizacijskog postupka zbog angiografije, ako je potrebno. Loše strane ovog embolizacijskog sredstva proizlaze iz potrebe za korištenjem DMSO-a. DMSO zahtijeva posebne katetere i šprice koji su kompatibilni te je toksičan pa prebrzo ubrizgavanje uzrokuje vazospazam, bol i nekrozu. Primarne indikacije za embolizaciju s EVOH su periferne vaskularne malformacije i pseudoaneurizme. (9,16)

2.4.2 Sklerozirajuća sredstva

Etanol je jedan od potentnijih tekućih embolizacijskih sredstva. Denaturirajući proteine u endotelnoj stijenci krvne žile dovodi do aktivacije kaskade koagulacije i uzrokuje trombozu. Također potiče vazospazam. Ovi učinci združeno rezultiraju okluzijom unutar nekoliko sekundi. Zbog potentnosti sredstva postoji rizik oštećenja okolnog tkiva uključujući kožu, živce i sluznicu te ono uzrokuje jake bolove tijekom primjene. Stoga je važna kontrolirana primjena uz nadzor sistemske toksičnosti, sporo ubrizgavanje i korištenje balona za okluziju dolazne arterije i odlazne vene tijekom primjene. Osim uobičajenog načina pomoću intravaskularnog katetera, etanol se može primijeniti perkutanom injekcijom. Na taj se način tumori mogu tretirati perkutano, poglavito mali hepatocelularni ili renalni tumori. Intravaskularnim pristupom tretira se i AVM. (3,17)

Natrijev tetradecil sulfat (STS) je sol dugolančane masne kiseline sa svojstvima deterdženta. Inducira oštećenje endotela otapanjem stanične membrane, čime uzrokuje bujanje vode u stanicu. STS se obično miješa s vodotopljivim kontrastnim sredstvom za radiološku vidljivost i uljem sa zrakom kako bi se stvorila pjena, što se pokazalo da pojačava učinak. Jednako kao etanol, STS se može primijeniti intravaskularno ili perkutano. Indikacije su varikozne vene, varikokele, sindrom zdjelične venske kongestije i ostale venske malformacije. (17–20)

Etanolamin oleat učinkovit je i manje štetan za okolne strukture od etanola pa se smatra sigurnim za upotrebu u blizini kože, živaca i sluznice. Pogodan je za liječenje varikoziteta jednjaka, venskih malformacija, cista i seroma. Polidokanol je sklerozirajuće sredstvo s anestetičkim svojstvima. Zbog

toga smanjuje bol tijekom zahvata, no može uzrokovati komplikacije zbog depresije srčane akcije. Koristi se za varikozitete donjih ekstremiteta i venske malformacije. (17)

2.5 Vaskularni čepovi

Jedan od nedostataka zavojnica u embolizacijskoj terapiji je to da je obično potrebno više zavojnica odjednom za zadovoljavajuću okluziju, ovisno o promjeru krvne žile i veličini protoka krvi. Vjerojatnost migracije zavojnice je uvijek visoka kada su u pitanju velike krvne žile i visok protok. Kako bi se nadvladali ovi nedostaci zavojnice, razvijen je *Amplatzer Vascular Plug* (AVP), koji se počeo koristiti 2004. godine. AVP uspješno radi okluziju većine abnormalnih krvnih žila, jednostavan je za korištenje i potreban je samo jedan za dobru okluziju, dok je kod embolizacije zavojnicom uobičajeno koristiti više zavojnica. (21) AVP je sačinjen od samošireće cilindrične nitinolske mreže kojom se može čvrsto usidriti na stijenku krvne žile zbog svoje radijalne sile usmjerene prema van. Označen je radiološkim markerima, što ga čini vidljivim tijekom fluoroskopije. AVP je spojen sa žicom vodiljom kojom se može repositionirati prije zadnjeg otpuštanja. Postoje četiri tipa AVP-a, od kojih svaki ima posebna svojstva koja ga čine pogodnim za različite krvne žile, hemodinamiku i kliničke situacije. Primjerice, za zatvaranje krvnih žila malog kalibra (2-6 mm promjera) mogu se primijeniti mikrovaskularni čepovi. Važno je napomenuti da AVP nema površinska vlakna koja bi pogodovala stvaranju ugruška pa je ponekad potrebno više minuta ili primjena drugih pomoćnih embolizacijskih sredstva za trombozu. Indikacije za upotrebu AVP su mnogobrojne, a uključuju embolizaciju unutarnje ilijačne arterije zbog sprječavanja *endoleaka* prilikom endovaskularne operacije aneurizme (EVAR); embolizaciju mezenteričkih arterija, bubrežne arterije, portalne vene, slezenske arterija, kod transjugularnog intrahepatičkog portosistemskog šanta (TIPS) i dr. (22–24) AVP se pokazao vrlo sigurnim i učinkovitim sredstvom s rijetkim komplikacijama. Rekanalizacija i distalna migracija čepa mogu se dogoditi, no rjeđe nego kod embolizacije zavojnicom. (25,26)

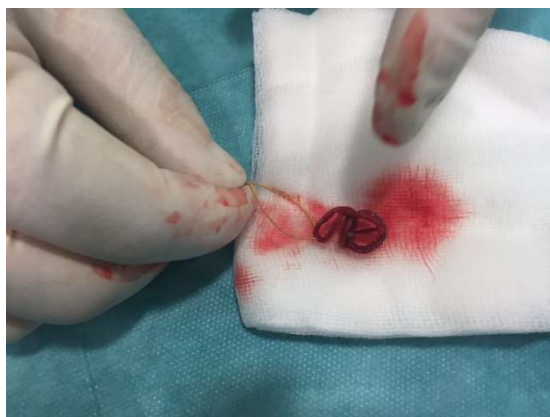2.6 Zavojnice

Gianturco i sur. osmislili su i prvi puta upotrijebili zavojnicu kao embolizacijsko sredstvo 1975. godine. U potrazi za sigurnim, trajnim i lako upotrebljivim materijalom dizajnirali su dva nova sredstva, a jedan od njih bila je vunena zavojnica. Ova primitivna zavojnica sastojala se od 5 cm dugog dijela čvrsto namotane čelične žice vodilje na koju su pričvršćene četiri niti vune. Uspješnost embolizacije ovim sredstvom prvo je pokazana na životinjskom modelu, a zatim okluzijom renalne arterije kod čovjeka kao preoperativna priprema kod adenokarcinoma. (27) Vlakna vune korištena su kako bi osigurala stvaranje ugruška, no pokazalo se da uzrokuju granulomatozni arteritis u adventiciji žile. Iz tog su razloga vlakna vune danas zamijenjena sintetskim polimerom (Dacron) koji pruža jednak trombogeni učinak. (28)

Zavojnice (slika 1.) su načinjene od žice spiralne opruge od nehrđajućeg čelika ili platine. Dostupne su u različitim oblicima, duljinama i promjerima, a odabir ovisi o krvnoj žili, vrsti anomalije i o stanju pacijenta. Duljina zavojnice može biti od 1 do 300 mm i promjera od 1 do 27 mm. Zavojnice mogu biti u obliku slova J ili C, heliksa, tornada, stošca ili kompleksnih trodimenzionalnih oblika. Promjer žice je između 0,008 i 0,052 inča (0,20 - 1,32 mm). Zavojnice od 0,012 ili 0,018 inča klasificiraju se kao mikrozavojnice i obično su od platine, dok se zavojnice od 0,035 ili 0,038 inča klasificiraju kao standardne. Kao materijal za izradu zavojnice, platina je skuplja, ali savitljivija i bolje vidljiva na fluoroskopiji, nego čelične zavojnice slične veličine, a na MR uzrokuje manje vizualne artefakte.

Zavojnice su trajno embolizacijsko sredstvo koje se primarno koristi za embolizaciju većih krvnih žila. Uzrokuju potpunu okluziju ekvivalentnu kirurškom podvezivanju. Embolizacija se postiže fizičkim usporavanjem protoka krvi, trombogenom površinom zavojnice i oštećenjem stijenke krvne žile, čime se otpuštaju faktori vanjskog (ekstrinzičnog) puta zgrušavanja. S obzirom na to da embolizacija zavojnicom ovisi o sposobnosti pacijenta da stvori ugrušak, koagulopatije kao trombocitopenija i poremećaji faktora zgrušavanja mogu onemogućiti potpunu okluziju žile. Vrijeme potrebno da dođe do potpune embolizacije nakon zahvata ovisi o vrsti zavojnice i protoku krvi, no obično to vrijeme nije dulje od 5 minuta. Dugoročno se, zbog kroničnog upalnog odgovora na strano tijelo, stvara neointima i dolazi do fibrozne obliteracije lumena krvne žile. (9)

Na angiografiji prije zahvata određuje se potrebna veličina zavojnice za embolizaciju. Cilj je da zavojnica bude 20 do 30% veća od izmjenjenog promjera krvne žile. Premalena zavojnica riskira pomak prema distalno, a prevelika zavojnica ne poprima namijenjeni oblik unutar krvne žile. Pomak zavojnice može rezultirati plućnom embolijom, moždanim udarom ili infarktom miokarda, a ako postoji lijevo-desni šant može doći i do paradoksalne embolizacije zavojnicom. Ako je stijenka ciljne krvne žile izrazito krhka, može doći do disekcije, perforacije i rupture. Kako bi se to spriječilo, potrebno je prilagoditi veličinu i krutost zavojnice. (9) Premda su infekcije kod upotrebe zavojnica rijetkost, postoji mogućnost da se premalo prijavljuju. Kolonizacija zavojnice može se dogoditi tijekom umetanja ili kao posljedica naknadne bakterijemije. Pojedini operateri zagovaraju izvedbu nekih zahvata, primjerice embolizacije *endoleaka* tipa I nakon EVAR-a u operacijskoj sali, no to dolazi s potencijalnom nemogućnošću izvedbe primarnih rješenja (npr. aortalni produžetak ili *anchoring*) i pristupa se sekundarnim rješenjima (korištenje zavojnice u saniranju *endoleaka* tipa I). (29) Mnogo intervencijskih radiologa rutinski koristi profilaksu antibioticima, no nema dokaza u literaturi koji bi podupirali ovu praksu. Prije svakog zahvata važno je procijeniti rizik infekcije i racionalno primijeniti antibiotik. (30)



Slika 1. Fotografija zavojnice. Ljubaznošću prof.dr.sc V. Vidjak

Zavojnice se dijele prema principu dostave u ciljnu krvnu žilu na potisne i odvojive.

Potisne zavojnice

Sve od prve uporabe embolizacijske zavojnice 1975. do danas, potisne su zavojnice standardni alat za indikacije koje traže mehaničko embolizacijsko sredstvo. Paralelno s odvojivim zavojnicama unaprijeđeni su materijal i dizajn, što je poboljšalo njihov učinak i lakoću korištenja. Potisne zavojnice primjenjuju se guranjem kroz kateter, za što postoje dvije metode. U metodi guranja zavojnica se potiskuje iz katetera pomoću mlohave žice-vodilje. Druga metoda je ispiranje, u kojoj se zavojnica naglo izbacuje iz katetera potiskom fiziološke otopine. Metoda ispiranja mnogo je brža, no nije primjenjiva kada se zahtijeva precizno postavljanje zavojnice. Dobre strane potisnih zavojnica su što su dostupne, jeftine i jednostavne za korištenje. Nedostatci su što se ne mogu repositionirati nakon otpuštanja te što mogu zaglaviti unutar katetera, pogotovo na mjestima jakog svijanja. (31)

Iako se zavojnice većih promjera žice mogu primijeniti metodom ispiranja, ta je metoda učestalije korištena s mikrokaterima i mekim zavojnicama od platine. Takva posebna vrsta potisnih zavojnica naziva se tekućom (engl. *liquid coil*). Tekuće su zavojnice načinjene od iznimno meke i savitljive platine, bez površinskih trombogenih vlakana, promjera žice od 0,008 do 0,016 inča. (9) Zbog ovih svojstava tekuće zavojnice nisu prikladne za embolizaciju većih krvnih žila, ali su najbolji izbor za izrazito tortuozne krvne žile s uskim zavojima. Kako nemaju trombogenih vlakana, njihov učinak proizlazi iz fizičke opstrukcije koja je moguća zbog gustog pakiranja materijala. (32)

Potencijalne komplikacije prilikom primjene većinom nisu specifične za potisne zavojnice. Zavojnica može zapeti u kateteru, uzrokovati distalnu embolizaciju, rupturu stijenke krvne žile ili neočekivanu ishemiju organa ako kolateralna cirkulacija nije dovoljna za opskrbu krvlju. Kasna rekanalizacija može se dogoditi zbog prerijetkog pakiranja materijala ili koagulopatije kod pacijenta. (31)

Odvojive zavojnice

Revolucionarno novo otkriće u polju intervencijske neuroradiologije, *Guglielmi detachable coil* (GDC), napravio je Guido Guglielmi. Tijekom neuspješnih pokusa u kojima se na principu elektrotromboze pokušavala inducirati tromboza unutar modela aneurizme, slučajno je otkriven mehanizam za odvajanje u budućim zavojnicama. Naime, prolaskom električne struje kroz elektrodu od čelika, došlo je do elektrolize i erozije dijela elektrode koji ostaje unutar aneurizme. Kada se na žicu vodilju od nehrđajućeg čelika zalemila platinska zavojnica, nastala je prva odvojiva zavojnica. 1990. godine prvi je pacijent tretiran odvojjivom zavojnicom i već unutar 5 godina razvilo se više od 100 varijacija. (33) Iako se u početku odvojiva zavojnica koristila samo za intrakranijalne embolizacije, ubrzo su se pojavili slučajevi periferne primjene. (34)

Velika prednost odvojivih zavojnica je što se mogu pomicati po volji ako nisu postavljene na željenu lokaciju. Mogu se potpuno uvući natrag u kateter čak i nakon izbacivanja, a pozicija je određena tek kada se aktivira mehanizam za odvajanje. Danas su u upotrebi tri različita mehanizma, svaki sa svojim prednostima i manama. Mehaničko otpuštanje može raditi na bazi blokiranja (engl. *interlocking*) kada je zavojnica unutar katetera ili na bazi otpuštanja rotacijom (engl. *screw release*) kada se proksimalni kraj zavojnice odšarafi od žice-vodilje. Ovi mehanizmi stvaraju trenje unutar katetera, što može otežati primjenu te se mogu nehotice otpustiti. Mehanizam otpuštanja na bazi elektrolize koristi se u GDC-u. Struja jakosti 1 mA kroz žicu-vodilju uzrokuje odvajanje. Ovaj mehanizam ne zahtijeva nikakav pokret prilikom otpuštanja, što omogućava preciznije i kontroliranije pozicioniranje. Tehnički problemi koji se mogu javiti prilikom korištenja ovakvih zavojnica su preuranjeno otpuštanje bez puštanja struje, povlačenje proksimalnog kraja natrag u mikrokateter i otapanje vrha katetera koji se zatim zalijepi za zavojnicu. Hidrostatički mehanizam odvajanja koristi balon za držanje zavojnice. Za odvajanje, špricom se primijeni 700 psi, šireći balon i otpuštajući zavojnicu. S ovim je mehanizmom povezan veći potencijal za neželjeno pomicanje zavojnice prije otpuštanja. Nedostatak svih odvojivih zavojnica je što su skuplje od potisnih, zahtijevaju više iskustva od operatera i kompliciraniju pripremu prije primjene. (9)

Odvojive zavojnice pružaju razinu preciznosti koja je potrebna za strukture s vrlo visokim protokom krvi kao što su arteriovenske fistule ili aneurizme renalne arterije, plućne AVM i visceralne aneurizme blizu aorte. Općenito su indikacije za potisne i odvojive zavojnice iste, no s obzirom na to da su odvojive zavojnice mnogostruko skuplje, primjenjuju se samo kada je to potrebno. Operater treba odrediti valjanost skuplje terapije uzimajući u obzir potencijalni rizik neželjenog pomaka zavojnice. Upotrebom kombinacije potisnih i odvojivih zavojnica može se smanjiti cijena postupka i svejedno postići zadovoljavajuća razina preciznosti tijekom dijelova postupka kada je rizik od neželjenog pomaka zavojnice najveći. U toj su metodi prva i zadnja zavojnica odvojive, čime se postiže preciznost

pozicioniranja, a sve zavojnice između su potisne, što osigurava gusto pakiranje materijala potrebno za okluziju krvne žile. (35)

Hidrogel zavojnice

GDC odvojiva zavojnica revolucionirala je endovaskularno liječenje aneurizma, no s vremenom su se pokazala neka ograničenja korištenja ovog embolizacijskog sredstva. Pokazalo se da embolizaciju golom platinskom zavojnicom prati relativno niska stopa potpunih obliteracija aneurizmi i visoka stopa rekanalizacija, pogotovo u velikim i gigantskim aneurizmama. Čak i kada je lumen bio gusto popunjen materijalom, oko 70% volumena bilo je popunjeno nestabilnim ugruškom. Taj se ugrušak razgradi prirodnom trombolizom tijekom vremena, što dovodi do rekanalizacije. Iz tog je razloga počela potraga za modifikacijom površine platinske zavojnice koja bi poboljšala embolizacijski učinak. Od mnogih materijala koji su iskušani jedino je hidrogel pokazao značajne kliničke rezultate. (36)

Hidrogel je polimer koji nabubri u dodiru s krvi. Zavojnica tako popuni više volumena unutar aneurizme, neovisno o stvaranju ugruška. Potpuno bubrenje hidrogela nastupa nakon 20 minuta, kada je promjer žica uvećan za 4 do 7 puta. Veliki nedostatak prve generacije hidrogel zavojnica bio je što se zavojnica mora otpustiti unutar 5 minuta, inače bi hidrogel nabubrio i zaglavio zavojnicu u mikrokateru. To je ograničilo upotrebu hidrogel zavojnica samo na posljednju zavojnicu tijekom postupka, čime se postiže gusto pakiranje materijala. (9,35)

Iako je hidrogel zavojnica pokazala bolju dugotrajnost okluzije od platinske zavojnice bez površinskih sredstava, nije prešla u široku upotrebu zbog težine primjene. Stoga je razvijena druga generacija hidrogel zavojnica koje imaju filament hidrogela unutar platinske zavojnice, za razliku od prve generacije koja hidrogel ima na površini. To je znatno olakšalo primjenu i usporilo vrijeme bubrenja. Druga se generacija zavojnica stoga može otpustiti čak i nakon 30 minuta. Istraživanje je pokazalo da je primjena ove zavojnice u malim do srednjim aneurizmama rezultirala s manje rekanalizacija, bez smanjenja učinkovitosti i povećanja broja komplikacija u usporedbi s golom platinskom zavojnicom. (37)

3. TEHNIKE ENDOVASKULARNE EMBOLIZACIJE ZAVOJNICOM

3.1 Vaskularni pristup

3.1.1 Arterijski pristup

Prvi je korak svakog endovaskularnog postupka ostvarivanje vaskularnog pristupa. Procjena prohodnosti krvne žile proksimalnom i distalnom palpacijom pulsa važna je radi odabira ubodnog mjesta i uspoređivanja protoka prije i nakon zahvata. Perkutani se arterijski pristup provodi Seldingerovom tehnikom i to najčešće kroz femoralnu arteriju, stoga je tehnika u daljnjem tekstu opisana na tom primjeru.

Seldingerova tehnika

Ulazno mjesto treba biti preko glave femura i ispod ingvinalnog ligamenta. Nakon odabira mjesta punkcije čisti se, dezinficira i lokalno anestezira koža. Palpira se puls, a zatim se radi mala incizija. Pod vodstvom ultrazvuka uvodi se igla u arteriju pod kutom od 45°. Kad je vidljiv pulsatilni povratak krvi iz igle, važno je osigurati da je cijeli otvor igle unutar arterije da ne bi došlo do disekcije. Nakon uspješne punkcije slijedi uvođenje J žice ili žice mlohava vrha u lumen arterije. Navedene se žice koriste kako bi se spriječilo oštećenje stijenke arterije. Cijelo vrijeme držeći pritisak iznad arteriotomije, igla se izvlači bez pomaka žice, a zatim se preko žice uvodi kratki kateter u arteriju. Taj kratki hemostatski kateter služi kao stabilni vodič za uvođenje drugih katetera u arteriju tijekom postupka.

Zbog svoje veličine i površinske lokalizacije femoralna je arterija standard za arterijski pristup. Nalazi se anteriorno od glave femura koja daje čvrstu podlogu za arterijsku kompresiju nakon zahvata. Preniska ili previsoka punkcija može uzrokovati krvarenje bez čvrste podloge na koju bi se mogla pritisnuti arterija. Preporučuje se rutinska upotreba ultrazvuka za navođenje arterijske punkcije jer se tako smanjuje incidencija komplikacija kao što su hematoma, pseudoaneurizma i ishemija uda.

Radijalni je pristup drugi po učestalosti korištenja. Prije kateterizacije radijalne arterije važno je procijeniti kolateralnu prokrvljenost šake preko ulnarne arterije pomoću Barbeauovog testa. Pulsni se oksimetar stavlja na palac, izvodi se kompresija radijalne arterije i promatraju se vrijednosti saturacije i promjene amplituda valova. Prema ovom se testu pacijent kategorizira u 4 skupine od A do D, a Barbeau D označava neadekvatnu kolateralnu cirkulaciju. To je apsolutna kontraindikacija za kateterizaciju radijalne arterije zbog velikog rizika ishemije šake. Odmah nakon uspostave radijalnog pristupa primjenjuje se antitrombotski i antivazospastički koktel od heparina, nitroglicerina i verapamila. Radijalni arterijski pristup ima nekoliko prednosti nad femoralnim. Pacijenti mogu odmah ustati nakon zahvata, dok nakon femoralne punkcije moraju ležati mirno nekoliko sati. Brža

mobilizacija pacijenta nakon zahvata u nekim slučajevima vodi do kraćeg boravka u bolnici. Iako se komplikacije mogu javiti nakon primjene ovog pristupa, više je recenziranih radova pokazalo da je transradijalni pristup sigurniji i povezan s manjim morbiditetom nego transfemoralni.

Alternativni pristupi u specifičnim slučajevima su: *a. femoralis superficialis*, *a. poplitea*, *a. dorsalis pedis*, *a. tibialis* i direktna translumbalna punkcija aorte. (38)

3.1.2 Venski pristup

Za endovaskularne zahvate na venama rutinski se primjenjuje centralni venski put, no skoro bilo koja vena može biti ulazno mjesto. Vene imaju tanje stijenke i niži tlak krvi od arterija, što tehniku punkcije čini malo drugačijom. Ultrazvuk se koristi za navođenje u skoro svim slučajevima. Zbog niskog tlaka krvi vene ponekad nisu palpabilne i krv ne izlazi iz njih prilikom punkcije, što čini izvedbu punkcije kompliciranijom. Kako bi se poboljšala vidljivost vene i olakšala izvedba punkcije, pacijenta se može dobro hidrirati prije zahvata, na gornjim se udovima može koristiti podveza ili se korištenjem Trandeleburgove pozicije ili Valsalvinog manevra može povećavati venski priljev. Centralni venski pristup dobiva se postavljanjem centralnog venskog katetera, najčešće u unutarnju jugularnu venu ili femoralnu venu.

Postupak

Odabire se vena i utvrđuje prohodnost pomoću ultrazvuka. Nakon provedene dezinfekcije i anestezije radi se mali rez kože. Ubodom igle pod vodstvom ultrazvuka dolazi se tik do stijenke vene. Proba se ultrazvuka orijentira longitudinalno duž vene, što omogućava vizualizaciju cijele igle tijekom uboda. Brzim se ubodom radi punkcija samo jedne stijenke vene. Ako nema povrata krvi kroz iglu, krv se može pokušati aspirirati špricom kako bi se dokazala lokalizacija unutar vene. Umeće se J žica ili žica mlohavog vrha kroz iglu u lumen vene. Držeći žicu na mjestu izvlači se igla. Preko igle stavlja se kratki hemostatski kateter ili odmah kateter za izvođenje zahvata.

Potencijalne komplikacije venskog pristupa su ozljeda arterije, pneumotoraks, hematotoraks, zračna embolija ili malpozicija katetera. (38)

3.2 Tehnike koilanja velikih krvnih žila

3.2.1 Koaksijalna tehnika

Korištenjem katetera od 6 ili 7-Fr kao vodiča osigurava se sigurnost i kontrola tijekom primjene konvencionalnih potisnih zavojnica. Koaksijalno unutar katetera vodiča provede se duži kateter od 4 ili 5-Fr koji služi za otpuštanje standardnih zavojnica debljine žice 0,035/0,038 inča. Kateter vodič pruža oslonac, što omogućava gusto pakiranje zavojnice.

3.2.2 Tehnika gniježđenja/pakiranja (engl. nesting/packing)

Za trajnu je embolizaciju potrebno postići okluziju kroz cijeli presjek krvne žile. Elongacija potisne platinske zavojnice sprječava se upotrebom koaksijalne tehnike (slika 2.a)).

3.2.3 Tehnika sidra (engl. anchor)


Postavljanjem početnog dijela zavojnice u jedan ogranak arterije blizu željenog mjesta primjene usidri se zavojnica, što uvelike smanjuje vjerojatnost njezine migracije. S obzirom na to da je arterijski ogranak za usidrenje distalno od okluzije, taj ogranak ionako više ne bi bio prokrvljen pa se ovom tehnikom ne žrtvuju zdravi ogranaci arterija (slika 2.b)).

3.2.4 Tehnika skele (engl. scaffold)

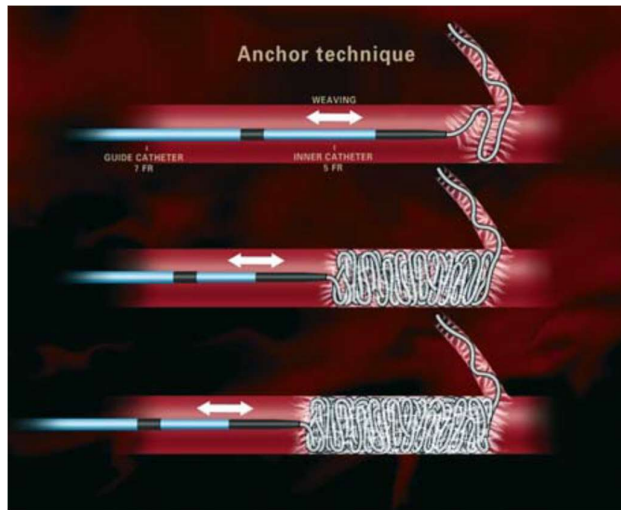
Konstruira se kostur od čeličnih zavojnica otpornijih na svijanje koji služi kao skela. Ovakva je fiksacija potrebna u velikim arterijama s visokim protokom krvi. Nakon postavljanja prve čelične zavojnice postavi se više mekših platinskih zavojnica kojima se postiže zadovoljavajuća popunjenost presjeka krvne žile (slika 2.c)).

3.2.5 Mikro zavojnica


Mikrokateter za primjenu mikro zavojnica može se provesti kroz koaksijalni sistem, što stvara tzv. triaksijalni sistem, ili direktno kroz kateter vodič. Mikro zavojnica se može izbaciti iz sistema sa žicom vodiljom ili ubrizgavanjem fiziološke otopine. (39)



Slika 2.a) Tehnika pakiranja/gniježdenja.



Slika 2.b) Tehnika sidra.



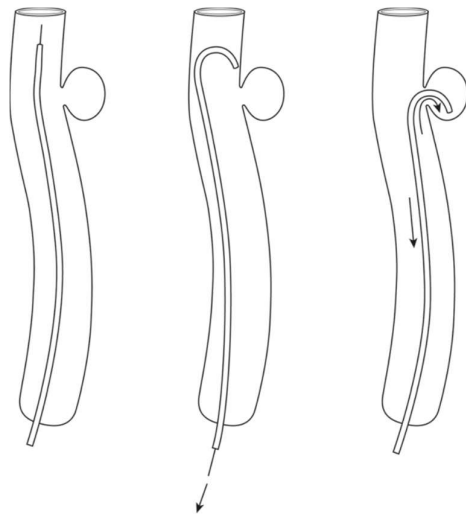
Slika 2.c) Tehnika skele.

Prema *Vascular Embolotherapy: A Comprehensive Approach Vol 1, Baert i sur. (38)*

3.3 Tehnike koilanja aneurizmi

3.3.1 Pozicioniranje katetera

Mikrokateter se navigira u matičnu arteriju susjednu aneurizmi. U slučaju da je aneurizma na kraju arterije, primjerice vrhbazilarna aneurizma, mikrokateter se može direktno uvesti u aneurizmu. Kod aneurizmi na bočnoj stijenci arterije (slika 3.) često je potrebno korištenje prije oblikovanih mikrokatetera, primjerice J katetera, koji se uvedu distalno od vrata i zatim povuku u aneurizmu kao kuka.



Slika 3. Uvođenje J katetera u aneurizmu bočne stijenke. Prema *Handbook of Cerebrovascular Disease and Neurointerventional Technique*, Harrigan & Deveikis (40)

Idealna pozicija katetera unutar aneurizme ovisi o fazi zahvata. Kod inicijalnog postavljanja uokvirujuće 3D oblikovane zavojnice poželjno je mikrokateter postaviti kod vrata aneurizme, što omogućava zavojnici da poprimi željeni oblik, sprječava protruziju zavojnice u matičnu arteriju i maksimizira broj petlji preko vrata. Tijekom ostatka zahvata optimalna je pozicija mikrokatetera između dvije trećine i jedne polovine visine aneurizme od vrata. Ponekad je teško utvrditi je li mikrokateter unutar aneurizme. U tom slučaju mikrokaterski angiogram može prikazati poziciju mikrokatetera te veličinu i konfiguraciju vrata aneurizme.

3.3.2 Koilanje

Nakon što je mikrokateter stabilno pozicioniran, prvo se postavljaju uokvirujuće 3D oblikovane zavojnice. Prva 3D zavojnica može biti malo veća od promjera kupole aneurizme, čime oblik aneurizme i omjer kupole nad vratom postaju povoljniji za koilanje. Za veće je aneurizme poželjno iskoristiti više 3D zavojnica, svaka manja od prethodne („babuška tehnika“). Zatim se postavljaju popunjavajuće zavojnice, nakon kojih slijede završne. Prijelaz na sljedeći tip zavojnice radi se kada otpor tijekom

primjene postaje zamjetan. Cilj je koilanja gusto pakiranje materijala kojim se smanjuje učestalost rekanalizacije, no pokazalo se da gustoća iznad 30% daje malu korist u tom pogledu. Tijekom koilanja poželjne su kretnje naprijed – nazad, poput slikanja kistom, jer ukazuju da mikrokater nije zaglavio. Važno je izbjeći postavljanje novih zavojnica između uokvirujuće zavojnice i kupole aneurizme jer to može uzrokovati rupturu. Nakon postavljanja, no prije otpuštanja svake zavojnice, izvodi se angiogram kroz kateter vodič (ne mikrokater koji vodi zavojnice) kako bi se provjerila pozicija zavojnice, stvaranje ugruška, potencijalne perforacije i protok krvi susjednih arterija. Nakon otpuštanja zavojnice žica vodilja polako se povlači pod fluoroskopskim nadzorom, čime se osigurava uspješno odvajanje zavojnice. Nakon što je primijenjeno više zavojnica, svaka se sljedeća vidi sve teže. Kada vidljivost postane loša može se upotrijebiti digitalna suptrakcijska angiografija, pomoću koje se tijekom svake fluoroskopije ignoriraju sve prijašnje zavojnice, a pokazuje samo ona koja se trenutno primjenjuje. Po završetku zahvata radi se posteroanteriorni i lateralni angiogram te se mikrokater vadi uz pomoć žice vodilje kako ne bi zapeo na zavojnicama.

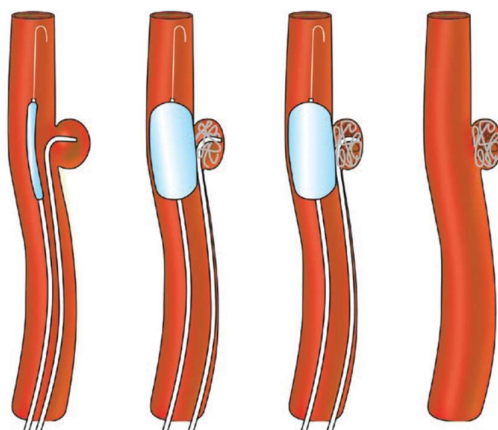
Koilanje aneurizma manjih od 3 mm dolazi s poteškoćama i rizikom perforacije većim od ostalih aneurizma. Važno je ne ulaziti u aneurizmu sa žicom vodiljom, već s vrhom mikrokatera. Najbolje je koristiti kateter akoji je zakrivljen prema smjeru aneurizme ili kateter s kojim se može upravljati (engl. *steerable catheter*). Poželjno je koristiti najmekše moguće zavojnice i polagano ih uvoditi u aneurizmu. Ovakve malene aneurizme mogu se uspješno okludirati s manje zavojnica, čak ponekad i samo jednom.

3.3.3 Pomoćne tehnike za tretman aneurizma širokog vrata

Aneurizme širokog vrata definiraju se kao aneurizme koje imaju omjer kupole naspram vrata 2:1. Ovakve je aneurizme teško liječiti samo zavojnicama. Više se strategija danas koristi u svrhu olakšavanja koilanja, primjerice koilanje uz pomoć balona ili potpornice (stenta).

Koilanje uz pomoć balona (engl. *ballon-assisted coiling – BAC*) – slika 4.

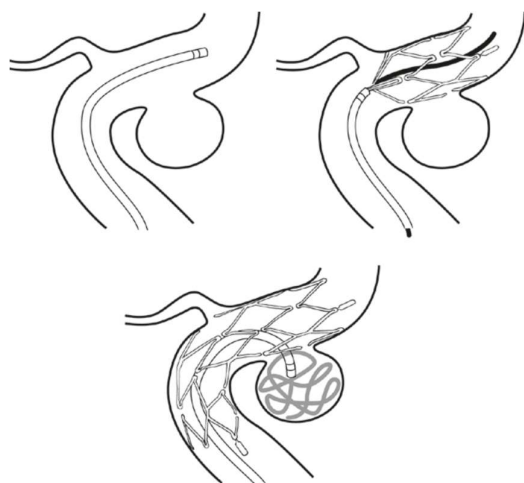
Pokazalo se da postavljanje uokvirujućih zavojnica uz pomoć balona može pomoći da zavojnica poprimi povoljniji oblik unutar aneurizme i stvori stabilniju strukturu koja ne izlazi u matičnu arteriju. Prednosti nad koilanjem uz pomoć potpornice (SAC) su što manje metalnog materijala zaostaje u matičnoj arteriji i što dvojna antiagregacijska terapija nije potrebna. Za zahvat je potrebna sistemska heparinizacija i dovoljno veliki kateter vodič kroz koji mogu proći i mikrokater i kateter za balon. Mikrokater se uvede u aneurizmu i izbac se jedna petlja zavojnice. Zatim se napuše balon i izbac cijela uokvirujuća zavojnica. Prije odvajanja prve zavojnice balon se ispuše i provjeri stabilnost. Balon se privremeno napuše prilikom postavljanja sljedećih zavojnica sve dok se ne sastavi stabilan okvir, a ostatak pakiranja zavojnica može se izvesti bez balona. Pri završetku postupka balon se posljednji put napuše kako bi stabilizirao masu zavojnica tijekom vađenja mikrokatera.



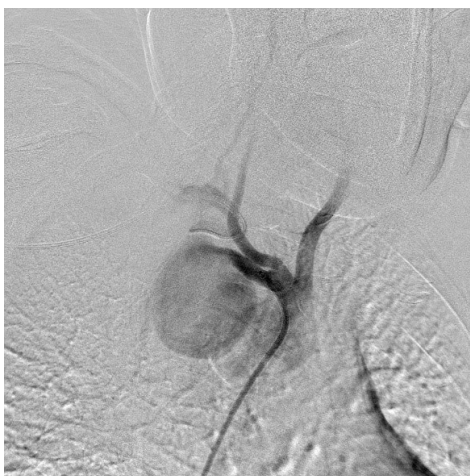Slika 4. Tehnika koilanja aneurizme širokog vrata uz pomoć balona. Prema *Handbook of Cerebrovascular Disease and Neurointerventional Technique*, Harrigan & Deveikis (40)

Koilanje uz pomoć potpornice (engl. *stent-assisted coiling – SAC*) – slika 5. i 6.

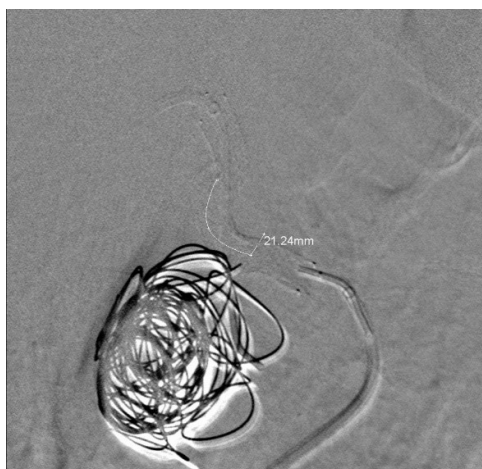
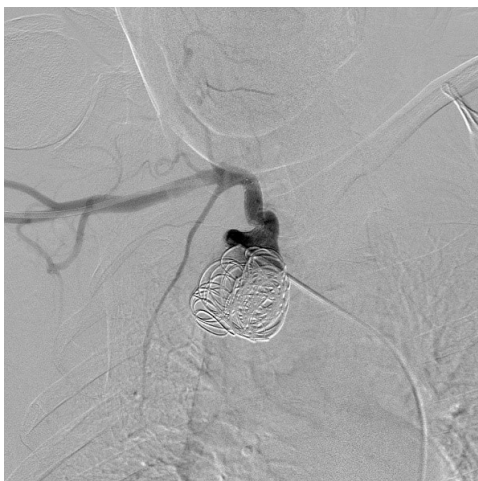Postoje potpornice specifično dizajnirane za SAC aneurizmi širokog vrata. Ove su potpornice načinjene od samošireće nitinolske mreže i postavljaju se u matičnu arteriju pokraj vrata aneurizme, tako držeći zavojnice unutar aneurizme. Istraživanja nisu pokazala razliku u stopi dugoročne okluzije kod primjene SAC-a u usporedbi s drugim tehnikama. Primjena potpornice zahtijeva dvojni antiagregacijsku terapiju, zbog čega je ograničena samo na upotrebu kod nerupturiranih aneurizmi. Prije zahvata potrebno je uzeti mjere matične arterije i vrata aneurizme i prema tim mjerama odabrati odgovarajuću potpornicu. U većini je slučajeva moguće postaviti potpornicu i zavojnice u istom aktu, no ponekad je potrebno postaviti ih odvojeno ako je zahvat otežan i produljen. Nakon nekoliko tjedana potpornica endotelizira što ju čini još stabilnijom. Nakon zahvata kompresija ulaznog mjesta produžena je na 40 min zbog primjene antiagregacijske terapije.



Slika 5. Tehnika koilanja aneurizme širokog vrata uz pomoć potpornice. Prema *Handbook of Cerebrovascular Disease and Neurointerventional Technique*, Harrigan & Deveikis (40)



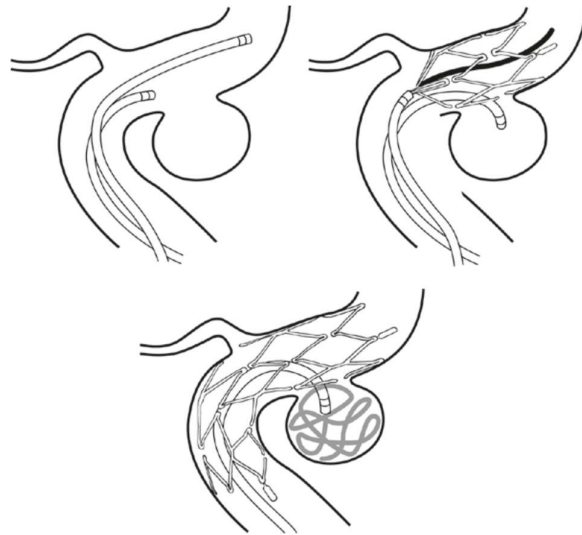Slika 6.a) Potključna aneurizma.



Slika 6.b) i 6.c) Embolizacija potključne aneurizme - SAC način embolizacije.

Ljubaznošću prof.dr.sc. V. Vidjak

Jailing tehnika (slika 7.) uključuje postavljanje mikrokatetera u aneurizmu prije postavljanja potpornice. Prednosti ove tehnike su bolja stabilnost mikrokatetera tijekom postavljanja zavojnica i to da uklanja potrebu za navigacijom kroz potpornicu prilikom pristupa aneurizmu. Kako ne bi došlo do izbacivanja mikrokatetera, povoljno je izbaciti jednu petlju zavojnice prije postavljanja stenta. To može poslužiti ili kao stabilizacija ili kao žica-vodilja natrag u aneurizmu u slučaju pomaka katetera. (40)



Slika 7. Jailing tehnika. Prema *Handbook of Cerebrovascular Disease and Neurointerventional Technique*, Harrigan & Deveikis (40)

Koılanje s dva mikrokatetera

Pomoću dva mikrokatetera mogu se istovremeno postaviti dvije zavojnice preko širokog vrata aneurizme. Kroz jedan se kateter postavlja uokvirujuća zavojnica i ona ostaje pričvršćena do kraja zahvata, dok se kroz drugi kateter otpuštaju zavojnice za popunjavanje i završne zavojnice. S obzirom na to da ova tehnika ne daje toliko povoljne rezultate kao SAC ili BAC, danas se primjenjuje samo kod pacijenata kod kojih je antiagregacijska terapija kontraindicirana ili su krvne žile premalene za upotrebu balona. (41)

4. INDIKACIJE ZA ENDOVASKULARNU EMBOLIZACIJU ZAVOJNICOM

4.1 Intrakranijska embolizacija

4.1.1 Moždane aneurizme

Moždana je aneurizma patološko proširenje intrakranijske arterije. Za razliku od pseudoaneurizmi, stijenka aneurizmi sastoji se od svih slojeva stijenke arterije. Moždane se aneurizme dijele prema lokalizaciji, veličini i širini vrata, a prema morfologiji mogu biti sakularne, fuziformne ili disecirajuće. Najčešća je lokalizacija na arterijama Willisova kruga, točnije u prednjoj cirkulaciji (prednja komunikantna arterija, unutarnja karotidna arterija, srednja mozgovna arterija). Većina je moždanih aneurizmi asimptomatska sve do rupture. Prevalencija asimptomatskih aneurizmi u općoj populaciji procjenjuje se na oko 3,2%. Najčešća prva prezentacija moždane aneurizme je subarahnoidalno krvarenje (SAH). Očituje se kao vrlo jaka i naglo nastala glavobolja s mučninom, povraćanjem, poremećajem svijesti, fokalnim neurološkim deficitima, konvulzijama i pozitivnim meningealnim znakovima. Rizikni čimbenici za nastanak moždane aneurizme su pušenje, konzumacija kokaina, hipertenzija, bakterijemija, trauma glave i teški alkoholizam. Više je bolesti povezano s nastankom moždanih aneurizmi, kao što su sistemski eritematozni lupus, Takayasuova bolest, gigantocelularni arteritis, policistična bolest bubrega, Ehlers-Danlos sindrom tipa IV, Marfanov sindrom, fibromuskularna displazija, neurofibromatoza tipa I, nasljedna hemoragična teleangiektazija, koarktacija aorte i manjak alfa1-antitripsina. Moždane su aneurizme nasljedne čak i kada u pitanju nisu poremećaji vezivnog tkiva. Pokazalo se da ako dva člana uže obitelji imaju moždanu aneurizmu, vjerojatnost nastanka aneurizme za ostatak obitelji poraste na 10%. Osim toga, ti članovi imaju veću vjerojatnost za razvitak više aneurizmi i veći rizik od rupture. (42) Svi pacijenti sa SAH-om, mlađi pacijenti koji imaju aneurizmu 7 mm u promjeru ili veću, pacijenti s pozitivnom obiteljskom anamnezom, pacijenti koji imaju aneurizmu s dodatnim izbočenjem stijenke (engl. *daughter sac*) i pacijenti sa simptomatskom nerupturiranom intraduralnom aneurizmom nužno se trebaju liječiti. Kod pacijenata sa SAH-om liječe se i ostale aneurizme koje su pronađene jer one nose rizik budućeg krvarenja. Za velike simptomatske intrakavernozne aneurizme odluka o liječenju je na individualnoj bazi. Za sve ostale dovoljno je samo praćenje. (43) Konvencionalna je terapija moždane aneurizme postavljanje kvačice (engl. *clipping*). To je kirurška metoda u kojoj se kraniotomijom i mikrodisekcijom pristupa na matičnu arteriju kod aneurizme te se postavlja jedna ili više kvačica preko vrata aneurizme, što ju isključuje iz krvotoka. Mnoga su istraživanja pokazala da endovaskularni način liječenja daje bolje rezultate i kod rupturiranih i nerupturiranih aneurizmi. (44–46)

Prije endovaskularne embolizacije potrebno je napraviti 3D angiogram s ciljem odabira primjerenih katetera, zavojnica i potencijalnih pomoćnih sredstava. Za endovaskularno liječenje upotrebljavaju se gole platinske ili hidrogel odvojive mikrozavojnice. Za pristup aneurizmi često je potreban triaksijalni sistem za stabilnost u tortuoznoj matičnoj krvnoj žili. Za obične sakularne aneurizme primjenjuje se konvencionalna tehnika koilanja opisana u prijašnjem tekstu (poglavlja 3.3.1 i 3.3.2). Za široko-vratne ili displastične aneurizme mogu se koristiti pomoćne tehnike s balonom, potpornicom ili dvostrukim kateterom. (47) Neovisno o upotrijebljenoj tehnici ili materijalu najvažniji je čimbenik dugovječnosti embolizacije gustoća pakiranja. (48)

4.1.2 Duralna arteriovenska fistula (DAVF)

Duralna arteriovenska fistula (DAVF) patološka je komunikacija između meningealnih arterija i venskog sinusa dure. DAVF treba razlikovati od intrakranijskih AVM koje komuniciraju između pijalnih arterija i vena stvarajući klupko žila nazvan nidus. DAVF može biti idiopatska, posttraumatska, ijetrogena i posljedična trombozi vena dure. Uzrokuje vrlo specifične i lokalizirane simptome koji pomažu u pronalasku lezije. Pacijent se prezentira s unilateralnim pulsatilnim tinitusom ili crvenilom bjeloočnice, boli u oku, egzoftalmusom i promjenama vida. Benigna DAVF uzrokuje samo simptome, dok maligna predstavlja veliki rizik od intrakranijskog krvarenja.

Zbog slučajeva spontanog povlačenja, DAVF se često samo promatra. Ako se pristupa liječenju, prednost se daje endovaskularnim metodama liječenja. U arterijskom se pristupu koriste tekuća embolizacijska sredstva EVOH (Onyx) i NBCA. U venskom pristupu upotrebljavaju se platinske odvojive zavojnice za okluziju vene na mjestu fistule. Iako se danas daje prednost arterijskom pristupu s tekućim sredstvima, primjereno je koristiti arterijski, venski ili kombinaciju pristupa ovisno o karakteristikama slučaja. (49–51)

4.2 Tumori glave i vrata

Visoko vaskularizirani tumori glave i vrata često stvaraju problem prilikom kirurškog liječenja. Jaka prokrvljenost uzrokuje veliko krvarenje koje smanjuje vidljivost tijekom zahvata i vodi do povećane smrtnosti zbog gubitka volumena krvi. Preoperativna embolizacija smanjuje gubitak krvi, operacijsko vrijeme i masu tumora. No, takav endovaskularni zahvat dolazi sa svojim rizicima. Zbog mnoštva anastomoza u ovakvim tumorima, embolizacijsko sredstvo može proći do neželjenih arterija i uzrokovati neurološka oštećenja. Tumori glave i vrata u kojima je preoperativna embolizacija primjerena su meningeom, paragangliom, juvenilni nazofaringealni angiofibrom, hemangiopericitom i hemangioblastom. Embolizacijska sredstva koja se koriste za preoperativnu embolizaciju ovih tumora su PVA čestice, TAGM i tekuća embolizacijska sredstva. Zavojnice su prikladne za tumorske mase koje

su opskrbljene jednom arterijom promjera većeg od 1,5 mm. No, upitna je korisnost ovakve uporabe zavojnica jer proksimalna okluzija koju uzrokuje može dovesti do razvoja kolaterala i uz to spriječiti ponovan pristup. Odvojive ili potisne platinske zavojnice dobre su za primjenu s tekućim sredstvima jer sprječavaju neželjenu embolizaciju okolnog tkiva. (52)

4.2.1 *Carotid blowout syndrome* (CBS)

Carotid blowout syndrome (CBS) iatrogena je komplikacija nakon kirurške resekcije tumora vrata. Dolazi do epizode akutnog transoralnog ili transcervikalnog krvarenja iz jedne od karotidnih arterija. Prijeteći CBS definira se kao izlaganje dijela karotide zbog dehiscencije ili pomaka avitalnog režnja. Akutni CBS očituje se kao apoplektično krvarenje koje ne prestaje spontano i ne može se kontrolirati. Ovo je najteži oblik koji proizlazi iz potpune rupture karotide i brzo vodi u šok. U prošlosti se CBS liječio hitnim kirurškim operacijama. Hitno podvezivanje arterije ili primarna rekonstrukcija zajedničke ili unutarnje karotidne arterije praćene su neprihvatljivo visokim stopama mortaliteta i morbiditeta. Pacijenti s CBS-om već su hemodinamski nestabilni i teško podnose opću anesteziju. Zbog velikog gubitka krvi javlja se potrošna koagulopatija, a prijašnje operacije i radioterapija čine disekciju područja skoro nemogućom. Svi su ovi čimbenici razlog zašto kirurški pristup daje tako loše rezultate. Endovaskularni pristup može biti dekonstrukcijski ili rekonstrukcijski. Rekonstrukcijski pristup nastoji obnoviti prohodnost arterije uz pomoć potpornice. Dekonstrukcijski pristup isključuje zahvaćenu arteriju iz krvotoka, što zahtijeva da je kontralateralna arterija dovoljna za krvnu opskrbu.

Embolizacijska sredstva koja se koriste su zavojnice, tekuća sredstva i vaskularni čep, a nekada su se koristili odvojivi baloni. Zavojnice koje se primjenjuju za ovu indikaciju mogu biti potisne ili odvojive, gole platinske ili hidrogel, ovisno o veličini krvne žile i protoku krvi. Iako je endovaskularna tehnika bolja od kirurške, pokazali su se neki nedostaci. Zavojnice su nestabilne u ovim arterijama zbog velikog protoka krvi pa zahvat traje dugo, a s obzirom na to da se embolizacija postiže stvaranjem ugruška unutar zavojnica, može doći do tromboembolije distalnih arterija i moždanog udara. (53)

4.3 Torakalne embolizacije

4.3.1 Hemoptiza

Masivna je hemoptiza gubitak krvi iskašljavanjem veći od 250 ml tijekom 24 sata. Kontinuirano krvarenje u dišni put uzrokuje hipovolemiju i gušenje, a konzervativno je liječenje praćeno mortalitetom od 50-85%. U većini slučajeva hemoptiza nastaje zbog abnormalnosti bronhalnih arterija. Etiologija tih abnormalnosti može biti upalna (cistična fibroza, sarkoidoza, kronična opstruktivna bolest pluća), infektivna (tuberkuloza, aspergiloza), tumorska i traumatska. Embolizacija bronhalne arterije (BAE) (slika 8.) prva je linija palijativnog liječenja hemoptize; za izlječenje je

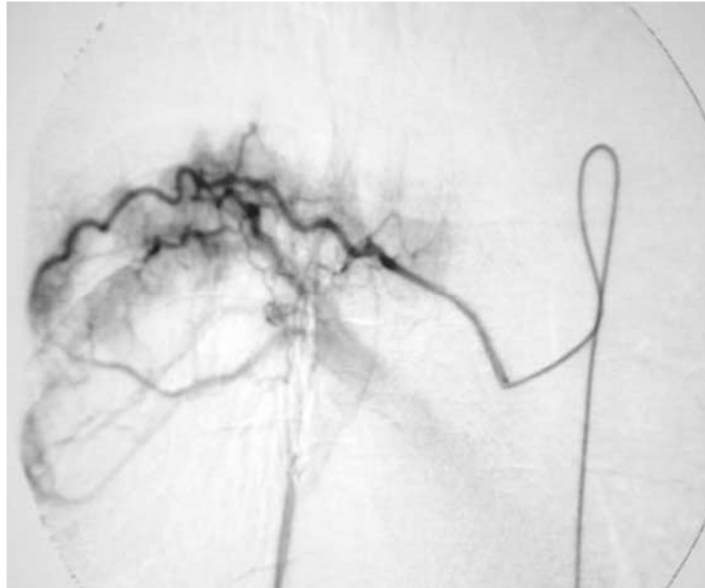
potrebno tretirati osnovnu plućnu bolest. Primjena je zavojnice za BAE kontroverzna. Literatura navodi da su najbolje embolizacijsko sredstvo mikrosfere, a upotreba zavojnica nije povoljna jer otežava pristup u slučaju ponovnog javljanja hemoptize. (54) Neki autori navode uspješnu primjenu platinskih odvojivih zavojnica s prihvatljivim stopama ponovnog javljanja. Prednosti uporabe zavojnica za BAE su smanjen rizik neželjene embolizacije okolnog tkiva ili pomaka te brza i trajna okluzija arterije. (55,56)

U tablici 3. navedeni su rezultati BAE u Kliničkoj bolnici Merkur. Uporabom mikrosfera *Embosphere* veličine 350-500 µm polučili su tehnički uspjeh kod 81,8% bolesnika i uspjeh primarne embolizacije kod 66,7% bolesnika.

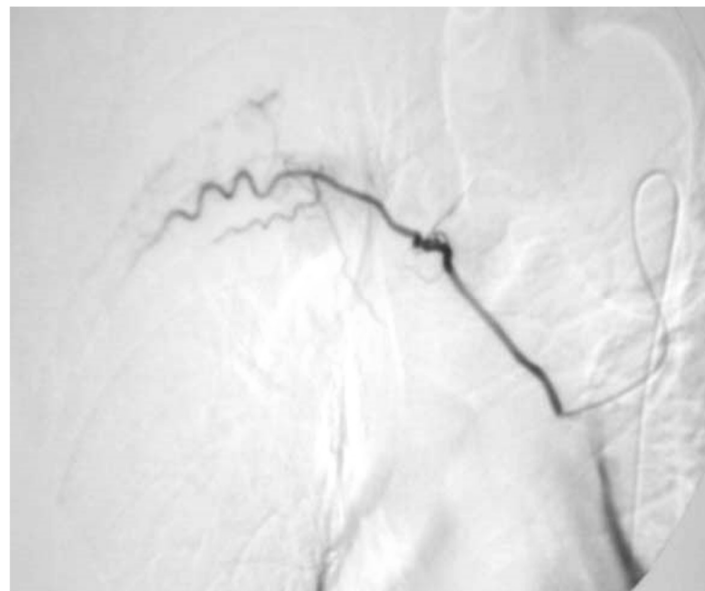
Tablica 3. Pregled rezultata perkutanog liječenja hemoptize u KB Merkur. Prema: Liječenje hemoptize transkateterskom embolizacijom bronhalnih arterija. Vidjak i sur. (57) Ljubaznošću prof.dr.sc V. Vidjak

Pacijent	Etiologija	Embolizacija/period		Operacija	Kontrola nakon zahvata
		1 (prim. BAE);	2 (sek. BAE)		
1	Tbc	+			20 mj.
2	Tbc	+			24 mj.
3	Tbc	-			19 mj.
4	Asp.	+	+(1 mj.)	+(3 mj.)	22 mj.
5	Asp	+			19 mj.
6	Br.ek	-			23 mj.
7	Br.ek	+	+(2 mj.)	+(4 mj.)	22 mj.
8	Br.ek	+	+(6 mj.)		23 mj.
9	Br.ek	+			21 mj.
10	Br.ek	+			23 mj.
11	Ca	+			† (5 mj.,-IM)
<i>N-11</i>		<i>9/11 (81,9%);</i>	<i>3/9 (33,3%)</i>	<i>2/9 (22,2%)</i>	<i>19-24 mj.</i>

Prim. BAE - primarna embolizacija, **Sek. BAE** - sekundarna embolizacija, **Tbc** - tuberkuloza, **Asp** - aspergilom, **Br.ek** - bronhiektazija, **Ca** - mikrocelularni karcinom, **Pr.us** - primarni uspjeh, **N** - ukupan broj pacijenata, **† (-IM)** - mortalit po doživljenom srčanom infarktu



Slika 8.a) Pluća s bronhiektazijama pred embolizaciju.



Slika 8.b) Pluća s bronhiektazijama nakon embolizacije.

*Prema: Liječenje hemoptize transkateterskom embolizacijom bronhalnih arterija. Vidjak i sur. (57)
Ljubaznošću prof.dr.sc V. Vidjak*

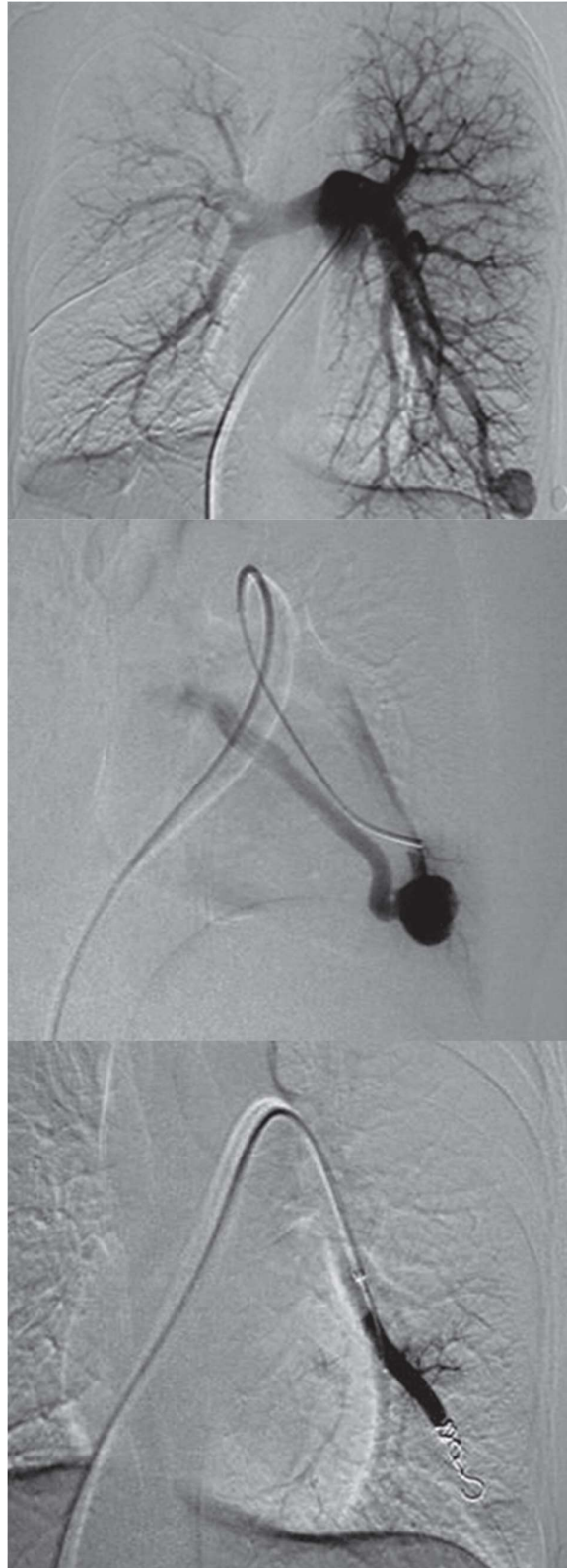
4.3.2 Plućne arteriovenske malformacije

Plućne AVM direktni su spojevi između plućnih arterija i vena bez pripadajuće kapilarne mreže (slika 9.), što uzrokuje smanjenu oksigenaciju arterijske krvi. Postoje dva tipa plućnih AVM – jednostavne i složene. Jednostavne (otprilike 80%) imaju samo jednu ulaznu arteriju i jednu izlaznu venu, dok složeni tipovi (20%) imaju dvije ili više arterije i dvije ili više vena. Plućne AVM su kongenitalne, no mogu nastati od sekundarno dobivenih arteriovenskih fistula. Većina kongenitalnih plućnih AVM povezana je s autosomno dominantnim nasljednim poremećajem Osler-Weber-Rendu sindromom (koji se još naziva i nasljedna hemoragična teleangiektazija). Kliničke su manifestacije plućne AVM posljedica desno-lijevog šanta ili krvarenja zbog rupture. Desno-lijevi šant uzrokuje policitemiju, cijanozu, umor i migrene zbog hipoksije, a ti se simptomi dobro podnose i u velikim plućnim AVM, no paradoksalna embolizacija kroz taj šant može dovesti do moždanog udara te apscesa mozga i drugih organa. Ruptura plućne AVM očituje se kao hemoptiza i hematotoraks. Čak i kod asimptomatskih pacijenata plućna AVM može uzrokovati po život opasne komplikacije pa se za probir takvih pacijenata radi kvantitativna kontrastna ehokardiografija. Za pacijente s gradusom 2 ili 3 indiciran je CT pluća. Ako plućna AVM ima ulaznu arteriju veću od 2 mm u promjeru, povoljno je provesti embolizaciju. (58) Kod difuznih plućnih AVM mogu se embolizirati veći segmenti, čime se sprječavaju paradoksalne embolizacije, no hipoksemija i umor ostaju.

Embolizacijsko sredstvo izbora je zavojnica ili vaskularni čep. Za male do srednje plućne AVM dobre su meke platinske potisne zavojnice, dok je za veće plućne AVM s višim protokom krvi poželjno koristiti čvršće odvojive zavojnice barem kao okvir, što sprječava distalni pomak. Stope rekanalizacije niže su kod su embolizacije s AVP, nego kod embolizacije zavojnicama. U tablici 4. prikazani su rezultati liječenja plućnih AVM u KB Merkur. (59,60)

Tablica 4. *Prezentacija 18 pacijenata liječenih u KB Merkur prema godinama, spolu, simptomima, tipu plućne AVM, embolizacijskom materijalu i uspjehu intervencije s kontrolama tijekom jedne godine. Prema: Embolisation of pulmonary arteriovenous malformations – case series, Vidjak i sur. (60) Ljubaznošću prof.dr.sc V. Vidjak*

Case	Age (years)	Gender	Symptoms	Type and number of PAVM	Embolisation material	Technical success	Follow-up 1 months	Follow-up 6 months	Follow-up 12 months
1	53	Female	HHT	1 complex	Coils	Yes	Asymptomatic	Asymptomatic	Asymptomatic
2	38	Male	Cyanosis	1 simple	Coils	Yes	Asymptomatic	Asymptomatic	Asymptomatic
3	16	Female	HHT	2 complex, 1 simple	Coils	Yes	Pleural pain and effusion (MDCT)	Asymptomatic	Asymptomatic
4	29	Female	None	1 simple	Amplatzer	Yes	Asymptomatic	Asymptomatic	Missing
5	58	Male	None	1 simple	Amplatzer	Yes	Asymptomatic	Asymptomatic	Asymptomatic
6	40	Male	Cyanosis	1 complex	Amplatzer	Yes	Asymptomatic	Pleural pain (MDCT)	Pleural pain (MDCT)
7	38	Female	None	1 simple	Coils	Yes	Asymptomatic	Asymptomatic	Missing
8	32	Female	None	1 complex	Coils	Yes	Asymptomatic	Asymptomatic	Asymptomatic
9	27	Male	None	1 complex	Amplatzer + coils	Yes	Pleural pain (MDCT)	Asymptomatic	Asymptomatic
10	22	Female	Abscess	1 complex	Coils	Yes	Asymptomatic	Asymptomatic	Asymptomatic
11	39	Female	Dyspnoea	1 simple	Coils	Yes	Pleural pain, cough (MDCT)	Asymptomatic	Asymptomatic
12	38	Female	None	1 simple	Coils	Yes	Asymptomatic	Missing	Missing
13	47	Male	None	1 simple	Amplatzer + coils	Yes	Asymptomatic	Asymptomatic	Asymptomatic
14	49	Male	None	1 simple	Amplatzer	Yes	Asymptomatic	Asymptomatic	Asymptomatic
15	54	Male	Dyspnoea	1 complex	None	No	Missing	Missing	Missing
16	65	Female	Abscess	1 simple	Amplatzer	Yes	Pleural pain, effusion, temperature (MDCT)	Asymptomatic	Pleural pain (MDCT)
17	61	Female	None	1 complex	Coils	Yes	Asymptomatic	Asymptomatic	Pleural pain (MDCT)
18	59	Male	Abscess	1 simple	Coils	Yes	Asymptomatic	Asymptomatic	Asymptomatic



Slika 9. Embolizacija zavojnicom jednostavne plućne AVM u donjem lijevom režnju. Prema: *Embolisation of pulmonary arteriovenous malformations – case series, Vidjak i sur.(60) Ljubaznošću prof.dr.sc V. Vidjak*

4.3.3 Pseudoaneurizme

Pseudoaneurizma je stečeno proširenje arterije u kojoj nisu očuvana sva 3 sloja stijenke. Pseudoaneurizme plućne arterije su rijetke, a najčešće nastaju kao komplikacija upalnih bolesti pluća kao što su cistična fibroza i sarkoidoza. Ostali uzroci mogu biti infekcija, vaskulitis, tumor, trauma i ijatrogeno oštećenje. Simptomi su masivna hemoptiza, dispneja, bol u prsima, kašalj i šum kod auskultacije pluća. Pseudoaneurizme su indikacija za endovaskularni pristup. Za periferne se lokalizacije može provesti embolizacija cijele matične arterije, a za centralnije lokalizacije u obzir dolazi embolizacija samo aneurizmatске vreće zavojnicama, postavljanje potpornice ili koilanje pomoćnim tehnikama za aneurizme. (59,61)

4.3.4 Hilotoraks

Hilotoraks je nakupljanje limfne tekućine unutar pleuralnog ili perikardijalnog prostora. Etiologija ovih izljeva je traumatska ili netraumatska. Najčešći su uzrok traumatske ozljede prsnog limfnog voda operacije srca, prsnog koša ili vrata i one čine 80% svih uzroka hilotoraksa. Ostali su uzroci tumori, kongenitalne anomalije i infekcije. Dijagnoza hilotoraksa donosi se kada se potvrdi nalaz hilomikrona u izljevu. Indikacije za endovaskularno liječenje su prisutnost stalnih simptoma (kašalj, dispneja, hipoksija) ili jako nakupljanje izljeva usprkos primijenjenoj konzervativnoj terapiji. Perkutana je embolizacija prsnog limfnog voda prva linija liječenja.

Prije zahvata izvodi se intranodalna limfangiografija kako bi se prikazali limfni vodovi gornjeg abdomena ili *cisterna chyli*. U limfni se sustav ulazi transabdominalno kroz limfne vodove netom ispod cisterne. Uvodi se mikrokater za standardnu 0,018 inčnu žicu zavojnice i ubrizgava se kontrast. Kada se locira mjesto izljeva, pristupa se embolizaciji netom ispod tog mjesta. Kao embolizacijsko sredstvo koristi se kombinacija NBCA ljepila i zavojnica. S obzirom na to da limfa ne može stvoriti ugrušak, zavojnice služe kao okvir koji pomaže u polimerizaciji ljepila. (62)

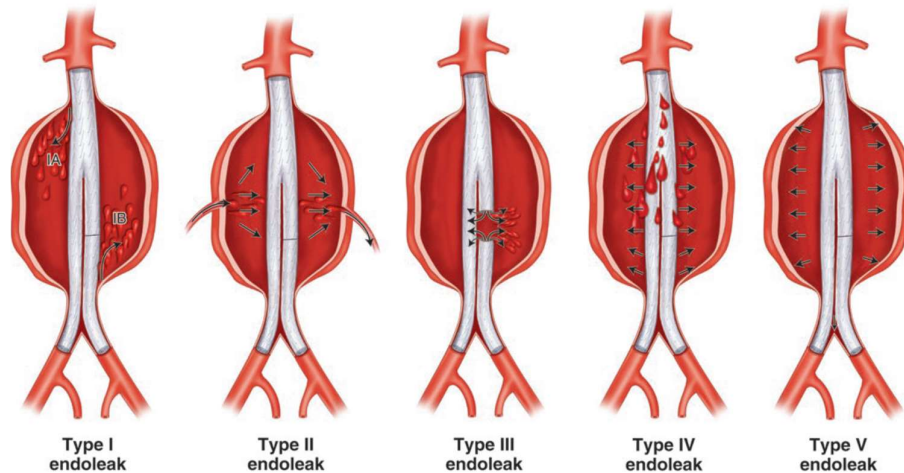
4.4 Aorta

Aneurizma abdominalne aorte (AAA) patološko je proširenje aorte koje nastaje zbog slabljenja stijenke. Patološki, degeneracija stijenke kombinacija je upale, nekroze glatkomišićnih stanica i promjene ekstracelularnog matriksa. Ove promjene nastaju najčešće kod osoba starije životne dobi i kod muškaraca. Glavni je rizični čimbenik za nastanak pušenje. Pacijenti su obično asimptomatski, no mogu se prezentirati s boli u abdomenu i palpabilnom pulsatilnom abdominalnom masom. Stoga se kod muških pušača starijih od 65 godina preporučuje raditi probirnu dijagnostiku u vidu ultrazvuka abdomena. Indikacija za liječenje AAA je promjer aorte 5,5 cm i veći ili porast od 0,5 cm i više unutar šest mjeseci. Ovakve su aneurizme praćene vrlo visokim rizikom rupture, a kada se ruptura dogodi,

50% pacijenata umire prije dolaska u bolnicu i 50% pacijenata koji stignu do bolnice umire tijekom zahvata. U liječenju AAA danas se prednost daje zahvatu koji se naziva endovaskularni popravak aneurizme (engl. *endovascular aneurysm repair* - EVAR). Endovaskularnom ugradnjom endografta pokušava se premostiti dio aorte s aneurizmom. Na taj se način oboljeli segment isključuje iz krvotoka. Potencijalne su komplikacije ovog zahvata infarkt miokarda, pneumonija, kontrastna nefropatija, ishemija kralježnične moždine i endoleak.

4.4.1 Endoleak nakon EVAR-a

Endoleak je stanje nakon EVAR-a u kojem je očuvan protok krvi izvan lumena endografta, tj. unutar aneurizmatičke vreće koja bi trebala biti isključena iz krvotoka. Ako zbog toga dođe do porasta tlaka unutar aneurizme, drastično raste rizik za rupturu pa se stoga svaki endoleak mora liječiti ili barem pomno pratiti. Čak u 25% pacijenata pronalazi se endoleak nakon EVAR-a. (63)



Slika 10. Tipovi endoleaka. Prema *IR Playbook: A Comprehensive Introduction to Interventional Radiology*, Keefe i sur. (63)

Postoji 5 tipova endoleaka (slika 10.). Endoleak tipa I nastaje kada nije uspostavljena dobra nepropusnost na proksimalnom kraju endografta (tip Ia), distalnom kraju endografta (tip Ib) ili u *a. iliaci communis* (tip Ic). Endoleak tipa II definira se kao povratni protok krvi iz kolateralala aorte u aneurizmatičku vreću, najčešće iz *a. mesenterica inferior* i *aa. lumbales*. Endoleak tipa III nastaje kao posljedica oštećenja endografta, a može biti zbog odvajanja dijelova na spojnica (tip IIIa) ili zbog razdiranja materijala endografta (tip IIIb). Endoleak tipa IV nastaje kada je materijal endografta porozan pa krv prolazi kroz njegovu neoštećenu stijenku. Endoleak tipa V još se naziva endotenzija, a to je zapravo povišeni tlak unutar vreće aneurizme bez vidljivog povrata krvi u nju. (64)

Zbog mogućnosti razvoja endoleaka svi pacijenti moraju doživotno biti praćeni poslije EVAR-a. Dijagnostičke metode koje se koriste za to su dupleks skenirajuća ultrasonografija (DUSS), kontrastna

ultrasonografija (CEUS) i MR ili MR angiografija, a zlatni je standard CT angiografija. Rane komplikacije u vidu endoleaka mogu se vidjeti tijekom zahvata digitalnom suptraksijskom angiografijom. Endoleak tipa III (kao i tip I) dijagnosticira se ubrizgavanjem kontrasta koji brzo izlazi iz endografta u aneurizmu. Tip III je endoleak visokog protoka i treba se odmah tretirati prilikom dijagnoze. Tretira se prekrivanjem defekta ili odvojenog segmenta novim endograftom. Endoleak tipa IV nije povezan s povećanim rizikom od rupture aneurizme i obično prolazi bez zahvata. Endoleak tipa V teško je liječiti jer nije vidljiv uzrok povećanog tlaka unutar vrećice aneurizme. Ovaj se endleak može liječiti produljenjem endografta proksimalno i distalno, postavljanjem dodatnog endografta ili otvorenim kirurškim popravkom. (63)

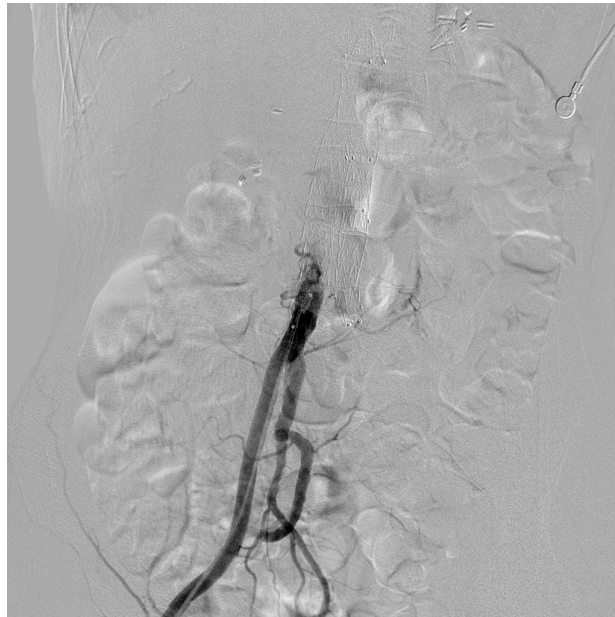Endoleak tipa I

Ovaj endoleak uzrokuje visok tlak unutar aneurizme pa je indikacija za hitni zahvat. Nastaje zbog krive veličine endografta, pomaka endografta ili proširenja vrata aneurizme. Iako su zabilježeni slučajevi spontane rezolucije endoleaka tipa I, općeprihvaćeno je odmah liječiti ovu komplikaciju. Postoji nekoliko tehnika, a odabir ovisi o specifičnom slučaju. Kod pacijenata koji nemaju pomak endografta može se primijeniti balonska angioplastika koja poboljšava prijanjanje na stijenu aorte. Druga je tehnika postavljanje potpornice koja poboljšava prijanjanje i dodatno prekriva mjesto koje propušta. Najnovija je metoda za popravak endoleaka tipa I fiksiranje endografta za aortu uz pomoć zakovica (engl. *anchoring*). (65) U slučajevima pomaka endografta ili prekratkog endografta može se primijeniti dodatni endograft za produljenje. Zadnja je terapijska opcija embolizacija. Perkutanom transabdominalnim ili transarterijskim pristupom, već tijekom samog postupka EVAR-a, dodatni se kateter uvodi u aneurizmatSKU vreću i primjenjuju se zavojnica s trombinom uz obavezno korištenje balona na vratu aneurizme. Opisana je i upotreba NBCA ljepila samog ili u kombinaciji sa zavojnicama. Endoleak tipa Ic zahtijeva embolizaciju *a. iliaca communis*. (64)

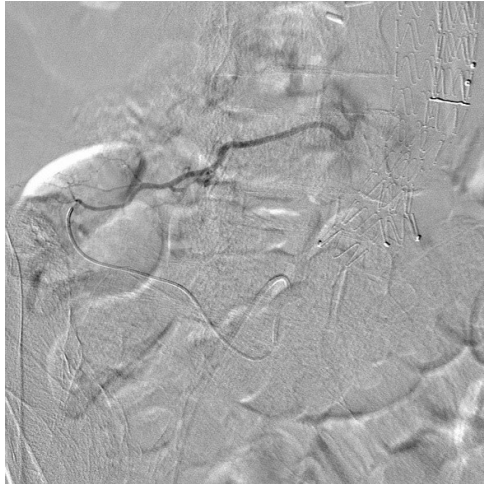
Endoleak tipa II

Endoleak tipa II (slika 11.) najčešća je komplikacija nakon EVAR-a i čini do 44% svih slučajeva endoleaka. Rizikni su faktori za razvoj ove komplikacije velik broj prohodnih kolaterala aorte i viša životna dob, dok pušenje, smanjeni brahijalni gležanjski indeks i periferna arterijska bolest imaju zaštitni učinak, što se objašnjava time da ateroskleroza uzrokuje slabiju prohodnost kolaterala koje bi uzrokovale endoleak. Najveći je pregledni rad na ovu temu utvrdio da do ruptore aneurizme dolazi u samo 0,9% slučajeva endoleaka tipa II, u trećini bez dokazanog širenja aneurizmatSKU vreće. (66) Stoga trenutne smjernice zagovaraju konzervativni pristup sve dok se promjer vreće ne poveća na 10 mm ili više, nakon čega se predlaže endovaskularni pristup s konverzijom na kirurški pristup ako prvi zakaže. (64)

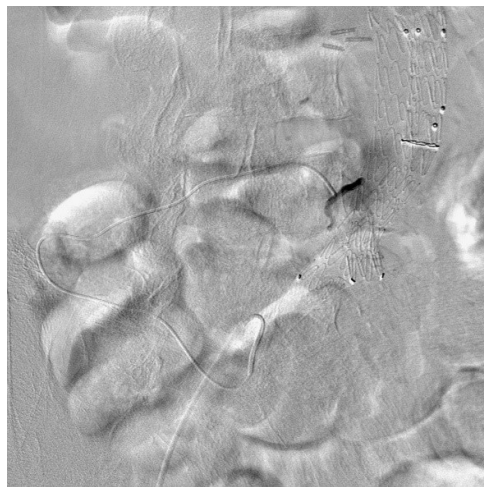
Kao embolizacijska sredstva koriste se zavojnice, NBCA ljepilo i EVOH. Zavojnice koje se koriste su potisne čelične ili platinske zavojnice duljina 12 mm, 10 mm i 8 mm. (67) Postoje tri pristupa kod embolizacije endoleaka tipa II. Transarterijski je pristup najčešće primjenjivan. U ovoj se metodi pristupa endovaskularno na aneurizmatSKU vreću i arteriju iz koje dolazi povrat krvi u aneurizmu. Ako je krivac *a. mesenterica inferior*, do nje se može doći kroz femoralnu arteriju preko arterija Riolanova luka i *a. mesenterica superior*. Ako je uzrok endoleaka lumbalna arterija, na nju se pristupa kroz iliolumbalne arterije preko unutarnje ilijačne arterije. Kad se uspješno dođe do arterije, prvo se odabranim embolizacijskim materijalom puni aneurizmatSKU vreća, a potom i sama arterija kroz koju se pristupilo. Tijekom translumbalnog pristupa aneurizmatSKU se vreća direktno punktira pod nadzorom fluoroskopije ili CT-a. Duga se igla uvodi s pacijentove lijeve strane pored lateralnih strana trupova kralježaka. Transkavalni je pristup koristan kada nije moguće identificirati prikladnu arteriju za transarterijski pristup, a aneurizmatSKU je vreća locirana na desnoj strani pacijentovog tijela pa to onemogućava translumbalni pristup. Preko femoralne se vene ulazi u donju šuplju venu i punktira se aneurizma pomoću opreme za uspostavljanje transhepatičkog portosistemnog šanta. Za ovaj je pristup nužno da je aneurizma direktno nasuprot donje šuplje vene. (63) Rezultati translumbarnog i transarterijskog pristupa približno su jednaki i oba su oko 75% učinkoviti kod embolizacije endoleaka tipa II. (68)



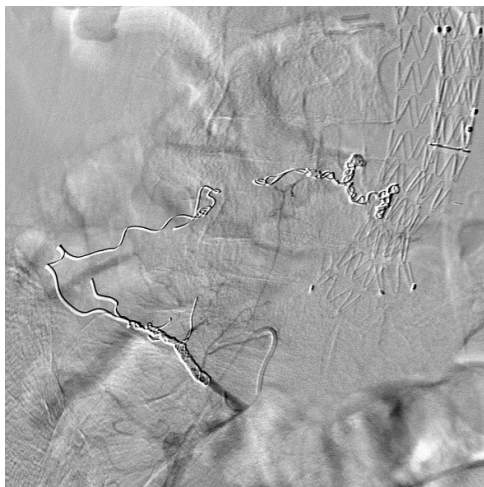
Slika 11.a) Endoleak tip II.



Slika 11.b) Arterija koja uzrokuje endoleak prikazana na angiografiji.



Slika 11.c) Pristup kateterom u endoleak.



Slika 11.d) Embolizacija aneurizmatске vreće i uzročne arterije zavojnicom. Ljubaznošću prof.dr.sc. V. Vidjak

4.5 Abdominalna trauma

4.5.1 Slezena

Slezena je organ u abdomenu koji najčešće nastrada kod ozljeda. Prije se vjerovalo da je slezena nepotreban organ i splenektomija je bila prva linija liječenja traumatskog krvarenja. Kad se pokazalo da je splenektomija povezana s češćim i težim infekcijama u dojenčadi i da se djeca dobro oporavljaju od ozljeda slezene, ideja o konzervativnom liječenju pedijatrijskih trauma slezene postala je općeprihvaćena. S razvojem endovaskularnih tehnika hemostaze i uzimajući u obzir ulogu slezene u imunološkom sustavu pojavio se trend konzervativne terapije ozljeda slezene i u odraslih. (69) Arterija koja opskrbljuje slezenu je *a. lienalis* koja daje više ogranaka prije svog grananja na *rr. lienales* u hilusu slezene. *A. pancreatica dorsalis*, *rr. pancreatici* i *a. pancreatica magna* prve se odvajaju i opskrbljuju trup i rep gušterače gdje anastomoziraju s *a. pancreatica inferior*. *A. gastrica posterior* varijabilna je arterija koja se grana iz slezenske arterije u manje od 50% slučajeva. *A. caude pancreatis*, *a. gastroomentalis sinistra* i *aa. gastricae breves* polaze iz slezenske arterije ili ogranaka u hilusu i anastomoziraju s ograncima lijeve želučane arterije. (70) Ove bogate anastomoze omogućuju dobru kolateralnu opskrbu krvi kako ne bi došlo do infarkta slezene nakon embolizacije. Jedina apsolutna kontraindikacija za primjenu embolizacije slezenske arterije hemodinamska je nestabilnost pacijenta pa se tada odmah pristupa kirurški – splenektomija ili, rjeđe, splenorafija.

Embolizacija slezenske arterije može se izvesti proksimalno, distalno ili kombinacijom tih tehnika. Embolizacijsko sredstvo za proksimalnu okluziju odvojive su zavojnice veće barem 2 mm od promjera arterije na angiografiji. Za distalnu se okluziju koriste platinske mikrozavojnice, mikročestice, tekuća sredstva ili želatinska spužva. Odabir tehnike radi se prema angiografskom nalazu prije zahvata. Ako angiografija prikazuje aktivnu ekstravazaciju krvi iz fokalnog arterijskog oštećenja, najprikladnija je tehnika selektivne distalne embolizacije. Kod traume visokog gradusa bez vidljivog fokalnog oštećenja prednost se daje proksimalnoj embolizaciji. U tehnici proksimalne embolizacije zavojnice se postavljaju distalno od polazišta *a. pancreatica dorsalis*, no prije grananja u hilusu. Cilj je postići potpunu vaskularnu okluziju i smanjiti arterijski tlak u slezeni, a u isto vrijeme očuvati distalnu opskrbu preko kolaterala kako bi se spriječio infarkt slezene. Tijekom distalne embolizacije mikrokater se uvodi u oštećenu intraparenhimsku segmentalnu slezensku arteriju i otpušta se embolizacijsko sredstvo izbora. (69,71) Uspješnost embolizacije slezenske arterije u terapiji ozljeda slezene skoro je 90%. Obje tehnike pristupa imaju podjednaku učestalost velikih infarkta ili infekcija koje zahtijevaju splenektomiju. Distalni pristup ima više stope infarkta segmenta koji je emboliziran, no klinička je relevantnost tih infarkta upitna. (72)

4.5.2 Jetra

Jetra je druga po učestalosti ozljeda abdominalnih organa kod traume. Ima dvostruku opskrbu krvi preko portalne vene (oko 75% ukupnog protoka kroz jetru) i jetrene arterije. Anatomske su varijacije u arterijskoj opskrbi jetre učestale pa je potrebno napraviti procjenu prije kateterizacije i intervencije. Druga je posebnost jetrene traume što je često praćena obilnim venskim krvarenjem koje se ne može razriješiti endovaskularno, već zahtijeva laparotomiju, ponekad perihepatični „*packing*“ ili operacije kontrole štete s privremenim zatvaranjem. Stoga se jetrene traume visokog gradusa moraju liječiti operacijom i postoperativnom endovaskularnom embolizacijom onog arterijskog krvarenja kojem se nije moglo pristupiti kirurški. Također, zahtijevaju agresivnu nadoknadu volumena krvi. Indikacije za embolizaciju su arterijska ektravazacija kontrasta kod hemodinamski stabilnog pacijenta, znakovi krvarenja usprkos dugotrajnoj nadoknadi tekućine, hemobilija i jetrene ozljede višeg gradusa. (69,71)

Embolizacijska su sredstva izbora želatinska spužva, čelične zavojnice i platinske mikrozavojnice. Želatinska se spužva koristi kod multifokalnih ozljeda kod kojih je privremeni efekt okluzije poželjan da se s vremenom vrati normalna prokrvljenost jetrenog parenhima. No, postoje dokazi da je vrijeme okluzije u prisutnosti žuči prekratko, što može uzrokovati rekanalizaciju i nastanak pseudoaneurizmi. Moguće je da je trajna embolizacija zavojnicama povoljnija i u ovoj indikaciji. (73) Zavojnice se koriste kod fokalnih ozljeda, uglavnom jedne velike arterije i kod arteriovenskih i arteriobilijarnih fistula te pseudoaneurizmi. Prilikom embolizacije važno je osigurati proksimalnu i distalnu okluziju kako bi se spriječilo ponovljeno krvarenje preko kolaterala. Komplikacije zahvata su nepoželjna embolizacija drugog tkiva, nekroza, apsces i bilom. (71) Uspješnost embolizacije jetrene arterije je 93%, s time da je 9 – 30% pacijenata trebalo i kirurški zahvat. (74)

4.5.3 Bubrež

Traumatska ozljeda bubrega čini 10% ozljeda kod tupe traume abdomena i najčešća je urološka trauma. Pacijent se prezentira s bolovima u slabinama i makrohaturijom, najčešće nakon sportske ozljede ili prometne nesreće. Ijatrogene ozljede bubrega nakon perkutane nefrostomije, biopsije ili nefrostolitotomije češće su od traumatskih. Ozljede nižeg gradusa obično su samoograničavajuće i liječe se konzervativno. Optimalna terapija ozljeda višeg gradusa je upitna. Mnogi zagovaraju nefrektomiju, dok drugi imaju dobre rezultate s endovaskularnom embolizacijom koja ujedno očuva dio funkcije bubrega. Potrebno je odvagnuti rizik morbiditeta i mortaliteta neoperativne terapije s mogućnosti očuvanja funkcije bubrega. U slučaju endovaskularne embolizacije bubrega ne misli se na potpunu embolizaciju jer bi to zapravo bila samo alternativa za nefrektomiju. Selektivna embolizacija bubrežne arterije u kombinaciji s operacijom indicirana je i kod pacijenata s visokim gradusom ozljede

koji su hemodinamski nestabilni kao prva linija liječenja. U bubregu je poželjno embolizaciju učiniti čim distalnije, tj. embolizirati arteriju čim bliže mjestu ozljede.

Embolizacijsko je sredstvo izbora mikrozavojnica, pogotovo kad je prisutna i arteriovenska fistula ili pseudoaneurizma. Na arteriju se pristupa kroz ipsilateralnu bubrežnu arteriju s mikrokaterskim sustavom pod nadzorom fluoroskopije. Neki su autori pokazali uspješnu embolizaciju ozljede bez potrebe za operacijom u čak 89% slučajeva. Do 40% funkcije bubrega može se očuvati primjenom selektivne embolizacije bubrežne arterije. (69,71)

4.6 Trauma zdjelice i ekstremiteta

Ozljede zdjelice i ekstremiteta mogu biti posljedica tupe ili penetrantne traume. Tupa trauma obično nastaje kod prometnih nesreća i padova, a penetrantna trauma kod uboda i strijelnih ozljeda. Ozljede krvnih žila koje nastaju kod traume mogu uzrokovati krvarenje s hemoragičnim šokom ili ishemiju s oštećenjem ekstremiteta. Skrb traumatiziranog pacijenta počinje pregledom dišnih puteva, disanja i cirkulacije, a tek onda tretiranjem ozljeda. U bolnici se radi detaljniji pregled ozljeda uz pomoć rendgenskih snimaka, FAST (engl. *focused assesment by sonography for trauma*) ultrazvuka i CT-a.

Krvarenje u zdjelici obično je povezano s nestabilnim prijelomima kostiju zdjelice, što je slučaj u do 25% politraumatiziranih pacijenata. Kod krvarenja zdjelica predstavlja dobro zatvoren odjeljak u kojem se tamponada događa brzo, no kod prekida prstena zdjelice efekt tamponade uvelike je smanjen. Zato kod prijeloma zdjelice pacijenti mogu izgubiti do 4 L krvi u kratkom roku i to u odjeljak koji je teško dostupan. Klasifikacija prijeloma kostiju zdjelice dijeli ih na tri kategorije prema mehanizmu djelovanja traumatskog učinka – anteroposteriorna kompresija, lateralna kompresija i vertikalno smicanje. Anteroposteriorna kompresija uzrokuje tzv. prijelome otvorene knjige koji su povezani s većim rizikom lezije *a. iliaca internae*. Svaki slučaj suspektne frakture zdjelice zahtijeva vanjsku stabilizaciju posebnim zdjeličnim pojasevima, a potom dijagnostičku obradu. Hemodinamski nestabilni pacijenti pregledaju se ultrazvučnom metodom FAST i ako se dokaže tekućina u abdomenu, šalju se na hitnu laparotomiju. Ako je FAST negativan, radi se CT i arterijska embolizacija.

Prijelomi kostiju ekstremiteta dijele se na otvorene i zatvorene. Otvoreni su prijelomi oni koji su praćeni razderotinom kože fragmentom kosti. Teški otvoreni prijelomi, ozljede *n. ischiadicus* i *n. tibialis*, ishemija tkiva dulja od 6 sati i teška kontaminacija i oštećenje mekog tkiva ekstremiteta povećavaju rizik amputacije. Ako su prisutni glavni znakovi ozljede krvnih žila poput krvarenja, širećeg pulsatilnog hematoma, odsutnih distalnih pulsacija i distalnih ishemičnih promjena indiciran je hitan kirurški popravak žile. Sporedni znakovi poput perifernog neurološkog deficita, stalnog hematoma i neobjašnjive hipotenzije uda zahtijevaju angiografiju i endovaskularni zahvat.

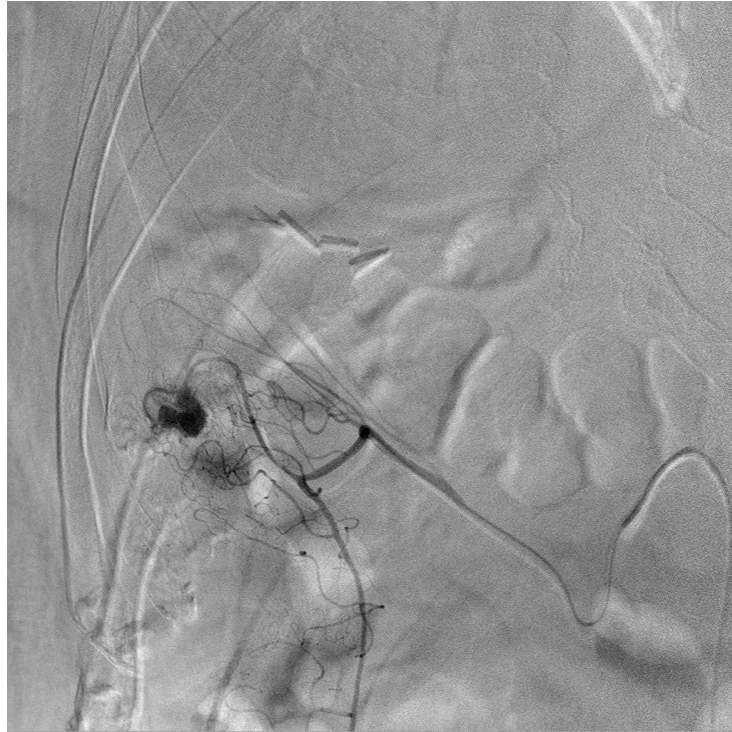Zavojnica se koristi u slučaju fokalnih lezija. Upotreba zavojnica nije dobra za embolizaciju proksimalne *a. iliacae internae* zbog mogućnosti nastavka krvarenja iz bogate kolateralne vaskularizacije ovog anatomskog područja. Embolizacijsko sredstvo izbora za multifokalne lezije, kao što su obično prijelomi kostiju zdjelice, su obloge želatinske spužve, a može se koristiti NBCA ljepilo kod ekstremno nestabilnih pacijenata. Uspješnost arterijske embolizacije za kontrolu krvarenja zdjelice ili ekstremiteta je 85-97%. (75,76)

4.7 Gastrointestinalne embolizacije

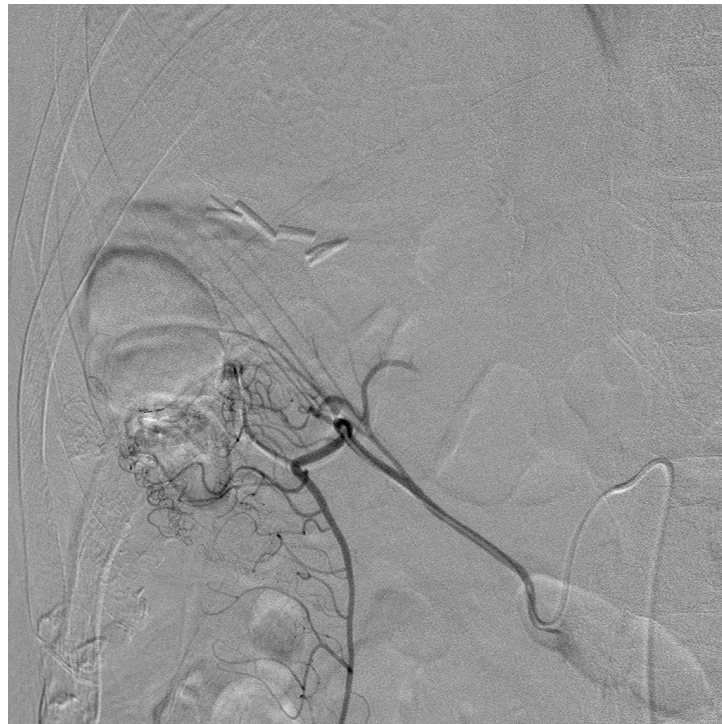4.7.1 Gastrointestinalno krvarenje

Gastrointestinalno (GI) se krvarenje (slika 12.) može dogoditi duž cijelog GI trakta, a granica između gornjeg i donjeg GI krvarenja Treitzov je ligament. U ovom će poglavlju biti govora samo o arterijskim izvorima krvarenja, iako se krvarenje iz variksa jednjaka ponekad može tretirati embolizacijom zavojnica i ljepilom s lipiodolom perkutanom punkcijom *v. porte*. Najčešći su uzroci arterijskog krvarenja gornjeg GI trakta peptički ulkus, Mallory-Weisov sindrom i erozivni ezofagitis. Masivno krvarenje gornjeg GI trakta u rijetkim slučajevima može biti posljedica krvarenja u pseudocistu gušterače (slika 13.). Krvarenje donjeg GI trakta nastaje zbog divertikuloze, angiodisplazije, malignih bolesti ili GI anastomoze. Krvarenje se može očitovati kao hematemeza, hematokezija, melena ili okultno krvarenje. Iako su hematemeza i melena češće povezane s krvarenjem iz gornjih dijelova, hematokezija također može nastati kod krvarenja iz gornjeg GI trakta ako je krvarenje vrlo obilno. Tip krvarenja nije uvijek najbolji način za razlikovanje krvarenja gornjeg od donjeg GI trakta. Kirurško zbrinjavanje krvarenja indicirano je kod masivnih krvarenja koja su opasna po život i difuznih krvarenja koja ne bi dobro reagirala na embolizaciju. Kod krvarenja gornjeg GI trakta endoskopija je prva opcija liječenja jer dobro prikazuje izvor krvarenja koje se može odmah prekinuti nekim od endoskopskih metoda. Ako se endoskopskim tehnikama krvarenje ne može zaustaviti, tek se tada izvodi endovaskularna embolizacija. Hitna kolonoskopija kod krvarenja donjeg GI trakta mnogo je teža za izvedbu jer krvarenje u smjeru endoskopa uvelike smanjuje vidljivost. Stoga se u mnogim institucijama prednost daje angiografiji i endovaskularnoj embolizaciji kao prvoj liniji liječenja.

Embolizacijsko je sredstvo izbora zavojnica. Ako pacijent ima koagulopatiju, može se koristiti NBCA ljepilo. Važno je učiniti potpunu okluziju distalno i proksimalno od lezije kako bi se spriječilo krvarenje kolaterala. Ishemija crijeva rijetka je komplikacija embolizacije zbog dobre kolateralne cirkulacije ovog područja. Može se dogoditi kada je izvor krvarenja zahtijevao previše difuznu embolizaciju. Uspješnost endovaskularne embolizacije kod krvarenja gornjeg GI trakta je 63-97%, a donjeg 68-96%. (77)

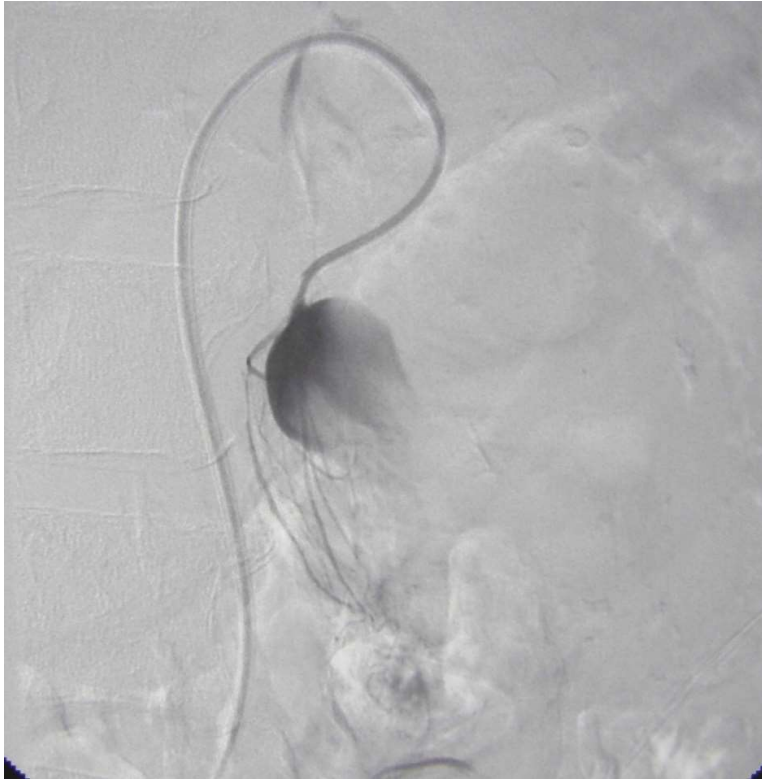


Slika 12.a) GI krvarenje.

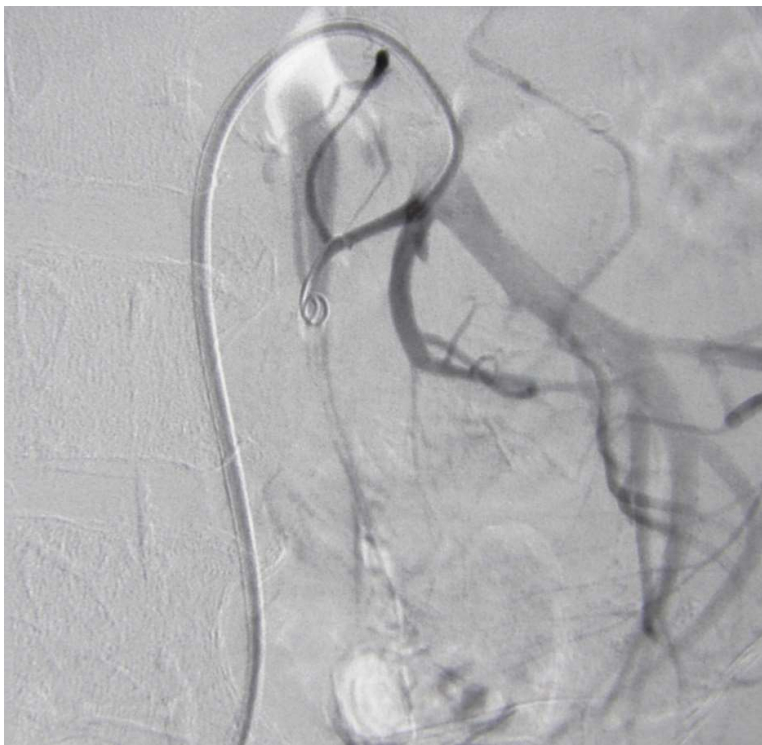

Slika 12.b) Embolizacija GI krvarenja zavojnicom.

Ljubaznošću prof.dr.sc. V. Vidjak



Slika 13.a) Krvarenje u pseudocistu gušterače.



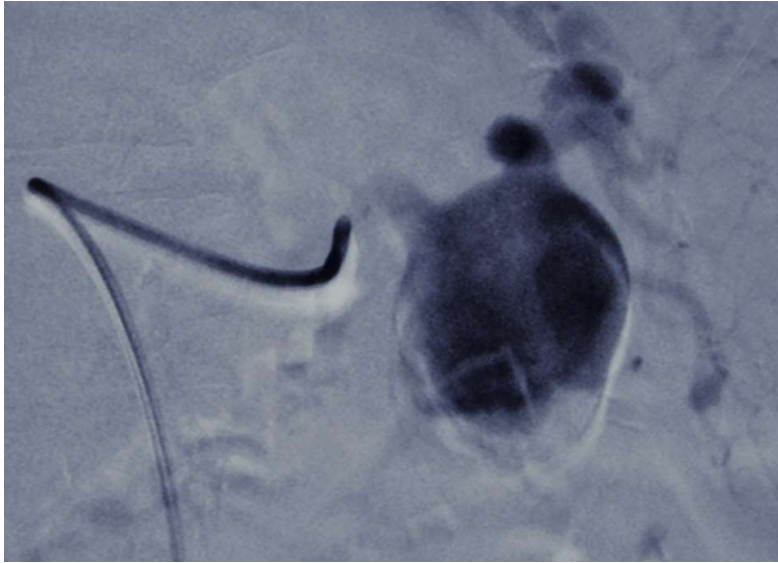Slika 13.b) Embolizacija krvarenja u pseudocistu gušterače zavojnicom.

Ljubaznošću prof.dr.sc. V. Vidjak

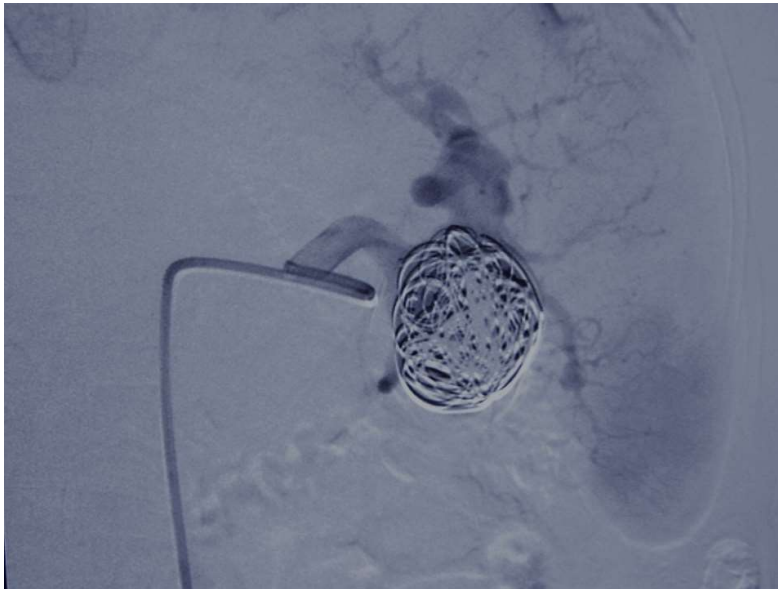
4.7.2 Visceralne aneurizme

Aneurizme visceralnih arterija (VAA) mogu biti prave aneurizme ili pseudoaneurizme. Oba su tipa od kliničke važnosti jer se prezentiraju s rupturom u oko 22% slučajeva i smrti zbog krvarenja u 8%. VAA su asimptomatske i otkrivaju se kao slučajan nalaz na CT-u ili MR-u. Prave aneurizme nastaju zbog degenerativnih promjena arterijske stijenke, gubitka elastičnih vlakana i smanjenog volumena glatkog mišićja. Ateroskleroza, fibromuskularna displazija i poremećaji strukture kolagena povećavaju rizik za nastanak VAA. Najčešća je lokalizacija prave aneurizme slezenska arterija (slika 14.), praćena pankreatikoduodenalnom arkadom. Na slici 15. prikazana je aneurizma arterije ilijake interne i embolizacija iste. Rizik rupture prave aneurizme malen je kada su manje od 2 cm u promjeru, no ako se jave simptomi, ruptura, nagli rast, trudnoća ili je potrebna upotreba antikoagulancije, potrebna je hitna intervencija. Pseudoaneurizme nastaju kao posljedica kronične upale (pankreatitis, infekcija, vaskulitis) ili traume (tupa, penetrantna, ijatrogena). Zbog perkutanih zahvata na jetri i transplantacija jetre pseudoaneurizme se najčešće razvijaju na jetrenoj arteriji (slika 16.). Svaka se pseudoaneurizma, neovisno o veličini, mora liječiti. Konvencionalno kirurško liječenje VAA korisno je kod hemodinamski nestabilnih pacijenata ili kompleksnih aneurizmi, a u ostalim se slučajevima prednost daje endoskopskih zahvatima.

Za embolizaciju VAA sredstvo izbora je zavojnica, a mogu se koristiti i vaskularni čepovi. U upotrebi su standardne zavojnice od 0,035 inča za proksimalne dijelove arterija, dok se za distalne lokalizacije koriste mikrozavojnice od 0,018 i 0,014 inča. (78) Mogu se primijeniti sve klasične tehnike koilanja aneurizmi (punjenje lumena s ili bez stenta, balona ili dvostrukog katetera), embolizacija arterije proksimalno i distalno od aneurizme i perkutana embolizacija. Perkutana se embolizacija izvodi kod aneurizmi koje su nedostupne endovaskularnom pristupu. Aneurizmi se pristupa direktnom punkcijom vođenom CT-om, ultrazvukom ili fluoroskopijom, no ta je tehnika teška za izvedbu i povezana s povišenim rizikom od distalne migracije. Distalne embolizacije VAA, pogotovo kod bubrežne i mezenteričnih arterija, mogu dovesti do infarkta tkiva pa u tim slučajevima treba razmotriti mogućnost upotrebe pokrivenih potpornica koje isključuju aneurizmu bez potpune embolizacije arterije. (79) Uspješnost endovaskularnog liječenja VAA je 85 – 100% (80), no rekanalizacija je zamijećena u čak 26% pacijenata 12 - 46 mjeseci nakon zahvata. (81)

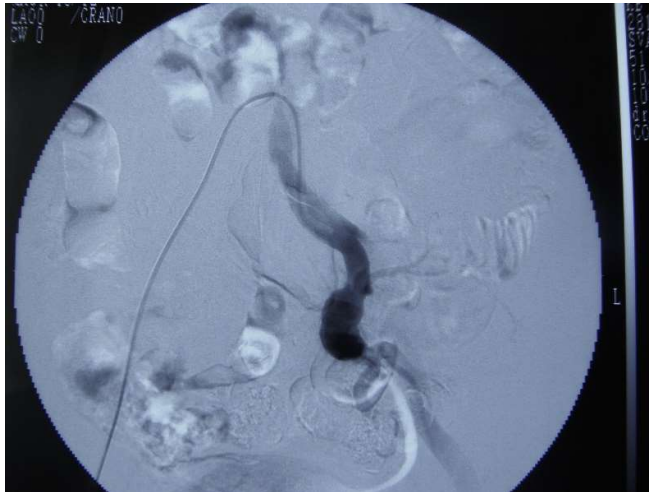

Slika 14.a) Aneurizma *a. lienalis*.

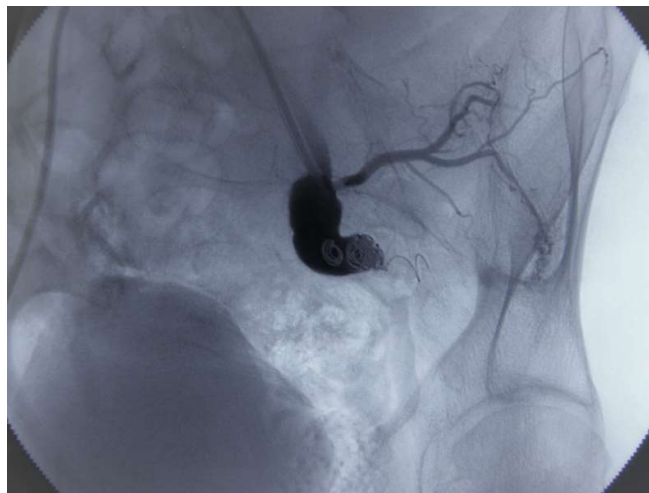

Slika 14.b) Embolizacija aneurizme *a. lienalis* zavojnicom - packing.

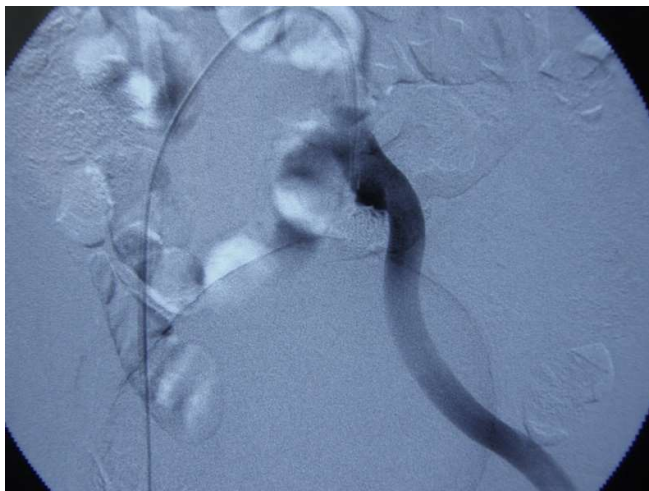
Ljubaznošću prof.dr.sc. V. Vidjak



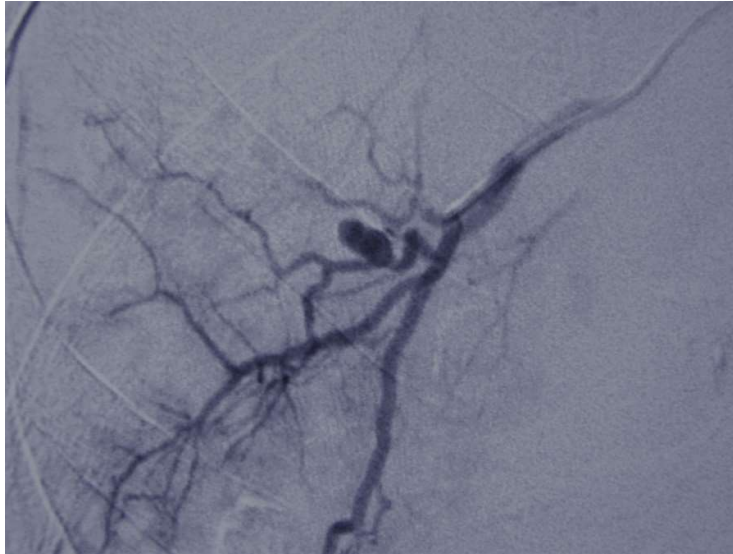Slika 15.a) Aneurizma arterije ilijake interne.



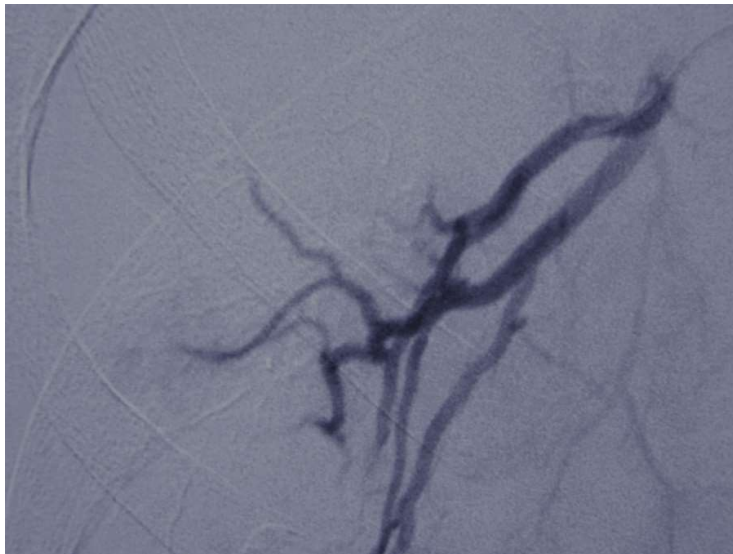
Slika 15.b) Embolizacija odljeva aneurizme zavojnicom.



Slika 15.c) Arterija ilijaka interna nakon embolizacije zavojnicom. Ljubaznošću prof.dr.sc. V. Vidjak



Slika 16.a) Aneurizma *a. hepaticae*.



Slika 16.b) Embolizacija aneurizme *a. hepaticae* zavojnicom.

Ljubaznošću prof.dr.sc. V. Vidjak

4.8 Embolizacije jetre

4.8.1 Embolizacija portalne vene

Hepatocelularni je karcinom treći najčešći uzrok smrti od raka u svijetu. Glavna terapijska opcija još je uvijek resekcija jetre. Iako su hepatobilijarne kirurške metode poprilično napredovale, resekcija jetre veća od tri Couinaudova segmenta stvara rizik od razvoja insuficijencije jetre. Predviđeni volumen jetre koji preostaje (engl. *future liver remnant*) nakon operacije pokazao se kao dobar neovisan prediktor postoperativnih komplikacija. Embolizacija portalne vene (PVE) je zahvat preusmjeravanja protoka krvi prema budućem ostatku jetre kod pacijenata koji su kandidati za ekstenzivnu resekciju jetre. Time se postiže hipertrofija neemboliziranih segmenata koji će preostati nakon resekcije. Poznato je da jetra ima velike sposobnosti regeneracije pa se tim postupkom povećava funkcionalna rezerva jetre i smanjuje postoperativni morbiditet. U zdravoj jetri volumen jetre koji preostaje treba biti barem 20% kako bi pacijent mogao pristupiti hepatektomiji, a za cirotičnu se jetru zagovara da taj volumen bude barem 40%.

Embolizacijska su sredstva izbora za PVE NBCA ljepilo i mikrosfere u kombinaciji sa zavojnicama. Nakon kateterizacije portalnog sustava otpuštaju se manje PVA ili druge mikrosfere za embolizaciju distalnih manjih vena, a zatim veće čestice za proksimalnije dijelove, čime se želi postići potpuni prekid protoka. Platinske se mikrozavojnice postavljaju nakon mikrosfera kako bi se spriječilo pomak ili rekanalizacija. (82) Za pristup jetrenim venama kod PVE postoje tri tehnike. Transileokolični pristup počinje rezom u donjem desnom kvadrantu gdje se direktnom punkcijom ulazi u glavnu ileokoličnu venu i mikrokaterom u portalnu venu. Kontralateralni i ipsilateralni pristup rade se direktno transhepatičkom punkcijom koja je vođena ultrazvukom. (83)

4.8.2 Arterijska embolizacija benignih bolesti jetre

Benigni tumori jetre, kao što su hepatocelularni adenom, fokalna nodularna hiperplazija i kavernozni hemangiom, većinom se otkrivaju slučajno u asimptomatskih pacijenata, no ponekad su povezani s ozbiljnim komplikacijama koje zahtijevaju hitno liječenje. Za velike ili simptomatske lezije standardna je terapija kirurška resekcija, ali ako pacijent nije u stanju podnijeti operaciju, u obzir dolazi transkateterska arterijska embolizacija (TAE). TAE je indiciran za postizanje hemostaze zasebno ili kao preoperativna priprema za resekciju tumora. Hepatocelularni je adenom rijetki tumor jetre koji je povezan s uporabom oralnih kontraceptiva ili anaboličkih steroida i glikogenskim bolestima jetre. Veliki se udio ovih tumora klinički prezentira akutnim abdomenom zbog krvarenja ili simptomima povezanim s velikom masom tumora. U slučajevima akutnog krvarenja hepatocelularnog adenoma TAE može postići adekvatnu hemostazu bez potrebe za hitnom laparotomijom. Fokalna nodularna

hiperplazija rjeđe je popraćena simptomima u vidu krvarenja, a kirurško je liječenje osnova terapije. TAE je alternativa kirurškoj terapiji kad je operacija neizvediva zbog lošeg stanja pacijenta ili nedostupnosti lezije. Velike fokalne nodularne hiperplazije često imaju jednu veliku opskrbnu arteriju, što ih čini posebno pogodnim za TAE. Kavernozni je hemangiom najčešći benigni tumor jetre i većina ih je asimptomatska. Veoma veliki hemangiomi mogu uzrokovati abdominalnu bol, neugodu i krvarenje, a dobra alternativa (ili dodatak) kirurškoj terapiji simptomatskih hemangioma je TAE. Različita se embolizacijska sredstva koriste za embolizaciju benignih tumora, kao što su mikrosfere, zavojnice i NBCA ljepilo. Tipično se vaskularni intersticij prvo embolizira mikrosferama, a glavna opskrbna arterija čeličnim zavojnicama.

Policistična je jetra najčešća ekstrarenalna manifestacija autosomno dominantne policistične bolesti bubrega, a javlja se u 80% pacijenata. Većina je pacijenta asimptomatska, no oni koji imaju simptome trpe abdominalni pritisak, dispepsiju i dispneju. Kirurške su opcije liječenja laparoskopska ili otvorena operacija ciste, djelomična hepatektomija ili transplantacija jetre, ali ovi su zahvati praćeni visokim morbiditetom i mortalitetom. Pokazalo se da embolizacija grana jetrene arterije koje opskrbljuju najveće ciste može dovesti do njihovog smanjenja. Embolizacija tih grana pomoću mikrozavojnica ili NBCA dovela je do olakšanja simptoma u 50 – 86% pacijenata, bez ozbiljnih komplikacija.

Novorođenački je hemangioendoteliom najčešći jetreni tumor u novorođenačkoj dobi. Uglavnom je asimptomatski, no može biti povezan s fatalnim komplikacijama kao što su kongestivno zatajenje srca i potrošna koagulopatija. Osim medikamentne i kirurške terapije u obzir dolazi i TAE jer su ovi pacijenti često rizična skupina za operaciju. Embolizacija zavojnicom može dovesti do izlječenja ili barem stabilizacije kliničke slike.

Kongenitalni portosistemski šant rijetka je anomalija u razvitku portalnog venskog sustava. Može biti izvan ili unutar jetre i njegov klinički tijek ovisi o veličini protoka. Pacijenti s velikim šantom mogu razviti hipoksiju zbog hepatopulmonarnog sindroma, dispneju zbog plućne hipertenzije, zatajenje srca, encefalopatiju, novorođenačku kolestazu i tumor jetre. Manji se šant očituje kao ponavljajuće epizode encefalopatije sve do u odraslu dob. Moderne su endovaskularne tehnike većinom zamijenile kirurško podvezivanje. Prije definitivnog zatvaranja šanta važno je napraviti test balonom kojim se provjeri da neće doći do razvoja akutne portalne hipertenzije nakon zatvaranja. Čelične su se zavojnice uspješno koristile za zatvaranje ovih šantova, no imaju velik rizik od distalnog pomaka zbog visokih protoka krvi kod ove indikacije. Preporučuje se upotreba vaskularnih čepova i to 30 – 50% većih od promjera šanta.

(84)

4.8.3 Arterioportalne fistule

Arterioportalna fistula (APF) intrahepatična je komunikacija između jetrene arterije i portalnog venskog sustava bez spoja sa sistemskom venskom cirkulacijom. Oko 10% APF je kongenitalno, što se očituje kao portalna hipertenzija i gastrointestinalno krvarenje bez jasnog uzroka prije 18. godine života. U kongenitalnoj APF tipično postoji više difuznih aberantnih krvnih žila koje stvaraju fistulu. Ostali uzroci APF su trauma, transplantacija jetre, aneurizma, ciroza, bilijarna atrezija i tumor. Simptomi kongenitalne APF povezani su s efektom krađe krvi koji uzrokuje ishemiju crijeva. To se očituje u prvim godinama života kao gastrointestinalno krvarenje, zaostajanje u rastu sa steatorejom i enteropatija s gubitkom proteina. Nije zabilježen nijedan slučaj spontane rezolucije APF pa je endovaskularna embolizacija uvijek indicirana.

Metalne su zavojnice preporučeno embolizacijsko sredstvo, no za ovu indikaciju mogu se koristiti i vaskularni čepovi ili mikrosfere. Mikrosfere se koriste kada su krvne žile fistule premalene da bi došlo do distalne migracije materijala i ishemije jetre. (85)

4.9 Genitourinarne embolizacije

4.9.1 Prijapizam

Prijapizam je abnormalna erekcija nevezana za seksualno uzbuđenje koja traje dulje od 4 sata, a može biti ishemijski i neishemijski. Ishemijski priapizam čini oko 95% slučajeva i nastaje zbog venske okluzije. Zbog izostanka prekida erekcije dolazi do kompartment sindroma, oštećenja tkiva i erektilne disfunkcije ako erekcija potraje dulje od 24 sata. Endovaskularna terapija nije opcija kod ovog stanja. Neishemijski priapizam ili arterijski priapizam rijetka je posljedica traume perineuma ili penisa, gdje dolazi do stvaranja fistuloznih komunikacija kavernoze arterije i obližnjih sinusoidalnih prostora penisa. Arterijska krv stalno prolazi kroz ovu fistulu i oksigenira kavernožno tkivo pa ovo nije hitno urološko stanje. Iako nema rizika od ishemijskog oštećenja, mogu se pojaviti strukturalna oštećenja zbog pojačanog i dugotrajnog utoka krvi. Opcije liječenja su hladni oblozi, kompresija fistule vođena ultrazvukom, operativni zahvat, endovaskularna primjena metilenskog modrila i endovaskularna embolizacija.

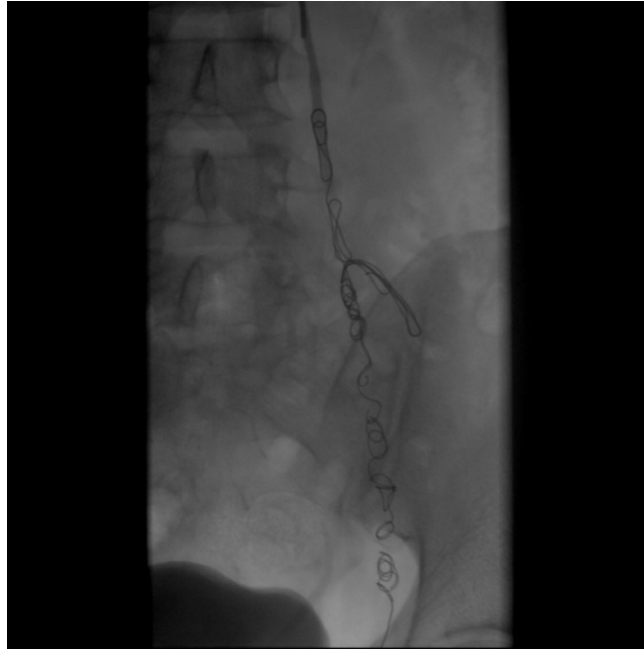
Endovaskularne tehnike koriste privremena (želatinska spužva) i trajna embolizacijska sredstva (mikrozavojnice, NBCA, mikročestice). Endovaskularna je embolizacija prva opcija liječenja nakon konzervativne terapije i ima uspješnost od 90%. Najčešća je lokalizacija lezije distalna unutarnja pudendalna arterija. Okluzija s mikrozavojnicama smatra se sigurnijom od embolizacije tekućim sredstvima kod fistula s velikim protokom. Eretilna je disfunkcija najteža komplikacija i događa se u

39% slučajeva primjene trajnih embolizacijskih sredstava, a u samo 5% primjena privremenih sredstava. (86)

4.9.2 Varikokela

Varikokela je proširenje spermatičnog pleksusa – malenih vena koje odvođe krv iz sjemenika. Nastaje zbog povišenog venskog tlaka zbog insuficijencije venskih zalistaka ili opstrukcije venskog protoka. To je relativno učestalo stanje koje zahvaća 15% mlađe muške populacije. Predilekcijsko je mjesto s lijeve strane jer je lijeva gonadalna vena duža i ulazi u renalnu venu, što povećava hidrostatski tlak, za razliku od desne koja ulazi direktno u donju šuplju venu. Može se pojaviti bilateralno, a izolirana desnostrana varikokela je indikacija za daljnje pretrage. Varikokele mogu uzrokovati mušku neplodnost jer nakupljanje krvi u skrotumu povećava temperaturu i negativno utječe na spermatogenezu. Većina je pacijenata asimptomatska, no u 10% muškaraca javlja se orhidalgija, tj. testikularna bol. Kod muškaraca s klinički prisutnim varikokelama i smanjenom veličinom testisa ili dokazanim poremećajem sjemena indicirana je invazivna terapija. Terapijske su opcije kirurško podvezivanje testikularne vene i endovaskularna embolizacija. Kirurško se podvezivanje danas češće koristi iako se endovaskularno liječenje pokazalo jednako uspješnim, a potencijalno manje opasnim.

Perkutana transkateterska embolizacija testikularne vene (slika 17.) provodi se sve do njezina utoka u bubrežnu venu, a potom se emboliziraju i kolaterale koje bi mogle dovesti do povratka bolesti. Embolizacijska su sredstva izbora zavojnice i sklerozirajuća sredstva. Zavojnice daju operateru veću kontrolu nad otpuštanjem što ih čini sigurnijima. Mali postotak bolesnika može razviti tromboflebitis spermatičnog pleksusa nakon zahvata (dominantno nakon uporabe tekućih embolizacijskih sredstava, rjeđe kod uporabe ljepila), no to je samoograničavajuće stanje i može se tretirati protuupalnim lijekovima. Parametri sjemena povise se u 39% pacijenata koji su pristupili endovaskularnom zahvatu. (87)



Slika 17. Embolizacija varikokele zavojnicom. Ljubaznošću prof.dr.sc. V. Vidjak

4.10 Ginekološke embolizacije

4.10.1 Krvarenje kod ginekoloških malignih bolesti

U ginekološke maligne bolesti ubrajaju se rak vrata maternice, jajnika, maternice, vagine, vulve i jajovoda. Osnovni su modaliteti terapije kirurgija, radioterapija i kemoterapija. Endovaskularne se metode ne koriste kod liječenja samog tumora. Najčešća je primjena embolizacijske terapije kod naprednih tumora maternice (sarkom, rak vrata maternice, rak endometrija) s infiltracijom forniksa i izvan endometrija. Takvi tumori mogu uzrokovati masivna genitalna krvarenja, a kada tamponada vaginalnog kanala nije dovoljna za prekid krvarenja, potrebna je endovaskularna ili kirurška terapija. Za tu je indikaciju endovaskularna embolizacija učinkovitija i brža nego kirurška alternativa.

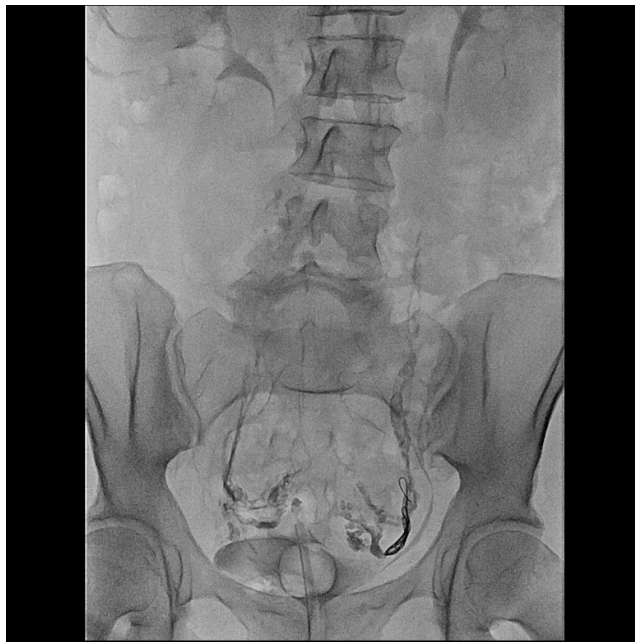Koriste se privremena i trajna embolizacijska sredstva: želatinska spužva, mikročestice, zavojnice, vaskularni čepovi ili tekuća sredstva. Odabir embolizacijskog sredstva ovisi o veličini krvne žile, kolateralnoj cirkulaciji, ciljnom organu i tome je li krvarenje fokalno ili difuzno. Zavojnice su učinkovitije kod fokalnih lezija, a mikročestice kod difuznog arterijskog krvarenja. Najčešće se emboliziraju *a. iliaca interna* i *a. uterina*, a rjeđe *a. ovarica*. Embolizacija kod krvarenja zbog ginekoloških malignih tumora učinkovita je u 90% slučajeva i uz to dopušta brzi nastavak vanjske radioterapije. (88)

4.10.2 Sindrom zdjelične kongestije

Sindrom zdjelične kongestije (engl. *pelvic congestion syndrome*) stanje je varikoznih proširenja vena u zdjelici ili vulvi i zapravo je analogno varikokeli kod muškaraca. Nastaje zbog insuficijencije zalistaka v. *ovarice* i v. *iliacae internae* ili zbog opstrukcije lijeve bubrežne vene (engl. *nutcracker syndrome*) i lijeve zajedničke ilijačne vene. Uzrokuje kroničnu bol u zdjelici kod žena, obično prilikom dugotrajnog stajanja, i povezan je s većom učestalošću varikoznih vena nogu. Za kratkotrajno olakšanje simptoma može se primijeniti medikamentna terapija - medroksiprogesteron acetat i goserelin. Izlječenje se postiže kirurškim podvezivanjem lijeve gonadalne vene ili endovaskularnom embolizacijom.

Transkateterska emboloterapija ovarijske vene (slika 18.) najčešće se izvodi kombinacijom sklerozirajućeg sredstva STS (natrijev tetradecil sulfat) i zavojnice. Embolizira se cijela lijeva ili obje vene jajnika, ovisno o slučaju. Prilikom pristupa veni, balon se napuše u distalnom dijelu, a tek se onda ubrizgava STS, što sprječava refluks sklerozirajućeg sredstva. Prije ispuhivanja balona postavlja se zavojnica debljine 0,035 inča. Stope uspješnosti u smanjenju zdjelične boli variraju između 47% i 98%.

(89)



Slika 18. Embolizacija sindroma zdjelične kongestije kombinacijom zavojnice i ljepila. Ljubaznošću prof.dr.sc. V. Vidjak

5. ZAKLJUČAK

Terapijska embolizacija postala je jedna od glavnih grana moderne intervencijske radiologije. Njezina je primjena temelj multimodalne terapije u traumi, onkologiji i endovaskularnoj terapiji vaskularnih malformacija i aneurizmi. Važno je posjedovati znanje o različitim tehnikama, materijalima i anatomiji žilja kako bi se postigao dobar ishod s minimalnim komplikacijama. Odabir embolizacijskog sredstva ovisi o veličini krvne žile, duljini okluzije koju želimo postići, pacijentovom stanju i kolateralnoj vaskularizaciji tkiva. Neciljna embolizacija zdravog tkiva može imati katastrofalne posljedice.

Zavojnica je trajno embolizacijsko sredstvo s vrlo širokim rasponom upotrebe. Zavojnice mogu biti načinjene od različitih materijala, debljina i veličina, s različitim mehanizmima otpuštanja i površinskim vlaknima. Ova raznolikost omogućuje primjenu zavojnica u skoro svim područjima terapijske embolizacije. Visoka preciznost odvojivih zavojnica (GDC) dopušta primjenu kod lokalizacija s vrlo visokim protokom krvi. Platinske tekuće zavojnice mogu embolizirati izrazito malene i tortuozne krvne žile, a velike čvrste čelične zavojnice stabilno se usidre i u najvećim arterijama tijela. Novi napreci u razvoju zavojnica sa srži od hidrogela postižu bolju popunjenost kupole aneurizme, čime se mnogostruko smanjuju stope rekanalizacija.

Zavojnica je najbolje embolizacijsko sredstvo kod svih pseudoaneurizmi i aneurizmi te skoro svih arteriovenskih fistula i malformacija, no svestranost ovog sredstva omogućuje zanimljive primjene i kod krvarenja od traume i u intervencijskoj onkologiji.

6. ZAHVALE

Zahvaljujem svojem mentoru prof. dr. sc. Vinku Vidjaku što mi je omogućio izradu ovog diplomskog rada. Hvala na ukazanom povjerenju, strpljenju i trudu!

Hvala i mojoj obitelji, curi i prijateljima na bezuvjetnoj potpori tijekom studija.

7. LITERATURA

1. Guimaraes M, Murray T, Siskin GP. Brief History and Classification of Embolic Agents. U: Embolization therapy: principles and clinical applications. Philadelphia: Wolters Kluwer Health; 2015.
2. Sharafuddin MJ, Sun S, Golzarian J. Embolotherapy: Basic Principles and Applications. U: Vascular Embolotherapy: A Comprehensive Approach Volume 1 General Principles, Chest, Abdomen, and Great Vessels [Internet]. Berlin, Heidelberg: Springer-Verlag Berlin Heidelberg; 2006 [citirano 16. svibanj 2021.]. Dostupno na: <http://0-dx.doi.org.fama.us.es/10.1007/3-540-33256-1>
3. Medsinghe A, Zajko A, Orons P, Amesur N, Santos E. A Case-Based Approach to Common Embolization Agents Used in Vascular Interventional Radiology. *Am J Roentgenol*. 23. rujan 2014.;203(4):699–708.
4. Tomashefski JFJ, Cohen AM, Doershuk CF. Longterm histopathologic follow-up of bronchial arteries after therapeutic embolization with polyvinyl alcohol (Ivalon) in patients with cystic fibrosis. *Hum Pathol*. svibanj 1988.;19(5):555–61.
5. Jander HP, Russinovich NA. Transcatheter gelfoam embolization in abdominal, retroperitoneal, and pelvic hemorrhage. *Radiology*. kolovoz 1980.;136(2):337–44.
6. Keefe NA, Haskal ZJ, Park AW, Angle JF. IR Playbook: A Comprehensive Introduction to Interventional Radiology [Internet]. Cham: Springer International Publishing; 2018 [citirano 03. svibanj 2021.]. Dostupno na: <http://link.springer.com/10.1007/978-3-319-71300-7>
7. JENKINS HP, JANDA R, CLARKE J. Clinical and experimental observations on the use of gelatin sponge or foam. *Surgery*. srpanj 1946.;20(1):124–32.
8. Speakman TJ. Internal Occlusion of a Carotid-Cavernous Fistula. *J Neurosurg*. travanj 1964.;21(4):303–5.
9. Vaidya S, Tozer KR, Chen J. An overview of embolic agents. *Semin Interv Radiol*. rujan 2008.;25(3):204–15.
10. Sone M, Arai Y. Gelatin Sponge. U: Embolization therapy: principles and clinical applications. Philadelphia: Wolters Kluwer Health; 2015.
11. Tadavarthy SM, Knight L, Ovitt TW, Snyder C, Amplatz K. Therapeutic Transcatheter Arterial Embolization. *Radiology*. srpanj 1974.;112(1):13–6.
12. Deodhar A, Kaufman JA. Polyvinyl Alcohol Particles. U: Embolization therapy: principles and clinical applications. Philadelphia: Wolters Kluwer Health; 2015.
13. Siskin GP, Birney AD. Spherical Embolic Agents. U: Embolization therapy: principles and clinical applications. Philadelphia: Wolters Kluwer Health; 2015.
14. Laurent A. Microspheres and Nonspherical Particles for Embolization. *Tech Vasc Interv Radiol*. prosinac 2007.;10(4):248–56.
15. Arai Y. Glue. U: Embolization therapy: principles and clinical applications. Philadelphia: Wolters Kluwer Health; 2015.

16. Numan F, Ömeroğlu A, Kara B, Cantaşdemir M, Adaletli \ Ibrahim, Kantarcı F. Embolization of Peripheral Vascular Malformations with Ethylene Vinyl Alcohol Copolymer (Onyx). *J Vasc Interv Radiol.* rujan 2004.;15(9):939–46.
17. Tasse JC, Arslan B, Turba UC. *Sclerosing agents. U: Embolization therapy: principles and clinical applications.* Philadelphia: Wolters Kluwer Health; 2015.
18. Bittles M, Hoffer E. Gonadal Vein Embolization: Treatment of Varicocele and Pelvic Congestion Syndrome. *Semin Interv Radiol.* rujan 2008.;25(03):261–70.
19. Gandini R, Konda D, Reale CA, Pampana E, Maresca L, Spinelli A, i ostali. Male Varicocele: Transcatheter Foam Sclerotherapy with Sodium Tetradecyl Sulfate—Outcome in 244 Patients. *Radiology.* veljača 2008.;246(2):612–8.
20. Tan KT, Kirby J, Rajan DK, Hayeems E, Beecroft JR, Simons ME. Percutaneous Sodium Tetradecyl Sulfate Sclerotherapy for Peripheral Venous Vascular Malformations: A Single-Center Experience. *J Vasc Interv Radiol.* ožujak 2007.;18(3):343–51.
21. Hill SL, Hijazi ZM, Hellenbrand WE, Cheatham JP. Evaluation of the AMPLATZER vascular plug for embolization of peripheral vascular malformations associated with congenital heart disease. *Catheter Cardiovasc Interv.* 2005.;67(1):112–8.
22. Park SJ. *Vascular Plugs. U: Embolization therapy: principles and clinical applications.* Philadelphia: Wolters Kluwer Health; 2015.
23. Tuite DJ, Kessel DO, Nicholson AA, Patel JV, McPherson SJ, Shaw DR. Initial Clinical Experience Using the Amplatzer Vascular Plug. *Cardiovasc Intervent Radiol.* svibanj 2007.;30(4):650–4.
24. Ha CD, Calcagno D. Amplatzer Vascular Plug to occlude the internal iliac arteries in patients undergoing aortoiliac aneurysm repair. *J Vasc Surg.* prosinac 2005.;42(6):1058–62.
25. Maleux G, Rega F, Heye S, Troost E, Budts W. Asymptomatic Migration of a First-generation AMPLATZER Vascular Plug into the Abdominal Aorta: Conservative Management May Be an Option. *J Vasc Interv Radiol.* travanj 2011.;22(4):569–70.
26. Trerotola SO, Pyeritz RE. Does Use of Coils in Addition to Amplatzer Vascular Plugs Prevent Recanalization? *Am J Roentgenol.* rujan 2010.;195(3):766–71.
27. GIANTURCO C, ANDERSON JH, WALLACE S. MECHANICAL DEVICES FOR ARTERIAL OCCLUSION. *Am J Roentgenol.* srpanj 1975.;124(3):428–35.
28. Haug S. *Tools of the Trade. U: IR Playbook: A Comprehensive Introduction to Interventional Radiology [Internet].* Cham: Springer International Publishing; 2018 [citirano 03. svibanj 2021.]. Dostupno na: <http://link.springer.com/10.1007/978-3-319-71300-7>
29. Vrachliotis TG, Falagas ME. Infections After Endovascular Coil Embolization. *J Endovasc Ther.* prosinac 2007.;14(6):805–6.
30. Moon E, Tam M, Kikano R, Karuppusamy K. Prophylactic Antibiotic Guidelines in Modern Interventional Radiology Practice. *Semin Interv Radiol.* studeni 2010.;27(04):327–37.
31. Osuga K. *Pushable Coils. U: Embolization therapy: principles and clinical applications.* Philadelphia: Wolters Kluwer Health; 2015.

32. Ha-Kawa SK, Kariya H, Murata T, Tanaka Y. Successful Transcatheter Embolotherapy with a New Platinum Microcoil: The Berenstein Liquid Coil. *Cardiovasc Intervent Radiol.* srpanj 1998.;21(4):297–9.
33. Guglielmi G. History of the genesis of detachable coils. *J Neurosurg.* srpanj 2009.;111(1):1–8.
34. KLEIN GE, SZOLAR DH, BREINL E, RAITH J, SCHREYER HH. Endovascular treatment of renal artery aneurysms with conventional non-detachable microcoils and Guglielmi detachable coils. *BJU Int.* lipanj 1997.;79(6):852–60.
35. Greben C, Gandras EJ, Naidich JJ. *Detachable Coils. U: Embolization therapy: principles and clinical applications.* Philadelphia: Wolters Kluwer Health; 2015.
36. Kallmes DF, Fujiwara NH. New Expandable Hydrogel-Platinum Coil Hybrid Device for Aneurysm Embolization. *Am J Neuroradiol.* 01. listopada 2002.;23(9):1580.
37. Bendok BR, Abi-Aad KR, Ward JD, Kniss JF, Kwasny MJ, Rahme RJ, i ostali. The Hydrogel Endovascular Aneurysm Treatment Trial (HEAT): A Randomized Controlled Trial of the Second-Generation Hydrogel Coil. *Neurosurgery.* veljača 2020.;86(5):615–24.
38. Bishay VL, Ingber RB, O’Connor PJ, Fischman AM. *Vascular Access Techniques and Closure Devices. U: IR Playbook: A Comprehensive Introduction to Interventional Radiology [Internet].* Cham: Springer International Publishing; 2018 [citirano 03. svibanj 2021.]. Dostupno na: <http://link.springer.com/10.1007/978-3-319-71300-7>
39. White Jr. RI, Pollak JS. *Controlled Delivery of Pushable Fibered Coils for Large Vessel Embolotherapy. U: Vascular Embolotherapy a Comprehensive Approach Volume 1 General Principles, Chest, Abdomen, and Great Vessels [Internet].* Berlin, Heidelberg: Springer-Verlag Berlin Heidelberg; 2006 [citirano 16. svibanj 2021.]. Dostupno na: <http://0-dx.doi.org/fama.us.es/10.1007/3-540-33256-1>
40. Harrigan MR, Deveikis JP. *Intracranial Aneurysm Treatment. U: Handbook of Cerebrovascular Disease and Neurointerventional Technique [Internet].* Cham: Springer International Publishing; 2018 [citirano 18. svibanj 2021.]. Dostupno na: <http://link.springer.com/10.1007/978-3-319-66779-9>
41. Chaudry MI, Spiotta A, Turner R, Hawk H, Lena JR, Turk A. *Intracranial Aneurysms. U: Embolization therapy: principles and clinical applications.* Philadelphia: Wolters Kluwer Health; 2015.
42. Zhou S, Dion PA, Rouleau GA. Genetics of Intracranial Aneurysms. *Stroke.* ožujak 2018.;49(3):780–7.
43. Bederson JB, Awad IA, Wiebers DO, Piepgras D, Haley EC, Brott T, i ostali. Recommendations for the Management of Patients With Unruptured Intracranial Aneurysms. *Circulation.* listopada 2000.;102(18):2300–8.
44. Spetzler RF, McDougall CG, Zabramski JM, Albuquerque FC, Hills NK, Russin JJ, i ostali. The Barrow Ruptured Aneurysm Trial: 6-year results. *J Neurosurg.* rujana 2015.;123(3):609–17.
45. Molyneux A, Kerr R. International Subarachnoid Aneurysm Trial (ISAT) of neurosurgical clipping versus endovascular coiling in 2143 patients with ruptured intracranial aneurysms: A randomized trial. *J Stroke Cerebrovasc Dis.* studeni 2002.;11(6):304–14.

46. Wiebers DO. Unruptured intracranial aneurysms: natural history, clinical outcome, and risks of surgical and endovascular treatment. *The Lancet*. srpanj 2003.;362(9378):103–10.
47. Gemmete JJ, Griauzde J. Cerebral Angiography: Aneurysms. U: *IR Playbook: A Comprehensive Introduction to Interventional Radiology* [Internet]. Cham: Springer International Publishing; 2018 [citirano 03. svibanj 2021.]. Dostupno na: <http://link.springer.com/10.1007/978-3-319-71300-7>
48. Johnston SC, Dowd CF, Higashida RT, Lawton MT, Duckwiler GR, Gress DR. Predictors of Rehemorrhage After Treatment of Ruptured Intracranial Aneurysms. *Stroke*. siječanj 2008.;39(1):120–5.
49. Rangel-Castilla L, Barber SM, Klucznik R, Diaz O. Mid and long term outcomes of dural arteriovenous fistula endovascular management with Onyx. Experience of a single tertiary center. *J NeuroInterventional Surg*. rujanj 2013.;6(8):607–13.
50. Natarajan SK, Ghodke B, Kim LJ, Hallam DK, Britz GW, Sekhar LN. Multimodality Treatment of Intracranial Dural Arteriovenous Fistulas in the Onyx Era: a Single Center Experience. *World Neurosurg*. travanj 2010.;73(4):365–79.
51. Griauzde J, Gemmete JJ. Cerebral Angiography: Arteriovenous Malformations and Dural Arteriovenous Fistulae. U: *IR Playbook: A Comprehensive Introduction to Interventional Radiology* [Internet]. Cham: Springer International Publishing; 2018 [citirano 03. svibanj 2021.]. Dostupno na: <http://link.springer.com/10.1007/978-3-319-71300-7>
52. James RF, Martin LB, Gaughen, Jr JR, Mack WJ. *Vascular Tumors. U: Embolization therapy: principles and clinical applications*. Philadelphia: Wolters Kluwer Health; 2015.
53. Chaloupka JC, Lesley WS, Hayakawa M, Hsu S-W. Diagnosis and Endovascular Surgical Management of Carotid Blowout Syndrome. U: *Vascular Embolotherapy: A Comprehensive Approach Volume 2 Oncology, Trauma, Gene Therapy, Vascular Malformations, and Neck*. Berlin; Heidelberg: Springer; 2006.
54. Valentin LI, Walker TG. Bronchial Artery Embolization. U: *IR Playbook: A Comprehensive Introduction to Interventional Radiology* [Internet]. Cham: Springer International Publishing; 2018 [citirano 03. svibanj 2021.]. Dostupno na: <http://link.springer.com/10.1007/978-3-319-71300-7>
55. Schmidt B, Liebers U, Kröncke T, John M, Witt C. [Bronchial artery embolisation using platinum coils in 52 patients with severe pulmonary hemorrhage]. *Dtsch Med Wochenschr* 1946. 04. ožujak 2005.;130(9):440–3.
56. Nistri M, Acquafresca M, Pratesi A, Menchi I, Villari N, Mascalchi M. Bronchial artery embolization with detachable coils for the treatment of haemoptysis. Preliminary experience. *Radiol Med (Torino)*. travanj 2008.;113(3):452–60.
57. Vidjak V, Novačić K, Hebrang A, Mažuranić I, Samarzija M, Ljubic S, i ostali. Transcatheter embolization of bronchial arteries in the treatment of haemoptysis. *Radiol Oncol*. 01. rujanj 2009.;43:152–61.
58. Müller-Hülsbeck S, Marques L, Maleux G, Osuga K, Pelage J-P, Wohlgemuth WA, i ostali. CIRSE Standards of Practice on Diagnosis and Treatment of Pulmonary Arteriovenous Malformations. *Cardiovasc Intervent Radiol*. 01. ožujak 2020.;43(3):353–61.

59. Pollak JS. Pulmonary Angiography: Arteriovenous Malformation and Pseudoaneurysm. U: IR Playbook: A Comprehensive Introduction to Interventional Radiology [Internet]. Cham: Springer International Publishing; 2018 [citirano 03. svibanj 2021.]. Dostupno na: <http://link.springer.com/10.1007/978-3-319-71300-7>
60. Vidjak V, Štula I, Matijević F, Kavur L, Milić HS, Blašković D. Embolisation of pulmonary arteriovenous malformations - case series. *Pol J Radiol.* 2018.;83:e326–32.
61. Krokidis M, Spiliopoulos S, Ahmed I, Gkoutzios P, Sabharwal T, Reidy J. Emergency endovascular management of pulmonary artery aneurysms and pseudoaneurysms for the treatment of massive haemoptysis. *Hell J Cardiol HJC Hell Kardiologike Epitheorese.* lipanj 2014.;55(3):204–10.
62. Nadolski GJ, Itkin M. Lymphatic Interventions. U: IR Playbook: A Comprehensive Introduction to Interventional Radiology [Internet]. Cham: Springer International Publishing; 2018 [citirano 03. svibanj 2021.]. Dostupno na: <http://link.springer.com/10.1007/978-3-319-71300-7>
63. Gardner BC, Sabri SS. Endoleak. U: IR Playbook: A Comprehensive Introduction to Interventional Radiology [Internet]. Cham: Springer International Publishing; 2018 [citirano 03. svibanj 2021.]. Dostupno na: <http://link.springer.com/10.1007/978-3-319-71300-7>
64. Green N, Sidloff DA, Stather PW, Bown MJ, Sayers RD, Choke E. Endoleak after endovascular aneurysm repair: Current status. *Rev Vasc Med.* lipanj 2014.;2(2):43–7.
65. Tuan PM, Ohtake H, Ryuta S, Watanabe G. Assessment of a New Type I Endoleak Repair Technique Using an Anchoring Device. *Innov Technol Tech Cardiothorac Vasc Surg.* lipanj 2013.;8(4):289–95.
66. Sidloff DA, Stather PW, Choke E, Bown MJ, Sayers RD. Type II endoleak after endovascular aneurysm repair. *Br J Surg.* kolovoz 2013.;100(10):1262–70.
67. Baum RA, Carpenter JP, Golden MA, Velazquez OC, Clark TWI, Stavropoulos SW, i ostali. Treatment of type 2 endoleaks after endovascular repair of abdominal aortic aneurysms: Comparison of transarterial and translumbar techniques. *J Vasc Surg.* siječanj 2002.;35(1):23–9.
68. Stavropoulos SW, Park J, Fairman R, Carpenter J. Type 2 Endoleak Embolization Comparison: Translumbar Embolization versus Modified Transarterial Embolization. *J Vasc Interv Radiol.* listopad 2009.;20(10):1299–302.
69. Keating LJ, Adamovich A. Thoracoabdominal trauma. U: Embolization therapy: principles and clinical applications. Philadelphia: Wolters Kluwer Health; 2015.
70. Jalšovec D. Celijačno arterijsko stablo, truncus celiacus. U: Anatomia. Zagreb: Zagraf; 2015.
71. Nelson KJ, Daun M. Visceral and Solid Organ Trauma. U: IR Playbook: A Comprehensive Introduction to Interventional Radiology [Internet]. Cham: Springer International Publishing; 2018 [citirano 03. svibanj 2021.]. Dostupno na: <http://link.springer.com/10.1007/978-3-319-71300-7>
72. Schnüriger B, Inaba K, Konstantinidis A, Lustenberger T, Chan LS, Demetriades D. Outcomes of Proximal Versus Distal Splenic Artery Embolization After Trauma: A Systematic Review and Meta-Analysis. *J Trauma Inj Infect Crit Care.* siječanj 2011.;70(1):252–60.
73. Hagiwara A, Tarui T, Murata A, Matsuda T, Yamaguti Y, Shimazaki S. Relationship between Pseudoaneurysm Formation and Biloma after Successful Transarterial Embolization for Severe

Hepatic Injury: Permanent Embolization Using Stainless Steel Coils Prevents Pseudoaneurysm Formation. *J Trauma Inj Infect Crit Care*. srpanj 2005.;59(1):49–55.

74. Melloul E, Denys A, Demartines N. Management of severe blunt hepatic injury in the era of computed tomography and transarterial embolization: a systematic review and critical appraisal of the literature. *HPB*. travanj 2016.;18:e793.
75. Bize PE, Lachenal Y, Denys A. Pelvic trauma. U: *Embolization therapy: principles and clinical applications*. Philadelphia: Wolters Kluwer Health; 2015.
76. Richard HM. Pelvic and Extremity Trauma. U: *IR Playbook: A Comprehensive Introduction to Interventional Radiology* [Internet]. Cham: Springer International Publishing; 2018 [citirano 03. svibanj 2021.]. Dostupno na: <http://link.springer.com/10.1007/978-3-319-71300-7>
77. Darcy M. GI Bleeding. U: *IR Playbook: A Comprehensive Introduction to Interventional Radiology* [Internet]. Cham: Springer International Publishing; 2018 [citirano 03. svibanj 2021.]. Dostupno na: <http://link.springer.com/10.1007/978-3-319-71300-7>
78. Belli A-M, Markose G, Morgan R. The Role of Interventional Radiology in the Management of Abdominal Visceral Artery Aneurysms. *Cardiovasc Intervent Radiol*. lipanj 2011.;35(2):234–43.
79. Tasse, J, Arslan, B, Turba AW. Visceral Aneurysms. U: *IR Playbook: A Comprehensive Introduction to Interventional Radiology* [Internet]. Cham: Springer International Publishing; 2018 [citirano 03. svibanj 2021.]. Dostupno na: <http://link.springer.com/10.1007/978-3-319-71300-7>
80. Sachdev-Ost U. Visceral Artery Aneurysms: Review of Current Management Options. *Mt Sinai J Med J Transl Pers Med*. svibanj 2010.;77(3):296–303.
81. Yasumoto T, Osuga K, Yamamoto H, Ono Y, Masada M, Mikami K, i ostali. Long-term Outcomes of Coil Packing for Visceral Aneurysms: Correlation between Packing Density and Incidence of Coil Compaction or Recanalization. *J Vasc Interv Radiol*. prosinac 2013.;24(12):1798–807.
82. Madoff DC, Abdalla EK, Gupta S, Wu T-T, Morris JS, Denys A, i ostali. Transhepatic Ipsilateral Right Portal Vein Embolization Extended to Segment IV: Improving Hypertrophy and Resection Outcomes with Spherical Particles and Coils. *J Vasc Interv Radiol*. veljača 2005.;16(2):215–25.
83. Li D, Marshall RH, Madoff DC. Portal Vein Embolization. U: *Embolization therapy: principles and clinical applications*. Philadelphia: Wolters Kluwer Health; 2015.
84. Yoon CJ, Park JH. Transcatheter Arterial Embolization of Benign Liver Disease. U: *Embolization therapy: principles and clinical applications*. Philadelphia: Wolters Kluwer Health; 2015.
85. Sierre S. Pediatric Embolization. U: *Embolization therapy: principles and clinical applications*. Philadelphia: Wolters Kluwer Health; 2015.
86. Do D, Guimaraes M. Priapism. U: *Embolization therapy: principles and clinical applications*. Philadelphia: Wolters Kluwer Health; 2015.
87. Alexander SE, Uflacker A. Varicocele. U: *IR Playbook: A Comprehensive Introduction to Interventional Radiology* [Internet]. Cham: Springer International Publishing; 2018 [citirano 03. svibanj 2021.]. Dostupno na: <http://link.springer.com/10.1007/978-3-319-71300-7>

88. Caridi TM, Shlansky-Goldberg R. Gynecologic Malignancies. U: Embolization therapy: principles and clinical applications. Philadelphia: Wolters Kluwer Health; 2015.
89. Keefe NA, Roberts A. Pelvic Congestion Syndrome. U: IR Playbook: A Comprehensive Introduction to Interventional Radiology [Internet]. Cham: Springer International Publishing; 2018 [citirano 03. svibanj 2021.]. Dostupno na: <http://link.springer.com/10.1007/978-3-319-71300-7>

8. ŽIVOTOPIS

Ime i prezime: Martin Bunić

Datum i mjesto rođenja: 3.2.1997., Varaždin, Republika Hrvatska

Obrazovanje: Prva gimnazija Varaždin (matematičko-prirodoslovni smjer)

Medicinski fakultet Sveučilišta u Zagrebu

Aktivnosti: 2019. sudjelovanje u ISACS-CT projektu (The International Survey of Acute Coronary Syndromes in Transitional Countries)

Strani jezici: engleski (C1)