

# Istraživanje kirurškog liječenja peritonziarnog apscesa

---

**Dragun, Katarina**

**Master's thesis / Diplomski rad**

**2021**

*Degree Grantor / Ustanova koja je dodijelila akademski / stručni stupanj:* **University of Zagreb, School of Medicine / Sveučilište u Zagrebu, Medicinski fakultet**

*Permanent link / Trajna poveznica:* <https://um.nsk.hr/um:nbn:hr:105:157192>

*Rights / Prava:* [In copyright](#)/[Zaštićeno autorskim pravom.](#)

*Download date / Datum preuzimanja:* **2024-08-06**



*Repository / Repozitorij:*

[Dr Med - University of Zagreb School of Medicine Digital Repository](#)



SVEUČILIŠTE U ZAGREBU

MEDICINSKI FAKULTET

**Katarina Dragun**

**Istraživanje kirurškog liječenja  
peritonziarnog apscesa**

DIPLOMSKI RAD



Zagreb 2021.

Ovaj diplomski rad izrađen je na Klinici za otorinolaringologiju i kirurgiju glave i vrata  
Kliničkog bolničkog centra „Sestre milosrdnice” pod vodstvom  
prof. dr. sc. Tomislava Baudoina i predan je na ocjenjivanje u akademskoj godini 2020./2021.

## Sadržaj

1. Sažetak	
2. Summary	
3. Uvod	1
3.1. Anatomija ždrijela	3
3.2. Tonzilitis	4
3.2.1. Akutni tonzilitis	4
3.2.2. Epidemiologija i etiologija	4
3.2.3. Klinička slika	5
3.2.4. Dijagnostika	5
3.2.4. Liječenje	6
3.2.5. Kronični tonzilitis	7
3.2.6. Epidemiologija i etiologija	7
3.2.7. Klinička slika	7
3.2.8. Dijagnostika	7
3.2.9. Liječenje	7
3.2.10. Peritonzilarni apsces	8
3.2.11. Epidemiologija i etiologija	8
3.2.12. Klinička slika	8
3.2.13. Dijagnostika	9
3.2.14. Liječenje	9
4. Ciljevi rada	10
4.1. Opći cilj	10
4.2. Specifični ciljevi uklopljeni u opći cilj:	10
5. Ispitanici i metode	11
6. Rezultati	12
7. Rasprava	19
8. Zaključak	21
9. Zahvale	22
10. Literatura:	23
11. Životopis	25

## **1. Sažetak**

Naslov: Istraživanje kirurškog liječenja peritonzilarnog apscesa

Autor: Katarina Dragun

Cilj ovog retrospektivnog istraživanja bio je utvrditi postoji li razlika u pojavnosti komplikacije tonzilitisa u obliku peritonzilarnog apscesa ovisno o dobi, spolu i učestalosti pojavljivanja na određenoj strani, lijeva, desna ili obostrano te kojoj metodi kirurškog liječenja se pristupilo u Kliničkog bolničkog centra „Sestre Milosrdnice“. Prikupljeni podaci datiraju iz razdoblja od 2017. do 2020. godine. U tom razdoblju operirano je ukupno 25 pacijenata. Spolna distribucija među operiranima je podjednaka te je od ukupno 25 operiranih njih 13 bilo muškog spola (52%), dok je operirano 12 ženskog spola (48%). Prosječna dob pacijenata iznosi 28,8 godina, a medijan 25,5 godina. Kod petnaest pacijenata (60%) apsces se pojavio na lijevoj strani, a kod njih devetero (36%) na desnoj strani. Svi su pacijenti bili tonzilektomirani, dvadeset i dva pacijenta (88%) bila su odgođena nakon saniranja apscesa, a tri pacijenta podvrgnuta su tonzilektomiji „a chaud“ (12%).

Ključne riječi: peritonzilarni apsces, tonzilektomija, kronični tonzilitis, parafaringealni apsces

## **2. Summary**

Title: Research on surgical management of peritonsillar abscess

Author: Katarina Dragun

The aim of this retrospective study was to determine the difference in the incidence of complications of tonsillitis in the form of peritonsillar abscess regardless of age, sex and frequency of occurrence on certain sides, left, right, or both and which method of surgical treatment is approached at the Clinical Hospital Center „Sestre Milosrdnice“. The data collected date from the period from 2017th to 2020th. In that period, a total of 25 patients were operated. Sex distribution among the patients is equal. There were 13 male patients (52%) and 12 female patients (48%). The average age of the patients was 28,8 years and that of the median 25,5 years. In 15 patients (60%) it appeared on the left side and 9 of them (36%) on the right side. All of the patients went under the procedure of tonsillectomy, 22 (88%) of them were delayed after abscess repair and 3 patients (12%) of them went under the procedure called tonsillectomy „a chaud“.

Key words: peritonsillar abscess, tonsillectomy, chronic tonsillitis, parapharyngeal abscess

### 3. Uvod

Peritonzilarni apsces česta je infekcija vrata i glave. Pojavljuje se u obliku nakupine gnojnog sadržaja na području tonzila i njihove okoline. Apsces je građen od gnojnog sadržaja unutar kapsule tonzile.(1,3) Pojavi apscesa najčešće prethodi upala grla, odnosno tonzila, tzv. tonzilitis. Ako je riječ o upali samo tonzila, govorimo o tonzilitisu, a radi li se o upali ždrijela, najčešće je riječ o faringitisu. Ako su upaljene i tonzile i ždrijelo, govorimo o tonzilofaringitisu. (1,2,3)

Uglavnom se javljaju kod djece i adolescenata. (3,10) Moguća je pojava i u odrasloj dobi. (3,4) U novijim istraživanjima (4) pokazana je sve veća incidencija peritonzilarnog apscesa u starijoj dobi s većim postotkom komplikacija, recidiva te duljeg i kompliciranijeg tijeka liječenja i boravka u bolničkim uvjetima. (4) Prethodna upala tonzila ne mora nužno biti preduvjet nastanku peritonzilarnog apsces. Može se pojaviti i neovisno o tome, ali rjeđe (5) i najčešće je komplikacija nepravilno liječene upale grla. Mogući razlozi tome su zakašnjela primjena terapije, nepravovremeno prepoznavanje kliničke slike, atipična klinička slika koja može upućivati na nešto drugo, rezistencija uzročnika na primijenjenu terapiju, nepridržavanje protokola terapije ili oslabljen imunološki sustav u vrijeme infekcije. Česti uzrok apscesa mogu biti i recidivirajuće upale grla ili kronične upale grla. (7) Kronične upale grla najčešće su posljedica nepravilno liječenih akutnih upala grla, nepridržavanja terapijskih protokola ili oslabljenog imunološkog sustava. (3)

Tonzile su česta tema rasprava obzirom da je njihova uloga još uvijek nedovoljno prepoznata i neispitana. Nalaze se na samom ulasku u probavni sustav, odnosno na aerodigestivnom križistu gdje se križa dišni i probavni sustav i gdje je najveći unos antigena bilo disanjem ili hranjenjem. U sastavu su tzv. Waldeyerovog prstena kojega čine palatinalne tonzile, lingvalna tonzila, limfatičko tkivo Eustachijevih tuba ili tzv. tubarne tonzile te adenoidna vegetacija, još zvana i faringealna tonzila. Uloga tonzila nije u potpunosti jasna. Najčešće objašnjenje njihove uloge jest da služe lokalnoj i imunološkoj zaštiti. Lokalna zaštitna uloga tonzila očituje se u prezentaciji stranih antigena unešenih u organizam putem probavnog sustava. Na samom ulazu u ostatak organizma, tonzile djeluju poput „detektora stranih čestica“ te u slučaju potrebe pokreću primjerenu upalnu reakciju. Izgradnju imunološkog sustava objašnjava njihova građa i anatomski položaj. Nalaze se na samom ulasku u probavni sustav te na raskrižju dišnog i probavnog sustava. Na taj način izložene su antigenima respiratornog

trakta te antigenima dostupnima iz hrane koja se unosi u probavni sustav. Histološka građa tonzila sastoji se od kapsule te nakupina limfnih folikula koji sadržavaju limfne čvoriće. Do problema dolazi kada tkivo prelazi u stanje fibroze, odnosno poodmakle faze ili atrofije, kao rezultat kroničnih upala i starenja, pri čemu više ne služi „stražarenju ulaza antigena“ u probavni sustav, nego postaje izvorom stalnih, rekurentnih infekcija koje uzrokuju kontinuiranu latentnu aktivaciju imunskog sustava te samim time postaju još podložnije infekcijama.

Najčešći uzročnici upala grla su virusi i bakterije. (3,6,8) Virusni uzročnici nalaze se u 80% upala grla i takve upale grla uglavnom se prezentiraju blažom kliničkom slikom obilježenom kataralnim simptomima poput suhoće grla, nadražajnim kašljem, crvenilom i hiperemijom sluznice bez temperature i općih simptoma. Neki od čestih uzročnika su *Coxsackie A virusi*, *Rhinovirusi*, *Adenovirusi*, *Epstein-Barr virus* ili *Citomegalovirus*. Najčešći bakterijski uzročnici su streptokoki iz grupe A, točnije *Streptococcus pyogenes*, zatim *Staphylococcus Aureus*, *Streptococcus Pneumoniae*, *Mycoplasma Pneumoniae* i *Haemophilus influenzae*. (6,8,10) Bakterijske upale grla pojavljuju se u značajno manjem postotku nego virusne. Oko 30% upala grla otpada na bakterijske upale. One se očituju kompleksnijim kliničkim slikama, ovisno o uzročniku. Uglavom se prezentiraju simptomima grlobolje (osobito prilikom gutanja), visoke tjelesne temperature, ( $>38,5^{\circ}$ ), zimice, tresavice, otečenim limfnim čvorovima (najčešće submandibularne, submentalne i retroaurikularne regije), lošim općim stanjem te izrazito povećanim tonzilama koje često imaju pojavu bjeličastog eksudata na površini, što je vidljivo orofaringealnim pregledom.

Klinički prepoznatljiviji znakovi peritonzilarnog apscesa uključuju crvenilo sluznice, trizmus, neugodan zadah, promuklu boju glasa (kao da pacijent ima vrući krumpir u grlu), devijaciju uvule i oteklinu u području apscesa te izbočenje prednjeg nepčanog luka, palpabilne, bolne i otečene cervikalne limfne čvorove. (8) Klinički simptomi peritonzilarnog apscesa s kojima se pacijenti prezentiraju su grlobolja, otežano gutanje, otežan govor, otalgija, malaksalost, povišena tjelesna temperatura. Ako se radi o značajnoj upali, moguća je opstrukcija dišnog puta.(9)

Pristup liječenju peritonzilarnog apscesa ovisi o individualnoj procjeni stanja pojedinog pacijenta i kliničke prezentacije slike. Uglavnom se teži aspiraciji iglom ili tonzilektomiji uz primjenu antimikrobne terapije. (9,10)



### 3.1. Anatomija ždrijela

Ždrijelo je smješteno na međi nekoliko organskih sustava. Dijeli i povezuje dišni i gastrointestinalni sustav čineći ta dva sustava istovremeno zasebnim i sjedinjenim. Ždrijelo je proksimalni dio gastrointestinalnog i dišnog sustava na koje se nastavlja grkljan koji dijeli dišni sustav od gastrointestinalnog svojim poklopcem, epiglotisom. Grkljan se nastavlja na dušnik, a odvaja ga od jednjaka zasebnim mehanizmom zatvaranja. Tijekom akta gutanja, bilo hrane, pića ili sline dolazi do pasivnih i automatskih radnji točnije mehanizama zatvaranja epiglotisa te sprječavanja odlaska hrane u dušnik.

Ždrijelo je nastavak usne šupljine i čini poveznicu nosnog, ušnog te od prije navedenog dišnog i gastrointestinalnog sustava. Dijelimo ga na tri dijela: nasopharynx, oropharynx i hypopharynx. Nasopharynx ili gornji dio, proksimalni dio ždrijela koji je poveznica nosne šupljine i slušnog sustava sa ždrijelom. Gornju granicu ždrijela čini razina baze lubanje, a proteže se sve do mekog nepca koje dijeli početak srednjeg dijela ždrijela ili oropharynx. Omeđen je kralježničnom moždinom sa stražnje strane, a sprijeda komunicira s nosnom šupljinom preko stražnje nosne školjke ili choanae. Lateralno je povezan sluznicom sa slušnim sustavom preko Eustachijeve tube i torusa tubariusi. Produljenje sluznice čini nabor iza kojega se proteže udubina koju još nazivamo „Fossa Rosenmulleri“. Nazofaringealni svod najčešće je ispunjen adenoidima ili tonzilama. Većinom to tkivo involuira rastom i razvojem, a u određenog broja ljudi zaostaje i kasnije u životu se može prezentirati ili biti ishodištem patoloških stanja, najčešće u dobi između 30. i 40. godine života. Stanja kojima se može prezentirati su alergije ili autoimune bolesti. Granica nazofarinksa i orofarinksa nalazi se na razini mekog nepca. Donja strana nosne šupljine odijeljena je od mekog nepca ukoso. Zamoli li se pacijenta da kaže glas „k“, vidi se podizanje mekog nepca i ispravljanje u horizontalni položaj te se ustvari jasnije ocrta granica nazofarinksa i orofarinksa.

Orofarinks je kompleksnije građe, proksimalna granica počinje mekim nepcem, točnije uvulom te se proteže kaudalnije do hioidne kosti. Orofarinks je ustvari posteriorni dio oralne ili usne šupljine. Antero-lateralni zidovi orofarinksa čine tonzile, a posteriorno je zapravo povezan s mišićima ždrijela sluznicom, točnije mukozom. Ulaz u orofarinks je s prednje strane određen bazom jezika koja čini vrata ulaska u orofarinks. Tonzile orofarinksa nisu tonzile na koje bi većina pomislila, nego limfoidno tkivo koje čini nabore koji se ne vide običnim orofaringoskopskim nalazom, pa čak niti transnazalnom endoskopijom. Posteriorni nabori su vidljivi, osobito pri pružanju otpora tokom inspiracije. Posebice su vidljivi pri

izvođenju „Muller manevra“, pri čemu pacijent zatvorenih usta i začepljenog nosa udiše. Zamoli li se pacijenta da isplazi jezik, dobije se bolji uvid u stanje orofarinksa jer se na taj način omogući otvaranje područja nazivanog „valekula“. Navedeno područje nalazi se inferiorno bazi jezika i može sadržavati obično neuočljive „valekularne ciste“, zajedno s lingvalnim tonzilama koje se također nalaze na bazi jezika i često svojim povećanjem mogu uzrokovati pomak epiglotisa kaudalnije.

Hipofarinks ili laringofarinks ili donja trećina ždrijela proteže se od hioidne kosti prema najkaudalnijem dijelu ždrijela koji čini ujedno i njegov završetak te prelazak u jednjak na razini krikofaringealnog mišića. Krikofaringealni mišić kaudalna je granica ždrijela. Anatomske dijelove laringofarinksa su lateralni zidovi, stražnji zid te piriformni sinusi. Piriformni sinusi kaudalno završavaju u razini krikofaringealnog mišića, što govori o anatomskom razlikovanju donje granice laringofarinksa.

### **3.2. Tonzilitis**

Tonzilitis je patološko stanje upale tonzila. Ovisno o trajanju može biti akutan ili kroničan. Najčešći su uzročnici tonzilitisa u užem smislu, tzv. angine, bakterije „*Streptococcus Pyogenes*“, a slijede virusni uzročnici od kojih su najčešći *Coxsackie* virusi i *Epstein-Barr* virus. Tonzilitis najčešće pogađa osobe dječje i adolescentske dobi. Može se pojaviti u osoba bilo koje dobi, a nešto je rjeđi u odraslih i stariji ljudi.

#### **3.2.1. Akutni tonzilitis**

Akutni tonzilitis patološko je stanje akutne upale tonzila. Nastaje naglo i obilježen je težom kliničkom slikom u prethodno zdravih pojedinaca. Očituje se skupom simptoma i znakova koji stvaraju prepoznatljivu i specifičnu kliničku sliku. (11)

#### **3.2.2. Epidemiologija i etiologija**

Akutni tonzilitis je jedna od najčešćih patoloških stanja djece vrtićke i školske dobi.(11,12) Često pogađa i adolescentsku te mlađu odraslu populaciju s regresijom prema starijoj dobi. Nije neuobičajena pojava kod odraslih, starijih od 35, ali je rijetka, ali ne i nemoguća pojava kod starijih. Najčešći uzročnici akutnog tonzilitisa su virusi i bakterije. Virusni uzročnici najviše akutnih tonzilitisa, često udruženo s ostalim komenzalima oralne šupljine. (11) *Streptococcus pyogenes* je jedan od najučestalijih samostalnih uzročnika bakterijske upale tonzila udružene s povećanom tjelesnom temperaturom. (11,12)

### **3.2.3. Klinička slika**

Pacijenti se javljaju s jasnim kliničkim simptomima i znakovima, od kojih su neki izrazito jaka grlobolja, odinofagija, disfagija. Javljaju se otečeni i palpabilni limfni čvorovi vratnih regija, a osobito submentalne, submandibularne, nuhalne i retroaurikularne regije. Pacijenti su tada neugodnog zadaha, otežanog i promuklog govora te povišene tjelesne temperature uz mogućnost pojave zimice i tresavice. Od općih simptoma, najčešće se pojavljuju opća slabost, malaksalost, smanjenje apetita, nemogućnost jela i mršavljenje (u slučaju da se radi o kroničnom obliku bolesti). Zbog nemogućnosti jedenja i pijenja postoji rizik od dehidracije koja pogoduje nastanku komplikacija. (11,12,13)

Pri orofaringoskopskom pregledu, tonzile su uvećane i crvene, a često mogu biti prekrivene bjelkastim ili žutim naslagama ili ekskretima te je moguća pojava edema okolne sluznice. Tonzile mogu izlaziti iz anatomske okvira nepčanih lukova, a u slučaju izrazito jake upale, i zatvoriti dišni put. (11,12,13)

### **3.2.4. Dijagnostika**

Dijagnoza akutnog tonzilitisa temelji se na simptomatologiji, kliničkoj slici i znakovima koji ukazuju na to patološko stanje. Uzimajući u obzir navedeno, uz dob i spol, prema „Centorovim kriterijima“, tj. bodovanjem kliničkih simptoma i znakova moguće je odrediti u kojem se smjeru kreće dijagnoza. Ovisno o ukupnim bodovima dodijeljenima za pojedini klinički simptom ili klinički znak, sveukupni zbroj bodova pomoći će rangirati pacijente po težini kliničkog stanja, kao i u razlučivanju radi li se o bakterijskoj ili virusnoj upali tonzila. Centorovi kriteriji ubrajaju simptome i znakove kao što su: temperatura  $> 38^{\circ}\text{C}$ , prisutnost eksudata na tonzilama, odsutnost kašlja i kataralnih simptoma, prisutnost povećanih angularnih limfnih čvorova. Za svaki ispunjeni klinički simptom ili klinički znak koji je prisutan, dodjeljuje se jedan bod pa se zatim, ovisno o ukupnom zbroju bodova, pacijenta pridružuje određenoj grupi koja označuje vjerojatnost da se radi o bakterijskoj upali grla. Postoje tri grupe: 1. grupa ima veliku vjerojatnost upale grla streptokokne infekcije (4 i više bodova), 2. grupa ima umjerenu vjerojatnost (2-3 boda) te posljednja, 3. grupa u kojoj bolesnici imaju malu vjerojatnost upale grla uzrokovane streptokoknom infekcijom (0-1 bod). Navedena metoda nije pretjerano pouzdana jer prema smjernicama ISKRA: „Dijagnoza streptokokne grlobolje na osnovi 3-ju ili 4-ju kliničkih kriterija u odraslih ima pozitivnu prediktivnu vrijednost od svega 40–60%. Taj podatak pokazuje da je dijagnoza streptokokne grlobolje precijenjena i da se među bolesnicima s 3 ili 4 boda po Centoru nalaze i bolesnici s

grloboljom koja nije uzrokovana streptokokom te takav sistem dijagnosticiranja ima visok postotak lažno pozitivne procjene (10) (IV, C). Bolesnici s grloboljom koji imaju jedan ili nijedan od navedenih kliničkih znakova po Centoru imaju negativnu prediktivnu vrijednost od 80%.“ (11,12,ISKRA smjernice)

#### **3.2.4. Liječenje**

Pristup liječenju akutnog tonzilitisa ovisi o prezentaciji kliničke slike i samome uzročniku. U slučaju da se radi o virusnoj upali tonzila, pristupa se simptomatskoj terapiji. Preporuča se obilna hidracija, grgljanje antiseptičnih otopina, snižavanje povišene tjelesne temperature, mirovanje te suzdržavanje od većih napora. Izbjegava se pijenje vrelih i izrazito hladnih napitaka te se preporuča uzimanje pastila za olakšavanje boli.

Kod bakterijske upale grla pristupa se antimikrobnom liječenju. Ovisno o epidemiologiji područja na kojem se nalazi, na temelju pretpostavke najčešćeg uzročnika upale grla, empirijski se propisuje terapija koja eradica istog. Najčešći uzročnik akutne bakterijske upale tonzila je Streptokok grupa A. Terapija za Streptokok bazira se na antimikrobnoj terapiji, točnije penicilinu, dok se u slučaju alergijske reakcije na lijek pristupa zamjenama koje pokrivaju taj spektar. (11-14)

Tonzilektomija je jedan od oblika liječenja akutnog tonzilitisa. Akutni tonzilitis nije apsolutna indikacija za liječenje operativnim pristupom. Ovoj metodi pristupa se isključivo nakon ispunjenja kriterija za tonzilektomiju (ISKRA smjernice). Međutim, postoje situacije u kojima pacijent ne mora nužno ispunjavati sve uvjete i odmah se pristupa navedenoj metodi, primjerice, kod komplikacija uslijed oboljenja u vidu nastanka peritonzilarnog apscesa ili dišne opstrukcije zbog hipertrofije limfoidnog tkiva. (12-14)

U apsolutne indikacije za tonzilektomiju ubrajaju se: komplikacije tonzilitisa (peritonzilarni apsces, sepsa), trajna opstrukcija dišnih putova, sindrom opstruktivne apneje u spavanju (engl. „obstructive sleep apnea syndrome“, OSAS), suspekti malignom tonzile, grlobolja uzrokovana tonzilitisom uz zadovoljene sljedeće uvjete: 5 ili više epizoda grlobolje godišnje, a tonzilitis mora biti dijagnostički potvrđen, barem jednim od sljedećih kriterija: pozitivan obrisak na BHS-A, gnojni eksudat na tonzilama, tjelesna temperatura  $\geq 38^{\circ}\text{C}$ , limfadenitis na vratu s barem jednim čvorom  $\geq 2\text{cm}$ , epizode grlobolje utječu na opće stanje bolesnika i njegovo normalno funkcioniranje u svakodnevnom životu - trajanje simptoma barem godinu dana. (ISKRA smjernice).

U relativne indikacije za tonzilektomiju ubrajaju se: kronični tonzilitis – ako bolesnik kronično pati od grlobolje i lošeg zadaha te ako se simptomi ne smanjuju tijekom jednogodišnjeg razdoblja isto tako i poremećaji okluzije. (ISKRA smjernice)

### **3.2.5. Kronični tonzilitis**

Kronični tonzilitis označava učestale i dugotrajne upale grla koje se pojavljuju uglavnom periodično s razdobljima mirovanja i pogoršanja. Podlogu kroničnom tonzilitisu čini pojava tzv. rekurentnih ili ponavljajućih tonzilitisa iako to ne mora uvijek biti slučaj. Pacijenti se uglavnom prezentiraju s lokalnim simptomima i znakovima bolesti. (12,15)

### **3.2.6. Epidemiologija i etiologija**

Najčešća skupina pacijenata koja je pogođena ovim entitom su djeca, adolescenti i mlađi odrasli, ali nije rijetka ni u starijih. Najčešći uzročnici su bakterije i virusi. Kod bakterijskih upala uglavnom se radi o polimikrobnim upalama tonzila, a moguć je uzročnik Streptokok grupa A, *Fusobacteriumnucleatum*. (12,15,16)

### **3.2.7. Klinička slika**

Pacijenti koji boluju od kroničnog tonzilitisa prezentiraju se specifičnim kliničkim slikama. Prisutni simptomi su grlobolja, loš okus, nelagoda, otežano gutanje, a od znakova koji su prisutni navode se neugodan zadah, otečeni limfni čvorovi, osobito jugulodigastričnog područja. Orofaringoskopski status ukazuje na promijenjenu boju oralne sluznice, a tonzile su atrofične, smanjene, manjeg volumena. U slučaju da su upaljene, povećane su i izlaze iz opsega nepčanih lukova. Pritiskom špatule moguće je istisnuti sadržaj iz tonzila. Opći simptomi uglavnom su blagi. (12,15)

### **3.2.8. Dijagnostika**

Dijagnostika se temelji na prezentaciji kliničke slike. Pet ili više pojava upale tonzila unutar godine dana ili pojava simptoma koji traju minimalno godinu dana, kao i egzacerbacije koje onemogućavaju normalno životno funkcioniranje ukazuju na entitet kronične upale tonzila.

### **3.2.9. Liječenje**

Tonzilektomija jedan je od oblika liječenja rekurentnog ili kroničnog tonzilitisa. Odluka o operativnom načinu liječenja temelji se isključivo na individualnoj procjeni stanja. Tonzilitis nije apsolutna indikacija za liječenje. Isključivo ispunjenjem kriterija za tonzilektomiju koji

su (ISKRA smjernice) pristupa se toj metodi. Postoje situacije u kojima pacijent ne mora nužno ispunjavati sve uvjete i odmah pristupamo toj metodi. Kod komplikacija uslijed oboljenja u vidu nastanka peritonzilarnog apscesa ili dišne opstrukcije zbog hipertrofije limfoidnog tkiva pristupa se ovoj metodi. (14-20)

### **3.2.10. Peritonzilarni apsces**

Peritonzilarni apsces pripada kategoriji dubokih infekcija vrata u pedijatrijskoj populaciji. (12,15,18-20) Priroda pojave apscesa takva je da se nalazi uglavnom na jednoj strani, unilateralno. Kolekcija gnoja obavijena kapsulom sluznice nastaje invazijom bakterija oralne flore u mjesto peritonzilarnih sluznica tonzila. Najčešće se pojavljuje kao komplikacija akutne upale tonzila. (13-15) Peritonzilarni apsces očituje se kao nakupina gnoja unutar fibrozne kapsule. Često dopire i do mišića konstriktora ždrijela. Peritonzilarni apsces može dovesti do teških komplikacija ako se ne prepozna na vrijeme i ne reagira pravodobnim liječenjem. (12-16) Može uzrokovati opstrukciju dišnog puta, gušenje, asfiksiju ili čak sepsu uslijed pucanja i širenja gnoja hematogeno, kao i pneumoniju uzrokovanu apsiracijom gnojnog sadržaja ispunjenog bakterijama koje su uzrokovale samo stvaranje apscesa. (14,15,18,19)

### **3.2.11. Epidemiologija i etiologija**

Prema (13,14), najčešća pojavnost apscesa bila je u dobnoj granici od 7 do 18 godina starosti, kod djece školske dobi, a raspon se kreće uglavnom između 10. i 40. godine života. Glavni uzročnici peritonzilarnog apscesa uglavnom su polimikrobne infekcije. Postoji mogućnost monomikrobne infekcije, koja je uglavnom rjeđa. (16) Uzročnici se razlikuju s obzirom na različitost prehranbenih navika, geografski položaj i kulturu populacije. Značajan dio pacijenata u vrijeme uzimanja uzorka koristi antimikrobnu terapiju koja pridonosi promjeni mikrobne flore oralne šupljine. (13,14,16) U nekoliko različitih pacijenata zabilježena je pojavnost Streptotoka grupa A kao uzročnika peritonzilarnog apscesa. (13,14,16) Među polimikrobnim uzročnicima dominiraju Fusobacterium, Staphylococcus aureus i Nocardia spp. Međutim, teško se može dokazati koji je ustvari patogeni okidač za nastanak apscesa. Fusobacterium necrophorum, inače obligatni anaerob, čest je izolat kod čistih kultura uzetih uzoraka peritonzilarnih apscesa. (16)

### **3.2.12. Klinička slika**

Svi pacijenti u istraživanju (13,14) prezentirali su se povišenom tjelesnom temperaturom. Kod velike većine pacijenata stanje se prezentira s devijacijom uvule, edemom iste strane

sluznice gdje je i apsces, otečenom i povećanom tonzilom koja izlazi van nepčanih lukova, trizmusom, otežanim gutanjem, boli i poremećenim općim stanjem. (13-15) Jedan od čestih simptoma je i otalgija zbog pritiska nastalog uslijed nakupljanja gnoja te povećavanja tlaka u Eustachijevoj tubi. (13-15,16-20) Moguća je pojava glavobolje, lošeg zadaha te promjena boje glasa tokom govora. Ovo stanje uglavnom se očituje i općim simptomima u vidu povišene tjelesne temperature, zimice, tresavice, osjećajem slabosti, malaksalosti i nemoći.

### **3.2.13. Dijagnostika**

Dijagnoza peritonzilarnog apscesa bazira se prvenstveno na kliničkom pregledu i anamnezi i potvrđuje se otorinolaringološkim pregledom, osobito posebnostima koje se pronadu u orofaringoskopskom statusu. Moguće je raditi dodatne pretrage u vidu CT-a ili MR-a ako postoji sumnja na moguće širenje ili već nastale komplikacije u obliku opstrukcije dišnog puta. Ako se radi o lošem odgovoru na antimikrobnu terapiju ili nepromijenjenom stanju po pitanju ublažavanja simptoma i znakova bolesti, u obzir dolazi aspiracijska punkcija te uzimanje materijala gnoja za mikrobiološku analizu.

### **3.2.14. Liječenje**

Prva linija liječenja primjena je antimikrobne terapije uz aspiraciju i drenažu, a ako ne dođe do poboljšanja pristupa se operativnom načinu liječenja (13-15) koji nije rijetka pojava kao primarne linije liječenja u obliku operativnog zahvata, odnosno „tonsillectomia a chaud“. (19-20) Peritonzilarni apsces indikacija je za tonzilektomiju nakon preboljelog i incizijom liječenog peritonzilarnog apscesa prema Hrvatskoj smjernici za grlobolju (ISKRA smjernice). Vjerojatnost pojave komplikacija uslijed ili nakon operativnog zahvata mala je i uglavnom se radi o produljenim krvarenjima. Ovisno o anamnezi, kliničkoj slici, starosti pacijenta i ostalim indikacijama i kriterijima koji ukazuju na potrebu za operativnim liječenjem, poseže se za tim oblikom terapije. Najčešće se pristupa bilateralnoj potpunoj tonzilektomiji. Postoji mogućnost uklanjanja jedne tonzile, odnosno unilateralna tonzilektomija, uklanjanje i adenoidnog limfatičkog tkiva uz tonzilektomiju. U slučaju komplikacija, tonzilu uklanjamo zajedno s peritonzilarnim apscesom „tonsillectomia a chaud“.

## **4. Ciljevi rada**

### **4.1. Opći cilj**

Istražiti pojedinosti vezane uz kirurško liječenje peritonzilarnog apscesa kao jedne od komplikacija tonzilitisa koji je jedna od apsolutnih indikacija za tonzilektomiju na Klinici za otorinolaringologiju i kirurgiju glave i vrata Kliničkog bolničkog centra „Sestre Milosrdnice“ u razdoblju od 2017. do 2020. godine.

### **4.2. Specifični ciljevi uklopljeni u opći cilj:**

1. Istražiti broj operiranih
2. Istražiti raspodjelu operiranih po spolu
3. Istražiti raspodjelu operiranih po dobi
4. Istražiti učestalost pojedinih dijagnoza u smislu zahvaćenosti pojedine strane ždrijela
5. Istražiti kojim kirurškim metodama se pristupilo sukladno pojedinoj dijagnozi
6. Istražiti broj operiranih s drugom indikacijom



## **5. Ispitanici i metode**

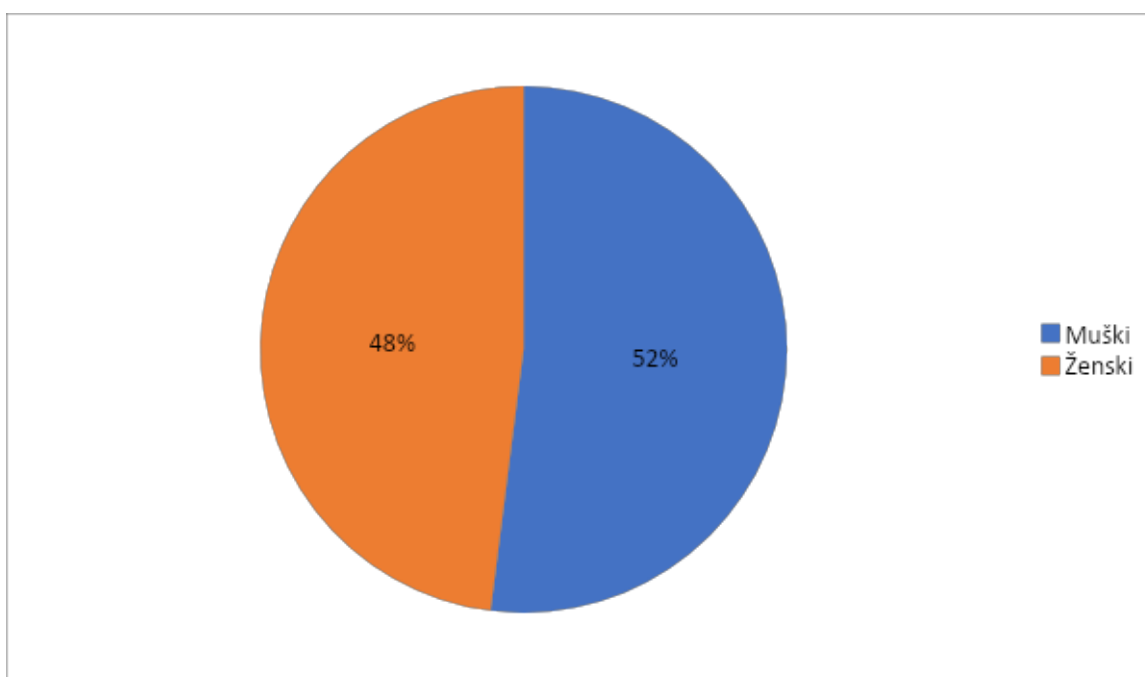
U ovoj retrospektivnoj studiji proučavana je dokumentacija pacijenata operiranih zbog peritonzilarnog apscesa kao komplikacije tonzilitisa u Klinici za otorinolaringologiju i kirurgiju glave i vrata u „Kliničkom bolničkom centru Sestre Milosrdnice” u razdoblju od 25.5.2017. do 23.8.2020. godine. Iz povijesti bolesti pacijenata uzeti su sljedeći podaci: dob, spol, vrsta dijagnoze i vrsta kirurškog zahvata. Dijagnoze koje su uzimane u obzir svode se na komplikaciju tonzilitisa, točnije, entitet peritonzilarnog apscesa i kronični tonzilitis. Osim glavnih dijagnoza, u obzir je uzeta i dijagnoza parafaringealnog apscesa. Kirurški zahvati kojima se pristupilo pacijentima su: tonsillectomia bilateralis, tonsillectomia et adenoidectomia. Prikupljeni podaci obrađeni su pomoću računalnog programa Microsoft Excel te su prezentirani u obliku tablica i grafova.

## 6. Rezultati

Istraživanje obuhvaća populaciju od 25 ispitanika. Od ukupnog broja ispitanika, 13 ispitanika je muškog spola (52%), dok je ženskih ispitanica bilo 12 (48%). **Tablica 1., Slika 1.**

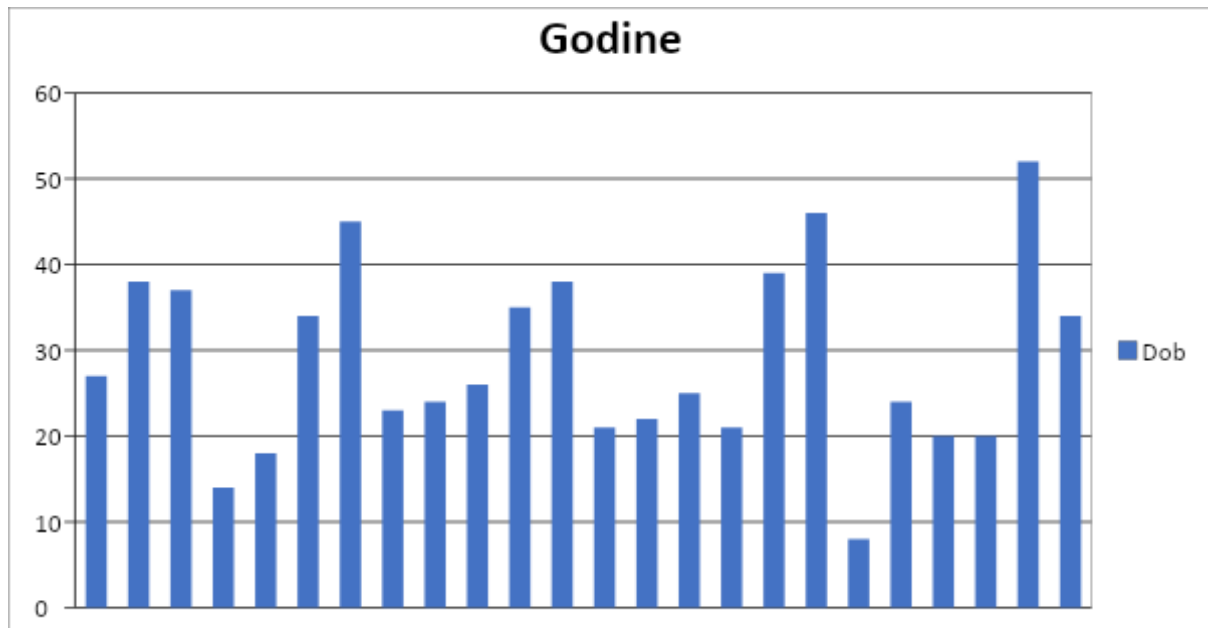
**Tablica 1.** Sastav pacijenata operiranih prema spolu.

Godina	Muški	Ženski	Ukupno
2017.	1	2	3
2018.	8	6	13
2019.	2	2	4
2020.	2	2	4
Ukupno	13	12	25



**Slika 1.** Udio postotka ispitanika operiranih prema spolu.

Dobna distribucija ispitanika obuhvaća veliki raspon kako je prikazano na **Slika 2**. Najmlađi pacijent imao je 8 godina, a najstariji 20.

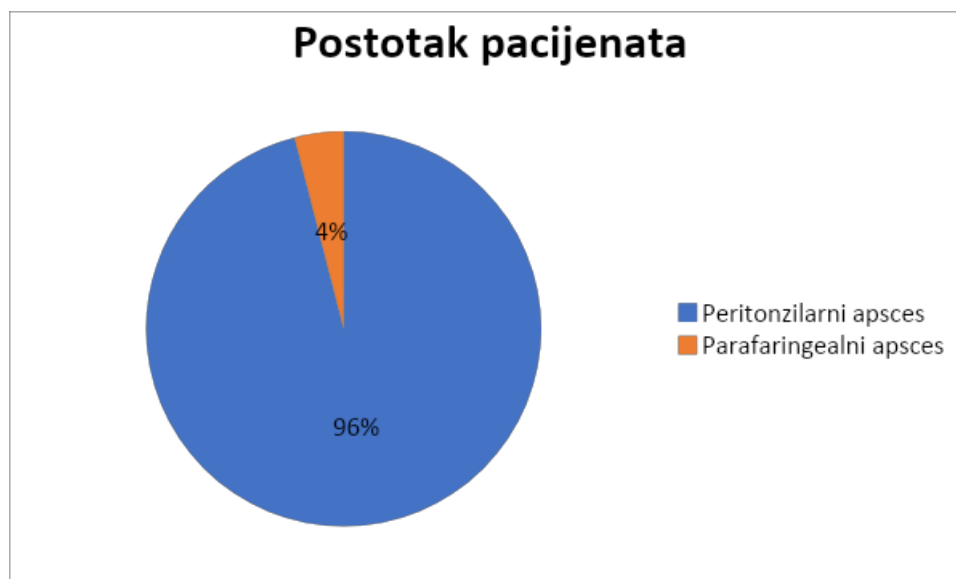


**Slika 2.** Raspodjela ispitanika po dobi.

Na temelju dijagnoza operiranih ispitanika, od ukupno 25 ispitanika, 24 ispitanika (96%) operirana su pod dijagnozom peritonzilarnog apscesa, a 1 ispitanik operiran je pod dijagnozom parafaringealnog apscesa. (4%) **Tablica 2., Slika 3.**

**Tablica 2.** Postotak operiranih ispitanika sukladno dijagnozi.

Dijagnoza	Broj pacijenata	Postotak pacijenata
Peritonzilarni apsces	24	96%
Parafaringealni apsces	1	4%

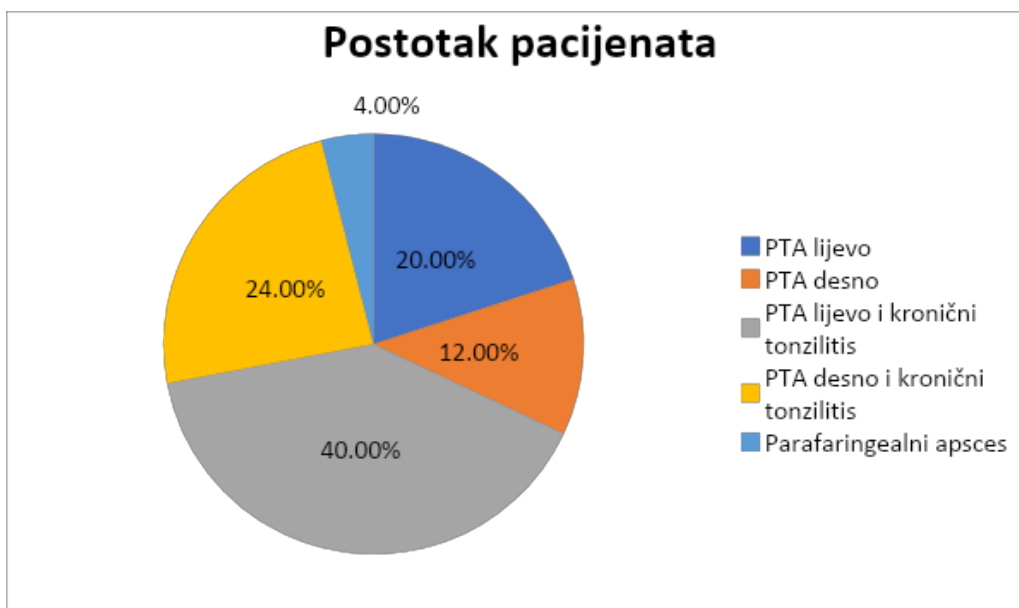


**Slika 3.** Postotak operiranih ispitanika sukladno dijagnozi.

Obzirom na mogućnost pojavnosti dijagnoze na lijevoj ili desnoj strani ždrijela te mogućnost pojave peritonzilarnog apscesa u sklopu dijagnoze kroničnog tonzilitisa ili kao zasebnog entiteta, u malom postotku dominira pojava apscesa lijeve strane i kao zaseban entitet i u sklopu kroničnog tonzilitisa. Kao zaseban entitet pojavljuje se u 20% slučajeva, a kao komplikacija uz dijagnozu kroničnog tonzilitisa pojavljuje se u 40% od ukupnog broja ispitanika. Što se tiče pojavnosti peritonzilarnog apscesa desne strane ždrijela, kao zaseban entitet pojavljuje se u 12% slučajeva, a u sklopu komplikacije kroničnog tonzilitisa pojavljuje se u 24% slučajeva. Parafaringealni apsces kao zaseban entitet u sklopu ovog istraživanja pojavio se samo u 4% slučajeva. **Tablica 3., Slika 4.**

**Tablica 3.** Raspodjela ispitanika sukladno dijagnozi.

Dijagnoza	Broj pacijenata	Postotak pacijenata
PTA lijevo	5	20,00%
PTA desno	3	12,00%
PTA lijevo i kronični tonzilitis	10	40,00%
PTA desno i kronični tonzilitis	6	24,00%
Parafaringealni apsces	1	4,00%

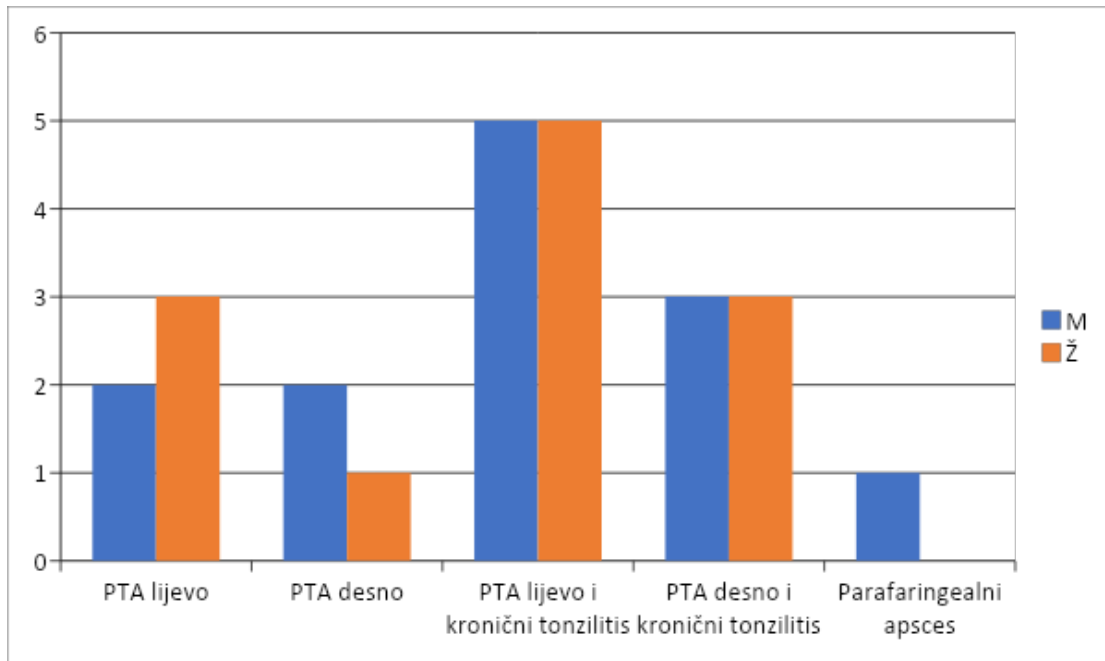


**Slika 4.** Raspodjela pacijenata prema dijagnozi.

Što se tiče distribucije i različitosti manifestacije ovisno o spolu, uglavnom je jednaka raspodjela pojavnosti apscesa ovisno o lijevoj ili desnoj strani ždrijela. Kod ženske populacije u ovom istraživanju, peritonzilarni apsces kao zaseban entitet češće je bio lijevo, a kod muškaraca desno. Kod apscesa koji su se pojavljivali zajedno s kroničnim tonzilitisom nema razlike u pojavnosti ovisno o kojoj strani ždrijela se radi. **Tablica 4., Slika 5.**

**Tablica 4.** Raspodjela ispitanika sukladno dijagnozi i prema spolu.

Dijagnoza	M	Ž
PTA lijevo	2	3
PTA desno	2	1
PTA lijevo i kronični tonzilitis	5	5
PTA desno i kronični tonzilitis	3	3
Parafaringealni apsces	1	0

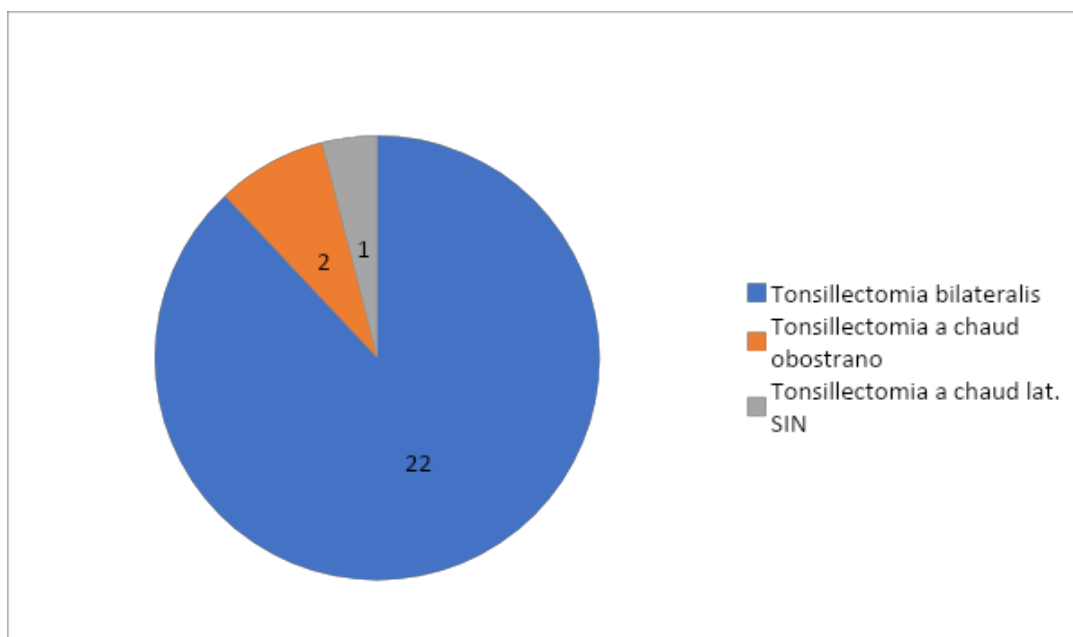


**Slika 5.** Raspodjela ispitanika sukladno dijagnozi i prema spolu.

Najučestalija metoda kirurškog zahvata izvođena u sklopu ove studije na ispitanicima metoda je „tonsillectomia bilateralis“ kod 22 ispitanika, slijedi ju „tonsillectomia a chaud obostrano“ kod 2 ispitanika te metoda „tonsillectomia a chaud lat. SIN“ kod 1 ispitanika. **Tablica 5., Slika 6.**

**Tablica 5.** Broj operacija prema vrsti operacijskog zahvata.

Vrsta operacijskog zahvata	Broj operacija	Postotak
Tonsillectomia bilateralis	22	88,00%
Tonsillectomia a chaud obostrano	2	8,00%
Tonsillectomia a chaud lat. SIN	1	4,00%



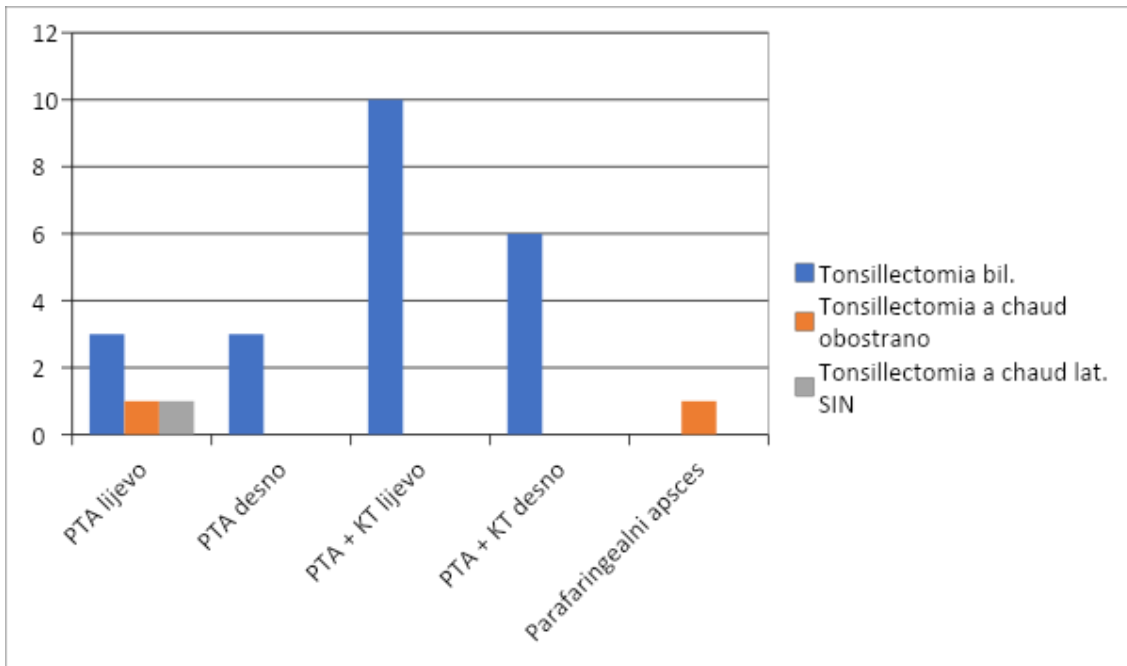
**Slika 5.** Postotak ispitanika sukladno dijagnozi.

Uspoređujući dijagnozu i primijenjenu kiruršku metodu, kod 22 ispitanika koji su se prezentirali peritonzilarnim apscesom neovisno koje strane ždrijela, primjenjivana kirurška metoda bila je „tonsillectomia bilateralis“. Kod 1 ispitanika pod dijagnozom peritonzilarnog apscesa lijevo pristupilo se kirurškoj metodi „tonsillectomia a chaud obostrano“, a kod 1 ispitanika pod istom dijagnozom pristupilo se metodi „tonsillectomia a chaud lat. SIN“.

**Tablica 6., Slika 7.**

**Tablica 6.** Vrste operacije prema dijagnozi

Dijagnoza	Tonsillectomia bil.	Tonsillectomia a chaud obostrano	Tonsillectomia a chaud lat. SIN
PTA lijevo	3	1	1
PTA desno	3		
PTA + KT lijevo	10		
PTA + KT desno	6		
Parafaringealni apsces		1	



**Slika 7.** Vrste operacije prema dijagnozi



## 7. Rasprava

U Klinici za otorinolaringologiju i kirurgiju glave i vrata KBC „Sestre milosrdnice" u razdoblju od 2017. do 2020. godine operirana su 24 pacijenta zbog peritonzilarnog apscesa kao jedne od pet apsolutnih indikacija za tonzilektomiju prema ISKRA smjernicama za grlobolju, kao i jedan pacijent pod dijagnozom parafaringealnog apscesa.

U navedenom razdoblju nešto je veći udio operiranih pacijenata bio muškog spola, njih 52%, što ipak nije značajno veći postotak, kako je i sukladno (6) gdje je pokazano da nema razlike u distribuciji peritonzilarnog apscesa ovisno o spolu, nego je pojavnost u oba spola podjednaka.

Prosječna dob operiranih pacijenata iznosi 28,7 godina, a od ukupnog broja pacijenata, operirano je osmero djece, iako se u literaturi navodi (7,13-15) da je pojava peritonzilarnog apscesa najčešća komplikacija akutnih i kroničnih tonzilitisa u osoba vrtičke, školske te adolescentske dobi, što ne isključuje i osobe ostalih dobnih skupina. Prema (13), prosječna dob pacijenata koji su se prezentirali s dijagnozom peritonzilarnog apscesa bila je 12,8 godina, a više od 70% pacijenata bilo je starije od 10 godina. Prema (6), prosječna dob pacijenata koji su operirani kretala se između  $29,7 \pm 12,9$  godina, što se može primijeniti i na naše istraživanje u kojemu je raspon dobnih skupina prilično šarolik. U našem istraživanju nešto je učestalija pojavnost jednostrane komplikacije u obliku peritonzilarnog apscesa lijeve strane ždrijela - u obliku samostalne dijagnoze pojavljuje se u 20% slučajeva, dok je manifestacija na lijevoj strani sveukupno 62,5%. Prema (15), pojavnost apscesa podjednaka je i za desnu i za lijevu stranu. Prema našem istraživanju, veća pojavnost apscesa odnosila se na lijevu stranu ždrijela, čak u 15 pacijenata od ukupno 24 operirana pod indikacijom peritonzilarnog apscesa, što čini 62% od ukupnog broja.

Što se tiče distribucije i pojavnosti ovisno o strani po parametru spola, nema razlike u slučaju pojave peritonzilarnog apscesa zajedno s kroničnim tonzilitisom, dok je kod pojave apscesa kao samostalnog entiteta kod žena učestalija pojavnost na lijevoj strani, a kod muškaraca na desnoj strani.

Govoreći o spolnoj distribuciji, prema (6,15) ustvari nema razlike u pojavnosti ovisno o spolu. U (15) dominira ženski spol u odnosu na muški, žena je bilo 56,4%, dok je muškaraca bilo 43,4%, dok prema (6) postoji obrat te postoji dominacija muškog spola (57,7%) u ukupnom broju ispitanika, dok je ženski spol bio manje zastupljen (42,3%).

Kirurške metode najčešće primjenjivane kod ispitanika u ovom istraživanju bile su: „tonsillectomia bilateralis“, „tonsillectomia a chaud obostrano“ i „tonsillectomia a chaud lat. SIN“, Kod 22 ispitanika primijenjena je metoda „tonsillectomiae bilateralis“, što čini ukupno 88%. Prema (20), druga najčešća operativna metoda primjenjivana u djece u SAD-u upravo je tonzilektomija. Na prvom mjestu s većom učestalošću je miringotomija. Najčešće indikacije kod djece za tonzilektomiju su (20) kronični rekurentni tonzilitis te poremećaj disanja tokom spavanja zbog opstrukcije. Posljedično, nakon tonzilektomije primijećen je izrazit pad pojavnosti upale grla i izostajanja iz školskih aktivnosti (20). Prema našem istraživanju, svi ispitanici bili su podvrgnuti operacijskom liječenju - tonzilektomiji. Njih 52% osim peritonzilarnog apscesa bilo je prezentirano i s dijagnozom kroničnog tonzilitisa, što govori u prilog tome da je i sam kronični tonzilitis apsolutna indikacija za tonzilektomiju. Prema ISKRA smjernicama mora biti više od 5 epizoda grlobolja godišnje, uz narušavanje normalnog funkcioniranja u svakodnevnom životu.

Prema (19), u analizi podataka po dobi pacijenata koji su prezentirani s dijagnozom peritonzilarnog apscesa primijećen je porast broja pacijenata u populaciji starije od 40 godina. U našem istraživanju, starijih od 40 bila su samo 2 pacijenta od njih ukupno 25. Najviše pacijenata s dijagnozom peritonzilarnog apscesa prezentiralo se u dobi od 20-35 godina starosti u našem istraživanju. 14 pacijenata, odnosno 58,3 % od ukupnog broja pacijenata koji su prezentirani s dijagnozom peritonzilarnog apscesa.

Prema (15) kod sveukupno 199 pacijenata koji se također prezentirali dijagnozom peritonzilarnog apscesa, u njih 151 uspjeli su izliječiti terapijom u obliku intravenozne primjene antimikrobne terapije po nalazu antibiograma, dok je kod njih 14 bila potrebna aspiracijska biopsija, u njih 60 je napravljena incizija i drenaža, a samo 4 ih je trebalo hitnu tonzilektomiju.

Kod našeg istraživanja svih 8 pacijenata koji pripadaju dječjoj dobi od 8-18 godina su tonzilektomirani nakon prethodno liječenja parenteralnog antimikrobnom terapijom i rekurentnim tonzilitisima.

## **8. Zaključak**

U promatranom razdoblju kirurški je liječeno 25 pacijenata, od toga 24 pacijenta liječena su pod dijagnozom peritonzilarnog apscesa. Prosječna dob ispitanika liječenih iznosila je 28,7 godina, a od toga 8 djece dobi do 18 godina . Obostranu zahvaćenost nije imao niti jedan ispitanik. Nešto je učestalija zahvaćenost bila na lijevoj strani ždrijela. Uz dijagnozu peritonzilarnog apscesa 16(52%) ispitanika imalo je u podlozi dijagnozu kroničnog tonzilitisa. Samo 1 ispitanik imao je kao indikaciju za tonzilektomijom komplikaciju u obliku parafaringealnog apscesa. Kirurška metoda izbora u liječenju ovih entiteta prednjačila je, „tonsillectomia bilateralis" te u izrazito manjem broju postupaka „tonsillectomia a chaud".

## 9. Zahvale

Zahvaljujem svom mentoru prof. dr. sc. Tomislavu Baudoinu na prijedlogu teme, pomoći, izrazitoj susretljivosti i prijateljskom pristupu u izradi ovog diplomskog rada.

Velika hvala mojim kumovima Švageljima koji su mi bili jedni od glavnih primjera i motivatora za odabir zanimanja i upis fakulteta.

Zahvaljujem svim prijateljima i kolegama koje sam stekla na studiju na njihovoj potpori i zajedničkim mukama provedenim u učenju i iščekivanju svakog ispita i rezultata.

Posebno zahvaljujem svojim prijateljima i kolegama iz zbora „Lege artis” bez kojih ovih 6 godina studiranja ne bi bilo isto jer je glazba bila uvijek ta koja nas je spajala i rasterećivala od svih briga i obaveza koje smo imali te smo ih zajednički prolazili. Oni su bili ti koji su dali poseban pečat u ovome periodu studiranja.

Posebna zahvala ide mojoj najboljoj prijateljici Matiji koja je došla onda kada je bilo najteže, a to zna svaki medicinar u razdoblju 3. godine kada ne znaš gdje ti je glava, a gdje rep od mikroba do farme. Uvijek je bila tu i nije prestala vjerovat u moje sposobnosti sve do kraja.

Najveće zahvale mojoj najvećoj podršci i motivaciji, od samih početaka priprema za upis na fakultet pa sve do kraja istog, a to su moje sestre i roditelji. Hvala vam što ste me bodrili i trpili, što ste bili uz mene svo vrijeme bez imalo sumnje u moj uspjeh, što ste mi bili oslonac i kada se nije imalo vremena spavati od obaveza i učenja i što ste vjerovali u mene. Hvala i ostalim članovima moje obitelji, a posebno mojim nećacima koji su me mali pratili i bili podrška od kad su došli na svijet. Zahvaljujem dragom Bogu što mi je uopće dao sposobnosti doći ovdje gdje jesam i napisati upravo ove riječi.

## 10. Literatura:

1. Galioto NJ. Peritonsillar Abscess. *Am Fam Physician*. 2017 Apr 15;95(8):501-506. PMID: 28409615.
2. Kordeluk S, Novack L, Puterman M, Kraus M, Joshua BZ. Relation between peritonsillar infection and acute tonsillitis: myth or reality? *Otolaryngol Head Neck Surg*. 2011 Dec;145(6):940-5. doi: 10.1177/0194599811415802. Epub 2011 Aug 2. PMID: 21810775.
3. Klug TE. Peritonsillar abscess: clinical aspects of microbiology, risk factors, and the association with parapharyngeal abscess. *Dan Med J*. 2017 Mar;64(3):B5333. PMID: 28260599.
4. Marom T, Cinamon U, Itskoviz D, Roth Y. Changing trends of peritonsillar abscess. *Am J Otolaryngol*. 2010 May-Jun;31(3):162-7. doi: 10.1016/j.amjoto.2008.12.003. Epub 2009 Apr 23. PMID: 20015734.
5. Sanmark E, Wikstén J, Välimaa H, Aaltonen LM, Ilmarinen T, Blomgren K. Peritonsillar abscess may not always be a complication of acute tonsillitis: A prospective cohort study. *PLoS One*. 2020 Apr 3;15(4):e0228122. doi: 10.1371/journal.pone.0228122. PMID: 32243441; PMCID: PMC7122714.
6. Mazur E, Czerwińska E, Korona-Główniak I, Grochowalska A, Koziol-Montewka M. Epidemiology, clinical history and microbiology of peritonsillar abscess. *Eur J Clin Microbiol Infect Dis*. 2015 Mar;34(3):549-54. doi: 10.1007/s10096-014-2260-2. Epub 2014 Oct 17. PMID: 25322910; PMCID: PMC4356895.
7. Bathala S, Eccles R. A review on the mechanism of sore throat tonsillitis. *J Laryngol Otol*. 2013 Mar;127(3):227-32. doi: 10.1017/S0022215112003003. Epub 2013 Jan 15. PMID: 23317998.
8. Gavriel H, Vaiman M, Kessler A, Eviatar E. Microbiology of peritonsillar abscess as an indication for tonsillectomy. *Medicine (Baltimore)*. 2008 Jan;87(1):33-36. doi: 10.1097/MD.0b013e318162a0fb. PMID: 18204368.
9. Costales-Marcos M, López-Álvarez F, Núñez-Batalla F, Moreno-Galindo C, Alvarez Marcos C, Llorente-Pendás JL. Infecciones periamigdalinas: estudio prospectivo de 100 casos consecutivos [Peritonsillar infections: prospective study of 100 consecutive cases]. *Acta Otorrinolaringol Esp*. 2012 May-Jun;63(3):212-7. Spanish. doi: 10.1016/j.otorri.2012.01.001. Epub 2012 Mar 16. PMID: 22425204.
10. Sidell D, Shapiro NL. Acute tonsillitis. *Infect Disord Drug Targets*. 2012 Aug;12(4):271-6. doi: 10.2174/187152612801319230. PMID: 22338587.
11. Windfuhr JP, Toepfner N, Steffen G, Waldfahrer F, Berner R. Clinical practice guideline: tonsillitis I. Diagnostics and nonsurgical management. *Eur Arch Otorhinolaryngol*. 2016 Apr;273(4):973-87. doi: 10.1007/s00405-015-3872-6. Epub 2016 Jan 11. PMID: 26755048; PMCID: PMC7087627.
12. Burton MJ, Glasziou PP, Chong LY, Venekamp RP. Tonsillectomy or adenotonsillectomy versus non-surgical treatment for chronic/recurrent acute tonsillitis. *Cochrane Database Syst Rev*. 2014 Nov 19;2014(11):CD001802. doi: 10.1002/14651858.CD001802.pub3. PMID: 25407135; PMCID: PMC7075105.
13. Segal N, El-Saied S, Puterman M. Peritonsillar abscess in children in the southern district of Israel. *Int J Pediatr Otorhinolaryngol*. 2009 Aug;73(8):1148-50. doi: 10.1016/j.ijporl.2009.04.021. Epub 2009 May 29. PMID: 19481820.

14. Huang, C.-M., Huang, F.-L., Chien, Y.-L., & Chen, P.-Y. (2017). Deep neck infections in children. *Journal of Microbiology, Immunology and Infection*, 50(5), 627–633. doi:10.1016/j.jmii.2015.08.020
15. Millar, K. R., Johnson, D. W., Drummond, D., & Kellner, J. D. (2007). *Suspected Peritonsillar Abscess in Children. Pediatric Emergency Care*, 23(7), 431–438. doi:10.1097/01.pec.0000280525.44515.72
16. Powell, E. L., Powell, J., Samuel, J. R., & Wilson, J. A. (2013). *A review of the pathogenesis of adult peritonsillar abscess: time for a re-evaluation. Journal of Antimicrobial Chemotherapy*, 68(9), 1941–1950. doi:10.1093/jac/dkt128
17. Linkov, G., & Soliman, A. M. S. (2015). *Infections and Edema. Anesthesiology Clinics*, 33(2), 329–346. doi:10.1016/j.anclin.2015.02.005
18. Ata, N. (2019). Giant Fistula of the Peritonsillar Abscess. *Ear, Nose & Throat Journal*, 98(3), 126–127. doi:10.1177/0145561319836598
19. Windfuhr JP, Zurawski A. Peritonsillar abscess: remember to always think twice. *Eur Arch Otorhinolaryngol*. 2016 May;273(5):1269-81. doi: 10.1007/s00405-015-3582-0. Epub 2015 Mar 21. PMID: 25794541.
20. Mitchell RB, Archer SM, Ishman SL, Rosenfeld RM, Coles S, Finestone SA, Friedman NR, Giordano T, Hildrew DM, Kim TW, Lloyd RM, Parikh SR, Shulman ST, Walner DL, Walsh SA, Nnacheta LC. Clinical Practice Guideline: Tonsillectomy in Children (Update). *Otolaryngol Head Neck Surg*. 2019 Feb;160(1\_suppl):S1-S42. doi: 10.1177/0194599818801757. PMID: 30798778.
21. Tambić Andrašević A, Baudoin T, Vukelić D, Mimica Matanović S, Bejuk D, Puševski D i sur. Smjernice ISKRA za grlobolju: dijagnostički i terapijski pristup - hrvatske nacionalne smjernice [Internet]. Interdisciplinarna sekcija za kontrolu rezistencije na antibiotike [prisupljeno 20.04.2018.]. Dostupno na: <http://www.iskra.bfm.hr/hrv/Default.aspx>

## **11. Životopis**

### **OSOBNI PODACI:**

Ime i prezime: Katarina Dragun

Datum rođenja: 3.6.1996.

Mjesto rođenja: Zagreb, Hrvatska

### **OBRAZOVANJE:**

2003. - 2011. - Osnovna škola Remete

2009. - 2012. - Članica dječje klape „Adriana“

2011. - 2015. - Gimnazija Tituša Brezovačkog

2006. - 2012. - Glazbeno učilište „Elly Bašić“, osnovna glazbena škola

2012. - 2013. - Glazbeno učilište „Elly Bašić“, 1. razred srednje glazbene škole

2015. - 2021. - Medicinski fakultet Sveučilišta u Zagrebu

### **AKTIVNOSTI:**

2015. - 2021. Članica Pjevačkog zbora Medicinskog fakulteta „Lege artis“

2018. - 2021. Tajnica Pjevačkog zbora Medicinskog fakulteta „Lege artis“

2017. - 2020. Demonstratorica na Katedri za histologiju i embriologiju

2018. - 2020. Demonstratorica na Katedri za patofiziologiju

2018. - 2020. Aktivna članica Studentske sekcije za pedijatriju

2020. - 2021. Članica uprave Studentske sekcije za anesteziologiju i reanimatologiju

2021. Jedna od suorganizatorica, moderatorica i volonterki u sklopu pomoći za vrijeme pandemije COVID-19 na trijaži KB „Sveti Duh“, Sekcija za anesteziologiju i reanimatologiju.

2021. Jedna od suorganizatorica i moderatorica „Simpozij o boli“ Studentske sekcije za anesteziologiju i reanimatologiju

### **NAGRADE:**

2017. Posebna dekanova nagrada za društveno korisni doprinos Medicinskom fakultetu, pjevački zbor Lege artis

2021. Posebna rektorova nagrada za društveno koristan rad u akademskoj i široj zajednici (biomedicina i zdravstvo), „Od studenta do doktora“ Sekcije za anesteziologiju i reanimatologiju

**VJEŠTINE:**

Aktivna uporaba engleskog jezika

Osnovno znanje talijanskog jezika