

Plućne manifestacije sustavnih autoimunih bolesti

Goršeta, Barbara

Master's thesis / Diplomski rad

2021

Degree Grantor / Ustanova koja je dodijelila akademski / stručni stupanj: **University of Zagreb, School of Medicine / Sveučilište u Zagrebu, Medicinski fakultet**

Permanent link / Trajna poveznica: <https://um.nsk.hr/um:nbn:hr:105:716849>

Rights / Prava: [In copyright](#)/[Zaštićeno autorskim pravom.](#)

Download date / Datum preuzimanja: **2024-09-16**



Repository / Repozitorij:

[Dr Med - University of Zagreb School of Medicine Digital Repository](#)



SVEUČILIŠTE U ZAGREBU
MEDICINSKI FAKULTET

Barbara Goršeta

Plućne manifestacije sustavnih autoimunih bolesti

Diplomski rad



Zagreb, 2021.

Ovaj diplomski rad izrađen je na Zavodu za kliničku imunologiju, pulmologiju i reumatologiju Klinike za unutarnje bolesti Kliničkog bolničkog centra Sestre milosrdnice pod vodstvom doc.dr.sc. Marije Gomerčić Palčić i predan je na ocjenu u akademskoj godini 2020./2021.

Popis i objašnjenje kratica:

ACR	Američko reumatološko društvo (engl. <i>American College of Rheumatology</i>)
ANA	antinuklearna protutijela (engl. <i>antinuclear antibody</i>)
anti-CCP	anticitrulinirana proteinska protutijela (engl. <i>anti-cyclic citrullinated peptide antibodies</i>)
anti-dsDNA	protutijela na dvostruku uzvojnici DNA (engl. <i>anti-double-stranded DNA antibody</i>)
anti-Scl-70	protutijela na topoizomerazu I (Scl-70) (engl. <i>anti-DNA topoisomerase I (Scl-70) antibodies</i>)
anti-U1 RNP	protutijela na U1 ribonukleoprotein (engl. <i>anti-U1-ribonucleoprotein autoantibodies</i>)
aPL	antifosfolipidna protutijela (engl. <i>antiphospholipid antibodies</i>)
APS	antifosfolipidni sindrom
ASCA	protutijela na <i>Saccharomyces cerevisiae</i> (engl. <i>anti-Saccharomyces cerevisiae antibodies</i>)
AZA	azatioprin (engl. <i>azathioprine</i>)
BAL	bronhoalveolarna lavaža
BNP	moždani natriuretski peptid (engl. <i>brain natriuretic peptide</i>)
CD	Crohnova bolest (engl. <i>Crohn disease</i>)
CENP-B	centromerni protein B (engl. <i>centromere protein B</i>)
COP	kriptogena organizirajuća pneumonija
CRP	C reaktivni protein
CT	kompjuterizirana tomografija
CYC	ciklofosfamid (engl. <i>cyclophosphamide</i>)
DAD	difuzno alveolarno oštećenje (engl. <i>diffuse alveolar damage</i>)
DAH	difuzno alveolarno krvarenje (engl. <i>diffuse alveolar hemorrhage</i>)
DcSSc	difuzna sistemska skleroza (engl. <i>diffuse cutaneous systemic sclerosis</i>)
DIP	deskvamirajuća intersticijska pneumonija
DKS	diferencijalna krvna slika
DLCO	difuzijski kapacitet pluća za ugljikov monoksid (engl. <i>diffusing capacity for carbon monoxide</i>)
DMARD	lijekovi koji modificiraju tijek bolesti (engl. <i>disease modifying antirheumatic drugs</i>)

EKG	elektrokardiogram
EP	eozinofilna pneumonija
ETRA	antagonisti endotelinskih receptora (engl. <i>endothelin receptor antagonists</i>)
EULAR	Europska liga protiv reumatizma (engl. <i>European League Against Rheumatism</i>)
FVC	forsirani vitalni kapacitet (engl. <i>forced vital capacity</i>)
HCQ	hidroksiklorokin (engl. <i>hydroxychloroquine</i>)
HRCT	kompjuterizirana tomografija visoke rezolucije (engl. <i>high resolution computed tomography</i>)
IBD	upalna bolest crijeva (engl. <i>inflammatory bowel disease</i>)
ILD	intersticijska bolest pluća (engl. <i>interstitial lung disease</i>)
KKS	kompetna krvna slika
LcSSc	ograničena sistemska skleroza (engl. <i>limited cutaneous systemic sclerosis</i>)
LDH	laktat dehidrogenaza
LFD	leflunomid (engl. <i>leflunomide</i>)
LIP	limfocitna intersticijska pneumonija
MMF	mikofenolat-mofetil (engl. <i>mycophenolate mofetil</i>)
mPAP	srednji tlak u plućnoj arteriji (engl. <i>mean pulmonary arterial pressure</i>)
MTX	metotreksat (engl. <i>methotrexate</i>)
NSAID	nesteroidni protuupalni lijekovi (engl. <i>non-steroidal anti-inflammatory drugs</i>)
NSIP	nespecifična intersticijska pneumonija
NT-proBNP	N-terminalni prohormon moždanog natriuretskog peptida (engl. <i>N-terminal pro-brain natriuretic peptide</i>)
OB	obliterirajući bronhiolitis
OKS	oralni kortikosteroidi
OP	organizirajuća pneumonija
PAH	plućna arterijska hipertenzija
pANCA	perinuklearna antineutrofilna citoplazmatska protutijela (engl. <i>perinuclear antineutrophil cytoplasmic antibodies</i>)
PASP	sistolčki tlak plućne arterije (engl. <i>pulmonary artery systolic pressure</i>)
PAWP	okluzivni tlak plućne arterije (engl. <i>pulmonary artery wedge pressure</i>)
PCH	plućna kapilarna hemangiomatoza

PCP	Pneumocystis jirovecii pneumonija (engl. <i>Pneumocystis jirovecii pneumonia</i>)
PDE-5-I	inhibitori 5-fosfodiesteraze (engl. <i>phosphodiesterase-5-inhibitors</i>)
PFT	testovi plućne funkcije (engl. <i>pulmonary function test</i>)
PH	plućna hipertenzija
PPFE	pleuroparenhimalne fibroelastoze
PVOD	plućna venookluzivna bolešt
PVR	plućna vaskularna rezistencija (engl. <i>pulmonary vascular resistance</i>)
RA	reumatoidni artritis
RF	reumatoidni faktor
SAD	sustavne autoimune bolesti (engl. <i>systemic autoimmune diseases</i>)
SE	sedimentacija eritrocita
SLE	sistemski eritematozni lupus
SSc	progresivna sistemska skleroza
SSZ	sulfasalazin (engl. <i>sulfasalazine</i>)
UC	ulcerativni kolitis (engl. <i>ulcerative colitis</i>)
UIP	uobičajena intersticijska pneumonija
VATS	video-asistirana torakoskopija
VTE	venska tromboembolija
5-ASA	5-aminosalicilatna kiselina (engl. <i>5-aminosalicylic acid</i>)
6-MP	6-merkaptopurin (engl. <i>6-mercaptopurine</i>)
6MWT	šest minutni test hodanja (engl. <i>six-minute walk test</i>)

SADRŽAJ:

SAŽETAK

SUMMARY

1.	UVOD	1
2.	REUMATOIDNI ARTRITIS	4
2.1	PLUĆNE MANIFESTACIJE REUMATOIDNOG ARTRITISA	6
2.1.1	Intersticijska bolest pluća.....	6
2.1.2	Nodularna bolest pluća.....	9
2.1.3	Bolesti pleure.....	11
2.1.4	Opstrukcija gornjih dišnih puteva.....	12
2.1.5	Obliterirajući bronhiolitis.....	13
2.1.6	Folikularni bronhiolitis.....	13
2.1.7	Bronhiektazije.....	14
2.1.8	Pleuropulmonalna infekcija.....	14
2.1.9	Toksično djelovanje lijekova na pluća.....	14
3.	SISTEMSKI ERITEMATOZNI LUPUS	17
3.1	PLUĆNE MANIFESTACIJE SISTEMSKOG ERITEMATOZNOG LUPUSA	18
3.1.1	Bolesti pleure.....	19
3.1.2	Akutni lopusni pneumonitis	20
3.1.3	Difuzno alveolarno krvarenje	21
3.1.4	Intersticijska bolest pluća.....	21
3.1.5	Plućna arterijska hipertenzija.....	22
3.1.6	SLS – <i>shrinking lung syndrome</i>	24
3.1.7	Tromboembolijska bolest.....	24
3.1.8	Bolesti dišnih puteva.....	25
3.1.9	Akutni reverzibilni sindrom hipoksemije.....	25
3.1.10	Infekcija	25
4.	PROGRESIVNA SISTEMSKA SKLEROZA	26
4.1	PLUĆNE MANIFESTACIJE PROGRESIVNE SISTEMSKE SKLEROZE.....	28
4.1.1	Evaluacija statusa pluća u bolesnika sa SSc.....	28
4.1.2	Intersticijska bolest pluća.....	29
4.1.3	Plućna arterijska hipertenzija.....	32
4.1.4	Pleuralni izljev	33
4.1.5	Plućna kapilarna hemangiomatoza i veno-okluzivna bolest.....	33
4.1.6	Spontani pneumotoraks.....	34

4.1.7	Bolesti dišnih puteva.....	34
4.1.8	Pneumonitis uzrokovan lijekovima.....	34
4.1.9	Slabost respiratornih mišića	34
5.	UPALNE BOLESTI CRIJEVA	35
5.1	ULCEROZNI KOLITIS	35
5.2	CROHNOVA BOLEST.....	36
5.3	PLUĆNE MANIFESTACIJE UPALNIH BOLESTI CRIJEVA	37
5.3.1	Upala gornjih dišnih puteva.....	37
5.3.2	Upala donjih dišnih puteva.....	38
5.3.3	Subglotička stenoza	39
5.3.4	Entero-pulmonalne fistule	39
5.3.5	Intersticijska bolest pluća	39
5.3.6	Bolesti pleure.....	40
5.3.7	Plućna embolija	40
5.3.8	Lijekovima uzrokovana plućna bolest	41
6.	BOLESTI PLUĆA UZROKOVANE TERAPIJOM METOTREKSATOM.....	42
6.1.1	Klinički značaj.....	42
6.1.2	Dijagnostika.....	43
6.1.3	Liječenje.....	45
7.	ZAKLJUČAK.....	46
8.	ZAHVALE	47
9.	LITERATURA	48
10.	ŽIVOTOPIS.....	55

Plućne manifestacije sustavnih autoimunih bolesti

Barbara Goršeta

SAŽETAK

Sustavne autoimune bolesti (SAD – engl. *systemic autoimmune diseases*) su heterogena skupina imunološki posredovanih upalnih poremećaja u kojima je zatajila funkcija organizma zaslužna za razlikovanje vlastitih od tuđih antigena. Organizam posljedično reagira na vlastite antigene i uzrokuje multisustavnu upalu organizma. Najčešće SAD u kojima se javljaju plućne komplikacije su: sistemski eritematozni lupus, reumatoidni artritis, sistemska skleroza, Sjögrenov sindrom, polimiozitis/dermatomiozitis, te miješana bolest vezivnog tkiva. Teško je odrediti točnu prevalenciju plućnih manifestacija jer često budu asimptomatske, a dokaz o njihovom postojanju nađe se tek na obdukciji ili slučajno tijekom provođenja određenih dijagnostičkih postupaka. Najčešći simptomi su kašalj, zaduha u naporu, bolovi u prsima i povišena temperatura, ali mogu varirati i ovisiti o tome koji je prevladavajući patofiziološki mehanizam bolesti i koji dio respiratornog sustava je pretežno zahvaćen. Iako se plućne komplikacije većinom javljaju u razvijenim stadijima SAD-a, ponekad već prva manifestacija može biti od strane respiratornog sustava. Klinički se SAD na plućima najčešće prezentira kao: intersticijska bolest pluća, pleuritis, pleuralni izljev, plućna hipertenzija, bronhiolitis i upala pluća. Kod pojave prvih simptoma ili znakova bolesti vade se rutinski laboratorijski nalazi te se snima rentgen srca i pluća. Iako se većina promjena može vidjeti već na rentgenu, kompjuterizirana tomografija visoke rezolucije se pokazala superiornijom za daljnju klasifikaciju promjena na plućima. Za dokazivanje funkcionalnih promjena na plućima potrebno je napraviti testove plućne funkcije. Ako se uz to ne uspije doći do dijagnoze, dalje je indicirana bronhoskopija s bronhoalveolarnom lavažom te u krajnjem slučaju biopsija pluća. Opće mjere liječenja uključuju prestanak pušenja, redovito cijepljenje protiv gripe i pneumokoka, održavanje bronhopulmonalne higijene te plućnu rehabilitaciju. Kod snižene saturacije indicirana je primjena kisika. Od lijekova se koriste protuupalni i imunomodulatorni lijekovi poput nesteroidnih antireumatika, kortikosteroida, lijekova koji modificiraju tijek bolesti te imunosupresiva. U posljednje vrijeme sve se više koristi i biološka terapija. Bitno je bolest dijagnosticirati u ranom stadiju kako bi se na vrijeme započela adekvatna terapija i spriječio razvoj ireverzibilnih promjena respiratornog sustava.

Ključne riječi: sustavne autoimune bolesti, plućne manifestacije, dijagnostika, liječenje

Pulmonary manifestations of systemic autoimmune diseases

Barbara Goršeta

SUMMARY

SAD are a heterogeneous group of immune-mediated inflammatory disorders in which the body's function to distinguish its own from other people's antigens has failed. The body, consequently reacts to its own antigens and causes multisystem inflammation of the organism. The most common SADs in which pulmonary complications occur are: systemic lupus erythematosus, rheumatoid arthritis, systemic sclerosis, Sjögren's syndrome, polymyositis /dermatomyositis and mixed connective tissue disease. It is hard to determine the exact prevalence of pulmonary manifestations in SAD because they are often asymptomatic and the proof of their existence is found on autopsy or accidentally during performing regular diagnostic procedures. The most common symptoms are cough, dyspnea on exertion, chest pain and fever, but they can vary and depend on which is the predominant pathophysiological mechanism and which part of the respiratory system is predominantly affected. Although pulmonary complications occur predominantly in developed stages of SAD, sometimes the first manifestation can be from the respiratory tract. Clinical manifestations of SADs include: interstitial lung disease, pleuritis, pleural effusion, pulmonary hypertension, bronchiolitis and pneumonia. At the appearance of the first symptoms or signs of the disease, routine laboratory findings and a chest X-ray are taken. Although most of the changes can already be seen on X-ray, high-resolution computed tomography has been proven superior than the X-ray for further classification of changes of the lungs. Pulmonary function tests should be performed to demonstrate functional lung changes. If that is not enough for establishing the diagnosis, bronchoscopy with bronchoalveolar lavage is indicated as the next step, and the lung biopsy is the final choice. General treatment measures include smoking cessation, administration of flu and pneumococcal vaccinations, maintenance of bronchopulmonary hygiene and pulmonary rehabilitation. In case of reduced saturation, the use of oxygen is indicated. Drug treatment includes anti-inflammatory and immunomodulatory drugs such as nonsteroidal antirheumatic drugs, corticosteroids, drugs that modify the course of the disease and immunosuppressants. Recently, biological therapy has become more represented. It is very important to diagnose the disease in its early onset in order to start adequate therapy in time and prevent irreversible changes of the respiratory system.

Key words: systemic autoimmune diseases, pulmonary manifestations, diagnosis, treatment

1. UVOD

Prevalencija plućnih manifestacija u sklopu SAD ne može se točno odrediti, no smatra se da su u konstantnom porastu u posljednjih nekoliko godina. Do njih dolazi zahvaljujući poremećaju tolerancije organizma na vlastite antigene u plućima. Glavni nositelji imunološke reakcije u plućima su makrofagi i limfociti. Funkcija plućnih makrofaga je ingestija i razgradnja inhaliranih antigena te njihova prezentacija limfocitima T. Limfociti se u normalnim uvjetima ne nalaze u plućima u velikom broju već u plućni parenhim dolaze nakon stimulacije. U SAD ne dolazi do inaktivacije limfocitnih klonova specifičnih za vlastite antigene. Posljedično dolazi do aktivacije autoreaktivnih pomoćničkih limfocita T (CD4) te autoreaktivnih limfocita B koji pritom luče autoprotutijela. Za konačno oštećenje plućnog parenhima odgovorni su autoreaktivni citotoksični limfociti T (CD8), autoprotutijela te komponente imunološke reakcije u kojoj sudjeluju citokini i sustav komplementa. Ovisno o predominantnom načinu oštećenja, upala može zahvatiti bilo koji dio respiratornog sustava, plućni parenhim ili pleuru. SAD se očituju kao: intersticijska bolest pluća (ILD – engl. *interstitial lung disease*), plućna hipertenzija (PH), bolesti pleure, bolesti dišnih puteva, infekcija, vaskulitis i difuzno alveolarno krvarenje (DAH – engl. *diffuse alveolar hemorrhage*) (1, 2).

Prvi korak u postavljanju dijagnoze kod pojave plućnih simptoma je uzimanje detaljne anamneze. Bolesnici se najčešće žale na zaduhu u naporu i kronični nepodražajni kašalj. Osim toga simptomi mogu biti bolovi u prsima, povišena temperatura, nesvjestica ili sinkopa te pojava hemoptize. Ponekad su simptomi vrlo nespecifični te se jave samo u obliku povećanog umora i slabosti. U fizikalnom nalazu može se naći tahipneja uz smanjenje saturaciju organizma kisikom. Auskultacijski se najčešće u bazalnim područjima pluća čuju inspiratorne krepitacije, i to za ILD karakteristične „velcro“ krepitacije. Pojava krepitacija uz prisutnu perkutornu muklinu može uputiti i na pleuralni izljev. U slučajevima dugotrajne plućne bolesti sa smanjenom opskrbom tijela kisikom kod bolesnika se razvijaju batićasti prsti, a u slučaju razvijene PH bolesnici mogu imati specifične znakove zatajenja desne strane srca poput pleuralnog izljeva, perifernih edema, nabreklih vratnih vena, ascitesa, bolova u abdomenu te prisutnosti novih srčanih šumova. Od laboratorijskih nalaza prati se krvna slika, traže se povišeni upalni parametri, porast titra specifičnih protutijela ili znakovi potrošnje komponenti komplementa koji bi uputili na akutno zbivanje (3). Redovito se provjerava i vrijednost N-terminalnog prohormona moždanog natriuretskog peptida (NT-proBNP-a – engl. *N-terminal pro-brain natriuretic peptide*) koji ako je povišen može uputiti prema dijagnozi PH (4). Rentgen

srca i pluća služi kao prva slikovna dijagnostika iako često bude nedovoljno specifičan. Redovito se kod oboljelih rade i testovi plućne funkcije (PFT – engl. *pulmonary function test*) koji uključuju spirometriju i mjerenje difuzijskog kapaciteta za ugljikov monoksid (DLCO – engl. *diffusing capacity for carbon monoxide*). Spirometrija omogućava mjerenje statičkih i dinamičkih plućnih volumena. Na restriktivni poremećaj plućne funkcije upućuje forsirani vitalni kapacitet (FVC – engl. *forced vital capacity*) manji od 0.8 uz proporcionalno smanjene vrijednosti forsiranog ekspiratornog volumena u prvoj sekundi (FEV1 – engl. *forced expiratory volume in one second*) zahvaljujući čemu ne dolazi do promjene u FEV1/FVC omjeru ili čak može doći do njegovog blagog porasta. Kod opstruktivnog poremećaja plućne funkcije postoji suprotna situacija pri čemu dolazi do smanjenja samo FEV1 vrijednosti te se dijagnosticira kad vrijednost FEV1/FVC omjera bude manja od 0.7. DLCO ukazuje na promjenu u difuziji plinova kroz alveokapilarnu membranu te njegova redukcija može biti znak upale, fibroze, vaskularne bolesti ili ventilacijsko-perfuzijskog nesrazmjera. Smanjenje DLCO-a na manje od 65% predviđene vrijednosti upućuje na PH, isto kao i omjer FVC/DLCO veći od 1.6. Prilikom redovitog praćenja oboljelih od SAD redukcija FVC-a za 10% ili DLCO-a za 15% smatraju se značajnim za moguću prisutnost plućne patologije (3, 5). ILD često pokazuje restriktivni uzorak propadanja plućne funkcije uz smanjene plućne volumene i snižene vrijednosti DLCO-a. Šestominutni test hodanja (6MWT – engl. *six-minute walk test*) mjeri prijeđenu udaljenost u metrima i njenu korelaciju sa saturacijom organizma kisikom. Procijenjuje status kardiovaskularnog i respiratornog sustava u naporu te stupanj zaduhe kod određenog napora. Kod plućnih bolesti očekivano je smanjenje saturacije organizma kisikom u naporu. Zlatni standard za dijagnostiku plućnih komplikacija je kompjuterizirana tomografija visoke rezolucije (HRCT – engl. *high resolution computed tomography*) (3, 6–8). Najčešći uzorci koji se vide na CT-u su: plućna retikulacija, saćasta pluća, trakcijske bronhiektazije, promjene tipa mliječnog stakla, plućna konsolidacija, mozaična atenuacija, plućni čvorovi te plućni emfizem. Plućna retikulacija razvija se kao posljedica zadebljanja interlobularnih septa koje može biti glatko ili nodularno, a mogu se vidjeti i fine retikulacije kao posljedica zadebljanja intralobularnih intersticijskih prostora. Saćasta pluća (engl. *honeycombing*) prezentiraju se multiplim subpleuralnim cističnim prostorima ispunjenim zrakom veličine 3 do 10 milimetara s jasno definiranim stijenkama. I retikulacije i saćasta pluća tipični su za fibrozne promjene pluća. Trakcijske bronhiektazije nastaju kao posljedica nepravilne dilatacije bronha i bronhiola okolnom fibrozom plućnog parenhima, a mogu biti smještene više centralno ili periferno. Promjene tipa mliječnog stakla (engl. *ground-glass opacity*) ukazuju na povećanu atenuaciju plućnog parenhima s vidljivim podložećim bronhalnim i vaskularnim strukturama, a nastaju

zbog zadebljanja alveolarnih septa ili ako su alveole ispunjene tekućinom, stanicama ili amorfnim materijalom. Može upućivati i na akutnu egzacerbaciju infekcije. Plućna konsolidacija se vidi kad konsolidirana pluća prikriju podložecu vaskulaturu, a zračni bronhogram može, ali i ne mora biti vidljiv. Mozaična atenuacija pokazuje različitu atenuaciju među sekundarnim plućnim lobulima, a može nastati ako dođe do zaostajanja zraka u malim dišnim putevima ili u slučaju poremećene perfuzije u sklopu plućne vaskularne bolesti. Za detaljniju evaluaciju promjena potrebno je napraviti CT snimke u ekspiriju. Plućni čvorići prezentiraju se kao multipla okrugla zasjenjenja veličine od 1 milimetra do 1 centimetra s glatkim ili mekim granicama te mogućom prisutnošću kavitacija. Emfizem se vidi kao povećan zračni prostor u gornjim i srednjim plućnim režnjevima, smješten više centralno i uz tanje stijenke (9). Tipična klinička prezentacija, laboratorijski nalazi, PFT i HRCT uobičajeno su dovoljni za postavljanje točne dijagnoze. Pri sumnji na PH radi se dopler ehokardiografija, a po patološkom nalazu i kateterizacija desnog srca (8). Kod nejasnih stanja te za isključenje drugih mogućih dijagnoza ponekad je potrebna i bronhoskopija uz bronhoalveolarnu lavažu (BAL) te biopsija pluća kao posljednji dijagnostički odabir (6, 7).

U ovom preglednom radu pisat ću o najčešćim plućnim manifestacijama reumatoidnog artritisa (RA), sistemskog eritematoznog lupusa (SLE), progresivne sistemske skleroze (SSc) te upalnih bolesti crijeva (IBD – engl. *inflammatory bowel disease*). Osim toga osvrnut ću se i na najčešće toksične manifestacije lijekova u terapiji SAD-a na pluća.

2. REUMATOIDNI ARTRITIS

Reumatoidni artritis je progresivna SAD koja primarno zahvaća periferne zglobove no uzrokuje oštećenja i mnogih drugih organa i organskih sustava. Javlja se u oko 1% ukupne populacije. Najčešće se javlja između 40. i 70. godine života. Češća je kod žena i to u omjeru 2-5:1 (10, 11). Budući da se radi o SAD praćena je brojnim komorbiditetima koji dovode do nesposobnosti, smanjene kvalitete života te povećane smrtonosti. Glavni uzrok smrti kod oboljelih od RA su kardiovaskularni incidenti (12).

RA je bolest multifaktorijalne etiologije uzrokovana interakcijom genetskih i okolišnih čimbenika kao što su pušenje cigareta, određeni infektivni agensi te hormonalni čimbenici. Utjecaj genetike procjenjuje se na 60-65%. Najveći okolišni rizični čimbenik je pušenje, a rizik raste s porastom broja popušanih cigareta i duljinom godina pušenja. Protektivni učinak povezuje se s umjerenom konzumacijom alkohola te povećanim unosom vitamina D u organizam. Kliničke manifestacije RA dijele se na zglobne i izvanzglobne. Kod većine bolesnika javlja se postupan početak bolesti s prodromalnim simptomima poput slabosti, umora, nesvjesticke, blago povišene temperature, mučnine te gubitka apetita, a kroz nekoliko tjedana do mjeseci dolazi do multiplog zahvaćanja zglobova. Samo oko 15% bolesnika doživi brz razvoj bolesti kroz nekoliko dana do nekoliko tjedana. Dominantni simptomi s kojima se pacijenti javljaju liječnicima su bol, oteknuće i jutarnja ukočenost perifernih zglobova. Monoartikularni početak javlja se u 35% slučajeva, oligoartikularni u 25% te poliarikularni u 40% slučajeva. Zahvaćanje zglobova je simetrično i centripetalno se širi. Primarno su zahvaćene šake, i to metakarpofalangealni i proksimalni interfalangealni zglobovi, te stopala i njihovi metatarzofalangealni zglobovi. Rjeđe od njih zahvaćeni su laktovi, gležnjevi, ramena, koljena, kukovi, temporomandibularni zglobovi, krikoaritenoidni zglob te zglobovi cervikalne kralježnice. Zbog formiranja panusa u zglobovima dolazi do oštećenja hrskavice i erozije kosti što dovodi do deformacije zglobova i nastanka karakterističnih devijacija ovisno o zahvaćenom zglobu. Bolesnici kod kojih su prisutne izvanzglobne manifestacije RA povezuju se s lošijom prognozom i većim mortalitetom od onih sa samo zglobnim manifestacijama. Procjenjuje se da 15% bolesnika u nekom trenutku svoje bolesti razvije izvanzglobne manifestacije, a najvećim čimbenikom rizika smatra se pušenje cigareta. Najčešće prijavljene su: reumatoidni čvorići, pleuritis, vaskulitis te kardiovaskularni poremećaji poput tromboze i povišenog krvnog tlaka. Osim toga bolest zahvaća i hematološki sustav, kožu, pluća, bubrege, jetru, oko te živčani sustav (12).

Dijagnostika RA te evaluacija i praćenje bolesnika uključuje uzimanje detaljne anamneze i povijesti bolesti te detaljni fizikalni pregled bolesnika, evaluaciju zglobnih i izvanzglobnih komplikacija, vađenje laboratorijskih nalaza te provođenje slikovne dijagnostike. Osnovni laboratorijski nalazi koje treba napraviti su: kompletna krvna slika (KKS), sedimentacija eritrocita (SE), C reaktivni protein (CRP), reumatoidni faktor (RF), anticitrulinska protutijela (anti-CCP – engl. *anti-cyclic citrullinated peptide antibodies*), antinuklearna protutijela (ANA – engl. *antinuclear antibody*), testovi bubrežne i jetrene funkcije, određivanje imunoglobulina i razine komplementa u serumu te analiza urina. Od slikovne dijagnostike izvodi se radiogram, ultrazvuk, magnetska rezonanca i kompjutorizirana tomografija. *American College of Rheumatology* (ACR) i *European League Against Rheumatism* (EULAR) donijeli su 2010. revidirane klasifikacijske kriterije za RA prema kojima se postavlja dijagnoza. Njima se želi identificirati sve one koji su pod povišenim rizikom za razvoj kronične bolesti i teškog oštećenja zglobova u ranim stadijima bolesti kako bi se na vrijeme započela terapija (12).

Cilj liječenja kod osoba oboljelih od RA je postići remisiju bolesti i smanjiti destrukciju hrskavice. Vrlo je bitna rana dijagnoza i početak terapije kako bi se prevenirale ireverzibilne promjene. Kod svih bolesnika kojima se postavi dijagnoza RA treba odmah započeti terapiju lijekovima koji modificiraju tijek bolesti (DMARD – engl. *disease modifying antirheumatic drugs*), a nesteroidni antireumatici (NSAID – engl. *non-steroidal anti-inflammatory drugs*) i oralni kortikosteroidi (OKS) se mogu koristiti kao dodatci osnovnoj terapiji. DMARD-ovi koji se najčešće koriste su: hidroksiklorokin (HCQ – engl. *hydroxychloroquine*), sulfasalazin (SSZ – engl. *sulfasalazine*), metotreksat (MTX – engl. *methotrexate*) i leflunomid (LFD – engl. *leflunomide*). Od bioloških DMARD-ova inhibitori TNF-alfa (etanrecept, infliksimab, adalimumab, golimumab, cetrolizumab), antagonisti IL-1 receptora (anakinra), antagonisti IL-6 receptora (tocilizumab), blokator CTLA-4 (abatacept) i monoklonalno protutijelo B stanica anti-CD20 (rituksimab). Kod bolesnika s blagim oblikom RA terapija se započinje s HCQ-om ili SSZ-om u kombinaciji s NSAID-om. Kod srednje teških do teških oblika bolesti liječenje započinje s MTX-om uz NSAID ili OKS. Ako to nije dovoljno, MTX-u se dodaje drugi sintetski DMARD, a ako ni to ne uspije MTX se kombinira s biološkim DMARD-ovima (12).

2.1 PLUĆNE MANIFESTACIJE REUMATOIDNOG ARTRITISA

Tipične pleuropulmonalne manifestacije RA koje se uobičajeno razvijaju u podmaklim stadijima bolesti uključuju: parenhimalnu bolest pluća (ILD i nodularna bolest pluća), bolesti pleure, opstukciju velikih i malih dišnih puteva, pleuropulmonalnu infekciju i bolesti pluća povezane s upotrebom lijekova za liječenje RA. Rijetka stanja koja se povezuju s RA su: PH, vaskulitis, venski tromboembolijski incidenti i karcinom pluća (10). Procjenjuje se da će 60% oboljelih od RA u nekom trenutku svoje bolesti razviti plućne manifestacije, a one se smatraju drugim vodećim uzrokom smrti sa smrtnošću od oko 20% (13, 14).

Iako do zahvaćanja pluća uobičajeno dolazi nakon razvoja zglobne bolesti, u određenom broju slučajeva plućni simptomi prethode upali zglobova i javljaju se kao prva manifestacija RA (13). Na temelju većeg broja takvih slučajeva došlo se do novih spoznaja o mogućoj patogenezi RA. Postoji sve više dokaza da bi upravo pluća mogla biti i inicijacijsko mjesto za razvoj autoimunosti u RA. Teorija je da okolišni čimbenici, poput pušenja i kroničnih infekcija, dovode do lokaliziranih oštećenja mukoze pluća što posljedično aktivira upalni odgovor. Sudionici upalne reakcije dovode do posttranslacijskih promjena proteina u plućima čime se stvaraju novi antigeni. Na njih se posljedično stvaraju autoprotutijela i šire se dalje po organizmu te uzrokuju sustavnu bolest (15). Dokazana je direktna povezanost pušenja i HLA-DR SE gena pri čemu dolazi do stvaranja anti-CCP (16). U brojnim istraživanjima nađena su protutijela karakteristična za RA (anti-CCP) u sputumu bolesnika godinama prije bilo kakvih simptoma ili slikovnih nalaza koji bi upućivali na zahvaćenost zglobova (13). Potrebna su mnoga daljnja istraživanja u tom smjeru s ciljem boljeg razumijevanja razvoja bolesti kako bi se mogle razviti efektivne preventivne metode intervencije (10, 15).

2.1.1 Intersticijska bolest pluća

ILD je najčešća plućna manifestacija RA. Često je asimptomatska pa je teško odrediti točnu prevalenciju u populaciji. Također, procjena učestalosti ovisi o tome koji dijagnostički kriterij koristimo (17). Klinički značajna bolest javit će se u 5-17% oboljelih od RA, češće u muškaraca (18, 19). Karakteristične promjene na HRCT-u vide se kod gotovo 30% bolesnika, a obdukcijom jeILD nađen kod 35% onih s dugogodišnjim RA (7, 13, 20).

HistopatološkiILD se može podijeliti na nekoliko vrsta: nespecifična intersticijska pneumonija (NSIP), uobičajena intersticijska pneumonija (UIP), organizirajuća pneumonija (OP),

limfocitna intersticijska pneumonija (LIP), deskvamirajuća intersticijska pneumonija (DIP) koja je uobičajeno povezana s pušenjem te difuzno alveolarno oštećenje (DAD – engl. *diffuse alveolar damage*). U nekim slučajevima dolazi do preklapanja više histopatoloških vrsta pa je potrebno odrediti dominantni tip (7). Glavni rizični čimbenici za razvoj RA-ILD-a su: muški spol, starija dob, pušenje cigareta, povišene vrijednosti anti-CCP i RF te teži oblik RA. Postoje i određeni genetski faktori koji imaju svoju ulogu u patogenzi ILD-a, među kojima se spominju HLA-DRB1, epitopi povezani s pušenjem, i MUC5B genski promotor koji povećava rizik za razvoj UIP-a (7, 19).

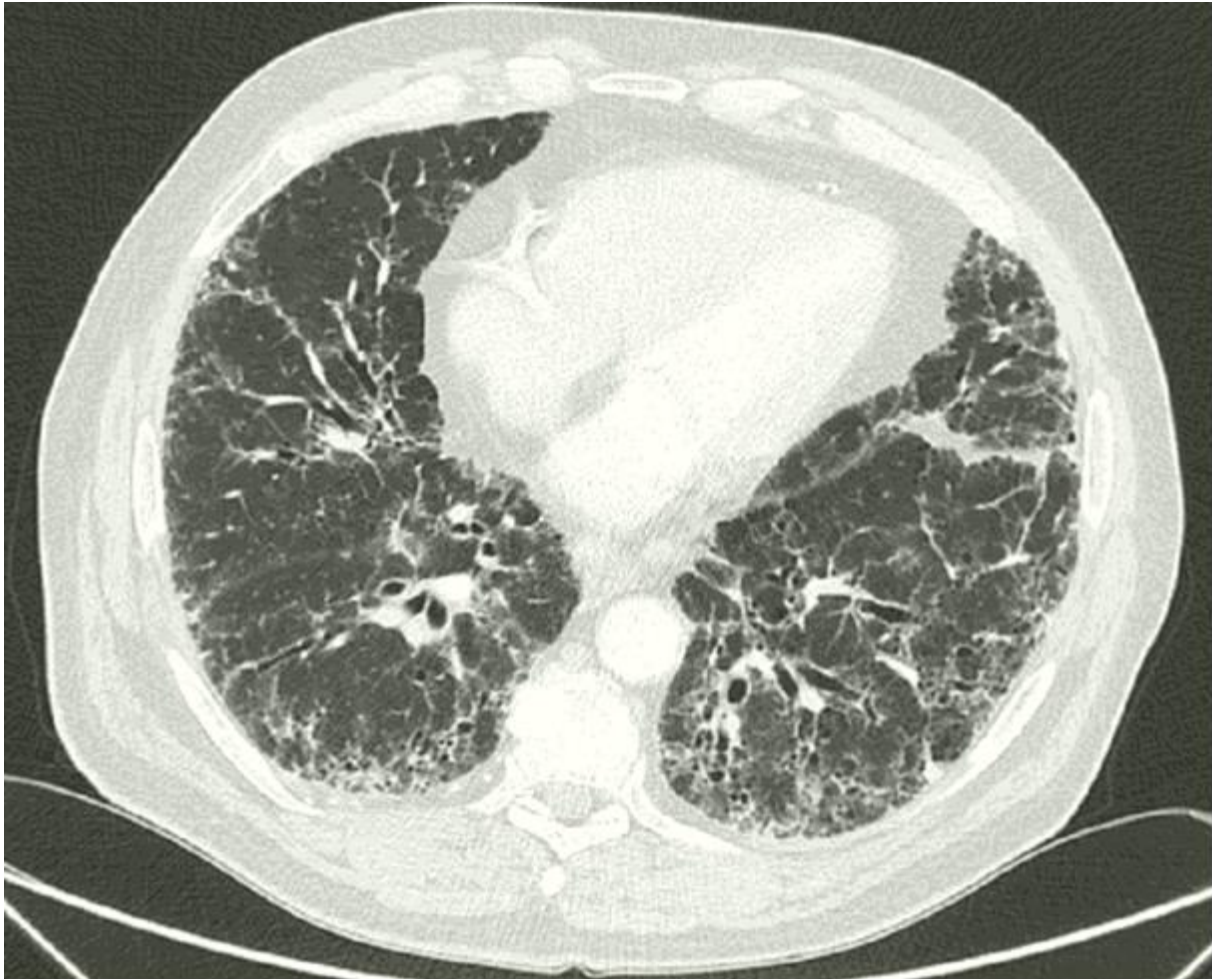
Klinički se bolest najčešće prezentira između 50. i 60. godine života. Simptomi ovise o podložećoj plućnoj patologiji, a mogu se javiti u akutnom obliku na samom početku ili kasnije kada bolest zahvati veći dio plućnog parenhima. Bolesnici se najčešće žale na zaduhu u naporu i suhi nadražajni kašalj, a rjeđe na bolove u prsima i povišenu tjelesnu temperaturu. Simptomi vrlo lako ostanu prikriveni jer bolesnici s RA ne mogu podnositi napor zbog stanja svojih zglobova. Auskultatorno, u više od 75% oboljelih, čuju se krepitacije nad plućima obostrano bazalno. Kod UIP-a simptomi se jave kasno u tijeku bolesti kada fibroza zahvati veći dio plućnog parenhima, a bolesnici često razviju batičaste prste zbog smanjenje saturacije organizma kisikom (7).

Uz dijagnozu ILD-a, potrebno je odrediti o kojem histopatološkom tipu se radi. Tipična klinička prezentacija, PFT i HRCT uobičajeno su dovoljni za točnu dijagnozu, a ponekad je potrebna i bronhoskopija uz BAL za isključenje drugih mogućih uzroka bolesti. Ako i nakon toga nismo sigurni u tip ILD-a, a bitno je zbog terapijskog pristupa, opravdano je napraviti biopsiju pluća. Kod pojave prvih simptoma uz KKS i serologiju koji se inače rade u laboratorijskoj obradi RA, određuje se još i moždani natriuretski peptid (BNP – engl. *brain natriuretic peptide*) kako bi se isključilo zatajenje srca ili PH. Diferencijalna krvna slika (DKS) može usmjeriti dijagnozu prema infekciji, prevelikoj imunosupresiji ili toksičnosti lijekova. Sljedeći korak su PFT, i to spirometrija za mjerenje plućnih volumena te mjerenje DLCO (7). Spirometrija upućuje na restriktivne smetnje ventilacije u 5-15% bolesnika, a u 80% bolesnika nađe se snižena difuzija CO. DLCO je najosjetljivija metoda za detekciju ILD-a te kada su mu vrijednosti manje od 70% od očekivane vrijednosti potrebno je provesti daljnju dijagnostiku HRCT-om (14). Budući da se hipoksemija u ILD-u pogoršava u naporu, provodi se i 6MWT koji će onda potvrditi hipoksiju u naporu. Od slikovne dijagnostike inicijalno se mora učiniti rentgen srca i pluća, koji u ranim stadijima bolesti može biti i uredan, a potom HRCT kojim se vrlo rano mogu uočiti promjene plućnog parenhima i pleure te ujedno odrediti o kojim promjenama se radi.

Karakteristične promjene za RA-ILD su retikularna ili retikulonodularna zasjenjenja u donjim režnjevima pluća, što uključuje i promjene tipa mliječnog stakla te sačasta pluća obostrano bazalno (*slika 1.*). Retikularni uzorak uz traksijske bonhiektazije i periferna područja sačastih pluća specifični su za UIP i nađu se u više od polovice bolesnika. Takve promjene mogu se naći i kod fibroznog oblika NSIP-a. Promjene tipa mliječnog stakla karakteristične su za NSIP, DIP i akutnu intersticijsku pneumoniju te se nađu kod trećine bolesnika. U manje od 10% oboljelih vide se područja subpleuralne konsolidacije uz promjene tipa mliječnog stakla i to usmjeruje dijagnozu prema OP. LIP, koji je izuzetno rijedak, može se prezentirati peribronhalnim i centrolobularnim čvorićima i cističnim lezijama (14). Iako se u većini slučajeva pomoću HRCT-a može odrediti tip ILD-a, u slučajevima kada se to ne može, a bolest je simptomatska i progresivna, potrebno je napraviti biopsiju pluća. Ukoliko centar ima dostupnu kriobiopsiju navedena procedura je prvi izbor u dijagnostičkom panelu, a u suprotnome se preferira kirurška biopsija pod kontrolom video-asistirane torakoskopije (VATS) ili otvorena toraktomija, a zato jer su bioptati dobiveni transbronhalim putem mali veličinom i često se ne može postaviti dijagnoza. Bronhoskopija s BAL-om daje nespecifičan nalaz, ali se može napraviti kako bi se isključile druge dijagnoze poput infekcije, aleveolarnog krvarenja ili malignog procesa (7).

Liječenje ILD-a ovisi o histopatološkom tipu ILD-a, dobi bolesnika, progresiji bolesti i komorbiditetnim pratećim stanjima. Svim oboljelima koji su pušači treba preporučiti prestanak pušenja cigareta. Asimptomatski bolesnici i oni s blagim oblicima RA-ILD-a se samo prate, i to u intervalima od 6 – 12 mjeseci, ili prije ako dođe do pogoršanja simptoma. Kod bolesnika s dokazanim NSIP-om, OP-om i LIP-om te kod progresivne bolesti, što uključuje pogoršanje zaduhe i kašlja uz pojavu vrućice, smanjenje FVC-a za 10% ili DLCO-a za 15%, te pogoršanje HRCT nalaza, započinje se terapija sistemskim kortikosteroidima. Početno se daje 0.5 mg/kg prednizona kao jednostruka jutarnja doza. Maksimalna dnevna doza je 60 mg/kg. Do poboljšanja bi trebalo doći za 1 do 3 mjeseca i tada se nastavlja s dozom održavanja od 10 mg/dan. Ako bolesnik ne reagira na glukokortikoidnu terapiju, u terapiju se mogu dodati imunosupresivi poput mikofenolat-mofetila (MMF – engl. *mycophenolate mofetil*), azatioprina (AZA – engl. *azathioprine*) i ciklofosfamida (CYC – engl. *cyclophosphamide*). Kod dokazanog UIP-a terapija imunosupresivima se također uvodi u slučajevima progresivne bolesti kod mlađih bolesnika s kratkim trajanjem bolesti i bez dodatnih komorbiditeta. Može se razmotriti i primjena N-acetilcisteina. Ako su na HRCT-u prisutne progresivne fibrozne promjene postoje dokazi koju kažu da će antifibrotička terapija nintedanibom usporiti progresiju bolesti. Bolesnike na terapiji glukokortikoidima i imunosupresivima treba kontrolirati svaki mjesec, do

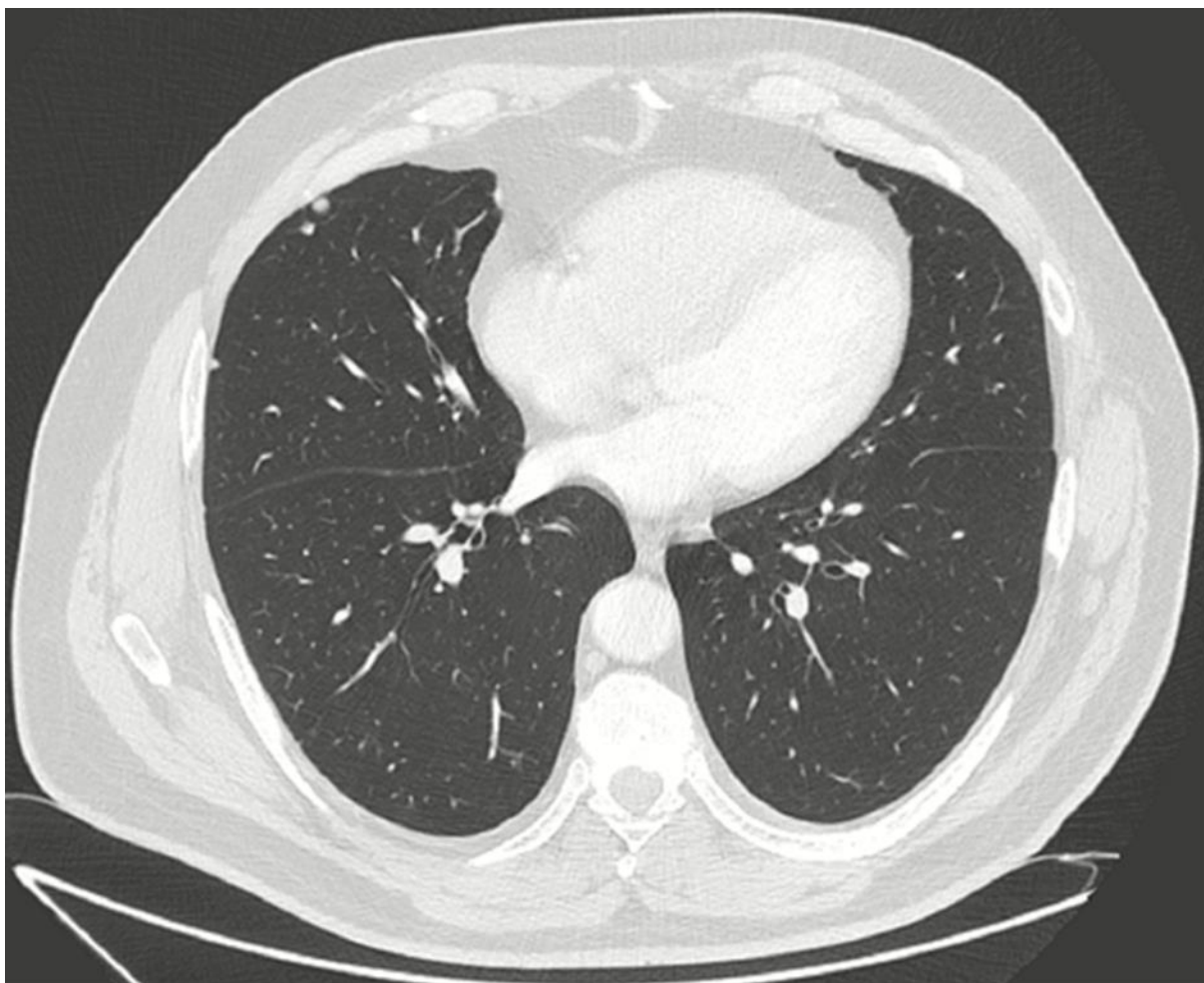
eventualno svaka tri mjeseca. Prati se postoji li zadovoljavajući odgovor na terapiju i moguće nuspojave na lijekove. Od laboratorijskih nalaza najbitnije je pratiti hematološku i jetrenu funkciju. Treba imati u vidu mogućnost pojave infekcija, osteoporoze te rjeđe maligniteta. U završnom stadiju ILD-a postoji mogućnost transplantacije pluća (7, 14).



Slika 1. MSCT toraksa: obostrano bazalno retikulacije, traksijske bronhiektazije i sačasto pluće.

2.1.2 Nodularna bolest pluća

Reumatoidni čvorići u plućnom parenhimu nisu vrlo česti i vide se kod manje od 1% oboljelih na rentgenu srca i pluća. Njihova pojava povezuje se s uznapredovalim stadijem bolesti te prisutnošću potkožnih reumatoidnih čvorića. Češće se javljaju kod muškaraca. Smješteni su subpleuralno ili u području interlobularnih septa, većinom u gornjim režnjevima pluća (*slika 2.*).



Slika 2. Multipli subpleuralni nodusi

Variraju u veličini od nekoliko milimetara do nekoliko centimetara, mogu biti solitarni ili multipli te solidni ili stvarati kavitacije. Kavitacije su prisutne u 50% slučajeva. Uglavnom su asimptomatski. Simptomi nastanu ukoliko dođe do rupture čvorića ili zbog razvoja kavitacija, što može dovesti do komplikacija poput pleuralnog izljeva, pneumotoraksa, piopneumotoraksa, bronhopleuralne fistule, hemoptize i infekcija. Klinički tijek i prognoza su vrlo dobri, često dolazi do spontane rezolucije, a komplikacije su rijetke. S obzirom na benigni tijek nodularne bolesti pluća, najbitnije je isključiti mogućnost maligniteta pluća. Čvorići se inicijalno uoče na rentgenu, nakon čega je potrebno napraviti kompjuteriziranu tomografiju (CT) toraksa. Ukoliko se uoče čvorići veličine veće od 8-10 milimetara ili ako progresivno rastu potrebno je napraviti pozitronsku emisijsku tomografiju s 18-fluordeoksiglukozom (PET CT) na kojoj reumatoidni čvorići uobičajeno nisu aktivni što ih karakterizira kao benigne. Kod visoke sumnje na malignitet može se napraviti i biopsija čvorića (10, 21).

2.1.3 Bolesti pleure

Pleuralni izljev najčešća je manifestacija bolesti pleure, a osim njega kao komplikacije RA mogu nastati empijem, pneumotoraks, bronhopleuralna fistula, hematopneumotoraks, piopneumotoraks te pleuritis koji je najčešće uzrokovan lijekovima. Kronični pleuritis može dovesti do restrikcije pluća, a što je posljedica kronične upale pleure koja u konačnici vodi do fibroze pleure i njene smanjenje rastezljivosti prilikom normalne respiracije. Zahvaćenost pleure uočava se na obdukciji u više od 50% oboljelih. Češća je u starijih muškaraca, s dugotrajnim zglobnim smetnjama i visokim titrom RF-a. Pleuralne komplikacije češće su kod osoba s reumatoidnim čvorićima jer nastaju kao posljedica njihove rupture ili nekroze u plućima. Postoje i dokazi o genetskoj predispoziciji za pleuralnu bolest gdje je uočena visoka prevalencija izljeva kod osoba s HLA-B i Dw3 epitopima (10, 22).

Bolest je simptomatska u oko 20% bolesnika, a tada se prezentira pleuritičnim bolovima u prsima koji mogu biti praćeni povišenom temperaturom. U slučajevima opsežnog izljeva bolesnici se mogu žaliti na zaduhu. Auskultacijski se čuje oslabljen šum disanja i eventualno pleuralno trenje, a perkutorno je čujna muklina. Prva dijagnostička slikovna metoda je rentgen koji najčešće prikazuje minimalni do umjereno veliki izljev koji je obostran u 25% slučajeva. Izljev se podjednako javlja i s lijeve i s desne strane. U 30% slučajeva na rentgenu se vide intersticijske promjene plućnog parenhima ili reumatoidni čvorići, a pneumotoraks kao komplikacija uočava se u otprilike 5% slučajeva. Za detaljniju analizu promjena na plućima potreban je HRCT. Dijagnostička pleurocenteza pod kontrolom ultrazvuka omogućuje uzimanje uzorka te analizu pleuralnog izljeva. U RA izljev je karakteristika eksudata, žuto-zelene do smeđe boje, s povišenom koncentracijom glukoze. U pleuralnom izljevu pH je mogući indikator upale i dodatno smanjenje njegove vrijednosti upućuje na infekciju. Također, povišene su vrijednosti laktatne dehidrogenaze (LDH) i titar RF-a, a vrijednosti komplementa i imunokompleksa su snižene. Ponekad se u izljevima pronađu visoke vrijednosti lipida i kolesterola, češće kod rupture nekrotičnog RČ, odnosno hlozni izljev. Za isključenje empijama treba napraviti mikrobiološku dijagnostiku i kulture izljeva. Citološkim pregledom nađu se produljeni i veliki okrugli multinuklearni makrofici i nekrotični stanični debris, a mogu se naći i ragociti, specifični za RA (10, 22). Kod dugotrajnih, sterilnih izljeva s atipičnim nalazima indicirana je biopsija pleure. Pleura je tipično zadebljana, parijetalni sloj prekriven je multinuklearnim divovskim stanicama, papilama s razgranatim kapilarama i naslagama kolesterola, a ponekad se mogu naći i reumatoidni čvorići (22).

Većina pleuralnih izljeva je asimptomatska i liječenje nije potrebno. Kod simptomatskih liječenje se započinje s NSAID-ovima, poput indometacina, koji se mogu kombinirati s OKS-ovima. Terapijska pleurocenteza i evakuacija pleuralnog izljeva indicirana je kod onih bolesnika s posljedičnom teškom dispnejom i/ili razvojem dišne nedostatnosti. Kod perzistentnih pleuralnih izljeva koji zahtjevaju česte evakuacije i simptomatski su može se učiniti pleurodeza ili dekortikacija. U 50% bolesnika izljev se povuče unutar mjesec dana, no 20% dugoročno ima tegobe. Kronična posljedica je zadebljanje pleure i obliteracija pleuralnog prostora što dovodi do restriktivnih smetnji plućne ventilacije (10, 22).

2.1.4 Opstrukcija gornjih dišnih puteva

Glavni uzrok opstrukcije gornjih dišnih puteva u RA je razvoj artritisa krikoaritenoidnog zgloba, koji akutno upalom ili kronično dovodeći do luksacije i ankiloze zgloba onemogućava pokretanje glasnica i zatvara dišni put (10, 23). Drugi, manje česti razlozi, su pojava reumatoidnih čvorića na glasnicama i paraliza glasnica uzrokovana vaskulitisom koji zahvaća laringealni povratni živac ili živac vagus. Zahvaćanje gornjeg dišnog sustava češće se javlja kod žena, i to onih koje dugotrajno boluju od RA. Početni simptomi na koje se bolesnici žale su promuklost, bol i grebanje u grlu, disfagija, odinofagija i rjeđe zaduha pri većem naporu. Također, bolesnici mogu dugo biti asimptomatski pa se naglo prezentirati pojavom stridora i simptomima dišne nedostatnosti, pri čemu je potrebna brza intubacija i hitno zbrinjavanje. Prva dijagnostička metoda koja može uputiti na opstrukciju gornjeg dišnog sustava je spirometija koja pokazuje smanjenje respiratornih protoka, predominantno inspiratornog, ali i ekspiratornog. Najosjetljivija metoda je HRCT, kojim se prikazuju hiperdenzna sklerotična područja krikoidne i aritenoidne hrskavice, izljevom uzrokovana povećana udaljenost među njima i znaci subluksacije zgloba. Nakon toga radi se i direktna laringoskopija kako bi se isključila moguća masa u području glasnica, edem glasnica ili čvorići na glasnicama. Rjeđe se radi elektomiogram za isključenje bolesti živaca. Liječenje uključuje simptomatsku terapiju NSAID-om i osnovnu terapiju RA, a kod velike opstrukcije ponekad je potrebna i kirurška intervencija (10).

2.1.5 Obliterirajući bronhiolitis

Obliterirajući bronhiolitis (OB) rijetka je komplikacija RA u kojoj dolazi do oštećenja bronhiolarnog epitela i progresivnog koncentričnog suženja membranoznih bronhiola. Češća je u žena, i u bolesnika s visokim serumskim RF, a povezuje se i s upotrebom određenih lijekova u terapiji RA, poput d-penicilamina, zlata i sulfasalazina (10, 24). Tipični simptomi su nagla pojava zaduhe i kašlja uz bronhoreju, a rijetko može uzrokovati i bolove u prsima. Auskultacijski se čuju inspiratorne krepitacije sa srednje inspiratornim zviždukom. PFT pokazuju opstruktivni uzorak (smanjen FEV1/FVC) uz blagu do srednje tešku hipoksemiju. Rentgen srca i pluća često pokazuje hiperinflaciju s difuznim plućnim infiltratima, ali može biti i u potpunosti uredan. Najčešći nalaz koji se vidi na HRCT-u su: zadebljani bronhiolarni zidovi, centrolobularni emfizem, područja smanjenje atenuacije s mozaičnim uzorokom te bronhiektazije. Prvi korak u liječenju OB je prekinuti svu terapiju koja bi mogla biti potencijalni uzrok i dati visoku dozu kortikosteroida (npr. prednizolon 1-1.5 mg/kg/dan). Potrebno je dati antibiotik i to u prvom redu makrolid. U slučaju izostanka odgovora na terapiju mogu se primijeniti dodatni imunosupresivi poput MTX-a, CYC-a i inhibitora TNF-alfa. Kod teških oblika dišne nedostatnosti u obzir dolazi transplantacija pluća. Generalno, prognoza OB vezanog uz RA je vrlo loša uz često pogoršanje, trajne opstruktivne promjene i povećanu smrtnost (10, 25).

2.1.6 Folikularni bronhiolitis

Folikularni bronhiolitis, u kojem dolazi do hiperplazije bronhalnog limfoidnog tkiva, još je jedna opstruktivna komplikacija RA. Uzrokuje zaduhu uz moguću pojavu temperature i kašlja. RF je uobičajeno visok. PFT pokazuju prevladavajući restriktivni uzorak uz manji opstruktivni. Na rentgenu su prisutna bilateralna retikularna i nodularna zasjenjenja. Na HRCT-u se vide centrolobularni ili peribronhalni čvorići i granajuće linearne strukture koje mogu uputiti na proširenje bronhiola ili zadebljanje njegovih stijenki. Blaži oblici bolesti se redovito prate, a kod simptomatskih bolesnika se uz osnovnu terapiju RA mogu primijeniti glukokortikoidi i makrolidi (10, 26).

2.1.7 Bronhiektazije

Bronhiektazije, koje se također mogu javiti u RA, najčešće nisu klinički značajne, no mogu utjecati na odabir terapije osnovne bolesti, tj. kod takvih bolesnika trebalo bi isključiti upotrebu TNF-alfa inhibitora. Ako su prisutni simptomi, kombiniraju se metode bronhalne higijene s upotrebom antibiotika, bronhodilatatora i protuupalnih lijekova. Što se tiče razvoja bronhiektazija, pronađena je povezanost između veće učestalosti pojave bronhiektazija kod bolesnika s RA i prisutnosti mutacije delta F508 za CFTR gen (10).

2.1.8 Pleuropulmonalna infekcija

Infekcije kod bolesnika s RA povezuju se s većim morbiditetom i mortalitetom nego one u općoj populaciji. Predispozicije za razvoj infekcije su: poremećaji reaktivnosti imunološkog sustava, podložne promjene na plućima i imunosupresivna terapija (10, 27, 28). Rizikni čimbenici za razvoj infekcija i lošiju prognozu s češćom hospitalizacijom su: dugotrajno uzimanje OKS-a, ne uzimanje DMARD-a, muški spol, starija dob, druge kronične bolesti i pušenje cigareta (20, 27–29).

Upotreba DMARD-a kao osnovne terapije smanjuje potrebu za sistemnom kortikosteroidnom terapijom pa tako i učestalost akutnih plućnih infekcija. Kod pojave infekcije treba ukinuti terapiju kako bi organizam mogao reagirati na infekciju adekvatnom imunološkom reakcijom. Svi pacijenti s RA trebali bi se svake godine cijepiti protiv gripe i protiv pneumoka (10,29). Za određene imunosupresivne terapijske kombinacije predviđena je profilaksa *Pneumocystis jirovecii* pneumonije (PCP – engl. *Pneumocystis jirovecii pneumonia*). Prije početka te tijekom primjene TNF-alfa inhibitora treba provesti testiranje na tuberkulozu jer je dokazana povezanost terapije i razvoja mikobakterijskih infekcija (10).

2.1.9 Toksično djelovanje lijekova na pluća

Kod oboljelih od RA koji su na terapiji i imaju novonastale respiratorne simptome u diferencijalnu dijagnozu obavezno mora biti uključena mogućnost toksičnog djelovanja tih lijekova na pluća. Ovisno o lijeku, govorimo o alveolarnoj upali, intersticijskoj upali ili intersticijskoj fibrozi. Osim direktnog učinka, dovođenjem organizma u imunosuprimirano stanje, mnogi lijekovi čine organizam podložniji bakterijskim i oportunističkim infekcijama.

Simptomi su nespecifični i mogu varirati u svom razvoju i progresiji. Dijagnoza se postavlja kao dijagnoza isključenja drugih mogućih uzroka simptoma uz prisutnu anamnezu uzimanja lijeka koji bi mogao uzrokovati bolest. Kreće se od laboratorijskih nalaza, slikovne dijagnostike i PFT-a i to već često bude dovoljno za postavljanje dijagnoze. Ponekad je bronhoskopija s BAL-om potrebna da bi se isključili procesi poput infekcije, DAH ili tumorskog procesa. Ključni korak u dijagnozi je empirijsko povlačenje lijeka iz terapije kako bi se vidjelo hoće li doći do pogoršanja ili do nestanka simptoma. Kod akutne, teške i progresivne bolesti, pneumonitisa nepoznatog uzroka, sumnje na limfoproliferativnu bolest ili ako je bitno za daljnji terapijski tijek, provodi se i biopsija pluća (30).

Metotreksat

Metotreksat je lijek koji pripada u skupinu DMARD-a i najčešće se koristi u liječenju RA. Plućne komplikacije mogu se javiti već kod doza manjih od 20 mg tjedno, a njihova prevalencija se procjenjuje na oko 5%. Intersticijski pneumonitis je najčešća manifestacija koju uzrokuje MTX. Simptomi su zaduha i neproduktivni kašalj, a može se prezentirati i vrućicom te bolovima u prsima. U 50% bolesnika sa subakutnim tijekom bolesti može se naći eozinofilija u perifernoj krvi što često uz početak terapije bude dovoljno za postavljanje dijagnoze. Ostale moguće komplikacije su: intesticijska fibroza, progresija nodularne bolesti pluća, astma te zaostajanje zraka u plućima. Prije postavljanje konačne dijagnoze i započinjanja imunosupresivne terapije u diferencijalnoj dijagnozi nužno je isključiti prisutnost infekcije. Infekcije koje se uobičajeno javljaju na terapiji MTX-om su PCP, kriptokokza, histoplazmoza, aspergiloza, nokardija te razni virusi (30,31).

Leflunomid

Leflunomid, također DMARD, se povezuje s ILD-om i formacijom reumatoidnih čvorića u plućima. Čvorići mogu uzrokovati kašalj i blaže povišiti temperaturu, a na rentgenu u čvorićima mogu biti prisutne kavitacije. LFD može uzrokovati i pneumonitis, i to najčešće unutar prvih 20 tjedana terapije, sa simptomima temperature, kašlja i zaduhe. HRCT pokazuje promjene tipa mliječnog stakla i sačasto pluće s bilateralnim retikularnim uzorkom i ponekim područjem konsolidacije (30,32).

Biološki lijekovi

Najčešća nuspojava bioloških lijekova je povećana učestalost infekcija, bakterijskih pneumonija i drugih oportunističkih infekcija. Kombinacija bioloških lijekova s OKS-om ili s

drugim imunosupresivima dodatno povećava rizik infekcije, kao i prisutnost podložne kronične opstruktivne plućne bolesti. TNF-alfa inhibitori povisuju rizik za reaktivaciju tuberkuloze pa prije početka njihove primjene treba napraviti probir za latentnu tuberkulozu (30).

TNF-alfa inhibitori, poput etanrecepta i infliksimaba, povezuju se s posljedičnim razvojem ili pogoršanjem ILD-a. Simptomi poput kašlja, pogoršanja zaduhe i radiološke slike jave se najčešće nakon prvih 6 mjeseci terapije. U većini slučajeva nakon prekida terapije i primjene sistemskih kortikosteroida došlo bi do poboljšanja statusa, iako je bilo i slučajeva u kojima je došlo do pogoršanja i smrti. Postoje i izolirani slučajevi primjene adalimumaba i certolizumaba te rituksimaba, tocilizumaba i anakinre u kojima je došlo do toksičnog djelovanja na pluća. Smatra se da su pod većim rizikom za toksično djelovanje bioloških agensa stariji bolesnici, oni s UIP obrascem te oni s teškim preegzistirajućim stanjem (30,33).

Granulomatozna bolest pluća, bez dokaza o mikobakterijskoj ili fungalnoj infekciji, javila se u nekoliko slučajeva primjene etanrecepta, infliksimaba i adalimumaba, sa simptomima kašlja, zaduhe i bolova u prsima (30).

Sulfasalazin

Sulfasalazin se povezuje s razvojem pneumonitisa, najčešće u kombinaciji s temperaturom i osipom. U krvi prevladava eozinofilija, a radiološki se vide eozinofilni infiltrati na plućima. Povlačenje lijeka iz terapije najčešće je dovoljno za izlječenje, a u težim slučajevima se daju sistemski kortikosteroidi. Osim toga, može uzrokovati i NSIP, OP, granulomatoznu bolest pluća, OB i ponekad pleuralni izljev (30,34).

3. SISTEMSKI ERITEMATOZNI LUPUS

Sistemska eritematozna lupus je kronična, autoimuna, multiorganska bolest za koju je karakteristična produkcija protutijela protiv antigena vlastite jezgre, primarno formiranje protutijela na dvostruku uzvojnica DNA (anti-dsDNA – engl. *anti-double-stranded DNA antibody*) (35). Prevalencija bolesti je 20 do 150 oboljelih na 100000 stanovnika (12). Primarno zahvaća žene, devet puta učestalije nego muškarce, s vrhuncem pojavnosti ispod trideset godina. Nastaje kombinacijom genetskih i okolišnih čimbenika, tj. oboljeli imaju genetsku predispoziciju za nastanak bolesti, a onda ju čimbenici okoliša, poput infekcije, određenog lijeka ili UV zraka, aktiviraju (12, 35).

Klinički tijek bolesti karakteriziran je periodima remisija te kroničnih i akutnih relapsa. Karakteristični simptomi su: fotoosjetljivost, leptirasti osip lica, diskoidni osip, oralni ulkusi, neerozivni artritis i serozitis te simptomi od strane bubrežnog, hematološkog i središnjeg živčanog sustava. Opći simptomi prisutni su u više od polovice bolesnika sa SLE. Nešto rjeđe se javljaju simptomi zahvaćanja pulmonalnog, gastrointestinalnog, kardiovaskularnog i oftalmološkog sustava. Od laboratorijskih nalaza treba napraviti KKS, zbog mogućih znakova anemije, leukopenije i trombocitopenije, kreatin kinazu, SE i CRP, metabolički profil te ureju i kreatinin kako bi se provjerila funkcija bubrega. Uz to se mora napraviti i analiza urina. Za potvrđivanje dijagnoze SLE neizostavna je serološka dijagnostika koja uključuje testiranje na prisutnost: ANA, anti-dsDNA, protutijela na Smithov antigen (anti-Sm), anti-Ro/SSA, anti-La/SSB, protutijela na U1 ribonukleoprotein (anti-U1 RNP – engl. *anti-U1-ribonucleoprotein autoantibodies*) i antifosfolipidnih protutijela (aPL – engl. *antiphospholipid antibodies*). Slikovna dijagnostika je indicirana kod simptoma i znakova koji upućuju na zahvaćanje točno određenog organskog sustava. ACR i EULAR su 2019. donijeli nove kriterije za dijagnostiku SLE pri čemu su postavili ANA pozitivnost (titar veći od 1:80) kao osnovni ulazni kriterij za dijagnozu lupusa. Nakon toga zbrajaju se bodovi dodatnih kliničkih i imunoloških kriterija koji uključuju: povišenu temperaturu, poremećaj funkcije hematološkog sustava, neuropsihijatrijske poremećaje, mukokutane promjene, serozitise, zahvaćanje muskuloskeletnog sustava, poremećaj bubrežne funkcije, prisutnost aPL-a, prisutnost protutijela specifičnih za SLE (anti-dsDNA ili anti-Sm) te snižene razine komplementa (C3 i C4). Zbroj bodova 10 ili više uz prisutanost bar jednog kliničkog kriterija dovoljan je za postavljanje dijagnoze SLE (12, 35, 36).

Lijekovi koji se obično koriste u liječenju SLE su: NSAID, antimalarici, OKS i imunosupresivni lijekovi. Svim bolesnicima treba savjetovati izbjegavanje sunca i prestanak pušenja cigareta. Kod izoliranih kožnih promjena primjenjuje se topikalna terapija. NSAID-i se koriste u simptomatskom liječenju glavobolje, temperature i muskuloskeletnih bolova, a ponekad i za liječenje serozitisa. HCQ je najučinkovitiji u rješavanju kožnih i muskuloskeletnih manifestacija lupusa, a sprječava i oštećenje bubrega te centralnog živčanog sustava. Niže doze OKS-a mogu se koristiti za simptomatsko liječenje teške artralgijske, artritisa i serozitisa. OKS u višim dozama, sam ili u kombinaciji s imunosupresivima, koristi se za liječenje bolesnika s teškim oštećenjem organa, pogotovo bubrega i središnjeg živčanog sustava. Od imunosupresiva najčešće se koriste MTX, MMF, AZA, CYC i rituksimab (12). Kod bolesnika s aktivnom kožnom ili muskuloskeletnom bolešću postoji mogućnost terapije s belimumabom, to je humano monoklonalno antitijelo koje inhibira biološku aktivnost BlyS-a (engl. *B-lymphocyte stimulator*), koji je glavni citokin za preživljavanje B limfocita (37). Vodeći uzroci smrti kod bolesnika s lupusom su infekcija, akutni kardiovaskularni događaji uzrokovani aterosklerozom te karcinomi (38).

3.1 PLUĆNE MANIFESTACIJE SISTEMSKOG ERITEMATOZNOG LUPUSA

Plućne komplikacije SLE-a manifestiraju se zahvaćanjem plućnog parenhima, pleure, plućne vaskulature i dijafragme, a ovisno o kritrijima koje koristimo za dijagnozu javljaju se u 20 do 90% oboljelih. Iako se najčešće prezentiraju pleuritičkim bolovima u prsima praćenima kašljem i progresivnom zaduhom, klinički mogu varirati od potpuno asimptomatske bolesti do naglo nastale dišne nedostatnosti (39, 40). Pleruritis je najčešća plućna manifestacija SLE-a, a osim njega komplikacije su: akutni lupusni pneumonitis, plućna hemoragija, ILD, PH, SLS (engl. *shrinking lung syndrome*), tromboembolijska bolest, antifosfolipidni sindrom (APS), akutni reverzibilni sindrom hipoksemije, infekcija te bolesti pluća uzrokovane lijekovima (17, 39).

3.1.1 Bolesti pleure

Zahvaćanje pleure vrlo je učestalo, pogađa do 60% oboljelih od lupusa no često prođe asimptomatski. Češće je kod starijih bolesnika, ali i kod djece te se može javiti kao posljedica uzimanja nekih lijekova (22, 40).

Pleuritička bol u prsima javlja se u oko 45-60% oboljelih, najčešće u sklopu akutnog lopusnog pleuritisa, te može, ali i ne mora biti praćena pleuralnim izljevom. Osim bolovima, akutni lopusni pleuritis prezentira se visokom temperaturom, kašljem, tahikardijom te zaduhom, a u 5-10% slučajeva javlja se kao prva manifestacija SLE. Ponekad se javi u kombinaciji s pneumonitisom i perikarditisom. Kao komplikacija može se razviti fibrotoraks koji se prezentira teškom zaduhom. Klinički manifestni pleuralni izljevi javljaju se u 30-50% oboljelih od lupusa. Radiološki se najčešće prikaže mali izljev, u polovici slučajeva obostrani. Rekurentni izljevi javljaju se podjednako i s lijeve i s desne strane. Pleurocentezom se nađe žuti ili serosangvinozni eksudativni izljev. Predominantne upalne stanice su neutrofil i monociti, a limfociti su prisutni kod kroničnih izljeva. PH izljeva najčešće je veći od 7,2, glukoza je blago snižena no većinom iznad 60mg/dl, dok je LDH povišen no većinom manji od 500 IU/l. Razine komplementa su uobičajeno snižene. Visok ANA titar u izljevu upućuje na SLE. Ponekad se može naći blago povišen RF titar i povišene razine CA 125. Biopsija pleure nije redovito potrebna za dijagnozu no kad se radi nađe se infiltracija limfocitima i plazma stanicama te depoziti imunoglobulina (17, 22, 39, 40).

Liječenje lopusnog pleuritisa ovisi o težini kliničkih simptoma koje uzrokuje. Mali, unilateralni, asimptomatski izljevi ne zahtijevaju tretman već najčešće dođe do spontanog povlačenja. Za liječenje blažih pleuritičkih bolova daje se NSAID. Osnovna terapija za lopusni pleuritis su OKS, koji se za velike izljeve daju u visokim dozama. Kod masivnih refraktornih izljeva visoke doze steroida kombiniraju se sa sustavnim imunosupresivima. Invazivne procedure poput drenaže pleuralnog prostora i pleurodeze rijetko su potrebne. Pleuritis uzrokovani terapijom često se povuku već nakon obustave terapije (17, 22, 39).

3.1.2 Akutni lupusni pneumonitis

To je rijetka komplikacija SLE, manifestna kod oko 4% oboljelih. Dijagnoza može često biti zahtjevna zahvaljujući nespecifičnim simptomima i nalazima, ali bolest zahtijeva brzu terapijsku reakciju jer može poprimiti fulminantni tijek i završiti fatalno (17, 40).

Akutni lupusni pneumonitis karakteriziran je naglim početkom simptoma: visoke temperature, kašlja ponekad praćenog hemoptizom, pleuritičkih bolova u prsima i zaduhe. Bolesnici su tahikardni, tahipnoični i hipoksemični. Auskultacijski se čuju bazalne kasnoinspiratorne krepitacije. Laboratorijski se traže znakovi moguće infekcije, te znakovi mogućeg srčanog zatajenja, a potrebno je napraviti i mikrobiološka testiranja, kako na uobičajene patogene tako i na one oportunističke. Rentgen srca i pluća pokazuje difuzna ili mrljasta zasjenjenja, predominantno u donjim režnjevima pluća. Na HRCT-u se vide promjene tipa mliječnog stakla uz lokalizirana područja konsolidativnih promjena, trakcijske bronhiektazije i prisutnost pleuralnog izljeva. Kod bolesnika koji su hipoksemični i imaju visoki titar aPL-a radi se i CT angiografija za isključenje plućne embolije. Bronhoskopija s BAL-om može biti od koristi za isključenje prisutnosti infekcije ili alveolarnog krvarenja. U slučajevima kada je potrebna biopsija pluća, histološki nalaz pokaže: difuzno alveolarno oštećenje praćeno edemom, formiranje hijalinih membrana, infiltraciju mononuklearnim stanicama te depozite imunoglobulina i komplementa u stijenkama kapilara. U diferencijalnoj dijagnozi bitno je isključiti infekciju, akutno srčano zatajenje, OP, infarkt pluća, malignu bolest te DAH (17, 39).

Akutni lupusni pneumonitis zahtijeva brzu intervenciju i odmah nakon uzimanja kultura treba započeti terapiju antibioticima širokog spektra. Osnova terapije su kortikosteroidi, i to prednizon u dozi 1-1.5 mg/kg/dan, a ako unutar 72 sata ne dođe do poboljšanja ili se stanje pogorša daju se pulsne doze metilprednizolona intravenski, 1 gram/dan kroz 3 dana i započinje se odgovarajuća imunosupresivna terapija, primarno CYC-om, rituksimabom ili intravenskim imunoglobulinima (39).

3.1.3 Difuzno alveolarno krvarenje

Difuzno alveolarno krvarenje je vrlo rijetka, zahvaća oko 2% oboljelih, ali najopasnija respiratorna komplikacija SLE-a. Smrtnost se procjenjuje na 50-95%. Uobičajeno se javlja kod bolesnika s dugogodišnjom SLE, iako se u 20% slučajeva javi kao prva manifestacija bolesti (17, 40, 41). Češće se javlja kod onih s povišenim aPL-om (42).

Bolesnici se akutno prezentiraju zaduhom, kašljem i hemoptizom. Povišena temperatura je prisutna u oko četvrtine oboljelih. Prilikom dolaska bolesnici su često hipoksemični i anemični. Usporedno s DAH-om može se aktivirati i lupusni nefritis. Rentgen srca i pluća pokazuje mrljasta ili difuzna bilateralna zasjenjenja, slična onima kod akutnog lupusnog pneumonitisa. Na CT-u se vide promijene tipa mliječnog stakla. Za potvrđivanje dijagnoze potrebno je napraviti bronhoskopiju s BAL-om pri čemu je lavat sve krvaviji, a citološki se u njemu pronađu makrofazi s homosiderinom. Biopsija pluća najčešće nije potrebna, a ukoliko se učini vidljivo je intraalveolarno krvarenje s plućnim kapilaritisom ili bez njega, mononuklearna i polimorfonuklearna infiltracija intersticija te hijaline membrane. U alveolarnim septama i malim kapilarama mogu se naći depoziti imunoglobulina i komplementa (17, 39–41).

DAH se smatra životno ugrožavajućim stanjem pa se liječenje započinje agresivno plusnim dozama glukokortikoida (npr. 1 g/dan metilprednizolona iv kroz 3 dana), najčešće u kombinaciji s CYC-om. Osim njega koriste se i rituksimab, MMF i AZA. U liječenju refraktornih krvarenja radi se plazmafereza, a mogu se i intravenski primijeniti imunoglobulini (17, 39). Prognoza ovisi o stupnju hipoksemije, prisutnosti izvanplućnih SLE manifestacija te o prisutnosti konkomitantne infekcije pluća (41). Često je loša s razvojem ARDS-a (engl. *adult respiratory distress syndrome*) i nastankom dišne nedostatnosti (40).

3.1.4 Intersticijska bolest pluća

Učestalost pojave ILD-a kod oboljelih od SLE-a procjenjuje se na 3 do 13%, unatoč tomu ozbiljne komplikacije su rijetke (17). Patohistološki tipovi koji se javljaju su: NSIP, UIP, OP, LIP, folikularni bronhiolitis i nodularna limfocitna hiperplazija. Najčešća prezentacija je NSIP (39).

Bolesnici su najčešće asimptomatski, a kada se jave tipični simptomi su: kronični neproduktivni kašalj, zaduha i nemogućnost podnošenja napora. Auskultatorno se uobičajeno čuju bazalno

krepatacije. PFT pokazuju smanjen DLCO, restriktivne smetnje ventilacije u spirometriji te sniženu saturaciju kisikom nakon 6MWT. U ranijim stadijima ILD-a može se naći snižen DLCO uz uredne plućne volumene. Rentgen srca i pluća može pokazati promjene koje će uputiti na ILD, no za određivanje histološkog tipa bolesti potrebno je napraviti HRCT (39). Saćasta pluća su prvi znak koji se može vidjeti na HRCT-u, a smatra se da se promjene na HRCT-u mogu vidjeti kod gotovo 70% oboljelih od SLE (40). Na NSIP upućuju difuzne promjene tipa mliječnog stakla. Retikularni uzorak predstavlja fibrozu, koja može biti posljedica UIP-a ili fibroznog oblika NSIP-a. OP se prezentira područjima konsolidacije s ili bez zračnog bronhograma ili zasjenjenima tipa mliječnog stakla. Za LIP tipične su promjene tipa mliječnog stakla, centrolobularni čvorovi i septalna zadebljanja uz plućne ciste varijabilnih veličina. Bronhoskopija s BAL-om se radi primarno za isključenje drugih dijagnoza jer nema specifičan nalaz kod ILD-a. Biopsija pluća je rijetko potrebna. Diferencijalno dijagnostički najbitnije je isključiti infekciju, toksičnost pluća uzokovanu lijekovima i akutno srčano zatajenje. Stoga se ponekad radi i elektrokardiogram (EKG) (39).

Kod liječenja SLE-ILD-a u obzir se uzima histološki tip ILD-a, težina zahvaćanja pluća te aktualna terapija koju bolesnik već uzima za liječenje izvanplućnih manifestacija SLE-a. Onima koji puše cigarete, treba savjetovati prestanak, a svima se preporuča redovito cijepljenje protiv gripe i pneumokoka (39).

Kod najčešćih oblika ILD-a, NSIP i LIP, terapija se započinje sistemskim kortikosteroidima, poput prednizona 1-1.5 mg/kg/dan. On se najčešće kombinira s drugim imunosupresivnim lijekovima, i to se daju MMF i AZA za lakše do srednje teške oblike ILD-a, a CYC i rituksimab za teže i progresivne oblike. OP se također liječi prednizonom, 1 mg/kg/dan, kroz mjesec dana, nakon čega je potrebno nastaviti drugu imunosupresivnu terapiju. Fibrozni oblici ILD-a, UIP i fibrozni NUIP, liječe se antifibrotičkim lijekovima, poput nintedaniba. Transplantacija pluća ostaje kao posljednja opcija (39).

3.1.5 Plućna arterijska hipertenzija

Plućna arterijska hipertenzija (PAH) jedna je od plućnih komplikacija SLE s prevalencijom od 0.5% do 17.5% (43). Transtorakalnim ehokardiogramom detektira se u 6-14% oboljelih. U polovici slučajeva, uzrok PAH je sekundaran, najčešće kao posljedica kardiomiopatija, valvularnih bolesti, kronične tromboembolijske plućne bolesti ili plućne fibroze (40, 41).

Potencijalni rizični čimbenici su: ženski spol, aktivan serozitis, prisutnost Raynaudovog fenomena, zahvaćenost bubrega, gangrena prstiju, izolirana redukcija DLCO na PFT-u, *livedo reticularis* te povišene vrijednosti RF-a, anti-U1 RNP-a, antikardiolipinskih protutijela i endotelina-1 (43).

Simptomi kojima se PAH najčešće manifestira su umor, zaduha, bolovi u prsima i suhi kašalj. Osim toga, bolesnici se još žale na nemogućnost podnošenja napora, palpitacije te ponekad na nastanak sinkopa. Klinički znakovi koji se postupno razvijaju kao posljedica preopterećenja desne strane srca uključuju: proširene vratne vene, povećanu jetru, ascites, srčane šumove i periferne edeme nogu. Rijetko nastaje i pleuralni izljev. Raynaudov fenomen prisutan je u 75% bolesnika (40, 43).

Na PAH se može posumnjati na temelju nalaza rentgena ili EKG-a tijekom rutinske obrade novonastale zaduhe u naporu. Laboratorijski se mjeri BNP koji može biti povišen. PFT pokazuje normalni nalaz spirometrije uz uredne plućne volumene, ali smanjenje DLCO-a. Također, 6MWT pokazuje smanjenu saturaciju kisikom u naporu. Dijagnoza PAH-a postavlja se dopler ehokardiografijom i to kada se nađe sistolički tlak u plućnoj arteriji (PASP – engl. *pulmonary artery systolic pressure*) veći od 30 mmHg i/ili brzina trikuspidalne regurgitacije (TRV – engl. *tricuspid regurgitant velocity*) veća od 2.8m/s. Za potvrdu dijagnoze te procijenu težine bolesti treba napraviti kateterizaciju desnog srca. Njome možemo procijeniti i reaktivnost na vazodilatatore. PAH se definira kao porast srednjeg tlaka plućne arterije (mPAP – engl. *mean pulmonary artery pressure*) na ≥ 25 mmHg u mirovanju ili je zaglavljani arterijski plućni tlak (PAWP – engl. *pulmonary artery wedge pressure*) ≤ 15 mmHg i povećan je plućni vaskularni otpor (PVR – engl. *pulmonary vascular resistance*). Za isključenje sekundarnih uzroka PAH-a potrebno je napraviti: HRCT toraksa za isključenje fibroznih promjena pluća, perfuzijsku scintigrafiju pluća za isključenje kronične tromboembolijske bolesti, polisomnografiju za isključenje apneje u snu te serologiju na HIV (39, 40, 43).

Osnovne metode liječenja kod bolesnika s PAH-om uključuju kisik, vazodilatatore, blokatore kalcijevih kanala i ponekad antikoagulanse. Vazoaktivni test tijekom kateterizacije desnog srca koristi se za donošenje odluke o upotrebi blokatora kalcijevih kanala. Vazodilatatori koji se koriste su: selektivni i neselektivni antagonisti endotelinskih receptora (ETRA – engl. *endothelin receptor antagonists*), inhibitori 5-fosfodiesteraze (PDE-5-I – engl. *phosphodiesterase-5-inhibitors*) i analozi prostaciklina. Nakon njihovog korištenja dokazano je poboljšanje hemodinamskih parametara, bolji status u NYHA klasifikaciji, lakše podnošenje napora, produljenje vremena do kliničkog pogoršanja te općenito poboljšanje kvalitete života.

Imunomodulatorna terapija također se pokazala korisnom u nekim slučajevima, iako u tom smjeru treba provesti dodatna istraživanja. Kada se daje, najčešće se kombiniraju intravenski bolusi CYC-a 3-6 mjeseci uz oralno primijenjene glukokortikoide bar mjesec dana. Kod teških oblika PAH refraktornih na medikamentnu terapiju u obzir dolazi atrijalna septostomija ili kombinirana transplantacija srca i pluća (43). Oboljeli od SLE-PAH-a imaju veću smrtnost od onih koji boluju samo od SLE-a, a trogodišnje preživljavanje procijenjuje se na 75% (39, 44).

3.1.6 SLS – *shrinking lung syndrome*

Shrinking lung syndrome se javlja u 1-6 % bolesnika s lupusom, obično par godina nakon postavljanja dijagnoze. Postoje dva moguća mehanizma nastanka poremećaja. Nastaje ili disfunkcijom dijafragme koja se zbog toga podiže i gubi svoju funkciju ili kroničnom upalom pleure koja onemogućava duboki inspirij i postupno dovodi do reorganizacije parenhima (39).

Prezentira se dispnejom, pleuritičkim bolovima u prsima te progresivnim smanjenjem plućnih volumena. Osim restirktivnog poremećaja ventilacije, na PFT-u se može vidjeti i smanjen DLCO (39). Radiološka dijagnostika može pokazati smanjenje plućnih volumena i bazalne atelektaze (17).

Liječenje se provodi OKS-om i imunosupresivnom terapijom koji mogu smanjiti simptome i poboljšati plućnu funkciju. Također, poboljšanje plućne funkcije uočeno je i nakon transplantacije hematopoetskih stanica (39, 41, 45).

3.1.7 Tromboembolijska bolest

Oboljeli od SLE-a imaju povećan rizik za razvoj venske tromboembolije (VTE). Trombotički događaji se uobičajeno povezuju s APS-om i pozitivnim aPL, a mogu varirati od masivne plućne embolije do mikroembolusa. Klinički najznačajniji aPL su antikardiolipinska protutijela (aCL) i lupus antikoagulant (LA), koji djeluju tako da vežu serumske proteine poput protrombina, a javljaju se u dvije trećine osoba s lupusom. Višestruke tromboembolijske epizode dovode do razvoja kronične tromboembolijske bolesti koja posljedično uzrokuje PAH (40, 41). Kod bolesnika s rekurentnim tromboembolijama primjenjuje se doživotna antikoagulantna terapija, a ako ni to ne uspije u terapiju se dodaju kortikosteroidi i imunosupresivi (17).

3.1.8 Bolesti dišnih puteva

Promjene u dišnim putevima su rijetke, češće se javе u donjim dišnim putevima i uzrokuju opstruktivni poremećaj plućne funkcije. Na HRCT-u promjene poput zadebljanja stijenki bronhiola i prisutnosti bronhiektazije vide se u oko 20% bolesnika s lupusom. Patohistološki radi se o nespecifičnom bronhiolitisu s opstrukcijom lumena bronhiola i odlaganjem imunoglobulina i fibrinogena u njegovu stijenku. Terapija se započinje OKS-om, a ako bolesnici ne odgovore na tu terapiju daju se i imunosupresivi (17, 40, 41).

3.1.9 Akutni reverzibilni sindrom hipoksemije

Naglo nastala zaduha i bolovi u prsima u akutnoj egzacerbaciji SLE-a. Rentgen srca i pluća je uobičajeno uredan, a PFT pokazuju tešku hipoksemiju, sa smanjenim FVC-om i DLCO-om. Smatra se da nastaje kao posljedica agregacije neutrofila u plućnim kapilarama zbog aktivacije endotelnih stanica i komplementa. Brzo reagira na kortikosteroidnu terapiju (17, 40, 41).

3.1.10 Infekcija

Zahvaljujući smanjenom intrizičnom imunološkom odgovoru organizma u SLE zbog limfopenije i smanjene razine komplementa zbog dodatne imunosupresije lupusnom terapijom bolesnici su pod povećanim rizikom za razvoj infekcije, pogotovo onih uzrokovanih inkapsuliranim bakterijama te oportunističkim uzročnicima (17, 39). Invazivna gljivična infekcija može biti smrtnosna komplikacija lupusa, a najčešći uzročnici su: *Candida*, *Cryptococcus neoformans* i *Aspergillus* (46). PCP koja uzrokuje infekcije kod imunosuprimiranih bolesnika poznata je po svom visokom morbiditetu i mortalitetu. Bolesnici na terapiji CYC-om i inhibitorima TNF-alfa su pod najvećim rizikom (47). Također, kod akutne egzacerbacije SLE-a uvijek treba posumnjati na moguću reaktivaciju kroničnih virusnih bolesti te napraviti serološko testiranje na: parvovirus B19, citomegalovirus, Epstein-Barr virus, herpes simpleks virus, varicela zoster virus i hepatitis (48).

4. PROGRESIVNA SISTEMSKA SKLEROZA

Progresivna sistemska skleroza je kronična bolest vezivnog tkiva nepoznate etiologije karakterizirana vaskularnom diskunkcijom i progresivnom fibrozom kože i unutarnjih organa (49). Dijeli se na tri podtipa: difuznu sistemnu sklerozu (dcSSc – engl. *diffuse cutaneous systemic sclerosis*), ograničenu sistemnu sklerozu (lcSSc – engl. *limited cutaneous systemic sclerosis*) i SSc *sine scleroderma*. Patofiziološki, smatra se da bolest nastaje kao posljedica upale, autoimune reakcije, fibroze i vaskularnog oštećenja (3, 32, 33). Incidencija SSc-a je između 10-50 slučajeva na milijun stanovnika unutar godine dana, dok je prevalencija između 40-340 slučajeva na milijun stanovnika (50). Češće se javlja kod žena nego kod muškaraca i to u omjeru 3-4:1, a vrhunac pojavnosti je između 45. i 64. godine (12). Kod žena se javlja nešto ranije, i to predominantno lcSSc s perifernom vaskularnom bolesti i većim rizikom za razvoj PAH-a. Muškarci imaju veći rizik za razvoj dcSSc-a s težim oblikom ILD-a te veći rizik za razvoj kardiovaskularnih komplikacija (51).

LcSSc ima sporiji tijek, tipično se prezentira pojavom oteknuća prsta distalno od metakarpofalangealnih zglobova. Postupno se razvijaju kožne sklerozne promjene koje su ograničene na distalne dijelove ekstremiteta, do lakta i koljena, a rjeđe se mogu javiti i na vratu i licu. Bolesnici uobičajeno imaju izražene vaskularne manifestacije, primarno Raynaudov fenomen i mukokutane teleangiektazije, a kasnije dolazi do razvoja PAH-a. Mnogi imaju i manifestacije CREST sindroma (3, 12, 49).

DcSSc ima progresivniji tijek i sklerozne promjene zahvaćaju veći dio kože, uključujući sve ekstremitete, vrat i lice te gornji dio trupa. Ranije dolazi do zahvaćanja unutarnjih organa te se češće javlja ILD. Procjenjuje se da trećina oboljelih ima dcSSc (3, 12).

SSc *sine scleroderma* je podtip SSc-a u kojem ne dolazi do zahvaćanja kože, ali dolazi do zahvaćanja unutarnjih organa uz prisutnost protutijela specifičnih za SSc (50).

Dijagnoza se postavlja uglavnom na temelju kliničke slike te prisutnosti specifičnih protutijela. Tipične kliničke manifestacije su: Raynaudov fenomen, zadebljanje kože, bolne površinske ishemijske ulceracije vrhova prstiju, kalcinoza kože, mukokutane teleangiektazije, kožne hiperpigmentacije, otečeni prsti i edemi ruku, krepitacije u području zglobova, novonastala žgaravica ili disfagija, pojava dispneje u naporu, novonastala hipertenzija i renalna insuficijencija, pojava proljeva s malapsorpcijom te erektilna diskunkcija kod muškaraca. Od općih simptoma u skopu SSc-a najčešće se javljaju bol i umor. Laboratorijski nalazi daju

podatke o oštećenjima pojedinih organa. Za donošenje dijagnoze potrebno je napraviti i serološka testiranja. ANA nalazimo u 95% bolesnika sa SSc. Anti-DNA topoizomeraza I (Scl-70) protutijela (anti-Scl-70 – engl. *anti-DNA topoisomerase I (Scl-70) antibodies*) povezana su s dsSSc-om, dok se kod lcSSc-a javljaju antitijela na centromerni protin B (CENP-B – engl. *centromere protein B*). Protutijela na RNA polimerazu tip III se javljaju u difuznom obliku i povezuju se s progresivnijm kožnim oblikom bolesti i rizikom za nastanak bubrežne krize. Specifična metoda u dijagnostici SSc-a je kapilaroskopija kojom se traže tipične sklerodermne kapilaroskopske promjene kapilara ležišta nokta. Nakon postavljanja dijagnoze treba procijeniti zahvaćenost unutarnjih organa, i to primarno evaluirati stanje plućnog i gastrointestinalnog sustava koji su najčešće zahvaćeni. Osim njih bolest zahvaća i renalni, kardijalni, muskuloskeletni, neuromuskularni i genitourinarni sustav (49).

ACR i EULAR donijeli su 2013. godine nove klasifikacijske kriterije za SSc u koje su uključili tri glavna obilježja bolesti: fibrozu kože i/ili unutarnjih organa, stvaranje specifičnih protutijela i znakove vaskulopatije. Ako bolesnik ima zadebljanu kožu prstiju obje ruke proksimalno od metakarpofalanegalih zglobova, postavlja se dijagnoza SSc-a. Ako to nije prisutno, postoji sedam dodatnih kriterija s varijabilnom težinom za postavljanje dijagnoze, a to su: zadebljanje kože prstiju, lezije vrhova prstiju, teleangiektazije, abnormalne kapilare ležišta noktiju, ILD ili PAH, Raynaudov fenomen i prisutnost specifičnih SSc protutijela (49).

Nakon detaljne evaluacije o proširenosti bolesti i distribuciji simptoma, liječenje treba individualno prilagoditi svakom bolesniku. U terapiji kožnih i plućnih manifestacija ranih stadija dcSSa-a korisnim su se pokazali imunosupresivi MTX i CYC. Prva linija liječenja Raynaudovog fenomena je nifedipin, dihidropiridinski blokator kalcijevih kanala. Osim njega koriste se i PDE-5-I i intravenski prostaciklini (iloprost), koji smanjuju frekvenciju i težinu simptoma Raynaudovog fenomena, a isto tako oni ubrzavaju cijeljenje i sprječavaju nastanak ulkusa na prstima. Terapija PAH-a koji se primarno javlja u lcSSc-u uključuje ETRA, PDE-5-I i riociguat. Kod bolesnika koji imaju renalne krize u terapiju se uključuju ACE-inhibitori. Gastrointestinalni simptomi, pogotovo simptomi GERB-a, rješavaju se inhibitorima protonske pumpe. Liječenje treba započeti što ranije kako bi se spriječile ireverzibilne fibrozne promjene organa (52).

4.1 PLUĆNE MANIFESTACIJE PROGRESIVNE SISTEMSKE SKLEROZE

Plućne manifestacije javljaju se u više od 80% bolesnika sa SSc-om i vodeći su uzrok smrti (53). Najčešće se manifestiraju kao ILD i PH koji se mogu razviti samostalno ili u kombinaciji. Manje česte komplikacije su: plućna tromboembolija, pleuralni izljev, spontani pneumotoraks, bolest dišnih puteva, aspiracijska pneumonija, karcinom pluća, pneumonitis uzrokovan lijekovima, slabost respiratornih mišića, plućna venookluzivna bolest (PVOD) i plućna kapilarna hemangiomatoza (PCH). Postoji određena povezanost između kožnog oblika SS i tipa plućne komplikacije koja će se razviti. Tako kod difuznog kožnog oblika postoji veća vjerojatnost razvoja ILD-a, a kod lokaliziranog kožnog oblika razvoja PAH-a. Zbog visoke učestalosti, visokog morbiditeta i mortaliteta te mogućnosti pravovremenog terapijskog djelovanja kod svakog novodijagnosticiranog bolesnika nužno je napraviti probir na postojanje plućne bolesti, a u slučaju negativnog nalaza redovito periodično kontrolirati (3).

4.1.1 Evaluacija statusa pluća u bolesnika sa SSc

Spektar pretraga koje se rade prilikom dijagnosticiranja SSc uključuje: anamnezu i fizikalni pregled, mjerenje serumskih razina NT-proBNP-a, PFT i HRCT (3).

Bolesniku treba uzeti detaljnu anamnezu pomoću koje treba istražiti postoje li simptomi poput kašlja, pojave sputuma, zaduhe u naporu, sinkope, oticanja gležnjeva i boli u prsima. S obzirom na patologiju bitno je saznati i puši li bolesnik cigarete te o mogućoj izloženosti okolišnim štetnim česticama. Prilikom pregleda traže se znakovi oštećenja plućne funkcije, poput promijenjene frekvencije disanja, patoloških plućnih zvukova, novih šumova na srcu, povišenog venskog tlaka ili prisutnosti perifernih edema (32). Od laboratorijskih nalaza korisno je odrediti serumske razine NT-proBNP-a jer s visokom osjetljivošću i specifičnošću mogu procijeniti postojanje PAH-a (55). PFT uključuju spirometriju te mjerenje plućnih volumena i DLCO-a. Njima se traže restriktivne promjene plućne funkcije ili snižena difuzija CO u plućima. Smanjeni volumni kapaciteti pluća i snižen DLCO upućuju na ILD, iako se u ranijim stadijima on može prezentirati i uz normalne plućne volumene. Na PH bi uputilo smanjenje DLCO za više od 65% od predviđene vrijednosti ili smanjenje za 20% ili više unutar godine dana, s urednim nalazom plućnih volumena. Često se provodi i 6MWT koji može pokazati kakva je plućna funkcija za vrijeme određenog napora. Od slikovne dijagnostike radi se HRCT

zato što ima puno veću senzitivnost od konvencionalne radiološke dijagnostike. Može prikazati promjene tipa mliječnog stakla, saćasta pluća, retikularne promjene plućnog parenhima, te prisutnost bronhiektazija i emifematoznih bula. Uobičajen uzorak NSIP, koji je najčešći, su periferno smještene promjene tipa mliječnog stakla. Ako bi se takve promjene uočile centrolobularno, može se posumnjati na aspiracijsku pneumoniju. HRCT nije previše koristan za dijagnozu ranog stadija PAH, ali u razvijenoj bolesti vidi se uvećana plućna arterija, prikazuju se manje pulmonalne krvne žile i može se vidjeti dilatacija desne strane srca. Kod simptomatskih bolesnika s povećanim rizikom za PAH te kod sumnje na ostale komplikacije SSc-a radi se dopler ehokardigrafija pomoću koje se mjere tlakovi u plućnoj arteriji i provjerava sistolička i dijastolička funkcija srca. Rezultati se izražavaju putem PASP-a i TVR-a. Ako oni budu povišeni radi se kateterizacija desnog srca za potvrđivanje dijagnoze (3, 54).

Bolesnici se kontroliraju svakih 3-6 mjeseci, pri čemu se ispituje jesu li se pojavili novi simptomi od strane respiratornog sustava te se traže moguće promjene u fizikalnom statusu. PFT se kontroliraju jednom godišnje prvih 5 godina, a nakon toga svake dvije godine, ukoliko nije došlo do pogoršanja u posljednje 3 godine i bolesnici nemaju nikakve respiratorne simptome. HRCT se ponavlja po potrebi ako dođe do pogoršanja u kliničkom statusu ili na temelju patoloških nalaza PFT-a. NT-proBNP i dopler ehokardigrafija ponavljaju se svaku godinu do dvije kod bolesnika koji imaju visok rizik za razvoj PAH ili imaju progresivne respiratorne simptome i sniženje u DLCO-u (3, 54).

4.1.2 Intersticijska bolest pluća

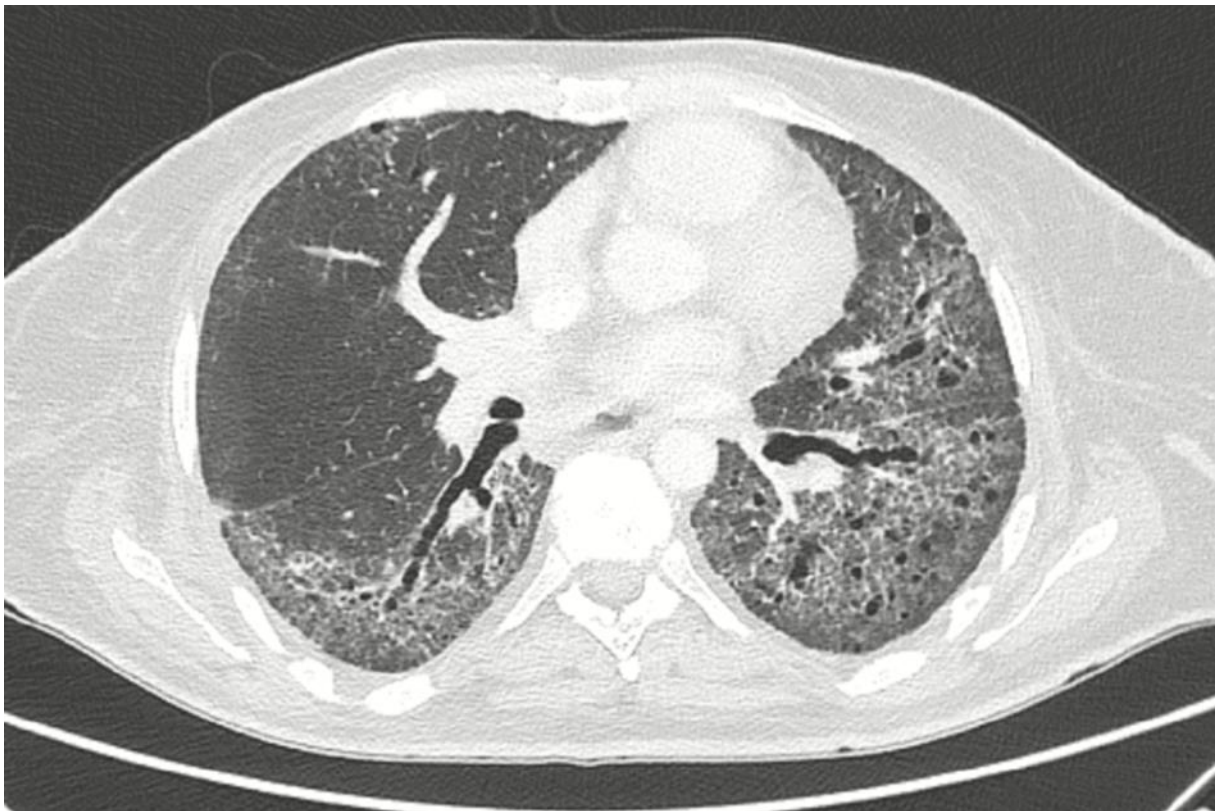
ILD česta je komplikacija SSc-a, javlja su u oko 50% oboljelih od dcSSc-a, najčešće tijekom prvih 3 do 5 godina bolesti, dok je kod lcSSc-a učestalost nešto manja i kreće se oko 35% (3, 56). Vodeći je uzrok mortaliteta i morbiditeta u oboljelih od SSc-a (50). Plućna fibroza prisutna je kod 80% bolesnika, a 25-30% razvije progresivnuILD (57). Rizični čimbenici za razvoj progresivnog oblikaILD-a su: dcSSc, muški spol, afroamerička rasa, određeni polimorfizmi HLA gena i prisutnost anti-Scl-70 protutijela. Relativno rijetko se javlja kod onih s anticentromernim protutijelima. Gledajući histološki, u podlozi nastankaILD-a postoji plućna ozljeda i abnormalna aktivacija imunološkog sustava koja posljedično dovodi do fibroze plućnog parenhima (58).

Bolesnici su često asimptomatski, pogotovo u ranim stadijima bolesti, a simptomi koji se s vremenom jave su zaduha u naporu, neproduktivni kašalj i opći umor. Ponekad se jave i bolovi u prsima, a vrlo rijetko i hemoptiza. Auskultacijski se čuju tipične inspiratorne, bibazilarne, tzv. „velcro“ krepitacije, a fizikalnim pregledom nađu se ostale kožne manifestacije bolesti (3, 6, 50).

Spirometrija pokazuje restriktivni poremećaj plućne funkcije, plućni volumeni su proporcionalno smanjeni, a proporcionalno njima smanjen je i DLCO. Poneki bolesnici imaju i blaži opstruktivni poremećaj plućne funkcije zahvaljujući opstrukciji malih dišnih puteva. 6MWT može pokazati smanjenje saturacije pri suboptimalnom naporu, iako problem prilikom izvođenja tog mjerenja može biti loša perfuzija prstiju tipična za SSc. Dijagnoza se generalno postavlja na temelju tipične radiološke slike. Uzorci koji se nađu kod ILD-SSc odgovaraju histopatološkim uzorcima fibroznog NSIP-a, te rjeđe UIP-a ili pleuroparenhimalne fibroelastoze (PPFE) (*slika 3*). Na rentgenu srca i pluća ILD se prezentira infiltratima retikularnog tipa primarno u donjim režnjevima pluća. NSIP kao najčešći tip ILD-a prisutan u više od 80% svih SSc-ILD-a, na HRCT-u se vidi kao periferno smješteno zasjenjenje tipa mliječnog stakla s gradijentom od apikalno prema bazalno, a na fibrozni NSIP upućuje dodatak trakcijskih bronhiektazija i retikulacije u istoj toj distribuciji. Rijedi UIP uzorak, prisutan u manje od 10% oboljelih, prepoznaje se razvojem sačastih pluća te zahvaljujući predominantno bazalno i periferno smještenim retikularnim zasjenjenjima povezanim s trakcijskim bronhiektazijama (3, 50, 59). PPFE se na HRCT-u vidi kao gusta, subpleuralna područja konsolidacije s trakcijskim bronhiektazijama, arhitektonskim poremećajima plućnog parenhima i gubitkom volumena gornjih plućnih režnjeva (60). Veći opseg fibroze na HRCT-u, niži FVC i brzo propadanje plućne funkcije prediktori su rane smrtnosti. Ponekad se za isključenje drugih mogućih dijagnoza rade bronhoskopija s BAL-om ili biopsija pluća, ali nisu dio redovne dijagnostike (6, 58).

Optimalna terapija za liječenje SSc-ILD-a još nije poznata. Liječenje imunosupresivnom terapijom započinje se u simptomatskih bolesnika i kod onih s rizičnim čimbenicima za razvoj progresivnog oblika ILD-a (55). Treba ga započeti što ranije jer je pronađeno da kod skoro polovice oboljelih do najvećeg pada FVC-a dolazi u prve tri godine bolesti kada je upala najaktivnija, te se fibroza smatra ranom komplikacijom bolesti (56). Prva linija terapije je MMF s ciljanom dozom između 1.5-3 grama dnevno. Terapija se najčešće daje minimalno 24 mjeseca, a nekada traje i godinama. Nekoliko studija pokazalo je umjereno poboljšanje ili bar zaustavljanje u progresiji daljnjeg propadanja plućne funkcije. Druga linija terapije je CYC koji

se najčešće primjenjuje intravenski jednom mjesečno kroz 6 mjeseci, ali može se dati i kao oralna terapija što onda traje bar 12 mjeseci. Bolesnicima na CYC-u preporuča se primjena profilakse PCP-a. Alternativna terapija uključuje tocilizumab i AZA. Tocilizumab je humano monoklonalno protutijelo na receptor IL-6 i daje se zbog pronađenih povišenih vrijednosti IL-6 u krvi. Oni bolesnici koji su refraktorni na spomenute terapije mogu biti kandidati za terapiju nintedanibom ili rituksimabom. U tijeku su i brojna klinička istraživanja kojima se mogu priključiti. Kao posljednja opcija ostaje transplantacija pluća (55, 57).



Slika 3. Fibrozirajući NSIP

4.1.3 Plućna arterijska hipertenzija

Smatra se da je prevalencija PAH-a u oboljelih od SSc oko 10-15% i da je on vodeći uzrok smrti tih bolesnika (8, 61). Za razliku od ILD-a koji se obično razvija unutar prvih nekoliko godina bolesti, PAH se uobičajeno javlja kod dugogodišnjih SSc bolesnika. Također, češće se javlja kod starijih bolesnika i onih s lokaliziranim oblikom SSc-a, pogotovo s CREST sindromom. Drugi čimbenici rizika za razvoja PAH-a su: DLCO snižen na manje od 80% predviđene vrijednosti ili u konstantnom progresivnom padu, FVC/DLCO >1.6 te povišene vrijednosti NT-proBNP-a, anti-U1-RNP-a, anti-CENP-B i ANA (3, 8).

U početku PH može biti asimptomatska, a jedan od prvih simptoma koji se javi je zaduha u naporu. U uznapredovalom stadiju javlja se bol u prsima te može doći do nastanka sinkope zbog smanjene kardijalne rezerve, a prisutni su i znakovi popuštanja desne strane srca. Na PAH se posumnja kada se tijekom redovitog probira kod oboljelih od SSc sa simptomima karakterističnim za PAH pronađu povišene vrijednosti NT-proBNP-a ili nizak DLCO uz normalne plućne volumene. Dopler ekokardiografija indicirana je kod simptomatskih bolesnika te onih s povišenim rizikom za PAH. Ona procijenjuje funkciju desnog ventrikula pomoću mjerenja brzine trikuspidne regurgitacije. Ako dopler pokaže znakove koji upućuju na PAH, indicirana je kateterizacija desnog srca kao dijagnostički zlatni standard. Bolesnici kod kojih je PH nastala zbog konične hipoksmije uzrokovane uznapredovalim ILD-om imaju HRCT dokaz ILD-a, smanjene plućne volumene i hipoksemični su sa saturacijom manjom od 89%. Ako se na HRCT-u nađu čvorasta centrolobularna zasjenjenja tipa mliječnog stakla ili znakvi plućnog edema, uz smanjenju saturaciju na 6MWT-u i PASP-om većim od 45 mmHg, sumnja se na PVOD ili PCH (3, 8).

Uz uobičajenu terapiju koju bolesnici dobivaju za liječenje SSc, postoji i specifična terapija usmjerena na liječenje PAH. Lijekovi koji su odobreni za primjenu prema novim preporukama EULAR-a su: ETRA, PDE-5-I i riociguat. Nakon upotrebe bosentana i macitentana, neselektivnih antagonista endotelinskih receptora te ambrisentana, selektivnog antagonista A tipa endotelinskog receptora, pokazalo se da bolesnici imaju bolje rezultate 6MWT-a te im se produžuje vrijeme do kliničkog pogoršanja bolesti (62, 63). Slične rezultate pokazali su i PDE-5-I, sildenafil i tadalafil. Sildenafil je pokazao poboljšanje 6MWT-s, NYHA statusa, plućnog arterijskog tlaka i PVR-a (64). Riociguat, stimulator gvanilat ciklaze, oboljelima omogućuje lakše podnošenje napora, poboljšava rezultate 6MWT-a, produljuje vrijeme do kliničkog pogoršanja i uz to poboljšava hemodinamske parametre (65). Kod težih oblika PAH-a koriste

se i agonisti prostaciklina poput epoprostenola, treprostinila i iloprosta. Pokazalo se da dovode do poboljšanja u kliničkom i funkcionalom statusu bolesnika te do poboljšanja hemodinamskih parametara (66). U teškim i progresivnim oblicima PAH-a u obzir dolazi kombinacijska terapija više lijekova. Kombinirana terapija ambrisentana i tadalafila pokazala se vrlo učinkovitom, bolesnicima na toj terapiji značajno su se poboljšali hemodinamski parametri, u nekoj mjeri popravila se i funkcija i struktura desnog srca, a smanjio se i PVR (67). Kao posljednja opcija kod onih koji ne reagiraju na terapiju ostaje transplantacija pluća (52, 57).

4.1.4 Pleuralni izljev

Pleuralni izljev se javlja u manje od 10% bolesnika sa SSc-om, nešto češće u difuznom nego u lokaliziranom obliku (17, 68). Može biti uzrokovan pleuritisom, perikarditisom, zatajenjem srca, pneumonijom, PCH-PVOD-om ili karcinomom. Najčešće je asimptomatski, no može se prezentirati i pleuritичnim bolovima te progresivnom zaduhom. Auskultacijski se kod bolesnika s pleuritisom čuje pleuritično trenje. Izljev je tipično eksudativan, s glukozom većom od 30mg/dl i pH vrijednosti većom od 7.2. U njemu prevladavaju limfociti, a ponekad se mogu naći i povišene vrijednosti CA 125. Često se javlja zajedno s perikardijalnim izljevom. Prognoza je dobra, većinom se spontano povuče i terapija nije potrebna (3, 17).

4.1.5 Plućna kapilarna hemangiomatoza i veno-okluzivna bolest

PVOD i/ili PCH rijetko se javljaju kod oboljelih od SSc-a. PVOD primarno zahvća postkapilarne plućne vene i uzrokuje dilataciju i proliferaciju plućnih kapilara i tako uzrokuje njihovu opstrukciju (69). Klinčki se prezentira slično kao i PAH. Na PVOD se posumnja kad bolesnici imaju povišen mPAP-om te normalni ili sniženi PCWP-m uz radiološku dijagnostiku koja upućuje na razvoj plućnog edema. Smanjena saturacija kisikom u mirovanju, snižen DLCO i okultna alveolarna krvarenja dodatno usmjeravaju na dijagnozu. Na HRCT-u se vide centrolobularne promjene tipa mliječnog stakla s izraženim septalnim linijama i povećanim limfnim čvorovima. Dijagnoza se postavlja nakon biopsije pluća. Iako su ova stanja rijetka bitno ih je dijagnosticirati zato što imaju puno lošiji odgovor na terapiju u odnosu na PAH uzrokovan drugim uzrocima te na terapiju vazodilatatorima mogu reagirati razvojem plućnog edema (3, 69, 70).

4.1.6 Spontani pneumotoraks

Spontani pneumotoraks je rijetka komplikacija i obično se događa kod oboljelih od SSc-ILD-a. Najčešće nastaje zbog ruptуре subpleuralne bule. Prezēntira se naglim nastanakom boli u prsima s pratećom zaduhom te tipičnim radiološkim nalazom. Terapija ovisi o veličini pneumotoraksa, odgovoru na drenežu i težini podložēće plućne bolesti (3).

4.1.7 Bolesti dišnih puteva

Cilindrične bronhiektazije se često mogu vidjeti na HRCT-u kod bolesnika sa SSc-om. Mogu biti uzrokovane rekurentnom aspiracijom kao posljedicom gastrointestinalnih manifestacija SSc-a ili fibroznom trakcijom kod oboljelih od ILD-a. Dodatno povećavaju rizik za nastanak infekcije (3). Folikularni bronhiolitis može se vidjeti u sklopu NSIP-a ili LIP-a (3). Ponekad dolazi i do opstrukcije dišnih puteva što se primijeti na PFT-u, češće kod pušaća (3).

4.1.8 Pneumonitis uzrokovan lijekovima

Lijekovi koji se koriste u terapiji SSc-a poput MTX-a, CYC-a, penicilamina i ACE inhibitora mogu uzrokovati pneumonitis (3).

4.1.9 Slabost respiratornih mišića

Slabost respiratornih mišića kao rijetka manifestacija SSc-a može dovesti do razvoja dišne nedostatnosti. PFT upućuje na restriktivni poremećaj plućne funkcije uz smanjenje totalnog kapaciteta pluća i FVC-a. Rentgen pokazuje mali volumen pluća (3).

5. UPALNE BOLESTI CRIJEVA

Kada se govori o IBD-u primarno se misli na dva poremećaja, to su ulcerozni kolitis (UC – engl. *ulcerative colitis*) i Crohnova bolest (CD – engl. *Crohn disease*). IBD se najčešće javlja u periodu između 15. i 40. godine života, ali postoje i određeni dokazi o bimodalnoj distribuciji po čemu se IBD opet javlja s pojačanom učestalošću između 50. i 80. godine. CD se nešto češće javlja kod žena, dok je UC češći kod muškaraca, pogotovo onih starijih (71). Sjeverna Amerika, Europa i Australija su područja s najvećom prevalencijom IBD-a sa zahvaćenim preko 0-3% populacije. U posljednje vrijeme postoji novi trend porasta incidencije IBD-a u novo industrijaliziranim područjima Južne Amerike, Azije i Afrike (72).

5.1 ULCEROZNI KOLITIS

Ulcerozni kolitis je kronična upalna bolest karakterizirana rekurentnim epizodama upale ograničene na sluznicu i podsluznicu debelog crijeva. Primarno zahvaća rektum i širi se proksimalno u kontinuitetu na druge dijelove debelog crijeva. Oboljeli od UC-a imaju povećan rizik za razvoj karcinoma debelog crijeva (35).

Tipični simptomi za UC su grčevi u trbuhu praćeni krvavim proljevima, tenezmima, urgencijom i inkontinencijom. Bolesnici često imaju i opće simptome poput povišene temperature, opće slabosti i gubitka na težini. Simptomi mogu trajati od nekoliko dana pa do nekoliko mjeseci. Ozbiljne crijevne komplikacije su masivno krvarenje, razvoj toksičnog megakolona i perforacija crijeva. Ekstraintestinalne manifestacije uključuju zahvaćanje muskuloskeletnog sustava, kože, očiju, hepatobilijarnog, hematološkog i pulmološkog sustava (35, 73).

U laboratorijskim nalazima u akutnoj bolesti nalaze se povišene vrijednosti upalnih parametara SE i CRP-a. KKS upućuje na anemiju, a u KKS može biti prisutna i leukocitoza. Albumini su uobičajeno sniženi. Serološke pretrage kod UC-a često pokažu povišene vrijednosti perinuklearnih antineutrofilnih citoplazmatskih protutijela (pANCA – engl. *perinuclear antineutrophil cytoplasmic antibodies*) dok su protutijela na *Saccharomyces cerevisiae* (ASCA – engl. *anti-Saccharomyces cerevisiae antibodies*) rijetko prisutna. Osim krvi, za analizu treba uzeti i stolicu kako bi se isključili infektivni uzroci simptoma. Slikovna dijagnostika uključuje pasažu crijeva barijem i CT abdomena, ali često nije potrebna. Za potvrđivanje dijagnoze potrebno je napraviti kolonoskopiju s biopsijom (73, 74).

Glavna terapija za blaži do srednje teški oblik UC-a su 5-aminosalicilatna kiselina (5-ASA – engl. *5-aminosalicylic acid*) i OKS, pri čemu postoje razne kombinacije topikalnih i oralnih pripravka ovisno o proširenosti bolesti i težini simptoma. Kod teških oblika UC i refraktornih na oralnu terapiju, glukokortikoidi se daju intravenski. Ako ništa od toga ne pomogne, koriste se imunomodulatori 6-merkaptopurin (6-MP – engl. *6 mercaptopurine*) i AZA te inhibitori TNF-alfa. Ako je bolest refraktorna na medikamentoznu terapiju mora se provesti kolektomija (74).

5.2 CROHNOVA BOLEST

Crohnova bolest je kronična granulomatozna bolest koju karakterizira transmuralna upala u bilo kojem dijelu gastrointestinalnog sustava. Najčešće zahvaća terminalni ileum i prokismalni kolon, a manifestira se preskačućim lezijama. Kao posljedica te upale s jedne strane dolazi do fibroze i nastanka striktura koje posljedično uzrokuju opstrukciju, a s druge strane do mikroperforacija i stvaranja fistula (35, 73).

Simptomi CD-a nisu toliko specifični i bolesnici često godinama imaju simptome prije postavljanja dijagnoze. Najčešće su to slabost, bolovi u trbuhu, dugotrajan proljev bez krvarenja, povišena temperatura i gubitak na težini. Gastrointestinalne komplikacije primarno povezane s CD-om su: malapsorpcija, razvoj abscesa, stvaranje fistula i stiktura, ileus te razvoj perianalne bolesti. Ekstraintestinalne manifestacije posljedica su zahvaćanja zglobova, kože, očiju, bubrega, kosti i pluća (35, 73).

Laboratorijske pretrage pokazuju anemiju, leukocitozu, nedostatak željeza i vitamina B12, hipoalbuminemiju te povišene vrijednosti SE i CRP-a. Serološki nalaz često pokaže ASCA pozitivnost, rijetko i pANCA. Ako je prisutan proljev, treba napraviti kulturu stolice za isključenje infekcija. Za potvrđivanje dijagnoze radi se kolonoskopija s biopsijom. Endoskopska pretraga videokapsulom omogućava pregled sluznice tankog crijeva. Za procjenu zahvaćanja gornjeg gastrointestinalnog sustava, te broja i lokacije striktura potrebno je napraviti slikovnu dijagnostiku (73).

Terapija izbora u CD ovisi o lokaciji i težini simptoma te o tome je li cilj terapije postići i održati remisiju. Kod blažih oblika koriste se oralni 5-ASA i OKS, dok srednje teški oblici zahtijevaju intravensku primjenu glukokortikoida. Teški refraktornih oblici CD-a liječe se imunomodulatorima poput 6-MP-a, AZA, MTX-a i inhibitora TNF-alfa. U tijeku akutne,

fistulozne upale ili perianalne bolesti indicirana je antibiotska terapija metronidazolom. Posljednja terapijska opcija je kirurško liječenje (74).

5.3 PLUĆNE MANIFESTACIJE UPALNIH BOLESTI CRIJEVA

Plućne manifestacije najčešće se jave godinama nakon postavljanja dijagnoze IBD-a s nešto većom incidencijom kod UC-a. Mogu biti direktno povezane s IBD-om ili nastaju kao posljedica liječenja IBD-a. Uočena je moguća povezanost kolektomije i ubrzanog razvoja plućne bolesti nepredvidljivo nakon. Objašnjenje za to moglo bi se naći u tome da se pluća i gastrointestinalni sustav razvijaju iz iste embrionalne osnove. U tijeku razvoja plućne bolesti najčešće dolazi do upalnog zahvaćanja dišnih puteva, i ako to na vrijeme ne liječi, može dovesti do suženja i ireverzibilne destrukcije dišnih puteva. Manje često, dolazi do zahvaćanja plućnog parenhima te razvoja ILD-a ili stvaranja sterilnih nekrotičnih plućnih čvorića. Ako bolest zahvati pleuru, manifestira se serozitisom. U tijeku aktivnog IBD-a češće se javlja serozitis, a plućna parenhimalna bolest razvija se u periodima inaktivnosti bolesti (75–77).

Simptomi koji upućuju na mogući razvoj plućne bolesti u IBD-u su: kašalj, stvaranje mukopurulentnog sputuma, zvižduci, zaduha i bolovi u prsima. Bolesnici često mogu biti asimptomatski, a imati patološke nalaze PFT-a. PFT karakteristično pokazuju snižen DLCO i moguću hiperinflaciju pluća. Postoji proporcionalna povezanost između smanjenja DLCO-a i aktivnosti IBD-a. HRCT nalaz također može pokazati patološke promjene kod asimptomatskih bolesnika. Najčešće se vide promijene tipa mliječnog stakla, područja zaostalog zraka u plućima, periferne retikularne promjene i ciste. Bronhoskopijom s BAL-om detektira se limfocitoza kao znak kronične upale. Većina respiratornih manifestacija IBD-a dobro reagira na kortikosteroidnu terapiju (77, 78).

5.3.1 Upala gornjih dišnih puteva

Upala gornjih dišnih puteva javlja se kao najčešća plućna manifestacija IBD-a, predominantno kod oboljelih od UC-a. Češće se javlja kod žena i to u petom desetljeću života. Upala gornjeg dišnog sustava uzrokuje razvoj bronhiektazija, kroničnog i akutnog bronhitisa te supurativne bolesti dišnih puteva. Kod takvih bolesnika često su paralelno prisutne i druge ekstraintestinalne manifestacije IBD-a (78).

Bronhiektazije čine gotovo 66% svih bolesti gornjeg dišnog sustava kod bolesnika s IBD-om. Simptomi s kojima se javljaju su kronični kašalj i obilni mukopurulentni iskašljaj koji se ne povlače na primjenu antibiotika (77, 79). Postoje određeni dokazi da se simptomi češće javljaju nakon kolektomije (75). Na PFT-u se mogu naći snižen FVC i FEV1 te snižen omjer FEV1/FVC, koji upućuju na opstruktivni poremećaj plućne funkcije. Rentgen srca i pluća može biti uredan ili pokazati nespecifične promjene odgovarajuće bronhiektazijama (77, 79). HRCT potvrđuje dijagnozu bronhiektazija kada se na njemu vidi proširenje unutarnjih promjera bronha, nemogućnost suženja dišnih puteva prema periferiji te vidljivost dišnih puteva u dalekoj periferiji pluća zbog zadebljanja stijenki malih dišnih puteva (44).

Kod upalne opstrukcije dišnih puteva u terapiji se kao prvi korak koriste inhalacijski kortikosteroidi. Počinje se s flutikazonom u dozi od 500 mcg dva puta dnevno, a dalje se terapija modificira ovisno o terapijskom odgovoru. Moguće je da bolesnici s obilnom produkcijom sputuma (više od 50 mL na dan) i razvijenim bronhiektazijama ne odgovore na inhalacijsku terapiju pa se kod njih primjenjuje terapija OKS-om, i to se počinje s prednizonom u dozi od 0.5-1mg/kg/dan, čim se isključi infekcija (75, 77).

5.3.2 Upala donjih dišnih puteva

Upala donjih dišnih puteva javlja se rjeđe od upale gornjih dišnih puteva, javlja se u mlađoj dobi i češće se prezentira u ranijem stadiju IBD-a. Bolesti koje može uzrokovati su bronhiolitis, bronhiolitis obliterans i difuzni panbronhitis. Za razliku od ostalih plućnih bolesti, bolesti malih dišnih puteva u 30% slučajeva javne se prije pojave gastrointestinalnih simptoma IBD-a (78).

Simptomi tipični za bronhiolitis su produktivni kašalj i zviždanje (*wheezing*). PFT pokazuje ireverzibilni opstruktivni poremećaj plućne funkcije sa smanjenim difuzijskim kapacitetom za plinove. Na HRCT-u se uobičajeno vidi ekspiratorno zaostajanje zraka koje može nastati mozaično ili difuzno te zadebljanje bronhiolarne stijenke (centrolobularni čvorići i „*tree-in-bud*“ zasjenjenja). Ponekad se može prezentirati difuznim uzorkom tipa mliječnog stakla. Za potvrdu dijagnoze bronhiolitisa potrebno je napraviti biopsiju pluća. Histopatološki, najčešći nalaz koji se vidi je peribronhalna formacija granuloma. Osim toga, može se vidjeti peribronhalna infiltracija neutrofila, limfocita i plazma stanica te rijetko difuzni panbronhiolitis. Terapija, kao i kod upale gornjeg dišnog sustava, uključuje kortikosteroide (75, 77, 78).

5.3.3 Subglotička stenoza

Subglotička stenoza nastaje zbog upale i posljedičnog nastanka upalnog pseudotumora u traheji. Simptomi su kašalj i disfonija. Zahvaćanje traheje se procjenjuje spirometrijom pomoću krivulje protoka i volumena. HRCT-om se vidi stupanj opstrukcije. Kod bolesnika s jako izraženim simptomima treba što prije osigurati dišni put endotrahealnom intubacijom. Daju im se sistemski kortikosteroidi, 1mg/kg/dan oralnog prednizona ili 60-80 mg metilprednizolona intravenski podijeljeno u nekoliko doza. Ako je potrebno, bronhoskopijom se mogu provesti dodatne intervencije na dišnom putu (77).

5.3.4 Entero-pulmonalne fistule

Česta komplikacija CD-a je razvoj fistula, a vrlo rijetko kao plućna komplikacija mogu nastati entero-pulmonalne fistule, poput kolo-bronhijalne, ileo-bronhijalne ili ezofageo-bronhijalne. Fistule uzrokuju rekurentne pneumonije s uzročnicima iz gastrointestinalnog sustava. Za liječenje pneumonije bolesnicima se daje sistemni antibiotik, a fistule se nakon smirenja upale kirurški rješavaju (76, 77).

5.3.5 Intersticijska bolest pluća

ILD u IBD-u uključuje cijeli spektar bolesti: COP, NSIP, DIP, eozinofilnu pneumoniju (EP) i UIP. U većini slučajeva kao podložeca bolest prisutan je UC-a. Nešto češće javlja se kod žena. U sklopu IBD-a predomnanti tip ILD-a je COP (78).

COP se može prezentirati akutno ili subakutno vrlo nespecifičnim simptomima poput vrućice, kašlja, zaduhe u naporu i pleuritičke boli u prsima. Auskultacijski se mogu čuti krepitacije. Zahvaća primarno apikalne dijelove oba plućna krila. Na rentgenu se vidi kao eliptična žarišta uz pleuralnu površinu pluća. Ako se na rentgenu vide difuzna zasjenjenja to može dovesti do brzog razvoja dišne nedostatnosti (75, 77). HRCT pokazuje periferna zasjenjenja tipa mliječnog stakla ili područja konsolidacije s mogućim zračnim bronhogramom. Za isključenje infekcije, krvarenja ili malignog procesa radi se bronhoskopija s BAL-om. Kod IBD-ILD-a pronađu se uglavnom limfociti. Ako se u BAL-u nađe povećan omjer CD4:CD8, može se posumnjati na sarkoidozu, koja se također može pojaviti paralelno s CB. Točna dijagnoza se postavlja biopsijom pluća. Plućni infiltrati sa laboratorijski prisutnom perifernom eozinofilijom i

eozinofilijom u BAL-u mogu uputiti na EP ili u smjeru toksičnosti uzrokovane lijekovima. Diferencijalnodijagnostički prilikom prve pojave simptoma potrebno je isključiti infekciju ili mogućnost toksičnosti uzrokovane lijekovima (77, 78).

Liječenje simptomatskih plućnih parenhimalnih bolesti započinje OKS-om i to prednizolonom u dozi od 0.5-1mg/kg/dan. Kod onih koji su refraktorni na tu terapiju dodaje se terapija imunomodulatorima, koji se biraju ovisno o trenutnoj aktivnosti podložecog IBD-a (77).

5.3.6 Bolesti pleure

Rijetka plućna komplikacija IBD-a je serozitis koji se javlja u obliku plueralnog izljeva, perikarditisa, pleuroperikarditisa i mioperikarditisa. Predominantno se javlja kod mlađih muškarca oboljelih od UC-a. IBD serozitis može biti i posljedica terapije (77, 78). Bolesti pleure uzrokuju tipičnu pleuritičku bol u prsima. Izljev koji nastane najčešće je eksudat s neutrofilima i gotovo u svim slučajevima jednostran (77, 78). Liječenje serozitisa započinje NSAID-om, npr. ibuprofenom 400-800mg tri puta dnevno, ali tek nakon što se isključila infekcija ili aktivni IBD u kojem bi terapija mogla aktivirati gastrointestinalno krvarenje. Ako bolesnici ne reagiraju na NSAID ili je kontraindicirana njihova primjena, terapija koja se daje su sustavni kortikosteroidi i to prednizolon u dozi od 0.2-0.5/mg/kg/dan (77).

5.3.7 Plućna embolija

Bolesnici s IBD-om imaju tri do četiri puta veći rizik za razvoj tromboembolijskih incidenata u odnosu na opću populaciju. Najčešće su to duboka venska tromboza i plućna embolija (78). Rizik je nešto veći u tijeku aktivne bolesti (80). Plućna embolija prezentira se naglom pojavom zaduhe s kašljem i bolovima u prsima. Dijagnosticira se MSCT angiografijom. Ako bolesnici imaju aktivnu IBD i krvare, treba biti vrlo oprezan s antikoagulantnom terapijom. Kod njih se upotrebljava filter koji se postavlja unutar donje vene kave dok se krvarenje se dovede pod kontrolu. Kod bolesnika starijih od 18 godina koji su bili hospitalizirani zbog jake egzacerbacije IBD-a, ali bez ozbiljnijeg krvarenja, preporuča se antikoagulantna profilaksa VTE-a. Kod onih koji su hospitalizirani zbog ozbiljnijeg krvarenja preporuča se mehanička trombopofilaksa (76, 81).

5.3.8 Lijekovima uzrokovana plućna bolest

Postoji mnogo plućnih komplikacija koje se povezuju s lijekovima koji se koriste u terapiji IBD-a, pogotovo uz primjenu SSZ-a, 5-ASA, MTX-a, AZA, 6-MP-a, inhibitora TNF-alfa, ustekinumaba i tofacitiniba (77).

Dijagnoza se postavlja na temelju prisutnosti eozinofilije u perifernoj krvi, BAL-u ili plućnom tkivu te tipičnom radiološkom nalazu. Potrebno je isključiti druge moguće dijagnoze, a dijagnoza se konačno potvrdi povećanjem simptoma nakon obustave terapije. Ako dijagnoza ostane nejasna, može se napraviti biopsija pluća (77).

Kada se utvrdi da je plućna manifestacija posljedica djelovanja određenog lijeka on se isključuje iz terapije, a bolesniku se uobičajeno propisuje antimikrobna terapija. Ako se simptomi nakon prekida terapije ne povuku ili je riječ o razvoju teške dišne nedostatnosti u terapiji se daju sustavni kortikosteroidi, i to 1mg/kg/dan prednizona (52).

Sulfasalazin

Poznata komplikacija terapije SSZ-om je pneumonitis, uobičajeno praćen visokom temperaturom i osipom. Auskultacijski se čuju krepitacije, a u perifernoj krvi laboratorijski se nađe eozinofilija. Slikovna dijagnostika pokazuje plućne infiltrate. Osim toga SSZ se još povezuje s razvojem NSIP-a, OP-a, granulomatozne bolesti pluća i rjeđe pleuralnim izljevom (34,77).

5-aminosalicilna kiselina

5-aminosalicilna kiselina uzrokuje komplikacije koje se prezentiraju PE, OP ili COP. Bolesnici imaju radiološki vidljiva difuzna bazilarna zasjenjenja (77).

Metotreksat

Metotreksat uzrokuje simptome poput kašlja, zaduhe, vrućice i opće slabosti, a na HRCT-u se prezentira kao mrljasta ili difuzna zasjenjenja tipa mliječnog stakla, konsolidativna zasjenjenja ili bilateralna bazilarna retikularna zasjenjenja. Histopatološki se manifestira kao OP, NSIP, DAH, PF ili EP, a može uzrokovati i pleuralni izljev (77).

Ostali lijekovi s toksičnim djelovanjem na pluća:

Azatioprin i 6-merkaptopurin mogu uzrokovati hipersenzitivni pneumonitis sa simptomima dispneje, kašlja i temperature (82).

Inhibitori TNF - alfa se povezuju s intersticijskim pneumonitisom te većim rizikom za razvoj infekcija (77).

Uteksinumab, antagonist IL-12/23, može uzokovati neinfektivni pneumonitis (83).

Tofacinitib, inhibitor Janus kinaze, se povezuje s povećanim rizikom tromboembolijskih incidenta (84).

6. BOLESTI PLUĆA UZROKOVANE TERAPIJOM METOTREKSATOM

Metotreksat djeluje kao analog folne kiseline i na taj način inhibira proliferaciju stanica. Osim antiproliferativnog djelovanja, MTX još djeluje i antiinflamatorno te imunomodulatorno. Koristi se u liječenju mnogih autoimunih poremećaja, malignih bolesti i bolesti vezivnog tkiva, a njegovo toksično djelovanje najviše pogađa pluća, jetru i koštanu srž (85).

Kod niskih doza oralno primijenjenog MTX-a toksično djelovanje na pluća može se vidjeti već nakon nekoliko tjedana ili mjeseci, dok kod korištenja visokih intravenskih ili intratekalnih doza do štetnih posljedica može doći i mnogo ranije. Teško je procijeniti stvarnu učestalost toksičnih manifestacija MTX-a na pluća zbog česte upotrebe kombinirane terapije citotoksičnih lijekova, mogućnosti istovremene pojave plućne infekcije ili već postojeće podložne bolesti pluća. Čimbenici koji povećavaju rizik za toksično djelovanje MTX-a su: dob starija od 60. godina, plućne manifestacije reumatoloških bolesti, prethodna upotreba DMARD-a, hipoalbuminemija i dijabetes melitus. Dodatni čimbenici rizika mogu biti: više tjedne doze metotreksata, svakodnevna umjesto tjedna primjena MTX-a, podložna bolest pluća, patološki PFT prije početka terapije MTX-om, smanjena eliminacija MTX-a i moguća genetska podloga s povećanim rizikom za toksičnost (85).

6.1.1 Klinički značaj

Plućne komplikacije koje se javljaju mogu se podijeliti na upalne, infektivne i limfoproliferativne (85).

Upalna i fibrozirajuća bolest pluća

Hipersenzitivni pneumonitis najčešća je plućna komplikacija koja se javlja kod primjene MTX-a. Karakteriziran je limfocitnom infiltracijom intersticija, ponekad i eozinofilnom, hiperplazijom epitelnih stanica te tvorbom malih, nepravilnih granuloma. U uznapredovalim stadijima čest je razvoj fibroze i saćastih pluća, ponajviše bazalno. Osim njega MTX može uzrokovati: OP, akutnu intersticijsku pneumoniju s plućnim edemom, plućnu fibrozu te pleuralni izljev s pleuritisom (85).

Plućna infekcija

Budući da MTX ima immunosupresivno djelovanje, povećava rizik za razvoj infekcija, pogotovo oportunističkih. Tu se prvenstveno misli na *Pneumocystis jirovecii*, nokardiju, citomegalovirus, varicela zoster virus, mikobakterije i gljive (85).

Plućna limfoproliferativna bolest

Posljedica uzimanja MTX-a može biti i razvoj limfoproliferativnih bolesti, a pluća mogu biti jedno od mjesta nastanka. Nakon prekida terapije MTX-om često dolazi do povlačenja (85).

Bolesti pluća uzokovane MTX-om mogu se prezentirati u akutnom, subakutnom ili kroničnom obliku. Većina bolesnika razvije simptome unutar prve godine terapije. Akutna prezentacija je uglavnom nespecifična, bolesnici se javljaju zbog povišene temperature, zimice, tresavice, slabosti, kašlja, dispneje ili bolova u prsima koji se pogoršavaju kroz nekoliko dana. Ponekad može vrlo brzo doći do respiratornog zatajenja. Subakutni oblik je najčešći, kroz nekoliko tjedana pogoršava se zaduha, a bolesnici se žale na neproduktivni kašalj i povišenu temperaturu. U fizikalnom statusu često se vidi cijanoza, a auskultacijski se u više od polovice bolesnika čuju kreptacije nad plućima. U manjem broju slučajeva razvija se plućna fibroza. Kronična prezentacija je najrjeđa i uključuje kronični kašalj i razvoj zaduhe kroz nekoliko mjeseci sve do konačne respiratorne insuficijencije (22).

6.1.2 Dijagnostika

Dijagnoza plućne toksičnosti MTX-a postavlja se po principu isključenja drugih mogućih dijagnoza. Počinje se od detaljne anamneze i kliničkog pregleda te osnovnih laboratorijskih nalaza, nastavlja se sa slikovnom dijagnostikom i PFT-om, a terapija MTX-om se ukida. Ako

dođe do povlačenja simptoma, može se postaviti dijagnoza. Ponekad je za definitivnu dijagnozu potrebno napraviti bronhoskopiju s BAL-om ili biopsiju pluća. Od laboratorijskih nalaza vadi se KKS, testovi koagulacije, BNP, hemokulture te po potrebi serologija. Kod pneumonitisa se u 50% bolesnika nađe periferna eozinofilija. Radiološki nalaz pokazuje difuzna zasjenjenja plućnog parenhima koja brzo mogu progredirati do acinarnih konsolidacija. Manje često se na rentgenu vidi hilarna limfadenopatija, atelektaza ili pleuralni izljev, a ponekad u početnim stadijima bolesti rentgen može biti i uredan. HRCT je puno specifičniji za uočavanje promjena na plućima od rentgena. Postoji nekoliko uzoraka koji se mogu vidjeti na HRCT-u kao posljedica djelovanja MTX-a: područja zasjenjenja tipa mliječnog stakla s manjim područjima konsolidacije, difuzne promjene tipa mliječnog stakla koje mogu biti praćene retikularnim ili konsolidativnim promjenama, centilobularni čvorići te bilateralne, simetrične promjene donjih režnjeva pluća uz retikularna zasjenjenja, traksijske bronhiektazije i arhitekturni poremećaj. Limfoproliferativna bolest može se manifestirati kao nodularna zasjenjenja uz prisutan pleuralni izljev. Težina promjena na HRCT-u odgovara kvantitativno smanjenju plućnog volumena nadenog na PFT-u. Testovi plućne funkcije kod bolesnika sa sumnjom na toksično djelovanje MTX-a provode se kod onih s dugotrajnom dispnejom i kroničnim kašljem. Kod pneumonitisa bolesnici se prezentiraju s restriktivnim uzorkom i smanjenim DLCO-om te hipoksmijom. Kod bolesnika s DLCO-om manjim od 70% očekivanog terapija MTX-om se izbjegava. Bronhoskopija s BAL-om se radi kod novonastalih brzoprogresivnih respiratornih simptoma s vrućicom i izraženim radiološkim nalazom, primarno da bi se isključila mogućnost infekcije ili prisutnost maligne bolesti. BAL kod pneumonitisa pokazuje limfocitnu predominaciju s povišenim omjerom CD4/CD8. Kod bolesnika s plućnom fibrozom uzrokovanom MTX-om u BAL-u mogu naći atipične epitelne stanice. Biopsija pluća indicirana je kod akutne, progresivne i teške bolesti ili kad sumnje u uzrok pneumonitisa ili kod sumnje na limfoproliferativnu bolest. Može pomoći u isključenju stanja poput infekcije, malignog procesa ili druge podložne plućne bolesti (85).

Postoji set dijagnostičkih kriterija pomoću koji se utvrđuje vjerojatnost plućne toksičnosti uzrokovane MTX-om. Veliki kriteriji su: histološki potvrđen hipersenzitivni pneumonitis bez znakova patogenih organizama, radiološki potvrđena mrljasta ili difuzna zasjenjenja tipa mliječnog stakla ili konsolidacijske promjene, te hemokulture ili kulture sputuma negativne na patogene organizme. Mali kriteriji su: zaduha kraća od 8 tjedana, neproduktivni kašalj, saturacija kisikom jednaka ili manja od 90%, DLCO manji ili jednak od 70% predviđenog imanje od 15000 leukocita po kvadratnom milimetru. Pneumonitis je dokazan kad su

zadovoljeni prvi ili drugi veliki kriterij i treći veliki te bar tri od pet manjih kriterija, a vjerojatan ako su prisutni drugi i treći kriterij od velikih te dva od pet manjih (85).

6.1.3 Liječenje

Kod pojave simptoma bitno je prvo isključiti mogućnost infekcije, a dok dođu rezultati kultura može primijeniti empirijski antibiotik. Kod hipoksemičnih bolesnika koristi se terapija kisikom. Treba prekinuti terapiju MTX-omi i u većini slučajeva do povlačenja kliničkih simptoma doći će kroz nekoliko dana, dok će se radiološka slika popraviti kroz nekoliko tjedana. Ako se nakon prekida terapije simptomi ne povuku, ili su od samog početka prisutni teži simptomi, u terapiju se uključuju sistemski kortikosteroidi, npr. 1mg/kg/dan prednizona. Većina bolesnika se oporavi, ali kod nekih mogu ostati trajne promjene na plućima (85).

7. ZAKLJUČAK

Budući da zahvaćaju cijeli organizam, SAD dovode do povećane nesposobnosti i smanjene kvalitete života, a u konačnici povećavaju i smrtnost. Dugotrajan tijek bolesti i široki spektar komplikacija uzrokuje i porast troškova zdravstvene zaštite. U današnje vrijeme prevalencija SAD je u konstantnom porastu, a sve se više primjećuje da raste i učestalost plućnih komplikacija. Kao što sam u svom radu već spomenula, teško je odrediti točnu prevalenciju zbog širokog raspona bolesnika od onih asimptomatskih do onih s već razvijenim ireverzibilnim plućnim promjenama. Zbog toga se pažnja sve više usmjerava prema raznim metodama probira pojave plućne bolesti među onima oboljelim od SAD-a. Potrebne su redovite godišnje kontrole koje uključuju uzimanje laboratorijskih nalaza, detaljan fizikalni pregled s ciljanom anamnezom te rentgen srca i pluća, a po potrebi i PFT. Kod pacijenata koji primijete simptome respiratorne bolesti poput kašlja, zaduhe ili bolova u prsima radi se detaljnija obrada koja uključuje i HRCT toraksa. Pri pojavi respiratornih simptoma kod pacijenata na imunosupresivnoj terapiji ne smije se odbaciti ni mogućnost toksičnog djelovanja tih lijekova na pluća. Svim pacijentima koji puše mora se savjetovati prestanak pušenja, a svim oboljelima preporuča se redovito cijepljenje protiv gripe te cijepljenje protiv pneumokoka.

Kod svih oboljelih od SAD neophodno je uvijek misliti na pluća kao na sjelo mogućih komplikacija te provoditi redovite kontrole, a kod pojave prvih simptoma ili patoloških nalaza PFT-a ili HRCT-a i terapijski intervenirati. Budući da sve bolesti pluća postupno dovode do ireverzibilnih promjena plućnog parenhima i pleure koje posljedično ograničavaju funkciju respiratornog sustava cilj je kod svakog pacijenta što ranije uočiti razvoj plućnih manifestacija te zaustaviti progresiju bolesti dok je funkcija pluća još očuvana.

8. ZAHVALE

Zahvaljujem svojoj mentorici doc.dr.sc. Mariji Gomerčić Palčić na strpljenju, savjetima te uloženom trudu i vremenu tijekom izrade ovog rada.

Također zahvaljujem svojim roditeljima, Gordani i Stevi, sestrama Ani i Katarini te ostatku svoje obitelji na podršci i motivaciji kako tijekom izrade ovog rada, tako i tijekom cijelog mojeg studiranja.

Konačno zahvaljujem svojim prijateljima i kolegama koji su uvijek bili uz mene te olakšali i uljepšali moje studiranje.

9. LITERATURA

1. Cojocaru M, Cojocaru IM, Silosi I, Vrabie CD. Pulmonary manifestations of systemic autoimmune diseases. *Maedica (Buchar)*. 2011.;6(3):224–9.
2. Gamulin S, Marušić M, Kovač Z i suradnici. *Patofiziologija*, sedmo, obnovljeno i izmijenjeno izdanje. Zagreb: Medicinska naknada; 2011. Str. 487.-541.
3. Varga J. Overview of pulmonary complications of systemic sclerosis (scleroderma). U: UpToDate, King TE, Axford JS, Hollingsworth H ur. UpToDate [Internet]. Waltham, MA: UpToDate; 2015 [ažurirano 10.2.2021.; pristupljeno 24.05.2021.]. Dostupno na: <http://www.uptodate.com>
4. Allanore Y, Borderie D, Meune C, Cabanes L, Weber S, Ekindjian OG, i ostali. N-terminal pro-brain natriuretic peptide as a diagnostic marker of early pulmonary artery hypertension in patients with systemic sclerosis and effects of calcium-channel blockers. *Arthritis Rheum*. 2003.;48(12):3503–8. doi: 10.1002/art.11345
5. Behr J, Furst DE. Pulmonary function tests. *Rheumatology (Oxford)*. 2008 Oct ;47 Suppl 5:v65-7. doi: 10.1093/rheumatology/ken313
6. Varga J. Clinical manifestations, evaluation, and diagnosis of interstitial lung disease in systemic sclerosis (scleroderma) U: UpToDate, King TE, Axford JS, Hollingsworth H ur. UpToDate [Internet]. Waltham, MA: UpToDate; 2010 [ažurirano 8.3.2021.; pristupljeno 24.05.2021.]. Dostupno na: <https://www.uptodate.com>
7. Lake FR. Interstitial lung disease in rheumatoid arthritis. U: UpToDate, King TE, Matteson EL, Hollingsworth H ur. UpToDate [Internet]. Waltham, MA: UpToDate; [ažurirano 8.3.2021.; pristupljeno 24.05.2021.]. Dostupno na: <https://www.uptodate.com>
8. Varga J, Steen V. Pulmonary arterial hypertension in systemic sclerosis (scleroderma): Definition , classification , risk factors , and screening. U: UpToDate, King TE, Axford JS, Finlay G ur. UpToDate [Internet]. Waltham, MA: UpToDate; 2020 [ažurirano 13.5.2021.; pristupljeno 24.05.2021.]. Dostupno na: <https://www.uptodate.com>
9. Razek AAKA, El Badrawy MK, Alnaghy E. Interstitial lung fibrosis imaging reporting and data system: What radiologist wants to know? *J Comput Assist Tomogr*. 2020.;44(5):656–66. doi: 10.1097/RCT.0000000000001075
10. Lake FR. Overview of lung disease associated with rheumatoid arthritis. U: UpToDate, Flaherty KR, Matteson EL, Hollingsworth H ur. UpToDate [Internet]. Waltham, MA: UpToDate; 2013 [ažurirano 03.06.2019.; pristupljeno 24.05.2021.]. Dostupno na: <https://www.uptodate.com>
11. Lee DM, Weinblatt ME. Rheumatoid arthritis. *Lancet*. 2001 Sep ;358:903–11. doi: 10.1016/S0140-6736(01)06075-5
12. Anaja JM, Shoenfeld Y, Rojas-villarraga A, Levy RA, Cervera R. Autoimmunity. From Bench to Bedside. Bogota: El Rosario University Press. School of de Medicine and Health Sciences, CREA; 2013. Str. 381.-443., 611.-621.
13. Wang D, Zhang J, Lau J, Wang S, Taneja V, Matteson EL, i ostali. Mechanisms of

- lung disease development in rheumatoid arthritis. *Nat Rev Rheumatol* [Internet]. 2019 Oct [pristupljeno 24.05.2021.];15(10):581–96. doi: 10.1038/s41584-019-0275-x
Dostupno na: <http://dx.doi.org/10.1038/s41584-019-0275-x>
14. Hamblin MJ, Horton MR. Rheumatoid arthritis-associated interstitial lung disease: Diagnostic dilemma. *Pulm Med*. 2011. doi: 10.1155/2011/872120
 15. Mikuls TR, Payne JB, Deane KD, Thiele GM. Autoimmunity of the lung and oral mucosa in a multisystem inflammatory disease: The spark that lights the fire in rheumatoid arthritis? *J Allergy Clin Immunol* [Internet]. 2016 Jan [pristupljeno 24.05.2019];137(1):28–34. doi: 10.1016/j.jaci.2015.10.024 Dostupno na: <http://dx.doi.org/10.1016/j.jaci.2015.10.024>
 16. Klareskog L, Stolt P, Lundberg K, Källberg H, Bengtsson C, Grunewald J, i ostali. A new model for an etiology of rheumatoid arthritis: Smoking may trigger HLA-DR (shared epitope)-restricted immune reactions to autoantigens modified by citrullination. *Arthritis Rheum*. 2006 Jan ;54(1):38–46. doi: 10.1002/art.21575
 17. Shen M, Wang Y, Xu WB, Zeng XJ, Zhang FC. Pleuropulmonary manifestations of systemic lupus erythematosus. *Natl Med J China*. 2005 Dec ;85(48):3392–5.
 18. Olson AL, Swigris JJ, Sprunger DB, Fischer A, Fernandez-Perez ER, Solomon J, i ostali. Rheumatoid arthritis-interstitial lung disease-associated mortality. *Am J Respir Crit Care Med*. 2011 Feb ;183(3):372–8. doi: 10.1164/rccm.201004-0622OC
 19. McDermott GC, Doyle TJ, Sparks JA. Interstitial lung disease throughout the rheumatoid arthritis disease course. *Curr Opin Rheumatol*. 2021 May ;33(3):284–91. doi: 10.1097/BOR.0000000000000787
 20. Dawson JK, Fewins HE, Desmond J, Lynch MP, Graham DR. Fibrosing alveolitis in patients with rheumatoid arthritis as assessed by high resolution computed tomography, chest radiography, and pulmonary function tests. *Thorax*. 2001 Aug ;56(8):622–7. doi: 10.1136/thorax.56.8.622
 21. Gupta P, Ponzio F, Kramer EL. Fluorodeoxyglucose (FDG) uptake in pulmonary rheumatoid nodules. *Clin Rheumatol*. 2005 Aug ;24(4):402–5. doi: 10.1007/s10067-004-1018-0
 22. Bouros D, Pneumatikos I, Tzouveleki A. Pleural involvement in systemic autoimmune disorders. *Respiration*. 2008.;75(4):361–71. doi: 10.1159/000119051
 23. Greco A, Fusconi M, MacRi GF, Marinelli C, Poletti E, Benincasa AT, i ostali. Cricoarytenoid joint involvement in rheumatoid arthritis: Radiologic evaluation. *Am J Otolaryngol - Head Neck Med Surg* [Internet]. 2012 Jan [pristupljeno 24.05.2021.]; 33(6):753–5. Dostupno na: <http://dx.doi.org/10.1016/j.amjoto.2012.06.004>
 24. Lin E, Limper AH, Moua T. Obliterative bronchiolitis associated with rheumatoid arthritis: Analysis of a single-center case series. *BMC Pulm Med*. 2018 Jan ;18(1). doi: 10.1186/s12890-018-0673-x.
 25. Devouassoux G, Cottin V, Liote H, Marchand E, Fraction I, Schuller A, i ostali. Characterisation of severe obliterative bronchiolitis in rheumatoid arthritis. *Eur Respir J*. 2009 May ;33(5):1053–61. doi: 10.1183/09031936.00091608
 26. Tanaka N, Kim JS, Newell JD, Brown KK, Cool CD, Meehan R, i ostali. Rheumatoid arthritis-related lung diseases: CT findings. *Radiology*. 2004 Jul ;232(1):81–91.

doi: 10.1148/radiol.2321030174

27. Coyne P, Hamilton J, Heycock C, Saravanan V, Coulson E, Kelly CA. Acute lower respiratory tract infections in patients with rheumatoid arthritis. *J Rheumatol.* 2007; 34(9):1832–6.
28. Listing J, Gerhold K, Zink A. The risk of infections associated with rheumatoid arthritis, with its comorbidity and treatment. *Rheumatol (Oxford).* 2013 Jan; 52(1):53–61. doi: 10.1093/rheumatology/kes305
29. Housden MM, Bell G, Heycock CR, Hamilton J, Saravanan V, Kelly CA. How to reduce morbidity and mortality from chest infections in rheumatoid arthritis. *Clin Med J R Coll Physicians London.* 2010 Aug; 10(4):326–9.
30. Lake FR. Drug-induced lung disease in rheumatoid arthritis. U: UpToDate, King TE, Matteson EL, Hollingsworth H ur. UpToDate [Internet]. Waltham, MA: UpToDate; 2013 [ažurirano 14.8.2020.; pristupljeno 24.05.2021.]. Dostupno na: <https://www.uptodate.com>
31. Conway R, Low C, Coughlan RJ, O'Donnell MJ, Carey JJ. Methotrexate and lung disease in rheumatoid arthritis: A meta-analysis of randomized controlled trials. *Arthritis Rheumatol.* 2014 Apr; 66(4):803–12. doi: 10.1002/art.38322
32. Rozin A, Yigla M, Guralnik L, Keidar Z, Vlodaysky E, Rozenbaum M, i ostali. Rheumatoid lung nodulosis and osteopathy associated with leflunomide therapy. *Clin Rheumatol.* 2006 May; 25(3):384–8. doi: 10.1007/s10067-005-0024-1
33. Jani M, Hirani N, Matteson EL, Dixon WG. The safety of biologic therapies in RA-associated interstitial lung disease. *Nat Rev Rheumatol [Internet].* 2014 May [pristupljeno 24.05.2021.];10(5):284–94. doi: 10.1038/nrrheum.2013.197 Dostupno na: <http://dx.doi.org/10.1038/nrrheum.2013.197>
34. Parry SD, Barbatzas C, Peel ET, Barton JR. Sulphasalazien and lung toxicity. *Eur Respir J.* 2002 Apr; 19(4):756–64. doi: 10.1183/09031936.02.00267402
35. Damjanov I, Seiwerth S, Jukić S, Nola M. Patologija. Peto, prerađeno i dopunjeno izdanje. Zagreb: Medicinska naklada; 2018. Str.100.-103.
36. Aringer M, Costenbader K, Daikh D, Brinks R, Mosca M, Ramsey-Goldman R, i ostali. 2019 European League Against Rheumatism/American College of Rheumatology classification criteria for systemic lupus erythematosus. *Ann Rheum Dis.* 2019 Sep; 78(9):1151–9. doi: 10.1136/annrheumdis-2018-214819
37. Navarra S V., Guzmán RM, Gallacher AE, Hall S, Levy RA, Jimenez RE, i ostali. Efficacy and safety of belimumab in patients with active systemic lupus erythematosus: A randomised, placebo-controlled, phase 3 trial. *Lancet [Internet].* 2011 Feb [pristupljeno 24.05.2021.];377(9767):721–31. doi: 10.1016/S0140-6736(10)61354-2 Dostupno na: [http://dx.doi.org/10.1016/S0140-6736\(10\)61354-2](http://dx.doi.org/10.1016/S0140-6736(10)61354-2)
38. Doria A, Iaccarino L, Ghirardello A, Zampieri S, Arienti S, Sarzi-Puttini P, i ostali. Long-Term Prognosis and Causes of Death in Systemic Lupus Erythematosus. *Am J Med.* 2006 Aug; 119(8):700–6. doi: 10.1016/j.amjmed.2005.11.034
39. Mittoo S, Fell CD. Pulmonary manifestations of systemic lupus erythematosus. *Semin Respir Crit Care Med.* 2014 Apr; 35(2):249–54. doi: 10.1055/s-0034-1371537

40. Tselios K, Urowitz MB. Cardiovascular and Pulmonary Manifestations of Systemic Lupus Erythematosus. *Curr Rheumatol Rev.* 2017.;13(3):206–18. doi: 10.2174/1573397113666170704102444
41. Swigris JJ, Fischer A, Gilles J, Meehan RT, Brown KK. Pulmonary and thrombotic manifestations of systemic lupus erythematosus. *Chest [Internet].* 2008 Jan [pristupljeno 24.05.2021.];133(1):271–80. Dostupno na: <http://dx.doi.org/10.1378/chest.07-0079>
42. Yachoui R, Sehgal R, Amlani B, Goldberg JW. Antiphospholipid antibodies-associated diffuse alveolar hemorrhage. *Semin Arthritis Rheum [Internet].* 2015 Jun [pristupljeno 24.05.2021.];44(6):652–7. Dostupno na: <http://dx.doi.org/10.1016/j.semarthrit.2014.10.013>
43. Dhala A. Pulmonary arterial hypertension in systemic lupus erythematosus: current status and future direction. *Clin Dev Immunol.* 2012. doi: 10.1155/2012/854941
44. Condliffe R, Kiely DG, Peacock AJ, Corris PA, Gibbs JSR, Vrapic F, i ostali. Connective tissue disease-associated pulmonary arterial hypertension in the modern treatment era. *Am J Respir Crit Care Med.* 2009 Jan; 179(2):151–7. doi: 10.1164/rccm.200806-953OC
45. Traynor AE, Corbridge TC, Eagan AE, Barr WG, Liu Q, Oyama Y, i ostali. Prevalence and reversibility of pulmonary dysfunction in refractory systemic lupus: improvement correlates with disease remission following hematopoietic stem cell transplantation. *Chest [Internet].* 2005 May [pristupljeno 24.05.2021.];127(5):1680–9. Dostupno na: <http://dx.doi.org/10.1378/chest.127.5.1680>
46. Chen GL, Chen Y, Zhu CQ, Yang C De, Ye S. Invasive fungal infection in Chinese patients with systemic lupus erythematosus. *Clin Rheumatol.* Jul 2012.;31(7):1087–91. doi: 10.1007/s10067-012-1980-x
47. Weng CT, Liu MF, Weng MY, Lee NY, Wang MC, Lin WC, i ostali. Pneumocystis jirovecii pneumonia in systemic lupus erythematosus from Southern Taiwan. *J Clin Rheumatol.* 2013 Aug; 19(5):252–8. doi: 10.1097/RHU.0b013e31829d5017
48. Ramos-Casals M, Cuadrado MJ, Alba P, Sanna G, Brito-Zerón P, Bertolaccini L, i ostali. Acute viral infections in patients with systemic lupus erythematosus: Description of 23 cases and review of the literature. *Medicine (Baltimore).* 2008 Nov; 87(6):311–8. doi: 10.1097/MD.0b013e31818ec711
49. Varga J. Clinical manifestations and diagnosis of systemic sclerosis (scleroderma) in adults. U: UpToDate, Axford JS, Curtis MR ur. UpToDate [Internet]. Waltham, MA: UpToDate; 2020 [pristupljeno 24.05.2021.]. Dostupno na: <https://www.uptodate.com>
50. Perelas A, Silver RM, Arrossi A V., Highland KB. Systemic sclerosis-associated interstitial lung disease. *Lancet Respir Med [Internet].* 2020 Mar [pristupljeno 24.05.2021.];8(3):304–20. Dostupno na: [http://dx.doi.org/10.1016/S2213-2600\(19\)30480-1](http://dx.doi.org/10.1016/S2213-2600(19)30480-1)
51. Peoples C, Medsger TAJ, Lucas M, Rosario BL, Feghali-Bostwick CA. Gender differences in systemic sclerosis: relationship to clinical features, serologic status and outcomes. *J scleroderma Relat Disord.* 2016 May ;1(2):177–240. doi: 10.5301/jsrd.5000209.

52. Kowal-Bielecka O, Fransen J, Avouac J, Becker M, Kulak A, Allanore Y, i ostali. Update of EULAR recommendations for the treatment of systemic sclerosis. *Ann Rheum Dis*. 2017 Aug; 76(8):1327–39. doi: 10.1136/annrheumdis-2016-209909
53. Ferri C, Valentini G, Cozzi F, Sebastiani M, Michelassi C, La Montagna G, i ostali. Systemic sclerosis: demographic, clinical, and serologic features and survival in 1,012 Italian patients. *Medicine (Baltimore)*. 2002 Mar; 81(2):139–53. doi: 10.1097/00005792-200203000-00004
54. Khanna D, Gladue H, Channick R, Chung L, Distler O, Furst DE, i ostali. Scleroderma Foundation and Pulmonary Hypertension Association. Recommendations for screening and detection of connective tissue disease-associated pulmonary arterial hypertension. *Arthritis Rheum*. 2013 Dec; 65(12):3194-201. doi: 10.1002/art.38172
55. Allanore Y, Borderie D, Meune C, Cabanes L, Weber S, Ekindjian OG, i ostali. N-terminal pro-brain natriuretic peptide as a diagnostic marker of early pulmonary artery hypertension in patients with systemic sclerosis and effects of calcium-channel blockers. *Arthritis Rheum*. 2003 Dec; 48(12):3503–8. doi: 10.1002/art.11345
56. Walker UA, Tyndall A, Czirják L, Denton C, Farge-Bancel D, Kowal-Bielecka O, i ostali. Clinical risk assessment of organ manifestations in systemic sclerosis: A report from the EULAR Scleroderma Trials and Research group database. *Ann Rheum Dis*. 2007 Jun; 66(6):754–63. doi: 10.1136/ard.2006.062901
57. Denton CP, Khanna D. Systemic sclerosis. *Lancet* [Internet]. 2017 Oct [pristupljeno 24.05.2021.]; 390(10103):1685–99. Dostupno na: [http://dx.doi.org/10.1016/S0140-6736\(17\)30933-9](http://dx.doi.org/10.1016/S0140-6736(17)30933-9)
58. Khanna D, Tashkin DP, Denton CP, Renzoni EA, Desai SR, Varga J. Etiology, risk factors, and biomarkers in systemic sclerosis with interstitial lung disease. *Am J Respir Crit Care Med*. 2020 Mar; 201(6):650–60. doi: 10.1164/rccm.201903-0563CI
59. Castelino F V., Varga J. Interstitial lung disease in connective tissue diseases: Evolving concepts of pathogenesis and management. *Arthritis Res Ther*. 2010.;12(4):1–11. doi: 10.1186/ar3097
60. Orlandi M, Landini N, Bruni C, Sambataro G, Nardi C, Bargagli E, i ostali. Pleuroparenchymal fibroelastosis in rheumatic autoimmune diseases: a systematic literature review. *Rheumatol (Oxford)*. 2020 Dec; 59(12):3645–56. doi: 10.1093/rheumatology/keaa451
61. Nihtyanova SI, Schreiber BE, Ong VH, Rosenberg D, Moinzadeh P, Coghlan JG, i ostali. Prediction of pulmonary complications and long-term survival in systemic sclerosis. *Arthritis Rheumatol*. 2014 Jun; 66(6):1625–35. doi: 10.1002/art.38390
62. Galiè N, Olschewski H, Oudiz RJ, Torres F, Frost A, Ghofrani HA, i ostali. Ambrisentan for the treatment of pulmonary arterial hypertension: Results of the ambrisentan in pulmonary arterial hypertension, randomized, double-Blind, placebo-controlled, multicenter, efficacy (ARIES) study 1 and 2. *Circulation*. 2008 Jun; 117(23):3010–9. doi: 10.1161/CIRCULATIONAHA.107.742510
63. Denton CP, Pope JE, Peter HH, Gabrielli A, Boonstra A, Van Den Hoogen FHJ, i ostali. Long-term effects of bosentan on quality of life, survival, safety and tolerability in pulmonary arterial hypertension related to connective tissue diseases. *Ann Rheum Dis*. 2008 Sep; 67(9):1222–8. doi: 10.1136/ard.2007.079921

64. Badesch DB, Hill NS, Burgess G, Rubin LJ, Barst RJ, Galiè N, i ostali. Sildenafil for pulmonary arterial hypertension associated with connective tissue disease. *J Rheumatol*. 2007 Dec; 34(12):2417–22.
65. Ghofrani HA, Grimminger F, Grünig E, Huang Y, Jansa P, Jing ZC, i ostali. Predictors of long-term outcomes in patients treated with riociguat for pulmonary arterial hypertension: Data from the PATENT-2 open-label, randomised, long-term extension trial. *Lancet Respir Med*. 2016 May; 4(5):361–71. doi: 10.1016/S2213-2600(16)30019-4
66. Badesch DB, McGoon MD, Barst RJ, Tapon VF, Rubin LJ, Wigley FM, i ostali. Longterm survival among patients with scleroderma-associated pulmonary arterial hypertension treated with intravenous epoprostenol. *J Rheumatol*. 2009 Oct; 36(10):2244–9. doi: 10.3899/jrheum.081277
67. Hassoun PM, Zamanian RT, Damico R, Lechtzin N, Khair R, Kolb TM, i ostali. Ambrisentan and tadalafil up-front combination therapy in scleroderma-associated pulmonary arterial hypertension. *Am J Respir Crit Care Med*. 2015 Nov; 192(9):1102–10. doi: 10.1164/rccm.201507-1398OC
68. Thompson AE, Pope JE. A study of the frequency of pericardial and pleural effusions in scleroderma. *Br J Rheumatol*. 1998 Dec; 37(12):1320–3. doi: 10.1093/rheumatology/37.12.1320
69. Montani D, Achouh L, Dorfmueller P, Le Pavec J, Sztrymf B, Tchérakian C, i ostali. Pulmonary veno-occlusive disease: clinical, functional, radiologic, and hemodynamic characteristics and outcome of 24 cases confirmed by histology. *Medicine (Baltimore)*. 2008 Jul; 87(4):220–33. doi: 10.1097/MD.0b013e31818193bb
70. Günther S, Jaïs X, Maitre S, Bérezné A, Dorfmueller P, Seferian A, i ostali. Computed tomography findings of pulmonary venoocclusive disease in scleroderma patients presenting with precapillary pulmonary hypertension. *Arthritis Rheum*. 2012 Sep; 64(9):2995–3005. doi: 10.1002/art.34501
71. Ekbom A, Helmick C, Zack M, Adami HO. The epidemiology of inflammatory bowel disease: A large, population-based study in Sweden. *Gastroenterology*. 1991 Feb; 100(2):350–8. doi: 10.1016/0016-5085(91)90202-v
72. Ng SC, Shi HY, Hamidi N, Underwood FE, Tang W, Benchimol EI, i ostali. Worldwide incidence and prevalence of inflammatory bowel disease in the 21st century: a systematic review of population-based studies. *Lancet [Internet]*. 2017 Dec [pristupljeno 24.05.2021.]; 390(10114):2769–78. Dostupno na: [http://dx.doi.org/10.1016/S0140-6736\(17\)32448-0](http://dx.doi.org/10.1016/S0140-6736(17)32448-0)
73. Nikolaus S, Schreiber S. Diagnostics of Inflammatory Bowel Disease. *Gastroenterology*. 2007 Nov; 133(5):1670–89. doi: 10.1053/j.gastro.2007.09.001
74. Longo DL, Fauci AS, Kasper DL, Hauser SL, Jameson JL, Loscalzo J. Harrison's gastroenterology and hepatology. 2. izdanje. New York: McGraw-Hill Education 2013. Str. 179.-204.
75. Camus PH, Colby TV. The lung in inflammatory bowel disease. *Eur Respir J*. 2000 Jan; 15(1):5–10. doi: 10.1183/09031936.00.15100500
76. Casella G, Villanacci V, Di Bella C, Antonelli E, Baldini V, Bassotti G. Pulmonary

- diseases associated with inflammatory bowel diseases. *J Crohn's Colitis* [Internet]. 2010 Oct [pristupljeno 24.05.2021.];4(4):384–9. Dostupno na: <http://dx.doi.org/10.1016/j.crohns.2010.02.005>
77. Weinberger SE. Pulmonary complications of inflammatory bowel disease. U: UpToDate, Flaherty KR, Hollingsworth H ur. UpToDate [Internet]. Waltham, MA: UpToDate; 2002 [ažurirano 26.01.2021., pristupljeno 24.05.2021.]. Dostupno na: <https://www.uptodate.com>
 78. Black H, Mendoza M, Murin S. Thoracic manifestations of inflammatory bowel disease. *Chest* [Internet]. veljača 2007. [pristupljeno 24.05.2021.] ;131(2):524–32. Dostupno na: <http://dx.doi.org/10.1378/chest.06-1074>
 79. Spira A, Grossman R, Balter M. Large airway disease associated with inflammatory Bowel disease. *Chest*. 1998 Jan; 113(6):1723–6. doi: 10.1378/chest.113.6.1723
 80. Grainge MJ, West J, Card TR. Venous thromboembolism during active disease and remission in inflammatory bowel disease: a cohort study. *Lancet* [Internet]. 2010 Feb [pristupljeno 24.05.2021.];375(9715):657–63. Dostupno na: [http://dx.doi.org/10.1016/S0140-6736\(09\)61963-2](http://dx.doi.org/10.1016/S0140-6736(09)61963-2)
 81. Nguyen GC, Bernstein CN, Bitton A, Chan AK, Griffiths AM, Leontiadis GI, i ostali. Consensus statements on the risk, prevention, and treatment of venous thromboembolism in inflammatory bowel disease: Canadian association of gastroenterology. *Gastroenterology*. 2014 Mar; 146(3):835–48. doi: 10.1053/j.gastro.2014.01.042
 82. Ananthakrishnan AN, Attila T, Otterson MF, Lipchik RJ, Massey BT, Komorowski RA, i ostali. Severe pulmonary toxicity after azathioprine/6-mercaptopurine initiation for the treatment of inflammatory bowel disease. *J Clin Gastroenterol*. 2007 Aug; 41(7):682–8. doi: 10.1097/01.mcg.0000225577.81008.ee
 83. Brinker A, Cheng C, Chan V. Association of Noninfectious Pneumonia With Ustekinumab Use. *JAMA Dermatology* [Internet]. 2019 Feb [pristupljeno 24.5.2021.] ;155(2):221. Dostupno na: <http://archderm.jamanetwork.com/article.aspx?doi=10.1001/jamadermatol.2018.4118>
 84. Sandborn WJ, Panés J, Sands BE, Reinisch W, Su C, Lawendy N, i ostali. Venous thromboembolic events in the tofacitinib ulcerative colitis clinical development programme. *Aliment Pharmacol Ther*. 2019 Nov; 50(10):1068–76. doi: 10.1111/apt.15514
 85. Balk RA. Methotrexate-induced lung injury U: UpToDate, Flaherty KR, Jett JR, Hollingsworth H ur. UpToDate [Internet]. Waltham, MA: UpToDate; 2014 [ažurirano 12.05.2020., pristupljeno 24.05.2021.]. Dostupno na: <https://www.uptodate.com>

10. ŽIVOTOPIS

Osobni podatci:

Barbara Goršeta

Datum i mjesto rođenja: 2. ožujka 1997. Zagreb

Obrazovanje i osposobljavanje:

09/2015 – trenutačno – Medicinski fakultet, Sveučilište u Zagrebu, Zagreb, Hrvatska

09/2011 – 06/2015 – Gimnazija Velika Gorica, Velika Gorica, Hrvatska

09/2003 – 06/2011 – Osnovna škola Nikole Hribara, Velika Gorica, Hrvatska

Studentske aktivnosti:

2017. aktivno sudjelovanje na 10. hrvatskom kongresu o osteoporozi

10/2017 – 07/2019 – demonstratorica na Katedri za fiziologiju i imunologiju – Medicinski fakultet, Zagreb, Hrvatska

10/2019 – 03/2020 – demonstratorica na Katedri za internu medicinu – Medicinski fakultet, Zagreb, Hrvatska

2019. godine dobitnica Dekanove nagrade – Medicinski fakultet, Zagreb, Hrvatska

2019. pasivno sudjelovanje na Jugoistočnoeuropskom forumu za ortopediju i traumatologiju u Dubrovniku

2021. aktivno sudjelovanje na kongresu CROSS16

2021. aktivno sudjelovanje na kongresu ZIMS2020