

Diferencijalna dijagnoza bolesti koje se prezentiraju kao kronična upalna bolest crijeva u ranoj dječjoj dobi

Horvat, Matija

Master's thesis / Diplomski rad

2021

Degree Grantor / Ustanova koja je dodijelila akademski / stručni stupanj: **University of Zagreb, School of Medicine / Sveučilište u Zagrebu, Medicinski fakultet**

Permanent link / Trajna poveznica: <https://um.nsk.hr/um:nbn:hr:105:769631>

Rights / Prava: [In copyright](#)/[Zaštićeno autorskim pravom.](#)

Download date / Datum preuzimanja: **2025-02-19**



Repository / Repozitorij:

[Dr Med - University of Zagreb School of Medicine Digital Repository](#)



**SVEUČILIŠTE U ZAGREBU
MEDICINSKI FAKULTET**

Matija Horvat

**Diferencijalna dijagnoza bolesti koje se
prezentiraju kao kronična upalna bolest
crijeva u ranoj dječjoj dobi**

DIPLOMSKI RAD



Zagreb, 2021.

Ovaj diplomski rad izrađen je u Klinici za pedijatriju Kliničkog bolničkog centra Zagreb, Zavod za gastroenterologiju, hepatologiju i prehranu, pod vodstvom prof.dr.sc. Irene Senečić-Čala i predan je na ocjenu u akademskoj godini 2020/2021.

Popis kratica:

VEOIBD – upalna bolest crijeva vrlo ranog početka (engl. Very early onset inflammatory bowel disease)

EOIBD - upalna bolest crijeva ranog početka (engl. Early onset inflammatory bowel disease)

SE – sedimentacija eritrocita

CRP – C-reaktivni protein

T_H – pomoćni T- limfociti (engl. T helper cells)

T_{reg} – regulacijski T- limfociti (engl. regulatory T cells)

TIBC – ukupni kapacitet vezivanja željeza (engl. Total iron-binding capacity)

TNF – tumor nekrotizirajući faktor

INF - interferon

IL - interleukin

DNK – deoksiribonukleinska kiselina

XIAP – X-vezani inhibitor proteina apoptoze (engl. X-linked inhibitor of apoptosis protein)

NADPH – nikotinamid adenin dinukleotid fosfat (engl. Nicotinamide adenine dinucleotide phosphate)

NK stanice – prirodno ubilačke stanice (engl. Natural killer cells)

PCR – lančana reakcija polimeraze (engl. Polymerase chain reaction)

SADRŽAJ

Sažetak

Summary

1. Kronične upalne bolesti crijeva	1
1.1. Crohnova bolest	1
1.2. Ulcerozni kolitis	6
1.3. Tablica 1: Podgrupe dječjeg IBD-a prema dobi	8
2. Monogenske bolesti	9
2.1. Defekti epitelne barijere i epitelnog odgovora	13
2.2. Neutropenija i defekti u fagocitnom ubijanju bakterija	13
2.3. Hiper- i autoimuni poremećaji	15
2.4. Defekti u selekciji i aktivaciji T i B stanica	15
2.5. Regulatorne T stanice i imunološka regulacija	17
2.6. Tablica 3: Sažetak o monogenkim bolestima koje se prezentiraju kao IBD	18
3. Infektivne bolesti	21
3.1. Intestinalna tuberkuloza	21
3.2. Amebijaza	22
3.3. Lamblijaza	23
3.4. Clostridium difficile	23
3.5. Campylobacter, Salmonella, Yersinia	24
3.6. Citomegalovirus	25

4.	Neinfektivne bolesti	26
4.1.	Alergija na kravlje mlijeko.....	26
4.2.	Intolerancija na laktozu.....	27
4.3.	Ostale intolerancije na ugljikohidrate	28
4.4.	Celijakija	29
4.5.	Eozinofilni gastroenteritis	30
4.6.	Autoimuna enteropatija.....	31
4.7.	Henoch-Schönleinova purpura	32
4.8.	Sindrom iritabilnog crijeva	33
5.	Zaključak	35
6.	Zahvale	36
7.	Literatura	37
8.	Životopis	51

Sažetak

Diferencijalna dijagnoza bolesti koje se prezentiraju kao kronična upalna bolest crijeva u ranoj dječjoj dobi

Matija Horvat

Kronična upalna bolest crijeva uključuje Crohnovu bolest, ulcerozni kolitis i nerazvrstani kolitis. U 20 – 25% slučajeva bolest se dijagnosticira prije navršene 18 godine života. Dijagnostički su kriteriji za postavljanje dijagnoze kronične upalne bolesti jasno definirani, ali niti jedan nije isključivo specifičan. Zbog toga diferencijalna dijagnoza uključuje široki spektar upalnih bolesti koje mogu oponašati Crohnovu bolest ili ulcerozni kolitis. Bolesti koje se prezentiraju kao IBD možemo podijeliti na monogenske, infektivne ili neinfektivne bolesti. Monogenske bolesti nastaju kao posljedica mutacija u DNK te slijede Mendelove zakone nasljeđivanja. Danas se smatra da je oko 163 genskih lokusa povezano s kroničnom upalnom bolešću crijeva. S obzirom na moguće mehanizme funkcioniranja, mogu biti podijeljene na: defekti epitelne barijere, neutropenija i defekti u fagocitnom ubijanju bakterija, hiper- i autoimuni poremećaji, poremećaji koji utječu na odabir i aktivaciju limfocita T i B, poremećaji imunološke disregulacije. Infektivne bolesti čine veliki postotak gastrointestinalnih bolesti kod djece. Infekcije koje se prezentiraju sa simptomima nalik onima kod upalne bolesti crijeva su intestinalna tuberkuloza, amebijaza, lamblijaza, infekcije uzrokovane bakterijama *Clostridium difficile*, *Campylobacter*, *Salmonella*, *Yersinia* kao i citomegalovirusom. Bitno nam je otkriti uzroke tih simptoma i znakova jer se algoritmi liječenja kao i sama prognoza razlikuju. Posljednju skupinu bolesti čine neinfektivne bolesti. U ranoj dječjoj dobi česta je alergija na kravlje mlijeko kao i intolerancije na ugljikohidrate. Moguća je i pojava celijakije. Za odgovarajući dijagnozu bitna nam je detaljna anamneza i fizikalni pregled. Dobivene nalaze nadopunjujemo laboratorijskim, patohistološkim i slikovnim pretragama te specifičnim pretragama za bolesti na koje smo postavili sumnju.

Ključne riječi: kronična upalna bolest crijeva, Crohnova bolest, ulcerozni kolitis, diferencijalna dijagnoza, monogenske bolesti, infektivne bolesti, neinfektivne bolesti

Summary

Differential diagnosis of diseases which present as chronic inflammatory bowel disease in early childhood

Matija Horvat

Chronic inflammatory bowel disease includes Crohn's disease, ulcerative colitis, and unclassified colitis. In 20-25% of cases, the disease is diagnosed before the age of 18. Diagnostic criteria for diagnosing chronic diseases are usually defined, but none are exclusively specific. Because of that differential diagnosis includes a wide range of inflammatory diseases that can mimic Crohn's disease or ulcerative colitis. Diseases presented as IBD can be divided into monogenic, infectious or non-infectious diseases. Monogenic diseases arise as a result of a mutation in DNA that follows Mendel's laws of inheritance. Today, about 163 gene loci are thought to be associated with chronic inflammatory bowel disease. Given the possible mechanisms of functioning, they can be divided into: epithelial barrier defects, neutropenia and defects in phagocytic bacterial killing, hyper- and autoimmune disorders, disorders affecting the selection and activation of T and B lymphocytes, disorders of immune dysregulation. Infectious diseases make up a large percentage of gastrointestinal diseases in children. Infections that present with symptoms similar to those of inflammatory bowel disease are intestinal tuberculosis, amoebiasis, lamblia, infections caused by *Clostridium difficile* bacteria, *Campylobacter*, *Salmonella*, *Yersinia* as well as cytomegalovirus. It is important for us to discover the causes of these symptoms and signs because the treatment algorithms as well as the prognosis itself differ. The last group of diseases consists of non-infectious diseases. In early childhood, allergy to cow's milk is common, as well as intolerance to carbohydrate. Celiac disease is also possible. A detailed anamnesis and physical examination are important for a proper diagnosis. The findings were supplemented by laboratory, pathohistological and imaging tests and specific tests for diseases that we suspected.

Keywords: chronic inflammatory bowel disease, Crohn's disease, ulcerative colitis, differential diagnosis, monogenic diseases, infectious diseases, non-infectious diseases

1. Kronične upalne bolesti crijeva

Kronična upalna bolest crijeva (engl. Inflammatory bowel disease, IBD) zajednički je naziv za Crohnovu bolest, ulcerozni kolitis i neklasificirani kolitis. IBD su idiopatske, inflamatorne i kronične bolesti gastrointestinalnog trakta. U 20 – 25% slučajeva bolest se dijagnosticira prije navršene osamnaeste godine života (1). Iako su dijagnostički kriteriji za kronične upalne bolesti jasno definirani, niti jedan nije isključivo specifičan za IBD. Samim time diferencijalna dijagnoza uključuje široki spektar upalnih bolesti koje mogu oponašati IBD.

1.1. Crohnova bolest

Crohnova bolest kronična je granulomatozna upala koja može zahvatiti bilo koji dio probavnog sustava, od usta do anusa. Najčešće zahvaća terminalni ileum i dijelove kolona, ponekad samo dijelove tankog crijeva, a rijetko samo kolon. Unatoč brojnim spoznajama još nije do kraja razjašnjena uloga okoline i imunogenetskih čimbenika u nastanku bolesti. Uvođenjem biološke terapije u zadnje je vrijeme ipak postignut napredak u kontroli i liječenju bolesti (2).

U drugoj polovici 20. stoljeća opažen je porast incidencije Crohnove bolesti. Poseban je porast zabilježen u razvijenim zemljama, najviše na sjeveru Europe. Bolest je također češća u bijelaca, nego u pripadnika drugih rasa. Danas smatramo da incidencija bolesti u djece iznosi 4.9/100,000 (1). Najveći dio pedijatrijskih slučajeva Crohnove bolesti dijagnosticira se u ranoj adolescentnoj dobi, s vrhuncem u 11. i 12. godini (1).

Interakcija genetski disponiranog organizma s egzogenim faktorima rezultira upalnom bolešću crijeva. Nasljeđe ima veliku ulogu u razvoju Crohnove bolesti. Rizik za javljanje bolesti je 30–100 puta veći kada se bolest javlja u užoj obitelji. Također je primijećeno da ženska djeca imaju nešto veći rizik za razvoj bolesti od muške djece. Svaki pripadnik nove generacije koji je obolio od Crohnove bolesti ima težu kliničku sliku te se bolest javlja ranije (1). Do danas su otkriveni mnogi geni koji sudjeluju u nastanku Crohnove bolesti. NOD2/CARD15 gen nalazi se na IBD1 lokusu

kromosoma 16 i povezan je s povećanom osjetljivošću na Crohnovu bolest, ali ne i na ulcerozni kolitis (3). Otkrivena je i povezanost IL23R i ATG16L1 gena s razvojem bolesti (4).

Studije su pokazale da postoji povezanost između virusa morbila, salmonele i kampilobaktera u nastanku Crohnove bolesti, kao i pretjerana konzumacija rafiniranih šećera, mlijeka ili omega 6 višestruko nezasićenih masnih kiselina. Dugotrajnije dojenje smanjuje rizik, a pušenje tijekom trudnoće te starija majčina dob povećavaju rizik od razvoja Crohnove bolesti (1). Poremećaj imunoregulacije i prikladni imunosni odgovor dovode do diferenciranja CD4+ T-limfocita u subpopulaciju T-pomoćničkih limfocita (T_h1). Te stanice proizvode citokine: interferon beta, interleukin 1, TNF-alfa, interleukin 6, koji zajedno privlače reaktivne metabolite kisika, dušikov oksid i čimbenik aktivacije trombocita te zbog toga dolazi do oštećenja tkiva i nastanka lezija tipičnih za Crohnovu bolest. (5)

U Crohnoj bolesti upala može zahvaćati cijeli probavni sustav, od usta do anusa, ali su promjene diskontinuirane. Najčešće se nalaze u terminalnom ileumu i kolonu (40-60%), tankom crijevu (20-30%) i debelom crijevu (20%) (6). Makroskopski vidimo zadebljanje stijenke crijeva i suženje lumena kao posljedicu transmuralnog edema i trajne upale. Zahvaćeni su svi slojevi stijenke crijeva. Na sluznici se vide aftozne ulceracije, a ileum može biti ispucan poput kaldrme. Susjedni mezenterični limfni čvorovi su također često povećani. Proliferacija vezivnog tkiva dovodi do stvaranja striktura unutar samog lumena crijeva. Upalni procesi mogu također dovesti i do stvaranja fistula, koje mogu biti u komunikaciji sa susjednim strukturama poput drugih dijelova crijeva, mjehura, vagine ili peritoneuma. Mikroskopski se pronalaze fibroza, infiltracija histiocitima te granulomi, ali bez kazeozne nekroze (1,5).

Klinička slika Crohnove bolesti slična je apendicitisu pa se dijagnoza često postavi pri laparotomiji. Najčešći su simptomi Crohnove bolesti abdominalna bol, gubitak tjelesne mase, dijareja i gastrointestinalno krvarenje. Dijareja i krvarenje mogu izostati kod otprilike jedne trećine pacijenata. Često je i povišenje tjelesne temperature, mučnina i povraćanje. U oboljele djece često možemo vidjeti simptome kronične upale poput anoreksije, opće slabosti te zaostajanja u rastu uz kašnjenje puberteta (1,5).

Bolest se može očitovati i ekstraintestinalnim pojavama u 25-35% djece. Najčešće su to artralgije, artritis, ulceracije u ustima, također kožne promjene poput pioderme gangrenozum ili nodoznog eritema, promjenama na očima: episkleritisom i uveitisom. Osteopenija se može javiti kao posljedica malnutricije, smanjene apsorpcije kalcija ili zbog deficijencije vitamina D. Anemija se može javiti zbog nedostatka željeza, folne kiseline ili vitamina B₁₂. Ekstraintestinalni simptomi se mogu javiti i prije same pojave gastrointestinalnih simptoma (2).

Od gastrointestinalnih komplikacija u Crohnovoj bolesti moguće su intestinalna opstrukcija zbog zadebljanja stijenke crijeva i striktura, malnutricija, anoreksija, poremećaj rasta, apscesi crijeva te fistule. Najčešće fistule su perianalne i perirektalne, a moguće su još enterokutane, enterovezikalne i enterovaginalne. Rektalno krvarenje i toksični megakolon teške su komplikacije koje se češće javljaju u ulceroznom kolitisu nego uz Crohnovu bolest (6). Karcinom crijeva je najteži oblik komplikacije koji se može javiti nakon dugotrajne bolesti.

Dijagnoza kroničnih upalnih bolesti crijeva se postavlja na temelju dobre anamneze i fizikalnog pregleda, laboratorijskih nalaza, endoskopskih pretraga i histološke analize biopsijskih uzoraka, rentgenskih pretraga te pretraga iz područja nuklearne medicine. U anamnezi nam je bitno pojavljivanje bolesti unutar obitelji. Potrebno je saznati i prehrambene navike djeteta i podatke o cijepljenju. Klinički pregled treba usmjeriti prema traženju ekstraintestinalnih manifestacija bolesti uz procjenu spolnog razvoja. Palpacija trbuha obično pokaže bolnu osjetljivost, a katkad i palpabilne tvorbe. Laboratorijske pretrage usmjerene su pronalaženju drugih uzoraka upala crijeva pa se pregledava stolica na *Salmonellae*, *Shigellae*, *Campylobacter jejuni*, enteropatogenu *E. coli*, *Clostridium difficile*, *Yersiniju* i amebe (serološki) te isključiti tuberkulozu ili shistosomijazu (7). Potrebno je utvrditi nutritivni manjak (SE, hemoglobin, hematokrit, leukociti, diferencijalna krvna slika, trombociti, CRP, kalprotektin, elektroforeza serumskih proteina, folna kiselina, vitamin B₁₂, željezo, TIBC, kalcij, fosfor, alkalna fosfataza, cink, magnezij, faktori koagulacije). Aktivnosti jetrenih aminotransferaza i amilaza u serumu i urinu te lipaze u serumu usmjerene su traženju ekstraintestinalnih obilježja bolesti (1,5). Bitnu ulogu u razlikovanju Crohnove bolesti i ulceroznog kolitisa ima prisutnost ANCA (antineutrofilna citoplazmatska antitijela) koja upućuju na ulcerozni kolitis, a prisutnost ASCA (antitijelo protiv *Saccharomyces cerevisiae*) na vjerojatniju Crohnovu bolest. Ezofagogastroduodenoskopski i kolonoskopski pregled s biopsijom uz patohistološku analizu nam uvelike pomažu u dijagnozi Crohnove bolesti. U raznim se dijelovima probavnog

sustava mogu naći aftozne ili linearne ulceracije. Za CB tipičan je nalaz površine sluznice poput kaldrme te isprekidanost samih lezija. Histološki nalaz pokazuje fokalnu mononuklearnu upalu, uz fibrozu i histiocite u submukozi. Promjene sežu kroz čitavu stijenku, transmuralno, a tipični su submukozni epitelioidni granulomi koji ne kazeificiraju (2,5). Pasaža tankog crijeva suspenzijom barijevog sulfata ili konvencionalna enterokliza smatrale su se zlatnim standardom radiološkog pregleda tankog crijeva u bolesnika kod kojeg se sumnjalo na Crohnovu bolest. Ipak te dvije metode nosile su bitne nedostatke: ograničenu informaciju o ekstramuralnoj proširenosti bolesti i izlaganje bolesnika zračenju (8,9). Tipične promjene koje se vide tim pretragama su nepravilnosti površine sluznice, nenormalna distribucija crijevnih vijuga, loša rastezljivost lumena i prisustvo stenoza (10). Izostanak zračenja, oslikavanje u više ravnina i superiorna tkivna kontrastnost danas čine magnetsku rezonanciju (MR) idealnom tehnikom za dijagnostiku i praćenje djece oboljele od CB (11). Za MR pregled crijeva rijetko je potrebna primjena anestezije budući da je srednja dob pojave CB oko 11. godine pa su djeca voljna surađivati (12).

U trenutku dijagnoze, aktivnost bolesti ocjenjujemo prema PCDAI indeksu (engl. Pediatric Crohn's disease activity index) za CB i PUCAI indeksu (engl. Pediatric ulcerative disease activity index) za ulcerozni kolitis. PCDAI se temelji na fizikalnom pregledu, simptomima, laboratorijskim parametrima i podacima o rastu. Prema PCDAI indeksu (čiji zbroj bodova može biti od 0-100) aktivnost Crohnove bolesti u djece kategoriziramo u 3 skupine: bez aktivnosti bolesti (<10), blaga aktivnost bolesti (10-30) i srednja do teška aktivnost bolesti (za vrijednost bodova veću ili jednaku 30) (13).

Danas još uvijek ne postoji lijek kojim bismo izliječili Crohnovu bolest, kao ni jedna terapija koja djeluje za sve pacijente. Razlikujemo dva terapijska oblika; terapiju postizanja remisije i terapiju održavanja, gdje nam je cilj održati remisiju i spriječiti mogući relaps bolesti. Bolesnik s CB za početak treba intenzivnu enteralnu nutritivnu potporu. Terapija najčešće traje 6-8 tjedana uz postepeno vraćanje na normalnu prehranu. Ako nema strikture crijeva, prehrana bolesnika se ne mora bitno razlikovati od prehrane vršnjaka, važno je samo da se izbjegavaju aditivi, konzervansi i umjetne boje. Prehranu je potrebno prilagoditi prema svakome bolesniku individualno kako bi se osigurala zadovoljavajuća kvaliteta života, a spriječili pothranjenost i deficit pojedinih tvari (14).

Što se tiče samih lijekova, antiupalni lijekovi su obično prvi korak u terapiji upalne bolesti crijeva. Najčešće se koriste kortikosteroidi poput prednizolona, gdje je doza 1 mg/kg do maksimalnih 40 mg/dan. Možemo još koristiti budezonid koji više djeluje lokalno te se može davati oralno ili rektalno. Cilj je postupno smanjivanje doze steroida do potpunog ukidanja. Od antiupalnih lijekova također koristimo preparate 5-aminosalicilne kiseline (5-ASA), najčešće sulfasalazin i mesalazin. Oni se preporučuju u terapiji veoma blagog oblika Crohnove bolesti.

Često su potrebni i antibiotici, posebice kod bolesnika koji imaju apsces ili neki oblik fistule. Od antibiotika najčešće koristimo metronidazol i ciprofloksacin (15).

U terapiji održavanja se preporučuje korištenje lijekova koji suprimiraju imunološki sustav. Najčešće korišteni lijekovi te skupine su azatioprin i 6-merkaptopurin koji potpuni učinak postižu tek nakon 3 mjeseca uzimanja lijeka. Kod težih oblika CB možemo koristiti metotreksat, ciklosporin i takrolimus. Dozu tih lijekova bi trebalo smanjivati nakon par mjeseci upotrebe. Studije su pokazale učinkovitost u 50-80% djece koja su izgubila odgovor na azatioprin s postocima remisije od 37-62% i 25-33% u 6. i 12. mjesecu (16).

Najnoviju skupinu lijekova za liječenje CB čine biološki lijekovi. U Hrvatskoj su od anti-TNF lijekova za liječenje Crohnove bolesti registrirani infliksimab i adalimumab (17). Njihovo korištenje se preporučuje kod induciranja i održavanja remisije u djece s kroničnom Crohnovom bolešću, kao i kod djece koja imaju steroidno ovisnu bolest.

Indikacije za kirurško liječenje CB moraju biti veoma stroge. One uključuju pojavu perforacija, fistula, striktura, opstrukcija, apscesa, toksičnog megakolona i malignih promjena. Nakon resekcije crijeva obično dolazi do faze remisije, ali relaps bolesti se javlja u većine bolesnika unutar prve godine nakon zahvata. Očuvanje što većeg dijela crijeva je bitno i zbog razvoja sindroma kratkog crijeva koji može stvoriti dodatne probleme bolesniku. (7)

Kao i za svaku kroničnu bolest, uz samo edukaciju bolesnika i njegove obitelji, veoma je bitna i psihološka potpora.

1.2. Ulcerozni kolitis

Ulcerozni kolitis je kronična upalna bolest crijeva koja zahvaća sluznicu kolona i rektuma. Kao i u Crohnoj bolesti, etiologija je nepoznata. Za razliku od CB u kojoj dominira odgovor Th1-stanica, u nastanku ulceroznog kolitisa dominiraju CD₄₊ limfociti s Th2-fenotipom. Oni proizvode citokine IL-4, IL-5 i IL-10 koji djeluju proinflamatorno (5).

U usporedbi s incidencijom Crohnove bolesti, incidencija ulceroznog kolitisa u djece je danas relativno stabilna i iznosi oko 2,2/100,000. Oko 40% djece s ulceroznim kolitisom danas se dijagnosticira do 10. godine života (1).

U nastanku ulceroznog kolitisa genetski čimbenici imaju manji utjecaj nego što je to slučaj kod CB. 10-15% djece s ulceroznim kolitisom ima u užoj obitelji nekoga s kroničnom upalnom bolesti crijeva (2). Apendektomija izvedena u dječjoj dobi smanjuje rizik, a uzimanje nesteroidnih protuupalnih lijekova povećava rizik od obolijevanja djece od ulceroznog kolitisa (5).

Tipični ulcerozni kolitis počinje patološkim promjenama sluznice na analnoj granici i širi se prema oralno. U blažim slučajevima bolesti nalazimo eritematoznu i zadebljanu sluznicu s gubitkom vaskularnog crteža sluznice. U težem obliku bolesti moguće su ulceracije, sluznica prekrivena eksudatom, krvarenje sluznice i pseudopolipi. Za razliku od CB promjene sluznice debelog crijeva su u kontinuitetu (18).

Ulcerozni kolitis najčešće se prezentira kao bolest blažeg oblika, dijarejom s primjesama krvi i abdominalnom boli. Neki bolesnici osjećaju slabost, gube tjelesnu masu te imaju povišenu tjelesnu temperaturu. U 10-15% djece nalazimo težu kliničku sliku, tj. fulminantni akutni oblik s jakim bolovima, pet i više krvavih stolica na dan, anemijom, gubitkom tjelesne mase, povišenom temperaturom i sniženom koncentracijom albumina u serumu. Iako rijetko, toksični megakolon se može javiti kao najteži oblik akutnog ulceroznog kolitisa (19).

Ekstraintestinalne manifestacije ulceroznog kolitisa prisutne su oko trećine bolesnika. Artralgija se javlja u 32% djece, a česti su i artritis te sakroileitis. Na koži se mogu pojaviti pioderma gangrenozum, nodozni eritem, akne ili alopecija, a na očima episkleritis, uveitis ili katarakta. Najteže hepatobilijarne bolesti vezane uz ulcerozni kolitis su primarni sklerozirajući kolangitis (PSC) i autoimuni hepatitis. PSC se javlja u 3,5% djece oboljele od ulceroznog kolitisa, a autoimuni hepatitis se može naći u manje u 1% bolesnika (1). Također se mogu pojaviti kamenci

u mokraćnom sustavu, pankreatitis, perikarditis ili pneumonitis. Zastoj rasta i zakasnjeli pubertet manje su izraženi nego u Crohnovoj bolesti (5).

U bilo kojoj fazi bolesti moguće je javljanje toksičnog megakolona. Povod nastanku mogu biti lijekovi koji utječu na motilitet crijeva, priprema za irigografiju ili sama irigografija. Od gastrointestinalnih komplikacija još se mogu javiti masivno krvarenje i perforacija crijeva praćena peritonitisom i sepsom. Kolorektalni karcinom se može javiti u područjima crijeva zahvaćenim upalom. Kumulativna incidencija karcinoma kod bolesnika oboljelih od ulceroznog kolitisa prije 14 godina iznosi 5% u 20. godini i 40% u 35. godini (1).

Za postavljanje dijagnoze ulceroznog kolitisa važni su anamneza, fizikalni pregled, laboratorijske pretrage, endoskopski, histološki, rentgenski i scintigrafski nalazi. Laboratorijski znakovi ne razlikuju se značajnije od nalaza dobivenih kod CB. Osobitosti endoskopskog nalaza za ulcerozni kolitis su eritem, gubitak normalnog žilnog crteža i fina granuliranost sluznice. U uznapredovaloj fazi vide se ulceracije, eksudat, krvarenje te mogući pseudopolipi. Kod ulceroznog kolitisa histološke promjene nalazimo samo u sluznici crijeva, za razliku od CB gdje su one prisutne u cijeloj stijenci crijeva. Za mjerenje aktivnosti ulceroznog kolitisa koristima PUCAI indeks. On se dobiva zbrajanjem ocjena, a ocjenjuju se boli u trbuhu, rektalno krvarenje, konzistencija stolice, broj stolica, noćne stolice i razina aktivnosti bolesnika. Raspon vrijednosti PUCAI indeksa se proteže od 0 do 85, a kategoriziramo ga u 4 skupine: bez aktivnosti bolesti (<10), blaga aktivnost bolesti (11-34), umjerena aktivnost bolesti (35-64), i teška aktivnost bolesti (>65) (20).

U blagom i umjerenom obliku ulceroznog kolitisa kombinacija oralnih i topičkih aminosalicilata preporučuje se kao prva linija terapije za indukciju i održavanje remisije. Nakon 12 tjedana remisija je postignuta u 27% bolesnika (21). Sulfasalazin smanjuje resorpciju folata pa je nužno uz terapiju dodavati i folnu kiselinu. Kortikosteroidi se preporučuju kod umjerene teške i teške bolesti kao i kod djece koja ne odgovaraju na terapiju aminosalicilatima. Nakon 4-6 tjedana oralna doza steroida se može postupno snižavati do prestanka. U rezistentnim slučajevima primjenjuju se merkaptopurin, azatioprin, ciklosporin, takrolimus ili biološki lijekovi (22).

Ako nastane fulminantni kolitis ili je bolest rezistentna na lijekove, kolektomija je zahvat koji može dovesti do izlječenja. Budući da je potrebno provesti totalnu proktokolektomiju, bolesnik dobiva ileostomu ili se formira ileorektalna anastomoza ili ileoanalni spremnik (5).

1.3. Tablica 1: Podgrupe dječjeg IBD-a prema dobi

Grupa	Klasifikacija	Dobni raspon
IBD s početkom u dječjoj dobi	Montreal A1	Mlađi od 17 godina
EOIBD	Paris A1a	Mlađi od 10 godina
VEOIBD		Mlađi od 6 godina
Dojenački IBD		Mlađi od 2 godine
Novorođenački IBD		Prvih 28 dana starosti

Kratice: EOIBD - upalna bolest crijeva ranog početka (engl. Early onset inflammatory bowel disease)

VEOIBD – upalna bolest crijeva vrlo ranog početka (engl. Very early onset inflammatory bowel disease)

Pet glavnih podskupina dječjeg IBD-a može se sažeti prema dobi kao što je prikazano u tablici. Montrealska klasifikacija izvorno je definirala bolesnike s naletom mlađim od 17 godina kao zasebnu skupinu bolesnika s IBD-om u djece (A1). Kasnije je uvideno da je potrebna reklasifikacija. Ona se temeljila na nekoliko nalaza koji ukazuju na to da djeca s dijagnozom prije 10. godine starosti razvijaju nešto drugačiji fenotip bolesti u usporedbi s adolescentima ili odraslima. IBD s vrlo ranim početkom (VEOIBD) predstavlja djecu s dijagnozom prije 6. godine života. Ova dobna klasifikacija uključuje novorođenčad, dojenčad, malu djecu i ranu dječju skupinu. Predlaganje dobne skupine između dojenačkog IBD-a i A1a EOIBD-a ima smisla uzimajući u obzir da je dob početka često starija od 2 godine u više relevantnih podskupina bolesnika s monogenim IBD-om (poput onih s nedostatkom XIAP-a, kronične granulomatozne bolesti [CGD], ili nekog drugog defekta neutrofila). S druge strane, u dobi od 7 godina bilježi se značajan porast učestalosti bolesnika s dijagnozom konvencionalnog poligenog IBD-a. To dovodi do relativnog porasta otkrivanja monogenetskog IBD-a u osoba mlađih od 6 godina. Otprilike jedna petina djece s IBD-om mlađom od 6 godina i jedna trećina djece s IBD-om mlađom od 3 godine, kategorizirani su kao neklasificirani (ili neodređeni) IBD (23). Također postoji i ekstremno rana podgrupa, novorođenački IBD, koji se javlja unutar prvih 28 dana života.

Otprilike 20% do 25% bolesnika s IBD-om razvije crijevnu upalu tijekom djetinjstva i adolescencije. IBD u djece mlađe od 1 godine prijavljen je u približno 1%, a VEOIBD u približno 15% pedijatrijskih bolesnika s IBD-om. Procijenjena incidencija VEOIBD-a je 4,37 na 100 000 djece, a prevalencija 14 na 100 000 djece (24).

2. Monogenske bolesti

Monogenske bolesti su one bolesti koje su uvjetovane samo jednim genom ili parom alela. Postoje 3 tipa monogenih bolesti: autosomno recesivne, autosomno dominantne i spolno vezane bolesti. One nastaju kao posljedica mutacija u DNK te slijede Mendelove zakone nasljeđivanja. Danas se smatra da je oko 163 genskih lokusa povezano s kroničnom upalnom bolešću crijeva (25). Prošle godine u Kanadi je provedena kohortna studija koja se sastojala od 1000 djece s upalnom bolešću crijeva. Na svojoj djeci je provedeno cjelovito sekvenciranje eksona te su patogene inačice monogenske upalne bolesti crijeva otkrivene kod 7.8% djece mlađe od 6 godina i 13.8% djece mlađe od 2 godine. Monogenske inačice upalne bolesti crijeva kod djece starije od 6 godina otkrivene su u 2.5% djece. Kohorta se sastojala od djece različitih etničkih skupina tako da prikazuje reprezentativnu sliku svijeta (26).

Samo manji dio pacijenata razvije simptome upalne bolesti crijeva u prvih 6 godina života. Veliki postotak tih pacijenata ne može biti klasificiran kao CB ili UK pa se svrstava kao neklasificirani kolitis. Učestalost neodređenog kolitisa manji je od 5% kod odraslih, ali raste na 21% u skupini mlađih od 7 godina, te čak do 34% kod osoba mlađih od 3 godine (27). Otkriveno je da određeni postotak tih pacijenata boluje od monogenih bolesti (28,29). S obzirom na moguće mehanizme funkcioniranja, 40 odabranih monogenih bolesti može biti podijeljeno na: defekti epitelne barijere i epitelnog odgovora, neutropenija i defekti u fagocitnom ubijanju bakterija, hiper- i autoimuni poremećaji, poremećaji koji utječu na odabir i aktivaciju limfocita T i B, poremećaji imunološke disregulacije s nedostacima u negativnoj kontroli urođenog i stečenog imunog odgovora (28).

Dijagnoza monogenske upalne bolesti crijeva zahtjeva detaljnu procjenu crijevnih i izvancrijevnih znakova bolesti zajedno s histopatologijom i odgovarajućim laboratorijskim pretragama kojima isključujemo alergije ili infekcije. U nedostatku visoko specifičnih i osjetljivih crijevnih histoloških biljega monogenih oblika IBD-a, ekstraintestinalni znakovi i rezultati laboratorijskih ispitivanja važni su čimbenici za usmjeravanje potrage za monogenim oblicima

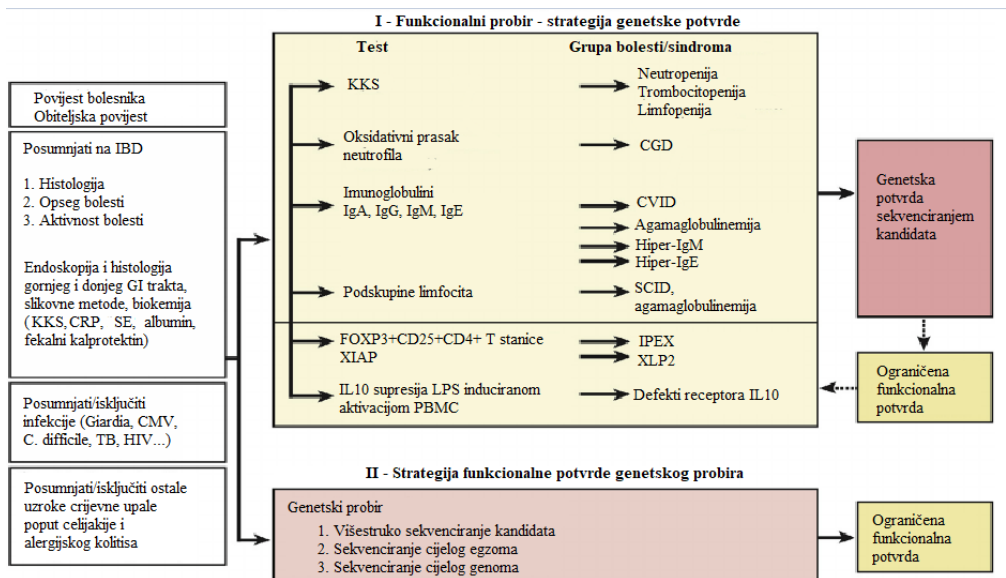
IBD-a. Histološko ispitivanje važno je ne samo za razlikovanje obilježja sličnih IBD-u, već i za isključivanje drugih utvrđenih patologija poput eozinofilne ili alergijske bolesti i infekcije (14).

Laboratorijske pretrage koje koristimo su određivanje vrijednosti IgA, IgE, IgG i IgM, analiza protočne citometrije i podskupina limfocita (CD3, CD4, CD8, CD19, CD20, NK stanica). Kod dijagnosticiranja monogeneske bolesti crijeva koriste se i biokemijski testovi, endoskopska ispitivanja te snimanja kojima možemo olakšati procjenu lokalizacije bolesti kao i njeno ponašanje. Ovi testovi mogu voditi dijagnozu prema najčešćim poremećajima neutrofila, B-stanica ili T-stanica. Abnormalni broj i funkcija imunoloških stanica i abnormalne razine imunoglobulina u pacijenta s upalom crijeva mogu sugerirati na primarnu imunodeficijenciju. Potrebni su daljnji testovi kako bi se okarakterizirale pojedine podskupine. Ti testovi uključuju analizu protočne citometrije ekspresije XIAP na limfocitima i NK stanicama (30), ili ekspresiju FOXP3 u CD4⁺ T stanicama, što može dijagnosticirati značajan udio bolesnika s XLP2 i IPEX sindromom. Protočna citometrija može otkriti funkcionalne nedostatke u MDP signalizaciji kod bolesnika s nedostatkom XIAP (31). Defekti IL10RA i IL10RB mogu se otkriti testovima koji određuju hoće li egzogeni IL-10 suzbiti lipopolisaharidom inducirano izlučivanje citokina u mononuklearnim stanicama periferne krvi ili fosforilaciju STAT3 izazvanu IL-10 (32). Povećane razine antitijela protiv enterocita mogu ukazivati na autoimunu enteropatiju, posebno u bolesnika s IPEX sindromom.

Za sužavanje potrage za prikrivenim monogenским pogreškama pomažu nam ključni nalazi poput ranog početka bolesti, javljanje bolesti kod više članova obitelji, konsangvinitet, autoimunost, neuspješno liječenje konvencionalnim lijekovima, endokrini problemi, ponovljene infekcije ili neobjašnjiva vrućica. Međutim i tu postoje iznimke poput toga da se simptomi IBD-a javljaju kasnije kod WAS kao i IPEX sindroma. Specifične lezije kože, limfadenopatije i hepatosplenomegalija su također stanja koja trebaju potaknuti sumnju da mogućnost monogeneske upalne bolesti crijeva. Danas se u istraživanjima i u kliničkim uvjetima sve više koriste tehnologije sekvenciranja sljedeće generacije, uključujući ciljano sekvenciranje ploča, sekvenciranje egzona i genoma (33). Tehnologije i analitički pristupi standardizirani su kako bi udovoljili kliničko-dijagnostičkim potrebama. Sekvenciranje ploča isplativa je tehnologija za otkrivanje varijanti ograničenog broja gena (obično deset do nekoliko stotina gena). Sekvenciranjem egzona želimo istražiti čitav niz varijanti kodiranja proteina u približno 20 000 gena (34). Tehnologija ima ograničenja u dijagnostičkoj obradi zbog nedostatka pokrivenosti očitavanja u nekim regijama, no

noviji testovi za hvatanje egzona kompenziraju neravnomjernu pokrivenost. Sekvenciranjem genoma istražuje se čitav genom od približno 3 milijarde baznih parova, od kojih je većina bialeličnih (34). Pored regija za kodiranje proteina, omogućuje analizu regulatornih elemenata i intronskih regija. U budućnosti će cjelovita sekvencioniranja egzona ili čak genoma biti sve više dio rutinskih pretraga kod pacijenata sa sumnjama na genetske poremećaje, uključujući podtipove IBD-a. Te pretrage već sada u istraživanjima i kliničkim uvjetima pokazuju mogućnost otkrivanja mnogih gena koji uzrokuju vrlo rano javljanje upalne bolesti crijeva (35).

Jedan od najčešćih uzroka kolitisa poput onog u UC je alergija na protein kravljeg mlijeka. Simptomi se obično javljaju nakon 2-3 mjeseca of ekspozicije proteinu. Simptomi kolitisa nestanu nakon što je kravlje mlijeko uklonjeno iz prehrane, ali to svejedno ne mora značiti da dijete nema zapravo neku monogensku bolest. Intolerancija na hranu ili alergija mogu biti sekundarni u odnosu na poremećaj, a izbjegavanje alergena isključivom enteralnom prehranom s elementarnom formulom također može ublažiti upalu klasičnog IBD-a. Bitno nam je i isključiti infektivne uzročnike kao što su bakterije (*Yersinia spp*, *Salmonella spp*, *Shigella spp*, *Campylobacter spp*, *Mycobacterium tuberculosis*, *Clostridium difficile*), parazite (*Entamoeba histolytica*, *Giardia lamblia*), viruse (*cytomegalovirus or human immunodeficiency virus*) jer neke infekcije mogu oponašati IBD. Međutim, većina ovih patogena ne uzrokuje krvave dijareje koje traju dulje do 2-3 tjedna. Celijakija je također jedna od mogućnosti diferencijalne dijagnoze kod bolesnika sa sumnjom na autoimunu enteropatiju koja se prezentira s viloznom atrofijom (IPEX sindrom).



Slika 1: Dijagnostički algoritam upalne bolesti crijeva u vrlo ranoj dječjoj dobi

Prema: Uhlig, H. H., Schwerd, T., Koletzko, S., Shah, N., Kammermeier, J., Elkadri, A., Muise, A. M. (2014), uz dopuštenje autora

Tablica 2: Ključne točke za sumnju na monogeniski IBD

Ključne točke	Objašnjenje
Vrlo rana dob početka imunopatologije slične IBD-u	Vjerojatnost se povećava s vrlo ranim početkom, posebno u onih mlađih od 2 godine
Obiteljska anamneza	Krvno srodstvo, prevladavanje pogođenih muškaraca u obiteljima ili više članova
Atipični endoskopski ili histološki nalaz	Na primjer ekstremna apoptoza epitela ili gubitak zametnih centara
Otpornost na konvencionalne terapije	Kao što je totalna enteralna prehrana, kortikosteroidi ili biološka terapija
Oštećenja kože, distrofija noktiju ili abnormalnosti kose	Na primjer, bulozna epidermoliza, ekcem, folikulitis, pioderma ili apscesi te vunena kosa
Teška ili vrlo rana pojava perianalne bolesti	Fistule i apscesi
Nenormalnosti limfoidnih organa	Na primjer, apscesi limfnih čvorova, splenomegalija
Ponavljajuće ili atipične infekcije	Intestinalne ili neintestinalne
Hemofagocitna limfohistiocitoza	Potaknuta virusnim infekcijama poput Epstein-Barr ili citomegalovirusa
Pridružena autoimunost	Artritis, serozitis, sklerozirajući kolangitis, anemija, endokrina disfunkcija
Rani razvoj tumora	Na primjer, ne-Hodgkinov limfom, tumori kože, hamartomi, tumori štitnjače

Postoji mnemotehnika na engleskome jeziku koja nam pomaže suziti potragu za monogeniskim defektom: „YOUNG AGE MATTERS MOST“. Bez prevođenja na hrvatski jezik ona obuhvaća ključne točke za dijagnozu monogenske bolesti: **YOUNG AGE** onset, **M**ultiple family members and consanguinity, **A**utoimmunity, **T**hriving failure, **T**reatment with conventional medication fails, **E**ndocrine concerns, **R**ecurrent infections or unexplained fever, **S**evere perianal disease, **M**acrophage activation syndrome and hemophagocytic lymphohistiocytosis, **O**bstruction and atresia of intestine, **S**kin lesions and dental and hair abnormalities, and **T**umors.

2.1. Defekti epitelne barijere i epitelnog odgovora

U probavnom sustavu sloj epitelnih stanica razdvaja potencijalno patogene bakterije iz lumena crijeva od imunoloških stanica u lamini propriji. Samim time nije iznenađujuće da defekti epitelne barijere i epitelnog odgovora na patogene mogu predvoditi crijevnoj upali. Neki od poremećaja koji zahvaćaju epitelnu barijeru su distrofična bulozna epidermoliza i Kindlerov sindrom (36), ali i obiteljska dijareja uzrokovana aktivacijom mutacije dominantne gvanilat ciklaze C, X-vezana ektodermalna displazija i imunodeficijencija kao i nedostatak ADAM-17 (37).

Bulozna epidermoliza skupina je nasljednih poremećaja koju karakterizira stvaranje mjehura na koži nakon manje mehaničke traume. Prevalencija iznosi 1-3 osobe na 100 000 djece godišnje (36). Kindlerov sindrom je autosomno recesivna genodermatoza koja dijeli mnoge kliničke značajke s buloznom epidermolizom, osobito krhkost kože, koja je posljedica nedostatka adhezije aktin-citoskelet kao rezultat mutacija u genu kindlin-1 (38). Javljaju se krvave stolice slične onima kod ulceroznog kolitisa.

ADAM-17 kodira dezintegrin i metaloproteazu koja cijepa razne supstrate poput tumor nekrotizirajućeg faktora alfa (TNF α), L-selektin i epidermalni faktor rasta (EFG) od stanične membrane (39). Pacijenti s manjkom ADAM-17 prezentiraju se s neonatalnim nastupom dijareje koja kasnije prelazi u krvavu stolicu.

X-vezana ektodermalna displazija i imunodeficijencija, uzrokovane su hipomorfnim mutacijama u IKBKG (kodira nuklearni faktor kB esencijalni modulorni protein [NEMO]) (40).

2.2. Neutropenija i defekti u fagocitnom ubijanju bakterija

Neutrofili su važan dio crijevne urođene barijere. Nekoliko klasičnih monogenih poremećaja poput kronične granulomatozne bolesti, bolesti pohranjivanja glikogena tipa 1b, kongenitalne neutropenije prezentiraju se s neutropenijom i funkcionalnim defektima neutrofila.

Kronična granulomatozna bolest nasljedni je premećaj stvaranja superoksidnih aniona u fagolizozomu. Karakterizirana je genskim defektima u komponentama kompleksa NADPH koje su potrebne u obrani od unutarstaničnih mikroba. Poremećaji unutar enzima dovode do

neučinkovitosti ubijanja patogena. Genetske mutacije u svih 5 komponenata fagocitne NADPH oksidaze (CYBB, CYBA, NCF1, NCF2 i NCF3) su povezani s imunodeficijencijom te mogu izazvati upalnu crijevnu bolest. (41,42). Infekcije uzrokuju katalaza pozitivne klice. Bitna histopatološka značajka skupine oboljelih od Crohnove bolesti je stvaranje granuloma u gastrointestinalnom traktu, što se također vidi kod bolesnika s kroničnom granulomatoznom bolesti. Uzrok stvaranja granuloma nije poznat, ali smatra se da je rezultat pokušaja urođenih imunoloških stanica da očiste zarazne agense (43). Dijagnoza se postavlja na temelju nitroblue-tetrazolium-testa ili dihidrorodaminskog testa, a potvrđuje dokazom mutacije ili manjka enzima (5).

Čak 40% pacijenata s kroničnom granulomatoznom bolesti razvije simptome slične onima u Crohnoj bolesti. Inhibitori TNF α mogu smanjiti crijevnu upalu, ali mogu i povećati rizik od ozbiljnih infekcija kod pacijenata s kroničnom granulomatoznom bolesti (44). Alogenska hematopoetska transplantacija matičnih stanica može izliječiti kroničnu granulomatoznu bolest i smanjiti crijevnu upalu (45). Defekti u glukoza-6-fosfat translokazi i glukoza-6-fosfatazi podjedinici 3 su također povezani s kongenitalnom neutropenijom te predisponiraju ljude za upalne bolesti crijeva. Također defekti u genima WAS, LRBA, BTK, CD40LG i FOXP3 mogu dovesti do neutropenije koja je primarno autoimuna.

Konvencionalna terapija koja se koristi u liječenju upalne bolesti crijeva uključuje nutritivnu terapiju, protuupalne lijekove i imunosupresivne lijekove koji samo djelomično pomažu kod upale crijeva uzrokovane monogenским bolestima. Inhibitori TNF α su se pokazali korisnima u borbi protiv kronične granulomatozne bolesti, ali postoji mogućnost povećanog mortaliteta zbog veće podložnosti infekcijama. Čimbenik stimuliranja kolonije granulocita može razriješiti neutropeničnu komponentu u bolesti skladištenja glikogena tip 1b (46). Anti-IL-1 β pomažu kod bolesti u kojima postoji jaka autoimuna komponenta. Transplantacija koštane srži ili transplantacija hematopoetskih matičnih stanica je najpogodnija terapija za mnoge monogenške bolesti uključujući IPEX, KGB, XIAP i defekte IL-10 (47).

2.3. Hiper- i autoimuni poremećaji

Jako rano javljanje upalne bolesti crijeva kod djece je povezano s hiper- i autoimunim poremećajima poput nedostatka mevalonat kinaze, defekata fosfolipaze C- γ 2, obiteljske mediteranske groznice, Hermansky-Pudlak sindroma tipa 1, 4 i 6, X-vezanog limfoproliferativnog sindroma tipa 1 i 2 (23). Među autoimunim poremećajima, nedostatak mevalonat kinaze je najjače povezan s imunopatologijom upalne bolesti crijeva.

Nedostatak mevalonat kinaze je karakteriziran povećanom aktivacijom kaspaze-1 i naknadnom aktivacijom IL-1 β . Inhibicijom IL-1 β signalnog puta antitijelima ili antagonistima IL-1 receptora možemo inducirati kompletnu ili parcijalnu remisiju upalne bolesti crijeva kod djece (48,49).

X-vezani limfoproliferativni sindrom 2 je uzrokovan defektima XIAP gena. Jako rani nastup upalne bolesti crijeva javlja se oko 20% pacijenata sa XIAP defektom (50). Kod tih pacijenata infekcija virusom Epstein-Barr može dovesti do životno ugrožavajuće hemofagocitne limfohistiocitoze. Zbog serumske citokinske oluje makrofagi se neprimjereno aktiviraju i fagocitiraju stanice koštane srži (51). Hematopoetska transplantacija matičnih stanica može poboljšati prognozu upalne bolesti crijeva kod bolesnika s defektima XIAP gena.

Obiteljska mediteranska groznica je autosomno recesivna nasljedna bolest koja se prezentira učestalim izbijanjima vrućice i peritonitisa, promjenama na koži te artritism. Uzrokovana je mutacijom gena MEFV na kratkom kraku kromosoma 16. Mutacije gena dovode do promjene molekula pirina kojom prestaje inhibicija okidača upale (52). Glavni simptom je vrućica koja može rasti i do 40°C. Također se javlja bol u trbušnoj šupljini, nadutost i defans. Dijagnoza se postavlja na temelju kliničke slike kao i genskim testiranjem kod atipičnih slučajeva. U većine bolesnika profilaktičko uzimanje kolhicina sprječava akutne napada (53).

2.4. Defekti u selekciji i aktivaciji T i B stanica

Mnogi genski defekti koji zahvaćaju T i B stanice mogu uzrokovati disfunkciju imunološkog sustava koja uključuje imunodeficijenciju kao i crijevnu upalu. Poremećaji koji se javljaju s imunopatologijom sličnoj upalnim bolestima crijeva uključuju defekte B stanica poput

obične varijabilne imunodeficijencije (CVID), hiper-imunoglobulin (Ig) M sindrom i agamaglobulinemiju (54). Također neke primarne imunodeficijencije poput Wiskott-Aldrich sindroma (WAS), atipične teške kombinirane imunodeficijencije (SCID) ili Omenn sindroma mogu uzrokovati upalu poput one u IBD-u (51).

Obična varijabilna imunodeficijencija ima složenu i heterogenu genetsku osnovu, tako da poznati monogeniski CVID defekti mogu objasniti samo manjinu bolesnika. Dva CVID defekta koja su povezana s patologijom sličnom IBD-u imaju defekte koji nisu specifični za B stanice. Nedostatak u inducibilnom kostimulatoru T stanica (ICOS) koji je primarno izražen na T stanicama osnovni je uzrok CVID tipa 1, kao i nedostatak LRBA koji je osnovni uzrok CVID tipa 8, mogu se prezentirati s kliničkom slikom IBD-a (55,56). Sumnju na CVID nam pobuđuje familijarno pojavljivanje autoimunih bolesti, a potvrđuje se mjerenjem serumskih imunoglobulina i titra protutijela na proteinske i polisaharidne antigene cjepiva (5).

Pacijenti s agamaglobulinemijom koja je uzrokovana zbog pogreške u genima BTK ili PIK3R1, kao i pacijenti s hiper-IgM sindromom, zbog pogreške u genima CD40LG, AICDA ili IKBKG mogu razviti imunopatologiju poput one u kroničnoj upalnoj bolesti crijeva (54). Sindrom hiper-IgM je X-vezani recesivno nasljedni poremećaj CD40-liganda. Nalazi se na limfocitima T, a veže se na CD40-receptor na limfocitima B. Djeca ima uredan broj T i B stanica. Povećana je sklonost oportunističkim infekcijama poput kriptosporidija i pneumocistoza (5). Intravensko liječenje imunoglobulinom vrlo je učinkovito u liječenju infekcija kod djece s defektima B stanica, ali nije uspjelo smanjiti crijevnu upalu kod stanja zbog pogrešaka u genima BTK, AID i LRBA (57). Konačna mjera jest presađivanje matičnih hematopoetskih stanica.

Wiskott-Aldrich sindrom spada u primarne imunodeficijencije te se u ranome djetinjstvu također može prezentirati sa simptomima poput onih kod ulceroznog kolitisa. Sindrom je uzrokovan odsutnošću ili abnormalnom ekspresijom citoskeletnog regulatora WASP i povezan je s oštećenjima u većini imunoloških podskupina (regulatorne T stanice, NK stanice, B stanice, dendritičke stanice, makrofagi i neutrofili) (58). Vodeći je dijagnostički znak kongenitalna trombocitopenija s malim trombocitima. Kod takvih pacijenata moguće je liječenje alogenskom transplantacijom koštane srži, a ako to nije moguće koristi se eksperimentalna genska terapija (59).

Teška složena imunodeficijencija (SCID) je klinički sindrom teških virusnih, gljivičnih, protozoarnih i bakterijskih infekcija koje bez liječenja imaju smrtni završetak unutar prve dvije godine života. Radi se o poremećajima koji zajedno pogađaju T i B limfocite ili samo T limfocite. Kriterij dijagnoze je apsolutna limfopenija ($<3,0 \times 10^9/L$) na račun T limfocita (5), te dokaz mutacije nekog od gena koji uzrokuju ovaj sindrom. Neki od gena čija mutacija uzrokuje SCID su DCLRE1C, ZAP70, RAG2, IL2RG, LIG4, ADA (60). Presađivanje matičnih stanica u prva 3-4 mjeseca života rezultira izlječenjem u 95% slučajeva. Odnedavno je moguć i novorođenački probir na tešku složenu imunodeficijenciju iz suhe kapi krvi koji povećava uspješnost preživljenja i mogućnost izlječenja (5).

2.5. Regulatorne T stanice i imunološka regulacija

Gubitak funkcije IL-10 i njegovih receptora (kodiranih od strane IL10RA i IL10RB) uzrokuje vrlo rano nastalu upalnu bolest crijeva (61). Prirodne i inducirane regulatorne T stanice, makrofagi i B stanice izlučuju protuupalni citokin IL-10. Mnoge crijevne stanice imaju receptore za IL-10 te samim time odgovaraju na njega. Poremećaji u signalizaciji IL-10 su povezani s ekstraintestinalnim simptomima kao što su folikulitis ili artritis u ranoj dječjoj dobi što nam barem malo olakšava dijagnozu. Poremećaji u signalizaciji IL-10 su također predispozicija za razvoj limfoma B-stanica (62,63). Kod pacijenata kod kojih imamo poremećaj u signalizaciji IL-10, konvencionalna terapija poput enteralne prehrane, kortikosteroida, anti-TNF α te operacija, nažalost ne djeluju. Dokazano je da hematopoetska transplantacija matičnih stanica uspješno izaziva remisiju imunopatologije upalne bolesti crijeva (64).

X-vezana imunološka disregulacija, poliendokrinopatija i sindrom enteropatije (IPEX) uzrokovani su mutacijama u transkripcijskom faktoru FOXP3. Te mutacije utječu na prirodne i inducirane regulatorne T stanice, uzrokujući autoimunost i imunodeficijencije, ali i enteropatije kod velikog postotka bolesnika s kolitisom (65). Karakteristična antitijela protiv eritrocita ili vrčastih stanica, a posebno antitijela protiv autoantigena od 75 kDa, kao i histološka analiza, mogu pomoći u potvrđivanju dijagnoze autoimune enteropatije u IPEX sindromu (66). Imunološka disregulacija s enteropatijom slična onoj u IPEX sindromu također može biti uzrokovana poremećajima u signalizaciji IL-2 kod pacijenata s oštećenjima u IL-2 alfa receptoru (67). Transplantacija koštane srži postiže ograničeni uspjeh u liječenju IPEX sindroma.

2.6. Tablica 3: Sažetak o monogenkim bolestima koje se prezentiraju kao IBD

Skupina	Poremećaj	Gen	Naslj.	Fenotip IBD-a	Lab. nalazi	Ostali nalazi	Histologija	Ref
Defekti epitelne barijere	Distrofična bulozna epidermoliza	COL7A1	AR	Enterokolitis, GI strikture	Eozinofilija	Vezikule na ekstremitetima	Upalni infiltrat u lamini propriji s eozinofilima	(36)
	Kindlerov sindrom	FERMT1	AR	UC	Umjereno povišen IgE	Vezikule, fotosenzibilnost	Kronična upala, atrofija sluznice	(68)
	Nedostatak ADAM-17	ADAM17	AR	Enterokolitis	↓ Na, ↓ Ka, ↓ Mg, ↓ Ca	Upalna bolest kože, slomljena kosa, natečene falange, paronihija	Gastritis, eozinofilija, mononuklearni infiltrat, produljene kriptе	(69)
	Nedostatak NEMO	IKBKG	XL	Enterokolitis	Nema specifičnih nalaza	Ektodermalna displazija, imunodeficijencija	Teški kolitis s eksudatom, ulceracije	(40)
Defekti u fagocitozi	Kronična granulomatozna bolest	CYBB, CYBA, NCF1, NCF2, NCF3	XL AR	Crohnu sličan kolitis	Smanjen oksidativni prasak neutrofila, ↑ IgG	Ponavljajuće infekcije na katalaza + organizme, perianalna fistula, ekcem	Kronični/aktivni kolitis/enteritis, granulomi, nabijeni makrofagi	(70)
	Bolest skladištenja glikogena tip 1b	SLC37A4	AR	Crohnu sličan kolitis s ulceracijama, strikture, perianalne fistule	Neutropenija i disfunkcija neutrofila, hipoglikemija, hiperuricemija	Hepatosplenomegalija, nefrokalcinoza, folikulitis	Nespecifična kronična upala	(71)
	Kongenitalna neutropenija	G6PC3	AR	Crohnu sličan kolitis, strikture, oralne ulceracije	Teška neutropenija, limfopenija T-stanica, ↑ IgG	Kožna vaskularna malformacija, srčane mane, sklonost krvarenju	Upalni infiltrat, izobličenje resica	(72)

Hiper- i autoimuni poremećaji	X-vezani limfoproliferativni sindrom 2 (XLP2)	XIAP	XL	Crohnu sličan granulomatozni kolitis	↑ IL-18, smanjena ekspresija proteina XIAP	Perianalne fistule, HLH, artritis, splenomegalija, EBV i CMV infek.	Kronični kolitis, transmuralna upala, ulceracije, granulomi	(50)
	Nedostatak mevalonat kinaze	MVK	AR	Teški ulcerozni kolitis, strikture, perforacije, ulceracije	↑ IgD, neutrofilna leukocitoza, ↑ CRP	Ponavljajuće groznice i febrilni napadi, osip, poliartritis, edem	Ulcerirana sluznica kolona, difuzna stanična infiltracija, apoptoza	(73)
	Obiteljska mediteranska groznica	MEFV	AR	Mjestimični kolitis s bijelim eksudatom, nodularnost, analne fisure	Označeni povišeni feritin i Sil-2R, smanjena degranulacija CD107a	Ponavljajuće groznice, eritematozni osip, artralgiya, perikardni izljev, peritonitis	Kronična aktivna upala s leukocitima i eozinofilima	(74)
Defekti T i B stanica	Nedostatak LRBA	LRBA	AR	Crohnu sličan enterokolitis	Hipogamaglobulinemija	Nodozni eritem, autoimuna hemolitička anemija, tip 1 DM, splenomegalija, hepatitis, uveitis	Vilozna atrofija, hiperplazija kripti, enterokolitis	(56)
	Wiskott Aldrich sindrom (WAS)	WAS	XL	Ulcerozni kolitis	Mikrotrombocitopenija, varijabilna limfopenija, ↑ IgE, ↓ IgG, ↓ IgA, ↓ IgM	Trombocitopenija, atopijski dermatitis, autoimuna hemolitička anemija, bakterijske i virusne infekcije	Kriptitis, aktivni/kronični kolitis	(75)
	Hiperimunoglobulinemija	CD40LG	XL	Kolitis	↑ ili normalni IgM, neutropenija	Sinopulmonalne infekcije, fistule kriptosporidioze, sklerozni kolangitis, autoimuna hemolitička anemija, neurološki problemi, stomatitis	Izražena limfoidna hiperplazija	(76)
	SCID	ZAP70	AR	Kolitis	Odsutne CD8 stanice, neispravne CD4 T stanice	Imunodeficijencija s ponavljajućim infekcijama, nefrotski sindrom, bulozni pemfigoid	/	(77)

IL-10 signalni nedostaci i imunoregulacija	IL-10R	IL-10RA IL-10RB	AR	Crohnova bolest	Neispravna fosforilacija STAT3 kao odgovor na IL-10	Perianalne fistule, artritis, ekcem, piodermija, limfom B stanica	Upalni infiltrat, ulceracije sluznice, apscesi	(64)
	IPEX	FOXP3	XL	Enterokolitis	Povišeni serumski IgE, smanjen broj T _{reg} stanica	Atopijski dermatitis, artritis, alergije na hranu, DM tip 1, nefropatija, hepatitis, neoplazije	Opsežna atrofija viloza, rasprostranjeni leukocitni i eozinofilni infiltrat	(65)

Kratice: AR - autosomno recesivno, XL – X-vezano nasljeđivanje,
DM – diabetes mellitus, HLH – hemofagocitna limfohistiocitoza

3. Infektivne bolesti

Infektivne bolesti se prezentiraju na sličan način kao i upalne bolesti crijeva sa nespecifičnim simptomima poput boli u abdomenu i dijarejom te sličnim endoskopskim i histološkim nalazima. Bitno nam je otkriti uzroke tih simptoma i nalaza jer se algoritmi liječenja kao i sama prognoza razlikuju. Od infektivnih bolesti koje oponašaju upalnu bolest crijeva mogući su bakterijski, mikobakterijski, gljivični, virusni kao amebni uzročnici.

3.1. Intestinalna tuberkuloza

Tuberkuloza uzrokovana se još uvijek često javlja na određenim endemskim područjima, kod putnika koji dolaze iz tih područja te kod imunokompromitiranih pacijenata. Simptomi nalikuju onima koji se javljaju kod Crohnove bolesti. Laboratorijski testovi, uključujući serološke markere za antineutrofilna citoplazmatska antitijela (ANCA) nemaju nekog značaja kod dijagnosticiranja tuberkuloze. Tuberkulinski test također ima limitirajući značaj zbog visoke procijepljenosti ljudi protiv tuberkuloze BCG cjepivom i lažno pozitivnih rezultata. Rendgenska snimka nam otkriva aktivnu promjenu na plućima u 20-25% pacijenata s intestinalnim simptomima tuberkuloze (78). U abdomenu, prisutnost asimetričnog zadebljanja i povećanja nekrotičnih mezenterijalnih limfnih čvorova nam sugerira na mogućnost intestinalne tuberkuloze (79). Kombinacija nalaza ileokolonoskopije i CT enterografije može povećati točnost dijagnosticiranja Crohnove bolesti i intestinalne tuberkuloze na približno 67% do 95% (80). Biopsija za otkrivanje kultura *Mycobacterium tuberculosis* se ne preporučuje zbog čekanja nalaza 3-8 tjedana te male preciznosti za razliku od PCR testa.

Intestinalna tuberkuloza se poput plućne liječi kombiniranom terapijom gdje je prva linija rifampicin, izonijazid, ethambutol i pirazinamid. Rezistencija na lijekove, kontraindikacije ili intolerancija mogu zahtijevati upotrebu druge linije lijekova poput fluorokinolona ili etionamid. Liječenje se sastoji od dviju faza: intenzivna faza (2 mjeseca) i faza održavanja (4-7 mjeseci), kod većine pacijenata liječenje traje 6 mjeseci (81).

3.2. Amebijaza

Amebijaza je infekcija koju uzrokuje crijevni protozoi *Entamoeba histolytica*. Ona je endemična za područja Afrike, Latinske Amerike, Indije i Azije. Pretpostavlja se da godišnje uzrokuje smrt kod približno 100 000 djece (82). Većina zaražene djece je asimptomatska, ali u približno 10% djece parazit napada laminu propriju (83). Prenosi se feko-oralnim putem i konzumiranje nepročišćene vode i hrane.

Simptomi koji se mogu javiti obuhvaćaju povremenu dijareju koja može sadržavati primjese sluzi i krvi, opstipaciju, nadutost i grčevitu bol u truhu te mršavljenje. Dijareja može uzrokovati dehidraciju i disbalans elektrolita. Za razliku od stolica kod ulceroznog kolitisa, kod amebijaze one ne sadrže veliki broj leukocita. Ulcerozni kolitis karakteristično pokazuje difuznije zahvaćanje debelog crijeva s izobličenjem sluznice i infiltracijom lamine proprije bazalnim plazma stanicama. Crohnova bolest može pokazivati neujednačenu ulceraciju sluznice, ali se razlikuje od amebijaze po čirevima nalik na pukotine, dok kod amebijaze imamo čireve poput boce. Također, čirevi su kod Crohnove bolesti uglavnom vodoravni, dok amebični čirevi rastu okomito na dugu os crijeva (84).

Dijagnozu amebijaze potvrđuje nalaz amebnih trofozoita i cista u više uzoraka stolice. U bolesnika bez simptoma, rektoskopija može otkriti promjene sluznice poput boce, koje treba aspirirati i uzorak pregledati na trofozoite. Serološke pretrage su pozitivne u oko 70% bolesnika s aktivnom crijevnom infekcijom i u 10% asimptomatskih nosilaca. Najosjetljiviji su testovi indirektna hemaglutinacije i enzimski imunoapsorbirajući testovi (82). Titrovi protutijela mogu potvrditi infekciju, ali onemogućavaju razlikovanje akutne od prošle infekcija jer protutijela mogu zaostati mjesecima ili čak godinama. Za liječenje amebijaze preporučuje se metronidazol 7 do 10 dana ili tinidazol koji se bolje podnosi. Nakon liječenja metronidazolom ili tinidazolom potrebno je nastaviti liječenje jodokinolom, paromomicinom ili diloksanid furoatom kako bi se uništile ciste u lumenu crijeva. Liječenje također uključuje rehidraciju tekućinom i elektrolitima. Operacija je potrebna kod djece s toksičnim megakolonom ili perforacijom crijeva (85).

3.3. Lamblijaza

Lamblijaza ili giardijaza je infekcija koju uzrokuje bičlaš *Giardia lamblia*. Prenosi se ingestijom cisti koje se nalaze u nečistoj vodi i hrani ili feko-oralnim putem. Prevalencija lamblijaze kod djece iznosi od 20 do 30% u nerazvijenim državama i 3 do 7% u razvijenim državama (86). Mnogi slučajevi lamblijaze su asimptomatski, ali djeca stolicom mogu izlučivati zarazne ciste. Karakteristični simptomi su abdominalni grčevi, nadutost, mučnina, dijareja neugodnog mirisa, gubitak tjelesne mase te usporen razvoj djece (87). Simptomi akutne lamblijaze se obično pojavljuju 1 do 2 tjedna nakon infekcije te traju u prosjeku 1 do 3 tjedana. Kod djece su mogući i neurotični simptomi poput slabosti, razdražljivosti i glavobolje.

Nalaz karakterističnih trofozoita ili cista u stolici glavni je dijagnostički znak lamblijaze. Kod dijagnostike koriste se još endoskopija i histopatologija te enzimske imunoapsorbirajuće pretrage za otkrivanje parazitskog antigena u stolici. Kod asimptomatske djece može se primijeniti terapija metronidazolom 5 dana ili tinidazol koji ima manje nuspojave. Za djecu postoji i tekući pripravak nitazoksanid (88).

3.4. *Clostridium difficile*

Clostridium difficile je gram pozitivni bacil koji uzrokuje pseudomembranozni kolitis te je jedan od najčešćih uzročnika nozokomijalnih infekcija. Rizikni faktori uključuju pretjerano korištenje antibiotika, imunosupresorska terapija, teži komorbiditeti i korištenje inhibitora protonske pumpe. Poznato je da su pacijenti s upalnom bolesti crijeva skloniji incidenciji infekcije bakterijom *C. Difficile*. pa je samim time ponekad teško razlučiti novonastalu upalu od egzarcercbacije upalne bolesti crijeva. Upala se prezentira boli u abdomenu i dijarejom, a kod težih slučajeva mogući su i ileus te megakolon.

Dijagnoza bolesti se temelji na prisutnosti dijareje i nalazu toksica *C. difficile* u uzorku stolice. Dijareja se često definira kao 3 ili više stolica koje imaju oblik svoje posude u razdoblju od 24 sata. Zbog sporog vremena obrade, izolacija organizma iz stolice nije klinički koristan

dijagnostički test, kao ni ispitivanje stolice asimptomatskih bolesnika. Najčešća metoda ispitivanja koja se danas koristi za toksine *C. difficile* je komercijalno dostupan enzimski test (EIA) (89). Preporučuje se učiniti PCR test stolice na toksin *C. Difficile* koji ima nešto bolju osjetljivost od EIA (90). Endoskopski nalazi pseudomembrana i hiperemične, lomljive rektalne sluznice sugeriraju na pseudomembranozni kolitis i dovoljni su za dijagnozu *C. difficile* u bilo kojoj dobi. Prestanak uzimanja antimikrobnih sredstava prvi je korak u liječenju i u većini slučajeva može biti dovoljan. Za liječenje blažih stanja se propisuje metronidazol, a kod težih oralni vankomicin (91).

3.5. Campylobacter, Salmonella, Yersinia

Campylobacter jejuni, *Salmonella* i *Yersinia* spadaju u skupinu bakterija koje također mogu stvarati kliničku sliku upalne bolesti crijeva. *Campylobacter* je gram negativna bakterija koja se prenosi preko kontaminirane vode i hrane, najčešće nedovoljno pečene piletine i neobrađenog mlijeka. Simptomi su nespecifični te se sastoje od vrućice, dijareje i boli u abdomenu. Kod težih kliničkih slika vidljive su ulceracije na debelome crijevu koje slične onima kod ulceroznog kolitisa (92). Čimbenici koji pomažu kod razlikovanja ulceroznog kolitisa i infekcije *Campylobacter* uključuju povijest konzumiranja kontaminirane hrane, samoograničavajući kolitis i pozitivnu kulturu stolice. U vidu terapije preporučuje se davanje makrolida ili fluorokinolona iako danas postoji sve veća rezistencija na njih.

Salmonella spada u gram negativne bakterije koje se prenose preko kontaminirane vode i hrane, najčešće nedovoljno pečene piletine, jaja i mliječnih proizvoda. Postoje dva tipa: tifoidni i netifoidni. U slučaju infekcije tifoidne salmonele javlja se vrućica, bol u abdomenu i dijareja koja može sadržavati primjese krvi. Najčešće komplikacije su gastrointestinalno krvarenje i perforacija. Kod pacijenata se javljaju ulceracije u terminalnom ileumu koje mogu sličiti onima kod Crohnove bolesti. Čimbenici koji razlikuju CB od infekcije salmonelom uključuju temperaturno-pulsu disocijaciju (relativna bradikardija čak i u uvjetima groznice) i osip s ružičastim makulama (93). Netifoidna salmonela stvara lakšu kliničku sliku, ali je povećana incidencija kod imunokompromitiranih pacijenata te samim time i kod pacijenata s upalnom bolešću crijeva. Preporučuje se terapija makrolidima i cefalosporinima širokog spektra zbog povećane rezistencije na fluorokinolone.

Yersinia enterocolitica i *Yersinia pseudotuberculosis* bolesti su koje se prenose konzumiranjem neobrađenih mesnih proizvoda, nedovoljno kuhane svinjetine, sirovog mlijeka ili kontaktom sa zaraženim divljim ili domaćim životinjama. One mogu zahvatiti terminalni ileum i cekum te uzrokovati ulceracije sluznice i zadebljanje stijenki te tako oponašati Crohnovu bolest. Biopsija pokazuje limfoidnu hiperplaziju i epiteloide granule, međutim, kod bolesnika s infekcijom *Yersinia*, granulomatozna upala obično sadrži mikroapscese bogate neutrofilima s očuvanom arhitekturom, što pomaže u razlikovanju od CB (94). Preporučuje se terapija cefalosporinima treće generacije ili fluorokinolonima.

3.6. Citomegalovirus

Citomegalovirus (CMV) spada u obitelj herpes virusa. On obično uzrokuje blagu i samoograničenu bolest u zdrave djece i odraslih, ali može rezultirati ozbiljnom sistemskom bolešću (npr. pneumonitis, hepatitis i kolitis) u imunološki oslabljenih bolesnika (95). CMV se češće javlja kod ulceroznog kolitisa nego kod Crohnove bolesti. Prevalencija reaktivacije CMV-a u bolesnika s IBD-om se kreće od 1,5 do 4,5% u mješovitim uzorcima bolesnika (96). Imunosupresija ima značajnu ulogu u povećanju rizika od CMV kolitisa kod IBD-a. Visoke doze sistemskih kortikosteroida primijenjene dulje od 1 mjeseca bile su neovisni čimbenik rizika (97).

Simptomi CMV kolitisa mogu oponašati napadaje IBD-a i uključuju bolove u truhu, proljev i rektalno krvarenje (98). Utvrđeno je da je smrtnost u bolnici sedam puta veća za bolesnike s IBD-om s CMV-om u odnosu na pacijente s IBD-om bez CMV-a, te su oni također podložniji infekciji *Clostridium difficile* (99). Većina studija se slaže da je samo otkrivanje CMV-a u crijevnom tkivu, a ne u krvi, klinički značajno za IBD. Bojanje hematoksilinom i eozinom nedovoljno je za dijagnozu CMV kolitisa, jer je utvrđeno da imaju nisku osjetljivost u usporedbi s imunohistokemijom (IHC) ili PCR, jer velike stanice s virusnim inkluzijama ili tipičnim „izgledom sovinog oka“ ne postoje uvijek. Stoga su prihvaćene metode dijagnosticiranja CMV kolitisa IHC ili PCR (100). Endoskopskim nalazom pronađene su izbušene lezije, nepravilne ulceracije i izgled kaldrme (101). Antivirusna terapija za CMV kolitis uključuje intravenski ganciklovir. Foskarnet je alternativa u slučajevima rezistencije ili netolerancije na ganciklovir.

4. Neinfektivne bolesti

4.1. Alergija na kravljje mlijeko

Alergija na kravljje mlijeko je imunološki posredovana, štetna reakcija preosjetljivosti, koja se događa nakon unosa proteina koji se nalaze u kravljem mlijeku, a zdravi ljudi normalno toleriraju. Smatra se da 5 do 15% djece razvije simptome na kravljje mlijeko, a sama alergija se dijagnosticira u približno 2% djece mlađe od 2 godine (102).

Alergijske reakcije na proteine kravljeg mlijeka obzirom na tip reakcije dijelimo na one posredovane imunoglobulinima E te druge reakcije. One također mogu biti rane, koje se javljaju unutar 2 sata od unosa alergena, ili kasne.

Klinička slika alergije na kravljje mlijeko je nespecifična te se prezentira nizom kliničkih simptoma i znakova. Otprilike 50-60% djece ima gastrointestinalne simptome, 50% djece kožne, a 20-30% respiratorne simptome (103). Kod djece se javlja dijareja i stolice s primjesom krvi i/ili sluzi, povraćanje, opstipacija i gastroezofagealni refluks. Također je moguće da dijete ima i osip kao i respiratorne simptome.

Algoritam dijagnostike se sastoji od anamneze, fizikalnog pregleda, laboratorijskih pretraa, eliminacijske dijete i dodatnih ciljanih pretraga za isključivanja ostalih bolesti. Zlatni standard dijagnostike alergije na kravljje mlijeko čini eliminacijska dijeta i ekspozicijski pokus (104). Eliminacijska dijeta obuhvaća prehranu bez kravljeg mlijeka tijekom 2-4 tjedna. Kod isključivo dojene djece, dojenje se ne prekida, a kod djece na umjetnoj prehrani, djeca konzumiraju hidrolizirane mliječne pripravke za dojenčad. Smanjivanje ili potpuni nestanak simptoma na eliminacijskoj dijeti pokazuje nam na dijagnozu alergije na kravljje mlijeko (104).

Nakon eliminacijske dijete, radimo ekspozicijski pokus za potvrdu dijagnoze. Dijete konzumira točno određene količine kravljeg mlijeka u točno propisanim terminima, te se gleda hoće li se razviti alergijska reakcija. Pozitivan pokus je dokaz alergije na kravljje mlijeko. S obzirom da su mogući oblici kasne reakcije, minimalno razdoblje promatranja iznosi 2-3 tjedna (103). Terapija kod dokazane alergije na kravljje mlijeko je restriksijska dijeta. Kao zamjena za kravljje mlijeko uvode se mliječni pripravci za dojenčad. Samu restriksijsku dijetu treba provoditi do 12. Mjeseca života ili najmanje 6 mjeseci pa opet ponoviti ekspozicijski pokus kako bi utvrdili je li se razvila tolerancija (105).

4.2. Intolerancija na laktozu

Laktoza je disaharid koji se sastoji od monosaharida glukoze i galaktoze, te je primarni ugljikohidrat u mlijeku sisavaca. Apsorpcija laktoze zahtjeva aktivnost laktaze u tankome crijevu za cijepanje veza koje povezuju dva monosaharida. Laktaza se nalazi u tankom crijevu i lokalizirana je na vrhovima resica. Simptomi intolerancije na laktozu uključuju bol u abdomenu, dijareju, mučninu i nadutost nakon konzumacije laktoze. Malapsorbirana laktoza stvara osmotsko opterećenje koje uvlači tekućinu i elektrolite u lumen crijeva što posredno dovodi do tekuće stolice. Neapsorbirana laktoza supstrat je za crijevne bakterije, posebno u debelome crijevu. One metaboliziraju laktozu i proizvode hlapljive masne kiseline i plinove (metan, ugljični dioksid i vodik) što dovodi do nadutosti. Iako se slični simptomi javljaju i u Crohnoj bolesti kod dijagnostike nam pomažu razlike poput gubitka apetita, vrućice, anemije, nalaza krvi ili sluzi u stolici te povremene remisije bolesti koje su tipične za Crohnovu bolest (106).

Primarni nedostatak laktaze može se pripisati relativnom ili apsolutnom nedostatku laktaze koja se razvija u djetinjstvu te je najčešći uzrok malapsorpcije laktoze i intolerancije na laktozu. Primarni nedostatak laktaze se još naziva i hipolaktazija odraslog tipa, nestalnost laktaze ili nasljedni nedostatak laktaze (107).

Sekundarni nedostatak laktaze je nedostatak laktaze koji je rezultat ozljede tankog crijeva poput akutnog gastroenteritisa zbog rotavirusa, trajne dijareje, prekomjernog rasta tankog crijeva, kemoterapije ili nekog drugog uzroka. Češći je u dojenačkoj dobi, ali se može pojaviti bilo kada. Jednom kada je primarni problem maknut, pacijenti najčešće mogu opet normalno konzumirati hranu koja sadrži laktozu (108).

Za dijagnostiku intolerancije na glukozu bitna nam je dobra anamneza koja najčešće otkrije povezanost između ingestije i simptoma. Kada postavimo sumnju na intoleranciju laktoze, idući korak je micanje laktoze iz prehrane na dva tjedna. Micanje simptoma kroz taj period, te ponovno javljanje nakon konzumacije laktoze značajno nam pomaže kod donošenja dijagnoze. U suptilnijim slučajevima koristimo test daha na vodik koji je najmanje invazivan i najkorisniji test za dijagnozu malapsorpcije laktoze. Kod sekundarnog nedostatka laktoze bitno je stolicu pacijenata testirati na parazite koji zahvaćaju gornji gastrointestinalni trakt poput *Giardia lamblia* i *Cryptosporidium* te obaviti test krvi za celijakiju (107).

4.3. Ostale intolerancije na ugljikohidrate

Kongenitalni nedostatak saharaze-izomaltaze rijetka je autosomna recesivna nasljedna bolest čija je posljedica poremećena hidroliza prehrambene saharoze i škroba. Otkriveno je nekoliko fenotipova koji se razlikuju s obzirom na transport, procesiranje ili sortiranje proteina (109). Gastrointestinalni simptomi obično počinju nakon što se dojenče počelo odvikavati od majčinog mlijeka te je po prvi put izloženo saharozi i škrobu. Dolazi do distenzije tankog crijeva, nelokalizirane abdominalne boli, osjećaja nadutosti i nadimanja, mučnine i dijareje. Također se javljaju ekstraintestinalni simptomi poput glavobolje, problemi pamćenja i letargije koji su povezani s nakupljanjem toksičnih metabolita koji nastaju fermentacijom šećera u debelom crijevu koji mogu promijeniti stanične signalne mehanizme (110). Zlatni standard kod dijagnostike je preuzelo gensko testiranje, iako se biopsija crijeva još uvijek koristi u slabije razvijenim državama. Molekularna genetika postala je korisna za dobivanje rane i nedvosmislene dijagnoze kod novorođenčadi s kroničnom dijarejom uzrokovanom bilo kojim od mnogo različitih poremećaja, dopuštajući tako brzo i ciljanu terapijsku strategiju i istodobno smanjujući ponavljajuće, invazivne i skupe postupke. Iako se manje koristi, moguća je i dijagnostika pomoću izdisajnog testa na saharozu.

Fruktoza je monosaharid koji se nalazi u velikom broju svakodnevne hrane poput voća i povrća te u kukuruznom sirupu koji se koristi kao zaslađivač u mnogim proizvodima kao što su sokovi i slatkiši. Ona je također sastavnica disaharida saharoze kojeg tvori zajedno s glukozom. Postoje dva glavna nosača fruktoze, GLUT-5 i GLUT-2, oni osiguravaju pasivni unos fruktoze. Zbog poremećaja u radu nosača kao i u samome transportu fruktoze, dolazi do malapsorpcije. Simptomi malapsorpcije fruktoze jednaki su onima kod nedostatka enzima saharaze-izomaltaze. Malapsorpcija fruktoze može biti uzrokovana i zbog ozljede crijeva u određenim bolestima poput celijakije (111). Za dijagnozu bolesti moguće je učiniti test daha na vodik u kojem se mjeri količina izdahnutog vodika nakon ingestije otopine fruktoze. Terapija malapsorpcije fruktoze se temelji na smanjenju ingestije fruktoze te uzimanje preparata ksiloza izomeraze koja poboljšava konverziju fruktoze u glukozu te tako smanjuje simptome bolesti u 60% do 90% slučajeva (112).

4.4. Celijakija

Celijakija ili glutenska enteropatija jedna je od najčešćih kroničnih gastroenteroloških bolesti. To je nasljedni imunološko posredovani poremećaj koji obilježava trajna intolerancija na gluten, bjelančevine pšenice, ječma, raži i zobi. Simptomi celijakije ovise o dobi bolesnika, jačini i trajanju bolesti, te oštećenju organa. To je sistemska bolest koja primarno zahvaća gastrointestinalni trakt, ali može zahvaćati i jetru, kožu, zglobove, živčani sustav i srce. Smatra se da 1% svjetske populacije boluje od celijakije, ali je samo dio njih dijagnosticiranih (113).

U ranoj celijakiji postoji disfunkcija međucelijskih uskih spojeva, koji kontroliraju promet makromolekula. Ova disfunkcija, zajedno s pretjeranim prolaskom kroz stanice, dovodi do prekomjerne količine glutena i njegovih fragmenata glijadina u lamini propriji. Oni onda stimuliraju urođeni imunološki sustav koji dovodi do stvaranja proupalni citokina koji pomažu u uspostavljanju ranog upalnog odgovora te samim time do oštećenja stanica (114).

Tipični oblik bolesti se prezentira dugotrajnom dijarejom ili brojnim, obilnim masnim, pjenušavim i zaudarajućim stolicama, nenapredovanjem ili gubitkom na tjelesnoj masi, kao i nadutošću i bolnošću trbuha i psihičkim problemima. Mogu se javiti i atipični simptomi poput dermatitisa herpetiformisa, odgođenog pubertet, nedostatka vitamina, anemije zbog nedostatka željeza koja ne reagira na terapiju, učestali aftozni stomatitis, hipoplazija zubne cakline te artritis i artralgijske (115).

Zlatni standard za dijagnostiku celijakije je crijevna biopsija. Koristimo i serološke testove za probir onih kojima je potrebna crijevna biopsija, za potporu dijagnoze celijakije i za praćenje odgovora na liječenje. Komercijalno dostupni testovi su antiglijadin (AGA) IgA i IgG, antideamidirani glijadin, aniendomizijski (EMA) IgA i antitransglutaminaza-2 IgA i IgG. Oni se svi međusobno razlikuju po osjetljivosti i specifičnosti kao i u trošku izvođenja same pretrage (116,117). Endoskopija je indicirana kod djece s pozitivnim serološkim testom, kao i kod mlađe djece s negativnom serologijom, ali tipičnim nalazima poput IgA deficijencije. Promjene sluznice u celijakiji su vrlo varijabilne i neujednačene te se preporučuje izvođenje višestrukih biopsija s više mjesta u dvanaesniku (118). Danas se sve više istražuje primjena endoskopije video kapsulom kod dijagnosticiranja celijakije.

4.5. Eozinofilni gastroenteritis

Eozinofilni gastroenteritis spada u skupinu eozinofilnih gastrointestinalnih bolesti. To je skupina rijetkih kroničnih i upalnih gastrointestinalnih bolesti, koje su klinički karakterizirane simptomima povezanih s disfunkcijom zahvaćenog segmenta gastrointestinalnog trakta, a histološki se prezentiraju gustom eozinofilnom upalom čiji uzrok se ne može identificirati. Prevalencija EGE-a približno iznosi 5.1 na 100,000 ljudi (119). Eozinofilni gastroenteritis se češće javlja kod djece mlađe od 5 godina te se smatra da oko 52% djece ima alergijsku bolest u anamnezi (120). Aktivirani eozinofili proizvode jake upalne medijatore koji potiču degranulaciju mastocita i oslobađanje kemokina, citokina, lipidnih medijatora i neuro-medijatora, inducirajući tako imunološki odgovor tipa Th2 i upalu crijeva (121).

Klinički se prezentira bolovima u trbuhu, distenzijom, dijarejom, mučninom, povraćanjem, gubitkom tjelesne mase te ponekad ozbiljnim komplikacijama poput crijevne opstrukcije i perforacije (122).

Dijagnoza se temelji na prisutnosti GI simptoma, eozinofilne infiltracije GI trakta ili eozinofilnog ascitesa pod uvjetom da se isključe drugi uzroci crijevne eozinofilije. Laboratorijski nalazi uključuju eozinofiliju periferne krvi u 20-80% bolesnika s prosječnim apsolutnim brojem eozinofila većim od $500/\text{mm}^3$ (123). Serumski albumin može biti nizak zbog gubitka bjelančevina, a može se pojaviti i anemija zbog nedostatka željeza zbog oslabljene apsorpcije željeza i okultnih gastrointestinalnih krvarenja. Slikovna dijagnostika može otkriti nepravilno suženje lumena crijeva (124). Biopsije bi se trebale uzimati i s normalne i s abnormalne sluznice, jer čak i naizgled normalna sluznica može biti infiltrirana eozinofilima. Najmanje 4-5 biopsija treba uzimati iz želuca i tankog crijeva. Pacijenti s mišićnim ili subseroznim tipom EGE mogu imati normalne biopsije sluznice. U tom slučaju treba napraviti laparoskopsku biopsiju pune debljine za potvrdu dijagnoze (125).

Prva linija liječenja za indukciju remisije uključuje eliminacijsku dijetu i kortikosteroidi, dok je terapija održavanja prilagođena svakome pacijentu individualno (126).

4.6. Autoimuna enteropatija

Autoimuna enteropatija je rijedak poremećaj koji se najčešće javlja kod novorođenčadi i male djece, a karakterizira ga obilna i dugotrajna dijareja najčešće u prvim tjednima života, gubitak tjelesne mase zbog malapsorpcije te imunološki posredovana oštećenja crijevne sluznice. Smatra se da je incidencija autoimune enteropatije oko 1 na 100,000 ljudi (127). Točna patogeneza autoimune enteropatija je i dalje nejasna. U autoimunoj enteropatiji, abnormalna ekspresija antigena na epitelnim stanicama aktivira CD4 T limfocite, koji kaskadno na kraju dovode do uništavanja enterocita apoptozom ili nekim drugim citotoksičnim učinkom (128).

Osim tipičnih simptoma, također postoji široki raspon povezanih ekstraintestinalnih stanja koja se mogu vidjeti u pacijenata s autoimunom enteropatijom, uključujući hipotireozu, autoimuni hepatitis, artritis i ekcem. Također je moguće javljanje nefrotskog sindroma i mišićno-koštanih sustava manifestacija poput reumatoidnog artritisa (127). U kontekstu IPEX sindroma, javlja se ozbiljan oblik autoimune enteropatije u kombinaciji s poliendrokrinopatijama (posebno s dijabetesom mellitusom tipa 1) i kožnim manifestacijama (ekcem, psorijaza, atopijski dermatitis, alopecija) (129).

Biopsija tankog crijeva temelj je dijagnostike i ako nalaz pokaže atrofiju crijevnih vilozila i upalnu infiltraciju s hiperplastičnim kriptama, obavezno moramo razmišljati o mogućoj dijagnozi autoimune enteropatije (130). Laboratorijski nalazi, osobito prisutnost autoantitijela crijevnog epitela, pomažu nam u potvrdi dijagnoze. Dijagnostički kriteriji za postavljanje ispravne dijagnoze autoimune enteropatije su: a) dugotrajna dijareja teška enteropatija s viloznom atrofijom u tankome crijevu; b) nema poboljšanja stanja na isključujuće dijetе; c) dokazi o predispoziciji za autoimune bolesti (prisutnost cirkulirajućih enterocitnih antitijela ili pridružena autoimuna bolest); d) izostanak ozbiljnih imunodeficijencija (131). Na IPEX sindrom treba posumnjati ako imamo mlade muškarce koji se ne mogu riješiti dijareje s viloznom atrofijom i neuspjehom u napredovanju, boluju od dijabetesa tip 1 ili hipotireoza s mogućim kožnim manifestacijama. Dijagnoza se potvrđuje analizom mutacije gena FOXP3 (129).

Liječenje bolesnika s autoimunom enteropatijom temelji se na prehranbenoj podršci i odgovarajućoj hidrataciji kako bi se osigurao optimalan rast i razvoj, zajedno s imunosupresivnom terapijom. U posljednje vrijeme u terapiju su uvedeni i biološki agensi za koje je dokazano da imaju blagotvorni učinak (132,133).

4.7. Henoch-Schönleinova purpura

Henoch-Schönleinova purpura (IgA vaskulitis [IgAV], anafilaktoidna purpura) je sistemski vaskulitis kojeg karakterizira taloženje imunoloških kompleksa koji sadrže imunoglobulin A (IgA) u zidovima malih krvnih žila (arteriola, kapilara i venula) te posljedično uzrokovanje upalne reakcije. IgAV je najčešći dječji vaskulitis s godišnjom incidencijom koja u Hrvatskoj varira između 6.26 i 7.36 slučaja na 100,000 djece s prosječnom dobi javljanja od 4 do 6 godina, nešto češće kod dječaka nego što je to slučaj kod djevojčica (134,135).

Većini slučajeva IgAV-a prethodi infekcija gornjeg respiratornog sustava što nam sugerira potencijalni zarazni okidač. Najčešće infekcije koje smatramo okidačima su izazvane streptokokom, stafilokokom i parainfluencom (136). Klasična tetrada znakova i simptoma uključuje: opipljiva purpura, artritis ili artralgiya, bolovi u abdomenu i bubrežne bolesti. Kožne promjene su prisutne kod sve djece s IgAV, najčešće su to petehije i opipljiva purpura simetrično preko ekstenzornih dijelova donjih udova, stražnjice i podlaktice, a kod mlađe djece je opisano zahvaćanje trupa i lica (137). Artritis ili artralgiya prisutni su u 75% djece s IgAV-om. Obično su zahvaćeni veliki zglobovi donjih ekstremiteta (koljeno, gležanj, kuk). Najčešće postoji periartikularna otekline, osjetljivost i bol, dok su eritem i izljev u zglobu rijetki. (138). Zahvaćenost bubrega javlja se u 20-55% djece s IgAV-om. Najčešći nalaz je izolirana mikroskopska hematurija, koja se obično razvija unutar 4 tjedan od početka bolesti. (139).

Bol u abdomenu, povezana s mučninom, povraćanjem ili krvarenjem i dijarejom, javlja se u 51-74% djece. Bolovi su najčešće poput kolika i lokalizirani su u periumbilikalnoj i epigastričnoj regiji (140). Pogoršavaju se nakon jela, a abdomen može, ali i ne mora biti distendiran. Okultno krvarenje se javlja u 18-52% djece (141). Intususcepcija je najčešća kirurška komplikacija IgAV-a u djetinjstvu, a javlja se u 0-7-13.6% slučajeva (141).

HSP može oponašati Crohnovu bolest simptomima ileitisa ili kolitisa. U usporedbi s IgAV-om, Crohnova bolest nema taloženja IgA, rijetko zahvaća dvanaesnik i jejunum te češće rezultira formiranjem fibroze i striktura. Uz to, Crohnova bolest obično ne prolazi tako brzo kao IgAV i sklonija je recidiviranju (142). Dijagnoza IgAV-a temelji se na prisutnosti palpabilne purpura ili petehija najčešće na donjim udovima (obavezni kriterij) plus barem još jedna od ostalih četiri značajki: bolovi u truhu, artritis ili artralgiya, leukocitoklastični vaskulitis ili proliferativni glomerulonefritis s prevladavajućim taloženjem IgA na histološkom nalazu te zahvaćenost bubrega

(hematurija, proteinurija i eritrocitni cilindri) (143). Laboratorijski testovi su komplementarni u procjeni zahvaćenosti bubrega (analiza urina, mikroskopija urina, serumski kreatinin). Slikovna dijagnostika je korisna u procjeni zahvaćenosti trbuha i potencijalnih komplikacija. Kod djece s nepotpunom ili netipičnom kliničkom slikom indicirana je biopsija zahvaćenog organa koja potvrđuje dijagnozu. Terapija IgAV-a uključuje potpunu skrb, simptomatsku terapiju, i u nekim slučajevima imunosupresivno liječenje. Bolest najčešće prolazi spontano kroz par tjedana (144).

4.8. Sindrom iritabilnog crijeva

Sindrom iritabilnog crijeva (IBS) danas je sve češći funkcionalni poremećaj kod djece. Prevalencija IBS-a se dosta razlikuje s obzirom na geografska obilježja. U SAD-u i Europi je to oko 2.8% do 5.1%, podjednako kod dječaka i djevojčica (145). Prepoznato je nekoliko psiholoških čimbenika koji su faktori rizika za razvoj IBS-a. Oni uključuju psihološki stres, pretjeranu brigu, tjeskobu, depresiju te fizičko i emocionalno zlostavljanje (146). Također, prijašnji gastroenteritisi se isto smatraju predisponirajućim čimbenikom za razvoj IBS-a. Gastrointestinalne infekcije obično povezane s postinfektivnim IBS-om su najčešće *Campylobacter*, *Escherichia coli* i neke vrste *Salmonella* (147).

Za objašnjenje patofiziologije nastanka sindroma iritabilnog crijeva predložena su dva modela (148). U modelu odozgo prema dolje vjeruje se da su simptomi uzrokovani izmjenama u središnjem živčanom sustavu koji su pokrenuti raznim stresorima. Vjeruje se da ove interakcije mijenjaju aktivnost enteričnog živčanog sustava kroz autonomni živčani sustav i hipotalamo-hipofizne osi, uzrokujući tako fiziološke promjene u crijevima uključujući visceralnu preosjetljivost i promjene u pokretljivosti, propusnosti, sekreciji i mikrobiomu (149). Model odozdo prema gore sugerira da razni stresori usmjereni na probavni sustav može utjecati na središnji živčani sustav i mijenjati kortikalni odgovor na visceralne podražaje uzrokujući simptome u IBS-u. Neki od tih stresora su crijevne infekcije, upala sluznice, rastezanje crijeva, imunološko posredovane reakcije, alergije na hranu, promjene u crijevnom mikrobiomu i povećanoj propusnosti crijeva (148).

Sindrom iritabilnog crijeva prezentira se kroničnom boli u abdomenu i poremećajem pražnjenja crijeva. Bol u abdomenu je najčešće grčevitog oblika s periodičnim pogoršanjima. Lokalizacija bolova može varirati, a pogoršavaju je emocionalni stres i obroci. Osim toga, često se javlja nadutost i prisutnost plinova, kao i razdoblja izmjene dijareje i opstipacije. Dijareji prethodi grčevita bol u abdomenu, lažni nagoni na defekaciju te osjećaj nekompletnog pražnjenja. Bolovi najčešće nestaju nakon pražnjenja crijeva (150).

Dijagnoza IBS-a uvelike ovisi o prirodi stolice pa je prema tome procjena obrasca stolice presudan čimbenik u dijagnozi. Trenutni zlatni standard za procjenu prirode stolice je Bristolska ljestvica oblika stolice koja je prvenstveno rađena za odrasle, ali se može koristiti i kod djece (151). Sama dijagnoza se dakle postavlja na temelju kliničke slike nakon što ostalom obradom isključimo ostale organske bolesti crijeva. U praksi najčešće koristimo Rimske (IV) kriterija pomoću kojih bolest definiramo kao ponavljajuću bol u truhu koja se javlja u prosjeku najmanje jednom tjedno u posljednja 3 mjeseca (152). Većina kliničara naručuje rutinske pretrage krvi, upalnih biljega, biokemiju, pretrage urina, kao i one za isključivanje celijakije te ultrazvuk za procjenu obilježja IBS-a. Kalprotektin je protein koji veže kalcij i čini 60% bjelančevina u citosolu ljudskih neutrofila. Povišeni kalprotektin u stolici ukazuje na kontinuirano nakupljanje neutrofila zbog upale (153). Stoga, procjena fekalnog kalprotektina sve se više koristi kao neinvazivni probir za upalu crijeva, najčešće za isključenje Crohnove bolesti i ulceroznog kolitisa. Pokazalo se da djeca s IBD-om pokazuju srednju vrijednost od 349 $\mu\text{g/g}$, dok većina djece s drugim bolestima ima srednju vrijednost oko 16,5 $\mu\text{g/g}$ (154). Endoskopija se preporučuje kod djece koja zaostaju u rastu, imaju nalaz krvi u stolici ili kronična dijareja (155).

Terapija IBS-a se sastoji od savjetovanja i educiranja roditelja te farmakološke i nefarmakološke terapije. Djeca s nadutim truhom i povećanim plinovima trebaju izbjegavati grahorice i drugu hranu koja je teško probavljiva. Od lijekova moguće je korištenje antiemetika, antidepresiva, inhibitora protonske pumpe, antihistaminika kao i antispazmodika (156).

5. Zaključak

U svakog četvrtog oboljelog od kronične upalne bolesti crijeva dijagnoza se postavlja u dječjoj dobi, tj. prije navršene osamnaeste godine života. Sama dijagnostika Crohnove bolesti i ulceroznog kolitisa zahtjevnija je zbog mnogih diferencijalnih dijagnoza koje se prezentiraju poput upalne bolesti crijeva. Simptomi i znakovi su često nespecifični pa trebamo dobro poznavati diferencijalnu dijagnozu kako bi mogli točno dijagnosticirati o kojoj se bolesti radi. Danas, zbog napretka dijagnostike zamjećujemo porast monogenih bolesti kod djece, tako da i one čine veliku skupinu bolesti koje se prezentiraju simptomima IBD-a. Smatra se da je oko 163 genskih lokusa povezano s kroničnom upalnom bolešću crijeva. Najbitnije je posumnjati da bi se moglo raditi o određenoj bolesti, a onda dobrom anamnezom, pregledom te uz pomoć laboratorijskih i radioloških pretraga doći do konačne dijagnoze. Danas se u istraživanjima i u kliničkim uvjetima sve više koriste tehnologije sekvenciranja sljedeće generacije, uključujući ciljano sekvenciranje ploča, sekvenciranje egzona i genoma te će one napretkom tehnologije u budućnosti zasigurno postati dio rutinskih pretraga.

Osim monogenih bolesti, veliku skupinu diferencijalne dijagnoze IBD-a čine i infektivne bolesti. Njih je bitno moći prepoznati zbog jednostavne i vrlo učinkovite terapije kako bi se pravovremeno izbjegle nepotrebne komplikacije. Također, u ranoj dječjoj dobi česte su i alergije na proteine kravljeg mlijeka, kao i intolerancije na ugljikohidrate. Danas sve više bilježimo i porast incidencije celijakije kao i sindroma iritabilnog crijeva koji se također mogu zamijeniti za neku drugu bolest. Za pravodobno i učinkovito dijagnosticiranje IBD-a bitno nam je poznavati veliki obujam bolesti koje bi mogle imitirati upalne bolesti crijeva, te samo tako možemo uspješno doći do odgovarajuće dijagnoze i terapije.

6. Zahvale

Posebno se zahvaljujem svojoj mentorici prof. dr. sc. Ireni Senečić-Čala na korisnim savjetima, strpljenju i srdačnoj pomoći u procesu nastanka ovog diplomskog rada.

Povodom završetka studija, zahvaljujem se i svim profesorima koju su se trudili prenijeti nam svoje znanje i ljubav prema ovom pozivu.

Neizmjereno hvala mojim roditeljima te sestri i bratu na iskazanoj ljubavi i bezuvjetnoj podršci koju su mi pružili kroz čitav studij. Veliko hvala i ostalim članovima obitelji na pruženoj potpori.

Posebnu zahvalu upućujem i svojim dragim prijateljima i kolegama koji su bili uvijek tu za mene i učinili ovo studiranje najljepšim periodom mog života.

7. Literatura

1. Robert Wyllie, Jeffrey Hyams MK. *Pediatric Gastrointestinal and Liver Disease*. 4th ed. Elsevier; p. 472–504.
2. Diefenbach KA, Breuer CK. Pediatric inflammatory bowel disease. Vol. 12, *World Journal of Gastroenterology*. Baishideng Publishing Group Co; 2006. p. 3204–12.
3. Lesage S, Zouali H, Cézard JP, Colombel JF, Belaiche J, Almer S, et al. CARD15/NOD2 mutational analysis and genotype-phenotype correlation in 612 patients with inflammatory bowel disease. *Am J Hum Genet*. 2002;70(4):845–57.
4. Libioulle C, Louis E, Hansoul S, Sandor C, Farnir F, Franchimont D, et al. Novel Crohn disease locus identified by genome-wide association maps to a gene desert on 5p13.1 and modulates expression of PTGER4. *PLoS Genet*. 2007;3(4):0538–43.
5. Mardešić D i suradnici. *Pedijatrija*. 8th ed. Zagreb: Školska knjiga; 2016.
6. Kugathasan S, Judd RH, Hoffmann RG, Heikenen J, Telega G, Khan F, et al. Epidemiologic and clinical characteristics of children with newly diagnosed inflammatory bowel disease in Wisconsin: A statewide population-based study. *J Pediatr*. 2003;143(4):525–31.
7. Veauthier B, Hornecker JR. *Crohn's Disease: Diagnosis and Management*. Vol. 98, *American Family Physician*. 2018 Dec.
8. Umschaden HW, Szolar D, Gasser J, Umschaden M, Haselbach H. Small-bowel disease: Comparison of MR enteroclysis images with conventional enteroclysis and surgical findings. *Radiology*. 2000;215(3):717–25.
9. Escher JC. Inflammatory bowel disease in children and adolescents: Recommendations for diagnosis - The Porto criteria. *J Pediatr Gastroenterol Nutr*. 2005;41(1):1–7.
10. Saibeni S, Rondonotti E, Iozzelli A, Spina L, Tontini GE, Cavallaro F, et al. Imaging of the small bowel in Crohn's disease: A review of old and new techniques. Vol. 13, *World Journal of Gastroenterology*. Baishideng Publishing Group Co; 2007. p. 3279–87.
11. Rimola J, Rodriguez S, García-Bosch O, Ordás I, Ayala E, Aceituno M, et al. Magnetic resonance for assessment of disease activity and severity in ileocolonic Crohn's disease. *Gut*. 2009;58(8):1113–20.
12. Gorincour G, Aschero A, Desvignes C, Portier F, Bourlière-Najean B, Ruocco-Angari A, et al. *Chronic inflammatory diseases of the bowel: Diagnosis and follow-up*. Vol. 40, *Pediatric*

- Radiology. 2010. p. 920–6.
13. Turner D, Levine A, Walters TD, Focht G, Otley A, López VN, et al. Which PCDAI Version Best Reflects Intestinal Inflammation in Pediatric Crohn Disease? *J Pediatr Gastroenterol Nutr.* 2017;64(2):254–60.
 14. Ruemmele FM, Veres G, Kolho KL, Griffiths A, Levine A, Escher JC, et al. Consensus guidelines of ECCO/ESPGHAN on the medical management of pediatric Crohn's disease. *J Crohn's Colitis.* 2014;8(10):1179–207.
 15. Zimmerman L, Bousvaros A. The pharmacotherapeutic management of pediatric Crohn's disease. Vol. 20, *Expert Opinion on Pharmacotherapy.* Taylor and Francis Ltd; 2019. p. 2161–8.
 16. Turner D, Grossman AB, Rosh J, Kugathasan S, Gilman AR, Baldassano R, et al. Methotrexate following unsuccessful thiopurine therapy in pediatric Crohn's disease. *Am J Gastroenterol.* 2007;102(12):2804–12.
 17. Kolaček S. Primjena biološke terapije u djece s kroničnim upalnim bolestima crijeva. *Acta Medica Croat.* 2013;67(2):89–92.
 18. Adams SM. Ulcerative Colitis. Vol. 87, *American Family Physician.* 2013 May.
 19. Yu YR, Rodriguez JR. Clinical presentation of Crohn's, ulcerative colitis, and indeterminate colitis: Symptoms, extraintestinal manifestations, and disease phenotypes. *Semin Pediatr Surg.* 2017;26(6):349–55.
 20. Turner D, Otley AR, Mack D, Hyams J, de Bruijne J, Uusoue K, et al. Development, Validation, and Evaluation of a Pediatric Ulcerative Colitis Activity Index: A Prospective Multicenter Study. *Gastroenterology.* 2007;133(2):423–32.
 21. Romano C, Famiani A, Comito D, Rossi P, Raffa V, Fries W. Oral beclomethasone dipropionate in pediatric active ulcerative colitis: A comparison trial with mesalazine. *J Pediatr Gastroenterol Nutr.* 2010;50(4):385–9.
 22. Siow VS, Bhatt R, Mollen KP. Management of acute severe ulcerative colitis in children. *Semin Pediatr Surg.* 2017;26(6):367–72.
 23. Uhlig HH, Schwerd T, Koletzko S, Shah N, Kammermeier J, Elkadri A, et al. The diagnostic approach to monogenic very early onset inflammatory bowel disease. Vol. 147, *Gastroenterology.* W.B. Saunders; 2014. p. 990-1007.e3.
 24. Benchimol EI, Fortinsky KJ, Gozdyra P, Van Den Heuvel M, Van Limbergen J, Griffiths

- AM. Epidemiology of pediatric inflammatory bowel disease: A systematic review of international trends. Vol. 17, *Inflammatory Bowel Diseases*. 2011. p. 423–39.
25. Khor B, Gardet A, Xavier RJ. Genetics and pathogenesis of inflammatory bowel disease. Vol. 474, *Nature*. 2011. p. 307–17.
 26. Crowley E, Warner N, Pan J, Khalouei S, Elkadri A, Fiedler K, et al. Prevalence and Clinical Features of Inflammatory Bowel Diseases Associated With Monogenic Variants, Identified by Whole-Exome Sequencing in 1000 Children at a Single Center. *Gastroenterology*. 2020;158(8):2208–20.
 27. Prenzel F, Uhlig HH. Frequency of indeterminate colitis in children and adults with IBD - a metaanalysis. *J Crohn's Colitis*. 2009;3(4):277–81.
 28. Henderson P, Van Limbergen JE, Wilson DC, Satsangi J, Russell RK. Genetics of childhood-onset inflammatory bowel disease. Vol. 17, *Inflammatory Bowel Diseases*. 2011. p. 346–61.
 29. Muise AM, Snapper SB, Kugathasan S. The age of gene discovery in very early onset inflammatory bowel disease. Vol. 143, *Gastroenterology*. W.B. Saunders; 2012. p. 285–8.
 30. Marsh RA, Bleesing JJ, Filipovich AH. Using flow cytometry to screen patients for X-linked lymphoproliferative disease due to SAP deficiency and XIAP deficiency. Vol. 362, *Journal of Immunological Methods*. 2010. p. 1–9.
 31. Ammann S, Elling R, Gyrd-Hansen M, Dückers G, Bredius R, Burns SO, et al. A new functional assay for the diagnosis of X-linked inhibitor of apoptosis (XIAP) deficiency. *Clin Exp Immunol*. 2014;176(3):394–400.
 32. Kotlarz D, Beier R, Murugan D, Diestelhorst J, Jensen O, Boztug K, et al. Loss of interleukin-10 signaling and infantile inflammatory bowel disease: Implications for diagnosis and therapy. *Gastroenterology*. 2012;143(2):347–55.
 33. Uhlig HH, Muise AM. Clinical Genomics in Inflammatory Bowel Disease. Vol. 33, *Trends in Genetics*. Elsevier Ltd; 2017. p. 629–41.
 34. Liu Z, Zhu L, Roberts R, Tong W. Toward Clinical Implementation of Next-Generation Sequencing-Based Genetic Testing in Rare Diseases: Where Are We? Vol. 35, *Trends in Genetics*. Elsevier Ltd; 2019. p. 852–67.
 35. Cardinale CJ, Kelsen JR, Baldassano RN, Hakonarson H. Impact of exome sequencing in inflammatory bowel disease. *World J Gastroenterol*. 2013;19(40):6721–9.

36. Freeman EB, Köglmeier J, Martinez AE, Mellerio JE, Haynes L, Sebire NJ, et al. Gastrointestinal complications of epidermolysis bullosa in children. *Br J Dermatol.* 2008;158(6):1308–14.
37. Fiskerstrand T, Arshad N, Haukanes I, Tronstad R, Pham D-C, Johansson S, et al. Familial Diarrhea Syndrome Caused by an Activating GUCY2C Mutation. 2012;
38. Ashton GHS. Kindler syndrome. Vol. 29, *Clinical and Experimental Dermatology.* 2004. p. 116–21.
39. Chalaris A, Adam N, Sina C, Rosenstiel P, Lehmann-Koch J, Schirmacher P, et al. Critical role of the disintegrin metalloprotease ADAM17 for intestinal inflammation and regeneration in mice. *J Exp Med.* 2010;207(8):1617–24.
40. Cheng LE, Kanwar B, Tcheurekdjian H, Grenert JP, Muskat M, Heyman MB, et al. Persistent systemic inflammation and atypical enterocolitis in patients with NEMO syndrome. *Clin Immunol.* 2009;132(1):124–31.
41. Schäppi MG, Smith V V., Goldblatt D, Lindley KJ, Milla PJ. Colitis in chronic granulomatous disease. *Arch Dis Child.* 2001;84(2):147–51.
42. Matute JD, Arias AA, Wright NAM, Wrobel I, Waterhouse CCM, Xing JL, et al. A new genetic subgroup of chronic granulomatous disease with autosomal recessive mutations in p40 phox and selective defects in neutrophil NADPH oxidase activity. *Blood.* 2009;114(15):3309–15.
43. Verspaget HW, Mieremet-Ooms MAC, Weterman IT, Pena AS. Partial defect of neutrophil oxidative metabolism in Crohn's disease. *Gut.* 1984;25(8):849–53.
44. Uzel G, Orange JS, Poliak N, Marciano BE, Heller T, Holland SM. Complications of tumor necrosis factor- α blockade in chronic granulomatous disease-related colitis. *Clin Infect Dis.* 2010;51(12):1429–34.
45. Kato K, Kojima Y, Kobayashi C, Mitsui K, Nakajima-Yamaguchi R, Kudo K, et al. Successful allogeneic hematopoietic stem cell transplantation for chronic granulomatous disease with inflammatory complications and severe infection. *Int J Hematol.* 2011;94(5):479–82.
46. Davis MK, Rufo PA, Polyak SF, Weinstein DA. Adalimumab for the treatment of Crohn-like colitis and enteritis in glycogen storage disease type Ib. Vol. 31, *Journal of Inherited Metabolic Disease.* Kluwer Academic Publishers; 2008. p. 505–9.

47. Kato K, Kojima Y, Kobayashi C, Mitsui K, Nakajima-Yamaguchi R, Kudo K, et al. Successful allogeneic hematopoietic stem cell transplantation for chronic granulomatous disease with inflammatory complications and severe infection. *Int J Hematol*. 2011;94(5):479–82.
48. Galeotti C, Meinzer U, Quartier P, Rossi-Semerano L, Bader-Meunier B, Pillet P, et al. Efficacy of interleukin-1-targeting drugs in mevalonate kinase deficiency. *Rheumatol (United Kingdom)*. 2012;51(10):1855–9.
49. Bader-Meunier B, Florkin B, Sibilia J, Acquaviva C, Hachulla E, Grateau G, et al. Mevalonate kinase deficiency: A survey of 50 patients. *Pediatrics*. 2011;128(1).
50. Rigaud S, Fondanèche MC, Lambert N, Pasquier B, Mateo V, Soulas P, et al. XIAP deficiency in humans causes an X-linked lymphoproliferative syndrome. *Nature*. 2006;444(7115):110–4.
51. Uhlig HH. Monogenic diseases associated with intestinal inflammation: Implications for the understanding of inflammatory bowel disease. *Gut*. 2013;62(12):1795–805.
52. de Jesus AA, Goldbach-Mansky R. Monogenic autoinflammatory diseases: Concept and clinical manifestations. Vol. 147, *Clinical Immunology*. Academic Press Inc.; 2013. p. 155–74.
53. Ozdogan H, Ugurlu S. *Familial Mediterranean Fever*. Vol. 48, *Presse Medicale*. Elsevier Masson SAS; 2019. p. e61–76.
54. Agarwal S, Mayer L. Pathogenesis and treatment of gastrointestinal disease in antibody deficiency syndromes. *J Allergy Clin Immunol*. 2009;124(4):658–64.
55. Warnatz K, Voll RE. Pathogenesis of autoimmunity in common variable immunodeficiency. *Front Immunol*. 2012;3(JUL).
56. Alangari A, Alsultan A, Adly N, Massaad MJ, Kiani IS, Aljebreen A, et al. LPS-responsive beige-like anchor (LRBA) gene mutation in a family with inflammatory bowel disease and combined immunodeficiency. *J Allergy Clin Immunol*. 2012;130(2):481–488.e2.
57. Baris S, Ercan H, Cagan HH, Ozen A, Karakoc-Aydiner E, Ozdemir C, et al. IVIG Treatment in Common Variable Immunodeficiency Efficacy of Intravenous Immunoglobulin Treatment in Children with Common Variable Immunodeficiency. Vol. 21, *J Investig Allergol Clin Immunol*. 2011.
58. Thrasher AJ, Burns SO. WASP: A key immunological multitasker. Vol. 10, *Nature Reviews*

- Immunology. 2010. p. 182–92.
59. Boztug K, Schmidt M, Schwarzer A, Banerjee PP, Díez IA, Dewey RA, et al. Stem-Cell Gene Therapy for the Wiskott–Aldrich Syndrome. *N Engl J Med*. 2010;363(20):1918–27.
 60. Felgentreff K, Perez-Becker R, Speckmann C, Schwarz K, Kalwak K, Markelj G, et al. Clinical and immunological manifestations of patients with atypical severe combined immunodeficiency. *Clin Immunol*. 2011;141(1):73–82.
 61. Shouval DS, Ouahed J, Biswas A, Goettel JA, Horwitz BH, Klein C, et al. Interleukin 10 receptor signaling: Master regulator of intestinal mucosal homeostasis in mice and humans. In: *Advances in Immunology*. Academic Press Inc.; 2014. p. 177–210.
 62. Begue B, Verdier J, Rieux-Laucat F, Goulet O, Morali A, Canioni D, et al. Defective IL10 signaling defining a subgroup of patients with inflammatory bowel disease. *Am J Gastroenterol*. 2011;106(8):1544–55.
 63. Glocker E-O, Kotlarz D, Boztug K, Gertz EM, Schäffer AA, Noyan F, et al. Inflammatory Bowel Disease and Mutations Affecting the Interleukin-10 Receptor. *N Engl J Med*. 2009;361(21):2033–45.
 64. Kotlarz D, Beier R, Murugan D, Diestelhorst J, Jensen O, Boztug K, et al. Loss of interleukin-10 signaling and infantile inflammatory bowel disease: Implications for diagnosis and therapy. *Gastroenterology*. 2012;143(2):347–55.
 65. Barzaghi F, Passerini L, Bacchetta R. Immune dysregulation, polyendocrinopathy, enteropathy, X-linked syndrome: A paradigm of immunodeficiency with autoimmunity. *Front Immunol*. 2012;3(JUL).
 66. Caudy AA, Reddy ST, Chatila T, Atkinson JP, Verbsky JW. CD25 deficiency causes an immune dysregulation, polyendocrinopathy, enteropathy, X-linked-like syndrome, and defective IL-10 expression from CD4 lymphocytes. *J Allergy Clin Immunol*. 2007;119(2):482–7.
 67. Patey-Mariaud De Serre N, Canioni D, Ganousse S, Rieux-Laucat F, Goulet O, Ruemmele F, et al. Digestive histopathological presentation of IPEX syndrome. *Mod Pathol*. 2009;22(1):95–102.
 68. Kern JS, Herz C, Haan E, Moore D, Nottelmann S, Von Lilien T, et al. Chronic colitis due to an epithelial barrier defect: The role of kindlin-I isoforms. *J Pathol*. 2007;213(4):462–70.
 69. Blaydon DC, Biancheri P, Di W-L, Plagnol V, Cabral RM, Brooke MA, et al. Inflammatory

- Skin and Bowel Disease Linked to ADAM17 Deletion . *N Engl J Med*. 2011;365(16):1502–8.
70. Magnani A, Mahlaoui N. Managing Inflammatory Manifestations in Patients with Chronic Granulomatous Disease. *Pediatr Drugs*. 2016;18(5):335–45.
 71. Yamaguchi T, Ihara K, Matsumoto T, Tsutsumi Y, Nomura A, Ohga S, et al. Inflammatory bowel disease-like colitis in glycogen storage disease type 1b. *Inflamm Bowel Dis*. 2001;7(2):128–32.
 72. Bégin P, Patey N, Mueller P, Rasquin A, Sirard A, Klein C, et al. Inflammatory bowel disease and T cell lymphopenia in G6PC3 deficiency. *J Clin Immunol*. 2013;33(3):520–5.
 73. Levy M, Arion A, Berrebi D, Cuisset L, Jeanne-Pasquier C, Bader-Meunier B, et al. Severe early-onset colitis revealing mevalonate kinase deficiency. *Pediatrics*. 2013;132(3).
 74. Sari S, Egritas O, Dalgic B. The familial Mediterranean fever (MEFV) gene may be a modifier factor of inflammatory bowel disease in infancy. *Eur J Pediatr*. 2008;167(4):391–3.
 75. Folwaczny C, Ruelfs C, Walther J, König A, Emmerich B. Ulcerative colitis in a patient with Wiskott-Aldrich syndrome. *Endoscopy*. 2002;34(10):840–1.
 76. Levy J, Espanol-Boren T, Thomas C, Fischer A, Tovo P, Bordigoni P, et al. Clinical spectrum of X-linked hyper-IgM syndrome. *J Pediatr*. 1997;131(1 I):47–54.
 77. Chan AY, Punwani D, Kadlecck TA, Cowan MJ, Olson JL, Mathes EF, et al. A novel human autoimmune syndrome caused by combined hypomorphic and activating mutations in ZAP-70. *J Exp Med*. 2016;213(2):155–65.
 78. Kritsaneepaiboon S, Andres MM, Tatco VR, Lim CCQ, Concepcion NDP. Extrapulmonary involvement in pediatric tuberculosis. Vol. 47, *Pediatric Radiology*. Springer Verlag; 2017. p. 1249–59.
 79. Weng M-T, Wei S-C, Lin C-C, Tsang Y-M, Shun C-T, Wang J-Y, et al. Seminar Report From the 2014 Taiwan Society of Inflammatory Bowel Disease (TSIBD) Spring Forum (May 24th, 2014): Crohn’s Disease Versus Intestinal Tuberculosis Infection. *Intest Res*. 2015;13(1):6.
 80. Mao R, Liao W Di, He Y, Ouyang CH, Zhu ZH, Yu C, et al. Computed tomographic enterography adds value to colonoscopy in differentiating Crohn’s disease from intestinal tuberculosis: A potential diagnostic algorithm. *Endoscopy*. 2015;47(4):322–9.
 81. Nahid P, Dorman SE, Alipanah N, Barry PM, Brozek JL, Cattamanchi A, et al. Executive

Summary: Official American Thoracic Society/Centers for Disease Control and Prevention/Infectious Diseases Society of America Clinical Practice Guidelines: Treatment of Drug-Susceptible Tuberculosis. Vol. 63, *Clinical Infectious Diseases*. Oxford University Press; 2016. p. 853–67.

82. Haque R, Huston CD, Hughes M, Houpt E, Petri WA. Amebiasis. *N Engl J Med*. 2003;348(16):1565–73.
83. Begum S, Quach J, Chadee K. Immune evasion mechanisms of *Entamoeba histolytica*: Progression to disease. Vol. 6, *Frontiers in Microbiology*. Frontiers Media S.A.; 2015.
84. Langner C, Aust D, Ensari A, Villanacci V, Becheanu G, Miehle S, et al. Histology of microscopic colitis-review with a practical approach for pathologists. Vol. 66, *Histopathology*. Blackwell Publishing Ltd; 2015. p. 613–26.
85. Taherian M, Samankan S, Cagir B. Amebic Colitis. *StatPearls*. StatPearls Publishing; 2021.
86. Visvesvara GS. Giardiasis: an overview. Vol. 164, *IMJ*. Illinois medical journal. 1983. p. 34–9.
87. Almirall P, Núñez FA, Bello J, González OM, Fernández R, Escobedo AA. Abdominal pain and asthenia as common clinical features in hospitalized children for giardiasis. *Acta Trop*. 2013;127(3):212–5.
88. Granados CE, Reveiz L, Uribe LG, Criollo CP. Drugs for treating giardiasis. *Cochrane Database Syst Rev*. 2012;
89. Crobach MJT, Dekkers OM, Wilcox MH, Kuijper EJ. European Society of Clinical Microbiology and Infectious Diseases (ESCMID): Data review and recommendations for diagnosing *Clostridium difficile*-infection (CDI). Vol. 15, *Clinical Microbiology and Infection*. Blackwell Publishing Ltd; 2009. p. 1053–66.
90. Surawicz CM, Brandt LJ, Binion DG, Ananthakrishnan AN, Curry SR, Gilligan PH, et al. Guidelines for diagnosis, treatment, and prevention of *clostridium difficile* infections. Vol. 108, *American Journal of Gastroenterology*. 2013. p. 478–98.
91. Zar FA, Bakkanagari SR, Moorthi KMLST, Davis MB. A comparison of vancomycin and metronidazole for the treatment of *Clostridium difficile*-associated diarrhea, stratified by disease severity. *Clin Infect Dis*. 2007;45(3):302–7.
92. Quondamcarlo C, Valentini G, Ruggeri M, Forlini G, Fenderico P, Rossi Z. *Campylobacter jejuni* enterocolitis presenting as inflammatory bowel disease. *Tech Coloproctol*.

2003;7(3):173–7.

93. Chachu KA, Osterman MT. How to diagnose and treat IBD mimics in the refractory IBD patient who does not have IBD. *Inflamm Bowel Dis.* 2016;22(5):1262–74.
94. Bhaijee F, Arnold C, Lam-Himlin D, Montgomery EA, Voltaggio L. Infectious mimics of inflammatory bowel disease. Vol. 21, *Diagnostic Histopathology.* Elsevier Ltd; 2015. p. 267–75.
95. Pillet S, Pozzetto B, Roblin X. Cytomegalovirus and ulcerative colitis: Place of antiviral therapy. Vol. 22, *World Journal of Gastroenterology.* Baishideng Publishing Group Co; 2016. p. 2030–45.
96. Bontà J, Zeitz J, Frei P, Biedermann L, Sulz MC, Vavricka SR, et al. Cytomegalovirus disease in inflammatory bowel disease: Epidemiology and disease characteristics in a large single-centre experience. *Eur J Gastroenterol Hepatol.* 2016;28(11):1329–34.
97. Hirayama Y, Ando T, Hirooka Y, Watanabe O, Miyahara R, Nakamura M, et al. Characteristic endoscopic findings and risk factors for cytomegalovirus-associated colitis in patients with active ulcerative colitis. *World J Gastrointest Endosc.* 2016;8(6):301.
98. Landsman MJ, Sultan M, Stevens M, Charabaty A, Mattar MC. Diagnosis and management of common gastrointestinal tract infectious diseases in ulcerative colitis and crohn’s disease patients. Vol. 20, *Inflammatory Bowel Diseases.* Lippincott Williams and Wilkins; 2014. p. 2503–10.
99. McCurdy JD, Enders FT, Khanna S, Bruining DH, Jones A, Killian JM, et al. Increased Rates of Clostridium difficile Infection and Poor Outcomes in Patients with IBD with Cytomegalovirus. *Inflamm Bowel Dis.* 2016;22(11):2688–93.
100. Tandon P, James P, Cordeiro E, Mallick R, Shukla T, McCurdy JD. Diagnostic Accuracy of Blood-Based Tests and Histopathology for Cytomegalovirus Reactivation in Inflammatory Bowel Disease: A Systematic Review and Meta-Analysis. Vol. 23, *Inflammatory Bowel Diseases.* Lippincott Williams and Wilkins; 2017. p. 551–60.
101. Yang H, Zhou W, Lv H, Wu D, Feng Y, Shu H, et al. The Association between CMV Viremia or Endoscopic Features and Histopathological Characteristics of CMV Colitis in Patients with Underlying Ulcerative Colitis. *Inflamm Bowel Dis.* 2017;23(5):814–21.
102. Heine RG, Elsayed S, Hosking CS, Hill DJ. Cow’s milk allergy in infancy. Vol. 2, *Current Opinion in Allergy and Clinical Immunology.* Lippincott Williams and Wilkins; 2002. p.

217–25.

103. Host A, Halken S. Cow's Milk Allergy: Where have we Come from and where are we Going? *Endocrine, Metab Immune Disord Targets*. 2014;14(1):2–8.
104. Vandenplas Y, Brueton M, Dupont C, Hill D, Isolauri E, Koletzko S, et al. Guidelines for the diagnosis and management of cow's milk protein allergy in infants. Vol. 92, *Archives of Disease in Childhood*. 2007. p. 902–8.
105. Vandenplas Y, Cruchet S, Faure C, Lee HC, Di Lorenzo C, Staiano A, et al. When should we use partially hydrolysed formulae for frequent gastrointestinal symptoms and allergy prevention? Vol. 103, *Acta Paediatrica, International Journal of Paediatrics*. Blackwell Publishing Ltd; 2014. p. 689–95.
106. Heyman MB. Lactose intolerance in infants, children, and adolescents. *Pediatrics*. 2006;118(3):1279–86.
107. Heyman MB. Lactose intolerance in infants, children, and adolescents. *Pediatrics*. 2006;118(3):1279–86.
108. Nichols BL, Dudley MA, Nichols VN, Putman M, Avery SE, Fraley JK, et al. Effects of malnutrition on expression and activity of lactase in children. *Gastroenterology*. 1997;112(3):742–51.
109. Alfalah M, Keiser M, Leeb T, Zimmer KP, Naim HY. Compound Heterozygous Mutations Affect Protein Folding and Function in Patients With Congenital Sucrase-Isomaltase Deficiency. *Gastroenterology*. 2009;136(3):883–92.
110. Hammer HF, Hammer J. Diarrhea Caused By Carbohydrate Malabsorption. Vol. 41, *Gastroenterology Clinics of North America*. 2012. p. 611–27.
111. Montalto M, Gallo A, Ojetti V, Gasbarrini A. Fructose, trehalose and sorbitol malabsorption. *Eur Rev Med Pharmacol Sci*. 2013;17(Suppl 2):26–9.
112. Komericki P, Akkilic-Materna M, Strimitzer T, Weyermair K, Hammer HF, Aberer W. Oral xylose isomerase decreases breath hydrogen excretion and improves gastrointestinal symptoms in fructose malabsorption - A double-blind, placebo-controlled study. *Aliment Pharmacol Ther*. 2012;36(10):980–7.
113. Catassi C, Yachha SK. The global village of celiac disease. *Pediatr Adolesc Med*. 2008;12:23–31.
114. Garrote JA, Gómez-González E, Bernardo D, Arranz E, Chirido F. Celiac disease

- pathogenesis: the proinflammatory cytokine network. Vol. 47 Suppl 1, Journal of pediatric gastroenterology and nutrition. 2008.
115. Lebenthal E, Shteyer E, Branski D. The changing clinical presentation of celiac disease. *Pediatr Adolesc Med.* 2008;12:18–22.
 116. Volta U, Granito A, Fiorini E, Parisi C, Piscaglia M, Pappas G, et al. Usefulness of antibodies to deamidated gliadin peptides in celiac disease diagnosis and follow-up. *Dig Dis Sci.* 2008;53(6):1582–8.
 117. Caicedo RA, Hill ID. Current guidelines for the diagnosis and treatment of celiac disease. *Pediatr Adolesc Med.* 2008;12:107–13.
 118. Pais WP, Duerksen DR, Pettigrew NM, Bernstein CN. How many duodenal biopsy specimens are required to make a diagnosis of celiac disease? *Gastrointest Endosc.* 2008;67(7):1082–7.
 119. Mansoor E, Saleh MA, Cooper GS. Prevalence of Eosinophilic Gastroenteritis and Colitis in a Population-Based Study, From 2012 to 2017. *Clin Gastroenterol Hepatol.* 2017;15(11):1733–41.
 120. Jensen ET, Martin CF, Kappelman MD, Dellon ES. Prevalence of eosinophilic gastritis, gastroenteritis, and colitis: Estimates from a national administrative database. *J Pediatr Gastroenterol Nutr.* 2016;62(1):36–42.
 121. Hogan SP, Rothenberg ME, Forbes E, Smart VE, Matthaei KI, Foster PS. Chemokines in eosinophil-associated gastrointestinal disorders. Vol. 4, *Current Allergy and Asthma Reports.* Current Science Ltd; 2004. p. 74–82.
 122. Ingle SB, Hinge Ingle CR. Eosinophilic gastroenteritis: An unusual type of gastroenteritis. Vol. 19, *World Journal of Gastroenterology.* Baishideng Publishing Group Co; 2013. p. 5061–6.
 123. Pineton de Chambrun G, Dufour G, Tassy B, Rivière B, Bouta N, Bismuth M, et al. Diagnosis, Natural History and Treatment of Eosinophilic Enteritis: a Review. Vol. 20, *Current Gastroenterology Reports.* Current Medicine Group LLC 1; 2018.
 124. Klein NC, Hargrove RL, Sleisenger MH, Jeffries GH. Eosinophilic gastroenteritis^{1,2}. *Med (United States).* 1970;49(4):299–319.
 125. Lee M, Hodges WG, Huggins TL, Lee EL. Eosinophilic gastroenteritis. *South Med J.* 1996;89(2):189–94.

126. Reed C, Woosley JT, Dellon ES. Clinical characteristics, treatment outcomes, and resource utilization in children and adults with eosinophilic gastroenteritis. *Dig Liver Dis.* 2015;47(3):197–201.
127. Montalto M, D’Onofrio F, Santoro L, Gallo A, Gasbarrini A, Gasbarrini G. Autoimmune enteropathy in children and adults. Vol. 44, *Scandinavian Journal of Gastroenterology.* 2009. p. 1029–36.
128. Cuenod B, Brousse N, Goulet O, De Potter S, Mougenot JF, Ricour C, et al. Classification of intractable diarrhea in infancy using clinical and immunohistological criteria. *Gastroenterology.* 1990;99(4):1037–43.
129. Torgerson TR, Ochs HD. Immune dysregulation, polyendocrinopathy, enteropathy, X-linked: Forkhead box protein 3 mutations and lack of regulatory T cells. Vol. 120, *Journal of Allergy and Clinical Immunology.* 2007. p. 744–50.
130. Russo PA, Brochu P, Seidman EG, Roy CC. Autoimmune enteropathy. In: *Pediatric and Developmental Pathology.* Springer New York; 1999. p. 65–71.
131. Unsworth DJ, Walker-Smith JA. Autoimmunity in diarrhoeal disease. *J Pediatr Gastroenterol Nutr.* 1985;4(3):375–80.
132. Elwing JE, Clouse RE. Adult-onset autoimmune enteropathy in the setting of thymoma successfully treated with infliximab. *Dig Dis Sci.* 2005;50(5):928–32.
133. Sanderson IR, Phillips AD, Spencer J, Walker-Smith JA. Response to autoimmune enteropathy to cyclosporine A therapy. *Gut.* 1991;32(11):1421–5.
134. Penny K, Fleming M, Kazmierczak D, Thomas A. An epidemiological study of Henoch-Schönlein purpura. *Paediatr Nurs.* 2010;22(10):30–5.
135. Sapina M, Frkovic M, Sestan M, Srsen S, Ovuka A, Batnozic Varga M, et al. Geospatial clustering of childhood IgA vasculitis and IgA vasculitis-associated nephritis. *Ann Rheum Dis.* 2021;80(5):610–6.
136. Weiss PF, Klink AJ, Luan X, Feudtner C. Temporal association of Streptococcus, Staphylococcus, and parainfluenza pediatric hospitalizations and hospitalized cases of Henoch-Schönlein purpura. *J Rheumatol.* 2010;37(12):2587–94.
137. Trnka P. Henoch-Schönlein purpura in children. Vol. 49, *Journal of Paediatrics and Child Health.* 2013. p. 995–1003.
138. Trapani S, Micheli A, Grisolia F, Resti M, Chiappini E, Falcini F, et al. Henoch Schonlein

- purpura in childhood: Epidemiological and clinical analysis of 150 cases over a 5-year period and review of literature. *Semin Arthritis Rheum.* 2005;35(3):143–53.
139. Jauhola O, Ronkainen J, Koskimies O, Marja AH, Arikoski P, Hölttä T, et al. Renal manifestations of Henoch-Schönlein purpura in a 6-month prospective study of 223 children. *Arch Dis Child.* 2010;95(11):877–82.
 140. Saulsbury FT. Henoch-Schonlein purpura in children: Report of 100 patients and review of the literature. *Medicine (Baltimore).* 1999;78(6):395–409.
 141. Chang WL, Yang YH, Lin YT, Chiang BL. Gastrointestinal manifestations in Henoch-Schönlein purpura: A review of 261 patients. Vol. 93, *Acta Paediatrica, International Journal of Paediatrics.* 2004. p. 1427–31.
 142. Saulsbury FT, Hart MH. Crohn’s disease presenting with Henoch-Schonlein purpura. *J Pediatr Gastroenterol Nutr.* 2000;31(SUPPL. 2):173–5.
 143. Ozen S, Pistorio A, Iusan SM, Bakkaloglu A, Herlin T, Brik R, et al. EULAR/PRINTO/PRES criteria for Henoch-Schönlein purpura, childhood polyarteritis nodosa, childhood Wegener granulomatosis and childhood Takayasu arteritis: Ankara 2008. Part II: Final classification criteria. *Ann Rheum Dis.* 2010;69(5):798–806.
 144. Rostoker G. Schönlein-Henoch purpura in children and adults: Diagnosis, pathophysiology and management. Vol. 15, *BioDrugs.* Adis International Ltd; 2001. p. 99–138.
 145. Lewis ML, Palsson OS, Whitehead WE, van Tilburg MAL. Prevalence of Functional Gastrointestinal Disorders in Children and Adolescents. *J Pediatr.* 2016;177:39-43.e3.
 146. Song SW, Park SJ, Kim SH, Kang SG. Relationship between irritable bowel syndrome, worry and stress in adolescent girls. *J Korean Med Sci.* 2012;27(11):1398–404.
 147. Schwille-Kiuntke J, Enck P, Zendler C, Krieg M, Polster A V., Klosterhalfen S, et al. Postinfectious irritable bowel syndrome: Follow-up of a patient cohort of confirmed cases of bacterial infection with *Salmonella* or *Campylobacter*. *Neurogastroenterol Motil.* 2011;23(11).
 148. Stasi C, Rosselli M, Bellini M, Laffi G, Milani S. Altered neuro-endocrine-immune pathways in the irritable bowel syndrome: The top-down and the bottom-up model. Vol. 47, *Journal of Gastroenterology.* 2012. p. 1177–85.
 149. Mayer EA, Tillisch K. The brain-gut Axis in abdominal pain syndromes. *Annu Rev Med.* 2011;62:381–96.

150. Devanarayana NM, Rajindrajith S. Irritable bowel syndrome in children: Current knowledge, challenges and opportunities. Vol. 24, World Journal of Gastroenterology. Baishideng Publishing Group Co; 2018. p. 2211–35.
151. Lewis SJ, Heaton KW. Stool form scale as a useful guide to intestinal transit time. *Scand J Gastroenterol.* 1997;32(9):920–4.
152. Hyams JS, Di Lorenzo C, Saps M, Shulman RJ, Staiano A, Van Tilburg M. Childhood functional gastrointestinal disorders: Child/adolescent. *Gastroenterology.* 2016;150(6):1456-1468.e2.
153. Flagstad G, Helgeland H, Markestad T. Faecal calprotectin concentrations in children with functional gastrointestinal disorders diagnosed according to the Pediatric Rome III criteria. *Acta Paediatr Int J Paediatr.* 2010;99(5):734–7.
154. Fagerberg UL, Lööf L, Myrdal U, Hansson LO, Finkel Y. Colorectal inflammation is well predicted by fecal calprotectin in children with gastrointestinal symptoms. *J Pediatr Gastroenterol Nutr.* 2005;40(4):450–5.
155. Bonilla S, Wang D, Saps M. The prognostic value of obtaining a negative endoscopy in children with functional gastrointestinal disorders. *Clin Pediatr (Phila).* 2011;50(5):396–401.
156. Korterink JJ, Rutten JMTM, Venmans L, Benninga MA, Tabbers MM. Pharmacologic treatment in pediatric functional abdominal pain disorders: A systematic review. *J Pediatr.* 2015;166(2):424-431.e6.

8. Životopis

Rođen sam 9. lipnja 1996. godine u Varaždinu. Osnovnu školu Sveti Đurđ pohađao sam od 2003. do 2011. godine. Zatim sam upisao opći smjer Druge gimnazije Varaždin gdje sam maturirao 2015. godine. Iste godine upisao sam Medicinski fakultet Sveučilišta u Zagrebu. Tijekom studija bio sam aktivni član Studentske sekcije za pedijatriju i kardiologiju od 2019. godine, a od 2020. godine bio sam jedan od voditelja Studentske sekcije za pedijatriju.

Aktivno se služim engleskim jezikom i poznajem osnove njemačkog jezika.