

# Dijagnostika i liječenje nemelanomskih zloćudnih tumora kože

---

Krišto, Mirela

Professional thesis / Završni specijalistički

2020

Degree Grantor / Ustanova koja je dodijelila akademski / stručni stupanj: **University of Zagreb, School of Medicine / Sveučilište u Zagrebu, Medicinski fakultet**

Permanent link / Trajna poveznica: <https://um.nsk.hr/um:nbn:hr:105:916905>

Rights / Prava: [In copyright](#) / [Zaštićeno autorskim pravom.](#)

Download date / Datum preuzimanja: **2024-07-09**



Repository / Repozitorij:

[Dr Med - University of Zagreb School of Medicine Digital Repository](#)



**SVEUČILIŠTE U ZAGREBU  
MEDICINSKI FAKULTET**

**Mirela Krišto**

**Dijagnostika i liječenje nemelanomskih zloćudnih  
tumora kože**

**ZAVRŠNI SPECIJALISTIČKI RAD**



Zagreb, studeni 2020.

**SVEUČILIŠTE U ZAGREBU  
MEDICINSKI FAKULTET**

**Mirela Krišto**

**Dijagnostika i liječenje nemelanomskih zloćudnih  
tumora kože**

**ZAVRŠNI SPECIJALISTIČKI RAD**

Zagreb, studeni 2020.

Ovaj specijalistički rad izrađen je u Klinici za dermatovenerologiju Kliničkog bolničkog centra Zagreb i Medicinskog fakulteta Sveučilišta u Zagrebu pod vodstvom izv. prof. dr. sc. Romane Čeović, redni broj:\_\_\_\_\_.

## **Zahvale**

Za izradu ovog rada zahvaljujem se svojoj mentorici, izv. prof. dr. sc. Romani Čeović, dr. med. na njenoj bezrezervnoj podršci, pomoći i ljubaznosti te na konstruktivnim savjetima i stručnom vodstvu tijekom njegove izrade.

Također, zahvaljujem se svojoj obitelji na razumijevanju i podršci koju su mi pružali svo vrijeme pisanja ovog rada.

## Sadržaj

1. Uvod .....	1
2. Epidemiologija nemelanomskih zloćudnih tumora kože .....	3
3. Rizični čimbenici za razvoj nemelanomskih zloćudnih tumora kože .....	6
4. Patologija i patogeneza nemelanomskih zloćudnih tumora kože.....	9
4.1. Patologija i patogeneza bazocelularnog karcinoma .....	10
4.2. Patologija i patogeneza planocelularnog karcinoma .....	12
5. Dijagnostika nemelanomskih zloćudnih tumora kože.....	14
5.1. Klinički pregled .....	14
5.2. Dermatoskopija.....	14
5.3. Patohistološka dijagnostika .....	17
5.4. Nove dijagnostičke tehnike: Refleksijska konfokalna mikroskopija.....	18
6. Terapija nemelanomskih zloćudnih tumora kože.....	21
6.1. Kirurške metode.....	21
6.1.1. Standardna ekscizija .....	24
6.1.2. Mohsova mikrografska kirurgija.....	25
6.1.3. Ablativne metode .....	26
6.1.3.1. Elektrodesikacija i kiretaža .....	27
6.1.3.2. Krioterapija (kriokirurgija) .....	28
6.1.3.3. Laser .....	30
6.2. Nekirurške i farmakološke metode .....	33
6.2.1. Topička terapija imikvimodom.....	33
6.2.2. Fotodinamička terapija .....	35
6.2.3. Topička i intralezijska primjena 5-fluorouracila.....	39
6.2.4. Intralezijska primjena interferona alfa-2b .....	40
6.3. Radijacijska terapija.....	41
6.4. Sustavna kemoterapija .....	44
7. Kemoprevencija.....	45
7.1. Sustavna i topička terapija retinoidima .....	45
7.2. Topički inhibitori ciklooksigenaze .....	45
7.3. Ingenol mebutat .....	47
7.4. Nikotinamid .....	48
8. Uznapredovali bazocelularni karcinom .....	49
8.1. Inhibitori <i>Hedgehog</i> signalnog puta .....	50
8.1.1. Vismodegib.....	50
8.1.2. Sonidegib .....	53
8.1.3. Ostali inhibitori <i>Hedgehog</i> signalnog puta.....	54

8.1.4. Rezistencija na inhibitore <i>Hedgehog</i> signalnog puta.....	54
9. Praćenje bolesnika nakon terapije .....	57
10. Zaključak.....	58
11. Sažetak .....	59
12. Summary .....	60
13. Popis literature.....	61
14. Životopis .....	86

## Popis i objašnjenje kratica

aBCC	uznapredovali bazocelularni karcinom (engl. advanced basal cell carcinoma)
AK	aktinička keratoza
ALA	5-aminolevulinska kiselina (engl. 5-aminolevulinic acid)
BCC	bazocelularni karcinom (engl. basal cell carcinoma)
CK	kreatin kinaza (engl. creatine kinase)
COX	ciklooksigenaza (engl. cyclooxygenase)
CR	potpuni odgovor (engl. complete response)
CTCAE	sistem ocjenjivanja nuspojava onkološke terapije (engl. Common terminology criteria for adverse events)
Dhh	ligand u Hh signalnom putu (engl. Desert hedgehog)
EEB	konvecionalna vanjska radioterapija (engl. external electron beam)
FDA	Agencija za hranu i lijekove (engl. Food and Drug Administration)
5-FU	5-fluorouracil
Gli	transkripcijski faktor u Hh signalnom putu (engl. Glioma-associated oncogene)
HFUS	visokofrekventni ultrazvuk (engl. high-frequency ultrasound)
Hh	signalni put u stanici (engl. Hedgehog)
HPI	inhibitori Hh signalnog puta (engl. Hh pathway inhibitors)
HPV	humani papiloma virus
IFN- $\alpha$ 2b	interferon-alfa 2b
Ihh	ligand u Hh signalnom putu (engl. Indian hedgehog)
IL	interleukini
IM	ingenol mebutat
laBCC	lokalno uznapredovali bazocelularni karcinom (engl. locally advanced basal cell carcinoma)
MAL	metilaminolevulinska kiselina (engl. methyl-5-aminolevulinic acid)
mBCC	metastatski bazocelularni karcinom (engl. metastatic basal cell carcinoma)
MMS	Mohsova mikrografska kirurgija (engl. Mohs' micrographic surgery)
nBCC	nodularni bazocelularni karcinom (engl. nodular basal cell carcinoma)
NCCN	Nacionalna sveobuhvatna mreža za rak (engl. National Comprehensive Cancer Network)
NMSC	nemelanomski zloćudni tumori kože (engl. nonmelanoma skin cancer)
NSAID	nesteroidni protuupani lijek (engl. nonsteroidal antiinflammatory drug)



OCT	optička koherentna tomografija (engl. optical coherence tomography)
PD	programirana stanična smrt (engl. programmed death)
PDL	vrsta lasera (engl. pulsed dye laser)
PDT	fotodinamička terapija (engl. photodynamic therapy)
PG	prostaglandini
PpIX	protoporfirin IX
PR	djelomični odgovor (engl. partial response)
PTCH	gen koji kodira za istoimeni receptor u Hh signalnom putu (engl. Patched)
PUVA	fotokemoterapija (engl. psoralen and ultraviolet A)
PXM	piroksikam (engl. piroxicam)
RCM	refleksijska konfokalna mikroskopija (engl. reflectance confocal microscopy)
sBCC	površinsko šireći bazocelularni karcinom (engl. superficial basal cell carcinoma)
SCC	planocelularni karcinom (engl. squamous cell carcinoma)
Shh	ligand u Hh signalnom putu (engl. Sonic hedgehog)
SMO	signalni pretvarač u Hh signalnom putu (engl. Smoothened)
SUFU	supresor fuzijskog proteina (engl. Suppressor of fused protein)
TF	transkripcijski faktor
TNF $\alpha$	faktor tumorske nekroze alfa (engl. tumor necrosis factor alfa)
UV	ultraljubičasto zračenje (engl. ultraviolet)

# 1. Uvod

Bazocelularni karcinomi (BCC, od engl. basal cell carcinoma) i planocelularni karcinomi kože (SCC, od engl. squamous cell carcinoma), zajedničkog naziva nemelanomski zloćudni tumori kože (NMSC, od engl. nonmelanoma skin cancer), danas su najčešći karcinomi u bijeloj populaciji u većine zemalja svijeta te poprimaju epidemijske razmjere, a u nekim zemljama predstavljaju znatan zdravstveni problem zbog svoje učestalosti (1). Incidencija ovih tumora u neprestanom je porastu, dok se mortalitet stabilizira te u nekim zemljama čak i pada. Uzroke povećane incidencije možemo tražiti u djelovanju nekoliko čimbenika rizika kao što su povećana izloženost suncu, duži boravak na otvorenom, promjene u načinu odijevanja koji otkriva veći dio tijela, duže trajanje života (obzirom da pojavnost raka kože raste s dobi), stanjenje ozonskog omotača, genetska predispozicija, a u nekim slučajevima i imunosupresija (2).

S BCC-om povezuje se intenzivna izloženost ultraljubičastim (UV, od engl. ultraviolet) zrakama u ranom djetinjstvu i adolescentnoj dobi, dok se za etiologiju SCC-a okrivljuje kronična izloženost UV-zrakama u prvim desetljećima života (3).

Obrada bolesnika s tumorskim tvorbama suspektim na NMSC započinje uzimanjem anamneze i fizikalnim pregledom kože. U osoba koje se prezentiraju sa tumorskom tvorbuom suspektom na BCC indiciran je kompletan pregled kože zbog povećanog rizika od aktiničkih keratoza (AK) ili karcinoma lokaliziranih na drugim predjelima kože (1, 4). Za SCC, uz kompletan pregled kože, indicirano je pregledati i regionalne limfne čvorove (1, 4). U svrhu poboljšanja dijagnostike uvedeno je nekoliko neinvazivnih dijagnostičkih tehnika, a dermatoskopija je jedna od njih. Suspektnu tumorsku tvorbu potrebno je biopsirati do dubine retikularnog dermisa, a pregled uzorka dobivenog biopsijom kože smatra se zlatnim standardom u dijagnostici NMSC-a (4). Među novim dijagnostičkim tehnikama, koje pokazuju obećavajuću primjenu u svakodnevnoj kliničkoj praksi, ističe se refleksijska konfokalna mikroskopija (RCM, od engl. reflectance confocal microscopy).

Terapija NMSC-a je kirurška i nekirurška. Za veliku većinu NMSC-a, kirurške metode predstavljaju kurativni tretman obzirom da je to najbolji način kontrole odstranjenja tumora u cijelosti i posljedično njegove eradikacije (5). Pri tom se uz standardnu eksciziju, koja je zlatni standard, koriste Mohsova mikrografska kirurgija (MMS, od engl. Mohs' micrographic surgery) te ablativne metode koje uključuju elektrodesikaciju i kiretažu, krioterapiju i laser.

Unatoč visokim stopama izlječenja kirurškim metodama, ovi oblici liječenja nose sa sobom rizik od morbiditeta, poput infekcije i stvaranja ožiljaka (5). Posljedično, nekirurške i farmakološke metode mogu biti terapija izbora za određene bolesnike s NMSC-om jer se u mnogim slučajevima stope izlječenja približavaju onima postignutima kirurgijom, a prednosti su niži troškovi liječenja te kozmetički prihvatljiviji ishod (6).

U ove oblike liječenja ubrajamo fotodinamičku terapiju (PDT, od engl. photodynamic therapy), topički 5-fluorouracil (5-FU), topičku terapiju imikvimodom, intralezijski interferon alfa-2b (IFN- $\alpha$ 2b), radijacijsku terapiju i kemoterapiju.

Radijacijska terapija metoda je izbora za bolesnike koji nisu kandidati za kirurško liječenje ili ga odbijaju, uključujući one za koje je takvo liječenje kontraindicirano, a može se koristiti i kao adjuvantna terapija nakon kirurškog zahvata (7). Obzirom na popratne pojave i slabu učinkovitost, sustavna kemoterapija antitumorskim lijekovima rezervirana je za liječenje lokalno uznapredovalih ili metastatskih NMSC-a (8). Međutim, u posljednje vrijeme nove molekularne terapije usmjerene protiv *Hedgehog* (Hh) signalnog puta, kao što su vismodegib i sonidegib, zamijenile su različite oblike kemoterapije u liječenju lokalno uznapredovalog (laBCC, od engl. locally advanced basal cell carcinoma), odnosno neoperabilnog BCC-a i metastaskog BCC-a (mBCC, od engl. metastatic basal cell carcinoma) (9).

Posebno važna stavka u liječenju bolesnika, čija je anamneza opterećena NMSC-om, je njihovo redovito praćenje i edukacija (7).

## 2. Epidemiologija nemelanomskih zloćudnih tumora kože

Mnoge zemlje, pa tako i Hrvatska, susreću se s problemom nedostatnosti relevantnih podataka o incidenciji i mortalitetu NMSC-a, a također nema podataka o incidenciji pojedinih vrsta (histološkom podtipu) zloćudnih tumora kože, već se oni prikazuju zajedno.

BCC je najčešći zloćudni tumor kože širom svijeta, 4-5 puta češći od SCC-a (1, 9, 10), odnosno čini 80% svih NMSC-a (11, 12). Procijenjeno je da je broj tih tumora u SAD-u porastao dramatično u periodu od 1992.-2006., a ukupni broj zahvata izvedenih zbog NMSC-a porastao je za 76% tijekom tog razdoblja, od 1 158 298 u 1992. do 2 048 517 u 2006. (12). Smatra se da će 1 od 5 Amerikanaca razviti zloćudni tumor kože tijekom života (13). Prema novim istraživanjima, samo u SAD-u je 2012. registrirano 5.4 milijuna NMSC-a, a pojavili su se u oko 3.3 milijuna Amerikanaca, sugerirajući da neki imaju više od jednog (1, 11). Smatra se da se na godišnjoj razini u SAD-u dijagnosticira otprilike 3.5 milijuna novih slučajeva NMSC-a (5, 6), od toga > 2 milijuna BCC-a (odnosno 8 od 10 ovih tumora), te oko 700 000 SCC-a, a globalne stope incidencije nastavljaju rasti (1, 14, 15). Stopa incidencije BCC-a u SAD-u porasla je otprilike za 2% godišnje, a značajan porast vidi se među ženama mlađim od 40 godina u kojih se incidencija udvostručila u posljednjih 40 godina, dok se incidencija SCC-a i u žena i u muškaraca mlađih od 40 godina utrostručila (15-18). Stope smrtnosti NMSC-a su niske (0.1%) u usporedbi s ostalim malignomima, ali mogu uzrokovati značajan morbiditet za bolesnika (12). Procjenjuje se da u SAD-u godišnje s tom dijagnozom umire oko 2000 ljudi te da stopa smrtnosti opada posljednjih godina (1). Većina ljudi koja umire od ovih tumora su starije osobe koje nisu zatražile liječničku pomoć sve dok tumor nije postao velik, kao i imunosuprimirane osobe koje su imale transplantaciju organa (1). Metastaska bolest BCC-a je rijetka i pojavljuje se samo u 0.0028-0.55% slučajeva, a stopa smrtnosti je vrlo niska (19-21). Iako im je prognoza generalno izvrsna, otprilike 4% SCC-a metastazira, a smrtnost im je 1.5% do 2% (15).

Obzirom na visoku incidenciju BCC-a, porasli su i godišnji troškovi liječenja, značajno doprinoseći rastućem ekonomskom teretu na zdravstvo i čineći ga petim najskupljim karcinomom u SAD-u (22, 23).

U zapadnoj Europi incidencija BCC-a porasla je za 2-3 puta u zadnja tri desetljeća (2). S druge strane, jedna kanadska studija pokazala je stabilizaciju NMSC-a (24). Naime, retrospektivna analiza 100 000 ljudi s ovom dijagnozom, koji su ušli u *Alberta Cancer Registry* u razdoblju od 1988.-2007., pokazuje početni porast stopa NMSC-a za period od

1988. do srednjih 1990-ih, praćenih stabilizacijom koja je počela 2000. za oba spola. Razloge ovoga možemo tražiti u naporima o svjesnosti i prevenciji kožnih tumora (24).

Snažna povezanost geografske širine i incidencije BCC-a odražava važnu ulogu izlaganja suncu u njegovoj etiologiji (2). Incidencija BCC-a u SAD-u je gotovo 14 puta veća u bijelaca nego u Hispanaca. Najveću incidenciju ima Australija, zemlja s pretežno bijelom populacijom koja živi u relativno niskim geografskim širinama, blizu ekvatora. I unutar same Australije susreće se gradijent incidencije između tropskih i subtropskih dijelova zemlje, a sličan uzorak možemo naći i u SAD-u (2).

Za razliku od BCC-a, SCC se pojavljuje manje učestalo, ali incidencije variraju od zemlje do zemlje. U SAD-u incidencija SCC-a je 11 puta veća u bijelaca nego u Hispanaca (2). Među visoko rizične zemlje spada i Australija u kojoj postoji 28%-tni rizik od razvijanja SCC-a do 70. godine, a dobno standardizirana stopa incidencije je 387/100 000 (2). Kao i za BCC, postoji povezanost između incidencije SCC-a i geografske širine, pa je ona 3 puta veća u onih koji žive u subtropskim i tropskim regijama (2).

I jedna i druga zemlja izvješćuju o udvostručenju ili utrostručenju incidencija SCC-a u posljednja 2-3 desetljeća, a slične rezultate pokazuje i Europa (2). Škotska studija, međutim, pokazuje stabilizaciju incidencije SCC-a u muškaraca starijih od 60 godina, iako se takav opadajući trend ne vidi u drugim zemljama (2).

Hrvatska je mediteranska zemlja s velikim brojem sunčanih dana u godini, a zbog nedovoljne zaštite od UV-zračenja, osobito mladih, za očekivati je veću učestalost tumora kože (25).

Utvrđeno je da se prosječno godišnje dijagnosticira 3 675 novih bolesnika (1790 muškaraca i 1835 žena) s nekom vrstom zloćudnog tumora kože (25). Gruba godišnja incidencija takvih tumora je oko 83,7/100 000 za muškarce i 81,9/100 000 za žene (25). Prema tome, zloćudni tumori kože su najčešći maligni tumori promatramo li oba spola zajedno, a na drugom su mjestu na ljestvici najčešćih sijela karcinoma obaju spolova (s 18% za žene i 15% za muškarce), odmah nakon raka dojke u žena i nakon raka bronha i pluća u muškaraca (25).

Vodeće mjesto zauzimaju BCC i SCC, pri čemu je BCC nešto češći u žena nego u muškaraca (25). Do 2003. godine incidencija NMSC-a u Hrvatskoj nije bila poznata. U jednoj retrospektivnoj studiji, tijekom 3-godišnjeg perioda (1. siječnja 2003.-31. prosinca 2005.), registrirano je 9479 slučajeva NMSC-a, 4622 (49%) u muškaraca i 4857 (51%) u žena (26). Stopa incidencije iznosila je 72,1/100.000 za muškarce i 70,3/100.000 za žene. BCC je bio najčešći nemelanomski zloćudni tumor u oba spola. Od ukupnog broja NMSC-a, bilo je 7244 slučajeva BCC-a (26). SCC je drugi najčešći nemelanomski zloćudni tumor. Registrirano je

1860 slučajeva SCC-a (26). Stopa incidencije iznosila je za BCC 54,9/100.000 u muškaraca i 53,9/100.000 u žena, a za SCC 14,6/100.000 u muškaraca i 13,4/100.000 u žena (26).

Incidencija ovih tumora raste s dobi (25). Za BCC najviša incidencija je nakon 85. godine života, a za SCC iznad 70. godine u muškaraca, odnosno iznad 80. godine u žena (25).

Incidencija tih tumora veća je u žena nego u muškaraca do 40. godine života, vjerojatno kao posljedica veće izloženosti mlađih žena UV-zrakama, dok je u starijoj dobi incidencija veća u muškaraca (25).

Zbog NMSC-a u Hrvatskoj posljednjih nekoliko godina umire nešto više od 50 ljudi na godinu (25). U 2005. godini umrlo je 57 (27 muškaraca i 30 žena), 2006. godine 56 (22 muškaraca i 34 žene), a 2007. godine 51 osoba (26 muškaraca i 25 žena) (25).

U oba spola NMSC se pojavljuju najčešće na glavi i vratu, potom na trupu, te gornjim i donjim udovima (2). BCC na trupu ima snažnu povezanost s opeklinama od sunca, odnosno posljedica je akutnog intenzivnog izlaganja suncu (2). S druge strane, SCC se najčešće pojavljuje na licu, osobito u području usnica, ušiju, nosa, obraza i očnog kapka, dok su vrat, dorzumi šaka i podlaktice sljedeće najčešće zahvaćene regije (2).

### 3. Rizični čimbenici za razvoj nemelanomskih zloćudnih tumora kože

Rizični faktori za NMSC mogu se podijeliti na okolišne i neokolišne, a isto tako određeni komorbiditeti kože mogu predisponirati za razvoj NMSC-a. Najvažniji okolišni rizični čimbenik je izloženost UV-zrakama (posebno UVB), kako sunčevim, tako i umjetnim izvorima tih zraka (solariji i razne lampe za tamnjenje) (27). Posljedično, osobe koje žive u područjima s intenzivnim UV-zračenjem, te one koje provode duži period na otvorenom ili se podvrgavaju umjetnom tamnjenju, su pod većim rizikom od onih koji to ne čine (27).

Anamneza buloznih opekotina kao i mlađa dob pri prvoj pojavi takvih ozljeda su povezane s BCC-om, iako je još nejasno da li kontinuirana ili intermitentna izloženost suncu predstavlja veći rizik (28). Ipak, neki pretpostavljaju da bi razvoj BCC-a, kao onaj melanoma, mogao bolje korelirati sa intermitentnim izlaganjem (29). Iako se većina karcinoma kože pojavljuje tek nakon 50.godine života, treba imati na umu da sunce oštećuje kožu od najranije dobi, a UV-zrake prisutne su i za hladnog i oblačnog vremena (25). U posljednje vrijeme primjena solarija postala je važan rizični faktor za rani početak BCC-a (28). K tomu, genetska predispozicija i neokolišni čimbenici, kao što je fototip kože, pogoršavaju rizik postavljen solarnim zračenjem (30). Rizični faktori za razvoj BCC-a su bijela rasa, muški spol te starija životna dob (30, 31). Pri tom su pod povećanim rizikom osobe svijetle puti koje su podložnije opeklinama i pjegama na koži. To su uglavnom plavokose ili crvenokose osobe svijetlih očiju sa smanjenom sposobnosti tamnjenja (25, 32). Dodatno, muškarci su dva puta više skloniji razvijanju NMSC-a od žena (30). Starija životna dob predstavlja veći rizik za razvoj BCC-a, vjerojatno djelomično radi smanjene sposobnosti popravka UV zračenjem izazvanih oštećenja DNA i posljedične akumulacije karcinogenih fotoprodukata (30, 31, 33).

Smatra se da upotreba zaštitnih faktora i ostalih fotoprotektivnih mjera nije toliko povezana sa smanjenim rizikom BCC-a kao sa smanjenim rizikom SCC-a (34).

Veći rizik obolijevanja imaju i ljudi koji žive bliže ekvatoru, odnosno u područjima s jačim UV-zračenjem, kao i oni koji žive u planinskim područjima (25).

Ostali čimbenici rizika su: ožiljci, opeklina kože, infekcije nekim HPV tipovima, kronične upale, ulkusi kože, profesionalna izloženost arsenu, katranu, kreozotu i smoli, bolesti koje senzibiliziraju kožu na sunce (*xeroderma pigmentosum*, albinizam, sindrom bazocelularnog nevusa), terapija zračenjem, imunosupresijska terapija, osobna anamneza raka kože, obiteljska anamneza raka kože, AK i Bowenova bolest (25).

Kao što je navedeno, određene genetičke bolesti i kožni poremećaji predisponiraju pojedince za razvoj NMSC-a. To uključuje albinizam (35) i *xeroderma pigmentosum* (36), poremećaj u kojem postoji defekt u popravku UV-zračenjem induciranog oštećenja DNA, te sindrom bazocelularnog nevusa (37), rijetko kongenitalno stanje koje uzrokuje multiple BCC. Osobe s ovim sindromom tipično razvijaju BCC u adolescenciji ili ranim 20-tima (37). S druge strane, zanimljivo je da je afrička i južnoazijska populacija s tamnom bojom kože visoko rezistentna na razvoj NMSC-a (38).

Transplantirani bolesnici također su pod povećanim rizikom, osobito za SCC, te stopa rizika u populaciji 20 godina nakon transplantacije iznosi do 80% (39). U njih su kožni tumori najčešći posttransplantacijski malignomi (40, 41). Osobe koje primjenjuju imunosupresivnu terapiju u svrhu prevencije reakcije odbacivanja transplantata imaju 65-250 puta veći rizik od pojave SCC-a u usporedbi s općom populacijom (42, 43). U tih je ljudi primarni rizični faktor kumulativna izloženost UV-svjetlu u kombinaciji s tipom kože I i II (koža na kojoj redovito prilikom izlaganja suncu nastaju opekline). Rizik se povećava i s godinama nakon transplantacije zbog kumulativnog efekta imunosupresivne terapije. S druge strane, i nejatrogena imunosupresija, odnosno defekt celularnog imuniteta u osoba koje boluju od limfoproliferativnih bolesti (kronična limfocitna leukemija, limfomi) povezan je s nastankom SCC-a, koji je u tih osoba izrazito agresivan (42-44).

Primjena oralnih steroida (neovisno o osnovnoj bolesti) se od nedavno povezuje s NMSC-om (45). Bolesnici s autoimunom bolesti ili artritismom na imunosupresivnoj terapiji su pod povećanim rizikom za razvoj SCC-a, kao i bolesnici koji su dugotrajno liječeni fotokemoterapijom (PUVA, od engl. psoralen and ultraviolet A) zbog psorijaze (46). Osobe s ožiljcima od teških opekline kože, teškim infekcijama kostiju i upalnim bolestima kože isto su pod povećanim rizikom za NMSC, osobito SCC (44, 47). Iako je ovaj rizik općenito mali, ovi tumori mogu biti agresivni s povećanim rizikom metastaziranja (47).

SCC može nastati u ožiljcima nakon cijepljenja, traume te na ekstremitetima u području nadomjesnih protetskih pomagala (44). SCC koji nastaje na ožiljku ili ulceraciji, a očituje se pojavom induracije, elevacije ili ulceracije na postojećim promjenama, poznat je kao Marjolinov ulkus (44).

Humani papiloma virus (HPV) pronađen je u mnogim NMSC-ima i vjerojatno pridonosi molekularnim mehanizmima karcinogeneze, osobito određeni podtipovi (44). Nedavna studija upućuje na to da bi kožne infekcije HPV-5 i HPV-8 tipom mogle rezultirati povećanim rizikom za razvoj SCC-a u transplantiranih bolesnika (48). Druga studija sugerira da perzistentne infekcije kože visoko rizičnim genitalnim HPV tipovima (tip 16, 31, 35 i 51),



povezanim s cervikalnim karcinomom, mogu također predstavljati rizični čimbenik za NMSC u neimunosuprimirane populacije (49). HPV 6 i 11 identificirani su u Böscher-Löwensteinovom tumoru, a HPV 16 identificiran je u Bowenovoj bolesti te tumorima u genitalnoj i periungualnoj regiji (44).

Pušenje je također povezano sa SCC-om, osobito donje usnice (44). Nakon standardizacije po dobi, spolu i izloženosti suncu, jedna studija pronašla je relativni rizik za SCC od 2.0, a pri tom je promatrana povezanost s brojem popušanih cigareta i lula (50). Dodatno, pušenje i pijenje alkoholnih pića povezano je s nastankom tumora u usnoj šupljini (44).

Policiklički aromatski ugljikovodici, kao što su katran, čađa i smola, te izloženost insekticidima i herbicidima, utječu na nastanak SCC-a, također kronična izloženost anorganskom arsenu može rezultirati pojavom multiplih bazalioma (44).

Opisana je češća pojava SCC-a u osoba koje profesionalno rade u zoni ionizirajućeg zračenja, kao i u osoba kod kojih je radioterapija primjenjena u liječenju psorijaze, akne, hirzutizma te malignih tumora štitnjače (44).

Važno je istaknuti da su bolesnici koji su već jednom imali BCC ili SCC pod povećanim rizikom za nastanak novih (2). Procjenjuje se da je u 3 godine nakon prvog BCC-a 44% veći rizik od idućih BCC-a, što je 10 puta veća incidencija od one u općoj populaciji, ali i to je ovisno o dobi i geografskoj lokaciji (2, 51). Tako je relativni rizik drugog BCC-a veći u onih oboljelih u mlađoj dobi u usporedbi s onima koji su prvi put oboljeli u starijoj dobi (2). Rizik nastanka SCC-a u prve 3 godine iznosi 18%, što predstavlja deseterostruki porast incidencije u usporedbi s općom populacijom (2, 52).

Iako je drugi NMSC najčešće isti tip kao prvi, rizik nastanka SCC-a unutar 3 godine od pojavljivanja BCC-a je visok, kao i rizik razvijanja BCC-a u osoba koje su prvo oboljele od SCC-a te je sličan riziku među osobama koje su prvo oboljele od BCC-a (2, 52).

## 4. Patologija i patogeneza nemelanomskih zloćudnih tumora kože

Porastu incidencije NMSC-a danas snažno pridonosi imunosupresija u bolesnika s transplantiiranim organima (40-43). Zanimljivo je da se učestalost između BCC-a i SCC-a u omjeru 4:1 u korist BCC-a, mijenja u omjer 3.8:1 u korist SCC-a u bolesnika s transplantiranim organima (3, 42, 43). To čini SCC 65-250 puta češćim u imunosuprimiranih transplantiranih bolesnika nego u općoj populaciji (42, 43). SCC u ovih bolesnika također su agresivniji, brzo rastu, imaju veću stopu lokalnog recidiva i metastaziraju u 5-8% bolesnika (42, 43). To sve ukazuje da su prekursorske stanice/lezije SCC-a često prisutne u latentnom obliku, ali dobro kontrolirane imunološkim sustavom (43). S druge strane, BCC bi mogli biti manje ovisni o imunosnom nadzoru što naglašava njihovu drugačiju etiologiju (3).

Tumor supresor gen p53 igra važnu ulogu u popravku DNA i regulaciji staničnog ciklusa, a njegova alterirana ekspresija pojavljuje se u različitim tumorima (53). Mutacija p53 gena zajednička je BCC-u i SCC-u te više od 50% svih SCC-a i BCC-a pokazuje ovu mutaciju, a učestalost se penje na 90% u tumorima bolesnika koji boluju od *xeroderma pigmentosum* (3). Smatra se da je mutacija p53 rani, ako ne i inicijalni događaj (3). Mnoge p53 mutacije pokazuju vrlo specifičan uzorak, odnosno C-T transformaciju s visokom učestalošću CC i TT fotodimera (3). Pokazano je da njihova prisutnost može snažno inhibirati vezanje nekoliko važnih staničnih regulatornih i za DNA oštećenje odgovornih transkripcijskih faktora (TF), što daje potencijalno objašnjenje činjenice da se promotorske regije ne mogu uspješno popraviti (3). Za razliku od ostalih karcinoma, npr. kolorektalnog, drugi p53 alel nije izgubljen tijekom tumorske progresije, već mutiran (3). Obzirom da se dvije mutacije pojavljuju na različitim mjestima, ovo snažno podupire mutacijsku moć UVB zračenja (3). Mutacije se pri tom ne pojavljuju slučajno, već se akumuliraju u "vrućim točkama" pa je predloženo da su mutacije na 177. kodonu specifične za BCC, a mutacije na 278. kodonu za SCC (3).

Drži se da je prva mutacija p53 odgovorna za nastanak polaganog rasta tumora, a nove mutacije stvaraju stanice koje brže rastu zbog različitih uloga koje gen p53 ima na rast, razvoj i smrt stanice (54).

## 4.1. Patologija i patogeneza bazocelularnog karcinoma

BCC nastaju *de novo* iz bazalnih germinativnih stanica, a njihov razvoj predisponiraju jedna ili nekoliko velikih opekлина od sunca ranije u životu (3, 28).

No, čini se kako i povremeno rekreacijsko sunčanje nosi veći rizik od dugotrajnijeg i konstantnog izlaganja suncu (29, 54). Unatoč činjenici da se BCC učestalo pojavljuju na licu, oko 30% razvija se na koži zaštićenoj od sunca, što govori u prilog tome da uz UV-zračenje razvoju BCC-a pridonose i UV-neovisni mehanizmi (3). BCC rijetko metastaziraju (<0.1%), ali su visoko invazivni i lokalno destruktivni (3, 19).

Slabije agresivni tipovi, površinsko šireći (sBCC, od engl. superficial basal cell carcinoma) i nodularni (nBCC, od engl. nodular basal cell carcinoma), nikada ne metastaziraju niti prelaze u agresivnije oblike, a niti lokalno invazivni i agresivni tipovi tumora, sklerozirajući i morfeiformni, ne razvijaju metastaze (54). BCC nastaje zbog međudjelovanja strome i epidermisa (54). Smatra se da je upravo djelovanje fibroblasta u stromi ključno za nemogućnost metastaziranja (54). To potkrepljuje i činjenica da transplantirani tumor bez pripadajuće strome neće nastaviti rasti na novome domaćinu. Invazivna priroda BCC-a može se pripisati proteolitičkoj aktivnosti tumora (54). Naime, u stanicama tumora i stromi pojačana je ekspresija enzima metaloproteinaza i kolagenaza koji degradiraju vezivo i omogućuju širenje tumora. Istraživanja pokazuju da sve stanice potječu od jedne vrste stanica te su posljedica monoklonske proliferacije (54).

Premda je BCC tumor koji ima vrlo stabilnu genomsku strukturu, često su uočene mutacije gena *Patched 1* (PTCH1) na kromosomu 9q22 (54-56). Najčešće se radi o gubitku heterozigotnosti PTCH1 gena i pojavljuje se u 53-69% BCC-a (57-59). Uz mutacije p53 gena koje su zajedničke i BCC-u i SCC-u, u BCC-u mutacije PTCH1 gena rezultiraju aberantnim Hh putem koji se smatra najznačajnijom genetskom promjenom za njegov razvoj (3, 60, 61). BCC je prvi puta povezan sa aberantnim Hh signalnim putem kada je identificirana mutacija PTCH1 gena kao glavna mutacija u bolesnika s Gorlinovim sindromom koji često imaju brojne BCC (56, 62). Posljedično, za mnoge sporadične BCC otkrivene su mutacije komponenti Hh puta koje promoviraju aberantno signaliranje, uključujući inaktivirajuće mutacije PTCH1 u 85-90% (najčešće gubitak dijela kromosoma 9q) i aktivirajuće mutacije proteina *Smoothened* (SMO) u 10% (38, 56, 63).

Obzirom da je Shh put esencijalan za razvoj dlačnog folikula, vjeruje se da BCC potječu iz prekursorskih stanica dlačnog folikula (3).

Hh signalni put je visoko konzervirani evolucijski put prijenosa signala od stanične membrane do jezgre (64). Tijekom embrionalnog razvoja Hh signalni put igra važnu ulogu za staničnu diferencijaciju i proliferaciju te strukturiranje tkiva (65). Uz to, čini se da ovaj put igra ulogu i u održavanju određenih tkiva i matičnih stanica u odraslih (66). Međutim, aberantna aktivacija Hh signaliranja upletena je u razvoj i promociju određenih tipova tumora, uključujući BCC, meduloblastom i gastrointestinalne karcinome (67). Do sada su identificirana tri homologa Hh gena: *Sonic hedgehog* (Shh), *Desert hedgehog* (Dhh) i *Indian hedgehog* (Ihh) (68). Hh signalni put sastoji se od liganda (Shh, Dhh, Ihh), PTCH receptora (PTCH1, PTCH2), signalnog pretvarača SMO te *Glioma-associated oncogene* (Gli) TF-a (Gli1, Gli2, Gli3) (67). PTCH1 gen, koji kodira za PTCH1 receptor, funkcionira kao klasični tumor supresor gen (38). Kada Hh ligand nije vezan na transmembranski PTCH receptor, PTCH inhibira funkciju SMO (67). Stoga, signaliranje počinje kad se jedan od tri Hh liganda u sisavaca (Shh, Dhh, Ihh), koji imaju različite uzorke vremenske i prostorne ekspresije te različite funkcije, veže na ekstracelularnu regiju PTCH 1 transmembranskog receptora, time oslobađajući inhibiciju koju nevezani PTCH1 vrši na SMO, sedmero-transmembranski protein (61, 69, 70). SMO potom može putovati u nepokretni cilij i nizvodno aktivirati signaliranje koje kulminira ekspresijom Gli familije TF-a koji se onda mogu vezati na promotorske regije ciljnih gena, regulirajući tako njihovu ekspresiju, te promovirati proliferaciju, preživljenje i diferencijaciju stanica što ih čini ključnim genima u tumorogenezi BCC-a (38, 64). Molekularne studije na uzorcima tumora dokazale su visoke razine ekspresije Gli1 glasnike RNA konzistentne s konstitutivnom aktivacijom Hh puta (9). Hh signaliranje regulirano je negativnom povratnom spregom komponentama puta, kao što je supresor fuzijskog proteina (SUFU, od engl. Suppressor of fused protein) koji se veže za Gli TF (61, 69). Ovakav put naziva se još i kanonsko signaliranje (67).

Aberantna aktivacija Hh puta otkrivena je u nekoliko tipova tumora (61). U nekih tipova tumora kao što su karcinomi pankreasa, pluća, prostate, dojke i kolorektalni, aberantna aktivacija Hh puta ovisna je o ligandu te ekspresija (ili pretjerana ekspresija) Hh liganda u ovih tumora aktivira Hh signalni put u tumorskim i/ili stromalnim stanicama tako promovirajući rast tumora (61). Nasuprot tome, aberantna aktivacija Hh puta u BCC-u (također i u mnogim meduloblastomima i rabdomiosarkomima) ne zahtijeva ekspresiju Hh liganda, već ovisi o putem aktiviranim mutacijama komponenti Hh puta kao što je SMO ili PTCH1 (61).

14-3-3 sigma protein, član obitelji proteina koji reguliraju staničnu aktivnost i koji je pod utjecajem p53 gena, promovira premitotičko hvatanje DNA oštećenja i tako prevenira

"mitotičku katastrofu". Pronađeno je kako je ekspresija ovog proteina djelomično ili potpuno izgubljena u BCC-u i to zahvaljujući CpG hipermetilaciji (3). Od ostalih citogenetičkih abnormalnosti pronađen je višak kromosoma 18, X, 7 i 9 te gubitak terminalnih dijelova kromosoma 6q, 13q, 4q, 1q, 8q i 9p (3).

U nekim studijama nađena je još i mutacija ras onkogeni u do 30% slučajeva, a proučavanje telomeraze dalo je podatke o njihovoj izrazito pojačanoj aktivnosti, što se uočava u izrazito malignih tumora (54).

## 4.2. Patologija i patogeneza planocelularnog karcinoma

Fotooštećenja kože rezultat su UV-om induciranih polja kancerizacije s mnogim vidljivim i subkliničkim lezijama (71). U razvoju SCC-a najvažniju ulogu ima kumulativna životna izloženost UV-zračenju, osobito UVB-zračenju (3). Uz to, za nastanak SCC-a danas se optužuje i niz kemijskih agenasa, kao što su petrolej, katrani, čađa i arsen te ionizirajuće zračenje (54).

SCC je model klasičnog karcinoma koji ima svog prekursora, fazu rasta i mogućnost metastaziranja (54). Klinički prekursori SCC-a su AK i Bowenova bolest (54). Na temelju histoloških pregleda ukazano je da se većina SCC-a (60-70%) razvija iz AK-a, odnosno AK, kao kronična progresivna bolest, progredira u SCC u 10% slučajeva tijekom 10 godina, koji potencijalno metastazira u 5% slučajeva (3, 72, 73). S druge strane, rizik da SCC *in situ* prijeđe u invazivni je daleko veći (54). Displazija se u AK uočava pretežno u donjim dijelovima epidermisa, dok se u Bowenovoj bolesti nalazi u čitavoj debljini epidermisa (54). AK nalaze se u svjetlije populacije na kronično fotoekspoziranim područjima, kao što su lice, ruke, dorzumi šaka, tjeme i gornji dio leđa (74). UVB zračenje, kao najvažniji faktor u patogenezi AK, uzrokuje mutacije gena za telomerazu i tumor supresor gena p53 (3, 75). Povećana aktivnost telomeraze odgađa programiranu staničnu smrt (PD, od engl. programmed death), čineći mutirane stanice besmrtnima (76). Mutacija tumor supresor gena p53 dovodi pak do proliferacije oštećenih stanica u potencijalno neoplastične stanice (76). I drugi faktori utječu na povećanje prevalencije AK-a, kao što su kožni tip I i II, starija životna dob, genetska predispozicija, fotooštećenja u radnika koji rade na otvorenom, izloženost suncu u djetinjstvu, upotreba solarija, PUVA terapija, primjena X-zraka, imunosupresivna terapija, te HPV (74, 77).

Iako još kontroverzno, keratoakantomi bi također mogli biti potencijalne prekursorske lezije (3). To su kožni tumori koji nastaju prvenstveno na suncu izloženoj koži. Karakterizira ih brza faza rasta u prvih 4-8 tjedana te moguća spontana regresija nakon 3-6 mjeseci. Zbog inicijalne stope rasta i morfologije, što ih čini vrlo sličnima dobro diferenciranim SCC-ima, još uvijek se raspravlja o tome da li su keratoakantomi poseban tip SCC-a ili je to nezavisan tumorski entitet. Nedavna istraživanja pokazuju da su barem neki od njih genetički nekompletni SCC (3).

SCC se može razviti na različitim mjestima na koži i sluznicama, tj. na mjestima gdje se nalazi pokrovni epitel (54). Kožni SCC na fotoeksponiranoj koži pokazuju indolentnije ponašanje i rijetko metastaziraju (u svega 5% slučajeva) (54). Nasuprot tome, SCC na usnama i sluznicama ili tkivu koje je metaplaziralo, daleko je agresivniji i češće metastazira (54).

Danas se smatra kako je karcinom nastao iz transformiranih keratinocita, ali se ne zna broj mutacija i točan slijed zbivanja pri njegovu nastanku. Pretpostavlja se da se tijekom razvoja tumora događaju nove mutacije koje dovode do selektivnog rasta i preživljavanja pojedinih klonova keratinocita. Ta zbivanja mogu se podijeliti u nekoliko faza. U početku UV inducira pojavu mutacije u obliku nastanka epidermalnih p53 klonova stanica koje postaju otporne na UV-om induciranu apoptozu (54). Nakon toga slijede dodatne mutacije gena p53 te se pojavljuje selektivni rast pojedinih klonova stanica što za posljedicu ima pojavu blage do srednje jake displazije koja se histološki manifestira u vidu SCC *in situ* (54). Daljnje genetske alteracije i ponovna selekcija pojedinih klonova stanica dovodi do proliferacije i pojave invazije tumora s prodorom u podležeći dermis. Tumor postupno postaje invazivan, a daljnje genetske alteracije uzrokuju metastaziranje u regionalne limfne čvorove te potom u udaljene organe (54).

Invazivni SCC može imati različite stupnjeve diferencijacije (54). Dobro diferencirani pokazuju znakove keratinizacije i invadiraju dermis u obliku tračaka i papilomatoznih nastavaka (54). Slabo diferencirani pokazuju više anaplazije bez znakova keratinizacije. Za njegov rast i razvoj potrebna je također stroma, koja ga hrani, te aktivacija angiogenih čimbenika (54). Međutim, za razliku od strome u okolini BCC-a, stroma u SCC-u je nespecifična te nije dokazano neko posebno međudjelovanje strome i tumorskih stranica. Drugim riječima, SCC ima sposobnost rasta i na drugim mjestima koja su udaljena od primarnog tumorskog bujanja (54).

Čini se kako je alteracija gena p53 najčešća genetska abnormalnost koja se uočava u AK, SCC *in situ* i invazivnim SCC-ima (54). Početno zbivanje je poremećaj regulacije p53 zbog točkaste mutacije jednog alela, dok je mutacija na drugom alelu posljedica delecije (54).

Posljedica toga je preživljavanje stanica i otpornost prema podlijevanju apoptozi (54). Pojedina istraživanja govore o velikom broju SCC-a koji sadrže nuklearni  $\beta$ -catenin što ide u prilog hipotezi o aktiviranom Wnt/ $\beta$ -catenin putu u kožnih SCC-a (3). S druge strane, postoje dokazi o involviranosti transformirajućeg faktora rasta beta i njegovog Smad puta u karcinogenezi. Pokusi su pokazali da se ovaj faktor ponaša kao tumor supresor u ranim stadijima, ali kao promotor karcinogeneze tijekom tumorske progresije (3). Drugi mutirani geni nađeni u SCC-u su CDKN2A lokus i PTCH (54). Mutacija onkogenog ras nalazi se u 10 do 50% SCC-a (54). SCC ima daleko veću nestabilnost genoma od BCC-a pa je prema nekim studijama 25-80% SCC-a aneuploidno (54). Isti je slučaj i s AK-ama i Bowenovom bolešću (54).

## **5. Dijagnostika nemelanomskih zloćudnih tumora kože**

### **5.1. Klinički pregled**

Obrada bolesnika s tumorskim tvorbama suspektim na NMSC započinje uzimanjem anamneze i fizikalnim pregledom kože (4). U osoba koje se prezentiraju sa tumorskom tvorbu suspektom na BCC, indiciran je kompletni pregled kože zbog povećanog rizika od AK ili karcinoma lokaliziranih na drugim predjelima kože (4, 51, 52). Za SCC, uz kompletni pregled kože, indicirano je pregledati i regionalne limfne čvorove (4, 44). Suspektu tumorsku tvorbu potrebno je biopsirati do dubine retikularnog dermisa (4, 7). Točnost kliničke dijagnoze je teško ocijeniti i ona ovisi o razini znanja i uvježbanosti kliničara. Osjetljivost kliničke dijagnoze varira od 56-90%, a specifičnost od 75-90% (78).

### **5.2. Dermatoskopija**

Dermatoskopija je jednostavna i financijski prihvatljiva dijagnostička pretraga koja omogućuje neinvazivnu i brzu *in vivo* evaluaciju morfoloških struktura epidermisa, dermoepidermalne granice te papilarnog dermisa s povećanjem od 10 do 100 puta, koje su nevidljive golim okom (79). Obzirom da strukture vidljive dermatoskopijom koreliraju s patohistološkim značajkama pojedinih lezija, ova metoda može se smatrati poveznicom

između kliničkog i patohistološkog pregleda te se danas dermatoskop smatra „dermatološkim stetoskopom“ (80).

Do unazad nekoliko godina koristila su se mineralna ulja, alkohol ili voda za pregled kožnih promjena dermatoskopom kako bi se smanjila površinska refleksija i omogućila bolja preglednost gore navedenih struktura (79). Danas se koriste *hand held* polarizirani prenosni dermatoskopi koji ne zahtijavaju kontakt s kožom niti imerzijsko sredstvo (79).

Zadnjih nekoliko desetljeća opsežno je prikazana vrijednost dermatoskopije u poboljšanju dijagnostike BCC-a. Štoviše, u zadnje vrijeme studije govore da dermatoskopija značajno olakšava ispravno liječenje tumora. Naime, dermatoskopija otkriva karakteristike tumora koje mogu utjecati na izbor liječenja, kao što je primjerice histološki podtip i prisutnost ulceracija ili pigmentacija (81).

Dermatoskopski kriteriji povezani sa nepigmentiranim BCC-om uključuju: arborizirajuće krvne žile ili fine teleangiektazije s nekoliko ogranaka, ulceracije ili multiple male erozije, sjajna bijelo-crvena područja bez struktura, te bijele kratke crte (79). Prisutnost finih teleangiektazija sa nekoliko ogranaka ili multiple male erozije (ili oboje) predviđa površinski podtip, a prisutnost arborizirajućih krvnih žila i velikih ulceracija predviđa nodularni podtip BCC-a (79, 81). Pigmentirani BCC ima dermatoskopske značajke u vidu multiplih plavo-sivih točki/globula, točki „u fokusu“, *maple-leaf-like* područja, *spoke wheel* područja, koncentričnih struktura i plavo-sivih ovoidnih gnijezda (81). Dermatoskopski nalaz smeđe pigmentiranih struktura, uključujući *maple-leaf-like* područja, *spoke wheel* područja ili koncentričnih struktura, predvidljiv je za sBCC, dok je prisutnost plavo-sivih ovoidnih gnijezda predvidljiva za nepovršinske podtipove (81). Infiltrativni BCC često pokazuje bijelo-crvena područja bez strukture, dok sklerodermiformni BCC često pokazuje bjelkastu podlogu, što korelira s podležećom fibrozom (79, 81).

Osjetljivost dermatoskopije za BCC iznosi 93%, a specifičnost 89% kada ga se razlikuje od malignog melanoma (82).

K tomu, dermatoskopske karakteristike entiteta uključenih u spektar keratinocitnih tumora nedavno su istražene te poboljšavaju optimalno liječenje ovih tumora (79). Primjerice, kada su kliničke i dermatoskopske karakteristike indikativne za sBCC, kliničar bi trebao razmotriti nekirurške metode liječenja, kao što je krioterapija (79). Osim toga, dermatoskopija otkriva morfološke karakteristike tumora koje su važne za konstruiranje strategije liječenja (79). Primjerice, prisutnost multiplih malih erozija ili ulceracija predstavlja prediktor dobrog odgovora na imikvimod (79). Drugi primjer je potencijal dermatoskopije u otkrivanju pigmentacija u 30% klinički nepigmentiranih BCC-a, što je osobito važno za BCC predviđene



za liječenje PDT-om (79). Važnost ove činjenice ogleda se u tome što je za pigmentirane tumore značajan slab odgovor na PDT, pošto se melanin ponaša kao kompetitivni pigment koji apsorbira svjetlo, tako reducirajući tumorsku stopu odgovora (79).

Kada su prisutne kliničke i dermatoskopske značajke nodularnog, infiltrativnog ili sklerodermiformnog BCC-a, kirurška ekscizija nesumnjivo je terapija prvog izbora kako bi se mogućnost povratka tumora svela na minimum (81). K tomu, određivanjem točnih granica tumora, dermatoskopija omogućuje precizniju procjenu potrebnih kirurških rubova, reducirajući tako stope recidiva (81).

Dermatoskopski kriteriji AK-a podijeljeni su prema kliničkoj klasifikaciji AK-a u tri stupnja: crvena pseudomrežica (stupanj 1), uzorak jagode (stupanj 2), bijela do žuta područja bez struktura i keratotični folikularni otvori (stupanj 3) (83). Pigmentirane AK dodatno pokazuju površinsku smeđu mrežicu koja okružuje folikularne otvore (83).

Dermatoskopija nepigmentiranog intraepidermalnog karcinoma (Bowenove bolesti) otkriva glomerularne krvne žile u klasterima te bijele do žute ljuske (83). Pigmentirana varijanta ove bolesti pokazuje brojne smeđe točke u linearnom rasporedu, obično vidljive na periferiji lezije (83).

Dermatoskopski uzorak invazivnog SCC-a ovisi o stupnju patohistološke diferencijacije (84). Dobro diferencirani SCC pokazuje znakove keratinizacije kao neprozirne žute ljuske, centralnu masu keratina, bijela bestrukturna područja te žute keratotične folikularne čepove okružene bijelim krugom (84). Također se mogu vidjeti linearne iregularne i, uglavnom, krvne žile poput ukosnice na periferiji tumora, osobito u keratoakantoma (84). Suprotno tomu, kod slabo diferenciranih podtipova često nedostaju znakovi keratinizacije, a dominira crvena boja kao posljedica guste vaskularne mreže (84). Pigmentirani SCC pokazuje homogenu pigmentaciju, iregularne plavo-sive granularne strukture, te tamno smeđe do crne kraste kod ulceracija (84).

Zaključno, nekad smatrana alatom drugog razreda, nakon brojnih istraživanja i iskustva prikupljenog zadnjih desetljeća, dermatoskopija je dobila potpuni novi smisao i danas se smatra nezamjenjivim kliničkim alatom u svakodnevnoj praksi koji upotpunjuje klinički pregled.

### 5.3. Patohistološka dijagnostika

Pregled uzorka dobivenog biopsijom kože smatra se zlatnim standardom u dijagnostici NMSC-a (4, 7). Biopsija se može izvesti na nekoliko načina, kao *punch*, *shave* ili ekscizijska (85, 86). Za izvođenje je potrebna lokalna anestezija, a rezultira stvaranjem ožiljka. Vrstu biopsije određuje kliničar, što ovisi o veličini tvorbe, dobi bolesnika i njegovu općem stanju, te anatomskej regiji na kojoj se promjena nalazi (86). Svaka metoda omogućuje određivanje tipa karcinoma i patološki uzorak rasta. *Shave* biopsijom dobiva se površinski uzorak tkiva, za razliku od *punch* biopsije kojom se dobiva dublji uzorak tkiva (86, 87). Ako se sumnja na BCC, *shave* biopsija je prihvatljiva metoda (87). Ako se pak sumnja na SCC, *punch* biopsija će omogućiti bolji pregled cijele lezije (87). Kod klinički prepoznatljivog BCC-a, malih dimenzija, te u mlađih ljudi, a na mjestima koja nisu kozmetološki prominentna, preferira se kirurško uklanjanje tvorbe u cijelosti, tj. ekscizijska biopsija (86). Ako je pak riječ o pigmentiranoj leziji većih dimenzija, u starijih ljudi i na kozmetološki prominentnim mjestima, radi se incizijska biopsija, veličine od 4 do 10 mm (86). Incizijske biopsije većih dimenzija uzimaju se u procesima u kojima je indicirana imunohistokemijska obrada kako bi bilo dostatno materijala za navedena pretraživanja (86). *Shave* biopsijom se tvorbe mogu jednostavno zaravniti kirurškim skalpelom, pri bazi tvorbe, te se ona primjenjuje kod neznatno izdignutih tumora poput fibroma, bradavica, karcinoma *in situ*, AK i solarnog lentiga (86).

Pri izvedbi probatorne biopsije mora se paziti na veličinu i dubinu biopsije (86). Površinske i preplitke biopsije mogu dovesti do pogrešnih dijagnoza, npr. ako je riječ o plitko bioptiranom superficijalnom bazaliomu, moguće je da patolog izda nalaz kao *lichen planus like keratosis* jer se u preparatima vidi samo kronični upalni infiltrat, a ne i tumorsko tkivo (86).

Dodatno, u bolesnika sa SCC-om, prisutnost palpabilnog regionalnog limfnog čvora indicira finu aspiraciju iglom (4). Ako je aspiracija negativna, potrebno je izvesti otvorenu biopsiju (4). U rijetkim slučajevima može biti prisutno duboko širenje NMSC-a, npr. u kost ili orbitu, pa preoperativne slikovne tehnike mogu pomoći u procjeni zahvaćenosti mekog tkiva ili kosti (4).

Popratne pojave biopsije uključuju bol, krvarenje ili infekciju rane (86). Točnost dijagnoze na osnovi biopsije i histologije ovisi o kliničaru koji traži biopsiju, kao i o sposobnosti dermatopatologa (85).

## 5.4. Nove dijagnostičke tehnike: Refleksijska konfokalna mikroskopija

Potreba za brzim i učinkovitim dijagnostičkim tehnikama raste jednako kao i incidencija BCC-a. Biopsija je zlatni standard i mjerilo po kojem se ravnaju druge dijagnostičke metode, međutim, u bolesnika koji imaju anamnezu multiplih BCC-a ili rasprostranjena aktinička oštećenja, multiple biopsije nisu praktične niti kozmetički prihvatljive (88). Osim toga, patohistološka analiza zahtijeva procesuiranje tkiva i vrijeme za interpretaciju. Posljednjih desetljeća dermatoskop je postao esencijalni alat u dijagnostici kožnih karcinoma te se, kao što je prethodno navedeno, danas smatra „dermatološkim stetoskopom“ (89). Međutim, u nekim je slučajevima dijagnoza kožnih malignoma (i melanoma i nemelanomskih tumora kože) izazov te su razvijene nove tehnike kojima se suzila ova siva zona, kao što je RCM (90). *In vivo* RCM pruža *real-time* horizontalnu vizualizaciju površinskih slojeva kože (od epidermisa do papilarnog dermisa) gotovo histološke rezolucije, odnosno do rezolucije staničnih detalja, te je trenutno važeći instrument za neinvazivnu dijagnostiku kožnih karcinoma (91, 92). Uz RCM i fluorescentna konfokalna mikroskopija je tehnika koja omogućuje evaluaciju staničnih detalja (93). Fluorescentna metoda konfokalne mikroskopije zahtijeva injekciju fluorescentne boje prije pregleda i stoga ga čini minimalno invazivnim uz vremensko ograničenje obzirom na nestajanje fluorescentne boje (93).

Princip RCM-a je usporediv s ultrazvukom, osim što se umjesto ultrazvučnih valova, sistem bazira na optičkoj refleksiji (92). Za vizualizaciju se koristi izvor svjetla kako bi obasjao male točke unutar tkiva. Svjetlo se pri tom reflektira od tkiva i provodi kroz malu rupu na detektor (92). Za vizualizaciju veće horizontalne ravnine unutar tkiva, izvor svjetla prelazi preko tkiva koje se pregledava (92). Rezolucija RCM-a ovisi o valnoj duljini izvora svjetla i otvoru objektiva leće (92). Komercijalni konfokalni mikroskop koristi 830 nm diodni laser i 30x objektivnu leću s otvorom od 0.9. S aksijalnom rezolucijom od 3-5  $\mu\text{m}$  i lateralnom rezolucijom od oko 1  $\mu\text{m}$ , slike RCM-a usporedive su s rutinskim histološkim rezovima (92). Dubina prodiranja iznosi do 300  $\mu\text{m}$ , što korespondira s razinom gornjeg retikularnog dermisa (92). Korištenje lasera veće valne duljine bi pojačalo prodiranje u tkivo, ali isto tako oslabilo rezoluciju. Za razliku od vertikalnih rezova rutinske histologije, slike RCM-a su horizontalne (92). Također, slike RCM-a su sive skale (94). Kontrast je postignut na temelju različitih refrakcija kožnih kromofora, pa tako melanin, hemoglobin i stanične mikrostrukture omogućuju kontrast potreban za morfološki opis različitih slojeva kože (94). Normalna koža pokazuje karakteristične nalaze s razmještajem keratinocita u regularnu, sačastu arhitekturu (94). RCM-om se mogu vizualizirati i druge morfološke strukture kože, kao što su dermalne

papile, adneksa (dlačni folikuli, žlijezde lojnice), kolagen i krvne žile (94). Kako je dubina prodiranja ograničena na oko 300  $\mu\text{m}$ , onemogućena je vizualizacija kožnih struktura ili patoloških promjena smještenih dublje u dermisu (94). U hiperkeratotičkim lezijama, kao što je AK, invazivni SCC ili keratoakantom, prodiranje je ograničeno zahvaljujući apsorpciji i raspršenju svjetla. U tim slučajevima, pažljiva kiretaža hiperkeratotičke ljuske može jasno poboljšati vizualizaciju lezije (94). Novi RCM uređaji opremljeni su dermatoskopskim alatom, što omogućuje izravni pregled područja sumnjivih na dermatoskopiji (90).

Prednost RCM-a je u tome što je neinvazivna, bezbolna, *in vivo* i omogućuje pregled kože bez artefakata (95). Stoga je od posebnog interesa za dijagnostiku kožnih karcinoma obzirom da se ona može postići odmah za vrijeme pregleda bez uklanjanja tkiva (95). Sve je više literature koja pokazuje da je RCM dodatni alat dermatoskopiji koji povećava točnost u dijagnostici kožnih tumora. Prema Borsari i sur., osjetljivost i specifičnost RCM-a u dijagnostici kožnih tumora iznosi 95.3%, odnosno 83.9%, što je u skladu s prethodnim retrospektivnim studijama (90). Prema pregledu literature, sveukupna osjetljivost RCM-a za BCC iznosi od 85% do 97%, a specifičnost od 89% do 99% (96).

Nadalje, RCM se pokazala i kao koristan alat u smanjenju nepotrebnih ekscizija benignih lezija koje su dermatoskopski sumnjive na kožni karcinom (97). Analiza omjera koristi i troškova u Europi pokazala je da je to dovelo do uštede u liječenju kožnih tumora (96). S druge strane, RCM može pomoći u identificiranju najreprezentativnijeg mjesta za biopsiju unutar odabrane lezije, tako zaobilazeći greške uzorkovanja ili lažno negativne rezultate testa (95).

Kliničke indikacije za upotrebu RCM-a su dermatoskopski izazovne lezije locirane na koži glave i vrata čime se potencijalno izbjegava biopsija u kozmetički osjetljivim područjima (90, 98); lezije na fotooštećenoj koži (za koje je značajna epidermalna atrofija i poravnanje epidermo-dermalne granice), obzirom da RCM ima izvrsnu rezoluciju za plošne lezije (90); i lezije s dermatoskopskim kriterijima BCC-a koje ipak nisu dovoljno jasne (88). Naime, definirani su RCM kriteriji za dijagnozu BCC-a te uključuju: otočice tumora (okrugle/ovalne strukture na epidermo-dermalnoj granici tamnije ili svjetlije od okolnog epidermisa ili dermisa), polarizaciju nukleusa (palisadne stanice u tumorskim otočićima ili keratinociti čije jezgre su elongirane uzduž iste osi), *clefting* (tamniji uski prorez/pukotina između tumorskih otočića i okolne strome) i krvne žile (tamnije elongirane i zadebljale krvne žile, često paralelne s epidermisom) (88). Ovo je srodno osobinama BCC-a koje se vide na tradicionalnoj histologiji i dermatoskopiji (88). Peppelman i sur. prezentirali su RCM značajke histoloških podtipova BCC-a, što omogućuje *in vivo* dijagnostiku nodularnog,

mikronodularnog i površinskog BCC-a te direktnu primjenu prikladnog terapijskog tretmana (99). RCM može pomoći i u razlikovanju pigmentiranog BCC-a od malignog melanoma ili drugih pigmentiranih lezija (95).

Nadalje, MMS koja se izvodi u etapama vođenim pregledom kriostatskih rezova u svrhu detekcije rezidue tumora, vremenski je potrošna i naporna, te stoga *real-time* intraoperativna RCM može omogućiti brzu detekciju rezidualnog tumora na perifernim rubovima i bazi kirurških rana direktno na bolesnicima te može poslužiti kao dodatak kriostatskim rezovima (100), ili na ekscidiranim uzorcima tkiva (*ex vivo*) bez kriostatskih rezova ubrzavajući tako kiruršku proceduru (101). Osim toga, jedna je studija potvrdila potencijal RCM-a u označavanju rubova BCC-a prije operativnog zahvata (102). Uz RCM, optička koherentna tomografija (OCT, od engl. optical coherence tomography) i visokofrekventni ultrazvuk (HFUS, od engl. high-frequency ultrasound) istražuju se kao preoperativne *imaging* tehnike (103, 104).

Također, RCM ima primjenu i kod nekirurških metoda uklanjanja kožnih tumora (88), a serijska evaluacija iste lezije može se izvesti nakon nekog vremena, čime se mogu vidjeti promjene i dokumentirati terapijski učinci neinvazivnih tretmana, kao što je PDT (105). Monitoriranjem terapijskog odgovora, RCM može pomoći u prilagođavanju učestalosti i trajanja terapije, time povećavajući terapijski učinak i smanjujući troškove vezane uz liječenje (105).

Nedostaci RCM-a su vrijeme potrebno za procesuiranje slike, ograničena dubina gledanja, te potreba za edukacijom da bi se savladala interpretacija slike (96). No za očekivati je da će se rezolucija, dubina pogleda i vizualizirano područje s napretkom tehnologije popravljati.

Potencijalne metode kojima bi se mogle zaobići ove prepreke su kontinuiran razvoj RCM uređaja u svrhu poboljšanja brzine, dijagnostičke točnosti i lakoće primjene te uključivanje edukacije u specijalizaciju (96).

RCM se uglavnom izvodi u većim sveučilišnim medicinskim centrima i u okviru istraživanja. No, mogućnost neinvazivne i *in vivo* evaluacije kože predstavlja moćan dodatan dijagnostički alat za upotrebu u svakodnevnoj kliničkoj praksi, a pored RCM-a za dijagnostiku BCC-a sve se više koriste i druge neinvazivne *imaging* tehnike, kao što su OCT, HFUS, Raman spektroskopija i sl. (88).

## 6. Terapija nemelanomskih zloćudnih tumora kože

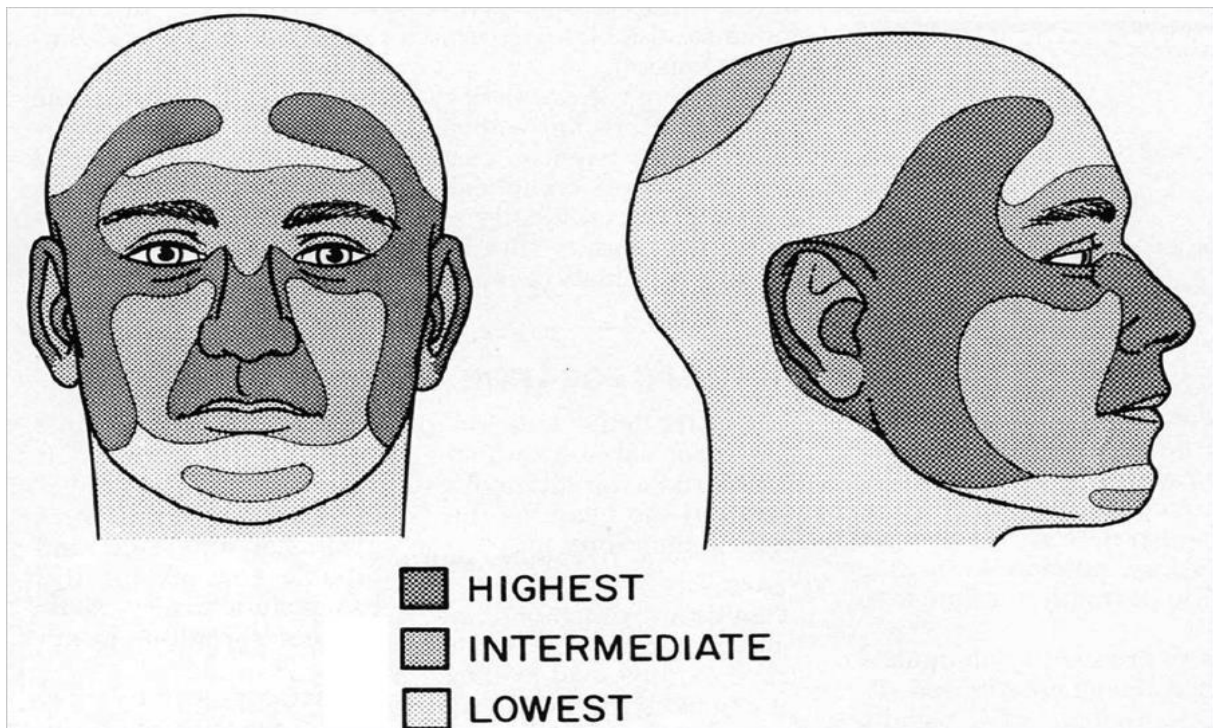
### 6.1. Kirurške metode

Za veliku većinu nemelanomskih tumora kože, kirurške metode predstavljaju kurativni tretman obzirom da je to najbolji način kontrole odstranjenja tumora u cijelosti i posljedično njegove eradikacije (5). Liječenje ovisi o čimbenicima vezanim uz samog bolesnika, riziku lokalnog recidiva i metastazama (5). Među čimbenicima koji se odnose na samog bolesnika razmotreni su dob, konkomitantna terapija i komorbiditeti (5). Kako se većina kirurških tretmana kožnih karcinoma može izvesti pod lokalnom anestezijom s minimalnom boli i nelagodnom za bolesnika, procedura nosi nizak morbiditet povezan s liječenjem i može se izvesti na gotovo svim bolesnicima s vrlo malo popratnih pojava (5). Samo bolesnici s brojnim i ozbiljnim komorbiditetima, npr. teškom srčanom bolešću i koštanom aplazijom, mogu stvarati rizik za kirurški tretman pod lokalnom anestezijom (5). Imunosupresija *per se* nije kontraindikacija za kirurški tretman, ali zahtijeva perioperativnu profilaksu antibioticima (5). Medikacija antikoagulansima ili inhibitorima agregacije trombocita je relativna kontraindikacija za kirurško liječenje. Dovoljno je voditi brigu da je INR < 2.5, dok se medikacija inhibitorima može nastaviti (5).

Trenutne smjernice američke Nacionalne sveobuhvatne mreže za rak (NCCN, od engl. National Comprehensive Cancer Network) dijele BCC na visoko i nisko rizične, bazirano na riziku recidiva, pri tom uzimajući u obzir faktore kao što su lokalizacija tumora (sredina lica, sljepoočnica, uši > obrazi, čelo, tjeme > trup, ekstremiteti), veličina ( $\leq$ / $>$  2 cm), klinički rubovi, primarni ili rekurentni tumori, tumori nastali na mjestima prethodne radioterapije, imunosupresija (transplantacija organa), agresivna histologija tumora (mikronodularni, infiltrativni, sklerozirajući, morfeiformni ili bazoskvamozni) te perineuralna invazija (7) (Tablica 1). Važno je naglasiti da lokalizacija tumora neovisno o njegovoj veličini može predstavljati visoki rizik (7) (Slika1). Nisko rizični tumori mogu se tretirati standardnom ekscizijom ili nekom od ablativnih metoda kao što je kiretaža i elektrodesikacija, topičkom terapijom (imikvimod, 5-FU, PDT) ili krioterapijom (5, 7). Za visoko rizične tumore, standardna ekscizija trebala bi se izvoditi samo u posebnim slučajevima, i to ako se tumor može ukloniti sa širokim rubovima (5-10 mm), a defekt se može direktno zatvoriti (5, 7). Mnogi visoko rizični kožni karcinomi rastu sa subkliničkom ekstenzijom u okolno tkivo, što se ne može klinički prepoznati te se često propusti tijekom obične ekscizije; ovo rezidualno tkivo zauzvrat vodi u recidiv (5). Stoga se za visoko rizične kožne karcinome savjetuje

uklanjanje tumora u korak-po-korak vođenoj proceduri s pregledom svih rubova uzoraka (MMS) (7). Većina visoko rizičnih tumora trebala bi se ukloniti na taj način. Pored niskih stopa recidiva, ova metoda dopušta uže rubove i stoga olakšava estetski i funkcionalno zadovoljavajuću rekonstrukciju (5). Ukoliko kirurško liječenje nije moguće, primjenjuje se radioterapija, kemoterapija ili novija ciljana terapija, kao što su inhibitori Hh puta (HPI, od engl. Hh pathway inhibitors) (5, 7).

Najvažniji parametri ishoda u liječenju nemelanomskih tumora kože su uklanjanje tumora u cijelosti, reflektirano kroz stopu recidiva, očuvana funkcija i kozmetički prihvatljiv izgled (5, 7).



Slika 1. H zona lica (sredina lica, kapci, obrve, nos, usne, brada, uši, periaurikularna koža, sljepoočnica) gdje BCC i SCC potencijalno demonstriraju agresivniji tijek. Rizik recidiva u ovisnosti je o lokalizaciji te može biti visok, srednji i nizak. (Preuzeto iz: Donald PJ, ur. *The difficult case in head and neck cancer surgery*. New York, NY: Thieme; 2010.)

Tablica 1. Rizični faktori za recidiv BCC-a.

<u>Značajke tumora</u>	<u>Niski rizik</u>	<u>Visoki rizik</u>
Lokalizacija/veličina	Područje L <20 mm Područje M <10 mm	Područje L ≥20 mm Područje M ≥10 mm Područje H
Rubovi	Dobro definirani	Slabo definirani
Primarni/rekurentni	Primarni	Rekurentni
Imunosupresija	(-)	(+)
Mjesto prethodne radioterapije	(-)	(+)
Histološki podtip	nBCC, sBCC	mikronodularni, infiltrativni, sklerozirajući, morfeiformni, bazoskvamozni
Perineuralna invazija	(-)	(+)

Područje H = područje "maske" na licu: sredina lica, kapci, obrve, nos, usne, brada, uši, periaurikularna koža, sljepoočnica, genitalije, šake, stopala, nokti, gležnjevi, bradavica/areola  
 Područje M = obrazi, čelo, tjeme, vrat, linija čeljusti, pretibijalna površina  
 Područje L = trup i ekstremiteti, osim pretibijalne površine, šaka, stopala, noktiju i gležnjeva



### 6.1.1. Standardna ekscizija

Ekscizijska kirurgija metoda je izbora za male, dobro definirane, te nisko rizične nemelanomske tumore kože koji se protežu u retikularni dermis, te rezultira višim stopama izlječenja od površinske ablativne terapije, tj. elektrodesikacije i kiretaže te krioterapije (7, 106-108). Uz to, neki bolesnici, za koje je površinska ablativna terapija opcija, preferiraju ekscizijsku kirurgiju zbog odličnih kozmetičkih rezultata i bržeg cijeljenja, iako se ove dobrobiti moraju odvagati s obzirom na mogućnost postoperativne restrikcije aktivnosti (109). Standardna kirurška ekscizija praćena je postoperativnom patohistološkom procjenom rubova (7). Ekscizija klinički dobro ograničenog BCC-a i SCC-a manjeg od 2 cm u promjeru trebala bi rezultirati potpunim uklanjanjem tumora ako se koristi rub od 4 mm (106, 109, 110). Konkretnije, za primarni BCC veličine <2 cm, odabire se rub od 4 mm, dok se za BCC >2 cm preporučuje rub >4 mm (106). Iznimka je primarno morfeiformni BCC za kojeg se preporučuju rubovi od 13-15 mm (106). Kod takvih i ostalih visoko rizičnih BCC-a, MMS predstavlja dobru alternativu, a u određenim slučajevima i terapiju izbora (106, 111). Također, ekscizija je prikladna za BCC koji se pojavljuju na mjestima niskog rizika gdje pošteta tkiva nije presudna (trup i ekstremiteti) (111, 112).

Za SCC se generalno odabiru širi rubovi (4-6 mm) obzirom na njihovu visoku stopu recidiva i metastatski potencijal (106). Preciznije, standardna kirurška ekscizija do 4 mm u zdravo tkivo terapija je izbora za primarni nisko rizični SCC, debljine manje od 20 mm (106). Dodatno, svaki periferni obod eritema oko SCC-a mora biti uključen u ono što se smatra tumorom (4, 110). Ekscizija do  $\geq 6$  mm u zdravo ili MMS preporučuje se za visoko rizične SCC (106, 112).

Za neke bolesnike s laBCC-om kirurške metode također mogu biti terapija izbora, ali je pri tom veliki izazov odrediti da li su isti potpuno resektabilni, obzirom da nepotpuna ekscizija ima veliki rizik od recidiva, a ekscizija sa širim rubovima može voditi u ozbiljne defekte ili gubitak funkcije, što posljedično utječe na kvalitetu života bolesnika i može ih obeshrabriti za daljnje liječenje (14, 113). Stoga je u odlučivanju liječenja bolesnika s laBCC-om kirurškim metodama prvo potrebno razmotriti ove faktore, kao i karakteristike bolesti i bolesnika te prisutnost komorbiditeta (60).

### 6.1.2. Mohsova mikrografska kirurgija

MMS je metoda koja osigurava potpuno uklanjanje svih tumorskih stanica i istovremeno umanjuje veličinu rezultirajućeg ožiljka (5). To je poseban oblik ekscizijske kirurgije koja omogućava 100% mikroskopsku kontrolu histoloških rubova (114). Naime, MMS se sastoji od pažljivog uklanjanja tumora s minimalnim marginama (115). Tako uklonjeno tkivo pažljivo se označava i mapira, te se izrađuju horizontalni kriostatski rezovi (114, 115). Svi rubovi i baza preparata se histološki pregledavaju kako bi se izbjegla mogućnost rezidue i najmanjeg dijela tumora. U slučaju pozitivnog ruba, zahvaljujući preciznom mapiranju, dodatni dio uklanja se samo na tome mjestu, i ponavlja se proces analize (114, 115). Primjenom ove metode omogućen je visoki postotak izlječenja uz minimalni kozmetički defekt i jednostavniju rekonstrukciju, što je u dermatološkoj onkologiji pojedinih regija iznimno važno (87, 115). Radi se o metodi koja se još ne primjenjuje u Hrvatskoj, ali koja je u svijetu zlatni standard za uklanjanje osobito rizičnih ili rekurentnih nemelanomskih tumora kože (npr. morfeiformnih bazalioma, multicentričnih tumora nejasnih margina), kao i kod tumora u specifičnim anatomskim regijama (npr., na licu, osobito u blizini oka) i kod onih sa širim promjerom (Tablica 2) (116). MMS je kurativna za 99% primarnih BCC-a i 97% primarnih SCC-a (117). U bolesnika s rekurentnim SCC-om povezana je s 5-godišnjim stopama izlječenja od 90%-93.3%, za razliku od 76.7% kod rekurentnih tumora tretiranih standardnom ekscizijom (118). Zahvaljujući optimalnoj kontroli rubova postignutoj histološkim pregledom za vrijeme kirurškog postupka, stope lokalnog recidiva nakon MMS-a su niske (119, 120). Tako je primjerice lokalni recidiv primarnog SCC-a na donjoj usnici nastao u 3.1% slučajeva nakon MMS-a u odnosu na 10.9% nakon standardne ekscizije; u slabo diferenciranih tumora u 32.6% u odnosu na 53.6% nakon standardne ekscizije; u tumora s perineuralnom invazijom u 0% u odnosu na 47% nakon standardne ekscizije (44). Prema rezultatima nekoliko retrospektivnih studija lokalni recidiv primarnog BCC-a unutar 5 godina od MMS-a nastaje u otprilike 1.4%-3.2% slučajeva, u odnosu na 8%-10% nakon standardne ekscizije ili radioterapije, te u 2.4%-6.7% rekurentnih BCC-a, u odnosu na 17.4% nakon standardne ekscizije i 9.8% nakon radioterapije (107, 119-121).

Tablica 2. Indikacije za Mohsovu mikrografsku kirurgiju

<p><u>Indikacije vezane uz tumor</u></p> <p>Primarno agresivni, nBCC ili sBCC bilo koje veličine u H ili M području (osim sBCC<math>\leq</math>0.5 cm u M području u inače zdravih pojedinaca)</p> <p>Agresivni ili nBCC koji je rekurentan (bilo koje veličine) ili neočekivano pozitivnih rubova; primarni agresivni BCC<math>\geq</math>0.6 cm i primarni nBCC<math>&gt;</math>2 cm u zdravih pojedinaca, tj. <math>&gt;</math>1.1 cm u imunokompromitiranih u L području</p> <p>Veličina tumora (<math>&gt;</math> 2 cm)</p> <p>Rekurentni tumori bilo koje veličine</p> <p>Slabo klinički definirani rubovi</p> <p>BCC neočekivano pozitivnih rubova na prethodnoj eksciziji</p> <p>Primarni BCC nastao u prethodno ozračenju koži, ožiljcima, područjima osteomijelitisa te kronične upale/ulceracije</p> <p>Perineuralna ili perivaskularna invazija</p> <p>Zahvaćenost kostiju i mišića</p> <p>Bolesnici s gentičkim sindromima</p> <p>Verukozni karcinom i SCC nastao u ožiljku</p>
<p><u>Indikacije vezane uz lokalizaciju</u></p> <p>Lokalizacije koje zahtijevaju kompleksnu rekonstrukciju i maksimalno očuvanje tkiva (npr. nos, usne, vjeđe)</p> <p>Lokalizacije s visokim stopama recidiva –H zona lica (srednje lice, vjeđe, uši)</p>

### 6.1.3. Ablativne metode

Kirurške tehnike za površinske epitelijalne tumore uključuju ablativne metode kao što su elektrodesikacija i kiretaža, krioterapija i laser (5). One su manje invazivne za bolesnika, a mogu se izvoditi vrlo lako i brzo, te omogućuju liječenje bolesnika s kontraindikacijama za kirurške intervencije (115). Stvaranje ožiljaka je manje izraženo u odnosu na eksciziju i često se sastoji od neprimjetnog bjelkastog područja, premda je stvaranje hipertrofičnih ožiljaka također moguće (115). S druge strane, imaju veliki nedostatak jer ne omogućuju histološku

potvrdu rubova tumora (5, 115). Stoga su izvedive samo za površinske i nisko rizične kožne tumore kao što je sBCC, Bowenova bolest i AK (5, 115).

### 6.1.3.1. Elektrodesikacija i kiretaža

Elektrodesikacija je metoda u kojoj se rabi izmjenična struja male jakosti a velikog napona, s ciljem tretiranja površinskih promjena kože (115). Pri tom se elektroda nalazi u direktnom kontaktu s tkivom. Zbog otpora koje tkivo pruža toku električne energije dolazi do oslobađanja topline, celularne desikacije i posljedično smrti stanice (115). Uz to dolazi do oštećenja stjenki malih krvnih žila i njihove tromboze i ishemije (115). Ova metoda uključuje kauterizaciju i destrukciju tumora i okolnih rubova klinički nezahvaćenog tkiva (122). Efektivna je u liječenju nisko rizičnih tumora. Za ovu vrstu tehnike najprimjerenije su male lezije (1 cm ili manje u promjeru) s niskim rizikom metastaziranja, dobro definirane, i primarno na ravnim površinama, kao što su vrat, trup, ruke ili noge (122, 123). Primjenjuje se u liječenju SCC *in situ* na trupu i ekstremitetima s izlječenjem od 96%-99%, te u liječenju nBCC-a i sBCC-a s izlječenjem od 90% (112, 123). Nakon zahvata rana cijeli *per secundam* te je nedostatak ove metode pojava neestetskog atrofičnog ožiljka (112). Metoda nije pouzdana za tretiranje područja obraslih kosom zbog rizika što bi tumor, koji se proširio na folikularne strukture, mogao biti neadekvatno odstranjen (4, 7). Ako se tumor proširio na potkožni sloj, bolja metoda je ekscizija jer učinkovitost elektrodesikacije i kiretaže ovisi o razlici između čvrstog, normalnog dermisa i mekog tumorskog tkiva (4). Atrofična koža u starijih bolesnika i upaljena koža mogu biti osjetljivije pod kiretom pa je potrebno dobro odabrati metodu liječenja kako bi se izbjeglo odstranjenje nezahvaćenog tkiva (4). Dodatno, potkožno masno tkivo je mekanije od tumorskog tkiva, što dalje komplicira selekciju i odstranjenje tumorskih stanica ovom metodom (4). Relativne kontraindikacije su BCC promjera 2 cm ili veći s prodiranjem u potkožno masno tkivo, rekurentne lezije, agresivni podtipovi BCC-a i SCC-a, tumori na visoko rizičnim anatomskim lokalizacijama (lice, uši, tjeme), kao i tumori na područjima gdje bi se mogli pojaviti kozmetski neprihvatljivi ožiljci (87). Ishodi liječenja jako ovise o spretnosti operatera, pa tako 5-godišnja stopa recidiva iznosi od 5.7%-18.1%, ovisno o vještinama liječnika (122). Veće stope lokalnog recidiva vide se na čelu, paranazalnom području i nosu, čineći sveukupni kozmetski efekt na glavi i vratu siromašnim, zbog čega se ovaj način liječenja rijetko primjenjuje za BCC na navedenim lokalizacijama (70).

### 6.1.3.2. Krioterapija (kriokirurgija)

Kožna kriokirurgija odnosi se na lokalnu aplikaciju smrzavajućih temperatura kako bi se postigla destrukcija kožnih lezija (124). Stanična destrukcija postiže se primjenom kriogena, najčešće tekućeg dušika, putem vatenog štapića, spreja ili kriosonde (124). Ovaj učinak inducira tkivnu ozljedu na dva načina (125, 126). Prvi je indukcija tkivne ishemije oštećenjem krvnih žila i kapilara u ciljnom području što vodi u ishemijsku nekrozu tkiva. Drugi je formiranje ledenih kristala i indukcija osmotske ozljede te puknuće stanične membrane (125, 126). Naime, kako se tkivo hladi, ledeni kristali između stanica dovode do osmotskog gradijenta koji brzo povlači vodu iz stanica. S nastavkom hlađenja, kristali se formiraju unutar stanice što dovodi do rupture stanice (125, 126). S druge strane, kako se tkivo odmrzava, kristali izvan stanice se tope što stvara gradijent koji brzo povlači vodu natrag u stanicu te uzrokuje oticanje i puknuće stanica (125, 126). Dok je za destrukciju benignih lezija potrebna temperatura od  $-20^{\circ}\text{C}$  (125), za destrukciju malignih stanica, koje su otpornije na staničnu smrt, potrebna je finalna temperatura tkiva od  $-50^{\circ}\text{C}$  do  $-60^{\circ}\text{C}$  (124-126). Zone sferičnog smrzavanja poznate su kao izoterme (125). Poznavajući ciljnu temperaturu i koncept izoterme može se postići ciljna temperatura za određenu dubinu mjerenjem temperature na periferiji zone smrzavanja (125). Na taj način omogućuje se kompletna destrukcija tumora uz minimalnu štetu na normalnom tkivu (124).

Vodljivost igra važnu ulogu u postizanju određene temperature lezije (125). Zrak je najmanje vodljiv materijal za toplinu, pa će sprejanje lezije tekućim dušikom sa udaljenosti biti manje učinkovito u usporedbi sa držanjem vrška spreja blizu lezije (125). Keratin je isto loš vodič pa je za hiperkeratotične lezije razborito ukloniti dio lezije prije kriokirurgije, primjerice *shave* ekscizijom ili kiretažom (125, 126).

Kriokirurgija se koristi se za široki spektar benignih i premalignih stanja, kao i za određene tipove kožnih tumora s visokim stopama izlječenja (126). U slučaju premalignih i malignih stanja indikacije za primjenu su AK sa izvrsnim stopama eradikacije (i do 99%), prekursori SCC-a, Bowenova bolest i keratoakantom (ako postoji uzdignuti dio lezije potrebno ga je prvo ekscidirati kako bi se omogućila bolja isporuka kriogena do baze), te mnogi BCC i SCC sa niskim rizičnim značajkama (127-129).

Značajke BCC-a i SCC-a pogodnih za kriokirurgiju su veličina tumora  $<2$  cm i dubina  $<3$  mm, lokalizacije niskog rizika (trup, ekstremiteti, obrazi, čelo, vrat, tjeme), nBCC ili sBCC (ne sklerozirajući), tumori koji nisu fiksirani za dublje strukture, primarne lezije (ne rekurentne), lezije dobro definiranih rubova i dobro diferencirani SCC (87).

Ova vrsta liječenja indicirana je u bolesnika s poremećajima krvarenja i onih koji nisu kandidati ili ne toleriraju kirurške tehnike (112). Osim toga kriokirurgija može biti pogodna i za bolesnike s velikim površinskim tumorima, multiplim tumorima ili tumorima unutar ožiljaka na nisko rizičnim mjestima (126).

Stope izlječenja NMSC-a su visoke (i do 99%) i usporedive su s alternativnim tretmanima, no ovo jako ovisi o prikladno izabranim bolesnicima te o vještini kliničara (126, 129, 130).

Studija o 563 primarna SCC-a promjera od 0.5 do 1.2 cm pokazala je stopu izlječenja od 97.3% (130), a nedavne analize naznačuju da je 30-godišnja stopa izlječenja bila 98.6% u više od 2000 bolesnika s novim i rekurentnim BCC-om i SCC-om (131). No, važno je naglasiti kako su bolesnici uključeni u ovu analizu bili tretirani istim, vještim kliničarima.

Kontraindikacije za krioterapiju od strane tumora uključuju tumore sa slabo definiranim rubovima, invazivne SCC, agresivne podtipove BCC-a, rekurentne kožne tumore i tumore na obrasloj koži zbog sklonosti alopeciji izazvanoj krioterapijom (123, 124). Također, ne bi se smjela primjenjivati na lezijama nesigurne dijagnoze, odnosno prvotno je potrebna biopsija i histološka potvrda suspektne maligne lezije prije tretmana (124). Kontraindikacije od strane bolesnika uključuju kriofibrinogenemiju, krioglobulinemiju, agamaglobulinemiju, multipli mijelom, Raynaudovu bolest, pyoderma gangrenosum i imunosupresiju (124, 125). Oprez je potreban i kod bolesnika koji uzimaju antikoagulantnu terapiju, s buloznim poremećajima, bolesnika s tamnom bojom kože te djece i starijih osoba (124, 125).

Prednost kriokirurgije je sigurnost, učinkovitost, niski troškovi, lakoća primjene, dobri kozmetički rezultati i nepostojanje potrebe za lokalnom anestezijom (126). Prednost kriokirurgije pred kirurškim tehnikama je i ta što kod ekscizije lezije, domaćin više nije izložen antigenima prezentiranim na malignim stanicama, dok su u slučaju kriokirurgije antigeni na mrtvim malignim stanicama i dalje održani, omogućujući tako domaćinov imunološki odgovor koji može voditi u sistemski odgovor na maligne stanice (125).

Komplikacije kriokirurgije, kao što su hipopigmentacija (zbog veće osjetljivosti melanocita na ozljedu hladnoćom), alopecija (zbog uništenja dlačnih folikula smrzavanjem), ožiljkivanje i eventualna pojava keloida i hipertrofičnih ožiljaka na prsima, ramenima i leđima (zbog prekida bazalne membrane i nekroze epidermisa) te parestezija, mogu se izbjeći ograničenjem vremena smrzavanja na manje od 30 sekundi (132). Nedostatak je i taj što metoda nije uvijek predvidiva, te se može pojaviti značajna nekroza zdravog tkiva i može prouzročiti dugotrajne ulkuse u određenih bolesnika, kao npr. bolesnika s dijabetesom (125, 132).

Većina tretiranih lezija ne zahtijeva nikakvo posebno zbrinjavanje nakon tretmana, a u slučaju ekscesivne boli i oticanja može se kratkotrajno primijeniti visoko potentna kortikosteroidna

krema (126). Potpuno cijeljenje nastupa nakon 2-4 tjedna za benigne lezije, te može potrajati do 6 tjedana za opsežnije tretirane maligne lezije (133).

### 6.1.3.3. Laser

Iako primarne metode liječenja NMSC-a imaju varijabilne stope izlječenja (dosežući i 99% s MMS-om), pridružen im je morbiditet, uključujući rizik krvarenja, infekcije, funkcionalne defekte i ožiljkivanje, a uz to vrijeme oporavka i troškovi mogu biti sporni u nekim slučajevima (134). Upotreba vaskularnih i ablativnih lasera u liječenju NMSC-a potencijalno smanjuje kolateralno oštećenje tkiva i krvarenje, skraćuje vrijeme zacjeljivanja te umanjuje ožiljkivanje (134). Sve je više literature koja uzima u obzir liječenje NMSC-a laserom kao alternativne metode za bolesnike za koje standardni modaliteti liječenja nisu opcija i pokazuje obećavajuće kliničke ishode (134).

Mikroskopske krvne žile koje hrane BCC su fragilne i čine idelanu metu za selektivno uništenje, pa je pretpostavljeno da laseri mogu selektivno uništiti tumorsku vaskularnu opskrbu (135, 136). Prednost fototermalnog uništenja krvnih žila nad konvencionalnim ekscizijskim tretmanima je veće očuvanje normalnog tkiva oko tumora, što umanjuje morbiditet (134).

Nekoliko studija potvrdilo je učinkovitost vaskularnog lasera u liječenju BCC-a (134, 137-139). U jednoj pilot studiji koja je istraživala ulogu *pulsed-dye* lasera (PDL) u liječenju BCC-a, stope odgovora, procjenjivane histološkom analizom, ovisile su o veličini tumora te je za BCC < 1.5 cm u promjeru stopa potpunog odgovora (CR, od engl. complete response) iznosila gotovo 92%, za razliku od samo 25% za BCC > 1.5 cm (137). Obzirom na histološki tip, najbolje stope odgovora pokazali su superficijalni, nodularni, mikronodularni i „keratinizirajući“ BCC, među kojima je prednjačio superficijalni s najboljim stopama izlječenja (137). U tumora u kojih nije postignut CR došlo je do smanjenja u veličini za 71-99% nakon PDL-a (137). Najistaknutija nuspojava bila je purpura praćena sivom diskoloracijom i posljedično formiranje hemoragične kruste, a nakon 2 tjedna došlo je do potpunog cijeljenja u svih bolesnika (137).

Druga studija bavila se dugoročnijim praćenjem PDL terapije u liječenju BCC-a (138). CR je pokazalo 95% bolesnika nakon 3-7 mjeseci od zadnjeg PDL-a, bez obzira na veličinu tumora ili histološki podtip (138). Nakon 18 mjeseci praćenja 94.7% BCC-a s inicijalnim CR-om nije pokazivalo znakove recidiva ili rezidualnog tumora, a 21 mjesec nakon tretmana terapijski

učinak zadržao se u gotovo 90% bolesnika (138). Prijavljene nuspojave su uključivale uglavnom hipopigmentaciju, a izvrstan kozmetički ishod postignut je u 90% tretiranih mjesta (138).

Još jedna slična studija istraživala je ulogu PDL-a u liječenju BCC-a lokaliziranih na licu (139). CR je bio prisutan u 75% tretiranih BCC-a nakon prosječnog praćenja od 11 mjeseci (139). Recidiviralo je 16% tumora, a 9% je pokazalo djelomični odgovor (PR, od engl. partial response) nakon 4 tretmana (najčešće se radilo o nodularnim, infiltrativnim i miješanim tipovima tumora) (139). Najčešće nuspojave su bile eritem, blagi edem i purpura, koje su se smirile unutar tjedan dana, a svi bolesnici su bili zadovoljni kozmetičkim rezultatima (139). Što se tiče valne duljine, pokazalo se da je ona važan faktor koji utječe na učinkovitost vaskularnih lasera u liječenju BCC-a (134). Preciznije, vaskularni laseri koji koriste valnu duljinu od 595 nm pokazali su veću učinkovitost u liječenju malih sBCC-a u odnosu na lasere od 585 nm, zahvaljujući većoj koagulacijskoj dubini (140). Osim malih sBCC-a, veći uspjeh liječenja postignut je u BCC-a lokaliziranih na trupu i ekstremitetima u odnosu na lice (135). Nedostatak spomenutih studija je nedovoljno dugačak period praćenja, zbog čega nisu utvrđene konzistentne stope recidiva, te je stoga za bolji uvid u njih potreban period praćenja od  $\geq 5$  godina kakav postoji za kirurške studije (134). Klinički podaci morali bi pokazati dugoročne stope izlječenja barem jednako dobre kao u trenutno prihvaćenih modaliteta liječenja, ili će ovi laseri ostati rezervirani za upotrebu u određenih bolesnika u kojih se postojeći modaliteti liječenja ne mogu primijeniti ili ne mogu omogućiti prihvatljive ishode (134).

Ablativni laseri, prvenstveno CO<sub>2</sub> i Er:Yag, imaju valne duljine unutar infracrvenog spektra (10 600 nm i 2940 nm) (141). Oni odstranjuju tkivo kroz vaporizaciju vode u tkivima, a njihova preciznost očituje se u minimalnom oštećenju okolnog tkiva (141, 142). Što se tiče CO<sub>2</sub> lasera, dubina ablacije tkiva pri jednom pulsu je površinska, a osim vaporizacije, ovaj laser omogućuje i koagulaciju što dovodi do hemostaze i stimulacije sinteze kolagena (141, 142). Ipak, njegova neselektivna destrukcija može rezultirati promjenama kožne teksture i stvaranjem ožiljaka (143). S druge strane, Er: Yag laser ima afinitet za vodu 15 puta veći od CO<sub>2</sub> lasera, što omogućuje veću vaporizaciju tkiva, ali minimalnu koagulaciju zbog čega je hemostaza i stimulacija sinteze kolagena značajno smanjena (141). Ovaj laser može preciznije odstraniti površinske slojeve kože i reducirati stvaranje ožiljaka u usporedbi s CO<sub>2</sub> laserom (144).

Jedna prospektivna studija proučavala je učinak CO<sub>2</sub> lasera u liječenju BCC-a i pokazala izvrstan klinički odgovor sa 100%-tnom stopom izlječenja i 0%-tnom stopom recidiva nakon



3 godine praćenja, što je međutim potvrđeno kliničkim pregledom ali ne i histološkom analizom (145). Studijom je potvrđen i dobar estetski ishod u svih bolesnika.

U sličnoj studiji, u kojoj je za liječenje BCC-a korištena kombinacija kiretaže i *super-pulsed* CO2 lasera, prikazane su stope izlječenja od 93.7% sa dobrim do izvrsnim kozmetskim ishodima postignutim u 85.8% tretiranih slučajeva (146).

Treća studija zaključila je da CO2 laser može biti alternativni alat za liječenje izazovnih periorbitalnih BCC-a uz zadržavanje izvrsnih onkoloških i kozmetskih rezultata (147).

U usporedbi sa ostalim kirurškim modalitetima liječenja, CO2 laser nije pokazao prednost glede učinkovitosti, kozmetskog ishoda niti zadovoljstva bolesnika. Naime, jedna komparativna randomizirana klinička studija uspoređivala je učinkovitost, sigurnost, vrijeme cijeljenja rane, kozmetički ishod, zadovoljstvo bolesnika te omjer učinkovitosti i troškova pulsog CO2 lasera u liječenju BCC-a trupa i ekstremiteta u odnosu na krioterapiju i kiruršku eksciziju (148). U odnosu na krioterapiju izneseno je da pulsni CO2 laser nije pokazao statistički značajnu razliku u učinkovitosti (stopa izlječenja od 78.8% nakon 3 mjeseca), kozmetskom ishodu i zadovoljstvu bolesnika. Vrijeme cijeljenja bilo je značajno kraće, a omjer učinkovitosti i troškova bio je sličan. Kirurgija je imala najveće stope učinkovitosti (148).

Općenito, ablativni CO2 laseri omogućuju dobre onkološke i kozmetske ishode sa smanjenim morbiditetom i komplikacijama kao što su krvarenje, infekcije i ožiljkivanje (134).

S druge strane, studije koje proučavaju Er:Yag u liječenju BCC-a su ograničene i zahtijevaju daljnje istraživanje. Tek jedna studija proučavala je učinak ovog lasera u liječenju BCC-a, samostalno i u kombinaciji s PDT-om te je pokazala učinkovitost kombinirane terapije od 98.97%, u odnosu na učinkovitost PDT terapije od 94.85% i Er: Yag lasera od 91.75% (149). Mnoge studije koje su pokazale stope izlječenja >90% koristile su i intraoperativnu evaluaciju sa histološkom potvrdom o eradikaciji tumora što značajno povećava vjerojatnost izlječenja i umanjuje šansu recidiva (134). Međutim, ablativni laseri, iako većih kozmetskih prednosti, nisu pokazali značajniju korist u stopama tumorske kontrole pred standardnim terapijskim opcijama (134). K tomu, kozmetički ishod ovisi o veličini, lokalizaciji, i osobito dubini tretiranog tumora (134). Kao i kod vaskularnih lasera, potrebne su randomizirane kontrolirane studije koje bi evaluirale ablativne lasere u odnosu na standardne modalitete liječenja sa dužim periodom praćenja u svrhu utvrđivanja stope recidiva (134).

Literatura koja proučava ulogu lasera u liječenju SCC-a je ograničena. U najvećoj studiji ove svrhe, *super-pulsed* CO2 laser korišten je za liječenje SCC *in situ* te je pokazana stopa izlječenja od 97.7% nakon 18 mjeseci praćenja (150). Isto tako nekoliko manjih studija

slučajeva pokazalo je učinkovitost CO2 lasera u liječenju SCC *in situ*, a stope odgovora iznosile su od 80% do 100% (134). Jedna od najvećih prepreka u postizanju adekvatne tumorske kontrole invazivnog SCC-a bila je veličina tumora (134).

Općenito, ablativni laseri u liječenju SCC-a doprinose smanjenom pridruženom morbiditetu u usporedbi s ostalim modalitetima liječenja (134). No, iako ograničeno oštećenje tkiva omogućuje bolje cijeljenje i smanjenje morbiditeta, to može biti povezano s lošijom tumorskom kontrolom, osobito ako je tumor dublje smješten ili širi od očekivanog (134).

Upravo je briga oko rezidualnog tumora ili recidiva ograničila trenutnu upotrebu CO2 lasera za liječenje SCC-a, pa čak i SCC-a *in situ*. I tu su potrebne daljnje studije s histološkom potvrdom koje uspoređuju kliničku korist lasera za liječenje SCC-a i druge dobro ustanovljene metode liječenja (134).

Zaključno, stope recidiva nakon liječenja laserima veće su od stopa standardnih terapijskih opcija, osobito MMS-a, te je stoga danas terapija laserima alternativni, manje prihvaćeni tretman u liječenju NMSC-a (134).

## **6.2. Nekirurške i farmakološke metode**

Unatoč visokim stopama izlječenja kirurškim metodama, ovi oblici liječenja nose sa sobom rizik od morbiditeta, kao što su infekcije i stvaranje ožiljaka (47). Dodatno, hipertrofični ožiljci mogu postati kronično bolni, a kad se nemelanomski tumori kože nalaze na vidljivom mjestu, kao što je lice, kirurški postupci mogu izazvati neprihvatljive deformitete (6).

Posljedično, nekirurške metode mogu biti prihvatljiva terapija izbora za određene bolesnike s nemelanomskim tumorima kože, te se u mnogim slučajevima stope izlječenja približavaju onima postignutim kirurgijom, a ostale prednosti su niži troškovi liječenja i kozmetički prihvatljiviji ishod (6, 47).

### **6.2.1. Topička terapija imikvimodom**

Imikvimod je imunomodulator koji stimulira prirodni imunološki odgovor putem regulacije i otpuštanja citokina, kao što su IFN- $\alpha$ , interleukin-6 (IL-6) i faktor tumorske nekroze alfa (TNF- $\alpha$ , od engl. tumor necrosis factor alfa), kao i reguliranjem aktivnosti prirodno ubilačkih stanica te sekrecijom NO iz makrofaga (151). Imikvimod također regulira stanično

posredovan imunološki odgovor kroz indirektnu stimulaciju Th1 citokina IFN- $\gamma$  i aktivaciju Langerhansovih antigen-prezentirajućih stanica (152). *In vitro*, imikvimod inducira produkciju citokina aktivacijom Toll-like receptora 7, što zauzvrat aktivira nuklearni faktor kappa  $\beta$  koji stimulira proizvodnju IFN- $\alpha$  i citokina IL-12 i IL-18 (151). Ovi citokini potom induciraju produkciju IFN- $\gamma$  iz naivnih T stanica, što rezultira Th1 tipom imunološkog odgovora (151). Stoga, IFN- $\alpha$  i IFN- $\gamma$  daju imikvimodu antiviralnu i antitumorsku aktivnost (151). K tomu, stimulacijom citotoksičnih T limfocita, IFN- $\gamma$  omogućuje dugoročnu imunološku memoriju. Na taj način imikvimod stimulira i prirodni i stanično posredovani krak imunološkog sustava (151).

5% imikvimod odobren je u SAD-u od strane američke Agencije za hranu i lijekove (FDA, od engl. Food and Drug Administration) za liječenje sBCC-a u imunokompetentnih odraslih osoba, koji su loši kandidati za kirurške i destruktivne metode, s tumorima površine veće od 0.5 cm<sup>2</sup> i promjera manjeg od 2 cm, a koji se nalaze na trupu i ekstremitetima (70, 153). U studijama je najčešće korištena imikvimod 5% krema s rasporedom aplikacije od 5-7 dana u tjednu kroz 6-12 tjedana (112). Prema podacima velike randomizirane studije, imikvimod 5% krema statistički je superiornija od placeba u liječenju sBCC-a (153). Stopa izlječenja iznosila je 75-80.8% za bolesnike tretirane 5 dana u tjednu i 73-87.1% za bolesnike tretirane 7 dana u tjednu (153). Studije također pokazuju korist ove terapije u tretmanu drugih podtipova BCC-a, kao što je nBCC i sklerodermiformni BCC (154, 155), a primjenjuje se i u liječenju AK i Bowenove bolesti (44). Jedno istraživanje pokazalo je da je u 2-godišnjem praćenju 55 bolesnika s BCC-om tretiranih imikvimodom 41 njih (74%) imalo potpunu remisiju (100% sBCC-a, 88% nBCC-a i 70% infiltrativnih BCC-a) (112). Dodatno, imikvimod se istraživao kao adjuvantna terapija za bolesnike koji se podvrgavaju kirurškom tretmanu nBCC-a i sBCC-a (156). Svrha imikvimoda kao adjuvantne terapije je dvostruka: uklanjanje rezidualnog tumora i poboljšanje kozmetskog izgleda rane (156). Smatra se da upala izazvana imikvimodom može pomoći u izlječenju od BCC-a (156). U jednoj studiji primjena imikvimod 5% kreme svakodnevno kroz 1 mjesec, nakon kiretaže i elektrodesikacije nBCC-a, rezultirala je manjim brojem bolesnika s rezidualnim tumorom prisutnim nakon 8 tjedana (10%) u usporedbi s kontrolnom skupinom bolesnika koja nije primjenjivala imikvimod (40%) (157). Slična veće studija evaluirala je učinkovitost primjene imikvimod 5% kreme nakon kiretaže nBCC-a na trupu i ekstremitetima te je 94% tretiranih lezija pokazalo histološku eradikaciju BCC-a (158). Stoga bi se režim kiretaže praćene adjuvantnom imikvimod terapijom mogao smatrati alternativnim načinom liječenja nBCC-a koji omogućuje i kozmetske prednosti (6).

Stope izlječenja postignute imikvimod terapijom značajno su niže od onih postignutih kirurškim metodama. U nedavnoj randomiziranoj kontroliranoj studiji koja je uspoređivala imikvimod 5% kremu (dnevna primjena tijekom 6 tjedana za sBCC i dnevna primjena tijekom 12 tjedana za nBCC) i kiruršku eksciziju pronađena je 5-godišnja stopa izlječenja od 82.5% za imikvimod terapiju i 97.7% za standardnu eksciziju (159).

U svim studijama koje evaluiraju učinkovitost imikvimod 5% kreme u liječenju sBCC-a, preko 50% bolesnika prijavilo je najmanje 1 popratnu pojavu. Najčešće su opisane lokalne reakcije na mjestu primjene poput svrbeža, iritacije, pečenja i hipopigmentacija (153).

### **6.2.2. Fotodinamička terapija**

PDT je oblik fototerapije koji uključuje fotokemijske reakcije nastale međudjelovanjem fotosenzibilizirajuće tvari, vidljivog svjetla i kisika (160). Odvija se u dvije faze. Prva faza uključuje lokalnu ili sustavnu primjenu fotosenzibilizatora koji se nakuplja u ciljnim stanicama. Druga faza uključuje aktivaciju fotosenzibilizatora vidljivim svjetlom određene valne duljine uz prisutnost kisika, te uništenje ciljnih stanica (160). Pri tom se koriste kisikovi radikali generirani iz fotoaktivnih molekula kako bi se postigao terapijski odgovor tkiva (160, 161). U tom procesu, energija fotona se pretvara u singlet kisik koji uzrokuje oštećenje i smrt ciljnih stanica (6). Singlet kisik je visoko reaktivni, energetske pobuđeni oblik molekularnog kisika i najodgovorniji je za oštećenje ciljne stanice, a nastaje u tipu II fotooksidativne reakcije (160). Reagira s mnogim biološkim molekulama, kao što su lipidi, proteini i nukleinske kiseline (160). Cilj fotodinamičke terapije je selektivno uništenje ciljnih, abnormalnih stanica uz poštedu normalnih, zdravih stanica. Stoga se izravni biološki učinci ostvaruju djelovanjem na tumorske stanice koje su izvanredno osjetljive na PDT, dok je okolno tkivo (fibroblasti) gotovo potpuno pošteđeno (160). Ishod PDT-a može biti popravak i preživljavanje ciljne stanice, te apoptoza i nekroza. Smatra se da je indukcija apoptoze osnovni molekularni mehanizam djelovanja (160). Mjesto primarnog oštećenja ovisi o intracelularnoj lokalizaciji fotosenzibilizatora. Obzirom na to da se sinteza protoporfirina IX (PpIX) odvija u mitohondrijima, u slučaju PDT-a s 5-aminolevulinikom (ALA, od engl. 5-aminolevulinic acid), primarno mjesto oštećenja su mitohondriji (160). Reaktivni kisikovi spojevi koji se stvaraju u mitohondrijima potiču kaskadu zbivanja koja dovode do apoptoze (160). Osim izravnog, PDT ima i neizravne učinke, kao što je oštećenje krvnih žila tumora i mikrocirkulacije, zasnovano na vazokonstrukciji arteriola unutar tumora, redukciji

protoka krvi u venulama okolnog tkiva, trombozi tumorskih krvnih žila i perivaskularnom edemu s posljedičnim povećanjem intersticijskog tlaka i kompresijom tumorskih žila što povećava ishemiju (160).

PDT se primjenjuje u liječenju BCC-a, pogotovo u bolesnika s Gorlin-Goltz sindromom i u imunosuprimiranih, te u liječenju Bowenove bolesti i AK (44, 112). Površinski bazaliom pokazuje najbolji terapijski odgovor (112), te je PDT važan terapijski modalitet za one bolesnike koji nisu dobri kirurški kandidati i koji nose veliki teret multiplih sBCC-a (70). Prednost ovoga leži u mogućnosti tretiranja velikih površina tijela samo jednom primjenom lijeka i minimalnom ožiljkivanju (161).

Fotosenzibilizatori koji se koriste za liječenje navedenih stanja mogu biti primijenjeni sustavno ili lokalno. Bitno svojstvo fotosenzibilizatora je selektivnost za bolesno (tumorsko tkivo) u odnosu na zdravo, okolno tkivo (160). Svaki fotosenzibilizator ima odgovarajuće apsorpcijske vrškove (161). Sustavni fotosenzibilizatori, primijenjeni oralno ili intravenski, sastoje se od velikih intaktnih i lipofilnih makrocita koji se vežu na serumske lipoproteine, uglavnom na LDL (160). Tkivni makrofagi i tumorske stanice zadržavaju ove fotosenzibilizatore što pridonosi dugotrajnoj fotoosjetljivosti koja perzistira i nakon njihove primjene (162). S druge strane, topički fotosenzibilizatori, primijenjeni na zahvaćeni dio kože, su tvari niske molekularne težine (163). To su ALA i njegov metil ester, metilaminolevulinska kiselina (MAL, od engl. methyl-5-aminolevulinic acid), a oba su prekursori PpIX u biosintezi hema (163). Kada se primijene na leziju, oba se pretvaraju u potentni fotosenzibilizator PpIX u tumorskim stanicama (163). Pri tom, učinkovitost PDT-a ovisi o lokalizaciji fotosenzibilizatora u tkivu (6). Nakon primjene lijeka, potrebno je adekvatno vrijeme za pravilnu distribuciju fotosenzibilizatora u ciljna tkiva (6). Idealno, fotoaktivacija bi se trebala pojaviti onda kad koncentracija fotosenzibilizatora u ciljnom tkivu premaši onu u normalnom tkivu kako bi se postigla maksimalna učinkovitost PDT-a (6). S druge strane, dobar fotosenzibilizator se ne smije predugo zadržavati u tkivima kako bi se smanjio rizik produljene sistemske fotoosjetljivosti (164). Obzirom na generaliziranu dugotrajnu fotoosjetljivost koju izazivaju sustavni fotosenzibilizatori, danas prednost imaju topički fotosenzibilizatori (ALA, MAL) zahvaljujući smanjenom broju popratnih pojava (160). U PDT-u se koristi vidljivo svjetlo iz nekoherentnih ili koherentnih (laser) izvora (6). Kako bi se, naime, umanjilo prodiranje UV svjetla u tkiva i posljedični rizik od kožnih karcinoma, koristi se valna duljina veća od one u UV spektru, te iznosi između 400 i 800 nm (6). Veće prodiranje u tkiva korelira s većom valnom duljinom (6). Tako, plavo svjetlo omogućuje adekvatno prodiranje za tretman epidermalnih lezija. Različito od toga, dermalne

lezije zahtijevaju dublje prodiruće crveno svjetlo, koje mora odgovarati nekom od apsorpcijskih vrškova fotosenzibilizatora (6). Primjerice, u liječenju BCC-a, AK i SCC-a, topički ALA koristi se u kombinaciji s crvenim svjetlom (164).

Kombinacijom fotosenzibilizatora i vidljivog svjetla potrebno je postići minimum ozljede u svrhu induciranja takvog stupnja staničnog oštećenja koji se procesima staničnog popravka ne može poništiti (165). Za to je zaslužna jaka upala izazvana otpuštanjem citokina, kemokina i ostalih imunoloških proteina iz ozlijeđenih i apoptotičkih stanica (165). Izražena upalna reakcija (neutrofili, makrofazi) stalan je nalaz u tkivima na kojima je provedena PDT-terapija i postoje dokazi da upalne stanice pridonose regresiji tumora (160). Uz to, pokazalo se da se PDT ponaša kao modifikator biološkog odgovora. Naime, uz direktno oštećenje ciljnih stanica, PDT pojačava urođeni i stečeni imunološki odgovor u imunokompetentnih pojedinaca reguliranjem citokinske produkcije (165). Također, razvoj T-stanične imunosti u mnogome pridonosi nestanku tumorskih stanica. Naime, tumor-specifične T-stanice mogu eliminirati mala žarišta malignih stanica koje su izbjegle direktni citotoksični učinak PDT-a (160). Navedeni upalni i imunološki procesi potaknuti su i posredovani sintezom i otpuštanjem proinflatornih medijatora, histamina i drugih vazoaktivnih amina, te citokina kao što su TNF- $\alpha$ , IL-2, IL-6, IL-10, IL-1 $\beta$  (160).

Ovaj dobar antitumorski učinak potkrijepile su i studije. U jednoj od njih potpuno izlječenje postignuto je u 79% slučajeva od 300 sBCC-a tretiranih 20% ALA (3-6 h) tijekom 3 mjeseca uz korištenje filtriranog crvenog svjetla (600+ nm) (164). Randomizirane studije izvijestile su o stopama izlječenja sBCC-a od 73% do 92%, neke sugerirajući bolju učinkovitost sa ponavljajućim ciklusima PDT-a (166, 167).

Topička PDT se općenito dobro podnosi (162). Neposredne pojave nakon tretmana uključuju eritem i blagi edem (168). Nakon nekoliko dana mogu se opaziti kruste i površinske erozije (168). Najkarakterističnija akutna popratna pojava je bol koja se opisuje poput pečenja ili oštih senzacija na područjima tretiranim ALA-om tijekom izlaganja svjetlu (168).

Mehanizam je nejasan, ali se smatra da bi ulogu mogla igrati hipertermija povezana s prisutnošću reaktivnog singlet kisika (168). Drugi mogući mehanizam je stimulacija ili oštećenje kožnih živaca (160). Bol tijekom ALA-PDT terapije je povezana s mjestom i veličinom tretiranog područja. Tako je tretman lezija na licu i glavi povezan s većom incidencijom boli (168). Prigodom liječenja većih ili ulceriranih lezija, te lezija na glavi katkada je potrebna primjena analgetika ili anestetika (160). Bol se može ublažiti i primjenom strujanja hladnog zraka (klima uređaj, ventilator) (160). Tetrakain gel, kapsaicin krema i morfij gel su neučinkoviti (168).

Potencijalni nedostatak topičke PDT u tretmanu BCC-a je nedostatna isporuka lijeka ili svjetla u dubinu kože (169). Jedna studija je pokazala da je, unatoč 69% klinički odstranjenih ALA-om tretiranih tumora (BCC, SCC *in situ*, invazivni SCC), samo 46% njih bilo i histološki odstranjeno zahvaljujući subkliničkom širenju tumora (169). Ovo sugerira kako povratak tumora nakon PDT-a može biti posljedica neadekvatnog prodiranja topičke ALA u duboki dermis (6). Agresivni podtipovi BCC-a, kao što je morfeiformni BCC, primjer je nedostatnog prodiranja fotosenzibilizatora zahvaljujući njihovom netaknutom rožnatom sloju (6). Shodno tome, veće prodiranje ALA u tkiva i poboljšanje stope izlječenja BCC-a tretiranih ALA-om može se postići kiretažom tumora neposredno prije primjene ALA, premedikacijom dimetilsulfoksidom, produljenom primjenom ALA (do 48 h) ili intralezijskom injekcijom ALA (162). Dodatno, ALA se može izmiješati s desferioksaminom kako bi se pojačalo stvaranje PpIX (162). Ovi protokoli su pokazali bolje i dugoročnije stope izlječenja (162). Ipak, u odnosu na kiruršku eksciziju, stope lokalnog recidiva veće su za ALA-PDT, što potvrđuje jedna nedavna randomizirana studija koja je uspoređivala učinkovitost ovih dviju metoda te pronašla 5-godišnju stopu recidiva od 30.7% za ALA-PDT, odnosno 2.3% za kiruršku eksciziju (170). Unatoč tome, kozmetički ishod bio je superiorniji u odnosu na kiruršku eksciziju (170). Randomizirane studije pokazale su da je MAL-PDT učinkovita kao i ALA-PDT u tretmanu površinskih lezija, ali s prednošću većeg uspjeha u tretmanu debljih BCC-a (167, 171). Ovo se objašnjava time što je MAL lipofilan i manje negativno nabijen u usporedbi s ALA-om, te ima veću sposobnost prodiranja dublje u tumorsko tkivo (172). MAL se također selektivnije apsorbira u tumorskim stanicama, faktorom 10:1, u usporedbi s okolnim normalnim tkivom (172). Kao rezultat toga, MAL-PDT je pokazala dugoročne stope izlječenja (od 70-90%) u liječenju sBCC-a, nBCC-a i Bowenove bolesti, s prednošću boljeg kozmetičkog ishoda u usporedbi s krioterapijom i 5-FU (167, 173). Ipak, u odnosu na terapiju imikvimod 5% kremom, čini se da je MAL-PDT inferiornija metoda, što je pokazala jedna randomizirana kontrolirana studija u kojoj je izneseno da je stopa uspješnog izlječenja sBCC-a nakon 3 i 12 mjeseci za MAL-PDT iznosila 72.8%, odnosno 83.4% za imikvimod (166). Nadalje, u randomiziranoj prospektivnoj studiji koja je uspoređivala kiruršku eksciziju i MAL-PDT u liječenju nBCC-a, 5-godišnje stope izlječenja iznosile su 76% za MAL-PDT, odnosno 96% za kiruršku eksciziju, dok je 5-godišnja stopa recidiva iznosila 14% za MAL-PDT i 4 % za eksciziju (174).

Prema tome, MAL-PDT predstavlja izvrsnu opciju za slučajeve u kojima nije moguće primijeniti kirurške zahvate, kod bolesnika s multiplim komorbiditetima, kod velikih ili multiplih lezija na određenom području ili kod lezija na kozmetički osjetljivom području

(175). Kontraindicirana je kod bolesnika koji boluju od porfirije, alergije na porfirine, preosjetljivosti na bilo koji sastojak u MAL kremi, te kod onih koji su osjetljivi na bilo koju valnu duljinu svjetla korištenog za fotoaktivaciju (176). Također se ne savjetuje u trudnoći i u djece (176). Ne savjetuje se ni za tretman određenih oblika nemelanomskih tumora kože u kojima bi kirurška ekscizija ili drugi modaliteti liječenja bili prikladniji obzirom na visoke stope recidiva (177). To uključuje pigmentirane BCC, zbog ograničenog prodiranja svjetla, sklerozirajuće/morfeiformne BCC, radi njihovih nepredvidivih granica i guste kompozicije, te invazivne SCC koji se šire izvan epidermisa (177).

### **6.2.3. Topička i intralezijska primjena 5-fluorouracila**

5-FU lokalni je kemoterapeutik, fluorirani pirimidin, koji blokira metilaciju deoksiuridinske kiseline u timidinsku kiselinu (44). Na taj način interferira sa sintezom DNA i RNA, što remeti rast tumorskih stanica i dovodi do stanične smrti (44). 5-FU metabolizira dihidropirimidin-dehidrogenaza. Stoga je njegova primjena kontraindicirana u bolesnika s deficitom tog enzima (44).

5-FU je uobičajena topička kemoterapija za AK i male površinske neinvazivne NMSC (178). Odobrila ga je FDA za tretman AK i/ili sBCC-a u sljedećim formulacijama: 0.5% krema za tretman AK jednom dnevno, 2% krema i tekućina za tretman AK 2 puta dnevno, 5% krema i tekućina za tretman AK i sBCC-a. (179). Velika prednost je što ovakav tretman bolesnik može primijeniti sam kod kuće. Primjena se mora nastaviti kroz 4-6 tjedana za NMSC (179). Prije terapije 5-FU kod BCC-a, sve lezije bi trebalo potvrditi biopsijom kao površinske (179). Sveobuhvatno praćenje je esencijalno da bi se osigurala suradljivost, adekvatni odgovor i rezolucija tumora. Topički 5-FU nije indiciran kod invazivnih ili visoko rizičnih tumora, a njegova upotreba u nepovršinskim lezijama može prikriti dublja tumorska žarišta (179). Učinkovitost 5% 5-FU u liječenju sBCC-a usporedna je s onom MAL-PDT-a te je stopa izlječenja u jednoj randomiziranoj, kontroliranoj, jednostruko slijepoj studiji iznosila 80.1% (166). Dinehart izvještava pak o 93% stopi izlječenja AK i superficijalnih SCC-a tretiranih 5-FU-om (180).

Popratne pojave su progresivna upala, eritem i erozije, a može se pojaviti i kontaktni dermatitis s intenzivnim svrbežom (181). Nova 5-FU krema koja sadrži 0.5% 5-FU u mikrosferama odobrena je od strane FDA za tretman AK, te se čini kako ova formulacija u niskim dozama reducira AK, a istodobno izaziva manju iritaciju (182). Intralezijski 5-FU se



također koristi u tretmanu AK i Bowenove bolesti (183). Kao i topički 5-FU, i intralezijski 5-FU je kontraindiciran u svim slučajevima NMSC-a osim superficijalnih. No, jedna studija pokazala je da je intralezijski 5-FU bio učinkovit u tretmanu SCC-a lociranog u nazolabijalnoj brazdi (183). Bolesnik je tretiran injekcijama 5-FU kroz 8 tjedana u dozama od 0.8 do 2.4 mL. Ponovljena biopsija nakon osmog tretmana pokazala je potpuni nestanak tumora, a bolesnik nije imao recidiv nakon 5 mjeseci (183).

Miller i sur. navode sigurnost i učinkovitost injekcija 5-FU/epinefrin gela u liječenju 122 histološki potvrđena BCC-a (184). Sveukupno, 91% svih tretiranih tumora imalo je histološki potvrđenu potpunu tumorsku rezoluciju (184).

#### **6.2.4. Intralezijska primjena interferona alfa-2b**

IFN je imunostimulator koji djeluje vezanjem na receptore ciljnih stanica (185). Iako mu je mehanizam nejasan, poznato je da IFN ima mnogo važnih učinaka u liječenju kožnih tumora, uključujući antiproliferativne učinke (tj. inhibiciju mitoze i faktora rasta, aktivaciju proapoptotičnih gena i promociju antiangiogenetske aktivnosti) i pojačanje imunološkog sustava u koži (185).

Injekcije intralezijskog IFN- $\alpha$ 2b 3 puta tjedno tijekom 2 do 3 tjedna pokazale su se učinkovite u liječenju AK u usporedbi s placebom (186). No, ograničenje kliničke primjene intralezijskog IFN-a u liječenju AK su multiple injekcije i posjete liječniku (185).

Primjenjuje se i u liječenju sBCC-a te nBCC-a manjih od 1 cm intralezijski u dozi od 1.5 milijuna IU po tretmanu, 3 puta tjedno tijekom 3 tjedna, do ukupne doze od 13.5 milijuna IU (112). Izlječenje se postiže u 80% bolesnika (112). U jednoj od studija, korištene su injekcije rekombinantnog IFN- $\alpha$ 2b za tretman BCC-a u 8 bolesnika (187). U svaku leziju injiciran je 3 puta tjedno kroz 3 tjedna, u dozi od 1.5 milijuna IU po injekciji, do ukupne doze od 13.5 milijuna IU. Ekscizijska biopsija 2 mjeseca nakon provedene terapije nije otkrila BCC ni u jednog bolesnika (187).

Druga velika studija o 172 bolesnika s BCC-om pokazala je učinkovitost IFN- $\alpha$ 2b injiciranog direktno u biopsijom dokazan noduloulcerozni BCC i sBCC u dozi od 1.5 milijun IU 3 puta tjedno kroz 3 tjedna do ukupne doze od 13.5 milijuna IU (188). Nakon 16-20 tjedana, uzorci biopsije pokazali su izlječenje lezija u 86% IFN-om tretiranih bolesnika u usporedbi sa samo 29% placebom tretiranih bolesnika (188). Suprotno tome, slične doze korištene za recidivirajuće ili morfeiformne BCC nisu pokazale kliničku učinkovitost (189).

Općenito, intra- i perilezionalni IFN predstavlja učinkovitu nekiruršku alternativu u liječenju BCC-a, postizujući stope izlječenja između 70% i 100% (190). Ipak, njegova upotreba ograničena je troškovima, sigurnosnim profilom i potrebom za multiplim injekcijama (188). Intralezijski INF je također pokazao učinkovitost u liječenju SCC-a (185). U jednoj studiji, 33 od 34 SCC-a lokalizirana na fotoekspoziranim područjima pokazalo je potpuni histološki odgovor nakon intralezijske primjene IFN- $\alpha$ 2b u dozi od 1.5 milijun IU 3 puta tjedno tijekom 3 tjedna (191). Isti režim primjenjen je u drugoj studiji u kojoj ispitan učinak IFN- $\alpha$ 2b na 27 invazivnih SCC-a i 7 SCC *in situ*, veličine 0.5-2.0 cm (192). Postignute su kliničke i histološke stope odgovora od 97% nakon 18 tjedana, s potpunim odgovorom od 96.2% u invazivnih lezija. Gotovo 94% bolesnika i istraživača ocijenilo je kozmetički rezultat vrlo dobrim ili izvrsnim (192).

Smatra se kako je intralezijski IFN- $\alpha$ 2b siguran i učinkovit ne samo za BCC, već i SCC, te predstavlja korisnu, ali slabo korištenu alternativu kirurškim metodama (193).

Nuspojave IFN-a su obično ovisne o dozi i povlače se nakon smanjenja doze ili prekida terapije (185). One uključuju anoreksiju, gripi-nalik simptome, nekrozu kože na mjestima aplikacije, rabdomiolizu, hipotenziju, aritmiju ili tahikardiju, neurološke učinke, gastrointestinalne smetnje, erektilnu disfunkciju, umor, hepatotoksičnost, hematološke poremećaje (leukopenija, trombocitopenija, anemija), hipotiroidizam i očne smetnje (112, 185). Smatra se da 75% bolesnika ima barem 1 reakciju, a najčešća je glavobolja (185). Također su opisane egzacerbacija psorijaze i indukcija *de novo* psorijaze i psorijatičnog artritisa (194). Kontraindiciran je u bolesnika nakon transplantacije organa te u onih s autoimunskim bolestima (112).

### **6.3. Radijacijska terapija**

Radijacijska terapija se može podijeliti u 3 glavne kategorije: konvencionalnu vanjsku radioterapiju (EEB, od engl. external electron beam), površinsku terapiju X zrakama i brahiterapiju (70). Njihova upotreba ovisi o karakteristikama bolesnikova tumora (195). Radijacijska terapija je prikladna za bolesnike koji nisu pogodni za kirurško liječenje ili ga odbijaju, uključujući one za koje je takvo liječenje kontraindicirano (stariji bolesnici, antikoagulacijska terapija), i one s perineuralnom invazijom, te se može koristiti kao adjuvantna terapija za bolesnike koji imaju pozitivne rubove nakon kirurškog zahvata (7, 107). Općenito se preporučuje za liječenje tumora kože smještenih u sredini lica i osobito je

korisna za lokalizacije kao što su medijalni i vanjski očni kut, vrh i nosna krila ili komisura na usnicama, jer je ova mjesta teško kirurški rekonstruirati (196). Prednost je u tome što je ovaj oblik liječenja razmjerno bezbolan i za navedena mjesta može biti jeftiniji od ekscizije nakon koje se radi rekonstrukcijski kirurški zahvat (196). Općenito, većim frakcioniranjem (manja dnevna doza, ali veći broj frakcija) na najmanju mjeru se svode kasne nuspojave kao što su fibroza, teleangiektazije i nekroza, pa se tako postižu bolji estetski rezultati (7, 112, 197).

U liječenju BCC-a i SCC-a primjenjuje se frakcionirano prema sljedećoj shemi: za tumore manje od 2 cm u promjeru do ukupne doze od 60-64 Gy tijekom 6-7 tjedana, ili 50-55 Gy tijekom 3-4 tjedna, ili 40 Gy tijekom 2 tjedna, ili 30 Gy u 5 frakcija tijekom 2-3 tjedna; za tumore promjera  $\geq 2$  cm, stadija T3/T4, i one s invazijom kosti ili dubokih tkiva do ukupne doze od 60-70 Gy tijekom 6-7 tjedana, odnosno 45-55 Gy tijekom 3-4 tjedna (7, 197).

Ovakvi protokoli osobito su korisni za velike tumore, kao i za tumore u očnom kutu, na vjeđama, nosu i ušima, pri čemu bi kirurški zahvat mogao uzrokovati veći funkcijski gubitak, kao što su gubitak osjeta, paraliza, slinjenje ili izvrnuće vjeđe (196). Protokoli s višim dnevnim dozama i manjim brojem frakcija mogu se rabiti kada su tumorske tvorbe manje ili kad posjete bolesnika treba ograničiti (196).

Radijacijska terapija prihvatljiva je i za rekurentne i velike ili duboke tumore koji bi mogli zahtijevati opsežan rekonstruktivni zahvat (7, 197). Može se koristiti kao adjuvantna terapija za agresivne (perineuralna invazija) ili nekompletno resecirane tumore (pozitivni rubovi nakon standardne ekscizije ili MMS-a), a u svrhu smanjenja stope recidiva u visoko rizičnih bolesnika (7, 197). Ovdje se primjenjuje također frakcionirano i za BCC i SCC do ukupne doze od 60-64 Gy tijekom 6-7 tjedana ili 50 Gy tijekom 4 tjedna (7, 197). Ne preporučuje se rutinska upotreba ponavljalog zračenja za rekurentnu bolest unutar primarnog polja zračenja radi velikog postotka komplikacija (7, 197). Tako su primjerice bazaliomi koji recidiviraju u prethodno zračenom području agresivnog tijeka (112).

Smatra se da bi radijacijska terapija mogla biti korisna kad se kombinira sa sustavnom kemoterapijom (198).

Radijacijska terapija nije prikladna, međutim, za bolesnike mlađe od 60 godina zbog možebitnih dugoročnih sekvela, za bolesnike koji imaju genetske bolesti koje ih predisponiraju za kožne karcinome (Gorlinov sindrom), niti za bolesnike koji imaju recidiv tumora nakon prvotne radioterapije, a relativno je kontraindicirana za bolesnike s bolestima vezivnog tkiva (skleroderma) (7, 107, 197).

Popratne pojave su crvenilo, erozije, alopecija, a kasnije atrofija kože, hipo- i hiperpigmentacije te pojava teleangiektazija u tretiranom području (196). Ozbiljnije

dugoročne komplikacije uključuju necijeljejuće ulkuse, nekrozu mekih tkiva, hrskavice, kostiju ili mozga, smanjene senzacije i kataraktu (periorbitalno smještene lezije) (197). Nedostaci ove metode su nemogućnost histološke verifikacije rubova, duže trajanje liječenja, upitan kozmetički učinak, razvoj agresivnih fenotipova u nekih rekurentnih tumora, te visoki troškovi u usporedbi s kirurškim tretmanima (112, 196). Uz to velike kohortne studije pokazale su da su stope NMSC-a značajno veće u onih bolesnika koji su imali primarnu radijacijsku terapiju tijekom života (bilo radi benignog stanja ili karcinoma) u odnosu na one koji nemaju osobnu anamnezu izlaganja radijacijskoj terapiji (197). U bolesnika koji su razvili NMSC nakon primarne radijacijske terapije, većina lezija pojavila se upravo u zračenom polju, a rizik je bio značajno viši u bolesnika koji su rano u životu primili radijacijsku terapiju (197).

Prema analizama NCCN-a za BCC, 5-godišnja stopa izlječenja BCC-a liječenih radijacijskom terapijom iznosila je 93%-96%, dok su 5-godišnje stope recidiva varirale od 4%-16% (7). Učinkovitost radijacijske terapije bila je veća za primarne BCC (u odnosu na recidivirajuće), BCC manjeg promjera, nodularnog histološkog podtipa (u odnosu na druge podtipove) te manje uznapredovale BCC (7).

Prema NCCN za SCC, 5-godišnja stopa izlječenja SCC-a tretiranih radijacijskom terapijom iznosi od 90%-93%, a 5-godišnja stopa recidiva od 4%-7% te se čini kako se rizik recidiva povećava s veličinom lezije i T stadijem (197).

Jedna randomizirana studija koja je uspoređivala kiruršku eksciziju s rubom od 2 mm i radioterapiju pokazala je 4-godišnje stope recidiva BCC-a od 0.7% u bolesnika liječenih kirurškom ekscizijom, za razliku od 7.5% u bolesnika liječenih radioterapijom (199). Stope recidiva BCC-a nakon površinske terapije X zrakama iznose 2% nakon 2 godine i 4.2% nakon 5 godina (200). Brahiterapija ima dobar kozmetički ishod te, prema Paravati i sur., stope recidiva od 1%-1.3% nakon prosječnog perioda praćenja od 4 do 16.1 mjeseci (201). EEB terapija je pokazala 5-godišnju stopu izlječenja NMSC-a od 92% (202).

## 6.4. Sustavna kemoterapija

Obzirom na popratne pojave i slabu učinkovitost, sustavna kemoterapija antitumorskim lijekovima rezervirana je za liječenje lokalno uznapredovalih ili metastatskih NMSC-a (198). Međutim, u posljednje vrijeme ciljana terapija SMO inhibitorima uvelike je zamijenila različite oblike kemoterapije u liječenju aBCC ili mBCC (70). Različiti oblici liječenja, uključujući cisplatinu, doksorubicin, ciklofosamid, vinblastin, paklitaksel, 5-FU i mitomycin C, mogu privremeno zaustaviti širenje ovih karcinoma i olakšati neke simptome (198). Najčešće se koristi cisplatin koja se često kombinira s ostalim lijekovima, kao što su ciklofosamid, vinblastin, doksorubicin i paklitaksel, te je pokazala neku učinkovitost u bolesnika s aBCC-om, uključujući i mBCC, ali održivost opaženih odgovora je varijabilna (8, 203). U liječenu metastatske bolesti sustavno se primjenjuje i Capecitabine, peroralni oblik 5-FU, sam ili u kombinaciji s IFN  $\alpha$  (112). Cetuksimab je također pokazao učinkovitost u određenim slučajevima mBCC-a ili nevoidnog BCC sindroma (204, 205).

Unatoč navedenom, ne postoje standardni režimi kemoterapije te je još uvijek nejasno da li bilo koji može pružiti dugoročno preživljenje ili unaprijediti kvalitetu života ove populacije bolesnika (107).

Nedavno su iskrsnule nove imunoterapije kojima su cilj receptori i ligandi imunološke kontrolne točke PD-1 (70). U jednom prikazu slučaja bolesnika s mBCC-om koji nije odgovorio na terapiju vismodegibom, prikazan je PR na anti-PD-1 monoklonoalno protutijelo (206). U jednom drugom prikazu slučaja, bolesnik s mBCC-om koji nije odgovorio na terapiju vismodegibom, paklitakselom ni cisplatinom, stavljen je na terapiju nivolumabom, anti-PD-1 protutijelom, u dozi od 240 mg intravenozno svaka 2 tjedna, što je rezultiralo gotovo potpunom rezolucijom metastatske bolesti unutar 4 mjeseca liječenja (207).

## 7. Kemoprevencija

### 7.1. Sustavna i topička terapija retinoidima

Topički i sustavni retinoidi pokazali su učinkovitost u smanjenju rizika od razvoja BCC-a i SCC-a (208, 209). Retinoidi induciraju apoptozu, zaustavljaju rast, stimuliraju normalnu diferencijaciju tumorskih stanica za vrijeme karcinogeneze (210, 211), te potiskuju pretjeranu ekspresiju enzima ciklooksigenaze-2 (COX-2, od engl. cyclooxygenase) induciranu UV zračenjem, uzrokujući tako pad prostaglandina (PG) čija je razina inače povećana u NMSC-ima (212). Isotretinoin i acitretin najčešći su sustavni retinoidi korišteni za kemoprevenciju NMSC-a (213, 214). Oni mogu umanjiti morbiditet i mortalitet u bolesnika sa visoko rizičnim i multiplim primarnim karcinomima, posebice u onih s transplantiranim organima, imunosuprimiranih, oboljelih od *xeroderma pigmentosum* i Gorlinovog sindroma, te u onih koji su nesretnim slučajem bili izloženi ionizirajućem zračenju (112, 209, 215). No, da bi se zadržala učinkovitost, potreban je dugoročni tretman acitretinom te bi bolesnicima redovito trebalo kontrolirati trigliceride, kolesterol i transaminaze (215).

Više autora opisalo je učinkovitost topičkog tretinoina (trans-retinoična kiselina) u liječenju AK, tako prevenirajući njihovu progresiju u SCC (214-216).

Popratne pojave sustavnih retinoida uključuju suhoću nazalne, bukalne i konjunktivalne sluznice, gubitak kose, dermatitis, artralgiiju i mialgiiju (217). Dodatno, sustavni retinoidi su visoko teratogeni (217).

### 7.2. Topički inhibitori ciklooksigenaze

Karcinogeneza se očituje kroz dvije faze: inicijaciju i promociju (218). Do sada je dokazano da su tijekom promocije tumora, važne faze za kemoprevenciju, povećane razine tkivnih poliamina (218). Pored toga, aktivacija COX-2 igra važnu ulogu u produkciji PG i vaskularnog epidermalnog faktora rasta, važnih u tumorskoj proliferaciji (219). Povišene razine PGE2 i PGF2 u premalignim lezijama i kožnim tumorima potaknute su aktivacijom COX-2 i supresijom tumor supresor gena 15-hidroksi-prostaglandin dehidrogenaze (219). Rani događaji odgovorni za progresiju NMSC-a su aberantna pretjerana ekspresija COX-2 pri UVB zračenju i u AK i SCC-u, te UVB-om izazvane mutacije p53 tumor supresor gena (75).

Stoga bi kemoprevencija mogla biti pristup koji daje nade za inhibiciju pojave karcinoma prije razvitka invazivnog tumora (220).

Piroksikam (PXM, od engl. piroxicam), nesteroidni protupalni lijek (NSAID, od engl. nonsteroidal antiinflammatory drug), potentni je član serije oksikama koji suprimira sintezu proinflatornih enzima te reducira lipidne medijatore kao što su PG i tromboksani, inhibirajući tako puteve koji sudjeluju u karcinogenezi (220). Koža je važno mjesto sinteze PG-a koje proizvode sve kožne stanice (keratinociti, melanociti, Langerhans stanice, mastociti, fibroblasti i endotelijalne stanice) (221). PG mogu promovirati retenciju UV-om oštećenih stanica kroz inhibiciju apoptoze (222). Dok je COX-1 konstitutivno eksprimiran, COX-2 je induciran tumorskim promotorima, faktorima rasta i citokinima (223). Za razliku od benignih epitelnih kožnih lezija i BCC-a koji nisu povezani s pojačanom COX-2 ekspresijom, u SCC-ima su obje COX izoforme jako eksprimirane, proizlazeći iz diferencijanih epidermalnih slojeva (223). Metabolizam arahidonske kiseline, dominantnog prekursora PG-a i glavne kontrolne točke njihove sinteze, može biti potaknut UV efektom na stanične membrane, tako započinjući upalni proces (220). Upala kao dermalni odgovor, karakterizirana eritemom i edemom, posredovana je PG-ima te je važna komponenta tumorogeneze, tako promovirajući rast tumora, angiogenezu, invaziju tkiva i metastaze (224). Učinak PXM-a očituje se upravo u ovim ranim stadijima karcinogeneze, blokiranjem upale i posljedično angiogeneze (220). PXM je neselektivni COX-1 i COX-2 inhibitor (220). Osim toga, PXM inhibira aktivnost metaloproteinaze-2 te inducira apoptozu, čime ostvaruje *antiaging* efekt na kožu (225). Iako prvotno indiciran za liječenje upalnih i degenerativnih reumatskih bolesti (reumatoidni artritis, osteoartritis, ankilozantni spondilitis), a obzirom na njegov dobar učinak u ranim stadijima kožne karcinogeneze blokiranjem aktivnosti COX-1 i COX-2 enzima, dokazana je njegova prikladnost u liječenju AK, kao i polja kancerizacije (226, 227). Autori jedne studije otvorenog tipa evaluirali su učinkovitost i podnošljivost PXM-a primjenom 1% gela dva puta dnevno tijekom tri mjeseca u bolesnika s AK (227). Na temelju kliničke i dermatoskopske procjene lezija uočili su odgovor u 50% bolesnika s AK te smanjenje pojave novih lezija u bolesnika s multiplim AK (227). Smatra se da nakon lokalne primjene PXM-a na AK dolazi do uspostavljanja normalne epidermalne arhitekture (220). Zbog manjka nuspojava i njegove djelotvornosti, upotreba PXM-a je dozvoljena kroz duži period, i do godinu dana (220).

Isto tako i drugi COX inhibitori, diklofenak i celekoksib, korišteni su u liječenju AK i SCC-a (75). Naime, njihov učinak ostvaruje se kroz inhibiciju povećane enzimske aktivnosti COX-1 i -2 u kožnih tumora prouzročene kroničnim izlaganjem UVB zrakama (220). Prema Jetter N.

i sur., liječenje AK diklofenakom dovelo je do redukcije u veličini lezija u rasponu od 67%-75%, a slični rezultati prijavljeni su za PXM koji ima veću COX-1 aktivnost od diklofenaka (228). Smatra se da se i aspirin može ponašati kao kemopreventivni agens te da može smanjiti incidenciju raznih karcinoma, uključujući kožne tumore (220). Najvažniji inhibični učinak aspirina na NMSC i prekursore povezan je s ciljanjem povišenih vrijednosti COX-2 u SCC-u (220). S druge strane, topička primjena NSAID-a potentna je i u inhibiciji akutnih, UV zračenjem izazvanih reakcija kao što su eritem i ljuštenje površinskih slojeva, ako se primijeni odmah nakon izlaganja UVB-u (229).

Zaključno, topička primjena NSAID-a siguran je, učinkovit i dobro podnošljiv tretman AK-a, ali je potrebno još studija koje bi istražile njihovu aktivnost na različite puteve tumorogeneze i različite histološke podtipove NMSC-a (220).

### 7.3. Ingenol mebutat

Ingenol mebutat (IM) ekstrakt je biljke *Euphorbia peplus*, koji se koristio neko vrijeme kao kućni pripravak za razna stanja kože, kao što su AK i kožni tumori (185). Ima dvostruki mehanizam djelovanja. Prvo, izaziva kemoablaciju i puknuće plazmatske membrane uz gubitak mitohondrijskog membranskog potencijala te mitohondrijsko oticanje, pri tom specifično djelujući na displastične keratinocite, uzrokujući brzu staničnu smrt primarnom nekrozom (185). Također, uzrokuje brzo cijeljenje i obnovu normalne kliničke i histološke morfologije (185). Nekroza omogućuje IM da ostane aktivan u prisutnosti na apoptozu rezistentnih tumorskih stanica (185). Drugo, IM izaziva snažnu upalu inducirajući infiltraciju neutrofila te produkciju tumor specifičnih protutijela i proinflammatornih citokina, aktivirajući tako o protutijelima ovisnu staničnu citotoksičnost koja eliminira rezidualne stanice (185). Liječenje AK može biti usmjereno na pojedine lezije ili na polja kancerizacije (228). Teorija o polju kancerizacije postulira da je koža koja okružuje AK također pod povećanim rizikom za moguću malignu preobrazbu obzirom da je izložena istom kroničnom UV svjetlu (228). Stoga, terapije usmjerene na polja kancerizacije imaju potencijal djelovanja na subkliničke lezije, reducirajući tako stope recidiva AK i rizik od razvoja SCC-a (228). IM evaluiran je u nekoliko kontroliranih studija za liječenje AK, osobito multiplih AK i polja kancerizacije. U jednoj od njih, 280 bolesnika s AK liječeno je topičkim IM gelom u koncentraciji od 0.025% i 0.05%, postizujući značajno bolji klinički rezultat od vehikuluma (230). Prema rezultatima randomizirane, dvostruko slijepe, kontrolirane, multicentrične studije, kratkotrajna topička terapija IM-om pokazala se učinkovitom u liječenju AK na licu i



tjemenu (IM 0.015% gel primijenjen 1x dnevno tijekom 3 uzastopna dana) te na trupu i ekstremitetima (IM 0.05% gel primijenjen 1x dnevno tijekom 2 uzastopna dana) (231). IM gel odobren je za lokalno liječenje AK-a u SAD-u, Europi, Australiji i Brazilu (231). Liječenje IM gelom dugoročno je povezano s održivim odgovorom te se dobro podnosi u bolesnika s AK na licu i tjemenu te na trupu i ekstremitetima (231). Osim u liječenju AK, IM ima i perspektivu u liječenju sBCC-a, Bowenove bolesti i aktiničkog heilitisa što dodatno treba evaluirati kliničkim studijama (232). No, jedna nedavna studija izvijestila je o ograničenom učinku IM gela u samostalnom liječenju Bowenove bolesti, uz povećanje terapijske učinkovitosti u kombinaciji s ablativnim frakcijskim laserom (233).

Iannazzone i Ingordo izvijestili su o potpunom izlječenju nBCC-a na licu upotrebom IM 0.015% gela s režimom primjene od 1x dnevno 3 dana za redom, uz ponavljanje ciklusa terapije 7 puta tijekom 11 mjeseci (234). Iako se pojedini slučajevi nBCC-a mogu liječiti IM gelom, optimalne koncentracije lijeka i standardni režim liječenja tek treba utvrditi (234). Nuspojave IM-a javljaju se na mjestu aplikacije i uključuju eritem, edem, ljuštenje, stvaranje krusti i ulceracija/erozija (185, 231). Iako su nuspojave IM-a benigne i prolaze unutar 2 do 4 tjedna, novije studije izvještavaju o pojavi SCC-a. Tako je jedna od njih iznijela podatak o brzo rastućem invazivnom SCC-u u starije bolesnice nakon topičke primjene IM-a na mjesto AK (235). Uloga IM-a u razvoju SCC-a nije poznata ali se pretpostavlja da je za to zaslužna upala te je stoga i dalje potrebno nadgledanje nuspojava IM-a kao i poseban oprez u bolesnika s poviješću raka kože (235).

## **7.4. Nikotinamid**

Nikotinamid, inače poznat kao vitamin B3, iskrsnuo je kao oralna terapija s potencijalom prevencije NMSC-a (70). U jednoj studiji pronađeno je da reducira UV zračenjem izazvanu imunosupresiju (236). U nedavnoj randomiziranoj, kontroliranoj, dvostruko slijepoj studiji uočena je redukcija novih BCC-a za 20% nakon 12 mjeseci u bolesnika koji su uzimali 500 mg nikotinamida dva puta dnevno (237). Do sada nije prijavljeno značajnih nuspojava u vezi s nikotinamidom (70). Iako su studije pokazale smanjeni rizik od razvoja NMSC-a, potrebna su daljnja istraživanja koja bi potvrdila dugoročne koristi ovog liječenja (238).

## 8. Uznappedovali bazocelularni karcinom

Iako je BCC lokalno destruktivan i ima mali rizik metastaziranja, u manjeg broja bolesnika BCC može progredirati do uznappedovalog stadija, uključujući laBCC i mBCC, objedinjenog naziva uznappedovali BCC (aBCC, od engl. advanced basal cell carcinoma), čime postaje težak za liječenje (9, 14). Metastaska bolest je rijetka i pojavljuje se samo u 0.0028-0.55% slučajeva BCC-a i češće nastaje iz primarnih tumora koji su veliki, neliječeni, agresivni ili iz rekurentnih tumora (19, 239). Najčešća mjesta metastaza su kosti, pluća, jetra i regionalni limfni čvorovi (19, 239). Iako je stopa smrtnosti među bolesnicima s BCC-om vrlo niska, jednom kad se razviju metastaze medijan preživljenja se procjenjuje na 8 mjeseci do 7.3 godine, s većim izgledima za preživljenje posljednjih godina otkako su poboljšane terapijske opcije (20, 21, 239).

Lokalno uznappedovalu bolest je teško okarakterizirati zbog heterogenosti i činjenice da nema formalne, široko prihvaćene definicije (14). Općenito govoreći, veliki, agresivni, rekurentni tumori ili oni koji penetriraju dublje u kožu i okolna tkiva smatraju se laBCC-om (14, 240). Takvi tumori nisu pogodni za radioterapiju i veliki su izazov za uspješno kirurško liječenje, a da se pritom ne prouzroči značajniji morbiditet, gubitak funkcije ili izobličienost, pogotovo kada su u pitanju teško dostupna područja na licu (primjerice periorbitalno). Također, povezani su s većim rizikom recidiva (14, 240).

Posljednjih godina nekoliko multidisciplinarnih grupa eksperata predložilo je smjernice za definiranje laBCC-a u svrhu olakšanja postavljanja ispravne dijagnoze i efektivnog liječenja ovih tumora (14, 241). Tako je jedna grupa iz Velike Britanije predložila da se lokalno uznappedovalim proglase BCC u fazi  $\geq 2$  prema smjernicama Američkog društva za rak (242) i kada su terapijske opcije kontraindicirane čimbenicima koji su vezani uz samu bolest ili bolesnika (14). Vezano uz samu bolest važni čimbenici su veličina tumora, lokalizacija (područje maske), broj (veliki), histološki podtip (agresivna histologija) i smanjena vjerojatnost uspješnog liječenja (recidivna bolest). Čimbenici koji se odnose na bolesnika a koji doprinose toj dijagnozi su dob (radioterapija je neprikladna u mlađih bolesnika), utjecaj na kvalitetu života zbog mogućeg kozmetskog učinka terapije, bolesnikovo mišljenje o terapiji (negativno mišljenje ili strah), dijagnoza genodermatoze (Gorlinov sindrom, *xeroderma pigmentosum*) ili prisutnost komorbiditeta (imunosupresija) (14).

Budući da se većina liječnika ne susreće s aBCC-om, vođenje bolesnika s ovim tumorima trebalo bi uključivati iskusne liječnike na ovom području i kad god je moguće multidisciplinarni tim za najbolji tijek liječenja (14). Takav tim trebao bi uključivati

dermatologa (uključujući one koji poznaju MMS), maksilofacijalnog kirurga, plastičnog kirurga, onkologa i patologa (60).

Do nedavno su terapijske opcije bolesnika s aBCC-om bile ograničene na kirurgiju, radioterapiju i razmatranje kemoterapije, obzirom da nema specifičnog kemoterapijskog režima uslijed nedostatnosti dokaza o značajnom učinku bilo kojeg protokola (60).

Posljednjih godina, međutim, HPI su se pokazali obećavajućim za ove bolesnike.

## **8.1. Inhibitori *Hedgehog* signalnog puta**

Obzirom na ulogu Hh signaliranja u patogenezi BCC-a, ciljana inhibicija ovog puta postavljena je kao hipoteza koja bi mogla ponuditi obećavajuću terapijsku opciju za bolesnike s uznapredovalom bolešću. Ciklopamin je biljni alkaloid koji se veže direktno na transmembranske helikse SMO proteina, tako inhibirajući Hh signaliranje (243). Ovo otkriće dovelo je do razvoja drugih lijekova koji se aktivno ispituju za liječenje bolesnika s refraktornim BCC-om. Vismodegib (GDC-0449), mala molekula optimizirana za selektivnu i potentnu inhibiciju SMO-a, prvi je inhibitor Hh puta koji je pokazao kliničku učinkovitost u bolesnika s BCC-om (244, 245), a slijedio ga je sonidegib (LDE225), također SMO inhibitor, po kliničkoj učinkovitosti i sigurnosti sličan vismodegibu (246, 247). Dodatni inhibitori SMO-a, uključujući itrakonazol i neke druge, u različitim su fazama kliničkog razvoja za liječenje bolesnika s aBCC-om i ostalim uznapredovalim karcinomima (248-250).

### **8.1.1. Vismodegib**

Vismodegib (Erivedge<sup>®</sup>) prvi je u klasi SMO inhibitora i oralni biorasploživi lijek odobren 2012. za primjenu u odraslih bolesnika s mBCC-om ili laBCC-om koji je recidivirao nakon kirurškog zahvata ili u onih koji nisu kandidati za kirurško liječenje ili radioterapiju (70, 251). U inicijalnoj fazi I studije, koja je evaluirala dozu i toksičnost vismodegiba te odgovor tumora, sudjelovalo je 33 bolesnika s aBCC-om; 18 s mBCC-om i 15 s laBCC-om (244). Bolesnici su liječeni jednom od tri doze; 150, 270 ili 540 mg/dnevno. Prosječno trajanje liječenja iznosilo je 9.8 mjeseci, te je 18 od 33 bolesnika odgovorilo (objektivna stopa odgovora 58%); 2 bolesnika pokazalo je CR (100% regresija vidljivih/palpabilnih lezija), 6 bolesnika je imalo PR ( $\geq 50\%$  u smanjenju promjera tumora) (244). Prosjek trajanja odgovora

iznosio je 12.8 mjeseci. Od bolesnika koji nisu odgovorili, 11 je imalo stabilnu bolest, a 4 je doživjelo progresiju bolesti za vrijeme liječenja (244).

Odobrenje od 150 mg jednom dnevno dodijeljeno je na temelju kliničke učinkovitosti prikazane u fazi II internacionalne, dvostruko kohortne ERIVANCE studije (245, 251). U ovu studiju bilo je uključeno 104 bolesnika, od toga 71 bolesnik s laBCC-om i 33 bolesnika s mBCC-om koji su praralelno tretirani vismodegibom u dozi od 150 mg jednom dnevno (245). Primarna analiza napravljena je 9 mjeseci nakon uključivanja posljednjeg bolesnika. U kohorti bolesnika s laBCC-om većina njih doživjela je smanjenje tumora: objektivna stopa odgovora (CR + PR) iznosila je 43%; CR (odsustvo BCC-a procijenjeno histološkom analizom) je doživjelo 21% bolesnika, dok je PR doživjelo 22% (smanjenje ciljanih lezija za  $\geq 30\%$ ) (245). Stabilna bolest zapažena je u 38% bolesnika, dok je 13% bolesnika imalo progresivnu bolest (povećanje veličine ciljanih lezija za  $\geq 20\%$  ili pojava novih ulceracija/lezija) (245). Prosjek trajanja odgovora u bolesnika s laBCC-om iznosio je 7.6 mjeseci, a prosjek preživljenja bez progresije iznosio je 9.5 mjeseci (245). U kohorti bolesnika s mBCC-om, objektivna stopa odgovora iznosila je 30%; svi odgovori bili su parcijalni (245). Stabilna bolest bila je prisutna u 64% bolesnika, a progresivna u 3% (245). Većina bolesnika s mBCC-om (73%) doživjela je smanjenje tumora. Prosjek trajanja odgovora iznosio je 7.6 mjeseci, a prosjek preživljenja bez progresije 9.5 mjeseci (245). U 21-mjesečnoj analizi ERIVANCE studije (12-mjesečno praćenje nakon primarne analize) 31% bolesnika s laBCC-om i 21% bolesnika s mBCC-om još uvijek je primalo vismodegib i time pokazalo njegovu učinkovitost i trajanje postignutih odgovora (252).

Sigurnost u ovoj studiji procijenjena je korištenjem sistema ocjenjivanja nuspojava onkološke terapije *Common Terminology Criteria for Adverse Events (CTCAE) v3.0* (253). U primarnoj analizi, prosječno trajanje izloženosti vismodegibu iznosilo je  $\approx 10$  mjeseci u bolesnika s laBCC-om i mBCC-om (245). Iako su svi bolesnici iskusili  $\geq 1$  nuspojava, većina bolesnika (57%) imala je stupanj nuspojava 1/2 (252). Najčešće nuspojave su uključivale mišićne spazme (68%), alopeciju (63%), disgeuziju (51%), smanjenje tjelesne težine (46%), umor (36%), mučninu (29%), smanjen apetit (23%) i dijareju (22%) (252). Trinaest bolesnika (12%) je prekinulo terapiju radi nuspojava, a najčešći razlog prekida terapije bili su mišićni spazmi (252). Ozbiljne nuspojave prijavljene su u 25% bolesnika (252). Šesnaest bolesnika umrlo je do vremena primarne analize. Ni jedna smrt nije se dogodila za vrijeme liječenja vismodegibom niti je dovedena u vezu s njim (252). Sigurnosni profil vismodegiba u 12-mjesečnoj dopuni bio je sličan onome u primarnoj analizi; prosječno trajanje izlaganja iznosilo je 12.9 mjeseci u svih bolesnika (252). Nakon primarne analize umrlo je dodatnih 7

bolesnika, ali nijedan od njih više nije primao vismodegib i njihove smrti nisu se smatrale povezanim s liječenjem (60).

Sigurnost i učinkovitost primjene vismodegiba u dozi od 150 mg jednom dnevno u bolesnika s aBCC-om dodatno je procijenjena u 2 studije, studiji proširenog pristupa (254) i *Safety Events in Vismodegib* (STEVIE) studiji (255).

Studija proširenog pristupa bila je multicentrična američka studija otvorenog tipa u koju je uključeno 119 bolesnika (62 s laBCC-om, 57 s mBCC-om) (254). Studija je prekinuta ranije radi odobrenja vismodegiba od strane FDA; stoga je prosječno trajanje izlaganja lijeku iznosilo samo 5.5 mjeseci (254). U bolesnika s laBCC-om, objektivna stopa odgovora iznosila je 46% (254). Eksplorativna analiza predložila je da je odgovor na vismodegib u bolesnika s laBCC-om negativno povezan sa prethodnim sustavnim terapijama (uključujući vismodegib i druge HPI, dasatinib, rofekoksib, fotodinamsku terapiju i kemoterapiju). Naime, objektivna stopa odgovora u bolesnika koji su prethodno primali sustavnu terapiju i onih koji nisu je bila značajno drugačija (0% vs. 55%;  $P=0.002$ ) (254). U grupi bolesnika s mBCC-om, objektivna stopa odgovora iznosila je 31% (254).

Sigurnosni profil vismodegiba bio je sličan onom zapaženom u ERIVANCE studiji; većina bolesnika (97%) imala je  $\geq 1$  nuspojavu, a nuspojave su bile primarno stupnja 1/2 (252, 254). Najčešće nuspojave, uključujući mišićne spazme (71%), disgeuziju (71%), alopeciju (58%) i dijareju (25%), generalno su se pojavile unutar 90 dana od početka terapije (60, 254).

STEVIE je također bila multicentrična studija otvorenog tipa i do sada najveća studija koja je evaluirala sigurnost i učinkovitost vismodegiba (255). Do graničnog datuma studije terapiju je primilo 468 bolesnika s laBCC-om i 31 bolesnik s mBCC-om (s prosječnim trajanjem izlaganja 36.4 tjedna) te su praćeni  $\geq 12$  mjeseci. Objektivna stopa odgovora u bolesnika s laBCC-om bila je 67%, dok je u bolesnika s mBCC-om bila 38% (255). Većina bolesnika (98%) doživjela je  $\geq 1$  nuspojavu, a najčešće nuspojave bile su slične onima izviješćenima u ERIVANCE studiji, tj. mišićni spazmi (64%), alopecija (62%), disgeuzija (54%), smanjenje tjelesne težine (33%), astenija (28%), smanjen apetit (25%) i ageuzija (22%) (252, 255).

Terapiju je prekinulo 80% bolesnika; 36% zbog nuspojava, 14% zbog progresivne bolesti i 10% na zahtjev bolesnika (255). Druge ozbiljne prijavljene nuspojave vismodegiba uključuju hiponatremiju, hipokalcemiju i atrijsku fibrilaciju (256).

### 8.1.2. Sonidegib

Sonidegib (Odomzo<sup>®</sup>), također SMO inhibitor, odobren je 2015. u SAD-u i Europi u dozi od 200 mg jednom dnevno za liječenje odraslih bolesnika s laBCC-om koji nisu pogodni za kirurško liječenje ili radioterapiju, uključujući bolesnike s recidivom nakon kirurškog zahvata ili radioterapije, te za one koji nisu kandidati za kirurško liječenje ili radioterapiju (257). U Švicarskoj i Australiji, sonidegib je također odobren za liječenje bolesnika s mBCC-om (60). Odobrenje je temeljeno na učinkovitosti i sigurnosti dokazanima u internacionalnoj, randomiziranoj, dvostruko slijepoj, fazi II *Basal Cell Carcinoma Outcomes With LDE225 Treatment* (BOLT) studije (247, 257). U toj studiji bolesnici s laBCC-om (n=194) ili mBCC-om (n=36) randomizirani su 1:2 u grupe liječenja sonidegibom u dozi od 200 mg jednom dnevno i 800 mg jednom dnevno (247). Više bolesnika randomizirano je za primanje 800 mg sonidegiba (n=151) nego 200 mg (n=79), a na temelju podataka faze I studije koji su sugerirali da bi više doze mogle osigurati bolju učinkovitost (246). Međutim, sonidegib u dozi od 200 mg pokazao je bolji profil koristi i rizika nego sonidegib u dozi od 800 mg (247). Primarna analiza ove studije napravljena je 6 mjeseci nakon što je randomiziran zadnji bolesnik; prosječno praćenje trajalo je 13.9 mjeseci (247). U bolesnika s laBCC-om liječenih sa 200 mg sonidegiba objektivna stopa odgovora iznosila je 47%; CR, PR, stabilna bolest i progresivna bolest iznosili su 3%, 44%, 44% i 1.5% (247, 258). Većina bolesnika doživjela je smanjenje veličine ciljanih lezija. U bolesnika s mBCC-om liječenih sonidegibom u dozi od 200 mg, objektivna stopa odgovora u vrijeme primarne analize iznosila je 15%, uključujući 2 bolesnika s PR; nitko od bolesnika s PR nije doživio progresivnu bolest ili smrt do graničnog datuma studije (247). Kontrola bolesti (CR+PR+stabilna bolest) uočena je u 92% bolesnika, i većina njih imala je smanjenje tumora (247). Prosječno preživljenje bez progresije iznosilo je 13.1 mjeseci, a progresivna bolest ili smrt prijavljena je u samo 4 slučaja (247). U 12-mjesečnoj analizi (6 mjeseci nakon primarne analize) sonidegib je nastavio kontinuirano pokazivati značajne tumorske odgovore (258). U primarnoj analizi, najčešće nuspojave procijenjene CTCAE kriterijima v4.03 (bilo koji stupanj, 200/800 mg), koje su se češće pojavljivale sa dozom od 800 mg, bile su mišićni spazmi (49%/67%), alopecija (43%/55%), disgeuzija (38%/59%), mučnina (33%/45%), povišene vrijednosti kreatin kinaze (CK, od engl. creatine kinase) (29%/37%), umor (29%/36%), smanjenje tjelesne težine (27%/38%) i dijareja (24%/22%) (247). Najčešće prijavljivani stupanj nuspojava 3/4 bio je prisutan uz povišene vrijednosti CK i lipaze (247). 20% bolesnika u grupi od 200 mg i 32% u grupi od 800 mg prekinulo je terapiju zbog nuspojava, najčešće zbog mišićnih spazama, disgeuzije i

smanjenja tjelesne težine (247). Najčešće ozbiljne nuspojave (200/800 mg) bile su povišene CK vrijednosti (1%/3%) i rabdomioliza (1%/3%) (247). Tijekom primarne analize BOLT studije, 4 bolesnika umrlo je tijekom liječenja; svi su primali 800 mg sonidegiba, ali nijedna od smrti se nije smatrala povezanom sa liječenjem (247).

Općenito, sigurnosni profil sonidegiba sličan je onome vismodegiba, sugerirajući da su mnoge nuspojave (tj. mišićni spazmi, disgeuzija) grupne nuspojave (60). Oba lijeka nose veliki rizik od teških fetalnih oštećenja ili fetalne smrti kad im je izložena trudnica (60).

### **8.1.3. Ostali inhibitori *Hedgehog* signalnog puta**

Ostali HPI, kao što je itraconazol, BMS-833923 i PF-04449913, u različitim su fazama kliničkih istraživanja; međutim klinički podaci nisu dostupni za aBCC, a limitirani podaci postoje za bolesnike sa sporadičnim BCC-ima ili Gorlinovim sindromom (248-250).

Itrakonazol, antifungalni agens, inhibira Hh put preveniranjem cilijarne akumulacije SMO proteina, što je normalno potaknuto Hh stimulacijom, te je pokazao neku učinkovitost i sigurnost u bolesnika sa sporadičnim BCC-ima u eksplorativnoj fazi II studije (248).

Parcijalni odgovor i stabilna bolest postignuta je kod 21% bolesnika (248). Prosječno, bolesnici koji su primali itraconazol imali su 24%-tno smanjenje područja lezije (248).

Nuspojave su općenito bile blage i reverzibilne (248).

### **8.1.4. Rezistencija na inhibitore *Hedgehog* signalnog puta**

Iako većina bolesnika s aBCC-om postigne kontrolu bolesti tijekom terapije HPI, neki bolesnici su intrinzično rezistentni na liječenje, a drugi postanu rezistentni tijekom liječenja (259-262). Stoga, razlikujemo primarnu i sekundarnu rezistenciju na SMO inhibitore (261, 262). Nove heterozigotne besmislene SMO mutacije sekvencirane su iz tkiva rekurentnih i na vismodegib rezistentnih BCC-a (261, 262). U slučajevima sekundarne rezistencije, izolirane SMO mutacije nisu postojale u primarnim tumorima koji su inicijalno odgovorili na liječenje, već u rekurentnim čvorićima BCC-a, sugerirajući heterogen i dinamičan mehanizam rezistencije koji može brzo nastati u rekurentnom tumorskom tkivu (262). Stoga bi u slučajevima primarne rezistencije, a obzirom na troškove liječenja SMO inhibitorima u usporedbi s genetičkim sekvenciranjem, moglo biti isplativije svim bolesnicima učiniti probir prije početka terapije (70).

U jednom retrospektivnom pregledu, od 28 bolesnika tretiranih vismodegibom, 6 (21%) je doživjelo ponovni rast tumora tijekom liječenja (259). U drugoj studiji, u kojoj je 9 bolesnika s aBCC-om rezistentnih na vismodegib liječeno sonidegibom, 5 bolesnika s progresivnom bolešću imalo je SMO mutacije, indicirajući da bi one mogle biti uzrokom rezistencije na različite SMO inhibitore (263).

Recidiv bolesti u bolesnika koji su inicijalno odgovorili na liječenje HPI, uključujući one s potpunom rezolucijom tumora, može nastati zbog rezidualnih tumorskih stanica koje su izbjegle citotoksični učinak terapije HPI ili zbog pojave rezistencije na istu (60). U studiji u kojoj su analizirani histološki uzorci tumora 12 bolesnika s laBCC-om tretiranih vismodegibom i koji su doživjeli relaps nakon inicijalnog odgovora, pronađena je reaktivacija Hh signalnog puta koja je često bila povezana sa SMO mutacijama na ili pokraj mjesta vezanja lijeka (vjerojatno doprinoseći SMO aktivaciji); promjene u broju SUFU i Gli kopija su vjerojatno isto doprinijele rezistenciji (260). Stoga je recidiv bio povezan s proliferacijom rezistentnih, vjerojatno već postojećih, subklonova koji su se pojavili nakon što je eliminirana veća populacija stanica osjetljivih na HPI (260).

Obzirom na navedeno, u bolesnika s aBCC-om korisne bi mogle biti alternativne metode liječenja. Jedan od pristupa je ciljanje Hh signaliranja nizvodno od SMO kako bi se zaobišle stečene mutacije koje utječu na vezanje SMO inhibitora, tj. kroz inhibiciju Gli TF-a koristeći komponente puta kao što je GANT61 (264). Radi se o inhibitoru transkripcijske aktivnosti Gli1/2 koji je pokazao obećavajuće pretkliničke rezultate u mnogim tipovima tumora (264). Druga strategija liječenja je kombinirana terapija koja bi mogla poboljšati učinkovitost HPI kod aBCC-a. Naime, postoje određeni dokazi o transkripciji između Hh signaliranja i drugih puteva, kao što su MAPK, PI3K/AKT/mTOR, EGFR i Notch, pronađenih u nekoliko tipova karcinoma (265). Pretkliničke studije koje su evaluirale kombinaciju SMO inhibitora i inhibitora MEK, PI3K/mTOR, EGFR i Notch/ $\gamma$ -sekretaze, pokazale su pojačanu učinkovitost kombinacijske terapije pred monoterapijom (265).

Imunoterapija anti-PD-1 lijekovima još je jedna potencijalna terapijska opcija (60). Naime, u prikazu slučajeva bolesnika s već tretiranim progresivnim SCC-om ili BCC-om, 5 od 5 bolesnika doživjelo je ili PR (n=2) ili stabilizaciju (n=3) tijekom terapije anti-PD-1 protutijelima (266). U jednom radu opisuje se postignuće skoro potpune remisije mBCC-a anti-PD-1 protutijelima, prethodno rezistentnog na terapiju HPI (207).

Nadalje, u bolesnika s aBCC-om liječenih vismodegibom ili sonidegibom uočena je promocija stečenog imunološkog odgovora, što se među ostalim očitovalo povećanom HLA ekspresijom na rezidualnim tumorskim stanicama dovodeći tako do regrutiranja CD8+



citotoksičnih T stanica u tumorsku masu (67). Smatra se da je Hh put odgovoran za supresiju imunološkog odgovora, a SMO inhibitori odgađaju tu supresiju (267). To otvara mogućnost kombiniranja imunoloških modifikatora i inhibicije Hh signaliranja za postizanje opsežnije tumorske kontrole (67, 267).

Korištenje HPI kao neodjuvante terapije kirurškom liječenju također može biti korisno za neke bolesnike s visoko rizičnim BCC-om da bi se postigao dugoročni odgovor i smanjili defekti povezani s kompleksnim kirurškim liječenjem (60). To potkrijepljuje studija u kojoj je sudjelovalo 15 bolesnika s visoko rizičnim BCC-om koji su nakon kirurškog zahvata primali vismodegib u trajanju od 3-6 mjeseci (268). Posljedično, područje kirurških defekata se smanjilo za 27% u 11 bolesnika koji su došli do kraja studije (268). Autori jednog prikaza slučaja također govore o uspješnom izlječenju laBCC-a koji je infiltrirao osjetljive strukture oka i glave, uvođenjem vismodegiba prije kirurškog liječenja (269). Naime, bolesnik je primao vismodegib 10 mjeseci prije opsežnog kirurškog zahvata, što je rezultiralo smanjenjem lezije za 80%; na taj način je postignut bolji kozmetički ishod i izbjegnut kompliciran rekonstruktivni zahvat, a s druge strane smanjene su dobro poznate nuspojave lijeka (alopecija, mišićni grčevi i disgeuzija) (269).

Mnogi bolesnici na terapiji HPI prekidaju liječenje zbog nuspojava od kojih su mnoge blage (247, 252). Nuspojave liječenja povezane su s inhibicijom Hh puta u normalnim tkivima, kao što su dlačni folikuli i okusni pupoljci, u kojih je Hh put aktiviran i u odraslih (67).

Posljedično, dugoročna upotreba ovih lijekova može dovesti do smanjene kvalitete života i prekidanja terapije prije postizanja bilo kakve koristi liječenja, time značajno utječući na klinički ishod bolesti (67). Upravo stoga što mnogi bolesnici potom dožive recidiv bolesti, intermitentno liječenje, rješavanje nuspojava i edukacija bolesnika u svrhu produljenja vremena na terapiji ovim inhibitorima može pomoći postići dublje i dugoročnije odgovore (60, 256). K tomu, značajno će biti otkriće signalnih puteva nizvodno od Gli TF-a čime će se omogućiti poštediti matičnih stanica kao kolateralne žrtve direktne inhibicije Hh puta (38). Zaključno, iako su rezultati liječenja vismodegibom i sonidegibom obećavajući, ostaju važna pitanja glede trajanja odgovora, dugoročne podnošljivosti nuspojava, te stjecanja rezistentnih mutacija tijekom vremena.

## 9. Praćenje bolesnika nakon terapije

Redovito praćenje osobito je važno za bolesnike koji imaju anamnezu opterećenu NMSC-ima zbog 10 puta većeg rizika od razvoja novih kožnih tumora u usporedbi s općom populacijom (7, 51, 52, 197). U oko 30-50% bolesnika s NMSC-om, drugi primarni tumor razvija se unutar 5 godina (7, 51, 52, 197). Za SCC rizik je još veći te se tako 70%-80% recidiva SCC-a događa unutar 2 godine od inicijalne terapije (197). Također, bolesnici s primarnim BCC-om pod povećanim su rizikom od razvoja SCC-a kao i melanoma (7, 51, 52). Bolesnici s primarnim SCC-om pod povećanim su rizikom od razvoja melanoma i BCC-a, a bolesnici s multiplim primarnim SCC-ima imaju još veći rizik (51, 52, 197).

Stoga, svakog bolesnika s anamnezom NMSC-a trebalo bi redovito pratiti barem 5 godina jer se 96% recidiva SCC-a i 82% recidiva BCC-a događa upravo tijekom tog vremena (51, 52, 118).

Tijekom praćenja potreban je kompletan pregled kože, uključujući pažljivu inspekciju prethodno tretiranih mjesta (7, 197). Intenzitet praćenja bolesnika s NMSC-om treba prilagoditi riziku (7, 197). Praćenje bolesnika s BCC-om od iznimne je važnosti u prve 2 godine te je tijekom tog perioda preglede potrebno izvoditi barem svakih 6-12 mjeseci (7). Ukoliko nema pojave novih kožnih tumora u prve 2 godine, prikladno je reducirati broj pregleda (7).

U bolesnika s anamnezom SCC-a uz kompletan pregled kože indicirana je i palpacija regionalnih limfnih čvorova (197). U tih bolesnika preglede je potrebno izvoditi svakih 3 do 12 mjeseci tijekom kritičnog perioda prve 2 godine (197). Ukoliko nema pojave novih kožnih tumora u tom periodu, preglede je potrebno reducirati na svakih 6 do 12 mjeseci još sljedeće 3 godine, a potom jednom godišnje do kraja života (197).

Ključna stavka tijekom praćenja bolesnika je njihova edukacija u svezi zaštite od sunca i prevencije kožnih tumora te poučavanje o regularnom izvođenju samopregleda (7, 197).

## 10. Zaključak

BCC i SCC dva su prilično različita tipa kožnih tumora, kako po epidemiološkim obilježjima i tipičnoj dobi pojavljivanja, tako i po različitim uzročnim putevima i stopama mortaliteta.

Iako je smrtnost od ovih tumora niska, mnogi bolesnici osjete nelagodu i zahtijevaju praćenje kako bi se otkrio recidiv ili širenje tumora.

Obzirom na njihovu učestalost koja raste svugdje u svijetu, razvijene su mnoge dijagnostičke i terapijske tehnike.

Svaka obrada bolesnika s tumorskim tvorbama suspektim na NMSC trebala bi početi uzimanjem anamneze i fizikalnim pregledom kože, pri čemu su dermatoskopija i pregled uzoraka kože dobivenih biopsijom osnova svake dijagnoze.

Terapija NMSC-a je kirurška i nekirurška. Koji će od ova dva pristupa liječenja upotrijebiti ovisi, kako o karakteristikama tumora, tako i o karakteristikama bolesnika, ali i o njihovoj dostupnosti. Za veliku većinu NMSC-a, kirurške metode predstavljaju kurativni tretman, a standardna ekscizija zlatni je standard. Kada ove metode nisu izvedive ili su kontraindicirane, metoda izbora je nekirurški pristup, a pri tom PDT, topički imikvimod i slične lokalne tehnike pokazuju najbolje rezultate.

U posljednje vrijeme, nove ciljane molekularne terapije, kao što su SMO inhibitori, predstavljaju učinkovite terapijske opcije za bolesnike s aBCC-om, čija je terapija do sada bila nezadovoljavajuća.

Zbog svoje kompleksnosti, u rješavanju ovoga problema bitan je interdisciplinarni rad pojedinih medicinskih struka; dermatologa, otorinolaringologa, maksilofacijalnog kirurga, patologa i onkologa.

Bitno je istaknuti da liječenje ovih tumora ne završava njihovim uklanjanjem, već redovitim praćenjem bolesnika zbog većeg rizika od razvoja drugih primarnih tumora kože, pa čak i melanoma. Bolesnike je preporučljivo pratiti barem 5 godina obzirom da se najveći broj recidiva zbiva upravo u tom vremenskom periodu.

Jednako važna stavka je i edukacija bolesnika o štetnim učincima sunčevog zračenja i podizanje svijesti o fotoprotekciji, čime će se, nadamo se, broj novih slučajeva ovih tumora u budućnosti smanjiti.

## 11. Sažetak

### Dijagnostika i liječenje nemelanomskih zloćudnih tumora kože

Bazocelularni karcinomi (BCC) i planocelularni karcinomi kože (SCC), zajedničkog naziva nemelanomski zloćudni tumori kože (NMSC), danas su najčešći zloćudni tumori u bijeloj populaciji u većine zemalja svijeta. Uzroke povećane incidencije nalazimo u djelovanju nekoliko čimbenika rizika od kojih su najvažniji povećana izloženost suncu, duže trajanje života i genetska predispozicija.

Obrada bolesnika s tumorskim tvorbama suspektnim na NMSC započinje uzimanjem anamneze i fizikalnim pregledom kože. Jedna od najčešće korištenih neinvazivnih dijagnostičkih tehnika je dermatoskopija. Pregled uzorka kože dobivenog biopsijom smatra se zlatnim standardom u dijagnostici NMSC-a. Među novim dijagnostičkim tehnikama vrlo uspješnom se pokazala refleksijska konfokalna mikroskopija (RCM).

Terapija NMSC-a je kirurška i nekirurška. Za veliku većinu NMSC-a, kirurške metode predstavljaju kurativni tretman jer su najbolji način odstranjenja tumora u cijelosti. Pri tom se uz standardnu eksciziju kao zlatni standard, koriste Mohsova mikrografska kirurgija (MMS) i ablativne metode.

Nekirurške metode liječenja terapija su izbora za određene bolesnike te se u mnogim slučajevima stope izlječenja približavaju onima postignutima kirurgijom, a prednosti su niži troškovi liječenja te kozmetički prihvatljiviji ishod.

U ove oblike liječenja ubrajamo fotodinamičku terapiju (PDT), topički 5-fluorouracil (5-FU), topičku terapiju imikvimodom, intralezijski interferon alfa-2b (IFN- $\alpha$ 2b), radijacijsku terapiju i kemoterapiju.

Nove molekularne terapije usmjerene protiv *Hedgehog* (Hh) signalnog puta, kao što su vismodegib i sonidegib, predstavljaju učinkovit terapijski tretman za lokalno uznapredovale/neoperabilne BCC (laBCC) i metastaske BCC (mBCC).

**Ključne riječi:** nemelanomski zloćudni tumori kože, bazocelularni karcinom, planocelularni karcinom, dijagnostika, kirurško liječenje, nekirurško liječenje, inhibitori *Hedgehog* puta

## 12. Summary

### Diagnosis and treatment of nonmelanoma skin cancer

Basal cell carcinomas (BCC) and squamous cell carcinomas (SCC), together referred to as nonmelanoma skin cancer (NMSC), are the most commonly diagnosed malignant neoplasms in the Caucasians in most countries around the world. Causes of this condition may be found in few risk factors such as increased exposure to sunlight, longer life expectancy and genetic predisposition.

Workup of patients with lesions suspicious of NMSC should begin with a history and physical examination of the skin. Dermoscopy is one of the most commonly used noninvasive diagnostic techniques. The evaluation of a sample obtained by skin biopsy is considered as the gold standard in the diagnosis of NMSC. Among novel diagnostic techniques, reflectance confocal microscopy (RCM) showed great success.

Therapy of NMSCs includes surgical and nonsurgical techniques. For the vast majority of NMSCs, surgery is the curative treatment of choice as it provides the best means of controlling that the entire tumor is removed. Besides excisional surgery as gold standard, Mohs' micrographic surgery (MMS) and ablative methods can also be used.

Nonsurgical methods represent a therapy option for certain patients as in many cases cure rates approach those provided by surgery, and other advantages are lower overall costs and more cosmetically acceptable outcomes.

These methods include photodynamic therapy (PDT), topical 5-fluorouracil (5-FU), imiquimod therapy, intralesional interferon alfa-2b (IFN- $\alpha$ 2b), radiotherapy and chemotherapy.

Novel molecular therapies targeted against *Hedgehog* (Hh) signaling pathway, such as vismodegib and sonidegib, represent powerful treatment options for locally advanced/inoperable BCCs (laBCCs) and metastatic BCCs (mBCCs).

**Key words:** nonmelanoma skin cancer, basal cell carcinoma, squamous cell carcinoma, diagnosis, surgical treatments, nonsurgical treatments, *Hedgehog* pathway inhibitors

## 13. Popis literature

1. American Cancer Society. Basal and squamous cell skin cancers [Internet]. 2016- [ažurirano 08.01.2020.; pristupljeno 16.09.2020]. Dostupno na: <https://www.cancer.org/cancer/basal-and-squamous-cell-skin-cancer/about/key-statistics.html>.
2. van der Pols JC. Epidemiology of basal cell and squamous cell carcinoma of the skin. U: Dummer R, Pittelkow MR, Iwatsuki K, Green A, Elwan NM, ur. *Skin Cancer-A World-Wide Perspective*. Berlin Heidelberg: Springer-Verlag; 2011. Str. 3-5. doi:10.1007/978-3-642-05072-5\_1.1
3. Boukamp P. Pathogenesis of nonmelanoma skin cancer. U: Dummer R, Pittelkow MR, Iwatsuki K, Green A, Elwan NM, ur. *Skin Cancer-A World-Wide Perspective*. Berlin Heidelberg: Springer-Verlag; 2011. Str.45-7. doi:10.1007/978-3-642-05072-5\_2.1
4. Miller SJ, Alam M, Anderson J, Berg D, Bichakjian CK, Bowen G, i sur. Basal cell and squamous cell skin cancers. *J Natl Compr Canc Netw*. 2010;8(8):836-64.
5. Läuchli S, Hafner J, Hofbauer GFL, Cozzio A, Urosevic-Maiwald M. Non-melanoma skin cancer. U: Dummer R, Pittelkow MR, Iwatsuki K, Green A, Elwan NM, ur. *Skin Cancer-A World-Wide Perspective*. Berlin Heidelberg: Springer-Verlag; 2011. Str. 289-91. doi:10.1007/978-3-642-05072-5\_4.1
6. Lien MH, Sondak VK. Nonsurgical treatment options for basal cell carcinoma. *J Skin Cancer*. 2011;2011:571734. doi:10.1155/2011/571734
7. National Comprehensive Cancer Network. NCCN clinical practice guidelines in oncology: basal cell skin cancer. Version 1. 2020. [Internet]. 2019 Oct 24 [pristupljeno 21.09.2020.]. Dostupno na: [https://www.nccn.org/professionals/physician\\_gls/pdf/nmsc.pdf](https://www.nccn.org/professionals/physician_gls/pdf/nmsc.pdf).
8. Ganti AK, Kessinger A. Systemic therapy for disseminated basal cell carcinoma: an uncommon manifestation of a common cancer. *Cancer Treat Rev*. 2011;37:440–3.
9. Kudchadkar R, Lewis K, Gonzalez R. Advances in the treatment of Basal cell carcinoma: Hedgehog inhibitors. *Semin Oncol*. 2012;39:139–44.
10. Roewert-Huber J, Lange-Asschenfeldt B, Stockfleth E, Kerl H. Epidemiology and aetiology of basal cell carcinoma. *Br J Dermatol*. 2007;157 Suppl 2:47–51. doi:10.1111/j.1365-2133.2007.08273.x

11. Lomas A, Leonardi-Bee J, Bath-Hextall F. A systematic review of worldwide incidence of nonmelanoma skin cancer. *Br J Dermatol.* 2012;166(5):1069–80.
12. Rogers HW, Weinstock MA, Harris AR, Hinckley MR, Feldman SR, Fleischer AB, i sur. Incidence estimate of nonmelanoma skin cancer in the United States, 2006. *Arch Dermatol.* 2010;146(3):283–7. doi: 10.1001/archdermatol.2010.19.
13. Stern RS. Prevalence of a history of skin cancer in 2007: results of an incidence-based model. *Arch Dermatol.* 2010;146(3):279–82.
14. Lear JT, Corner C, Dziewulski P, Fife K, Ross GL, Varma S, i sur. Challenges and new horizons in the management of advanced basal cell carcinoma: a UK perspective. *Br J Cancer.* 2014;111(8):1476–81. doi: 10.1038/bjc.2014.270.
15. Karia PS, Han J, Schmults CD. Cutaneous squamous cell carcinoma: estimated incidence of disease, nodal metastasis, and deaths from disease in the United States, 2012. *J Am Acad Dermatol.* 2013;68:957–66.
16. Birch-Johansen F, Jensen A, Mortensen L, Olesen AB, Kjær SK. Trends in the incidence of nonmelanoma skin cancer in Denmark 1978–2007: Rapid incidence increase among young Danish women. *Int J Cancer.* 2010;127(9): 2190–8. doi: 10.1002/ijc.25411.
17. Bath-Hextall F, Leonardi-Bee J, Smith C, Meal A, Hubbard R. Trends in incidence of skin basal cell carcinoma. Additional evidence from a UK primary care database study. *Int J Cancer.* 2007;121(9):2105–8. doi:10.1002/ijc.22952.
18. Christenson LJ, Borrowman TA, Vachon CM, Tollefson MM, Otley CC, Weaver AL, i sur. Incidence of basal cell and squamous cell carcinomas in a population younger than 40 years. *JAMA.* 2005;294(6): 681–90. doi: 10.1001/jama.294.6.681.
19. Walling HW, Fosko SW, Geraminejad PA, Whitaker DC, Arpey CJ. Aggressive basal cell carcinoma: presentation, pathogenesis, and management. *Cancer Metastasis Rev.* 2004;23(3-4):389–402. doi:10.1023/B:CANC.0000031775.04618.30.
20. Danial C, Lingala B, Balise R, Oro AE, Reddy S, Colevas A, i sur. Markedly improved overall survival in 10 consecutive patients with metastatic basal cell carcinoma. *Br J Dermatol.* 2013;169 (3):673–6. doi: 10.1111/bjd.12333.
21. Raszewski RL, Guyuron B. Long-term survival following nodal metastases from basal cell carcinoma. *Ann Plast Surg.* 1990;24:170–5.
22. Verkouteren JAC, Ramdas KHR, Wakkee M, Nijsten T. Epidemiology of basal cell carcinoma: scholarly review. *Br J Dermatol.* 2017;177(2):359–72. doi: 10.1111/bjd.15321.

23. Housman TS, Feldman SR, Williford PM, Fleischer AB Jr, Goldman ND, Acostamadiedo JM, i sur. Skin cancer is among the most costly of all cancers to treat for the Medicare population. *J Am Acad Dermatol*. 2003;48 (3):425–9. doi: 10.1067/mjd.2003.186.
24. Melville NA. Canadian study shows stabilization of nonmelanoma skin cancer [Internet]. *Medscape medical news*. 2009 Oct 06 [pristupljeno 10.05.2018.]. Dostupno na: <http://www.medscape.com/viewarticle/710069>.
25. Strnad M, Lipozenčić J. Epidemiologija kožnih tumora u svijetu i u nas. U: Lipozenčić J, Pašić A, ur. *Dermatološka onkologija*. Zagreb: Medicinska naklada; 2009. Str. 5-9.
26. Lipozenčić J, Celić D, Strnad M, Jurakić Tončić R, Pašić A, Radoš J, i sur. Skin Cancers in Croatia, 2003–2005: Epidemiological Study. *Coll antropol*. 2010;34(3): 865-9.
27. Armstrong BK, Krickler A. The epidemiology of UV induced skin cancer. *J Photochem Photobiol B*. 2001;63:8-18.
28. Ferrucci LM, Cartmel B, Molinaro AM, Leffell DJ, Bale AE, Mayne ST. Indoor tanning and risk of early-onset basal cell carcinoma. *J Am Acad Dermatol*. 2012;67(4):552–62. doi: 10.1016/j.jaad.2011.11.940.
29. Krickler A, Armstrong BK, English DR, Heenan PJ. Does intermittent sun exposure cause basal cell carcinoma? A case-control study in Western Australia. *Int J Cancer*. 1995;60:489–94.
30. Asgari MM, Moffet HH, Ray GT, Quesenberry CP. Trends in Basal Cell Carcinoma Incidence and Identification of High-Risk Subgroups, 1998–2012. *JAMA Dermatol*. 2015;151(9):976–81. doi: 10.1001/jamadermatol.2015.1188.
31. Flohil SC, Seubring I, van Rossum MM, Coebergh JW, de Vries E, Nijsten T. Trends in Basal cell carcinoma incidence rates: a 37-year Dutch observational study. *J Invest Dermatol*. 2013;133(4):913–8. doi: 10.1038/jid.2012.431.
32. Naldi L, DiLandro A, D'Avanzo B, Parazzini F. Host-related and environmental risk factors for cutaneous basal cell carcinoma: evidence from an Italian case control study. *J Am Acad Dermatol*. 2000;42(3):446–52. doi: 10.1016/s0190-9622(00)90217-2.
33. Wei Q, Matanoski GM, Farmer ER, Hedayati MA, Grossman L. DNA repair and aging in basal cell carcinoma: a molecular epidemiology study. *Proc Natl Acad Sci U S A*. 1993;90(4):1614–8. doi: 10.1073/pnas.90.4.1614.



34. Van der Pols JC, Williams GM, Pandeya N, Logan V, Green AC. Prolonged prevention of squamous cell carcinoma of the skin by regular sunscreen use. *Cancer Epidemiol Biomarkers Prev.* 2006;15:2546–8.
35. Freire-Maia N, Cavalli J. Albinism, skin carcinoma and chromosome aberrations. *Clin Genet.* 1980;17:46-7.
36. Couve-Privat S, Bouadjar B, Avril MF, Sarasin A, Daya-Grosjean L. Significantly high levels of ultraviolet-specific mutations in the smoothed gene in basal cell carcinomas from DNA repair-deficient xeroderma pigmentosum patients. *Cancer Res.* 2002;62:7186-9.
37. Manfredi M, Vescovi P, Bonanini M, Porter S. Nevoid basal cell carcinoma syndrome: a review of the literature. *Int J Oral Maxillofac Surg.* 2004;33:117-24.
38. Epstein EH. Basal cell carcinomas: attack of the hedgehog. *Nat Rev Cancer.* 2008;8(10):743–54.
39. Ulrich C, Schmock T, Sachse MM, Sterry W, Stockfleth E. Comparative epidemiology and pathogenic factors for nonmelanoma skin cancer in organ transplant patients. *Dermatol Surg.* 2004;30:622-7.
40. Zwald FO, Brown M. Skin cancer in solid organ transplant recipients: advances in therapy and management: part I. Epidemiology of skin cancer in solid organ transplant recipients. *J Am Acad Dermatol.* 2011;65(2):253–61.
41. Kalinova L, Majek O, Stehlik D, Krejci K, Bachleda P. Skin cancer incidence in renal transplant recipients - a single center study. *Biomed Pap Med Fac Univ Palacky Olomouc Czech Repub.* 2010;154(3):257–60. doi: 10.5507/bp.2010.039.
42. Forchetti G, Suppa M, Del Marmol V. Overview on non-melanoma skin cancers in solid organ transplant recipients. *G Ital Dermatol Venereol.* 2014;149(4):383–7.
43. Tessari G, Girolomoni G. Nonmelanoma skin cancer in solid organ transplant recipients: update on epidemiology, risk factors, and management. *Dermatol Surg.* 2012;38(10):1622–30.
44. Celić D. Carcinoma spinocellulare. U: Lipozenčić J, Pašić A, ur. *Dermatološka onkologija.* Zagreb: Medicinska naklada; 2009. Str. 61-73.
45. Cushing GL Jr, Greenberg ER, Mott LA, Spencer SK, Nierenberg DW. Non-melanoma skin cancers and glucocorticoid therapy. *Br J Cancer.* 2001;85:683-6.
46. Gasparro FP. The role of PUVA in the treatment of psoriasis. *Photobiology issues related to skin cancer incidence.* *Am J Clin Dermatol.* 2000;1:337-48.

47. Naylor M. The epidemic of nonmelanoma skin cancer: Prevention, Diagnosis and Treatment [Internet]. Medscape CME/CE. 2004 Nov- [pristupljeno 08.03.2018.]. Dostupno na: <http://www.medscape.org/viewarticle/478435>.
48. Stockfleth E, Nindl I, Sterry W, Ulrich C, Schmack T, Meyer T. Human papillomaviruses in transplant-associated skin cancers. *Dermatol Surg*. 2004;30:604-9.
49. Iftner A, Klug SJ, Garbe C. The prevalence of human papillomavirus genotypes in nonmelanoma skin cancers of nonimmunosuppressed individuals identifies high-risk genital types as possible risk factors. *Cancer Res*. 2003;63:7515-9.
50. De Hertog SA, Wensveen CA, Bastiaens MT. Leiden skin cancer study. Relation between smoking and skin cancer. *J Clin Oncol*. 2001;19:231-38.
51. Marcil I, Stern RS. Risk of developing a subsequent nonmelanoma skin cancer in patients with a history of nonmelanoma skin cancer: a critical review of the literature and meta-analysis. *Arch. Dermatol*. 2000;136:1524–30.
52. Karagas MR, Stukel TA, Greenberg ER, Baron JA, Mott LA, Stern RS. Risk of subsequent basal cell carcinoma and squamous cell carcinoma of the skin among patients with prior skin cancer. Skin Cancer Prevention Study Group. *JAMA*. 1992;267:3305-10.
53. Biegging KT, Mello SS, Attardi LD. Unravelling mechanisms of p53-mediated tumour suppression. *Nat Rev Cancer*. 2014;14(5):359–70.
54. Puizina-Ivić N. Definicija tumora i karcinogeneza. U: Lipozenčić J, Pašić A, ur. *Dermatološka onkologija*. Zagreb: Medicinska naklada; 2009. Str. 11-26.
55. Gailani MR, Bale AE. Developmental genes and cancer: role of patched in basal cell carcinoma of the skin. *J Natl Cancer Inst*. 1997;89(15):1103–9.
56. Gailani MR, Bale SJ, Leffell DJ, DiGiovanna JJ, Peck GL, Poliak S, i sur. Developmental defects in Gorlin syndrome related to a putative tumor suppressor gene on chromosome 9. *Cell*. 1992;69(1):111–7. doi: 10.1016/0092-8674(92)90122-s.
57. Reifenberger J, Wolter M, Knobbe CB, Köhler B, Schönicke A, Scharwächter C, i sur. Somatic mutations in the PTCH, SMOH, SUFUH and TP53 genes in sporadic basal cell carcinomas. *Br J Dermatol*. 2005;152(1):43–51. doi: 10.1111/j.1365-2133.2005.06353.x.
58. Kim MY, Park HJ, Baek SC, Byun DG, Houh D. Mutations of the p53 and PTCH gene in basal cell carcinomas: UV mutation signature and strand bias. *J Dermatol Sci*. 2002;29(1):1–9. doi:10.1016/s0923-1811(01)00170-0

59. van der Riet P, Karp D, Farmer E, Wei Q, Grossman L, Tokino K, i sur. Progression of basal cell carcinoma through loss of chromosome 9q and inactivation of a single p53 allele. *Cancer Res.* 1994;54(1):25–7.
60. Migden MR, Chang ALS, Dirix L, Stratigos AJ, Lear JT. Emerging trends in the treatment of advanced basal cell carcinoma. *Cancer Treat Rev.* 2018;64:1-10. doi:10.1016/j.ctrv.2017.12.009
61. Scales SJ, de Sauvage FJ. Mechanisms of Hedgehog pathway activation in cancer and implications for therapy. *Trends Pharmacol Sci.* 2009;30:303–12.
62. Johnson RL, Rothman AL, Xie J, Goodrich LV, Bare JW, Bonifas JM, i sur. Human homolog of patched, a candidate gene for the basal cell nevus syndrome. *Science.* 1996;272(5268):1668-71. doi: 10.1126/science.272.5268.1668.
63. Bonilla X, Parmentier L, King B, Bezrukov F, Kaya G, Zoete V, i sur. Genomic analysis identifies new drivers and progression pathways in skin basal cell carcinoma. *Nat Genet.* 2016;48(4):398–406. doi: 10.1038/ng.3525.
64. Varjosalo M, Taipale J. Hedgehog: Functions and mechanisms. *Genes Dev.* 2008;22(18):2454-72.
65. McMahon AP, Ingham PW, Tabin CJ. Developmental roles and clinical significance of hedgehog signaling. *Curr Top Dev Biol.* 2003;53:1–114.
66. Teglund S, Toftgard R. Hedgehog beyond medulloblastoma and basal cell carcinoma. *BBA.* 2010;1805:181–208.
67. Jain S, Song R, Xie J. Sonidegib: mechanism of action, pharmacology, and clinical utility for advanced basal cell carcinomas. *Onco Targets Ther.* 2017;10:1645-53.
68. Chang DT, Lopez A, von Kessler DP, Chiang C, Simandl BK, Zhao R, i sur. Products, genetic linkage and limb patterning activity of a murine hedgehog gene. *Development.* 1994;120(11):3339–53.
69. Caro I, Low JA. The role of the hedgehog signaling pathway in the development of basal cell carcinoma and opportunities for treatment. *Clin Cancer Res.* 2010;16:3335–9.
70. Totonchy M, Leffell D. Emerging concepts and recent advances in basal cell carcinoma. *F1000Res.* 2017;6:2085. doi:10.12688/f1000research.11314.1
71. Braakhuis BJ, Tabor MP, Kummer JA, Leemans CR, Brakenhoff RH. A genetic explanation of Slaughter’s concept of field cancerization: evidence and clinical implications. *Cancer Res.* 2003;63(8):1727–30.

72. Czarnecki D, Meehan CJ, Bruce F, Culjak G. The majority of cutaneous squamous cell carcinomas arise in actinic keratoses. *J Cutan Med Surg*. 2002;6(3):207-9.
73. Dodson JM, DeSpain J, Hewett JE, Clark DP. Malignant potential of actinic keratoses and the controversy over treatment. A patient-oriented perspective. *Arch Dermatol*. 1991;127(7):1029–31.
74. Philipp-Dormston WG. Field cancerization: from molecular basis to selective field-directed management of actinic keratosis. *Curr Probl Dermatol*. 2015;46:115–21.
75. An KP, Athar M, Tang X, Katiyar SK, Russo J, Beech J, i sur. Cyclooxygenase-2 expression in murine and human nonmelanoma skin cancers: implications for therapeutic approaches. *Photochem Photobiol*. 2002;76(1):73–80. doi: 10.1562/0031-8655(2002)076<0073:ceimah>2.0.co;2.
76. Ouhtit A, Nakazawa H, Armstrong BK, Krickler A, Tan E, Yamasaki H, i sur. UV-radiation-specific p53 mutation frequency in normal skin as a predictor of risk of basal cell carcinoma. *J Natl Cancer Inst*. 1998;90(7):523–31. doi: 10.1093/jnci/90.7.523.
77. Harwood CA, McGregor JM, Proby CM, Breuer J. Human papillomavirus and the development of non-melanoma skin cancer. *J Clin Pathol*. 1999;52(4):249–53.
78. Mogensen M, Jemec GB. Diagnosis of nonmelanoma skin cancer/keratinocyte carcinoma: a review of diagnostic accuracy of nonmelanoma skin cancer diagnostic tests and technologies. *Dermatol Surg*. 2007;33:1158-74.
79. Russo T, Piccolo V, Lallas A, Argenziano G. Recent advances in dermoscopy. *F1000Res*. 2016;5:F1000 Faculty Rev-184. doi:10.12688/f1000research.7597.1.
80. Argenziano G, Giacomel J, Abramavicus A, Pellacani G, Longo C, De Pace B, i sur. Improving triage and management of patients with skin cancer: challenges and considerations for the future. *Expert Rev Anticancer Ther*. 2012;12(5):609–21. doi: 10.1586/era.12.38.
81. Lallas A, Apalla Z, Argenziano G, Longo C, Moscarella E, Specchio F, i sur. The dermatoscopic universe of basal cell carcinoma. *Dermatol Pract Concept*. 2014;4(3):11-24. doi: 10.5826/dpc.0403a02.
82. Menzies SW, Westerhoff K, Rabinovitz H, Kopf AW, McCarthy WH, Katz B. Surface microscopy of pigmented basal cell carcinoma. *Arch Dermatol*. 2000;136:1012-16.
83. Zalaudek I, Argenziano G. Dermoscopy of actinic keratosis, intraepidermal carcinoma and squamous cell carcinoma. *Curr Probl Dermatol*. 2015;46:70–6.

84. Lallas A, Pyne J, Kyrgidis A, Andreani S, Argenziano G, Cavaller A, i sur. The clinical and dermoscopic features of invasive cutaneous squamous cell carcinoma depend on the histopathological grade of differentiation. *Br J Dermatol.* 2015;172(5):1308–15. doi: 10.1111/bjd.13510.
85. Davis DA, Donahue JP, Bost JE. The diagnostic concordance of actinic keratosis and squamous cell carcinoma. *J Cutan Pathol.* 2005;32:546-51.
86. Radoš J. Patohistološka dijagnostika i značenje kliničkohistološke korelacije u dermatološkoj onkologiji. U: Lipozenčić J, Pašić A, ur. *Dermatološka onkologija.* Zagreb: Medicinska naklada; 2009. Str. 219-30.
87. Martinez JC, Otley CC. The management of melanoma and nonmelanoma skin cancer: a review for the primary care physician. *Mayo Clin Proc.* 2001;76(12):1253-65.
88. Rossi AM, Sierra H, Rajadhyaksha M, Nehal K. Novel approaches to imaging basal cell carcinoma. *Future Oncol.* 2015;11(22):3039-46. doi:10.2217/fon.15.231
89. Zalaudek I, Lallas A, Moscarella E, Longo C, Soyer HP, Argenziano G. The dermatologist's stethoscope-traditional and new applications of dermoscopy. *Dermatol Pract Concept.* 2013;3(2):67-71. doi:10.5826/dpc.0302a11.
90. Borsari S, Pampena R, Lallas A, Kyrgidis A, Moscarella E, Benati E, i sur. Clinical Indications for Use of Reflectance Confocal Microscopy for Skin Cancer Diagnosis. *JAMA Dermatol.* 2016;152(10):1093-8. doi: 10.1001/jamadermatol.2016.1188.
91. Guitera P, Menzies SW, Longo C, Cesinaro AM, Scolyer RA, Pellacani G. In vivo confocal microscopy for diagnosis of melanoma and basal cell carcinoma using a two-step method: analysis of 710 consecutive clinically equivocal cases. *J Invest Dermatol.* 2012;132(10):2386-94.
92. Rajadhyaksha M, González S, Zavislan JM, Anderson RR, Webb RH. In vivo confocal scanning laser microscopy of human skin, II: advances in instrumentation and comparison with histology. *J Invest Dermatol.* 1999;113(3):293-303.
93. Astner S, Dietterle S, Otberg N, Rówert-Huber HJ, Stockfleth E, Lademann J. Clinical applicability of in vivo fluorescence confocal microscopy for noninvasive diagnosis and therapeutic monitoring of nonmelanoma skin cancer. *J Biomed Opt.* 2008;13(1):014003. doi:10.1117/1.2837411.

94. Rajadhyaksha M, Grossman M, Esterowitz D, Webb RH, Anderson RR. In vivo confocal scanning laser microscopy of human skin: melanin provides strong contrast. *J Invest Dermatol.* 1995;104:946-52.
95. Ulrich M, Maltusch A, Rius-Diaz F, Röwert-Huber J, González S, Sterry W, i sur. Clinical applicability of in vivo reflectance confocal microscopy for the diagnosis of actinic keratoses. *Dermatol Surg.* 2008;34(5):610-9. doi: 10.1111/j.1524-4725.2007.34117.x.
96. Que SK, Grant-Kels JM, Longo C, Pellacani G. Basics of Confocal Microscopy and the Complexity of Diagnosing Skin Tumors: New Imaging Tools in Clinical Practice, Diagnostic Workflows, Cost-Estimate, and New Trends. *Dermatol Clin.* 2016;34(4):367-75. doi:10.1016/j.det.2016.05.001.
97. Pellacani G, Pepe P, Casari A, Longo C. Reflectance confocal microscopy as a second-level examination in skin oncology improves diagnostic accuracy and saves unnecessary excisions: a longitudinal prospective study. *Br J Dermatol.* 2014;171(5):1044-51. doi:10.1111/bjd.13148
98. Guitera P, Pellacani G, Crotty KA, Scolyer RA, Li LX, Bassoli S, i sur. The impact of in vivo reflectance confocal microscopy on the diagnostic accuracy of lentigo maligna and equivocal pigmented and nonpigmented macules of the face. *J Invest Dermatol* 2010;130(8):2080-91. doi: 10.1038/jid.2010.84.
99. Peppelman M, Wolberink EA, Blokx WA, van de Kerkhof PC, van Erp PE, Gerritsen MJ. In vivo diagnosis of basal cell carcinoma subtype by reflectance confocal microscopy. *Dermatology.* 2013;227(3):255-62.
100. Flores ES, Cordova M, Kose K, Phillips W, Rossi A, Nehal K, i sur. Intraoperative imaging during Mohs surgery with reflectance confocal microscopy: initial clinical experience. *J Biomed Opt.* 2015;20(6):61103. doi: 10.1117/1.JBO.20.6.061103.
101. Chung VQ, Dwyer PJ, Nehal KS. Use of ex vivo confocal scanning laser microscopy during Mohs surgery for nonmelanoma skin cancers. *Dermatol Surg.* 2004;30:1470-8.
102. Pan ZY, Lin JR, Cheng TT, Wu JQ, Wu WY. In vivo reflectance confocal microscopy of basal cell carcinoma: feasibility of preoperative mapping of cancer margins. *Dermatol Surg.* 2012;38(12):1945–50. doi:10.1111/j.1524-4725.2012.02587.x

103. Alawi SA, Kuck M, Wahrlich C, Batz S, McKenzie G, Fluhr JW, i sur. Optical coherence tomography for presurgical margin assessment of non-melanoma skin cancer: a practical approach. *Exp Dermatol.* 2013;22(8):547–51. doi: 10.1111/exd.12196.
104. Bard RL. High-frequency ultrasound examination in the diagnosis of skin cancer. *Dermatol Clin.* 2017;35(4):505-11. doi:10.1016/j.det.2017.06.011
105. González S, Sánchez V, González-Rodríguez A, Parrado C, Ullrich M. Confocal microscopy patterns in nonmelanoma skin cancer and clinical applications. *Actas Dermosifiliogr.* 2014;105(5):446-58.
106. Nahhas AF, Scarbrough CA, Trotter S. A Review of the Global Guidelines on Surgical Margins for Nonmelanoma Skin Cancers. *J Clin Aesthet Dermatol.* 2017;10(4):37-46.
107. Trakatelli M, Morton C, Nagore E, Ulrich C, Del Marmol V, Peris K, i sur. Update of the European guidelines for basal cell carcinoma management. *Eur J Dermatol.* 2014;24(3):312–29. doi: 10.1684/ejd.2014.2271.
108. Kauvar AN, Cronin T Jr, Roenigk R, Hruza G, Bennett R. American Society for Dermatologic Surgery. Consensus for nonmelanoma skin cancer treatment: basal cell carcinoma, including a cost analysis of treatment methods. *Dermatol Surg.* 2015; 41(5):550–71. doi:10.1097/DSS.0000000000000296
109. Wolf DJ, Zitelli JA. Surgical margins for basal cell carcinoma. *Arch Dermatol.* 1992;123:340-4.
110. Brodland DG, Zitelli JA. Surgical margins for excision of primary cutaneous squamous cell carcinoma. *J Am Acad Dermatol.* 1992;27(2 Pt 1):241-8. doi:10.1016/0190-9622(92)70178-i.
111. Viola KV, Jhaveri MB, Soulos PR, Turner RB, Tolpinrud WL, Doshi D, i sur. Mohs micrographic surgery and surgical excision for nonmelanoma skin cancer treatment in the Medicare population. *Arch Dermatol.* 2012;148(4):473-7. doi: 10.1001/archdermatol.2011.2456.
112. Celić D, Lipozenčić J. Carcinoma basocellulare. U: Lipozenčić J, Pašić A, ur. *Dermatološka onkologija.* Zagreb: Medicinska naklada; 2009. Str. 54-61.
113. Fecher LA, Sharfman WH. Advanced basal cell carcinoma, the hedgehog pathway, and treatment options - role of smoothed inhibitors. *Biologics.* 2015;9: 129–40.

114. Nelson BR, Railan D, Cohen S. Mohs micrographic surgery for nonmelanoma skin cancers. *Clin Plast Surg.* 1997;24:705-18.
115. Štulhofer Buzina D, Bukvić Mokos Z. Dermatološka kirurgija. U: Lipozenčić J, Pašić A, ur. Dermatološka onkologija. Zagreb: Medicinska naklada; 2009. Str. 207-18.
116. Connolly SM, Baker DR, Coldiron BM, Fazio MJ, Storrs PA, Vidimos AT, i sur. AAD/ACMS/ASDSA/ASMS 2012 appropriate use criteria for Mohs micrographic surgery: a report of the American Academy of Dermatology, American College of Mohs Surgery, American Society for Dermatologic Surgery Association, and the American Society for Mohs Surgery. *J Am Acad Dermatol.* 2012;67(4):531-50. doi: 10.1016/j.jaad.2012.06.009.
117. Rowe DE. Comparison of treatment modalities for basal cell carcinoma. *Clin Dermatol.* 1995;13:617-20.
118. Rowe DE, Carroll RJ, Day CL Jr. Prognostic factors for local recurrence, metastasis and survival rates in squamous cell carcinoma of the skin, ear and lip. Implications for treatment modality selection. *J Am Acad Dermatol.* 1992;26(6):976-90.
119. Leibovitch I, Huilgol SC, Selva D, Richards S, Paver R. Basal cell carcinoma treated with Mohs surgery in Australia II. Outcome at 5-year follow-up. *J Am Acad Dermatol.* 2005;53(3):452–7. doi:10.1016/j.jaad.2005.04.087
120. Mosterd K, Krekels GA, Nieman FH, Ostertag JU, Essers BA, Dirksen CD, i sur. Surgical excision versus Mohs' micrographic surgery for primary and recurrent basal-cell carcinoma of the face: a prospective randomised controlled trial with 5-years' follow-up. *Lancet Oncol.* 2008;9(12):1149–56. doi: 10.1016/S1470-2045(08)70260-2.
121. Smeets NW, Kuijpers DI, Nelemans P, Ostertag JU, Verhaegh ME, Krekels GA, i sur. Mohs' micrographic surgery for treatment of basal cell carcinoma of the face--results of a retrospective study and review of the literature. *Br J Dermatol.* 2004;151(1): 141–7. doi: 10.1111/j.1365-2133.2004.06047.x.
122. Kopf AW, Bart RS, Schragger D, Lazar M, Popkin GL. Curettage-electrodesiccation treatment of basal cell carcinomas. *Arch Dermatol.* 1977;113(4):439–43.
123. Alam M, Ratner D. Cutaneous squamous cell carcinoma. *N Engl J Med.* 2001;344:975-83.



124. Zimmerman EE, Crawford P. Cutaneous cryosurgery. *Am Fam Physician*. 2012;86(12):1118-24.
125. Prohaska J, Jan AH. Cryotherapy. U: StatPearls [Internet]. Treasure Island (FL): StatPearls Publishing; 2020 Jan - [ažurirano 17.07.2020.; pristupljeno 07.09.2020.]. Dostupno na: <https://www.ncbi.nlm.nih.gov/books/NBK482319/>
126. Kuflik EG. Cryosurgery updated. *J Am Acad Dermatol*. 1994;31(6):925-44.
127. Jorizzo JL, Carney PS, Ko WT, Robins P, Weinkle SH, Werschler WP. Treatment options in the management of actinic keratosis. *Cutis*. 2004;74(Suppl 6):9-17.
128. Cox NH, Eedy DJ, Morton CA. Therapy Guidelines and Audit Subcommittee, British Association of Dermatologists. Guidelines for management of Bowen's disease: 2006 update. *Br J Dermatol*. 2007;156(1):11-21.
129. Galiczynski EM, Vidimos AT. Nonsurgical treatment of nonmelanoma skin cancer. *Dermatol Clin*. 2011;29(2):297-309.
130. Graham GF, Clark LC. Statistical analysis in cryosurgery of skin cancer. *Clin Dermatol*. 1990;8:101-7.
131. Kuflik EG. Cryosurgery for skin cancer: 30-year experience and cure rates. *Dermatol Surg*. 2004;30:297-300.
132. Cook DK, Georgouras K. Complications of cutaneous cryotherapy. *Med J Aust*. 1994;161(3):210-13.
133. Swann MH, Taylor TA. Practical cryotherapy for skin disease. *Mo Med*. 2007;104(6):509-12.
134. Soleymani T, Abrouk M, Kelly KM. An Analysis of Laser Therapy for the Treatment of Nonmelanoma Skin Cancer. *Dermatol Surg*. 2017;43(5):615-24.
135. Jalian HR, Avram MM, Stankiewicz KJ, Shofner JD, Tannous Z. Combined 585 nm pulsed-dye and 1,064 nm Nd:YAG lasers for the treatment of basal cell carcinoma. *Lasers Surg Med*. 2014;46(1):1-7. doi:10.1002/lsm.22201.
136. Bedlow AJ, Stanton AW, Cliff S, Mortimer PS. Basal cell carcinoma— an in-vivo model of human tumour microcirculation? *Exp Dermatol*. 1999;8:222–6.
137. Shah SM, Konnikov N, Duncan LM, Tannous ZS. The effect of 595 nm pulsed dye laser on superficial and nodular basal cell carcinomas. *Lasers Surg Med*. 2009;41:417–22.

138. Konnikov N, Avram M, Jarell A, Tannous Z. Pulsed dye laser as a novel non-surgical treatment for basal cell carcinomas: response and follow up 12–21 months after treatment. *Lasers Surg Med.* 2011;43:72–8.
139. Minars N, Blyumin-Karasik M. Treatment of basal cell carcinomas with pulsed dye laser: a case series. *J Skin Cancer.* 2012;2012:286480.
140. Pikkula BM, Chang DW, Nelson JS, Anvari B. Comparison of 585 and 595 nm laser-induced vascular response of normal in vivo human skin. *Lasers Surg Med.* 2005;36:117–23.
141. Zachary CB, Rofagha R. Laser therapy. U: Bologna JL, Jorizzo JL, Schaffer JV, ur. *Dermatology.* 3. izd. London: Mosby; 2012. Str. 1116-21.
142. Omi T, Numano K. The role of the CO2 laser and fractional CO2 laser in dermatology. *Laser Ther.* 2014;23:49–60.
143. Marmur ES, Schmults CD, Goldberg DJ. A review of laser and photodynamic therapy for the treatment of nonmelanoma skin cancer. *Dermatol Surg.* 2004;30:264-71.
144. Jiang SB, Levine VJ, Nehal KS, Baldassano M, Kamino H, Ashinoff RA. Er:Yag laser for the treatment of actinic keratoses. *Dermatol Surg.* 2000;26:437-40.
145. Campolmi P, Brazzini B, Urso C, Ghersetich I, Mavilia L, Hercogova J, i sur. Superpulsed CO2 laser treatment of basal cell carcinoma with intraoperative histopathologic and cytologic examination. *Dermatol Surg.* 2002;28(10):909–11. doi: 10.1046/j.1524-4725.2002.02076.x.
146. Kavoussi H, Ebrahimi A. Treatment and cosmetic outcome of superpulsed CO2 laser for basal cell carcinoma. *Acta Dermatovenerol Alp Pannonica Adriat.* 2013; 22:57–61.
147. Ebrahimi A, Rezaei M, Kavoussi R, Eidizadeh M, Madani SH, Kavoussi H. Superpulsed CO 2 laser with intraoperative pathologic assessment for treatment of periorbital basal cell carcinoma involving eyelash line. *Dermatol Res Pract.* 2014;2014:931657. doi:10.1155/2014/931657.
148. Zane C, Facchinetti E, Arisi M, Ortel B, Calzavara-Pinton P. Pulsed CO2 Laser Ablation of Superficial Basal Cell of Limbs and Trunk: A Comparative Randomized Clinical Trial With Cryotherapy and Surgical Ablation. *Dermatol Surg.* 2017; 43(7):920-7.

149. Smucler R, Vlk M. Combination of Er:Yag laser and photodynamic therapy in the treatment of nodular basal cell carcinoma. *Lasers Surg Med.* 2008;40:153–8.
150. Martinez-Gonzalez MC, Pozo JD, Paradela S, Fernández-Jorge B, Fernández-Torres R, Fonseca E. Bowen's disease treated by carbon dioxide laser. A series of 44 patients. *J Dermatolog Treat.* 2008;19(5):293-9.
151. Imbertson LM, Beaurline JM, Couture AM. Cytokine induction in hairless mouse and rat skin after topical application of the immune response modifiers imiquimod and S-28463. *J Invest Dermatol.* 1998;110:734-9.
152. Suzuki H, Wang B, Shivji GM. Imiquimod, a topical immune response modifier, induces migration of Langerhans cells. *J Invest Dermatol.* 2000;114:135-41.
153. Geisse J, Caro I, Lindholm J, Golitz L, Stampone P, Owens M. Imiquimod 5% cream for the treatment of superficial basal cell carcinoma: results from two phase III, randomized, vehicle-controlled studies. *J Am Acad Dermatol.* 2004;50(5):722-33.
154. Peris K, Campione E, Micantonio T, Marulli GC, Fargnoli MC, Chimenti S. Imiquimod treatment of superficial and nodular basal cell carcinoma: 12-week open label trial. *Dermatol Surg.* 2005;31:318-23.
155. Schiessl C, Wolber C, Tauber M, Offner F, Strohal R. Treatment of basal cell carcinoma variants including large and high-risk lesions with 5% imiquimod cream: histological and clinical changes, outcome and follow-up. *J Drugs Dermatol.* 2007;6:507-13.
156. Berman B. Scientific rationale: combining imiquimod and surgical treatments for basal cell carcinomas. *J Drug Dermatol.* 2008;7:3-6.
157. Spencer JM. Pilot study of imiquimod 5% cream as adjunctive therapy to curettage and electrodesiccation for nodular basal cell carcinoma. *Dermatol Surg.* 2006;32:63-9.
158. Wu JK, Oh C, Strutton G, Siller G. An open label, pilot study examining the efficacy of curettage followed by imiquimod 5% cream for the treatment of primary nodular basal cell carcinoma. *Austral J Dermatol.* 2006;47:46-8.
159. Williams HC, Bath-Hextall F, Ozolins M, Armstrong SJ, Colver GB, Perkins W, *i sur.* Surgery Versus 5% Imiquimod for Nodular and Superficial Basal Cell Carcinoma: 5-Year Results of the SINS Randomized Controlled Trial. *J Invest Dermatol.* 2017;137(3):614–9. doi: 10.1016/j.jid.2016.10.019.

160. Kostović K. Fotodinamička terapija. U: Lipozenčić J, Pašić A, ur. Dermatološka onkologija. Zagreb: Medicinska naklada; 2009. Str. 201-6.
161. Zeitouni NC, Oseroff AR, Shieh S. Photodynamic therapy for nonmelanoma skin cancers. Current review and update. *Mol Immunol.* 2003;39(17–18):1133–6.
162. Tope WD, Bhardwaj SS. Photodynamic therapy. U: Bologna JL, Jorizzo JL, Papini RP, ur. *Dermatology.* 2. izd. St. Louise: Elsevier Ltd; 2008. Str. 2071-80.
163. Kennedy JC, Pottier RH, Pross DC. Photodynamic therapy with endogenous protoporphyrin IX: basic principles and present clinical experience. *J Photochem Photobiol.* 1990;6:143-8.
164. Kennedy JC, Pottier RH. Endogenous protoporphyrin IX, a clinically useful photosensitizer for photodynamic therapy. *J Photochem Photobiol.* 1992;14:275-92.
165. Oseroff A. PDT as a cytotoxic agent and biological response modifier: implications for cancer prevention and treatment in immunosuppressed and immunocompetent patients. *J Invest Dermatol.* 2006;126:542-4.
166. Arits H, Mosterd K, Essers BA, Spoorenberg E, Sommer A, De Rooij MJ, i sur. Photodynamic therapy versus topical imiquimod versus topical fluorouracil for treatment of superficial basal-cell carcinoma: a single blind, non-inferiority, randomised controlled trial. *Lancet Oncol.* 2013;14(7):647–54. doi: 10.1016/S1470-2045(13)70143-8.
167. Basset-Seguin N, Ibbotson SH, Emtestam L, Tarstedt M, Morton C, Maroti M, i sur. Topical methyl aminolaevulinate photodynamic therapy versus cryotherapy for superficial basal cell carcinoma: a 5 year randomized trial. *Eur J Dermatol.* 2008;18(5):547–53. doi: 10.1684/ejd.2008.0472.
168. Oseroff A, Shieh S, Frauley NP. Treatment of diffuse basal cell carcinomas and basaloid follicular hamartomas in nevoid basal cell carcinoma syndrome by wide-area 5-aminolevulinic acid photodynamic therapy. *Arch Dermatol.* 2005;141:60-7.
169. Lui H, Salasche S, Kollias N. Photodynamic therapy of nonmelanoma skin cancer with topical aminolevulinic acid: a clinical and histologic study. *Arch Dermatol.* 1995;131(6):737-8.
170. Roozeboom MH, Aardoom MA, Nelemans PJ, Thissen MR, Kelleners-Smeets NW, Kuijpers DI, i sur. Fractionated 5-aminolevulinic acid photodynamic therapy after partial debulking versus surgical excision for nodular basal cell carcinoma: a randomized controlled trial with at least 5-year follow-up. *J Am Acad Dermatol.* 2013;69(2):280–7. doi: 10.1016/j.jaad.2013.02.014.

171. Foley P, Freeman M, Menter A. Photodynamic therapy with methyl aminolevulinate for primary nodular basal cell carcinoma: results of two randomized studies. *Int J Dermatol*. 2009;48:1236-45.
172. Peng Q, Soler AM, Warbe T, Nesland JM, Giercksky KE. Selective distribution of porphyrins in skin thick basal cell carcinoma after topical application of methyl 5-aminolevulinate. *J Photochem Photobiol B*. 2001;62:140-5.
173. Morton C, Horn M, Lehman J, Tack B, Bedane C, Tijoe M. A 24-month update of a placebo controlled European study comparing MAL-PDT with cryotherapy and 5-fluorouracil in patients with Bowen's disease. *J Eur Dermatol Venereol*. 2005;19:237-8.
174. Rhodes LE, de Rie MA, Leifsdottir R, Yu RC, Bachmann I, Goulden V, et al. Five-year follow-up of a randomized, prospective trial of topical methyl aminolevulinate photodynamic therapy vs surgery for nodular basal cell carcinoma. *Arch Dermatol*. 2007;143(9):1131–6. doi: 10.1001/archderm.143.9.1131.
175. Szeimies RM. Methyl aminolevulinate-photodynamic therapy for basal cell carcinoma. *Dermatol Clin*. 2007;25:89-94.
176. Choudhary S, Nouri K, Elsaie ML. Photodynamic therapy in dermatology: a review. *Lasers Med Sci*. 2009;24:971-80.
177. Szeimies RM, Morton CA, Sidoroff A, Braathen LR. Photodynamic therapy for non-melanoma skin cancer. *Acta Derm Venereol*. 2005;85:483-90.
178. Litwin MS, Ryan RF, Ichinose H, Reed RR, Kremetz ET. Proceedings: use of 5-fluorouracil in the topical therapy of skin cancer: a review of 157 patients. *Proc Natl Cancer Conf*. 1972;7:549-61.
179. Nguyen TH, Ho DQ. Nonmelanoma skin cancer. *Curr Treat Options Oncol*. 2002;3:193-203.
180. Dinehart SM. The treatment of actinic keratoses. *J Am Acad Dermatol*. 2000;42:25-8.
181. Jorizzo J. Topical treatment of actinic keratosis with fluorouracil: is irritation associated with efficacy? *J Drugs Dermatol*. 2004;3:21-6.
182. Levy S, Furst K, Chern W. A pharmacokinetic evaluation of 0.5% and 5% fluorouracil topical cream in patients with actinic keratosis. *Clin Ther*. 2001;23:908-20.
183. Morse LG, Kendrick C, Hooper D, Ward H, Parry E. Treatment of squamous cell carcinoma with intralesional 5-fluorouracil. *Dermatol Surg*. 2003;29:1150-3.

184. Miller BH, Shawin JS, Cognetta A. Nonsurgical treatment of basal cell carcinomas with intralesional 5-fluorouracil/epinephrine injectable gel. *J Am Acad Dermatol.* 1997;36:72-7.
185. Amini S, Viera MH, Valins W, Berman B. Nonsurgical innovations in the treatment of nonmelanoma skin cancer. *J Clin Aesthet Dermatol.* 2010;3(6):20-34.
186. Edwards L, Levine N, Weidner M, Piepkorn M, Smiles K. Effect of intralesional interferon in actinic keratoses. *Arch Derm.* 1986;122(7):779–82.
187. Greenway HT, Cornell RC, Tanner DJ, Peets E, Bordin GM, Nagi C. Treatment of basal cell carcinoma with intralesional interferon. *J Am Acad Dermatol.* 1986;15:437-43.
188. Cornell RC, Greenway HT, Tucker SB, Edwards L, Ashworth S, Vance JC, i sur. Intralesional interferon therapy for basal cell carcinoma. *J Am Acad Dermatol.* 1990;23(4 Pt 1):694–700. doi: 10.1016/0190-9622(90)70276-n.
189. Stenquist B, Wennberg AM, Gisslen H, Larkö O. Treatment of aggressive basal cell carcinoma with intralesional interferon: evaluation of efficacy by Mohs surgery. *J Am Acad Dermatol.* 1992;27(1):65–9.
190. Tucker SB, Polasek JW, Perri AJ, Goldsmith EA. Long-term follow-up of basal cell carcinomas treated with perilesional interferon alfa 2b as monotherapy. *J Am Acad Dermatol.* 2006;54(6):1033–8.
191. Ikic D, Padovan I, Pipic N, Knezevic M, Bakovic N, Rode B, i sur. Interferon therapy for basal cell carcinoma and squamous cell carcinoma. *Int J Clin Pharmacol Ther Toxicol.* 1991;29:342–6.
192. Edwards L, Berman B, Rapini RP, Whiting DA, Tyring S, Greenway HT Jr, i sur. Treatment of cutaneous squamous cell carcinomas by intralesional interferon alfa-2b therapy. *Arch Dermatol.* 1992;128(11):1486–9.
193. Kim KH, Yavel RM, Gross VL, Brody N. Intralesional interferon alpha-2b in the treatment of basal cell carcinoma and squamous cell carcinoma: revisited. *Dermatol Surg.* 2004;30:116-20.
194. Ladoyanni E, Nambi R. Psoriasis exacerbated by interferon alpha in a patient with chronic myeloid leukemia. *J Drugs Dermatol.* 2005;4(2):221–2.
195. Zagrodnik B, Kempf W, Seifert B, Müller B, Burg G, Urosevic M, i sur. Superficial radiotherapy for patients with basal cell carcinoma: recurrence rates, histologic subtypes, and expression of p53 and Bcl-2. *Cancer.* 2003;98(12):2708–14. doi: 10.1002/cncr.11798.

196. Čeović R, Pašić A. Liječenje ionizirajućim zračenjem. U: Lipozenčić J, Pašić A, ur. Dermatološka onkologija. Zagreb: Medicinska naklada; 2009. Str. 197-201.
197. National Comprehensive Cancer Network. NCCN clinical practice guidelines in oncology: squamous cell skin cancer. Version 2. 2020. [Internet]. 2020 Jul 14 [pristupljeno 21.09.2020.]. Dostupno na: [https://www.nccn.org/professionals/physician\\_gls/pdf/squamous.pdf](https://www.nccn.org/professionals/physician_gls/pdf/squamous.pdf).
198. Arnold SM, Regine WF, Ahmed MM. Low-dose fractionated radiation as a chemopotentiator of neoadjuvant paclitaxel and carboplatin for locally advanced squamous cell carcinoma of the head and neck: results of a new treatment paradigm. *Int J Radiat Oncol Biol Phys*. 2004;58:1411-7.
199. Avril MF, Auperin A, Margulis A, Gerbaulet A, Duvillard P, Benhamou E, i sur. Basal cell carcinoma of the face: surgery or radiotherapy? Results of a randomized study. *Br J Cancer*. 1997;76(1):100–6. doi: 10.1038/bjc.1997.343.
200. Cognetta AB, Howard BM, Heaton HP, Stoddard ER, Hong HG, Green WH. Superficial x-ray in the treatment of basal and squamous cell carcinomas: a viable option in select patients. *J Am Acad Dermatol*. 2012;67(6):1235–41. doi: 10.1016/j.jaad.2012.06.001.
201. Paravati AJ, Hawkins PG, Martin AN, Mansy G, Rahn DA, Advani SJ, i sur. Clinical and cosmetic outcomes in patients treated with high-dose-rate electronic brachytherapy for nonmelanoma skin cancer. *Pract Radiat Oncol*. 2015;5(6):e659–64. doi: 10.1016/j.prro.2015.07.002.
202. Locke J, Karimpour S, Young G, Lockett MA, Perez CA. Radiotherapy for epithelial skin cancer. *Int J Radiat Oncol Biol Phys*. 2001;51(3):748–55. doi: 10.1016/s0360-3016(01)01656-x.
203. Moeholt K, Aagaard H, Pfeiffer P, Hansen O. Platinum-based cytotoxic therapy in basal cell carcinoma—a review of the literature. *Acta Oncol*. 1996;35:677–82.
204. Kalapurakal SJ, Malone J, Robbins KT, Buescher L, Godwin J, Rao K. Cetuximab in refractory skin cancer treatment. *J Cancer*. 2012;3:257–61. doi: 10.7150/jca.3491.
205. Wollina U. Update of cetuximab for non-melanoma skin cancer. *Expert Opin Biol Ther*. 2014;14(2):271–6. doi: 10.1517/14712598.2013.876406.

206. Falchook GS, Leidner R, Stankevich E, Piening B, Bifulco C, Lowy I, i sur. Responses of metastatic basal cell and cutaneous squamous cell carcinomas to anti-PD1 monoclonal antibody REGN2810. *J Immunother Cancer*. 2016;4:70. doi: 10.1186/s40425-016-0176-3.
207. Ikeda S, Goodman AM, Cohen PR, Jensen TJ, Ellison CK, Frampton G, i sur. Metastatic basal cell carcinoma with amplification of PD-L1: exceptional response to anti-PD1 therapy. *NPJ Genom Med*. 2016;1:16037. doi: 10.1038/npjgenmed.2016.37.
208. Evans TR, Kaye SB. Retinoids: present role and future potential. *Br J Cancer*. 1999;80(1-2):1–8.
209. Kraemer KH, DiGiovanna JJ, Moshell AN, Tarone RE, Peck GL. Prevention of skin cancer in xeroderma pigmentosum with the use of oral isotretinoin. *N Engl J Med*. 1988;318:1633-7.
210. Niles RM. Recent advances in the use of vitamin A (retinoids) in the prevention and treatment of cancer. *Nutrition*. 2000;16(11–12):1084–9.
211. Bialy TL, Rothe MJ, Grant-Kels JM. Dietary factors in the prevention and treatment of nonmelanoma skin cancer and melanoma. *Dermatol Surg*. 2002;28:1143-52.
212. Buckman SY, Gresham A, Hale P, Hruza G, Anast J, Masferrer J, i sur. COX-2 expression is induced by UVB exposure in human skin: implications for the development of skin cancer. *Carcinogenesis*. 1998;19(5):723–9. doi: 10.1093/carcin/19.5.723.
213. Otley CC, Stasko T, Tope WD, Lebwohl M. Chemoprevention of nonmelanoma skin cancer with systemic retinoids: practical dosing and management of adverse effects. *Dermatol Surg*. 2006;32(4):562–8.
214. Soltani-Arabshahi R, Tristani-Firouzi P. Chemoprevention of nonmelanoma skin cancer. *Facial Plast Surg*. 2013;29(5):373-83.
215. De Graaf YG, Euvrard S, Bouwes Bavinck JN. Systemic and topical retinoids in the management of skin cancer in organ transplant recipients. *Dermatol Surg*. 2004;30:656-61.
216. Kleinsmith DA, Thomas L. Retinoic acid in the treatment of actinic keratoses. *J Dermatol Surg Oncol*. 1988;14:103.



217. Lippman SM, Kessler JF, Meyskens FL Jr. Retinoids as preventive and therapeutic anticancer agents (Part I). *Cancer Treat Rep.* 1987;71:391-405.
218. Becker K, Dosch J, Gregel CM, Martin BA, Kaina B. Targeted expression of human O(6)-methylguanine-DNA methyltransferase (MGMT) in transgenic mice protects against tumor initiation in two-stage skin carcinogenesis. *Cancer Res.* 1996; 56(14):3244–9.
219. Müller-Decker K. Cyclooxygenase-dependent signaling is causally linked to non-melanoma skin carcinogenesis: pharmacological, genetic, and clinical evidence. *Cancer Metastasis Rev.* 2011;30(3–4):343–61.
220. Campione E, Paternò EJ, Candi E, Falconi M, Costanza G, Diluvio L, i sur. The relevance of piroxicam for the prevention and treatment of nonmelanoma skin cancer and its precursors. *Drug Des Devel Ther.* 2015;9:5843-50. doi: 10.2147/DDDT.S84849.
221. Xu W, Jia S, Xie P, Zhong A, Galiano RD, Mustoe TA, i sur. The expression of proinflammatory genes in epidermal keratinocytes is regulated by hydration status. *J Invest Dermatol.* 2014; 134(4):1044–55. doi: 10.1038/jid.2013.425.
222. Friedman ES, LaNatra N, Stiller MJ. NSAIDs in dermatologic therapy: review and preview. *J Cutan Med Surg.* 2002;6(5):449–59.
223. Kuzbicki L, Lange D, Stanek-Widera A, Chwirot BW. Different expression of cyclooxygenase-2 (COX-2) in selected nonmelanocytic human cutaneous lesions. *Folia Histochem Cytobiol.* 2011;49(3):381–8.
224. Boukamp P. Non-melanoma skin cancer: what drives tumor development and progression? *Carcinogenesis.* 2005;26(10):1657–67.
225. Mirshafiey A, Vaezzadeh F, Khorramizadeh MR, Saadat F. Effect of piroxicam on matrix metalloproteinase 2 and apoptosis. *Int J Tissue React.* 2004;26(1–2):1–7.
226. Zhan H, Zheng H. The role of topical cyclo-oxygenase-2 inhibitors in skin cancer: treatment and prevention. *Am J Clin Dermatol.* 2007;8(4):195–200.
227. Campione E, Diluvio L, Paterno EJ, Chimenti S. Topical treatment of actinic keratoses with piroxicam 1% gel: a preliminary open-label study utilizing a new clinical score. *Am J Clin Dermatol.* 2010;11(1):45–50.
228. Jetter N, Chandan N, Wang S, Tsoukas M. Field Cancerization Therapies for Management of Actinic Keratosis: A Narrative Review. *Am J Clin Dermatol.* 2018; 19(4):543-57. doi: 10.1007/s40257-018-0348-7.

229. Wilgus TA, Koki AT, Zweifel BS, Kusewitt DF, Rubal PA, Oberyszyn TM. Inhibition of cutaneous ultraviolet light B-mediated inflammation and tumor formation with topical celecoxib treatment. *Mol Carcinog*. 2003;38(2):49–58.
230. Siller G, Gebauer K, Welburn P, Katsamas J, Ogbourne SM. PEP005 (ingenol mebutate) gel, a novel agent for the treatment of actinic keratosis: results of a randomized, double-blind, vehicle-controlled, multicentre, phase IIa study. *Australas J Dermatol*. 2009;50(1):16–22. doi: 10.1111/j.1440-0960.2008.00497.x.
231. Keating GM. Ingenol mebutate gel 0.015% and 0.05%: in actinic keratosis. *Drugs*. 2012;72(18):2397-405.
232. Kostovic K, Gulin SJ, Mokos ZB, Ceovic R. Topical Ingenol Mebutate: A New Treatment Modality for Multiple Actinic Keratoses and Field Cancerization. *Anticancer Agents Med Chem*. 2017;17(10):1304-11. doi: 10.2174/1871520617666170213130523.
233. Lee DW, Ahn HH, Kye YC, Seo SH. Clinical experience of ingenol mebutate gel for the treatment of Bowen's disease. *J Dermatol*. 2018;45(4):425-30.
234. Iannazzone SS, Ingordo V. Nodular basal cell carcinoma of the face successfully treated with ingenol mebutate 0.015% gel. *Dermatol Pract Concept*. 2018;8(2):129-31. doi: 10.5826/dpc.0802a12.
235. Ehret M, Velter C, Tebacher M, Bruant-Rodier C, Cribier B. Rapidly growing squamous cell carcinoma after ingenol mebutate treatment. *Ann Dermatol Venereol*. 2018;145(10):607-12. doi: 10.1016/j.annder.2018.04.007.
236. Yiasemides E, Sivapirabu G, Halliday GM, Park J, Damian DL. Oral nicotinamide protects against ultraviolet radiation-induced immunosuppression in humans. *Carcinogenesis*. 2009;30(1):101–5. doi: 10.1093/carcin/bgn248.
237. Chen AC, Martin AJ, Choy B, Fernández-Peñas P, Dalziell RA, McKenzie CA, i sur. A Phase 3 Randomized Trial of Nicotinamide for Skin-Cancer Chemoprevention. *N Engl J Med*. 2015;373(17):1618–26. doi: 10.1056/NEJMoa1506197.
238. Park SM, Li T, Wu S, Li WQ, Weinstock M, Qureshi AA, i sur. Niacin intake and risk of skin cancer in US women and men. *Int J Cancer*. 2017;140(9):2023–31. doi: 10.1002/ijc.30630.
239. von Domarus H, Stevens PJ. Metastatic basal cell carcinoma. Report of five cases and review of 170 cases in the literature. *J Am Acad Dermatol*. 1984;10:1043–60.

240. Maly TJ, Sligh JE. Defining locally advanced basal cell carcinoma. *J Drugs Dermatol.* 2014;13:528–9.
241. Peris K, Licitra L, Ascierto PA, Corvò R, Simonacci M, Picciotto F, i sur. Identifying locally advanced basal cell carcinoma eligible for treatment with vismodegib: an expert panel consensus. *Future Oncol.* 2015;11(4):703–12. doi: 10.2217/fon.14.281.
242. Edge SE, Byrd DR, Compton CC, Fritz AG, Greene FL, Trotti A, i sur. Cutaneous squamous cell carcinoma and other cutaneous carcinomas. U: *AJCC cancer staging manual.* 7. izd. New York, NY: Springer; 2010. Str. 299-314.
243. Chen JK, Taipale J, Cooper MK, Beachy PA. Inhibition of Hedgehog signaling by direct binding of cyclopamine to Smoothened. *Genes Dev.* 2002;16:2743–8.
244. LoRusso PM, Rudin CM, Reddy JC, Tibes R, Weiss GJ, Borad MJ, i sur. Phase I trial of hedgehog pathway inhibitor vismodegib (GDC-0449) in patients with refractory, locally advanced or metastatic solid tumors. *Clin Cancer Res.* 2011;17(8):2502–11. doi: 10.1158/1078-0432.CCR-10-2745.
245. Sekulic A, Migden MR, Oro AE, Dirix L, Lewis KD, Hainsworth JD, i sur. Efficacy and safety of vismodegib in advanced basal-cell carcinoma. *N Engl J Med.* 2012;366(23):2171–9. doi: 10.1056/NEJMoa1113713.
246. Rodon J, Tawbi HA, Thomas AL, Stoller RG, Turtschi CP, Baselga J, i sur. A phase I, multicenter, open-label, first-in-human, dose-escalation study of the oral smoothened inhibitor sonidegib (LDE225) in patients with advanced solid tumors. *Clin Cancer Res.* 2014;20(7):1900–9. doi: 10.1158/1078-0432.CCR-13-1710.
247. Migden MR, Guminski A, Gutzmer R, Dirix L, Lewis KD, Combemale P, i sur. Treatment with two different doses of sonidegib in patients with locally advanced or metastatic basal cell carcinoma (BOLT): a multicentre, randomised, double-blind phase 2 trial. *Lancet Oncol* 2015;16(6):716–28. doi: 10.1016/S1470-2045(15)70100-2.
248. Kim DJ, Kim J, Spaunhurst K, Montoya J, Khodosh R, Chandra K, i sur. Open-label, exploratory phase II trial of oral itraconazole for the treatment of basal cell carcinoma. *J Clin Oncol.* 2014;32(8):745–51. doi: 10.1200/JCO.2013.49.9525.
249. Siu LL, Papadopoulos K, Alberts SR, Kirchoff-Ross R, Vakkalagadda B, Lang Ahlers L, i sur. A first-in-human, phase I study of an oral hedgehog (HH) pathway

- antagonist, BMS-833923 (XL139), in subjects with advanced or metastatic solid tumors. *J Clin Oncol*. 2010;28(Suppl 15):2501.
250. Wagner AJ, Messersmith WA, Shaik MN, Li S, Zheng X, McLachlan KR, et al. A phase I study of PF-04449913, an oral hedgehog inhibitor, in patients with advanced solid tumors. *Clin Cancer Res*. 2015;21(5):1044-51. doi: 10.1158/1078-0432.CCR-14-1116.
251. European Medicines Agency. CHMP summary of opinion for Erivedge. [Internet]. 2016 Oct- [pristupljeno 07.03.2018.]. Dostupno na: [http://www.ema.europa.eu/docs/en\\_GB/document\\_library/EPAR\\_-\\_Summary\\_for\\_the\\_public/human/002602/WC500146821.pdf](http://www.ema.europa.eu/docs/en_GB/document_library/EPAR_-_Summary_for_the_public/human/002602/WC500146821.pdf).
252. Sekulic A, Migden MR, Lewis K, Hainsworth JD, Solomon JA, Yoo S, et al. Pivotal ERIVANCE basal cell carcinoma (BCC) study: 12-month update of efficacy and safety of vismodegib in advanced BCC. *J Am Acad Dermatol*. 2015;72:1021-6.e8.
253. Trotti A, Colevas AD, Setser A, Rusch V, Jaques D, Budach V, et al. CTCAE v3.0: development of a comprehensive grading system for the adverse effects of cancer treatment. *Semin Radiat Oncol* 2003;13(3):176–81.
254. Chang AL, Solomon JA, Hainsworth JD, Goldberg L, McKenna E, Day BM, et al. Expanded access study of patients with advanced basal cell carcinoma treated with the Hedgehog pathway inhibitor, vismodegib. *J Am Acad Dermatol*. 2014;70(1):60–9. doi: 10.1016/j.jaad.2013.09.012.
255. Basset-Seguin N, Hauschild A, Grob JJ, Kunstfeld R, Dréno B, Mortier L, et al. Vismodegib in patients with advanced basal cell carcinoma (STEVE): a pre-planned interim analysis of an international, open-label trial. *Lancet Oncol*. 2015;16(6):729-36. doi: 10.1016/S1470-2045(15)70198-1.
256. Basset-Seguin N, Sharpe HJ, de Sauvage FJ. Efficacy of hedgehog pathway inhibitors in basal cell carcinoma. *Mol Cancer Ther*. 2015;14(3):633-41.
257. European Medicines Agency: Committee for Medicinal Products for Human Use. CHMP summary of opinion for Odomzo. [Internet]. 2015 Jun 25 [pristupljeno 10.03.2018.]. Dostupno na: [http://www.ema.europa.eu/docs/en\\_GB/document\\_library/Summary\\_of\\_opinion\\_-\\_Initial\\_authorisation/human/002839/WC500188762.pdf](http://www.ema.europa.eu/docs/en_GB/document_library/Summary_of_opinion_-_Initial_authorisation/human/002839/WC500188762.pdf).
258. Dummer R, Guminski A, Gutzmer R, Dirix L, Lewis KD, Combemale P, et al. The 12-month analysis from Basal Cell Carcinoma Outcomes with LDE225

- Treatment (BOLT): a phase II, randomized, double-blind study of sonidegib in patients with advanced basal cell carcinoma. *J Am Acad Dermatol.* 2016;75(1):113–25. doi: 10.1016/j.jaad.2016.02.1226.
259. Chang AL, Oro AE. Initial assessment of tumor regrowth after vismodegib in advanced basal cell carcinoma. *Arch Dermatol.* 2012;148:1324–5.
260. Sharpe HJ, Pau G, Dijkgraaf GJ, Basset-Seguín N, Modrusan Z, Januario T, i sur. Genomic analysis of smoothed inhibitor resistance in basal cell carcinoma. *Cancer Cell.* 2015;27(3):327–41. doi: 10.1016/j.ccell.2015.02.001.
261. Priol S, Cortelazzi B, Dal Col V, Marson D, Laurini E, Fermeglia M, i sur. Smoothed (SMO) receptor mutations dictate resistance to vismodegib in basal cell carcinoma. *Mol Oncol.* 2015;9(2):389–97. doi: 10.1016/j.molonc.2014.09.003.
262. Brinkhuizen T, Reinders MG, van Geel M, Hendriksen AJ, Paulussen AD, Winnepeninckx VJ, i sur. Acquired resistance to the Hedgehog pathway inhibitor vismodegib due to smoothed mutations in treatment of locally advanced basal cell carcinoma. *J Am Acad Dermatol.* 2014;71(5):1005–8. doi: 10.1016/j.jaad.2014.08.001.
263. Danial C, Sarin KY, Oro AE, Chang ALS. An investigator-initiated open-label trial of sonidegib in advanced basal cell carcinoma patients resistant to vismodegib. *Clin Cancer Res.* 2016;22(6):1325–9.
264. Gonnissen A, Isebaert S, Haustermans K. Targeting the Hedgehog signaling pathway in cancer: beyond Smoothed. *Oncotarget.* 2015;6:13899–913.
265. Brechbiel J, Miller-Moslin K, Adjei AA. Crosstalk between hedgehog and other signaling pathways as a basis for combination therapies in cancer. *Cancer Treat Rev.* 2014;40:750–9.
266. Borradori L, Sutton B, Shayesteh P, Daniels GA. Rescue therapy with anti-programmed cell death protein 1 inhibitors of advanced cutaneous squamous cell carcinoma and basosquamous carcinoma: preliminary experience in five cases. *Br J Dermatol.* 2016;175:1382–6.
267. Zhou J, Quinlan M, Hurh E, Sellami D. Exposure-response analysis of sonidegib (LDE225), an oral inhibitor of the hedgehog signaling pathway, for effectiveness and safety in patients with advanced solid tumors. *J Clin Pharmacol.* 2016;56(11):1406–15.
268. Ally MS, Aasi S, Wysong A, Teng C, Anderson E, Bailey-Healy I, i sur. An investigator-initiated open-label clinical trial of vismodegib as a neoadjuvant to

surgery for high-risk basal cell carcinoma. *J Am Acad Dermatol.* 2014;71(5):904–11.  
doi: 10.1016/j.jaad.2014.05.020.

269. Paulsen JF, Øregaard JS, Nielsen AL, Gehl J, Venzo A. Vismodegib and surgery combined - effective treatment of locally advanced basal cell carcinoma. *Acta Oncol.* 2016;55(12):1492-4.

## 14. Životopis

Rođena sam 28. rujna 1986. godine u Zagrebu. Završila sam Osnovnu školu Matije Gupca te VII. gimnaziju u Zagrebu. Tijekom osnovnoškolskog i srednjoškolskog obrazovanja aktivno sam učila engleski i njemački jezik, a za poznavanje engleskog jezika 2005. godine dobila sam certifikat međunarodne organizacije Ujedinjenog Kraljevstva „British Council“.

Medicinski fakultet Sveučilišta u Zagrebu upisala sam 2005. godine. Za akademsku godinu 2007./2008. dobila sam Dekanovu nagradu za odličan uspjeh iz svih predmeta te Nagradu za izvrsnost na području patofiziologije.

Tijekom studija obavljala sam posao demonstratora iz predmeta Klinička propedeutika te Medicinska kemija i biokemija. Također, tijekom studija primala sam stipendiju Ministarstva znanosti, obrazovanja i športa u kategoriji A za nadarene studente.

Diplomirala sam 2011. godine, a nakon završenog studija i jednogodišnjeg doktorskog staža, 2013. godine započela sam specijalizaciju iz dermatologije i venerologije na Klinici za kožne i spolne bolesti KBC-a Sestre milosrdnice u Zagrebu tijekom koje sam završila i poslijediplomski specijalistički studij „Dermatologija i venerologija“. Specijalizaciju sam završila 2020. godine te sam nakon položenog specijalističkog ispita stekla naziv specijaliste dermatologije i venerologije. Aktivno se usavršavam i sudjelujem na skupovima i simpozijima iz područja struke kao i u znanstvenom radu te sam autor i koautor više znanstvenih članaka. Posebno me interesira područje dermatološke onkologije radi koje sam se i odlučila na pisanje ovog rada. Član sam Hrvatske liječničke komore, Hrvatskog liječničkog zbora, Hrvatskog dermatovenerološkog društva te Hrvatskog društva za dermatološku onkologiju. Za ovaj poziv odlučila sam se iz humanih razloga i želje da pomazem ljudima. Udata sam i majka dvoje djece.