

Ozljeda unutarnje i vanjske pobočne sveze koljenskog zgloba

Jelić, Katarina

Master's thesis / Diplomski rad

2021

Degree Grantor / Ustanova koja je dodijelila akademski / stručni stupanj: **University of Zagreb, School of Medicine / Sveučilište u Zagrebu, Medicinski fakultet**

Permanent link / Trajna poveznica: <https://um.nsk.hr/um:nbn:hr:105:994802>

Rights / Prava: [In copyright](#) / [Zaštićeno autorskim pravom.](#)

Download date / Datum preuzimanja: **2024-07-11**



Repository / Repozitorij:

[Dr Med - University of Zagreb School of Medicine Digital Repository](#)



SVEUČILIŠTE U ZAGREBU

MEDICINSKI FAKULTET

Katarina Jelić

**Ozljeda unutarnje i vanjske pobočne sveze
koljenskog zgloba**

DIPLOMSKI RAD



Zagreb, 2021.

Ovaj diplomski rad izrađen je na Klinici za traumatologiju - KBC Sestre milosrdnice Medicinskog fakulteta Sveučilišta u Zagrebu pod vodstvom prof. prim. dr. sc. Esmata Elabjera, dr. med. i predan je na ocjenu u akademskoj godini 2020./2021.

POPIS I OBJAŠNENJE KRATICA KORIŠTENIH U RADU

a. – arterija (lat. arteria)

AMA – Američko liječničko udruženje (eng. American Medical Association)

eng. – engleski

dMCL – duboki dio unutarnje pobočne sveze (eng. deep medial collateral ligament)

lat. – latinski

LCA – prednja ukrižena sveza (lat. ligamentum cruciatum anterius)

LCL – vanjska pobočna sveza (lat. ligamentum collaterale laterale)

lig. – sveza (lat. ligamentum)

m. – mišić (lat. musculus)

MCL – unutarnja pobočna sveza (lat. ligamentum collaterale mediale)

MFL – meniskofemoralni dio unutarnje pobočne sveze (eng. meniscofemoral ligament)

MTL – meniskotibijalni dio unutarnje pobočne sveze (eng. meniscotibial ligament)

n. – živac (lat. nervus)

PCL – stražnja ukrižena sveza (lat. ligamentum cruciatum posterius)

RTG – rendgenogram

sMCL – površinski dio unutarnje pobočne sveze (eng. superficial medial collateral ligament)

SADRŽAJ

I. SAŽETAK

II. SUMMARY

1. UVOD	1
2. POBOČNE SVEZE	2
2.1. Anatomija	2
2.2. Histologija.....	3
2.3. Krvožilna opskrba sveza	4
2.4. Inervacija sveza	5
2.5. Biomehanika pobočnih sveza.....	6
3. OZLJEDE POBOČNIH SVEZA	8
3.1. Epidemiologija.....	8
3.2. Etiopatogenetski mehanizam ozljede.....	9
3.3. Dijagnostika i klinička slika	9
3.4. Cijeljenje ozljede	15
3.5. Kronična ozljeda.....	17
4. LIJEČENJE OZLJEDA POBOČNIH SVEZA	19
4.1. Konzervativno liječenje	20
4.1.1. Rehabilitacija nakon konzervativnog liječenja.....	24
4.2. Kirurško liječenje	25
4.2.1. Kirurško liječenje ozljeda unutarnje pobočne sveze	25
4.2.2. Kirurško liječenje ozljeda vanjske pobočne sveze	29
4.2.3. Rehabilitacija nakon kirurškog liječenja	30
5. ZAKLJUČAK	33
6. ZAHVALA	34
7. LITERATURA	35
8. ŽIVOTOPIS	49

I. SAŽETAK

Ozljeda unutarnje i vanjske pobočne sveze koljenskog zgloba

Katarina Jelić

Unutarnja i vanjska pobočna sveza pripadaju vanjskim svezama koljenskog zgloba i sudjeluju u njegovoj stabilizaciji. Razumijevanjem anatomije i biomehanike struktura olakšavamo klinički pregled, ali i povećavamo efektivnost i uspješnost u liječenju ozljeda i funkcionalnom ishodu. Ozljede pobočnih sveza česte su ozljede koljenskog zgloba. Mehanizam nastanka ozljede unutarnje pobočne sveze je prekomjerna abdukcija pri ekstendiranom koljenu ili pri rotaciji u koljenu gdje potkoljenica ostaje u laganoj fleksiji i abdukciji. Ozljede vanjske pobočne sveze nisu tako učestale u rotaciji koljenskog zgloba zbog svog anatomskeg položaja. Sveza najčešće puca na distalnom dijelu hvatišta na lisnoj kosti gdje se uz ozljedu često odlomi i koštani dio hvatišta sveze.

Za uspješno zbrinjavanje ovih ozljeda potrebno je postaviti ispravnu dijagnozu, a to postižemo detaljnom anamnezom, fizikalnim pregledom te kliničkim ortopedskim testovima koji uključuju varus i valgus stres testove pri fleksiji koljena od 0 i 30 stupnjeva.

Klasifikacija ozljeda pobočnih sveza podijeljena je u stupnjeve I, II i III. Ozljede unutarnje pobočne sveze prvog i drugog stupnja te izolirane ozljede trećeg stupnja liječe se konzervativnim putem uz ranu rehabilitaciju i vježbe snage i povećanja opsega pokreta. Udružene ozljede i teške ozljede unutarnje pobočne sveze zahtijevaju kirurški zahvat i rekonstrukciju sveze. Ozljede vanjske pobočne sveze prvog i drugog stupnja liječe se konzervativno uz rehabilitaciju, dok se ozljede trećeg stupnja s nestabilnošću koljena moraju kirurški zbrinuti rekonstrukcijom sveze.

Kriterij za povratak aktivnostima uključuje bezbolni puni opseg pokreta, izostanak nestabilnosti tijekom kliničkog pregleda i mišićna snaga usporediva sa suprotnom neozlijeđenom stranom.

Ključne riječi: pobočne sveze, ozljeda, liječenje, konzervativno, kirurško

II. SUMMARY

Medial and lateral collateral injury of the knee joint

Katarina Jelić

The medial and lateral collateral ligaments in-part comprise the outer capsule of the knee joint and contribute to its functional stability. By apprehension of the anatomy and biomechanical structure, we develop a better clinical assessment, which benefits the efficacy and outcome in treatment in terms of injury and functionality. The collateral ligaments of the knee are frequently damaged when injuries of the knee are present. The mechanism of injury of the medial collateral ligament entails over-abduction at the knee joint while the leg is extended, or by way of external rotation of the knee joint, with slight flexion and abduction. The lateral collateral ligaments are not so commonly injured during rotations of the knee due to their anatomical location. Most commonly, the ligament tears at its distal point of insertion on the fibula, where the mechanics of injury may lead to the breaking off this bony insertion point. To successfully manage such injuries, it is imperative to correctly diagnose these patients. This is achieved by obtaining a detailed patient history, and physical examination using orthopedic tests which include the Varus and Valgus stress tests during flexion of the knee at a range of 0 to 30 degrees.

The extent of injury in the aforementioned ligaments is graded as first, second or third degree. Medial collateral ligament injuries of the first, second and isolated third degree are managed by the early rehabilitation therapy and focus on strength and functional motion range optimization. Multiple and more severe injuries require surgical reconstruction of the ligament and surrounding tissues. Injuries of the lateral collateral ligament of the first and second degree are managed conservatively with rehabilitation, while injuries of the third degree with loss of stability are surgically reconstructed.

The criteria for return to activity includes no pain on completion of full range of motion, absence of any instability during clinical examination and recovery of muscle strength comparable to that of the uninjured contralateral leg.

Keywords: collateral ligaments, injury, treatment/management, conservatively, surgery

1. UVOD

Koljenski zglob najkompleksniji je i najveći zglob u ljudskom tijelu, a ujedno i najčešće ozljeđivan. Kako bi održao stabilnost, sastoji se od brojnih sveza među kojima su unutarnja i vanjska pobočna sveza koji su tema ovog preglednog rada.

Vanjske sveze koljenskog zgloba, unutarnja pobočna sveza, MCL (lat. ligamentum collaterale mediale) i vanjska pobočna sveza, LCL (lat. ligamentum collaterale laterale) pasivno ograničavaju zglob od abnormalnih pokreta i stabiliziraju ga zajedno s mišićima i drugim svezama.

Ozljede pobočnih sveza koljenskog zgloba čine otprilike 25% ozljeda koljenskog zgloba, a lezija unutarnje pobočne sveze jedna je od najčešćih ozljeda u mlađoj populaciji (1). Često nastaju u sportskim aktivnostima, pri radu i u prometu.

U većini je slučajeva liječenje ozljeda pobočnih sveza konzervativno. Kiruršku intervenciju zahtijevaju teške i udružene ozljede. Kvalitetan individualizirani rehabilitacijski protokol najbitniji je čimbenik u postizanju rane mobilizacije i vraćanja u prijašnje aktivnosti.

2. POBOČNE SVEZE

2.1. Anatomija

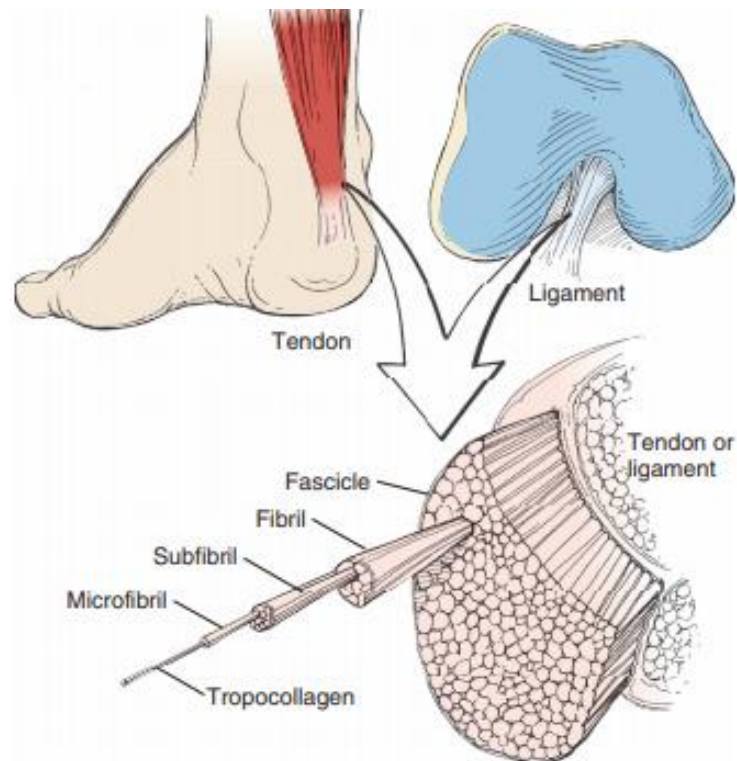
Pobočne sveze ili kolateralni ligamenti pripadaju vanjskim svezama koljenskog zgloba. Dijelimo ih na unutarnju pobočnu svezu, MCL i vanjsku pobočnu svezu, LCL. Unutarnja sveza nalazi se na medijalnoj strani zgloba i ima svoj površinski (sMCL) i duboki dio (dMCL). To je najveća struktura medijalnog dijela koljena. Dužina unutarnje pobočne sveze iznosi 100 do 120 mm (1). Površinski dio sveze (lat. lig. collateralis medialis, pars superficialis), nalazi se uz površinsku fasciju mišića sartoriusa (lat. m. sartorius), tetivu mišića gracilisa (lat. m. gracilis) i mišića semitendinosusa (lat. m. semitendinosus), a prosječna duljina mu iznosi 94,8 mm. Polazište površinskog dijela unutarnje pobočne sveze nalazi se na medijalnom epikondilu bedrene kosti (lat. femur) (2). Hvatište ima dva odvojena pripoja na goljeničnu kost (lat. tibia). Proksimalni se dio hvata na meko tkivo prednjeg dijela semimembranoznog mišića (lat. m. semimembranosus), a distalni direktno na kost, 60 mm distalno od koljenskog zgloba (1). Dijelovi sveze međusobno su proksimalno spojeni, a razdvajaju se u razini zgloba ispod kojeg se između njih pruža tetiva semimembranoznog mišića (3). Duboki dio unutarnje pobočne sveze (lat. lig. collateralis medialis, pars profundus) sastoji se od meniskofemoralnog i meniskotibijalnog dijela (2). Meniskofemoralni dio (MFL) otprilike je tri puta duži od meniskotibijalnog dijela (MTL), dok je MTL 1,7 puta širi od MFL (4). Duboki dio unutarnje pobočne sveze čini zadebljanje medijalne zglobne čahure i povezan je s medijalnim meniskom i goljeničnom kosti što doprinosi stabilnosti valgus položaja te unutarnjoj i vanjskoj rotaciji koljenskog zgloba (5). Unutarnja pobočna sveza zajedno s kosom svezom koljenske jame (lat. lig. popliteum obliquum), koja je lateralni izdanak tetive semimembranoznog mišića, stabilizira medijalnu stranu zgloba koljena. Prednja vlakna sveze se zatežu tijekom prvih 90 stupnjeva fleksije, a stražnja tijekom ekstenzije. Sveza je zategnuta i pri unutarnjoj rotaciji (1).

Vanjska pobočna sveza polazi od lateralnog epikondila bedrene kosti, posteriorno i proksimalno od hvatišta tetive poplitealnog mišića (lat. m. popliteus). Hvatište sveze je na postraničnom dijelu glave lisne kosti (lat. fibula). Između sveze i zglobne ovojnice nalazi

se vezivno i masno tkivo, krvne žile i tetiva poplitealnog mišića (3). Dužine je 63 do 71 mm (1). Sveza je zategnuta pri ekstenziji i vanjskoj rotaciji. Relaksira se u fleksiji zbog lokacije iza osi rotacije koljena. Primarno ograničava varus položaj u svim stupnjevima fleksije koljena (1).

2.2. Histologija

Pobočne sveze su histološkom strukturom slične ostalim svezama ljudskog tijela. Svezu okružuje vezivno tkivo koje se naziva epiligament (6). On ima ključnu ulogu u opskrbi i cijeljenju sveze nakon ozljede. Istraživanje na svjetlosnom i elektronskom mikroskopu pokazalo je da se epiligament pobočnih sveza sastoji od fibroblasta, fibrocita, adipocita, neurovaskularnih snopova i brojnih različito usmjerenih kolagenih vlakana. Za razliku od epiligamenta, tijelo sveze slabo je vaskularizirano i sastavljeno od jedinstvenih hipocelularnih fascikla koji su formirani od longitudinalno postavljenih kolagenih vlakana (7). Fibroblasti u epiligamentu normalno proizvode kolagen tip I, III, V, fibronektin i matriks metaloproteinaze-2 i -9 koje su bitne za normalno funkcioniranje sveze i oporavak od ozljede (8). Jedinstvena struktura kolagenih vlakana omogućava klizanje i promjenu dužine sveze, što se može vidjeti u razdoblju fiziološkog rasta ili razvoju kontraktura (1). Sveze su građene od čvrstog vezivnog tkiva koji uključuje dva osnovna elementa – stanice vezivnog tkiva i ekstracelularni matriks (9). Za razliku od tetiva, sveze imaju manje kolagena, ali više proteoglikana, elastina i vode. Kolagena vlakna slabije su organizirana i više međusobno umrežena. Sveza je hijerarhijski građena od snopova vlakana, fascikulusa i fibrila koji se sastoje od subfibrila i mikrofibrila unutar kojih se nalazi tropokolagen (1). Kolagen tip I čini 80% suhe mase sveze i primarno je odgovoran za tenzilnu snagu sveze. Osim kolagenskih proteina, u sastavu sveze je i elastin koji je značajan za mehanička svojstva sveze iako čini 1% suhe mase, zatim proteoglikani s masenim udjelom od 1%, te lipidi i voda. Povezivanje sveze s kostima odvija se u 4 zone: sveza, fibrozna hrskavica, mineralizirana fibrozna hrskavica, kost. Na koštanom dijelu nalazi se više kolagena tip I, a u srednjim dijelovima tranzicije prisutno je više kolagena tipa II i III (1).



Slika 1. Arhitektura ligamenta i tetive.

Prema: Miller MD, Thompson SR, ur. Miller's review of orthopaedics. 7. izd. Philadelphia (PA): Elsevier; 2016. Slika 1-67, Tendon and ligament architecture; str. 79. Slika preuzeta uz dopuštenje Elseviera. (10)

2.3. Krvožilna opskrba sveza

Periartikularne strukture koljena vaskularnu opskrbu dobivaju putem ogranaka femoralne arterije (lat. a. femoralis), poplitealne arterije (lat. a. poplitea) i od rekurentnog ogranka prednje tibijalne arterije (lat. a. tibialis anterior) (3). Pobočne sveze djelomično primaju vaskularnu i nutritivnu opskrbu od sinovijalne tekućine. Put kojim opskrba dolazi ide od sinovijalnih arterijskih kapilara iz sinovijalne šupljine preko transsinovijskog protoka i difuzije do koljenskih sveza i meniska. Efektivnost same opskrbe ovisi o metabolizmu tkiva (11). Istraživanje Murakamija i sur. (12) pokazalo je da je opskrba iz sinovijalne tekućine veća kod LCL-a nego kod MCL-a. Razlog stoji u tome što se MCL većim dijelom hvata za samu kost i slabije je izložen zglobnom prostoru, dok LCL leži u niskotlačnom prostoru koji je u kontaktu sa sinovijom koja okružuje tetivu poplitealnog mišića (12). Većina krvnih žila nađena je u epiligamentu koji čini ovojnicu oko sveze. One su

nasumično raširene unutar vezivnog tkiva za razliku od intraligamentoznih žila koje su organiziranije, postavljene paralelno s kolagenim vlaknima unutar matriksa (13). Građa epiligamenta pobočnih sveza različita je s obzirom na lokaciju. Na zglobnoj strani, epiligamentno tkivo je građeno od sinovijalne membrane i prekriva površinu sveze, dok je s vanjske strane sveze formiran od manje gustog sloja vezivnog tkiva. Epiligamentozne žile djelomično stvaraju vaskularne kanale i opskrbljuju površinski dio sveze, a dijelom penetriraju dublje u samo tkivo sveze (6). Istraživanje provedeno na kunićima pokazalo je da je unutarnja pobočna sveza hipovaskularizirana, odnosno da oko 1,5% ekstracelularnog matriksa unutar sveze čini vaskularni sustav. Mikrovaskularni kanali unutar sveze su visokoorganizirani i longitudinalno orijentirani zajedno s vezivnim tkivom (13). MCL ima najbolji reparativni odgovor na izoliranu traumu, a razlog tomu je intraligamentarna kapilarna opskrba (14). Krvne žile su većinom lokalizirane na prednjoj trećini sveze. Od proksimalno prema distalno, njihova gustoća se smanjuje. Zbog dobre vaskularizacije proksimalnog dijela sveze, konzervativno i operacijsko liječenje vrlo je uspješno. U slučaju ruptуре središnjeg ili distalnog dijela sveze, operacijsko liječenje ima slabije rezultate (15). Nutritivna uloga krvožilnog sustava sveza ima bitnu ulogu u fiziološkim funkcijama poput regulacije tekućine i elektrolita u ekstracelularnom matriksu sveze i ekstravazacije komponenata plazme tijekom upale (6).

2.4. Inervacija sveza

Koljenski zglob bogato je inerviran gustom mrežom mijeliniziranih i nemijeliniziranih vlakana čija je funkcija propriocepcija, nocicepcija i vazoregulacija. Inervacija sveza dolazi od grana obturatornog (lat. n. obturatorius), femoralnog (lat. n. femoralis), tibijalnog (lat. n. tibialis) i zajedničkog fibularnog (lat. n. fibularis communis) živca (3). Najveću distribuciju živčanih vlakana među svezama koljenskog zgloba ima vanjska pobočna sveza, a odmah poslije nje unutarnja pobočna sveza (16). Većina neurovaskularnih struktura nalazi se u epiligamentoznom sloju, postavljeni paralelno s kolagenim vlaknima na površini sveze, koje zatim prodiru u samu svezu kao slobodni živčani završeci ili kao neurovaskularni snop (2). Krajevi specijaliziranih živčanih vlakana češće se nalaze u blizini mjesta gdje se sveza veže na kost, a u dubljim dijelovima sveze nalazi veća količina

nemijeliniziranih slobodnih živčanih krajeva (16). Najčešći tip mehanoreceptora sveza i tetiva koljena su slobodni živčani završeci, zatim Ruffinijeva tjelešca koja su osjetni receptori za tlačnu osjetljivost te Golgijevi mehanoreceptori koji služe osjetu napetosti (17).

2.5. Biomehanika pobočnih sveza

Za pravilno razumijevanje i zbrinjavanje ozljeda pobočnih sveza, potrebno je poznavanje ne samo anatomije, već i biomehanike koljenskog zgloba. Važno je razumjeti koji dijelovi pobočnih sveza imaju ulogu primarnog, a koji sekundarnog stabilizatora koljenskog zgloba (18–20). Pobočne sveze imaju važnu ulogu u mehanici i stabilnosti koljenskog zgloba te su odgovorne za raspon pokreta. One pasivno ograničavaju zglob od abnormalnih pokreta i stabiliziraju ga zajedno s mišićima. Sveze preko svoje senzorne inervacije omogućuju propriocepciju te posljedično koordinirane kretnje koljena (5). Onemogućuju pretjeranu abdukciju i adukciju potkoljenice. Pri ispruženom stavu, pobočne sveze su napete i onemogućena je rotacija potkoljenice u koljenskom zglobu. Kada se koljeno flektira pod kutom od 90° moguća je rotacija potkoljenice prema unutra oko 10° i prema van oko 40° (21). Pri ekstenziji, sveze su napete iz razloga što se između sveza nalazi prednji dio kondila bedrene kosti koji je većeg polumjera, a pri fleksiji su relaksirane jer se između nalazi stražnji dio kondila koji je manjeg polumjera. Iz tog razloga pobočne sveze sprječavaju prekomjernu ekstenziju koljena (3).

Griffith i sur. (18) su u svom istraživanju uspoređivali individualnu funkciju struktura medijalnog dijela koljena. Proučavali su uloge pojedinih komponenata unutarnje pobočne sveze, i to: proksimalnog i distalnog hvatišta površinskog dijela unutarnje pobočne sveze i meniskotibijalnog i meniskofemoralnog dijela dubokog dijela unutarnje pobočne sveze. Zaključili su koji dio sveze medijalne strane koljena ima ulogu primarnog i sekundarnog stabilizatora koljenskog zgloba. Pokazali su da je uloga proksimalnog hvatišta sMCL-a primarna stabilizacija pokreta abdukcije u svim izmjerenim kutovima fleksije (0°, 20°, 30°, 60°, 90°), a također i da sudjeluje kao sekundarni stabilizator unutarnje rotacije pod kutovima od 0°, 30° i 90° i vanjske rotacije pod kutom od 90° fleksije koljena. Distalno

hvatnište sMCL-a djeluje kao primarni stabilizator unutarnje rotacije pod svim kutovima fleksije (0° , 20° , 30° , 60° , 90°) i vanjske rotacije pod kutom od 30° fleksije koljena. Sekundarni je stabilizator vanjske rotacije pod kutovima od 0° , 20° i 60° . Rezultati su također pokazali da distalni dio sMCL-a ima indirektnu ulogu u sprječavanju abnormalnog valgus pokreta. Za ulogu meniskofemoralnog i meniskotibijalnog nastavka dMCL-a u stabilizaciji koljenskog zgloba pokazali su da je ona slična funkciji sMCL. Meniskofemoralni nastavak ima više funkcija u stabilizaciji koljena od meniskotibijalnog nastavka. On djeluje kao primarni stabilizator unutarnje rotacije pod kutovima od 20° , 60° , 90° fleksije i sekundarni je stabilizator vanjske rotacije pod kutom od 30° fleksije koljena. Pod svim kutovima fleksije sekundarni je stabilizator valgus položaja, a pod kutom od 0° i 30° sekundarni je stabilizator unutarnje rotacije. Meniskotibijalni nastavak dMCL-a sekundarni je stabilizator unutarnje rotacije pod kutovima od 0° , 30° i 90° fleksije te valgus stabilizator pod kutom od 60° fleksije (18).

Vanjska pobočna sveza jedna je od glavnih struktura odgovornih za stabilnost lateralnog dijela koljenskog zgloba. Istraživanja biomehanike vanjske pobočne sveze (22-26) pokazala su da je LCL primarno varus stabilizator koljena pod svim kutovima fleksije. Ima važnu ulogu u stabilizaciji vanjske rotacije pod kutovima od 60° i 90° fleksije koljena, a također je i sekundarni stabilizator unutarnje rotacije pod svim kutovima fleksije (22–26).

Tenzilna snaga, odnosno minimalna sila vlaka potrebna da bi došlo do pucanja ravne niti, izračunata je za pobočne sveze koljenskog zgloba. To strukturno svojstvo je bitno kod odabira vrste transplantanta u rekonstrukciji ozlijeđene sveze. Za MCL iznosi oko 5000N, sMCL: 550 N, dMCL: 100 N i LCL oko 750 N (1).

3. OZLJEDE POBOČNIH SVEZA

3.1. Epidemiologija

Ozljede sveza koljenskog zgloba čine otprilike 40% svih ozljeda koljenskog zgloba. Lezija unutarnje pobočne sveze jedna je od najčešćih ozljeda u mlađoj populaciji i zajedno s ozljedom vanjske pobočne sveze čini 25% ozljeda koljenskog zgloba (1,27,28). S druge strane, desetogodišnje istraživanje provedeno na 17 397 sportaša s 19 530 sportskih ozljeda pokazalo je kako najveći broj čine ozljede koljenskog zgloba (39%), a dokumentirane ozljede MCL-a činile su samo 7,9%, a LCL-a 1,1% svih ozljeda koljenskog zgloba (29). Ozljede unutarnje i vanjske pobočne sveze javljaju se s jednakom učestalošću u muškaraca i žena te imaju bimodalnu raspodjelu po dobi, najčešće u dobi 20-34 godina, ali se javljaju i u dobi 55-65 godina (30,31). Istraživanje koje je pratilo incidenciju ozljeda koljenskog zgloba u srednoškolaca i studenata sportaša, pokazala je kako u srednjoj školi žene imaju veći rizik ozljede unutarnje pobočne sveze, dok na fakultetu veći rizik imaju muškarci (32). Incidenciju ozljeda MCL-a nemoguće je odrediti zbog širokog spektra težine bolesti. Razlog tomu je što brojne ozljede unutarnje pobočne sveze dovode do blagih tegoba zbog kojih ozlijeđeni često ne potraže liječničku pomoć. Najčešća lokacija ozljede MCL-a je gornja trećina sveze, zatim srednja trećina, a rijetko donja trećina sveze (33). Ozljede pobočnih sveza najčešće se javljaju u sportovima poput skijanja, nogometa, američkog nogometa, košarci, ragbiju, hokeju i hrvanju (29,34,35). U trogodišnjem istraživanju provedenom na profesionalnim igračima američkog nogometa, zabilježeno je 130 ozljeda unutarnje pobočne sveze, od kojih je 75% nastalo kao posljedica kontakta među igračima. Dvije su najčešće situacije kad je došlo do ozljede: kad je igrač oboren (29%) te kad igrač obara protivničkog igrača (12%) (33). Od svih zabilježenih ozljeda kod profesionalnih igrača američkog nogometa, najviše vremena utrošeno je na oporavak od ozljede unutarnje pobočne sveze (36). Od 25 igrača, koliko čini profesionalni muški tim u američkom nogometu, prosječno se dogode dvije ozljede unutarnje pobočne sveze po sezoni, dok se ozljeda prednje ukrižene sveze (lat. lig. cruciatum anterius) javlja znatno rjeđe, jedna svake druge sezone (34,35).

3.2. Etiopatogenetski mehanizam ozljede

Ozljede koljenskog zgloba često nastaju u sportskim aktivnostima, pri radu i u prometu. Do ozljede unutarnje pobočne sveze dolazi kod prekomjerne abdukcije pri eksteniranom koljenu. Takve su situacije česte u kontaktnim sportovima kad igrač zadobije udarac u lateralni dio koljena ispružene noge ili pri rotaciji u koljenu gdje potkoljenica ostaje u laganoj fleksiji i abdukciji (35,37). Rotacijom potkoljenice prema van ili rotacijom natkoljenice prema unutra, uz fiksiranu potkoljenicu, dobiva se isti učinak i najčešće dovodi do parcijalne rupture na proksimalnom hvatištu sveze (38). Pacijenti se često žale na trenutni osjet boli te katkad navode da su osjetili i/ili čuli zvuk preskakanja ili pucanja sveze (39). Totalna ruptura unutarnje pobočne sveze češće je udružena s ozljedama prednje ukrižene sveze i medijalnog meniskusa. Taj trijas ozljeda nosi naziv „zlokobni trijas“ (21).

Ozljede vanjske pobočne sveze nisu tako učestale u rotaciji koljenskog zgloba iz razloga što svezu štite hvatišta traktusa iliotibialisa (lat. tractus iliotibialis) i dvoglavog mišića natkoljenice (lat. m. biceps femoris), ali i adukcijski pritisak druge noge. Ozljeda LCL-a rijetko se javlja kao samostalna ozljeda i češće je udružena s ozljedama okolnih struktura koljenskog zgloba. Vanjska pobočna sveza najčešće puca na distalnom dijelu hvatišta na lisnoj kosti. Često se uz ozljedu sveze odlomi i koštani dio hvatišta sveze, a može doći i do ozljede zajedničkog peronealnog živca (lat. n. peroneus communis) (40,41).

Prilikom skijanja može doći do ozljede obje pobočne sveze, kada jedna noga završi u varus, a druga u valgus položaju. Isti mehanizam ozljede događa se u prometnim nesrećama, naletom automobila na pješaka u visini njegovih koljena (21).

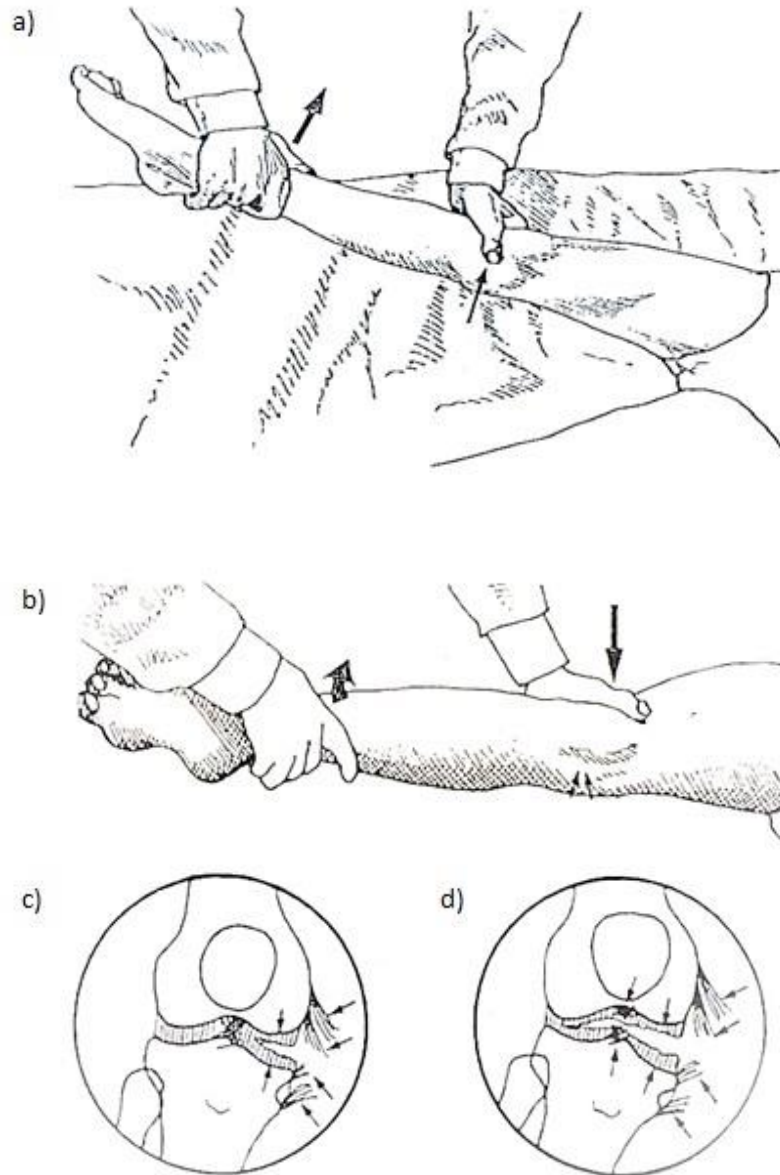
3.3. Dijagnostika i klinička slika

Izolirane ozljede pobočnih sveza nastaju kao rezultat valgus ili varus stresa te rotacije koljena. Rotatorni mehanizmi češće rezultiraju višestrukim ozljedama sveza. Klasični primjer ozljede unutarnje pobočne sveze je udarac u lateralnu stranu koljena te pojava medijalne boli. Pacijenti katkad mogu točno lokalizirati ozljedu. Ponekad se žale na

nestabilnost, posebno ako je ozljeda udružena s drugim strukturama koljenskog zgloba. Kod ozljeda uzrokovanih beskontaktnim mehanizmom, kad ne postoji izravan udarac u koljeno, treba posumnjati i na udruženu ozljedu prednje ukrižene sveze. Pacijent će u trenutku doživjeti jaku bol i nemogućnost hodanja (39). Na ozljedu vanjske pobočne sveze treba posumnjati kad se pacijent požali na udarac u medijalnu stranu koljena s naglo nastalom lateralnom boli. Ako dođe do oštećenja zajedničkog peronealnog živca, pacijenti se mogu žaliti na parestezije na lateralnom dijelu potkoljenice, ali i na slabost te nemogućnost dorzalne fleksije stopala (42). Fizikalnim pregledom ozljeda pobočnih sveza, mogu se vidjeti ekhimoze uz bolno oticanje i hematoma uzduž medijalne ili lateralne strane koljenskog zgloba. Vrlo je bitno isključiti prijelom i kompresiju neurovaskularnih struktura (43,44). Palpacija sveze čitavom njenom dužinom, sistematski od proksimalnog k distalnom hvatištu, pomaže pri lokaliziranju mjesta ozljede. Treba razlikovati je li ozljeda sveze nastala na proksimalnom ili distalnom dijelu ili u njegovu središtu. Pri ozljedama MCL-a poznata je „skijaška točka“; osjetljivost na palpaciju na proksimalnom hvatištu sveze (21). Rascjep srednjeg dijela unutarnje pobočne sveze može uzrokovati osjetljivost u medijalnoj liniji koljenskog zgloba što se može zamijeniti s ozljedom medijalnog meniska (45). Lokalizacija ozljede je važna i zbog cijeljenja koje ovisi o mjestu ozljede. Na distalnom dijelu MCL-a, cijeljenje je slabije (6).

Integritet pobočnih sveza ispituje se pomoću specifičnih ortopedskih testova pod različitim stupnjevima fleksije na obje noge. Varus i valgus stres testovi se ispituju tako da se koljeno pokušava dovesti u položaj abdukcije ili adukcije. Kod valgus stres testa, bolesnik leži na leđima, a liječnik se nalazi uz vanjsku stranu ekstremiteta kojeg ispituje. Jednom rukom stabilizira natkoljenu s vanjske strane, a drugom, koja je položena na unutrašnjem dijelu potkoljenice, nježno gura prema van. Kod neozlijeđenog koljena obično se palpira napeta unutrašnja pobočna sveza. Pri izvođenju varus stres testa, ispitivač jednom rukom stabilizira natkoljenu s unutarnje strane, a drugom rukom gura potkoljenu prema unutra. Kod neozlijeđenog koljena palpirat će se napeta vanjska pobočna sveza. Ako je došlo do istegnuća ili ruptore pobočne sveze, potkoljenica će se moći abducirati ili aducirati, a zglobna pukotina između bedrene i goljenične kosti razjapit će se poput žabljih usta, po čemu je taj znak i dobio ime „znak žabljih usta“ (21). Varus i valgus stres testovi se ispituju u dva dijela: u prvom dijelu, koljeno se postavlja u položaj

potpune ekstenzije te se primjenjuje stres test. Na medijalnoj strani koljenskog zgloba, u izoliranih ozljeda sMCL-a neće doći do otvaranja zglobne pukotine prilikom izvođenja valgus stres testa. Ozljeda koja obuhvaća cijelu unutarnju pobočnu svezu ili je udružena s rascjepom prednje ukrižene sveze, uzrokovat će otvaranje zglobne pukotine prilikom izvođenja testa u punoj ekstenziji koljena (Slika 2). Drugi dio testa izvodi se s koljenom flektiranim pod kutom od 30°. Pri fleksiji koljena pod kutom od 30° stražnji dio zglobne čahure je opušteniji i tad će se bolje očitovati izolirana ozljeda sveze postraničnim otvaranjem zglobne pukotine. Bilo kakva asimetričnost smatra se pozitivnim nalazom te ovisno o veličini otvaranja zglobne pukotine, ozljedu pobočne sveze treba povezati s ozljedama okolnih struktura koljenskog zgloba (46). U slučaju da je ozljeda pobočne sveze povezana s okolnim strukturama, potrebno je izvesti dodatne testove poput Lachmanovog testa kod sumnje na ozljedu prednje ukrižene sveze ili test stražnje ladice kod sumnje na ozljedu stražnje ukrižene sveze (39). Jedan od testova koji se može izvesti kako bismo ispitali postojanje kronične ozljede i rotatorne nestabilnosti unutarnje pobočne sveze je Swainov test (47), gdje koljeno mora biti pod kutom od 90° fleksije, a potkoljenica maksimalno rotirana prema van. Test se smatra pozitivnim ako se pacijent počne žaliti na bol u medijalnom dijelu koljena. Pozitivan test upućuje na vjerojatnost ozljede unutarnje pobočne sveze, ali i neadekvatnog cijeljenja medijalnih struktura što govori o nepotpunom oporavku i nemogućnosti povratka aktivnostima (47).



Slika 2. a) Izvođenje valgus stres testa s koljenom u ekstenziji. b) Pozitivan nalaz testa: medijalno otvaranje zglobne pukotine. c) Prikaz ozljede unutarnje pobočne sveze. d) Prikaz ozljede unutarnje pobočne sveze i prednje ukrižene sveze.

Prema: Cvetojević G. Operativno liječenje i rehabilitacija ozljeda medijalnog kolateralnog ligamenta koljena. Zagreb: Sveučilište u Zagrebu, Medicinski fakultet; 1998. Slika 3 i 4, Test za valgus stres nestabilnost koljena; str. 14. Slika sa str. 14 preuzeta uz dopuštenje autora. (48)

U priručniku „Standard Nomenclature of Athletic Injuries“ Američkog medicinskog udruženja (AMA) definirana je klasifikacija ozljeda sveze koju je Hughston 1994. standardizirao. Klasifikacija ozljede unutarnje pobočne sveze temelji se na kliničkoj slici i fizikalnom pregledu, na temelju čega je podijeljena na stupnjeve I, II i III (45).

Prvi stupanj ozljede unutarnje pobočne sveze čini manje od 10% rupturiranih kolagenih niti s lokaliziranom osjetljivošću, ali bez nestabilnosti koljena. Većina pacijenata osjeća jedino bol prilikom izvođenja valgus stres testa, a može biti prisutno i blago oteknuće koljena (45). Drugi stupanj ozljede unutarnje pobočne sveze uključuje oštećenje više vlakana, češće kolagenih niti površinskog dijela unutarnje pobočne sveze, dok niti dubokog dijela sveze ostaju očuvana. Ozljeda drugog stupnja varira u simptomima. Duž medijalne strane koljena izražena je osjetljivost na palpaciju, dok je stabilnost koljena održana. Bol i oteknuće su izraženiji nego u prvom stupnju ozljede (49). Trećim stupnjem ozljede unutarnje pobočne sveze smatra se potpuna ruptura sveze, i površinskog i dubokog dijela, koja rezultira nestabilnošću koljena. Bolesnik osjeća izrazitu bolnost i oteknuće na medijalnoj strani koljena. Česta je nemogućnost savijanja koljena. Treći stupanj ozljede unutarnje pobočne sveze dodatno je klasificiran stupnjevima I+, II+, III+ prema veličini otvaranja zglobne pukotine tijekom izvođenja valgus stres testa pod kutom od 30° fleksije koljena. Klasifikacija trećeg stupnja ozljede unutarnje pobočne sveze prikazana je u tablici 1 (20).

Tablica 1. Klasifikacija trećeg stupnja ozljede unutarnje pobočne sveze (autorski rad).

Tablica izrađena prema: Wijdicks CA, Griffith CJ, Johansen S, Engebretsen L, LaPrade RF. Injuries to the medial collateral ligament and associated medial structures of the knee. *J Bone Joint Surg Am.* 2010;92(5):1266–80. doi: 10.2106/JBJS.I.01229. (20)

Treći stupanj ozljede MCL-a	Veličina otvaranja zglobne pukotine (mm)
I+	0-5
II+	6-10
III+	>10

Fetto i Marshall (50) također su klasificirali ozljede unutarnje pobočne sveze u tri stupnja. Kod ozljede unutarnje pobočne sveze prvog stupnja ne postoji labavost koljena pri izvođenju valgus stres testa pod kutom od 0° i 30° fleksije. Kod ozljeda drugog stupnja, labavost se javlja samo pri izvođenju valgus stres testa pod kutom od 30° fleksije koljena, a kod ozljeda trećeg stupnja, labavost se javlja pri izvođenju valgus stres testa pod kutom od 0° i 30° fleksije koljena (50).

Ozljeda vanjske pobočne sveze također se klasificira u tri stupnja. Prvi stupanj ozljede vanjske pobočne sveze odnosi se na blago uganuće praćeno blagom osjetljivošću i boli duž vanjske pobočne sveze, obično bez oteknuća. Varus stres test pod kutom od 30° fleksije je bolan, ali ne pokazuje labavost sveze te je koljeno stabilno. Drugi stupanj ozljede vanjske pobočne sveze uključuje parcijalni rascjep sa značajnom osjetljivošću i bolnošću lateralne i posterolateralne strane koljena. Vidljivo je oteknuće u području ozlijeđene sveze. Varus stres test je bolan, a zglobna pukotina može biti otvorena 5-10 mm. Trećim stupnjem ozljede vanjske pobočne sveze smatra se potpuni rascjep sveze. Bolnost može varirati i biti slabija nego u drugom stupnju ozljede. Izražena je osjetljivost i bolnost na lateralnoj strani koljena. Izvođenjem varus stres testa, zglobna pukotina se može otvoriti >10 mm. Koljeno je nestabilno i natečeno (43).

Za dijagnosticiranje ozljede pobočnih sveza najbitniji su dobro uzeta anamneza i klinički pregled. Od slikovnih dijagnostičkih metoda koriste se standardna rendgenska snimka u antero-posteriornom i lateralnom smjeru, ultrazvuk te magnetska rezonancija. Ultrazvučna evaluacija je metoda izbora po dolasku pacijenta jer je znatno jeftinija od magnetske rezonancije (43,45). Standardna rendgenska snimka koristi se kako bismo isključili prijelome ili avulzijske prijelome (43). Stieda-Pellegrini lezija u kojoj dolazi do kalcifikacije na kondilu bedrene kosti vidljiva na RTG-u upućuje na kroničnu ozljedu unutarnje pobočne sveze (51). Istraživanje na kadaveru pokazalo je da se na treći stupanj ozljede površinskog dijela MCL-a treba posumnjati izvođenjem radiografskog valgus stres testa pri fleksiji koljena pod kutom od 20° gdje će biti vidljiv povećan prostor veći od 3,2 mm ako se usporedi s kontralateralnom stranom (52).

Iako su ozljede pobočnih sveza vidljive na magnetskoj rezonanciji, ta dijagnostička metoda uobičajeno nije potrebna s obzirom da se dijagnoza može potvrditi kliničkim

pregledom. Magnetska rezonancija indicirana je ako postoji potreba za detaljnijim prikazom mekotkivnih struktura, kad se posumnja na višestruke ozljede sveza koljenskog zgloba ili za slučajeve traume (53). Omogućava i detaljniji uvid kad se sumnja na treći stupanj ozljede pobočne sveze te pomaže opisati ozljedu kao i lokalizaciju rupture (54). Magnetska rezonancija trenutno je jedina slikovna dijagnostička metoda koja može vizualizirati morfološko oštećenje zgloba (55).

3.4. Cijeljenje ozljede

Liječenje ozljeda sveza često je komplicirano zbog nepotpunog razumijevanja cijeljenja sveza. Postoje značajne varijacije u sposobnosti cijeljenja različitih sveza ovisno o njihovoj lokalizaciji, gdje ozljede ekstraartikularnih sveza cijele brže naspram intraartikularnih sveza. Stoga se ozljeda unutarnje pobočne sveze, kao primjer ekstraartikularne sveze, najčešće liječe konzervativno, za razliku od prednje ukrižene sveze koja najčešće zahtijeva kiruršku rekonstrukciju (1,56,57). Cijeljenje pobočnih sveza koljenskog zgloba prati klasični model cijeljenja koji se odvija kroz tri faze: hemostaza i upala, proliferacija te maturacija i remodeliranje.

Ubrzo nakon ozljede sveze dolazi do agregacije trombocita i aktivacije unutarnjeg koagulacijskog puta što rezultira stvaranjem ugruška i zaustavljanjem krvarenja. Trombociti se aktiviraju i luče razne citokine i faktore rasta (PDGF, TGF-beta, PAF, fibronektin i serotonin). Stvoreni fibrinski ugrušak idealna je podloga za invaziju upalnih stanica. Tijekom narednih 3 do 5 dana slijedi upala koju karakterizira pojačana vaskularna permeabilnost, kemotaksija u području ozljede, invazija upalnih stanica te njihova aktivacija i oslobađanje drugih medijatora upale (58). U prvih 6 sati na mjesto upale dolaze polimorfonukleari, a nakon njih monociti koji se transformiraju u makrofage koji imaju ključnu ulogu u ovoj fazi cijeljenja jer provode fagocitozu, potiču angiogenezu i proizvodnju fibroblasta. Limfociti se pojavljuju kasnije, obično nakon 5 dana. Drugu fazu čini proliferacija u kojoj dolazi do dinamičkih procesa angiogeneze i proliferacije fibroblasta te stvaranja ožiljnog tkiva (59). Proliferacija fibroblasta započinje trećeg dana od nastanka ozljede pod utjecajem citokina (interleukini, EGF, PDGF). Fibroblasti stvaraju najviše kolagena tip III, V i VI, a manje kolagena tip I te druge sastavnice

međustaničnog matriksa (58). Ta faza može trajati 1 do 3 tjedna (1). Treću fazu čine procesi sinteze i razgradnje kolagena te promjene strukture izvanstaničnog matriksa. Na početku izvanstanični matriks čine fibrin i fibronektin, a kasnije se pojačava sinteza kolagena tip I. Odlaganje, sazrijevanje i remodeliranje kolagena bitni su za postizanje funkcionalne cjelovitosti. Proces remodeliranja može trajati nekoliko mjeseci i godina (58). Tijekom faze remodeliranja, viskoelastična svojstva sveze oporave se na 10-20% normalne sveze. Dugoročno, cijeljenje sveza ovisi o različitim varijablama poput veličine inicijalne pukotine, postojanja kontakta među rastrganim krajevima sveze te stupnja pokreta do kojeg su podvrgnuti (59). Istraživanje ozljede unutarnje pobočne sveze na modelu kunića pokazalo je kako sveza ozlijeđena u području proksimalnog hvatišta cijeli duže naspram ozljede u središnjem dijelu sveze (60). Neki od faktora koji poboljšavaju cijeljenje sveza su mezenhimalne matične stanice, neuropeptidi, interleukin 1 i 10 i kalcitonin (1). Pušenje, alkohol, starost, korištenje nesteroidnih antireumatika, dijabetes i lokalne injekcije kortikosteroida smanjuju mogućnost cijeljenja sveza (1). Na samo cijeljenje ozljede utječe i način zbrinjavanja ozljede. Zaključilo se da rana mobilizacija (rasteretno razgibavanje koljena na glatkoj podlozi ili dinamičkoj udlaži) vodi do pojačanog cijeljenja i poboljšanih biomehaničkih svojstava pobočne sveze (61). S druge strane, prolongirana imobilizacija dovodi do redukcije kolagenske mase i povećane degradacije kolagena (61). Taj negativni efekt imobilizacije nastaje zbog reorganizacije kolagenskog matriksa (1). Kirurški zahvat pomaže u cijeljenju kod ozljeda pobočnih sveza gdje postoje inicijalno velike pukotine (59). U višestrukim ozljedama sveza gdje dolazi do nestabilnosti koljena, mogućnost spontanog cijeljenja unutarnje pobočne sveze je smanjena zbog čega ozljeda može progredirati u kronični oblik (62). Prema Milleru i sur. (15), ozljede prvog i drugog stupnja unutarnje pobočne sveze cijele kroz 11 do 20 dana, za razliku od ozljede trećeg stupnja gdje je potrebno i do nekoliko godina kako bi došlo do potpunog povratka funkcije koljenskog zgloba (15).

3.5. Kronična ozljeda

Vrlo je važna rana identifikacija i zbrinjavanje kompleksne ozljede koljenskog zgloba jer neliječena, ali i neprikladno liječena ozljeda povećava rizik nastajanja kronične nestabilnosti koljena. Bolesnik osjeća konstantnu bol i ima smanjen opseg pokreta u koljenskom zglobu te nije u mogućnosti vratiti se prijašnjim aktivnostima. Prepoznavanje kronične ozljede iznimno je važno jer kronične simptomatske lezije mogu dovesti do progresivnih degenerativnih smetnji poput artrofibroze i/ili smanjenja funkcije koljenskog zgloba (63).

Fizikalni pregled kronične ozljede medijalnog dijela koljena zahtijeva objektivnost u mjerenju nestabilnosti poput stres radiografije kako bi se potvrdilo postoji li ozljeda medijalnog ili posterolateralnog dijela koljena. Do propusta dijagnosticiranja kronične ozljede dolazi zbog mišljenja da većina ozljeda medijalnog dijela koljena cijeli tijekom vremena. Također, interpretacije abnormalnih kretnji poput povećane vanjske rotacije u koljenskom zglobu često se krivo povezuje s ozljedom posterolateralnog dijela koljena (64). Kronična ozljeda unutarnje pobočne sveze se na magnetskoj rezonanciji prikazuje kao zadebljanje sveze, valovitost fibrinskih vlakana ili totalni diskontinuitet (63).

Kad je prisutna simptomatska kronična nestabilnost unutarnje pobočne sveze, kirurški tretman ima pozitivan učinak na ishod oporavka i sprječavanje daljnje progresije kronične nestabilnosti. Kirurškim tretmanom sprječava se i valgus preopterećenje rekonstruirane sveze te nesposobnost u obavljanju dnevnih aktivnosti (65–68).

Pri neprikladno liječenim ozljedama unutarnje pobočne sveze javlja se komplikacija u obliku morbus Stieda-Pellegrini ili paraartikularne kalcifikacije i osifikacije na medijalnom kondilu bedrene kosti (21). Istraživanje Mendesa i sur. (69) pokazalo je da kalcifikacije ne moraju biti samo duž unutarnje pobočne sveze nego i duž periosta medijalnog kondila bedrene kosti, iznad polazišta sveze i blizu polazišta tetive mišića aduktora magnusa (lat. m. adductor magnus) (69).

Karakteristično je da od ozljede do početka smetnji postoji period latencije tijekom kojeg pacijenti ne navode bolove u području koljenskog zgloba. Otprilike 3 do 5 tjedana, nakon

najčešće neispravno liječene ozljede, počinju se javljati nejasne smetnje i boli u području medijalnog kondila bedrene kosti. Smetnje se pojačavaju tijekom aktivnosti, a postoji i različit stupanj ograničenja fleksije koljena. Akutni stadij traje oko 10 do 12 tjedana nakon početne ozljede, što koincidira s dozrijevanjem ili osifikacijom istaloženog vapna (21). Rendgenološki se vidi longitudinalna linearna nakupina vapna, karakteristična za kalcifikaciju mekog tkiva (70). Vrlo je bitno razlučiti ovaj radiološki nalaz od avulzijske frakture medijalnog kondila bedrene kosti (70).

Kako bi se spriječio nastanak morbus Stieda-Pellegrini, prvenstveno je potrebno ispravno liječiti ozljede koljena. U bolnoj fazi konzervativno liječenje sastoji se od mirovanja, imobilizacije i postupne primjene kineziterapije. Uspješne su i infiltracije anestetikom i kortikosteroidima. Kirurško odstranjenje kalcifikata dolazi u obzir kod teških refraktornih slučajeva (21,71).

4. LIJEČENJE OZLJEDA POBOČNIH SVEZA

Ozljede pobočnih sveza treba podijeliti kako bi ih razlikovali i definirali način kojim će se pristupiti liječenju. Ovisno o stupnju ozljede, liječenje može biti konzervativno ili kirurško. Uvijek treba razlikovati svježije i zastarjele ozljede. Ozljede sveza stupnjuju se prema težini ozljede: ozljeda prvog stupnja koja podrazumijeva istegnuće (lat. distensio), ozljeda drugog stupnja, tj. djelomičan prekid (lat. ruptura partialis), te ozljeda trećeg stupnja u kojoj je došlo do potpunog prekida ligamenta (lat. ruptura totalis) (21).

Akutno zbrinjavanje svih stupnjeva ozljeda pobočnih sveza je identično. Prvi je korak detaljan pregled koljena kako bi se isključilo postojanje udruženih ozljeda okolnih struktura. Osnovni princip zbrinjavanja ozljede čini RICE (eng. R-rest = mirovanje, I-ice = hlađenje ledom, C-compression = kompresija elastičnim zavojem, E-elevation = elevacija) metoda za kontroliranje i smanjenje hematoma, boli i upale što je bitno za daljnji tijek liječenja i cijeljenja tkiva (21). Led se preko sloja tkanine stavlja na koljeno 20 minuta te se postupak ponavlja svakih 3-4 sata tijekom prvih 24-48h od nastanka ozljede (39). Istraživanja su pokazala da je 20 minuta dovoljno da se postigne pozitivan efekt krioterapije na metabolizam tkiva (72,73). Led se ne smije primjenjivati duže od 20 minuta zbog mogućeg nastanka hladne ozljede ili smrzotine zajedničkog peronealnog živca (43,74). Bolesnik ozlijeđenu nogu treba elevirati iznad razine srca u mirovanju.

Ozljede unutarnje pobočne sveze prvog i drugog stupnja te izolirane ozljede trećeg stupnja liječe se konzervativnim putem s ranom rehabilitacijom i vježbama snage i povećanja opsega pokreta (66). Udružene ozljede i teške ozljede MCL-a trećeg stupnja, tj. kompletne ruptur sveze zahtijevaju kirurški zahvat i rehabilitaciju.

Ozljede vanjske pobočne sveze prvog i drugog stupnja bez nestabilnosti koljena liječe se konzervativno uz rehabilitaciju. Sve ozljede LCL-a trećeg stupnja s nestabilnošću koljena zahtijevaju kirurški zahvat i rekonstrukciju sveze (1).

4.1. Konzervativno liječenje

Liječenje ozljeda pobočnih sveza najčešće je konzervativno uz imobilizaciju i moguću primjenu ortoze te fizikalne terapije (53,75,76). Ortoze su ortopedska pomagala koja se koriste za kontrolu i poboljšanje funkcije lokomotornog sustava. Ortoze za noge primjenjuju se za stabilizaciju pojedinih zglobova, potporu ili rasterećenje, za imobilizaciju i kontrolu smjera i opsega pokreta. Kod ozljeda pobočnih sveza koljenskog zgloba, često su u upotrebi dvoosovinske ortoze koje imitiraju gibanje koljenskog zgloba i mogu biti s kočnicom i bez nje (21). Kočnicom se regulira stupanj fleksije koljenskog zgloba. Koljenske ortoze se dijele na: profilaktičke, rehabilitacijske, funkcionalne, patelofemoralne i ortoze za korekciju varusnih defromacija koljena (77).

Jednostavni terapijski program zajedno s rehabilitacijskim programom omogućavaju bolesnicima uspješan povratak aktivnostima. Inicijalno zbrinjavanje u konzervativnom pristupu usredotočuje se na ranije opisani RICE protokol sa svrhom kontrole boli i otekline. Naglasak se stavlja na poboljšanje funkcije mišića kvadricepsa (lat. m. quadriceps femoris) i opsega pokreta koljena (44).

Kod ozljede prvog stupnja unutarnje pobočne sveze, nakon smanjenja otekline, može se započeti s vježbama istezanja, elektrostimulacijom i oslanjanjem na ekstremitet. Kod ozljeda prvog stupnja nema nikakvih ograničenja oslanjanja na ekstremitet osim ako bolesnik nema izraženu valgus deformaciju koljena kod koje se preporučuje ograničenje oslanjanja tijekom 1-2 tjedna nakon ozljede. Potrebno je provoditi vježbe istezanja i vježbe jakosti mišića kvadricepsa (78). Kod ozljeda prvog stupnja unutarnje pobočne sveze nije potrebna imobilizacija niti korištenje ortoze. Nakon postizanja potpunog opsega pokreta koljenskog zgloba provode se progresivne vježbe s otporom u granicama tolerancije boli pacijenta, a zatim sve složenije vježbe kako bi se postigla efikasnija stabilizacija koljena i smanjila mogućnost recidiva ozljede (44). Povratak aktivnostima moguć je čim se uspostavi dovoljna jakost mišića, ali i kvalitetan omjer jakosti mišića natkoljenice te propriocepcija. Funkcionalna ortoza za sportske aktivnosti može se koristiti kao mjera profilakse, no nije potrebna ukoliko bolesnik može sve aktivnosti izvoditi bez bolova i osjećaja nestabilnosti koljena (78).

Kod ozljeda drugog stupnja unutarnje pobočne sveze došlo je do većeg oštećenja. Postupak je sličan kao i kod ozljeda prvog stupnja. Potpuno oslanjanje na ekstremitet dozvoljeno je ako ga bolesnik može tolerirati te ako ne postoji izražena valgus deformacija koljena, što zahtijeva ograničavanje koljena (79). Koljeno se imobilizira samo ako postoje značajni bolovi, no uglavnom ne dulje od 48 sati. Takva rana zaštitna faza omogućava zaštitu cijeljenja sveze, prevenira refleksnu inhibiciju mišića kvadricepsa te smanjenje otekline. Rana faza rehabilitacije traje do trećeg tjedna nakon ozljede. Kod ozljeda drugog stupnja unutarnje pobočne sveze često se koristi zaštitna ortoza koju je moguće prilagoditi na željen opseg pokreta. Rijetko se postavlja u potpunu ekstenziju kroz kraći period nakon ozljede. Ortoza se uglavnom nosi nekoliko tjedana nakon ozljede, a kod težih ozljeda drugog stupnja i do 6 tjedana. Ukoliko je potrebno, može se koristiti i štaka (78). Od najranije faze rehabilitacije preporučaju se izometričke vježbe i vježbe opružanja natkoljenice. Čim se smanji otekline moguće je započeti s vježbama istezanja i aktivnim vježbama otvorenog kinetičkog lanca. Srednja zaštitna faza traje od 3 do 6 tjedana od nastanka ozljede gdje je cilj postizanje potpunog opsega pokreta, uspostavljanje mišićne jakosti, normalizacija hoda bez korištenja štaka i obavljanje svakodnevnih aktivnosti. Kako bi se postigao taj cilj, potrebno je pridržavati se programa terapijskog vježbanja koji uključuje izometričke vježbe u raznim položajima, progresivne dinamičke vježbe s otporom, vježbe otvorenog i zatvorenog kinetičkog lanca, vježbe fleksibilnosti i mišićne izdržljivosti, ali i trening propriocepcije. Faza povratka u aktivnost započinje nakon 6. tjedna i traje do mogućnosti potpunog povratka sportskim aktivnostima te povratka stabilnosti koljena. Na kraju ove faze potrebno je odrediti postoji li potreba za korištenjem funkcionalne ortoze (37,78).

Nakon odrađene fizikalne rehabilitacije, bolesnici se mogu vratiti svojim aktivnostima (5). Preduvjet za to je potpuni bezbolni opseg pokreta i normalna snaga mišića te potpuna stabilnost koljena tijekom aktivnosti. Swain test jedan je od prognostičkih mjerila koji pokazuje može li se osoba vratiti sportskim aktivnostima. Pozitivan ili bolan test sugerira da bolesnik nije spreman povratku aktivnostima (44). Istraživanja su pokazala da se bolesnici s ozljedom unutarnje pobočne sveze prvog stupnja mogu vratiti sportskim aktivnostima nakon 2 tjedna, dok je kod onih s drugim stupnjem ozljede to vrijeme varijabilno te je potrebno čekati dok bol pri izvođenju pokreta koji dovode do valgus stresa

ne prestane i dok donji ekstremitet ne postigne jednaku snagu suprotnog ekstremiteta (80,81). Derscheid i Garrick (82) objavili su epidemiološko istraživanje liječenja ozljede MCL-a u igrača nogometa koji su podvrgnuti programu rane rehabilitacije. Sportaši s ozljedom prvog stupnja unutarnje pobočne sveze bili su sposobni vratiti se nogometu kroz prosječno 11 dana nakon ozljede, a sportaši s drugim stupnjem ozljede kroz 20 dana, s rizikom naknadne ozljede MCL-a jednako kao kod neozlijeđenih igrača (82). Rezultati o povratku aktivnostima nakon ozljede unutarnje pobočne sveze u skladu su sa zaključcima pokazanima i u radovima brojnih drugih autora (80,83,84).

Konzervativni pristup pokazao je odlične ishode i zlatni je standard u liječenju ozljeda prvog i drugog stupnja unutarnje pobočne sveze (85,86,87). Oporavak konzervativnim načinom liječenja kod ozljeda prvog i drugog stupnja MCL-a pokazao se uspješnim u 98% slučajeva (80,81).

Ozljeda trećeg stupnja unutarnje pobočne sveze često je udružena s ozljedama drugih struktura koljena, pa u tim slučajevima nije preporučljivo konzervativno, već kirurško liječenje (28,86). Kod izolirane ozljede trećeg stupnja koja se može liječiti konzervativnim putem, preporučljiva je imobilizacija u početnom periodu. Koristi se ortoza koja se zakoči u nultom položaju kroz 6 tjedana (78). Neki autori ne preporučuju produljeni period imobilizacije zbog štetnog učinka na cijeljenje sveze i zglobnu hrskavicu (88-90). Woo i sur. (91) smatraju da imobilizacija ima štetan učinak na mehanička svojstva sveze jer dolazi do dezorganizacije kolagenih vlakana, pogoršavaju se strukturalna svojstva kompleksa kost-sveza-kost te dolazi do resorpcije na koštanim hvatištima (91). S druge strane, kontrolirani pokret ima pozitivne učinke na cijeljenje što je dokazano na istraživanjima na životinjskim modelima i kliničkim istraživanjima (91,92). Nuspojave imobilizacije ortozom mogu se izbjeći vježbama za povećanje opsega pokreta, a za smanjenje mišićne atrofije preporučaju se izometričke vježbe i elektrostimulacija. Kod trećeg stupnja ozljede unutarnje pobočne sveze, ograničava se i oslanjanje na ekstremitet. Kod bolesnika s izraženom valgus deformacijom ortoza ostaje zaključana tijekom cijelih 6 tjedana. Tek nakon trećeg tjedna dozvoljeno je oslanjanje na ekstremitet s otprilike 1/3 tjelesne mase. Početak progresivnih vježbi ovisi o stabilnosti koljena i toleranciji na bol pacijenta. Ipak, od najranije faze mogu se provoditi izometričke vježbe i

vježbe opružanja potkoljenice, uz minimalno opterećenje (37). U prva 4 tjedna osnovni rehabilitacijski ciljevi su smanjiti oteklinu, ponovno uspostaviti opseg pokreta s naglaskom na uspostavljanje potpune ekstenzije i 100° fleksije koljena, postići normalnu jakost mišića natkoljenice i uspostaviti normalan obrazac hoda te provoditi kontinuirano povećanje opterećenja ekstremiteta. U daljnja dva tjedna preporučuje se postići potpuni opseg pokreta i vratiti normalnu jakost mišića natkoljenice. U razdoblju od 6. do 10. tjedna, cilj je postizanje potpunog čučnja i povratak trčanju niskog intenziteta i vježbama agilnosti. Između 8. i 10.-12. tjedna potrebno je postići 95% jakosti zdravog mišića kvadricepsa te započeti povratak punom trčanju s trenajnim aktivnostima. Preporučuje se korištenje funkcionalne ortoze u trajanju 6-12 mjeseci tijekom sportskih aktivnosti (78).

Reider i sur. (92) objavili su istraživanje gdje su tijekom pet godina pratili 35 sportaša koji su imali izoliranu ozljedu trećeg stupnja unutarnje pobočne sveze. Rehabilitacija je započela s vježbama za povećanje opsega pokreta 1 do 2 dana nakon nastanka ozljede. Konačno, sportaši su se vratili aktivnostima kad su postigli puni opseg pokreta koljenskog zgloba, minimalizirali bol, povratili snagu mišića natkoljenice i potkoljenice jednaku 90% snage suprotne strane neozlijeđenog ekstremiteta te uspješno izvršili program trčanja. Tijekom 5,3 godine, svi sportaši pokazali su dobar ili odličan rezultat (92). S ispravnim rehabilitacijskim programom moguće je sportaše vratiti u natjecanja u 5 do 7 tjedana nakon ozljede trećeg stupnja, ali to je individualno i varijabilno (20,92).

Konzervativno liječenje će biti uspješnije kod ozljeda proksimalnog dijela unutarnje pobočne sveze za razliku od distalnog kraja koji slabije cijeli. Distalni dio unutarnje pobočne sveze može biti povučen proksimalno i premjestiti se površinski na hvatište pes anserinusa što njegovo cijeljenje čini dosta nepredvidljivim naspram proksimalnog dijela sveze. Osim toga, stariji pacijenti kod kojih se ne očekuje povratak sportskim aktivnostima i koji neće previše opterećivati koljeno mogu se liječiti konzervativno, ali kod njih često ostane izražena labavost koljena (15).

Kod ozljeda vanjske pobočne sveze bolesnici se mogu vratiti sportskim aktivnostima kada ispune sljedeće kriterije: puni, bezbolni opseg pokreta koljena, izostanak osjetljivosti lateralne strane koljena i labavosti sveze. Povratak aktivnostima kod ozljede prvog stupnja LCL-a iznosi otprilike 2-3 tjedna, a kod ozljede drugog stupnja oko 4 tjedna (43).

4.1.1. Rehabilitacija nakon konzervativnog liječenja

Dostupno je nekoliko rehabilitacijskih protokola od kojih je za svaki zabilježen uspješan rezultat (5,39,79,85,92-97). Rehabilitacijski protokol treba biti individualiziran i uzeti u obzir bolesnikovu dob, stupanj nestabilnosti i druge faktore (15).

Rehabilitacija kod konzervativnog liječenja dijeli se na tri faze. U prvoj ili akutnoj fazi, cilj je zaštititi ozljedu i omogućiti cijeljenje iste. Kako bi se to ostvarilo, potrebno je nositi ortozu kako bi prevenirali daljnji stres. Potrebno je odmarati i educirati ozlijeđenog kako izbjeći dodatni stres ozlijeđene sveze. Osim toga, ključno je povratiti opseg pokreta i aktivnost mišića aktivnim i pasivnim vježbama i spravama poput sobnog bicikla. Nakon što su svi kriteriji ispunjeni prelazi se na drugu fazu – fazu motoričke kontrole. U toj fazi cilj je povratiti snagu kroz vježbe otvorenog i zatvorenog kinetičkog lanca, identificirati rizične faktore koji mogu uzrokovati ovakav tip ozljede poput slabosti mišića abduktora i vanjskih rotatora kuka, pronacije stopala i posturalne nepravilnosti koljena te ih prevenirati kako bi izbjegli buduće ozljede. Počinje se trčati niskim intenzitetom. Ispunjenjem svih prethodno navedenih kriterija, prelazi se u treću fazu, tj. fazu povratka aktivnostima. Tijekom treće faze rehabilitacije, slično kao tijekom druge faze, pažnja se posvećuje daljnjoj progresiji trčanja do sprinta. Postepeno se uvodi povećanje broja ponavljanja i brzine izvođenja vježbi. Naglasak se stavlja na funkcionalne treninge što uključuje proprioceptivne vježbe, vježbe okretnosti, pliometrijske vježbe i treninge specifične za sport kojim se bolesnik bavi. U zadnjoj fazi, potrebno je procijeniti fizičku spremnost nakon koje se odlučuje je li bolesnik spreman vratiti se aktivnosti kojom se bavi. Kriteriji za povratak sportskim aktivnostima su odsutnost simptoma tijekom sprinta, tijekom brzih promjena smjera kretanja i pliometrije te uspješno izveden test fizičke spremnosti za sport kojim se bavi (44).

Važno je naglasiti da preuranjen povratak sportskim aktivnostima može dovesti do potpune rupture sveze. Stoga takve aktivnosti treba odgoditi dok se upalna reakcija ne smanji i dok ne završi cijeli rehabilitacijski program (15). Vrijeme povratka aktivnostima varira i ovisi o stupnju ozljede pobočne sveze, sportskoj aktivnosti kojom se bolesnik bavi, poziciji koju igra te udruženim ozljedama (44).

4.2. Kirurško liječenje

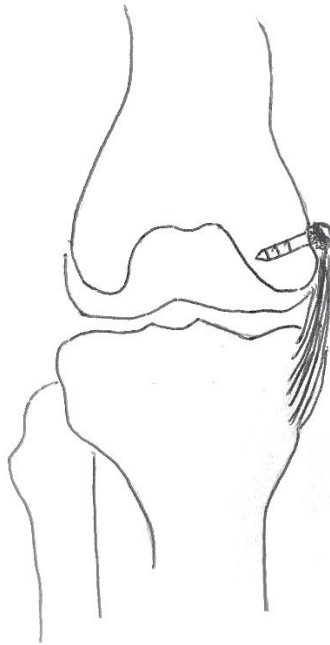
Iako se većina izoliranih ozljeda pobočnih sveza koljena može liječiti konzervativnim putem, u situacijama kompletne ruptуре sveze potreban je kirurški zahvat.

Operacija je neophodna u slučajevima intraartikularnog zaglavljenja sveze, avulzijskog prijeloma kosti, frakture platoa goljenične kosti, prisutnosti anteromedijalne rotatorne nestabilnosti na kliničkom pregledu, višestrukih ozljeda sveza i otvorene ozljede (98-103). Operativnom zahvatu treba pristupiti nakon definitivne dijagnoze i specifičnog plana operacije. Sami tip zahvata ovisi o operativnom pristupu koji se izvodi u pojedinoj ustanovi, lokaciji ozljede i stanju tkiva.

Kirurško zbrinjavanje ozlijeđene sveze može se izvršiti raphiom, odnosno šivanjem sveze ili rekonstruktivnim zahvatom. Kod akutno nastalih ozljeda, metoda izbora je raphia ozlijeđene sveze, dok se rekonstruktivni zahvat primjenjuje kod kroničnih ozljeda te nad svezama koje su oštećene i čija je kvaliteta smanjena (15).

4.2.1. Kirurško liječenje ozljeda unutarnje pobočne sveze

Ozljeda unutarnje pobočne sveze kirurški se obično zbrinjava odmah nakon pretraga, ali se operacija može izvesti unutar 7 do 10 dana od nastanka ozljede. Planiranju operacije pomaže prethodni pregled magnetskom rezonancijom koji uz klinički pregled dodatno pomaže u otkrivanju lokacije ozljede i kvalitete tkiva (104). Avulzijski prijelom proksimalnog hvatišta unutarnje pobočne sveze liječi se postavljanjem koštanog sidra ili vijka s pločicom. Zahvati na proksimalnom hvatištu unutarnje pobočne sveze često dovode do postoperativnih komplikacija zbog kapsularnih adhezija i disfunkcije ekstenzornog mehanizma (105). Direktno se zbrinjavaju i kompletne ozljede s avulzijama površinskog i dubokog dijela unutarnje pobočne sveze na goljeničnoj kosti. Zahvat se izvodi postavljanjem koštanog sidra ili staplera kojima se sveza učvršćuje na njeno anatomsko mjesto, na proksimalnom dijelu goljenične kosti (99).



Slika 3. Zbrinjavanje ozljede unutarnje pobočne sveze uz postavljanje koštane lamele na proksimalnom hvatištu unutarnje pobočne sveze na bedrenoj kosti s vijkom i podložnom pločicom (autorski rad)

Rekonstrukcija medijalnih ozljeda koljena indicirana je kod kronične simptomatske medijalne nestabilnosti nakon konzervativnog liječenja ili u slučajevima kada je kvaliteta tkiva narušena i sprječava primarni popravak ozlijeđenih struktura u akutnim slučajevima. Jedne od prvih korištenih tehnika rekonstrukcije uključivale su korištenje transplantanta distalnog dijela tetive semimembranoznog mišića (106) ili semitendinoznog mišića (107), transfer pes anserinusa (108), proksimalno produženje ili skraćivanje unutarnje pobočne sveze na medijalnom epikondilu (103) te produljenje površinskog dijela MCL-a na hvatištu goljenične kosti (109). Nakon njih, uslijedile su rekonstrukcije jednostrukim ili dvostrukim snopovima koristeći autotransplantante, većinom tetive semitendinoznog mišića, ili alotransplantante (110,111). Wijdick i sur. (112) su u jednom istraživanju na kadaverima pokazali da anatomski popravak i rekonstrukcija poboljšavaju stabilnost koljena i pružaju manje od 2 mm zjapećeg prostora medijalnog dijela zgloba pod kutovima od 0° i 20° fleksije koljena (112). Trenutno su u upotrebi tri mogućnosti liječenja, svaka od njih koristi

slobodni tetivni transplantant koji se fiksira na anatomska hvatišta sveze pod odgovarajućom tenzijom (103).

Prije samog kirurškog zahvata, ako nije rađena magnetna rezonancija, potrebno je obaviti klinički pregled pacijenta pod anestezijom. Pregled uključuje procjenu opsega pokreta i temeljiti pregled sveza oba koljena koristeći Lachmanov test, testove prednje i stražnje ladice, pivot test, valgus stres test pod kutovima od 0° i 30° stupnjeva fleksije te test prednje ladice pri vanjskoj rotaciji (54). Kako bi se isključila udružena ozljeda i dobio jasan uvid u opsežnost patologije koljenskog zgloba, potrebno je obaviti artroskopski pregled. Tim pregledom, na medijalnoj strani koljena može se odrediti mjesto ozljede dubokog dijela MCL-a, bilo iznad ili ispod meniskusa (53). Zahvat na medijalnoj strani koljena započinje incizijom proksimalno od medijalnog epikondila bedrene kosti do hvatišta MCL-a na goljeničnoj kosti (54). Potom se radi disekcija kože, potkožnog tkiva i površinske fascije. Široka ekspozicija potrebna je kako bi operacijsko polje bilo dovoljno pregledno da se može identificirati i operirati patološki nalaz. Tijekom disekcije i retrakcije tkiva, posebno treba pripaziti na okolne strukture poput vene safene magne (lat. v. saphena magna) koja se nalazi posteromedijalno u supkutanom tkivu. Infrapatelarni ogranci živca safenusa (lat. n. saphenus) ne mogu se uvijek očuvati ovom incizijom, no sartorijalni ogranak potrebno je identificirati i zaštititi jer izlazi između mišića sartoriusa i gracilisa te inervira cijelu medijalnu stranu ekstremiteta (15). Prije daljnjeg tijeka operacije, potrebno je napraviti stres test kako bi se potvrdila nestabilnost sveze. Nakon pristupa na samu unutarnju pobočnu svezu potpuno se evaluira proksimalno hvatište na bedrenoj kosti, središnji dio sveze i distalno hvatište na goljeničnoj kosti (54).

U slučaju nalaza akutnog rascjepa sMCL-a ili podležećeg dMCL-a, ozljeda se direktno zbrinjava postavljanjem šava. Ukoliko je sMCL otrgnut od proksimalnog hvatišta, Dale i sur. (54) preferiraju postavljanje Krackowog šava kroz otrgnuti kraj sMCL-a, koji se zatim povlači proksimalno i šav se veže oko vijka i pločice (54). Kako bi se poboljšala rotatorna stabilnost koljena, može se napraviti plikacija kose sveze koljenske jame (lat. lig. popliteum obliquum) za anteriorni dio sMCL-a (54).

Kod ruptur u distalnom dijelu sMCL-a, rupturirani krajevi mogu se identificirati ispod tetiva mišića gracilisa i semitendinosusa. Kod ozlijeđenih struktura s očuvanom

anatomskom pozicijom, Phistikul i sur. koriste Hughstonov koncept popravka sveza (113). Kirurško zbrinjavanje treba započeti od najdublje strukture prema površini. Rascjep meniskofemoralne sveze može se direktno zbrinuti koristeći šavove ili koštano sidro. Fiksacija koštanim sidrom na plato goljenične kosti metoda je izbora kod rascjepa meniskotibijalne sveze. Kod ozljeda s avulzijom, preferira se fiksacija koštanim sidrom i postavljanjem Krackowog šava kroz svezu distalno na subhondralni dio goljenične kosti. U slučaju opsežne ozljede sMCL-a, potrebno je proširiti kirurški zahvat, incizijom proksimalno i distalno (25). Operacija je uspješno izvedena ako tijekom izvođenja valgus stres testa nema zjapećeg prostora na medijanom dijelu koljenskog zgloba (53).

Kod pacijenata s medijalnom nestabilnošću indicirani su rekonstrukcijski zahvati (25). Tandogan i sur. (103) preferiraju koristiti slobodni transplantant tetive semitendinoznog mišića. Tetivni transplantant se postavlja između supero-posteriornog dijela medijalnog epikondila na bedrenoj kosti i hvatišta sMLC-a na goljeničnoj kosti. Anteriorna insercija transplantanta nije anatomska pozicija, stoga bi se distalno hvatište semitendinoznog mišića trebalo ukloniti kako bi se adekvatno obnovila medijalna stabilnost. Proksimalna fiksacija se obično izvodi postavljanjem vijka, dok se distalna fiksacija može postići staplerom na lateralnom korteksu (103).

Phisitkul i sur. preferiraju rekonstrukcijsku tehniku koristeći autolognu tetivu mišića gracilisa (114). Konstrukcija sadrži dva snopa, ne zahtijeva dva tunela i ne interferira s originalnim hvatištem sveze. Tetiva mišića gracilisa se odvoji uz pomoć instrumenta za skidanje tetiva (tenotom), dok njegova insercija na goljeničnoj kosti ostaje intaktna. Koljeno se postavi u ekstenziju, a zatim se postavljanjem koštanog sidra posteriorno od medijalnog epikondila napravi figura osmice uz pomoć dijela tetive. Tetiva se stabilizira drugim fiksiranim koštanim sidrom koji se postavi anteriorno u odnosu na medijalni epikondil. S koljenom u fleksiji pod kutom od 30°, drugi dio rekonstruktivne tetive se fiksira koštanim sidrom na goljeničnu kost, 2 cm posteriorno i dublje od insercije pes anserinususa (53).

Dale i sur. preferiraju modificiranu Bosworth proceduru (107). Tetiva semitendinoznog mišića se odvoji, ostavljajući distalno hvatište na goljeničnoj kosti intaktnim. Slobodni kraj tetive se opšije šavovima. Autotransplantant semitendinosusa se zatim učvrsti vijkom i

šiljastom podloškom na goljeničnu kost, posteriorno od insercije pes anserinus, otprilike 6 cm distalno od zglobne linije (112). Transplantant se postavi duboko u fasciju mišića sartoriusa i omota od straga prema naprijed oko drugog vijka koji se postavlja na bedrenu kost, na proksimalno hvatište sMCL-a 3,2 mm proksimalno i 4,8 mm posteriorno od medijalnog epikondila. Ostatak tetive se vraća nazad distalno i učvršćuje na već postavljeni vijak i pločicu na goljeničnoj kosti, dovršavajući tako rekonstrukciju podvostručenih niti. Ovaj presadak napet je pod kutom od 30° fleksije koljena i u blagoj varus poziciji. Ostadni dijelovi sMCL-a mogu se prišiti za alotransplantant (54).

4.2.2. Kirurško liječenje ozljeda vanjske pobočne sveze

Kirurško zbrinjavanje vanjske pobočne sveze indicirano je kod svih ozljeda trećeg stupnja vanjske pobočne sveze.

Akutne rupture vanjske pobočne sveze također zahtijevaju klinički pregled koljena kako bi se klasificirala ozljeda i odredio stupanj težine nestabilnosti zgloba te artroskopski procijenila i isključila druga intraartikularna stanja prije samog operativnog zahvata vanjske pobočne sveze (15).

Kod proksimalnih i distalnih oštećenja gdje je došlo do otrgnuća sveze s kosti, kako bi pripojili otrgnutu svezu za kost, koriste se šavovi, vijci ili koštana sidra (115). Početno se na svezu stavlja trakcijski šav, a zatim se koljeno postavlja u položaj ekstenzije čime se provjerava napetost same sveze i ustvrđuje je li moguć popravak vanjske pobočne sveze direktnim šivanjem (116). Za rascjep središnjeg dijela sveze ne preporuča se direktno šivanje nego je potrebno učiniti rekonstruktivni zahvat. Oštećeno tkivo sveze se uklanja i zamjenjuje s tetivnim presatkom. Najčešće se koriste tetive stražnjeg dijela natkoljenice; tetiva semitendinoznog mišića i tetiva mišića biceps femorisa (115).

Rekonstrukcija lateralnih struktura koljena rjeđe je potrebna od rekonstrukcije medijalnih struktura. Cilj rekonstrukcije je anatomska obnova normalne tenzije kapsularnih i pobočnih sveza, te ispravljanje funkcionalnih nedostataka. Većina rekonstrukcija lateralne strane koljena je potrebna zbog kompleksnih kombiniranih rotatornih nestabilnosti, stoga

su tehnike zbrinjavanja LCL-a najčešće udružene s rekonstrukcijama prednje ili stražnje ukrižene sveze (15).

Rekonstrukcija vanjske pobočne sveze otvoreni je operativni zahvat gdje se početno napravi incizija na vanjskoj strani koljena koja ide preko lateralne zglobne linije i distalno otkriva glavu lisne kosti i peronealni živac, a proksimalno mjesto polazišta sveze na bedrenoj kosti. Nakon identificiranja peronealnog živca potrebno ga je zaštititi kako ne bi došlo do ozljede (43). Ukoliko se na distalnom kraju sveze nađe koštani ulomak, Smiljanić (117) smatra da se može izvesti osteosinteza obuhvatnom svezom, a nađe li se defekt sveze, može se napraviti rekonstrukcija tetivom dvoglavog mišića natkoljenice (lat. m. biceps femoris) (117).

Kod subakutne ili kronične ozljede LCL-a trećeg stupnja s perzistentnom varus nestabilnošću te kod kompletnih rascjepa središnjeg dijela sveze s varus nestabilnošću indicirana je izolirana rekonstrukcija LCL-a. Rekonstruktivni zahvat pokazao je bolji rezultat naspram liječenja direktnim šivanjem (118). Najbolji rezultat je zabilježen koristeći transplantant tetive mišića semitendinosusa. Iako se koriste transplantanti tetive mišića semimembranosusa i gracilisa, patelarna sveza (lat. lig. patellae) i Ahilova tetiva, najviše se preferira tetiva mišića semitendinosusa jer je anatomske slične veličine vanjskoj pobočnoj svezi. Također, tetiva mišića semitendinosusa je jača od tetive mišića gracilisa i tijekom njezine mobilizacije su manje šanse za iritaciju živca safenusa (119).

4.2.3. Rehabilitacija nakon kirurškog liječenja

Nakon operativnog zahvata potreban je rani program reaktivacije mišića kvadricepsa i povećanja opsega pokreta.

Oporavak od operacije pobočnih sveza ovisi o težini ozljede, odnosno o stupnju ozljede vanjske pobočne sveze te povezanosti s ozljedama okolnih struktura koljenskog zgloba. Fizikalna terapija služi povećanju snage i fleksibilnosti, ali i povratku i poboljšanju oslabljene propriocepcije operiranog ekstremiteta. Cilj rehabilitacije je dosegnuti pasivno ili pasivno-potpomognut opseg pokreta 0°- 90° fleksije koljena odmah nakon kirurškog

zahvata kako bi se minimalizirao rizik pojave artrofibroze, tj ukočenosti koljena. Potiču se i agresivniji programi patelofemoralne mobilizacije, reaktivacija mišića natkoljenice i vježbe dorzalne fleksije stopala (64).

Inicijalni postoperativni protokol uključuje kontrolu boli analgeticima i smanjenje otekuća korištenjem kompresije i krioterapije, kao i reaktivaciju mišića natkoljenice. Adekvatan oporavak zahtijeva postavljanje ekstremiteta u ortozi kojom se regulira opseg pokreta, izbjegavanje oslanjanja punom težinom na ekstremitet i uporabu štaka kao potporu kroz 6 tjedana od operativnog zahvata (64).

Dale i sur. (54) preporučuju konstantno nošenje ortoze postavljene na koljeno u ekstenziji do 4 tjedna od operacije. Također, smatraju da je potrebno 6 tjedana od operativnog zahvata izbjegavati otvorene vježbe kinetičkog lanca, gdje distalni dio ekstremiteta nije fiksiran za podlogu, poput vježbi na spravi za vježbanje nožne ekstenzije (54).

Phisitkul i sur. (53) smatraju da bolesnik mora nositi ortozi koja omogućava pokrete između 30°- 90° fleksije koljenskog zgloba kroz tri tjedna od operativnog zahvata, a nakon toga bolesniku se treba omogućiti postizanje punog opsega pokreta i oslanjanje punom težinom do granice tolerancije. S opsežnijim aktivnostima započinje se u 6. postoperativnom tjednu i postupno se odvikava od nošenja ortoze (53).

Fizikalnu terapiju je neophodno provesti kroz 3 do 6 mjeseci (53,54). S izvođenjem laganih pasivnih vježbi povećanja opsega pokreta do granice koju bolesnik može tolerirati, treba krenuti u prva 2 tjedna od rekonstruktivnog zahvata. Potiče se i jačanje mišića natkoljenice podizanjem ispružene noge u ortozi te vježbama ekstenzije i abdukcije kuka. Nakon dva tjedna, opseg pokreta se postepeno povećava ovisno o mogućnostima bolesnika. Cilj je postići fleksiju koljena pod kutom od 130° 4 do 6 tjedana od zahvata. Nakon 6 tjedana dozvoljeno je izvođenje zatvorenih vježbi kinetičkog lanca. Potiče se i korištene stacionarnog bicikla pod opterećenjem koje se povećava ovisno o bolesnikovim mogućnostima. Izvode se i vježbe potiska nogu pod kutom od maksimalno 70° fleksije koljena. Nakon što se bolesnik može osloniti punom težinom na ekstremitet, teži se uspostavljanju normalnog hoda. Važno je da bolesnik ne šepa i da se izbjegne stvaranje izljeva pri većim aktivnostima jer to može doprinijeti smanjenju fleksije koljena, slabljenju mišića natkoljenice i povećanju boli koljenskog zgloba. Potrebno je omogućiti

povratak snage, pokreta i balansa ekstremiteta. Nakon 16 tjedana potiče se izvođenje vježbi okretnosti i pliometričkih vježbi. Bolesnik bi trebao biti u mogućnosti žustro hodati bez šepanja 2 do 3 kilometra. Povratak punoj aktivnosti procjenjuje se kroz specifične funkcionalne testove i evaluacije stabilnosti koljena kroz klinički pregled i stres radiografiju tek nakon napredovanja bez značajnih funkcionalnih ograničenja (64).

Povratak aktivnostima trebao bi biti postupan slijed koji napreduje od najmanje zahtjevnih do najzahtjevnijih aktivnosti. Ovisno o tipu aktivnosti kojoj se osoba želi vratiti, potpuni oporavak može trajati i do 6 mjeseci (43).

5. ZAKLJUČAK

Ozljede pobočnih sveza važna su tema u traumatologiji i javnom zdravstvu jer čine velik broj ozljeda koljenskog zgloba i time opterećuju zdravstveni sustav i privremeno onesposobljavaju radno sposobni dio stanovništva u obavljanju svakodnevnih životnih i sportskih aktivnosti.

Mehanizam nastanka ozljede je valgusni ili varusni stres, odnosno prekomjerna abdukcija ili adukcija potkoljenice s koljenom u ekstenziji ili rotacija u koljenu uz laganu fleksiju i abdukciju ili adukciju potkoljenice. Također, do ozljede unutarnje pobočne sveze može doći i rotacijom potkoljenice prema van ili natkoljenice prema unutra ukoliko je potkoljenica fiksirana. Ozljede pobočnih sveza mogu biti uzrokovane i kontaktnim mehanizmom kao što je to često u nogometu ili beskontaktnim mehanizmom zbog nagle promjene smjera kretanja koji je čest u skijanju.

U inicijalnom zbrinjavanju akutne ozljede potrebno je obaviti klinički pregled i učiniti radiološke pretrage kako bi se isključio prijelom i kompresija neurovaskularnih struktura te utvrdilo mjesto ozljede zbog varijacija u cijeljenju sveza. Neliječena i neprikladno liječena ozljeda povećava rizik nastanka kronične nestabilnosti, progresivnih degenerativnih smetnji i gubitka funkcije koljenskog zgloba. Osnovni princip zbrinjavanja čini RICE metoda za kontrolu i smanjenje hematoma, boli i upale što je neophodno za daljnji tok liječenja i cijeljenja tkiva.

Ozljede pobočnih sveza najčešće se liječe konzervativnim putem uz imobilizaciju i primjenu ortoze te fizikalne terapije. Jednostavni terapijski koraci zajedno s rehabilitacijskim programom omogućavaju uspješan povratak aktivnostima. Konzervativno liječenje je pokazalo odlične ishode i zlatni je standard u liječenju ozljeda prvog i drugog stupnja. Udružene i teške ozljede pobočnih sveza zahtijevaju kirurški zahvat i rekonstrukciju sveze.

Vrijeme povratka aktivnostima ovisi o obujmu ozljede, aktivnošću kojom se bolesnik bavi, igračkoj poziciji u sportu i udruženim ozljedama. Povratak treba odgoditi dok se upalna reakcija ne smanji i ne dovrši rehabilitacijski program.

6. ZAHVALA

Prije svega zahvaljujem svom mentoru prof. prim. dr.sc. Esmatu Elabjeru, dr. med. na danoj prilici, stručnoj pomoći i savjetima oko izrade ovog diplomskog rada.

Zahvaljujem svim profesorima i suradnicima Medicinskog fakulteta Sveučilišta u Zagrebu na prenesenom znanju, vještinama, trudu i vremenu koje su uložili u naše obrazovanje.

Zahvaljujem se i svojim prijateljima s fakulteta, Emi, Mateu, Eleni, Viki i Ivanu, koji su mi uvelike olakšali studij i napravili ga korisnijim, zabavnijim i sretnijim periodom života.

Ne smijem izostaviti ni svoje kolege iz Studentske sekcije za kirurgiju i Sportske udruge studenata medicine - SportMEF, članovima vodstva i rukometnoj sekciji, koji su me podučili različitim vještinama, savjetovali me i pomogli da zajedno pronalazimo rješenja i prenosimo naučeno znanje u sklopu našeg studentskog volonterskog rada. Hvala na zajedničkim iskustvima i uspomenama.

Zahvaljujem se svim svojim prijateljima izvan fakulteta koji su mi pomogli zaboraviti obveze kada mi je to bilo najpotrebnije i koji su me nasmijavali, uljepšali i olakšali studentski život. Najviše se zahvaljujem svojoj prijateljici Marini, mom vjernom Sancho Panzi, koja je sa mnom dijelila dobro i loše, bila velika podrška i uvijek dijelila najbolje savjete. Hvala za svaki razgovor i brige koje smo dijelile počevši od onih na ćošku naših ulica.

Posebno se zahvaljujem svom dečku Anti, na ljubavi, strpljenju i trudu. Hvala za svaki osmijeh, potporu i razumijevanje te za pomoć u izradi ovog diplomskog rada.

Na kraju, najveće hvala mojim roditeljima, sestri Mariji i bratu Ivanu, na beskrajnoj podršci i razumijevanju tijekom cijelog akademskog obrazovanja. Bez vas ništa od ovoga ne bi bilo moguće. Bili ste i ostali moji najvjerniji navijači.

Hvala Andrei na beskrajnoj pomoći i podršci oko izrade ovog diplomskog rada.

7. LITERATURA

1. Miller MD, Thompson SR, ur. Miller's review of orthopaedics: sports medicine. 7. izd. Philadelphia (PA): Elsevier; 2016. Str. 335–55.
2. LaPrade RF, Engebretsen AH, Ly TV, Johansen S, Wentorf FA, Engebretsen L. The anatomy of the medial part of the knee. *J Bone Joint Surg Am.* 2007;89(9):2000–10. doi: 10.2106/JBJS.F.01176.
3. Krmpotić-Nemanić J, ur. Anatomija čovjeka. 2. izd. Zagreb: Medicinska naklada; 2007.
4. Liu F, Yue B, Gadikota HR, Kozanek M, Liu W, Gill TJ, i sur. Morphology of the medial collateral ligament of the knee. *J Orthop Surg Res.* 2010;5:69. doi: 10.1186/1749-799X-5-69.
5. Elliott M, Johnson DL. Management of medial-sided knee injuries. *Orthopedics.* 2015;38(3):180–4. doi: 10.3928/01477447-20150305-06.
6. Bray RC, Fisher AW, Frank CB. Fine vascular anatomy of adult rabbit knee ligaments. *J Anat [Internet].* 1990 [pristupljeno 10.04.2021.];172:69–79. Dostupno na: <https://www.ncbi.nlm.nih.gov/pmc/articles/PMC1257204/>
7. Georgiev GP, Iliev A, Kotov G, Kinov P, Slavchev S, Landzhov B. Light and electron microscopic study of the medial collateral ligament epiligament tissue in human knees. *World J Orthop.* 2017;8(5):372–8. doi: 10.5312/wjo.v8.i5.372.
8. Georgiev GP, Kotov G, Iliev A, Slavchev S, Ovtscharoff W, Landzhov B. A comparative study of the epiligament of the medial collateral and the anterior cruciate ligament in the human knee. Immunohistochemical analysis of collagen type I and V and procollagen type III. *Ann Anat.* 2019;224:88–96. doi: 10.1016/j.aanat.2019.04.002.
9. Junqueira LC, Carneiro J. Basic histology: in connective tissue. 9. izd. New York: Lange Medical Books/McGraw-Hill; 1998. Str. 89–117.

10. Miller MD, Thompson SR, ur. Miller's review of orthopaedics. 7. izd. Philadelphia (PA): Elsevier; 2016.
11. Amiel D, Abel MF, Kleiner JB, Lieber RL, Akeson WH. Synovial fluid nutrient delivery in the diarthral joint: an analysis of rabbit knee ligaments. *J Orthop Res.* 1986;4(1):90–5. doi: 10.1002/jor.1100040111.
12. Murakami Y, Ochi M, Ikuta Y, Higashi Y. Quantitative evaluation of nutritional pathways for the posterior cruciate ligament and the lateral collateral ligament in rabbits. *Acta Physiol Scand.* 1998;162(4):447–53. doi: 10.1046/j.1365-201X.1998.00291.x.
13. Bray RC, Rangayyan RM, Frank CB. Normal and healing ligament vascularity: a quantitative histological assessment in the adult rabbit medial collateral ligament. *J Anat [Internet].* 1996 [pristupljeno 10.04.2021.];188(Pt 1):87–95. Dostupno na: <https://www.ncbi.nlm.nih.gov/pmc/articles/PMC1167636/>
14. Wallace CD, Amiel D. Vascular assessment of the periarticular ligaments of the rabbit knee. *J Orthop Res.* 1991;9(6):787–91. doi: 10.1002/jor.1100090603.
15. Miller RH, Azar FM. Knee injuries. U: Canale S, Beaty J, Azar FM, Campbell W, ur. *Campbell's operative orthopaedics.* 13. izd. Philadelphia: Elsevier Mosby; 2017. Str. 2156–211.
16. McDougall JJ, Bray RC, Sharkey KA. Morphological and immunohistochemical examination of nerves in normal and injured collateral ligaments of rat, rabbit, and human knee joints. *Anat Rec.* 1997;248(1):29–39. doi: 10.1002/(SICI)1097-0185(199705)248:1<29::AID-AR4>3.0.CO;2-A.
17. Çabuk H, Kuşku Çabuk F. Mechanoreceptors of the ligaments and tendons around the knee. *Clin Anat.* 2016;29(6):789–95. doi: 10.1002/ca.22743.
18. Griffith CJ, LaPrade RF, Johansen S, Armitage B, Wijdicks C, Engebretsen L. Medial knee injury: Part 1, static function of the individual components of the main medial knee structures. *Am J Sports Med.* 2009;37(9):1762–70. doi: 10.1177/0363546509333852.

19. LaPrade MD, Kennedy MI, Wijdicks CA, LaPrade RF. Anatomy and biomechanics of the medial side of the knee and their surgical implications. *Sports Med Arthrosc Rev.* 2015;23(2):63–70. doi: 10.1097/JSA.0000000000000054.
20. Wijdicks CA, Griffith CJ, Johansen S, Engebretsen L, LaPrade RF. Injuries to the medial collateral ligament and associated medial structures of the knee. *J Bone Joint Surg Am.* 2010;92(5):1266–80. doi: 10.2106/JBJS.I.01229.
21. Pećina M, i sur. *Ortopedija.* 3. izd. Zagreb: Naklada Ljevak; 2004.
22. Grood ES, Stowers SF, Noyes FR. Limits of movement in the human knee. Effect of sectioning the posterior cruciate ligament and posterolateral structures. *J Bone Joint Surg Am [Internet].* 1988 [pristupljeno 10.04.2021.];70(1):88–97. Dostupno na: <https://insights.ovid.com/pubmed?pmid=3335577>
23. Gollehon DL, Torzilli PA, Warren RF. The role of the posterolateral and cruciate ligaments in the stability of the human knee. A biomechanical study. *J Bone Joint Surg Am [Internet].* 1987 [pristupljeno 10.04.2021.];69(2):233–42. Dostupno na: <https://insights.ovid.com/pubmed?pmid=3805084>
24. LaPrade RF, Tso A, Wentorf FA. Force measurements on the fibular collateral ligament, popliteofibular ligament, and popliteus tendon to applied loads. *Am J Sports Med.* 2004;32(7):1695–701. doi: 10.1177/0363546503262694.
25. Coobs BR, LaPrade RF, Griffith CJ, Nelson BJ. Biomechanical analysis of an isolated fibular (lateral) collateral ligament reconstruction using an autogenous semitendinosus graft. *Am J Sports Med.* 2007;35(9):1521–7. doi: 10.1177/0363546507302217.
26. Nielsen S, Rasmussen O, Ovesen J, Andersen K. Rotatory instability of cadaver knees after transection of collateral ligaments and capsule. *Arch Orthop Trauma Surg.* 1984;103(3):165–9. doi: 10.1007/BF00435548
27. Bollen S. Epidemiology of knee injuries: diagnosis and triage. *Br J Sports Med.* 2000;34(3):227–8. doi: 10.1136/bjism.34.3.227-a.
28. Wilk KE, Andrews JR, Clancy WG. Nonoperative and postoperative rehabilitation

- of the collateral ligaments of the knee. *Oper Tech Sports Med* [Internet]. 1996 [pristupljeno 11.04.2021.];4(3):192–201. Dostupno na: <https://www.sciencedirect.com/science/article/pii/S1060187296800475>.
29. Majewski M, Susanne H, Klaus S. Epidemiology of athletic knee injuries: a 10-year study. *Knee*. 2006;13(3):184–8. doi: 10.1016/j.knee.2006.01.005.
 30. Yawn BP, Amadio P, Harmsen WS, Hill J, Ilstrup D, Gabriel S. Isolated acute knee injuries in the general population. *J Trauma*. 2000;48(4):716–23. doi: 10.1097/00005373-200004000-00021.
 31. Dugan SA. Sports-related knee injuries in female athletes: what gives? *Am J Phys Med Rehabil*. 2005;84(2):122–30. doi: 10.1097/01.phm.0000154183.40640.93.
 32. Stanley LE, Kerr ZY, Dompier TP, Padua DA. Sex differences in the incidence of anterior cruciate ligament, medial collateral ligament, and meniscal injuries in collegiate and high school sports: 2009-2010 through 2013-2014. *Am J Sports Med*. 2016;44(6):1565–72. doi: 10.1177/0363546516630927.
 33. Lundblad M, Hägglund M, Thomeé C, Hamrin Senorski E, Ekstrand J, Karlsson J, i sur. Medial collateral ligament injuries of the knee in male professional football players: a prospective three-season study of 130 cases from the UEFA Elite Club Injury Study. *Knee Surg Sports Traumatol Arthrosc*. 2019;27(11):3692–8. doi: 10.1007/s00167-019-05491-6.
 34. Louw QA, Manilall J, Grimmer KA. Epidemiology of knee injuries among adolescents: a systematic review. *Br J Sports Med*. 2008;42(1):2–10. doi: 10.1136/bjsm.2007.035360.
 35. Roach CJ, Haley CA, Cameron KL, Pallis M, Svoboda SJ, Owens BD. The epidemiology of medial collateral ligament sprains in young athletes. *Am J Sports Med*. 2014;42(5):1103–9. doi: 10.1177/0363546514524524.
 36. Lundblad M, Waldén M, Magnusson H, Karlsson J, Ekstrand J. The UEFA injury study: 11-year data concerning 346 MCL injuries and time to return to play. *Br J Sports Med*. 2013;47(12):759–62. doi: 10.1136/bjsports-2013-092305.

37. Indelicato PA. Isolated medial collateral ligament injuries in the knee. *J Am Acad Orthop Surg*.1995;3(1):9–14. doi: 10.5435/00124635-199501000-00002.
38. Gardiner JC, Weiss JA, Rosenberg TD. Strain in the human medial collateral ligament during valgus loading of the knee. *Clin Orthop Relat Res*. 2001;(391):266–74. doi: 10.1097/00003086-200110000-00031.
39. Reider B. Medial collateral ligament injuries in athletes. *Sports Med*. 1996;21(2):147–56. doi: 10.2165/00007256-199621020-00005.
40. Kannus P. Nonoperative treatment of grade II and III sprains of the lateral ligament compartment of the knee. *Am J Sports Med*. 1989;17(1):83–8. doi: 10.1177/036354658901700114.
41. Krukhaug Y, Mølster A, Rodt A, Strand T. Lateral ligament injuries of the knee. *Knee Surg Sports Traumatol Arthrosc*. 1998;6(1):21–5. doi: 10.1007/s001670050067.
42. Veltri DM, Deng XH, Torzilli PA, Warren RF, Maynard MJ. The role of the cruciate and posterolateral ligaments in stability of the knee. A biomechanical study. *Am J Sports Med*. 1995;23(4):436–43. doi: 10.1177/036354659502300411.
43. Yaras RJ, O'Neill N, Yaish AM. Lateral collateral ligament knee injuries. U: StatPearls [Internet]. Treasure Island (FL): StatPearls Publishing; 2021 [pristupljeno 15.04.2021.]. Dostupno na: <https://www.ncbi.nlm.nih.gov/books/NBK560847/>
44. Kim C, Chasse PM, Taylor DC. Return to play after medial collateral ligament injury. *Clin Sports Med*. 2016;35(4):679–96. doi: 10.1016/j.csm.2016.05.011.
45. Naqvi U, Sherman A I. Medial collateral ligament knee injuries. U: StatPearls [Internet]. Treasure Island (FL): StatPearls Publishing; 2021 [pristupljeno 15.04.2021.]. Dostupno na: <https://www.ncbi.nlm.nih.gov/books/NBK431095/>
46. Hughston JC, Andrews JR, Cross MJ, Moschi A. Classification of knee ligament instabilities. Part I. The medial compartment and cruciate ligaments. *J Bone Joint Surg Am* [Internet]. 1976 [pristupljeno 17.04.2021.];58(2):159–72. Dostupno na:

<https://insights.ovid.com/pubmed?pmid=1254619>

47. Lonergan KT, Taylor D. Medial collateral ligament injuries of the knee: an evolution of surgical reconstruction. *Tech Knee Surg.* 2002;1:137–45. doi: 10.1097/00132588-200212000-00008.
48. Cvetojević G. Operativno liječenje i rehabilitacija ozljeda medijalnog kolateralnog ligamenta koljena. Zagreb: Sveučilište u Zagrebu, Medicinski fakultet; 1998.
49. Andrews K, Lu A, Mckean L, Ebraheim N. Review: Medial collateral ligament injuries. *J Orthop.* 2017;14(4):550–4. doi: 10.1016/j.jor.2017.07.017.
50. Fetto JF, Marshall JL. Medial collateral ligament injuries of the knee: a rationale for treatment. *Clin Orthop Relat Res [Internet].* 1978 [pristupljeno 20.04.2021.];(132):206–18. Dostupno na: https://journals.lww.com/clinorthop/Citation/1978/05000/Medial_Collateral_Ligament_Injuries_of_the_Knee__A.38.aspx
51. Majjhoo A, Sagar H. Pellegrini-Stieda disease: calcification of the medial collateral ligament. *J Clin Rheumatol.* 2011;17(8):456. doi: 10.1097/RHU.0b013e31820568db.
52. Laprade RF, Bernhardson AS, Griffith CJ, Macalena JA, Wijdicks CA. Correlation of valgus stress radiographs with medial knee ligament injuries: an in vitro biomechanical study. *Am J Sports Med.* 2010;38(2):330–8. doi: 10.1177/0363546509349347.
53. Phisitkul P, James SL, Wolf BR, Amendola A. MCL injuries of the knee: current concepts review. *Iowa Orthop J [Internet].* 2006 [pristupljeno 20.04.2021.];26:77–90. Dostupno na: <https://www.ncbi.nlm.nih.gov/pmc/articles/PMC1888587/>
54. Dale KM, Bailey JR, Moorman CT 3rd. Surgical management and treatment of the anterior cruciate ligament/medial collateral ligament injured knee. *Clin Sports Med.* 2017;36(1):87–103. doi: 10.1016/j.csm.2016.08.005.
55. Studler U, White LM, Deslandes M, Geddes C, Sussman MS, Theodoropoulos J. Feasibility study of simultaneous physical examination and dynamic MR imaging of

- medial collateral ligament knee injuries in a 1.5-T large-bore magnet. *Skeletal Radiol.* 2011;40(3):335–43. doi: 10.1007/s00256-010-0884-6.
56. Nagineni CN, Amiel D, Green MH, Berchuck M, Akeson WH. Characterization of the intrinsic properties of the anterior cruciate and medial collateral ligament cells: an in vitro cell culture study. *J Orthop Res.* 1992;10(4):465–75. doi: 10.1002/jor.1100100402.
 57. Woo SL, Vogrin TM, Abramowitch SD. Healing and repair of ligament injuries in the knee. *J Am Acad Orthop Surg.* 2000;8(6):364–72. doi: 10.5435/00124635-200011000-00004.
 58. Hildebrand KA, Frank CB. Scar formation and ligament healing. *Can J Surg [Internet].* 1998 [pristupljeno 20.04.2021.];41(6):425–9. Dostupno na: <https://www.ncbi.nlm.nih.gov/pmc/articles/PMC3949797/>
 59. Frank CB. Ligament structure, physiology and function. *J Musculoskelet Neuronal Interact [Internet].* 2004 [pristupljeno 20.04.2021.];4(2):199–201. Dostupno na: <http://www.ismni.org/jmni/pdf/16/21FRANK.pdf>
 60. Frank CB, Loitz BJ, Shrive NG. Injury location affects ligament healing. A morphologic and mechanical study of the healing rabbit medial collateral ligament. *Acta Orthop Scand.* 1995;66(5):455–62. doi: 10.3109/17453679508995587.
 61. Amiel D, Akeson WH, Harwood FL, Frank CB. Stress deprivation effect on metabolic turnover of the medial collateral ligament collagen. A comparison between nine- and 12-week immobilization. *Clin Orthop Relat Res [Internet].* 1983 [pristupljeno 22.04.2021.];(172):265–70. Dostupno na: https://journals.lww.com/corr/Citation/1983/01000/Stress_Deprivation_Effect_on_Metabolic_Turnover_of.42.aspx
 62. Lind M, Jakobsen BW, Lund B, Hansen MS, Abdallah O, Christiansen SE. Anatomical reconstruction of the medial collateral ligament and posteromedial corner of the knee in patients with chronic medial collateral ligament instability. *Am J Sports Med.* 2009;37(6):1116–22. doi: 10.1177/0363546509332498.

63. Schein A, Matcuk G, Patel D, Gottsegen CJ, Hartshorn T, Forrester D, i sur. Structure and function, injury, pathology, and treatment of the medial collateral ligament of the knee. *Emerg Radiol.* 2012;19(6):489–98. doi: 10.1007/s10140-012-1062-z.
64. Laprade RF, Wijdicks CA. The management of injuries to the medial side of the knee. *J Orthop Sports Phys Ther.* 2012;42(3):221–33. doi: 10.2519/jospt.2012.3624.
65. Azar FM. Evaluation and treatment of chronic medial collateral ligament injuries of the knee. *Sports Med Arthrosc Rev.* 2006;14(2):84–90. doi: 10.1097/01.jsa.0000212311.77817.c8.
66. Miyamoto RG, Bosco JA, Sherman OH. Treatment of medial collateral ligament injuries. *J Am Acad Orthop Surg.* 2009;17(3):152–61. doi: 10.5435/00124635-200903000-00004.
67. Zaffagnini S, Bonanzinga T, Marcheggiani Muccioli GM, Giordano G, Bruni D, Bignozzi S, i sur. Does chronic medial collateral ligament laxity influence the outcome of anterior cruciate ligament reconstruction?: a prospective evaluation with a minimum three-year follow-up. *J Bone Joint Surg Br.* 2011;93(8):1060–4. doi: 10.1302/0301-620X.93B8.26183.
68. Feeley BT, Muller MS, Allen AA, Granchi CC, Pearle AD. Biomechanical comparison of medial collateral ligament reconstructions using computer-assisted navigation. *Am J Sports Med.* 2009;37(6):1123–30. doi: 10.1177/0363546508331134.
69. Mendes LFA, Pretterklieber ML, Cho JH, Garcia GM, Resnick DL, Chung CB. Pellegrini-Stieda disease: a heterogeneous disorder not synonymous with ossification/calcification of the tibial collateral ligament-anatomic and imaging investigation. *Skeletal Radiol.* 2006;35(12):916–22. doi: 10.1007/s00256-006-0174-5.
70. Weaver M, Sherman AI. Pellegrini Stieda disease. U: StatPearls [Internet].

Treasure Island (FL): StatPearls Publishing; 2021 [pristupljeno 25.04.2021.].
Dostupno na: <https://www.ncbi.nlm.nih.gov/books/NBK535347/>

71. Theivendran K, Lever CJ, Hart WJ. Good result after surgical treatment of Pellegrini-Stieda syndrome. *Knee Surg Sports Traumatol Arthrosc.* 2009;17(10):1231–3. doi: 10.1007/s00167-009-0725-0.
72. Swenson C, Swärd L, Karlsson J. Cryotherapy in sports medicine. *Scand J Med Sci Sports.* 1996;6(4):193–200. doi: 10.1111/j.1600-0838.1996.tb00090.x.
73. Ho SS, Illgen RL, Meyer RW, Torok PJ, Cooper MD, Reider B. Comparison of various icing times in decreasing bone metabolism and blood flow in the knee. *Am J Sports Med.* 1995;23(1):74–6. doi: 10.1177/036354659502300112.
74. Drez D, Faust DC, Evans JP. Cryotherapy and nerve palsy. *Am J Sports Med.* 1981;9(4):256–7. doi: 10.1177/036354658100900414.
75. Halinen J, Lindahl J, Hirvensalo E, Santavirta S. Operative and nonoperative treatments of medial collateral ligament rupture with early anterior cruciate ligament reconstruction: a prospective randomized study. *Am J Sports Med.* 2006;34(7):1134–40. doi: 10.1177/0363546505284889.
76. Sandberg R, Balkfors B, Nilsson B, Westlin N. Operative versus non-operative treatment of recent injuries to the ligaments of the knee. A prospective randomized study. *J Bone Joint Surg Am [Internet].* 1987 [pristupljeno 29.04.2021.];9(8):1120–6. Dostupno na: <https://insights.ovid.com/pubmed?pmid=3312204>
77. Jelić M, ur. *Ortopedska pomagala 2007: ortoze za udove i kralježnicu: knjiga simpozija Bjelolasica, 27.-29. rujna 2007.* Zagreb: Društo za protetiku i ortotiku ISPO-Croatia; 2007. Str. 1-107.
78. Edson CJ. Conservative and postoperative rehabilitation of isolated and combined injuries of the medial collateral ligament. *Sports Med Arthrosc Rev.* 2006;14(2):105–10. doi: 10.1097/01.jsa.0000212308.32076.f2.
79. Giannotti BF, Rudy T, Graziano J. The non-surgical management of isolated medial collateral ligament injuries of the knee. *Sports Med Arthrosc Rev.* 2006;14(2):74–

7. doi: 10.1097/01.jsa.0000212307.54947.e4.
80. Goff AJ, Page WS, Clark NC. Reporting of acute programme variables and exercise descriptors in rehabilitation strength training for tibiofemoral joint soft tissue injury: a systematic review. *Phys Ther Sport*. 2018;34:227–37. doi: 10.1016/j.ptsp.2018.10.012.
81. Logan CA, Murphy CP, Sanchez A, Dornan GJ, Whalen JM, Price MD, et al. Medial collateral ligament injuries identified at the National Football League scouting combine: assessment of epidemiological characteristics, imaging findings, and initial career performance. *Orthop J Sports Med*. 2018;6(7):2325967118787182. doi: 10.1177/2325967118787182.
82. Derscheid GL, Garrick JG. Medial collateral ligament injuries in football. Nonoperative management of grade I and grade II sprains. *Am J Sports Med*. 1981;9(6):365–8. doi: 10.1177/036354658100900605.
83. Hastings DE. The non-operative management of collateral ligament injuries of the knee joint. *Clin Orthop Relat Res* [Internet]. 1980 [pristupljeno 30.04.2021.]; (147):22–8. Dostupno na: <https://europepmc.org/article/med/7371301>
84. Jones RE, Henley MB, Francis P. Nonoperative management of isolated grade III collateral ligament injury in high school football players. *Clin Orthop Relat Res*. 1986;(213):137–40. doi: 10.1097/00003086-198612000-00016
85. Holden DL, Eggert AW, Butler JE. The nonoperative treatment of grade I and II medial collateral ligament injuries to the knee. *Am J Sports Med*. 1983;11(5):340–4. doi: 10.1177/036354658301100511.
86. Indelicato PA. Non-operative treatment of complete tears of the medial collateral ligament of the knee. *J Bone Joint Surg Am* [Internet]. 1983 [pristupljeno 29.04.2021.];65(3):323–9. Dostupno na: <https://insights.ovid.com/pubmed?pmid=6826594>
87. Indelicato PA, Hermansdorfer J, Huegel M. Nonoperative management of complete tears of the medial collateral ligament of the knee in intercollegiate football players.

- Clin Orthop Relat Res [Internet]. 1990 [pristupljeno 29.04.2021.];(256):174–7. Dostupno na: https://journals.lww.com/clinorthop/Abstract/1990/07000/Nonoperative_Management_of_Complete_Tears_of_the.25.aspx
88. DeHaven KE, Cosgarea AJ, Sebastianelli WJ. Arthrofibrosis of the knee following ligament surgery. *Instr Course Lect* 2003;52:369-81
 89. Noyes FR, Berrius-Torres S, Barber-Westin SD, Heckmann TP. Prevention of permanent arthrofibrosis after ACL reconstruction alone or combined with associated procedures: a prospective study in 443 knees. *Knee Surg Sports Traumatol Arthrosc* 2000;8:196-206. doi: 10.1007/s001670000126.
 90. Noyes FR, Barber-Westin SD. Reconstruction of the anterior and posterior cruciate ligaments after knee dislocation. Use of early protected postoperative motion to decrease arthrofibrosis. *Am J Sports Med* 1997;25:769-78. doi: 10.1177/036354659702500608.
 91. Woo SLY, Akeson WH, Jemcott GF i sur. The response of ligaments to injury: healing of the collateral ligaments. U: Daniel DM, Akeson WH, O'Connor JJ, ur. *Knee ligaments: structure, function, injury, and repair*. New York: Raven Press; 1990. Str. 351-64.
 92. Reider B, Sathy MR, Talkington J, Blyznak N, Kollias S. Treatment of isolated medial collateral ligament injuries in athletes with early functional rehabilitation. A five-year follow-up study. *Am J Sports Med*. 1994;22(4):470–7. doi: 10.1177/036354659402200406.
 93. Ballmer PM, Jakob RP. The non operative treatment of isolated complete tears of the medial collateral ligament of the knee. A prospective study. *Arch Orthop Trauma Surg*. 1988;107(5):273–6. doi: 10.1007/BF00451505.
 94. Steadman JR. Rehabilitation of first- and second-degree sprains of the medial collateral ligament. *Am J Sports Med*. 1979;7(5):300–2. doi: 10.1177/036354657900700507.

95. Bergfeld J. Symposium: functional rehabilitation of isolated medial collateral ligament sprains. First-, second-, and third-degree sprains. *Am J Sports Med.* 1979;7(3):207–9. doi: 10.1177/036354657900700317.
96. Cox JS. Symposium: functional rehabilitation of isolated medial collateral ligament sprains. Injury nomenclature. *Am J Sports Med.* 1979;7(3):211–3. doi: 10.1177/036354657900700319.
97. Noyes FR, Barber-Westin SD. The treatment of acute combined ruptures of the anterior cruciate and medial ligaments of the knee. *Am J Sports Med.* 1995; 23(4):380–9. doi: 10.1177/036354659502300402.
98. Sims WF, Jacobson KE. The posteromedial corner of the knee: medial-sided injury patterns revisited. *Am J Sports Med.* 2004;32(2):337–45. doi: 10.1177/0363546503261738.
99. Wilson TC, Satterfield WH, Johnson DL. Medial collateral ligament „tibial“ injuries: indication for acute repair. *Orthopedics.* 2004;27(4):389–93. doi: 10.3928/0147-7447-20040401-15.
100. Lobenhoffer P. Complex instability of the anterior knee. *Orthopade.* 2002;31(8):770–7. doi: 10.1007/s00132-002-0334-9.
101. Delamarter RB, Hohl M, Hopp EJ. Ligament injuries associated with tibial plateau fractures. *Clin Orthop Relat Res [Internet].* 1990 [pristupljeno 01.05.2021.];(250):226–33. Dostupno na: <https://pubmed.ncbi.nlm.nih.gov/2293934/>
102. Kuroda R, Muratsu H, Harada T, Hino T, Takayama H, Miwa M, i sur. Avulsion fracture of the posterior oblique ligament associated with acute tear of the medial collateral ligament. *Arthroscopy.* 2003;19(3):E18. doi: 10.1053/jars.2003.50069.
103. Tandogan NR, Kayaalp A. Surgical treatment of medial knee ligament injuries: current indications and techniques. *EFORT Open Rev.* 2016;1(2):27–33. doi: 10.1302/2058-5241.1.000007.
104. Nakamura N, Horibe S, Toritsuka Y, Mitsuoka T, Yoshikawa H, Shino K. Acute

- grade III medial collateral ligament injury of the knee associated with anterior cruciate ligament tear. The usefulness of magnetic resonance imaging in determining a treatment regimen. *Am J Sports Med.* 2003;31(2):261–7. doi: 10.1177/03635465030310021801.
105. Robins AJ, Newman AP, Burks RT. Postoperative return of motion in anterior cruciate ligament and medial collateral ligament injuries. The effect of medial collateral ligament rupture location. *Am J Sports Med.* 1993;21(1):20–5. doi: 10.1177/036354659302100104.
106. Yoshiya S, Kuroda R, Mizuno K, Yamamoto T, Kurosaka M. Medial collateral ligament reconstruction using autogenous hamstring tendons: technique and results in initial cases. *Am J Sports Med.* 2005;33(9):1380–5. doi: 10.1177/0363546504273487.
107. Bosworth DM. Transplantation of the semitendinosus for repair of laceration of medial collateral ligament of the knee. *J Bone Joint Surg Am* [Internet]. 1952 [pristupljeno 18.05.2021.];34-A(1):196–202. Dostupno na: <https://insights.ovid.com/pubmed?pmid=14907803>
108. Slocum DB, Larson RL. Rotatory instability of the knee. Its pathogenesis and a clinical test to demonstrate its presence. *J Bone Joint Surg Am.* 1968;50(2):211–25. doi: 10.1097/BLO.0b013e31802baf88.
109. O'Donoghue DH. Reconstruction for medial instability of the knee. *J Bone Joint Surg Am* [Internet]. 1973 [pristupljeno 18.05.2021.];55(5):941–54. Dostupno na: <https://insights.ovid.com/pubmed?pmid=4760101>
110. Borden PS, Kantaras AT, Caborn DNM. Medial collateral ligament reconstruction with allograft using a double-bundle technique. *Arthroscopy.* 2002;18(4):E19. doi: 10.1053/jars.2002.32235.
111. Marx RG, Hetsroni I. Surgical technique: medial collateral ligament reconstruction using Achilles allograft for combined knee ligament injury. *Clin Orthop Relat Res.* 2012;470(3):798–805. doi: 10.1007/s11999-011-1941-8.

112. Wijdicks CA, Michalski MP, Rasmussen MT, Goldsmith MT, Kennedy NI, Lind M, et al. Superficial medial collateral ligament anatomic augmented repair versus anatomic reconstruction: an in vitro biomechanical analysis. *Am J Sports Med.* 2013;41(12):2858–66. doi: 10.1177/0363546513503289.
113. Hughston JC, Eilers AF. The role of the posterior oblique ligament in repairs of acute medial (collateral) ligament tears of the knee. *J Bone Joint Surg Am* [Internet]. 1973 [pristupljeno 18.05.2021.];55(5):923–40. Dostupno na: <https://insights.ovid.com/pubmed?pmid=4760100>
114. Gorin S, Paul DD, Wilkinson EJ. An anterior cruciate ligament and medial collateral ligament tear in a skeletally immature patient: a new technique to augment primary repair of the medial collateral ligament and an allograft reconstruction of the anterior cruciate ligament. *Arthroscopy.* 2003;19(10):E21-6. doi: 10.1016/j.arthro.2003.10.031.
115. Geeslin AG, LaPrade RF. Outcomes of treatment of acute grade-III isolated and combined posterolateral knee injuries: a prospective case series and surgical technique. *J Bone Joint Surg Am.* 2011;93(18):1672–83. doi: 10.2106/JBJS.J.01639.
116. Veltri DM, Warren RF. Operative treatment of posterolateral instability of the knee. *Clin Sports Med* [Internet]. 1994 [pristupljeno 20.05.2021.];13(3):615–27. Dostupno na: <https://europepmc.org/article/med/7954887>
117. Smiljanić B, ur. *Traumatologija: ozljede kolateralnih ligamenata.* Zagreb: Školska knjiga; 2003. Str. 181.
118. Kakarlapudi TK, Bickerstaff DR. Knee instability: isolated and complex. *West J Med.* 2001;174(4):266–72. doi: 10.1136/ewjm.174.4.266.
119. Cooper JM, McAndrews PT, LaPrade RF. Posterolateral corner injuries of the knee: anatomy, diagnosis, and treatment. *Sports Med Arthrosc Rev.* 2006;14(4):213–20. doi: 10.1097/01.jsa.0000212324.46430.60.

8. ŽIVOTOPIS

OSOBNI PODACI:

Ime i prezime: Katarina Jelić

Datum i mjesto rođenja: 20.05.1996., Vinkovci

Adresa: Lj. Gaja 15, Cerna, 32272

E-mail: katarina.jelic3@gmail.com

OBRAZOVANJE:

2015. – 2021. Sveučilište u Zagrebu, Medicinski fakultet

2011. – 2015. Gimnazija Matije Antuna Reljkovića, Vinkovci

2007. – 2011. Osnovna škola Matije Antuna Reljkovića, Cerna

2003. – 2007. Osnovna škola Mare Švel-Gamiršek, Vrbanja

AKTIVNOSTI:

2016. – 2018. Članica Studentske sekcije za kirurgiju

2018./2019. Članica Vijeća Studentske sekcije za kirurgiju

2019./2020. Potpredsjednica Studentske sekcije za kirurgiju

2020./2021. Predsjednica Studentske sekcije za kirurgiju

2017. – 2020. Voditeljica ženske rukometne sekcije Medicinskog fakulteta

2017. – 2021. Organizacija cestovne utrke „162 stube“

2018. – 2021. Predsjednica Sportske udruge studenata medicine – SportMEF

2017. – 2019. Članica Studentske sekcije dobrovoljnih darivatelja krvi i transfuzijske medicine

2019./2020. Tajnica Studentske sekcije dobrovoljnih darivatelja krvi i transfuzijske medicine

2018. – 2021. Student bolničar na Sveučilišnom sportskom natjecanju, Unisport Zagreb

2018. – 2021. Rad na poziciji prve medicinske pomoći na eventima i festivalima („Hideout“ festival, „Outlook“ festival, „Dimensions“ festival, „KnockOut Snow“ festival - Slovenija)

2014. Volonter za vrijeme poplave u Gunji

2020./2021. Volonter za vrijeme pandemije Covid-19

POSTIGNUĆA:

2020. Posebna Dekanova nagrada za doprinos ugledu Medicinskog fakulteta sudjelovanjem u radu Studentske sekcije dobrovoljnih darivatelja krvi i transfuzijske medicine

2018. Aktivno sudjelovanje na 7. Hrvatskom kirurškom kongresu

- Jaman J, Mudrovčić Y, Blažević A, Ivanković D, **Jelić K**, Batur P, Biličić L, Silovski H, Mijatović D: Naša iskustva u podučavanju studenata kirurškom čvorovanju. Zagreb, Hrvatska / Croatia

- Mudrovčić Y, Jaman J, Blažević A, Ivanković D, **Jelić K**, Batur P, Biličić L, Silovski H, Mijatović D: O radu Studentske sekcije za kirurgiju Medicinskog fakulteta Sveučilišta u Zagrebu. Zagreb, Hrvatska / Croatia

2019. Aktivno sudjelovanje na Memorijalu Drago Perović

- Josip Jaman, Yannick Mudrovčić, Andrea Blažević, Domagoj Ivanković, **Katarina Jelić**, Paula Batur, Lucija Biličić: O radu Studentske sekcije za kirurgiju Medicinskog fakulteta Sveučilišta u Zagrebu. Zagreb, Hrvatska / Croatia

DODATNE VJEŠTINE:

Rad na računalu

- Windows sustavi
- MS Office paketi

Strani jezici

- Engleski jezik (aktivno u govoru i pismu), FCE certifikat - Linguapax
- Njemački jezik (pasivno u govoru i pismu)

Dozvole

- Vozačka dozvola, B kategorija
- Dozvola za sportski ribolov