

# Utjecaj COVID-19 pandemije na liječenje pacijentica s novootkrivenim karcinomom dojke u KB Dubrava

---

Jozepović, Ana

Master's thesis / Diplomski rad

2021

Degree Grantor / Ustanova koja je dodijelila akademski / stručni stupanj: **University of Zagreb, School of Medicine / Sveučilište u Zagrebu, Medicinski fakultet**

Permanent link / Trajna poveznica: <https://um.nsk.hr/um:nbn:hr:105:760892>

Rights / Prava: [In copyright](#) / [Zaštićeno autorskim pravom.](#)

Download date / Datum preuzimanja: **2025-03-31**



Repository / Repozitorij:

[Dr Med - University of Zagreb School of Medicine Digital Repository](#)



**SVEUČILIŠTE U ZAGREBU**

**MEDICINSKI FAKULTET**

**Ana Jozepović**

**Utjecaj COVID-19 pandemije na liječenje  
pacijentica s novootkrivenim karcinomom  
dojke u KB Dubrava**

**DIPLOMSKI RAD**



**ZAGREB, 2021**

Ovaj diplomski rad izrađen je u Klinici za plastičnu, rekonstrukcijsku i estetsku kirurgiju Kliničke bolnice Dubrava pod vodstvom doc. dr. sc. Krešimira Martića i predan je na ocjenu u akademskoj godini 2020/2021.

## **POPIS I OBJAŠNJENJE KRATICA**

**ADH** atipična duktalna hiperplazija

**ALH** atipična lobularna hiperplazija

**BRCA 1** *breast cancer gene 1*

**BRCA 2** *breast cancer gene 2*

**CNB** *core needle biopsy*

**DCIS** duktalni karcinom *in situ*

**FNA** *fine needle aspiration*

**HER 2** *human epidermal growth factor receptor 2*

**KB** Klinička bolnica

**LCIS** lobularni karcinom *in situ*

**MMG** mamografija

**MR** magnetska rezonancija

**NST** *no special type*

**SLNB** *sentinel lymph node biopsy*

**TDLU** *terminal duct-lobular unit*

**UZV** ultrazvuk

<b>1. Sadržaj</b>	
<b>2. SAŽETAK</b> .....	
<b>3. SUMMARY</b> .....	
<b>4. UVOD</b> .....	<b>1</b>
<b>4.1 Anatomija dojke</b> .....	<b>2</b>
<b>4.1.1 Građa dojke</b> .....	<b>2</b>
<b>4.1.2 Vaskularizacija i inervacija dojke</b> .....	<b>2</b>
<b>4.1.3 Limfna odvodnja</b> .....	<b>3</b>
<b>4.2 Tumori dojke</b> .....	<b>3</b>
<b>4.2.1 Dobročudne promjene dojke</b> .....	<b>4</b>
<b>4.2.2 Stromalni tumori dojke</b> .....	<b>5</b>
<b>4.2.3 Karcinom dojke</b> .....	<b>6</b>
<b>4.3 Kliničke značajke karcinoma dojke</b> .....	<b>10</b>
<b>4.4 Prognostički i prediktivni čimbenici karcinoma dojke</b> .....	<b>11</b>
<b>4.5 Dijagnostika bolesti dojke</b> .....	<b>11</b>
<b>4.5.1 Klinički pregled</b> .....	<b>11</b>
<b>4.5.2 Slikovne dijagnostičke metode</b> .....	<b>12</b>
<b>4.5.3 Analiza uzorka tkiva</b> .....	<b>14</b>
<b>4.6 Liječenje karcinoma dojke</b> .....	<b>15</b>
<b>4.6.1 Kirurško liječenje karcinoma dojke</b> .....	<b>18</b>
<b>4.6.2 Radioterapija karcinoma dojke</b> .....	<b>20</b>
<b>4.6.3 Neoadjuvantno i adjuvantno liječenje karcinoma dojke</b> .....	<b>21</b>
<b>5. HIPOTEZA</b> .....	<b>22</b>
<b>6. CILJEVI RADA</b> .....	<b>23</b>
<b>7. MATERIJALI I METODE</b> .....	<b>24</b>
<b>8. REZULTATI</b> .....	<b>25</b>
<b>9. RASPRAVA</b> .....	<b>29</b>
<b>10. ZAKLJUČAK</b> .....	<b>31</b>
<b>11. ZAHVALE</b> .....	<b>32</b>
<b>12. LITERATURA</b> .....	<b>33</b>
<b>13. ŽIVOTOPIS</b> .....	<b>36</b>

## 2. SAŽETAK

### Utjecaj COVID-19 pandemije na liječenje pacijentica s novootkrivenim karcinomom dojke u Kliničkoj Bolnici Dubrava, Ana Jozepović

**Uvod.** Karcinom dojke je najčešći karcinom u ženskoj populaciji u svijetu i uzrokuje oko 20% smrti žena od karcinoma. Svake godine se u Hrvatskoj dijagnosticira oko 2800 novih slučajeva karcinoma dojke. Iznimno je važno dijagnosticirati karcinom dojke u ranom stadiju zbog boljeg ishoda liječenja.

**Cilj.** Cilj ovog istraživanja je retrospektivno evaluirati utjecaj COVID-19 pandemije na liječenje pacijentica s novootkrivenim karcinomom dojke u Kliničkoj bolnici Dubrava, kroz usporedbu 2019. godine, u kojoj nije bilo COVID-19 pandemije i 2020. godine.

**Materijali i metode.** Istraživanje je uključilo 319 pacijentica kojima je karcinom dojke dijagnosticiran biopsijom širokom iglom (*core* biopsijom) ili kirurškom biopsijom u Kliničkoj bolnici Dubrava. Podatci su skupljeni pretragom bolničkog informatičkog sustava. Uspoređivali smo broj pacijentica, veličinu tumora, vrijeme čekanja na operaciju, te udio radikalnih i poštenih zahvata na dojci, kao i udio limfadenektomije pazušnih limfnih čvorova i biopsije limfnog čvora čuvara (sentinel limfni čvor).

**Rezultati.** U istraživanje je uključeno 319 pacijentica, od toga 213 pripada skupini 2019. godine, a 106 pacijentica 2020. godini. Razlika u broju pacijentica bila je statistički značajna, a uvjetovana je i opsegom rada bolnice zbog COVID-19 pandemije. Iako je 2020. godine liječen manji broj pacijentica, vrijeme čekanja na operativne zahvate bilo je kraće. Razlika u vremenu čekanja na operaciju u 2019. i 2020. godini bila je statistički značajna. Medijan dužine čekanja na operaciju u 2019. godini iznosio je 28 dana, a u 2020. godini 19 dana. Nije bilo značajne razlike u godinama između udjela radikalnih i poštenih zahvata na dojci i udjela limfadenektomije pazušnih limfnih čvorova i biopsije limfnog čvora čuvara. Prosječna veličina tumora bila je veća u 2019. godini (1,82 cm) u usporedbi sa 2020. godinom (1,71 cm), ali je udio tumora većih od 3 cm bio veći u 2020. Nije utvrđena statistički značajna razlika u veličini tumora.

**Zaključak.** Ovo istraživanje je pokazalo da je COVID-19 pandemija imala značajan utjecaj na smanjenje broja pacijentica koje su dijagnosticirane i/ili liječene u KB Dubrava u 2020. godini, što je moguće uvjetovano i smanjenim opsegom rada bolnice zbog COVID-19 pandemije. Prosječna veličina tumora u 2020. godini u usporedbi s 2019. godinom bila je manja, ali je udio tumora većih od 3 cm bio veći. Udio radikalnih i poštenih operacija, te udio limfadenektomije pazušnih limfnih čvorova i biopsije limfnog čvora čuvara nisu pokazale značajne razlike. Za skupinu pacijentica koje su u kraćem vremenskom intervalu 2020. godine obrađivane i liječene u KB Dubrava pružena je pravovremena i kvalitetna skrb. Usporedbom s 2019. godinom vidljivo je da nije bilo kašnjenja s dijagnostikom i liječenjem što se vidi kroz usporedbe veličine dijagnosticiranih karcinoma i vremena čekanja na operativno liječenje. Štoviše, primjetno je da se zbog organizacije rada usmjerene samo prema najhitnijim oblicima liječenja, vrijeme čekanja na zahvate čak i smanjilo. Nažalost ovdje ne možemo vidjeti ishode liječenja za pacijentice u periodu 2020. godine kada je Klinička bolnica Dubrava bila isključivo organizirana za rad s COVID-19 pacijentima, odnosno jesu li pacijentice koje su u to vrijeme bile preusmjerene na druge medicinske ustanove u Republici Hrvatskoj morale duže čekati na dijagnostiku i liječenje.

**Ključne riječi:** karcinom dojke, COVID-19, pandemija, biopsija širokom iglom, *core* biopsija, operacije karcinoma dojke

### 3. SUMMARY

#### **The impact of the COVID-19 pandemic on the treatment of patients with newly diagnosed breast cancer in Clinical Hospital Dubrava, Ana Jozepović**

**Background.** Breast cancer is the most common cancer in women worldwide and the cause of 20% of deaths from cancer in women. Every year about 2800 new cases of breast cancer are diagnosed in Croatia. It is very important to diagnose breast cancer at an early stage for a better treatment outcome.

**Aim.** The purpose of this study is to retrospectively evaluate the impact of COVID-19 pandemic on the treatment of patients with newly diagnosed breast cancer in Clinical Hospital Dubrava. Comparison of 2019, before COVID-19 pandemic and 2020.

**Materials and methods.** The retrospective study included 319 women with core needle biopsy or surgical biopsy proven malignant breast tumour in Clinical Hospital Dubrava whose data were extracted from the hospital database. We compared the number of patients, tumor size, waiting time for surgery, and the proportion of radical and conserving breast surgeries, as well as the proportion of axillary lymph node lymphadenectomy and sentinel lymph node biopsy.

**Results.** The study included 319 patients, of which 213 belonged to the group 2019, and 106 patients 2020. The difference in the number of patients was statistically significant, and was conditioned by the extent of the hospital's work due to the COVID 19 pandemic. Although fewer patients were treated in 2020, they had shorter waiting times for surgical procedures. The difference in waiting times for surgery in 2019 and 2020 was statistically significant. The median length of waiting for surgery in 2019 was 28 days, and in 2020 it was 19 days. There was no significant difference between the proportion of radical and conserving breast surgeries and the proportion of axillary lymph node lymphadenectomy and sentinel lymph node biopsy. The average tumor size is higher in 2019 (1.82 cm) compared to 2020 (1.71 cm), but the proportion of tumors larger than 3 cm was higher in 2020. No statistically significant difference in tumor size was found.

**Conclusion.** This study showed that the COVID-19 pandemic had a significant impact on reducing the number of patients diagnosed and / or treated at Clinical Hospital Dubrava in 2020, which may be due to the reduced scope of clinical practice in the hospital due to the COVID-19 pandemic. The average tumor size in 2020 was smaller compared to 2019, but the proportion of tumors larger than 3 cm was higher. The proportion of radical and conserving operations, as well as the proportion of axillary lymph node lymphadenectomies and sentinel lymph node biopsies (SLNB) showed no significant differences. Group of patients who were treated in the Clinical Hospital Dubrava in a shorter interval in 2020 got timely and quality medical care. A comparison with 2019 shows that there were no delays with diagnosis and treatment, which can be seen through comparisons of the size of diagnosed cancers and the waiting time for surgical treatment. Moreover, it is noticeable that due to the organization of work focused only on the most urgent forms of treatment, the waiting time for surgical procedures has even decreased. Unfortunately, we cannot see the outcomes of treatment for patients in the period 2020 when the Clinical Hospital Dubrava was exclusively organized to work with COVID-19 patients, namely whether patients who were referred to other medical institutions in the Republic of Croatia had to wait longer for diagnosis and treatment.

**Key words:** breast cancer, COVID-19, pandemic, core needle biopsy, breast cancer surgery

## 4. UVOD

Rak je jedan od vodećih javnozdravstvenih problema u svijetu. Među najčešćim sijelima raka u žena u Republici Hrvatskoj karcinom dojke zauzima prvo mjesto. Prema posljednjim podacima, s ukupno 2845 novootkrivenih slučajeva, ostvaruje stopu incidencije od 134,7/100000 te stopu mortaliteta od 37,3/100000 što ga svrstava i na prvo mjesto prema mortalitetu (1).

U posljednjih desetak i više godina uloženi su značajni zdravstveni i financijski resursi u preventivno djelovanje, tj. rano otkrivanje karcinoma dojke te unaprjeđenje dijagnostičkih metoda. Otkrivanjem karcinoma dojke u ranoj fazi bolesti može se očekivati bolji ishod liječenja. Palpacija je najstarija poznata dijagnostička metoda za prepoznavanje tumora dojke koja se nadopunjuje radiološkim slikovnim metodama. Radiološke slikovne metode su ključne u ranom otkrivanju karcinoma, razlikovanju benignih i malignih lezija, te procjeni proširenosti bolesti. Mamografija i ultrazvuk su osnovne dijagnostičke metode za otkrivanje karcinoma dojke, dok se magnetska rezonancija, kao najosjetljivija slikovna metoda, koristi u dodatnoj ili preoperativnoj obradi pacijentica, kao i kod patohistološki potvrđenih karcinoma radi procjene proširenosti bolesti ili planiranja operativnog liječenja. Uzorci za citološku i patohistološku analizu prikupljaju se iglenom punkcijom i aspiracijom, biopsijom širokom iglom (*CORE* biopsijom) i ekscizijskom biopsijom (2). U ovom radu osvrnut ćemo se na utjecaj COVID-19 pandemije na liječenje pacijentica sa karcinomom dojke, budući da su u dijelu svijetu zabilježena kašnjenja u probiru i dijagnosticiranju raka te još nije jasno kako i na koji način će se pandemija odraziti na incidenciju i mortalitet pacijenata s karcinomima.



## 4.1 Anatomija dojke

### 4.1.1 Građa dojke

Dojka, prsna žlijezda (lat. *mamma*) parni je organ različitog oblika, strukture i funkcije, ovisno spolu, dobi i hormonalnom utjecaju. Građena je od kože, masnog tkiva te mliječne žlijezde (lat. *glandula mammaria*). U odraslih žena seže od 2./3. do 6. rebra, a u poprečnom smjeru od parasternalne do prednje aksilarne linije. Najvećim dijelom je rastezljivo povezana s *fasciom pectoralis (superficialis)*, a manjim dijelom s fascijom *m. serratus anterior* (3,4). Nešto ispod sredine dojke ističe se prsna bradavica (lat. *papila mamme*) koja je okružena pigmentiranim poljem koje se naziva areola (lat. *areola mamme*). Na rubu areole nalazi se 10-15 apokrinih žlijezda (lat. *gll. areolares*) (4).

Mliječnu žlijezdu čini 15-20 režnjeva (lat. *lobi glandulae mammariae*) koji su zrakasto raspoređeni oko papile i međusobno odvojeni vezivnim tkivom. Svaki režanj ima glavni izvodni kanal (lat. *ductus lactiferus*) koji se prije nego uđe u papilu proširuje u vretenasti mliječni sinus (lat. *sinus lactiferus*) (3,4).

Tračci vezivnog tkiva koji se protežu između režnjica čine Cooperove suspenzorne sveze koje su osnova potporno-vezivnog tkiva dojke (3).

### 4.1.2 Vaskularizacija i inervacija dojke

Arterijska opskrba medijalnog dijela dojke vrši se putem *rammi mammarii mediales a. thoracicae internae* te interkostalnih arterija 2.-3. interkostalnog prostora (lat. *aa. intercostales*). Lateralni dio dojke opskrbljuje se ograncima aksilarne arterije (lat. *a. axillaris*) preko lateralne torakalne arterije (lat. *rr. mammarii laterales a. thoracicae lateralis*) (3).

Venska opskrba dojke dijeli se na površinske i duboke vene. Površinske vene obilno anastomoziraju ispod prsne bradavice (lat. *plexus venosus areoralis*) i ulijevaju se najvećim dijelom u duboke vene. Duboke vene prate tok pripadajućih arterija i mogu otjecati prema venama trbušne stijenke i prema *v. jugularis externa* (3,4).

Osjetni živci dojke su *rr. mammarii mediales* koje daju *rr. cutanei antteriores intercostales* (2.-4.) i *rr. mammarii laterales* koje daju *rr. cutanei latterales intercostales* (4.-6.) (4).

#### 4.1.3 Limfna odvodnja

Od velikog je značaja točno poznavanje limfne odvodnje dojke s obzirom na odlučujuću ulogu limfnog sustava u metastaziranju karcinoma dojke. Kao i u venskom sustavu, razlikujemo površinsku i duboku mrežu među kojima postoje raznovrsne veze koje čine tri limfna plexusa: *plexus areolaris* intramamarno, *plexus subareolaris* u tijelu žlijezde, te *plexus submammarius* na fasciji velikog i malog prsnog mišića (3).

Iz limfnih čvorova na donjem lateralnom rubu *m. pectoralis major* (*nly. pectorales*, Sorgius grupa) drenira se limfa u središnju grupu limfnih čvorova pazušne jame, te u apikalne limfne čvorove na vršku aksile. Uključeni su i limfni čvorovi uzduž *a. axillaris* i *a. subscapularis*.

Limfa se dalje odvodi preko limfnog voda (lat. *truncus lymphaticus*), koji se desno ulijeva u venski kut, a lijevo u prsni vod (lat. *ductus thoracicus*).

Daljnji odvod limfe odvija se preko parasternalnih limfnih čvorova, položenih uz *v. thoracica interna*, te dalje u limfne vodove. Između medijastinalnih limfnih žila, interkostalnih i parasternalnih postoje spojevi (3).

Putem intermuskularnih odvodnih žila limfa se odvodi do supraklavikularnih i apikalnih limfnih čvorova te postoje spojevi s limfnim čvorovima stražnjeg i prednjeg medijastinuma (3).

## 4.2 Tumori dojke

Tumori dojke mogu biti dobroćudni i zloćudni. Histogenetski, nastaju iz epitela ili strome i treba naglasiti da su epitelni tumori mnogo učestaliji od stromalnih tumora (5).

Maligni tumori imaju veću kliničku važnost i vrlo je važno njihovo rano otkrivanje. Među

njima je najčešći karcinom dojke. Tumori dojke su barem 100 puta učestaliji u žena nego u muškaraca (5).

#### **4.2.1 Dobročudne promjene dojke**

Dobročudne promjene dojke obuhvaćaju fibrocistične promjene i proliferativne bolesti dojke. Uslijed prekomjerne ili neusklađene reakcije tkiva dojke na hormonsku stimulaciju tijekom menstrualnog ciklusa nastaju fibrocistične promjene dojke. Promjene zahvaćaju epitel i mezenhim dojke te obuhvaćaju nastanak cista, fibroze i adenoze. Najčešće se nalaze u žena u dobi između 25. i 50. godina, s većom učestalošću u premenopauzi. Nakon menopauze uslijed smanjenja hormonske stimulacije dojki, smanjuju se i fibrocistične promjene. Smatra se da promjene nastaju s vremenom zbog nakupljanja malih aberacija tijekom normalnog cikličkog povećanja i involucije dojke, tijekom svakog menstrualnog ciklusa. Mogu biti multifokalne i bilateralne, mikroskopski i makroskopski vidljive, te se mogu palpirati i fluktuiraju na dodir. U slučaju pucanja cista zaostaju vezivni ožiljci (5).

Proliferativna bolest dojke je skupina poremećaja proliferacije u parenhimu dojke, većinom se radi o hiperplastičnim procesima induciranim djelovanjem hormona. Promjene su klinički značajne jer stvaraju tumorski čvor u dojci koji je moguće zamijeniti sa karcinomom na kliničkoj, radiološkoj i mikroskopskoj razini, te neki oblici ovih promjena mogu biti preneoplastične promjene iz kojih se razvija karcinom. Mikroskopska proliferacija epitela može biti bez znakova atipije ili sa znakovima atipije (5).

U proliferativnu bolest dojke bez znakova atipije ubrajamo nekoliko entiteta, a očituje se proliferacijom dukalnog epitela i/ili strome.

Umjerena i floridna duktalna hiperplazija obilježene su proliferacijom epitela, premošćivanjem kanalića i stvaranjem nepravilnih lumena koji mogu biti prošireni i ispunjenim umnoženim stanicama. Sklerozirajuća adenoza karakterizirana je proliferacijom

malih kanalića i acinusa uz deformaciju žlijezda. Makroskopski, ima čvrstu strukturu poput hrskavice pa može biti zamijenjena s karcinomom dojke, dok tračci stanica u stromi mogu davati dojam da se radi o invazivnom karcinomu dojke.

Radijalni ožiljak je obilježen proliferacijom kanalića s centralnom fibrozom i elastozom te ga je teško razlikovati od tubularnog karcinoma dojke.

Intraduktalni papilom je mekani, solitarni tumor koji raste unutar cistično proširenih kanalića, većinom smješteni u glavnom izvodnom kanalu ili laktiferom sinus. U slučaju multiple papilomatoze papilomi su manji i dublje smješteni u kanalnom sustavu dojke. Češće se pojavljuju recidivi bolesti te su udruženi s povećanim rizikom za razvoj dojke.

Od navedenih stanja umjerena i floridna hiperplazija te duktalna papilomatoza jesu promjene koje povećavaju rizik za nastanak karcinoma dojke 1,5-2 puta u odnosu na opću populaciju (5,6).

Proliferativna bolest dojke sa znakovima atipije obuhvaća atipičnu duktalnu (ADH) i lobularnu hiperplaziju (ALH). U ovim skupinama je rizik za nastanak karcinoma dojke 5 puta veći nego u općoj populaciji, dok je u pacijentica s pozitivnom obiteljskom anamnezom 10 puta veći rizik. ADH je solidina ili papilarna proliferacija epitela koja čini prijelazni oblik prema intraduktalnom karcinomu. ALH je hiperplazija stanica završne duktulo-lobularne jedinice (TDLU) koje slične stanicama u lobularnom karcinomu *in situ*, ali ne ispunjavaju više od 50 % TDLU.

Zbog nespecifičnih simptoma proliferativna bolest dojke sa znakovima atipije obično se dijagnosticira biopsijom radi pronalaska mikrokalcifikata na mamografiji (5).

#### **4.2.2 Stromalni tumori dojke**

Stromalni tumori mogu nastati u interlobularnoj i intralobularnoj stromi. Od intralobularnih najčešći su fibroadenom i filodes tumor, a od interlobularnih lipom i angiosarkom koji nastaju od mekih tkiva.

Fibroadenom je najčešći dobroćudni tumor dojke koji je građen od žljezdanog tkiva i vezivne strome. Javlja se u mladih žena, oštro je ograničen. Može biti okruglog ili ovalnog oblika, solitaran je i promjera 1-3 cm, te je najčešće lokaliziran u lateralnom kvadrantu (5,7).

Filodes tumori čine manje od 1% svih tumora dojke. Dobro su ograničene tvorbe i svojom veličinom, od 2-40 cm, mogu deformirati dojku. Histološki nalikuju fibroadenom, u manjem postotku mogu biti zloćudni te često recidiviraju i rezistentni su na kemoterapiju (5).

#### 4.2.3 Karcinom dojke

Karcinom dojke najčešći je zloćudni tumor u žena u svim područjima svijeta, pa tako i u Republici Hrvatskoj sa stopom incidencije od 134,7/100000 (1).

Nastaje proliferacijom epitela terminalnih kanalića ili duktulo-lobularnih jedinica (5).

EUROCORE-5 studija pokazuje podatke o preživljenju od raka dojke u Hrvatskoj u razdoblju 1999.- 2007. god., petogodišnje relativno preživljenje iznosilo je 76,3%, a prosjek europskih zemalja bio je 81,8% (8). Upravo ovakvi podatci pokazuju potrebu za ranim otkrivanjem karcinoma dojke i definiranju visokorizičnih skupina. Rizikni čimbenici za nastanak karcinoma dojke su: ženski spol, dob oko i nakon menopauze, reproduktivne značajke, prethodne lezije dojki, genetska predispozicija, hormonski status te brojni čimbenici okoliša (zračenje, prehrana, alkohol, pušenje, tjelesna aktivnost, prekomjerna tjelesna težina...)(5,9).

Opterećena obiteljska anamneza posebno je izražena kod žena čiji srodnici prvog koljena (majka, sestra, kći) imaju dijagnosticiran karcinom te ima dva puta veći rizik od žena koje nemaju pozitivnu obiteljsku anamnezu. Također u žena koje imaju dvije srodnice prvog koljena oboljele rizik je utrostručen (9).

Unutar nekih obitelji uočena je genska sklonost pa se takvi karcinomi nazivaju hereditarnim te čine oko 10% karcinoma dojke. Mutacije gena *BRCA1* i *BRCA2* (engl. *breast cancer gene*, *BRCA*), koji kodiraju proteine za popravak DNA, povezane su sa znatno većom incidencijom karcinoma dojke i jajnika (5,9).

Kod prethodnih bolesti dojke proliferativne lezije bez atipije imaju blago povišen rizik, 1,5-2 puta, dok proliferativne bolesti sa atipijom imaju 4-5 puta veći rizik za nastanak karcinoma dojke (9).

Najveći udio karcinoma dojke histološki spadaju u skupinu adenokarcinoma. Prema invazivnosti dijele se na neinvazivne karcinome, mikroinvazivne i invazivne karcinome dojke (5).

#### **4.2.3.1 Neinvazivni karcinom dojke**

Neinvazivni karcinomi dojke još se nazivaju i karcinomi *in situ*, te za razliku od invazivnih karcinoma, imaju u potpunosti održanu bazalnu membranu. Maligno alterirane stanice su ograničene na duktuse ili lobule, te ih stoga dijelimo na intraduktalne i intralobularne karcinome.

Duktalni karcinom *in situ* (lat. *carcinoma intraductale*, engl. *ductal carcinoma in situ*, DCIS) je najčešći oblik neinvazivnog karcinoma sa zastupljenošću od 80%, a u 10-20% žena su promjene obostrane. Najčešće oboljevaju žene u dobi između 40 i 60 godina. Karakteriziran je proliferacijom epitelnih stanica unutar kanalića tkiva koje ne invadiraju kroz bazalnu membranu (5). Smatra se da DCIS započinje kao atipična proliferacija epitela koja u cijelosti ispunji lumen kanalića, a u 90% slučajeva mu je ishodište TDLU. Mala intraduktalna žarišta nisu makroskopski vidljiva te se ne palpiraju, uglavnom se slučajno otkriju na mamografiji ili biopsiji dojke pod sumnjom na benigne promjene. Mikroskopski, tumorske stanice ispunjavaju i proširuju kanaliće, u središtu nastaje nekroza i dolazi do nakupljanja mikrokalifikata. Takve promjene ukazuju na potrebu utvrđivanja točne dijagnoze, kirurškog uklanjanja i odluke o daljnjem liječenju. Duktalni karcinomi *in situ* klasificiraju se kao solidni tumor, kojem stanice ispunjavaju kanaliće u cijelosti, i komedo karcinomi, koji uz to imaju i centralnu nekrozu. Nadalje, na temelju izgleda i veličine jezgara tumorskih stanica dijelimo ih na karcinome niskog, srednjeg i visokog nuklearnog gradusa (5).

Lobularni karcinom *in situ* (lat. *carcinoma lobulare*, engl. *lobular carcinoma in situ*, LCIS) rijedak je zloćudni tumor koji čini 3-5% svih karcinoma dojke, te 20% preinvazivnih. U preko 30% se javlja obostrano i u 90% oboljelih žena se javlja prije menopauze. Makroskopski, se ne palpira i ne vidi pri mamografskom pregledu te se dijagnoza najčešće postavlja mikroskopski, iz uzorka dojke uzetog zbog drugog razloga. U trećine žena sa dijagnozom LCIS-a se nakon više godina razvije invazivni lobularni karcinom dojke (5).

#### **4.2.3.2 Mikroinvazivni karcinom dojke**

Mikroinvazivni duktalni karcinom karakteriziran je proliferacijom epitelnih stanica unutar kanalića tkiva dojke sa invazijom bazalne membrane i okolnog tkiva u debljini manjoj od 0,1 cm. Najčešće se dijagnosticira slučajno u odstranjenoj promjeni dojke zbog mamografske sumnje na karcinom *in situ* (5).

#### **4.2.3.3 Invazivni karcinom dojke**

Invazivni karcinomi dojke nastaju iz epitela TDLU-a i dijelimo ih u dvije velike skupine, duktalne i lobularne invazivne karcinome. U 80% invazivnih karcinoma, čije tumorske stanice nastaju od epitela izvodnog kanalića terminalne duktulo-lobularne jedinice, nemaju histološke specifičnosti koje bi ih svrstavale u posebnu kategoriju, pa se nazivaju invazivnim karcinomom dojke-NST (engl. *no special type*, NST). Oko 10% invazivnih karcinoma čine lobularni invazivni karcinomi, a u preostalih 10% je riječ o posebnim oblicima (Pagetova bolest bradavice, karcinom s medularnim karakteristikama, koloidni karcinom, tubularni i papilarni invazivni karcinom) (5).

Invazivni karcinom (NST) je građen od atipičnih epitelnih stanica terminalnih kanalića na ulasku u lobule. Tvore tračke, solidna žarišta ili tubule okružene čvrstom stromom. U ranom stadiju ih karakterizira kvržica čvrste konzistencije sa žarištima nekroze i

mikrokalcifikata. U kasnijih stadijima dolazi do fiksacije tumora na prednju stijenku prsnog koša te uvlačenja kože ili bradavice. Dijagnosticiraju se palpacijom i mamografijom (5).

Lobularni invazivni karcinom je najčešći poseban tip invazivnog karcinoma dojke karakteriziran različitom morfologijom i kliničkom slikom u usporedbi sa NST-om (10). Obično je udružen sa LCIS-om i nastaje iz epitela TDLU. Mikroskopski ga karakteriziraju koncentrično raspoređene maligne stanice oko očuvanih kanalića u obliku tračaka. Zbog takvog rasporeda stanica i rasta između normalnog žljezdanog tkiva dojke u manjeg broja žena ne izaziva dezmodoplastičnu reakciju pa se ne može napipati ili uočiti mamografski (5, 10). Najčešće se otkriva kao palpabilni čvor u dojci te je sklon multicentričnom bilateralnom pojavljivanju (10).

Invazivni karcinom sa medularnim karakteristikama se smatra inačicom duktalnog invazivnog karcinoma. Karakterizira ga dobra ograničenost, nema dezmodoplastične reakcije pa je i palpatorno mekan te ga se mamografski može zamijeniti sa fibroadenomom (5).

Pagetova bolest bradavice nastaje u glavnim izvodnim kanalićima dojke kao neinvazivni duktalni karcinom i sekundarno zahvaća kožu. Karakteristične su fisure i ulceracije koje nalikuju na egzem. Koža bradavice je hrapava, zadebljana ili ulcerirana i vlaži. Prognoza ovisi o prisustvu invazivnog karcinoma, koji u oko 25-60% bolesnica ima metastaze u aksilarnim limfnim čvorovima u trenutku postavljanja dijagnoze (5).

Mucinozni koloidni karcinom čini oko 2% svih karcinoma dojke i najčešće oboljevaju žena oko 60e godine života. Tumor je spororastući, oštro ograničen od okolnog tkiva i meke konzistencije jer stvara veću količinu sluzi u kojoj se nalaze nakupine tumorskih stanica. Desetogodišnje preživljenje je 80-100% (5).



Tubularni karcinom je rijedak tip invazivnog karcinoma dojke sa dobrom prognozom. Obično je zvjezdolika izgleda, širok 1-3 cm u promjeru i malokad zahvaća limfne čvorove. Najčešće se otkriva kao slučajan nalaz na mamografskom probiru (5).

Invazivni papilarni karcinom je rijedak tip karcinoma koji čini manje od 1% svih tumora dojke. Smatra se da nastaje malignom progresijom neinvazivnih intraduktalnih papilarnih karcinoma. Obično je dobro ograničen i mekan, veličine 1-3 cm s invazivnim dijelom koji urasta u okolno tkivo (5).

Inflamatorni karcinom dojke rijedak tip agresivnog, lokalno proširenog tumora koji se širi kroz limfne žile dojke. Karakteristične kliničke slike nalik na upalu sa crvenom, bolnom, otečenom i toplom dojkom. Inflamatorni karcinom je češći u mlađih žena koje u trenutku postavljanja dijagnoze imaju zahvaćene limfne čvorove aksile (5).

### **4.3 Kliničke značajke karcinoma dojke**

Prognoza karcinoma dojke ovisi o kliničkom stadiju bolesti i molekularnim čimbenicima tumora. Sve zloćudne novotvorine imaju neke zajedničke kliničke značajke. Svojom rastom stvaraju palpabilnu masu koja se može utvrditi palpacijom pri samopregledu ili liječničkim pregledom. Tumorska masa se može širiti prema dubokoj fasciji i tako se fiksirati za prednju stijenku prsnog koša. Nastankom dezmozoplastične reakcije dolazi do uvlačenja kože ili bradavice, a širenjem u limfne žile uzrokuju edem kože izgleda narančine kore. Karcinomi dojke metastaziraju izravno zahvaćajući okolno tkivo, limfogeno i hematogeno. Ovisno o lokalizaciji tumora, limfogeno se šire u regionalne limfne čvorove. Najčešće su zahvaćeni aksilarni, supraklavikularni limfni čvorovi uz unutarnju torakalnu arteriju. Hematogeno udaljene metastaze mogu nastati unutar bilo kojeg parenhimnog organa, najčešće u plućima, jetri, kostima, mozgu i nadbubrežnoj žlijezdi (5).

## **4.4 Prognošički i prediktivni čimbenici karcinoma dojke**

Prognošički čimbenici procjenjuju prognozu liječenja, a prediktivni čimbenici služe procjeni odgovora na određenu vrstu terapije. Tradicionalni morfološki prognošički čimbenici se dobivaju patohistološkom analizom tumorskog tkiva i obuhvaćaju zahvaćenost regionalnih limfnih čvorova, veličinu i histološki tip tumora, diferenciranost tumora, proliferacijski indeks Ki67 te prisutnost vaskularne invazije i tumorske nekroze. Prediktivni čimbenici odgovora na terapiju su receptori za steroidne hormone (estrogen i progesteron) i receptori za čimbenike rasta (HER2) jer na njih djeluju određeni lijekovi. Molekularni prognošički i prediktivni čimbenici se dobivaju tehnikom genske postrojbe (eng. *microarray*) koji karcinome dojke svrstavaju u posebne molekularne subtipove. Svaki subtip ima određenu prognozu i preporuku za liječenje i bit će opisani u odjeljku neoadjuvantno i adjuvantno liječenje karcinoma dojke (5).

## **4.5 Dijagnostika bolesti dojke**

### **4.5.1 Klinički pregled**

U dijagnosticiranju bolesti dojke od velike su važnosti dobro uzeta anamneza, inspekcija i palpacija dojki. Svaki klinički pregled započinje inspekcijom kojom se utvrđuje oblik i simetričnost dojki, lokalne otekline ili edem, crvenilo, uvučenost kože, izgled narančine kore, ranice ili naglašene površinske vene. Nadalje, pozornost treba obratiti i na uvučenost, deformiranost ili ragade bradavice te moguću sekreciju. Pregled se nastavlja palpacijom koju je najbolje obavljati u ležećem položaju bolesnice s rukom položenom ispod glave. Potrebno je palpirati sva četiri kvadranta dojke te obratiti pozornost na područje iza bradavice. Potrebno je pregledati sve limfne čvorove dostupne palpaciji. Posebnu važnost treba posvetiti poticanju i edukaciji žena o samopregledu dojki (11).

#### **4.5.2 Slikovne dijagnostičke metode**

Svjedočimo porastu malignih bolesti u svijetu te se javlja potreba za što točnijom i preciznijom dijagnostikom koja će upotpuniti anamnezu i klinički pregled. Razvoj i uporaba radioloških metoda za dijagnostiku promjena dojke je izrazito važna za otkriće bolesti u ranom stadiju te bolji ishod liječenja (12). Osnovne dijagnostičke metode za otkrivanje karcinoma dojke su ultrazvuk i mamografija, dok se magnetska rezonancija koristi kao dodatna metoda za procjenu opsega bolesti (2). Postoje studije koje govore da samopregled dojki smanjuje smrtnost od karcinoma dojke, ali ima i istraživanja prema kojima samopregled dojke nema nikakvog utjecaja na preživljenje. Ipak samopregled dojki i klinički pregled su komplementarni mamografiji jer se njima može otkriti 10-12% karcinoma koji nisu vidljivi na mamografiji (9). Provođenje mamografskog probir (screening) nije uniformirano i ovisi o organizaciji zdravstvene zaštite, nacionalnoj politici i dostupnim novčanim sredstvima. Nacionalni program ranog otkrivanja raka dojke u Republici Hrvatskoj se provodi od 2006. godine i obuhvaća žene u dobi od 50 do 69 godina. Mamografskim screeningom se smanjuje ukupna smrtnost od karcinoma dojke za 19%, kod žena u šezdesetim godinama 32%, dok kod žena u četrdesetima 15% (12,13).

##### **4.5.2.1 Mamografija**

Mamografija (MMG) je najvažnija radiološka slikovna metoda u dijagnostici bolesti dojke. Kao jedna od osnovnih dijagnostičkih metoda, primjenjuje se za simptomatske pacijentice starije od 35 godina i za probir (*screening*) asimptomatskih žena. Standardno se snimaju kraniokaudalne i kose mediolateralne snimke svake dojke koje omogućavaju analizu svih dijelova dojke, lociranje te karakter lezije u dojci. Najraniji detektabilni znak karcinoma dojke su mikrokalcifikati promjera 200-300  $\mu\text{m}$  koje je moguće uočiti jedino mamografijom. Mamografiju nije preporučljivo koristiti kod mlađih žena kod kojih u dojkama dominira žljezdani parenhim pa su dojke "guste". U 10-15 % takvih slučajeva mamografija ne može

isključiti karcinom dojke zbog superpozicije okolnog gustog tkiva, pa je potrebno učiniti ultrazvučni pregled. Kod starijih žena, sa involutivno promijenjenim dojkama u kojima dominira masno tkivo, a žljezdani parenhim je atrofičan mamografija vrlo precizno prikazuje tumore (2,14).

#### **4.5.2.2 Ultrazvuk dojke**

Ultrazvuk (UZV) je najjeftinija i najjednostavnija slikovna metoda kojom se mogu prikazati i razlikovati strukture u dojci na temelju njihovih akustičkih svojstava, bez izlaganja ionizirajućem zračenju. Za pregled dojke koriste se linearne sonde visoke frekvencije (7-15 MHz), obojeni i *power* dopler za prikaz i procjenu protoka u krvnim žilama dojke te prikaz elastičnosti lezija sonoelastografijom. Budući da nema značajnih štetnih djelovanja može se ponavljati koliko god je puta indicirano, što mu daje prednost kod mlađih žena i trudnica. Koristi se kao komplementarna metoda MMG-u kod žena koje imaju dojke velike gustoće parenhima. Karakterističan izgled tvorbi na UZV-u omogućuje njihovo razlikovanje. Ciste su anehogene, žljezdani parenhim je hiperehogen dok su solidne tvorbe homogene, hipoehogene i pravilnih rubova. Karcinomi su najčešće hipoehogeni, nepravilnih rubova s heterogenim unutrašnjim odjecima i gustom distalnom akustičkom muklinom. Glavni nedostaci ultrazvuka su nemogućnost uočavanja mikrokalcifikata, kao prvog znaka karcinoma, koji se jasno vide na mamografiji i subjektivnosti, znanju i kvalitetama snimanja liječnika koji izvodi pretragu (14).

#### **4.5.2.3 Magnetna rezonancija dojke**

Magnetska rezonancija dojke (MR) je najosjetljivija radiološka metoda u otkrivanju patologije u dojci te ima široku primjenu kao dodatna slikovna metoda uz mamografiju i UZV. MR dojke se najčešće izvodi na supravodljivim magnetima visoke snage magnetskog polja (1-3 T) uz posebne zavojnice za dojke te intravensku aplikaciju paramagnetnih kontrastnih sredstva. MR je vrlo vrijedna dijagnostička metoda kod pacijentica sa gustim

parenhimom dojki, abnormalnostima dojke ili biopsijom potvrđenim karcinomom. Rutinski se koristi za pacijentice sa silikonskim implantatima i pacijentice čije je dojke teško prikazati uporabom mamografije i UZV-a, a imale su parcijalnu resekciju dojke, aksilarne metastaze u limfne čvorove iz nepoznatog primarnog tumora, poslijeoperacijske ožiljke ili su imale dokazani karcinom jedne dojke, a MR se koristi za isključivanje multifokalnosti/multicentričnosti (14).

Značajnu prednost mu daje i neizlaganje ionizirajućem zračenju (15,16). Područja lezija s nakupljenim kontrastom dijele se na fokuse i tvorbe. Fokusi su nespecifične promjene, male veličine koje je teško okarakterizirati. Tvorbe su veće, karakterizirane oblikom, rubom, zauzimaju veći volumen dojke i imaju posebne značajke preuzimanja kontrasta. Nakon iniciranja paramagnetnog kontrastnog sredstva, gadolinij DTPA, povećanje može biti homogeno ili heterogeno koje je karakteristično za maligne lezije. Kinetičke karakteristike nakupljanja kontrasta opisuju se trima krivuljama; perzistentna krivulja s kontinuiranim preuzimanjem kontrasta opisuje benigne lezije, plato tip krivulje opisuje benigne i maligne lezije, dok *wash-out* tip krivulje s brzim preuzimanjem i ispiranjem kontrasta je karakterističan za maligne lezije (16). Iako magnetna rezonancija dojke ima visoku osjetljivost (75.2-100%) i specifičnost (83- 98.4%) (17) veliki nedostatak je što ne može prikazati 5-12% infiltrativnih karcinoma dojke i čak 30-70% neinfiltrativnih karcinoma (14).

#### **4.5.3 Analiza uzorka tkiva**

Za dobivanje patohistološke dijagnoze palpabilnih i nepalpabilnih lezija u dojci izvode se kirurška biopsija, citološka punkcija, biopsija širokom iglom te vakumska biopsija (14). Citološka punkcija (engl. *fine needle aspiration*, FNA) se najčešće izvodi pod nadzorom ultrazvuka, te se citološki materijal aspirira kroz iglu, fiksira na mikroskopsko stakalce, analizira i dobiveni rezultat se kategorizira kao C1- neadekvatan uzorak, C2-benigan, C3-sumnjiv, ali vjerojatno benigan, C4- sumnjiv, ali vjerojatno malignan i C5- sigurno malignan

nalaz (18). Budući da je teško citološki razlikovati benigne fibrocistične proliferativne bolesti dojke od malignih, ADH od intraduktalnog karcinoma te *in situ* karcinom od invazivnog duktalnog karcinoma, biopsija širokom iglom je uvelike zamijenila citologiju (19).

Perkutana biopsija širokom iglom (engl. *core needle biopsy*, CNB) je posljednjih desetak godina u širokoj uporabi kao glavna preoperativna patohistološka dijagnostika. CNB ima veću specifičnost i osjetljivost u usporedbi sa FNA, naročito kod lezija koje su atipične i suspektne, nepalpabilne i/ili kalcificirane lezije (20). Iako je citološku punkciju lakše izvesti, teže je interpretirati nalaz, koji najčešće zahtjeva dodatno izvođenje CNB-a zbog nemogućnosti postavljanja definitivne dijagnoze (20). Histološki nalaz CNB-a se kategorizira kao B1- normalno tkivo/ neadekvatan uzorak, B2- benigni, B3- nesiguran maligni potencijal, B4- sumnjiv, ali vjerojatno maligni i B5- sigurno maligni nalaz (21).

#### **4.6 Liječenje karcinoma dojke**

Liječenje karcinoma dojke ovisi o proširenosti bolesti koju utvrđujemo prema TNM klasifikaciji koju je donio AJCC ( American Joint Committee on Cancer ) 2017. godine (7,22).

##### **Primarni tumor (T):**

**Tx**- primarni tumor se ne može odrediti

**T0**- nema dokaza primarnog tumora

**Tis (DCIS)**- duktalni karcinom *in situ*

**Tis (Paget)**- Pagetova bolest bradavice koja NIJE povezana s invazivnim karcinomom i/ili duktalnim karcinomom *in situ* (DCIS)

**T1**- tumor s najvećim promjerom  $\leq 20$  mm

**T1mi**- tumor s najvećim promjerom  $\leq 1$  mm

**T1a**- tumor s najvećim promjerom  $> 1 \leq 5$  mm

**T1b**- tumor s najvećim promjerom  $> 5 \leq 10$  mm

**T1c**- tumor s najvećim promjerom  $> 10 \leq 20$  mm

**T2-** tumor s najvećim promjerom  $> 20 \leq 50$  mm

**T3-** tumor s najvećim promjerom  $> 50$  mm

**T4-** tumor bilo koje veličine koji se širi u torakalnu stijenu i /ili kožu

**T4a-** tumor koji zahvaća torakalnu stijenu

**T4b-** tumor s ulceracijama i/ili ipsilateralnim satelitskim čvorićima i/ili edemom kože

**T4c-** tumor koji ispunjava kriterij T4a i T4b

**T4d-** inflamatorni karcinom dojke

### **Regionalni limfni čvorovi (N):**

**Nx-** regionalni limfni čvorovi se ne mogu odrediti

**N0-** nema metastaza u regionalnim limfnim čvorovima ili su prisutne samo izolirane tumorske stanice

**N0(i+)-** prisutne samo izolirane tumorske stanice ( nakupina nije veća od 0.2 mm)

**N0(mol+)-** pozitivan molekularni nalaz pomoću RT-PCR, nema izoliranih tumorskih stanica

**N1-** mikrometastaze ili metastaze u 1-3 aksilarna limfna čvora i/ili klinički negativni unutarnji

mamarni limfni čvorovi s mikroskopskom bolesti detektiranom SLN

**N1mi-** mikrometastaze (200 stanica, veće od 0.2 mm, ali manje od 2 mm)

**N1a-** metastaze u 1-3 aksilarna limfna čvora (barem jedna veća od 2.0 mm)

**N1b-** metastaze u ipsilateralnim unutarnjim mamarnim SLN, bez izoliranih tumorskih stanica

**N1c-** nalaz koji ispunjava kriterije N1a i N1b

**N2-** metastaze u 4-9 limfnih čvorova ili pozitivni unutarnji mamarni limfni čvorovi u odsutnosti

metastaze u aksilarnim limfnim čvorovima

**N2a-** metastaze u 4-9 limfnih čvorova (barem jedan tumorski depozit  $> 2.0$  mm)

**N2b-** metastaze u klinički detektiranim unutarnjim mamarnim limfnim čvorovima u odsutnosti

Metastaza u aksilarnim limfnim čvorovima

### **N3**

**N3a-** metastaze u 10 ili više aksilarnih limfnih čvorova (barem jedan tumorski depozit >2.0 mm)

Ili metastaze u infraklavikularne limfne čvorove

**N3b-** limfni čvorovi koji imaju kriterije N1a ili N2a uz N2b; ili N2a uz N1b

**N3c-** metastaze u ipsilateralne supraklavikularne limfne čvorove

### **Udaljene metastaze (M):**

**M0-** nema kliničkih ili radioloških dokaza udaljenih metastaza

**M0(i+)-** prisutnost tumorskih stanica ne većih od 0.2 mm dokazanih mikroskopski ili molekularnim tehnikama u cirkulirajućoj krvi, koštanoj srži ili neregionalnim limfnim čvorovima bez kliničkih ili radioloških znakova

**M1-** udaljene metastaze prisutne kod kliničkog i radiološkog pregleda ili histološki dokazane metastaze veće od 0.2 mm

Prema TNM klasifikaciji se određuje stadij bolesti, koji je ključan za terapiju i prognozu bolesti.

**Stadij 0** Tis N0 M0

**Stadij IA** T1 N0 M0

**Stadij IB** T0 N1mi M0

T1 N1mi M0

**Stadij IIA** T0 N1 M0

T1 N1 M0

T2 N0 M0

**Stadij IIB** T2 N1 M0

T3 N0 M0

**Stadij IIIA** T0 N2 M0

T1 N2 M0

T2 N2 M0



T3 N1 M0

T3 N2 M0

**Stadij IIIB** T4 N0 M0

T4 N1 M0

T4 N2 M0

**Stadij IIIC** bilo koji T N3 M0

**Stadij IV** bilo koji T bilo koji N M1

Na prognozu karcinoma dojke utječu veličina i lokalizacija tumora, histološki podtip i diferenciranost, zahvaćenost limfnim čvorova, vaskularna invazija i nekroza tumora. Na temelju veličine tumora u centimetrima, stanja limfnih čvorova i histološkog stupnja izračunava se Nottinghamski prognostički indeks- NPI (23).

$NPI = 0.2 \times \text{promjer tumora (cm)} + \text{status limfnih čvorova (1-3)} + \text{histološki stupanj (1-3)}$

Na odabir liječenja karcinoma dojke još utječe: multicentričnost bolesti, herceptinski test, katepsin D, status steroidnih receptora, histološki podtip tumora i dob pacijentice (7).

Rak dojke svrstamo prema biološkim karakteristikama u pet velikih podskupina:

1. Luminalni tip A (ER i PgR poz, HER2 neg, niski Ki-67 do 20% )
2. Luminalni tip B (ER poz, HER2 neg. i Ki-67 visok preko 20%, PgR neg. ili nizak),
3. Luminalni tip B (HER2 pozitivan)
4. HER2 pozitivni rak dojke (HER2 poz, ER i PgR neg.)
5. Trostruko negativan rak dojke (ER, PgR, HER2 neg.)

#### **4.6.1 Kirurško liječenje karcinoma dojke**

Kirurško liječenje karcinoma dojke je metoda izbora za lokalizirane karcinome te obuhvaća poštredne i radikalne kirurške zahvate. Poštredni kirurški zahvati su tumorektomija, kvadrantektomija i segmentektomija, tj. zahvati koji čuvaju tkivo dojke. Svim pacijenticama

bez obzira na dob treba procijeniti mogućnost poštednog kirurškog zahvata, uz to je potrebno razmotriti i komobriditete povezane sa dobi, potrebu za daljnjim operacijama i radioterapijom. Brojne studije su pokazale da primjena radioterapije nakon poštednog zahvata smanjuje rizik od lokalnog recidiva te poboljšava ukupno preživljenje. Indikacije za poštedni operativni zahvat karcinoma dojke su: izbor pacijentice, operabilni tumor promjera do 4 cm u dojkama prosječnog volumena, tumori dojke promjera većeg od 4 cm mogu se liječiti poštednim operativnim zahvatom u kombinaciji sa onkoplastičnim postupcima, dva ili više malih tumora u različitim kvadrantima u grudima većeg volumena, ukoliko nema kontraindikacija za radioterapiju te nakon neoadjuvantne kemoterapije ili hormonske terapije koja je usmjerena na smanjenje veličine primarnog tumora (24–27). Kontraindikacije za poštedni operativni zahvat su promjer tumora veći od 5 cm, zahvaćenost kože i prsne stijenke, multicentrični tumori i kada je radioterapija kontraindicirana (28).

Radikalni operativni zahvati obuhvaća jednostavnu mastektomiju, modificiranu radikalnu mastektomiju, mastektomiju s poštedom kože (engl. *skin sparing mastectomy*, SSM) i mastektomiju s poštedom kompleksa koža-bradavica (engl. *skin and nipple-areola complex sparing mastectomy*, SNSM). Jednostavnom mastektomijom se odstranjuje žljezdano tkivo dojke, kože i bradavice iznad prsnog mišića, dok se modificiranom radikalnom mastektomijom uz navedeno odstranjuju i aksilarni limfni čvorovi. SSM je metoda slična jednostavnoj mastektomiji uz štednju većeg dijela kože za rekonstrukciju, a SNSM štedi areolu i bradavicu (29). Indikacije za mastektomiju su: izbor pacijentice, operabilni tumor promjera većeg od 4 cm u dojkama prosječnog volumena, operabilni multifokalni tumor u više od jednog kvadranta dojke, neuspjeli poštedni kirurški zahvat tumora, odnosno pojava lokalnog recidiva ili pozitivan rub nakon široke ekscizije gdje daljnja široka ekscizija nije moguća, poštedni operativni zahvat rezultira neprihvatljivim

estetskim ishodom, ukoliko postoje kontraindikacije za radioterapiju, središnji tumor dojke, lokalni recidiv i izbor pacijenta (25,29).

#### **4.6.1.1 Kirurški zahvati u pazuhu**

Status pazušnih limfnih čvorova je najvažniji prognostički faktor proširenosti karcinoma dojke i ima bitnu ulogu u procjeni primjene adjuvantne terapije. Biopsija limfnog čvora čuvara (engl. *sentinel lymph node biopsy*, SLNB) je standardni dijagnostičko-terapijski postupak za procjenu zahvaćenosti pazušnih limfnih čvorova. Kod bolesnica s mastektomijom i 1-2 limfna čvora s makrometastazama može se učiniti disekciju ili iradijaciju aksile, dok kod pacijentica sa 1-2 pozitivna SLNB u kojih je očuvana dojka i koja će primiti adjuvantno zračenje nije potrebna disekcija pazušnih limfnih čvorova (25,29,30). Sentinel limfni čvor je jedini zahvaćeni limfni čvor u 60-70% bolesnika, te disekcija aksile u takvim slučajevima nema dodatni povoljniji utjecaj na preživljavanje ili kontrolu bolesti. Limfadenektomiju aksilarnih limfnih čvorova bi trebalo provesti kod svih pacijentica s primarno dokazanim metastazama u pazušnim limfnim čvorovima ili kao nastavak liječenja nakon biopsije sentinel limfnih čvorova s 2 ili više pozitivnih čvorova ili ukoliko se odluči za limfadenektomiju umjesto adjuvantne radioterapije pazuha (29).

#### **4.6.2 Radioterapija karcinoma dojke**

Pacijentice kod kojih je izvođena poštedna operacija dojke, tumorektomija i kvadrantektomija indicirana je radioterapija. Standardna doza je 40 Gy u 15 frakcija, dok je u dojki većeg volumena potreban tretman 25 frakcija sa 50 Gy. Također je indicirana kod pacijentica sa dijagnosticiranim ranim invazivnim karcinomom dojke kod kojeg postoji visok rizik od recidiva (25,30).

Radioterapija je indicirana i nakon mastektomije u slučajevima sa 4 ili više pozitivnih limfnih čvorova te kada je primarni tumor promjerom veći od 5 cm bez obzira na status limfnih

čvorova. Radioterapija nije indicirana kod pacijentica s dijagnozom ranog invazivnog karcinoma s niskim rizikom povrata bolesti (25).

#### **4.6.3 Neoadjuvantno i adjuvantno liječenje karcinoma dojke**

Neoadjuvantno liječenje obuhvaća kemoterapiju, hormonsku i biološku terapiju te se određuju prema biološkim obilježjima tumora (24). Neoadjuvantna kemoterapija primjenjuje se kod pacijentica sa uznapredovalim i inflamatornim karcinomom dojke te dovodi do smanjenja veličine tumora i bolje kirurške resekcije dojke. Druge indikacije neoadjuvantne kemoterapije su i veliki tumori, HER2 pozitivni i trostruko negativni tumori dojke u ranom stadiju (31). Neoadjuvantna sustavna terapija je najveći doprinos dala povećanju broja poštenih operativnih zahvata (32,33), dok ne postoji značajna razlika u remisiji bolesti i ukupnom preživljenju između pacijentica koje su bile podvrgnute neoadjuvantnoj terapiji u odnosu na adjuvantnu terapiju (34). Indikacije za neoadjuvantno sustavno liječenje su: lokalno uznapredovali rak dojke (stadij IIIA-B), inflamirani karcinom dojke, veliki operabilni tumori za koje se očekuje smanjenje veličine tumora i mogućom poštenom operacijom, operabilni tumor >2 cm, ali visokorizičnog, agresivnog biološkog tipa (trostruko negativni, HER2 pozitivni, luminalni B visoko proliferativni) i klinički i citološki potvrđene metastaze u aksilarnim limfnim čvorovima, neovisno o veličini tumora (24,25,31).

Adjuvantno sustavno liječenje ovisi o procijenjenoj koristi i šteti od liječenja i sukladno željama pacijentice. Postoje četiri podtipa karcinoma koji zahtijevaju adjuvantno liječenje. Za trostruko negativni tumor jedini izbor je kemoterapija, HER2 pozitivni tumor neovisno o statusu hormonskih receptora liječi se kemoterapijom i anti HER2 terapijom. Hormonski ovisni tumori, luminalni A i luminalni B, liječe se adjuvantnim hormonskim liječenjem sa ili bez kemoterapije (24,27).

## **5. HIPOTEZA**

Utjecaj COVID-19 pandemije na liječenje pacijentica s novootkrivenim karcinomom dojke u Kliničkoj bolnici Dubrava zbog otežane dostupnosti zdravstvene usluge.

## **6. CILJEVI RADA**

1. Evaluacija utjecaja COVID-19 pandemije na broj pacijentica s novootkrivenim karcinomom dojke,
2. Usporedba vremena odmaka postavljanja dijagnoze i početka operacijskog liječenja u 2019. i 2020. godini u KB Dubrava u doba COVID-19 pandemije,
3. Usporedba broja pošteđenih i radikalnih operacija, te limfadenektomije pazušnih limfnih čvorova i biopsije limfnog čvora čuvara
4. Usporedba veličine novootkrivenih tumora u 2019. i 2020. godini.

## 7. MATERIJALI I METODE

Ovo retrospektivno istraživanje rađeno je u Klinici za plastičnu, rekonstrukcijsku i estetsku kirurgiju Kliničke bolnice Dubrava. U istraživanje je uključeno 319 pacijentica kojima je u 2019. i 2020. godini dijagnosticiran karcinom dojke. U studiju su uključene sve pacijentice kojima je dijagnosticiran karcinom dojke nakon *CORE* biopsije ili kirurške biopsije u Kliničkoj bolnici Dubrava, te postavljenom patohistološkom dijagnozom na Zavodu za patologiju Kliničke bolnice Dubrava. Iz istraživanja su isključene pacijentice s recidivirajućim karcinomom dojke u istoj ili suprotnoj dojci, pacijentice kojima dijagnoza karcinoma dojke nije postavljena u Kliničkoj bolnici Dubrava, pacijentice koje su liječene neoadjuvantnom kemoterapijom te muškarci s dijagnosticiranim karcinomom dojke.

Podatci su skupljeni retrogradnom pretragom arhive bolničkog informacijskog sustava od 1.01. 2019. do 31.12. 2020. godine. Prikupljeni su podatci o dobi pacijentica, datumu biopsije širokom iglom ili kirurške biopsije, datumu i vrsti operacije, veličini tumora u centimetrima, SLNB i limfadenektomiji (disekciji) pazušnih limfnih čvorova. Grupiranje pacijentica u 2019. i 2020. godinu napravljeno je na temelju datuma *core* biopsije ili kirurške biopsije. Pacijentice kojima je *core* ili kirurška biopsija napravljena u razdoblju od 01.01.2019. do 31.12.2019. grupirane su u skupinu 2019. godine, dok su pacijentice u grupi 2020. godine dijagnosticirane u razdoblju od 01.01.2020. do 31.12.2020. Vrijeme čekanja na operaciju je izračunato na temelju razlike u danima između datuma patohistološke dijagnoze i datuma operacije.

Svi podatci relevantni za istraživanje su pohranjeni u tablici Microsoft Excel. Rezultati su prikazani tablično i grafički, te su analizirani statističkom podrškom programa R Statistical Software, verzija 4.0.0. Za razlike između diskretnih varijabli korišten je hi-kvadrat test dok je za kontinuirane varijable korišten Mann-Whitney U test. Sve p-vrijednosti manje od 0,05 su smatrane značajnima.

## 8. REZULTATI

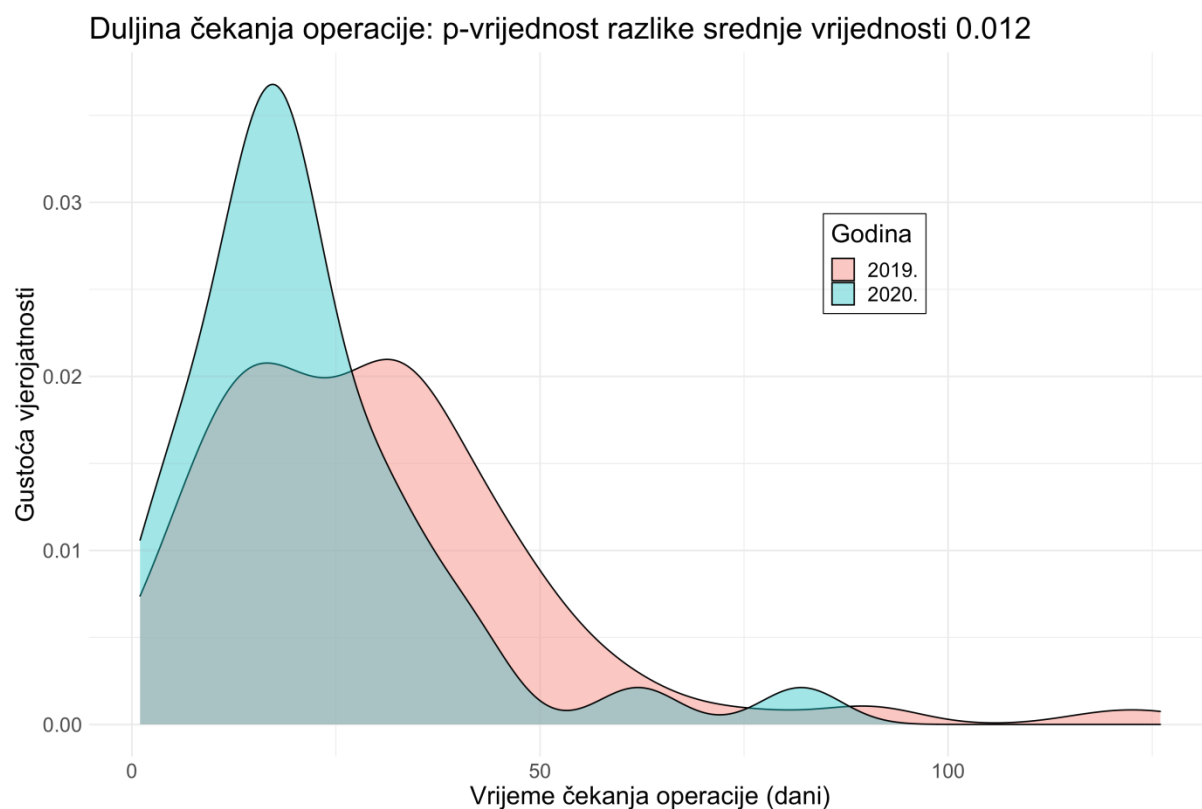
U 2019. i 2020. godini zaprimljeno je 389 pacijentica s dijagnozom novootkrivenog karcinoma dojke. U istraživanje je sveukupno bilo uključeno 319 pacijentica koje su zadovoljile uključne kriterije studije. Prosječna dob pacijentica u 2019. godini iznosila je 62 godine, s rasponom od 28 do 87 godina, a u 2020. je prosječna dob bila 62 godine, s rasponom od 35 do 88 godina. Udio tumora većih od 3, 5 i 7 cm u 2019. je bio 5,2 %, a u 2020. udio tumora većih od 3 cm i 5 cm je bio 3,7 % te nije bilo tumora većih od 7 cm. U Tablici 1 prikazane su opće karakteristike pacijentica uključenih u studiju.

**Tablica 1: Karakteristike pacijentica uključenih u studiju**

Godina	2019.	2020.
Broj pacijentica uključenih u studiju	213	106
Prosječna dob pacijentica (godine)	62	62
Prosječna veličina tumora (cm)	1,82	1,71
Medijan vremena čekanja na operaciju (dana)	28	19
Udio radikalnih operacijskih zahvata (%)	44,75	46,25
Udio disekcije aksile (%)	34,37	15,62

Skupini 2019. godine pripada 213 pacijentica (67%), dok 2020. godini 106 pacijentica (33%) koje su zadovoljile kriterije što je statistički značajna razlika u broju zaprimljenih pacijentica ( $p < 0,001$ ). Duljina čekanja na operaciju od *core* ili kirurške biopsije bila je veća u 2019. godini, a medijan vremena čekanja iznosio je 28 dana, dok je medijan u 2020. godini iznosio 19 dana, što je bila statistička značajna razlika (Mann-Whitney U-test,  $p < 0,012$ ). (Slika 1.).

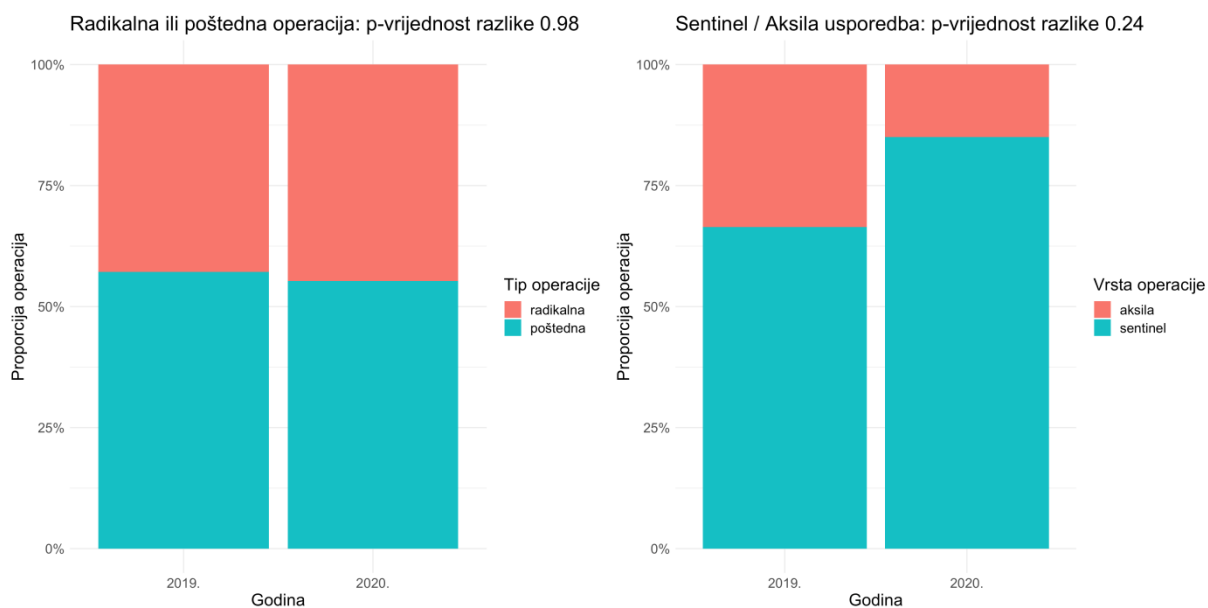




**Slika 1: Usporedba duljine čekanja na operaciju od biopsije (dani)**

Usporedbom kirurškog liječenja pacijentica s novootkrivenim karcinomom, proporcija izvođenja radikalnih operacija je 44,75% u 2019. godini, dok je u 2020. 46,25% što nema statističku značajnost (hi-kvadrat test,  $p=0,98$ ). (Slika 2.).

Usporedbom proporcije disekcije aksile i disekcije sentinel limfnog čvora u 2019. i 2020. godini također nisu nađene statistički značajne razlike. Proporcija disekcije aksile u 2019. godini je 34,37%, a u 2020. je 15,62% (hi-kvadrat test,  $p=0,24$ ). (Slika 2.).



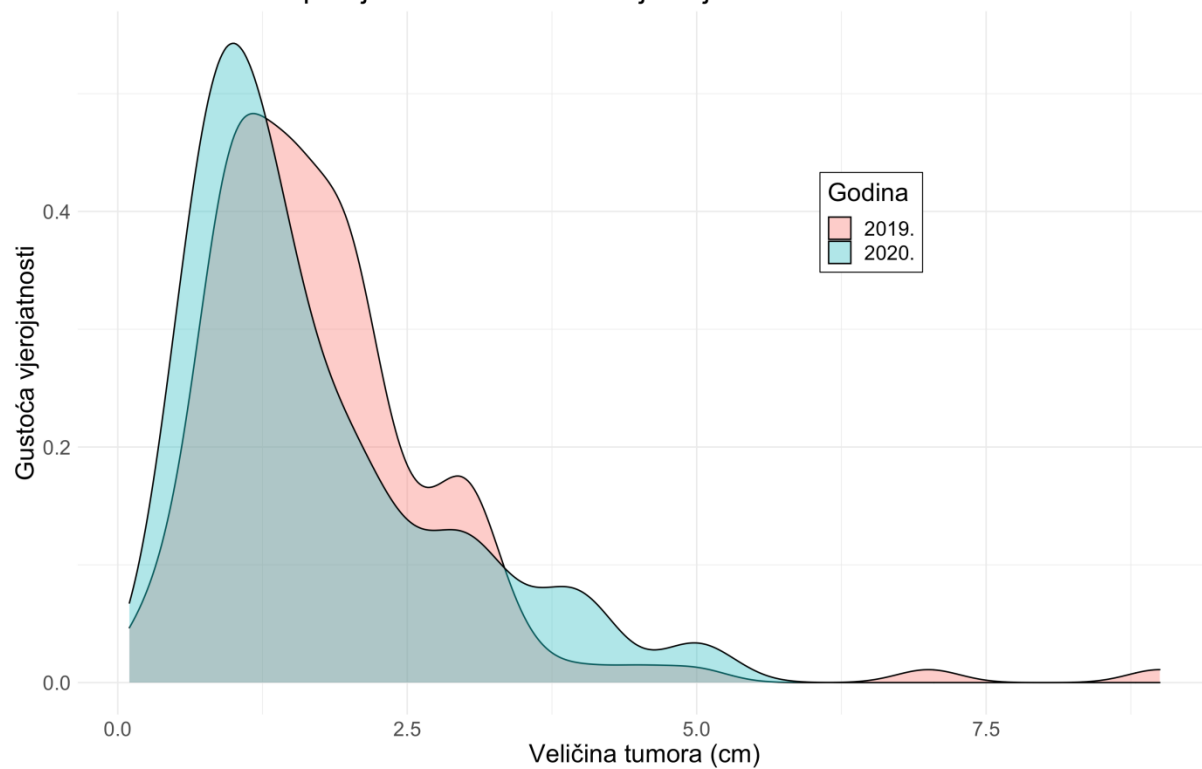
**Slika 2: Usporedba proporcije radikalne i poštedne operacije, te proporcije disekcije aksile i SNBL u 2019. i 2020. godini**

Prosječna veličina tumora mjerena u centimetrima je veća u 2019. u usporedbi s 2020.

godinom sa srednjom vrijednošću od 1,82. Srednja vrijednost veličine tumora u 2020. godini bila je 1,71, što nije pokazalo statistički značajnu razliku (Mann-Whitney U-test,  $p=0,26$ ).

Udio tumora većih od 3 cm bio je veći u 2020. godini. (Slika 3.).

Veličina tumora: p-vrijednost razlike srednje vrijednosti 0.26



**Slika 3: Usporedba veličine tumora (cm)**

## 9. RASPRAVA

U siječnju 2020. godine WHO je proglasio COVID-19 pandemiju, a prvi zabilježeni slučaj SARS-CoV 2 virusa u Republici Hrvatskoj je bio u veljači 2020. godine (35).

Pandemija je rezultirala masivnom mobilizacijom cijelog zdravstvenog sustava i tako utjecala na dostupnost i kvalitetu pružene zdravstvene skrbi. Ova studija je provedena u Kliničkoj bolnici Dubrava, u kojoj se godišnje liječi preko 300 pacijenata s karcinomom dojke. KB Dubrava je u ožujku 2020. godine proglašena COVID bolnicom te je dio vremena bila isključena za liječenje onkoloških bolesnika. U 2020. godini Klinička bolnica Dubrava bila je zatvorena 140 dana s potpunim prekidom rada svih drugih djelatnosti, osim za pozitivne na SARS- CoV 2 virus. U to vrijeme je većina narudžbi otkazana, a dio pacijenata je raspoređen u druge bolnice. Također, Klinička bolnica Dubrava je u periodu od lipnja do rujna 2020. godine radila smanjenim opsegom posla.

Rezultati ovog istraživanja su pokazali da je u 2020. godini na dijagnostiku i liječenje karcinoma dojke u KB Dubrava stigao manji broj pacijentica, smanjenje je bilo statistički značajno, a odgovara i vremenu u kojem su u bolnici liječeni onkološki pacijenti. Pacijentice su u usporedbi s pacijenticama u 2019. godini brže dolazile na red za operaciju, zbog organizacije rada i manjeg priljeva pacijenata. Ne možemo sa sigurnošću reći da su pacijentice s novootkrivenim karcinomom dojke, koje nisu dijagnosticirane i/ili operirane u KB Dubrava, jednako kratko čekale na liječenje. U tu grupu spadaju i pacijentice isključene iz studije zbog odlaska na neoadjuvantnu kemoterapiju, pacijentice koje su poslone ili samoinicijativno otišle u druge bolnice na zahvate, pacijentice koje zbog straha od zaraze korona virusom nisu nikada ni stigle na pregled. Nadalje, prosječna veličina tumora bila je nešto manja u 2020. godini, ali je udio tumora većih od tri centimetra bio veći. Udio radikalnih i pošteđenih operacija, te udio limfadenektomija pazušnih limfnih čvorova i biopsija limfnog čvora čuvara nije pokazalo značajnu razliku za navedene godine.

Brojne studije pokazale su negativan utjecaj COVID-19 pandemije na tretman pacijenata u bolnicama, utjecaj na smanjenje broja pacijenata, kašnjenje i odgode screeninga, patohistološke dijagnostike te vremenom čekanja na operaciju (36–39).

Nizozemski nacionalni *screening* program ranog otkrivanja raka dojke je za vrijeme pandemije privremeno obustavljen zbog mobilizacije zdravstvenih djelatnika, a u doba prije pandemije je približno 40% karcinoma dojke otkriveno upravo njime. To je rezultiralo kašnjenjem dijagnostike novih tumora te smanjenjem broja izvođenih operacija karcinoma dojke (40). Engleski *National Health Service* je izvijestio o smanjenju broja dijagnosticiranih karcinoma dojke za 28% u prvoj polovici 2020. godine u usporedbi sa istim vremenom 2019. godine. Također, broj pacijenata koji su krenuli na liječenje je za 16% manji u prvoj polovici 2020. godine (41).

Iz ovog istraživanja i pregleda literature možemo zaključiti da je statistički značajno smanjen broj pacijentica kojima je postavljena inicijalna dijagnoza karcinoma dojke, ali da u našem slučaju pacijentice koje su stigle u bolnicu su prije i započele liječenje u usporedbi sa dobom prije pandemije. Ovo istraživanje ima određene nedostatke. Prvo, broj pacijentica uključenih u studiju je relativno mali, bolnica nije zatvoren sustav te su pacijentice slobodne mijenjati bolnice i liječnike. Također, dio pacijentica je isključen iz istraživanja zbog nedostataka podataka, a dio pacijentica nikada nije ni stigao do liječnika. Zbog manjka podataka, za njih ne možemo znati vrijeme čekanja na dijagnostiku i liječenje.

Kašnjenje u dijagnostici i liječenju pacijentica s karcinomom dojke i nedostupnost jednako kvalitetne zdravstvene skrbi u doba pandemije bi moglo rezultirati povećanim brojem dijagnoza karcinoma u višem stadiju bolesti i smrti pacijentica u narednim godinama.

## 10. ZAKLJUČAK

Uzimajući u obzir nedostatke i ograničenja studije, ovo istraživanje je pokazalo da je COVID-19 pandemija imala značajan utjecaj na smanjenje broja pacijentica koje su dijagnosticirane i/ili liječene u KB Dubrava u 2020. godini. Manjem broju pacijentica uz drugačiju organizaciju rada, bilo je moguće brže pružiti uslugu liječenja što je također istraživanje pokazalo. Također prosječna veličina tumora u 2020. godini u usporedbi s 2019. godinom bila je manja, ali je udio tumora većih od tri cm bio veći. Na ukupnu prosječnu veličinu tumora u 2019. godini utjecala je i veličina tumora kod tri pacijentice čiji su tumori veličinom prelazili pet i sedam centimetara. Udio radikalnih i pošteđenih operacija, te udio limfadenektomije pazušnih limfnih čvorova i biopsije limfnog čvora čuvara nisu pokazale značajne razlike za navedene godine.

Unatoč pandemiji COVID-19, možemo zaključiti da su pacijentice koje su došle na obradu i liječenje u KB Dubrava dobile jednako kvalitetno ili čak kvalitetnije liječenje u odnosu na 2019. godinu.

Iz ovih podataka ne možemo zaključiti kakvu kvalitetu liječenja su dobile pacijentice s karcinomom dojke koje gravitiraju Kliničkoj bolnici Dubrava, a kojima je u periodu kada je KB Dubrava djelovala kao COVID bolnica, liječenje bilo nedostupno i u kojoj mjeri bi ukupni podatci liječenja bili promijenjeni da su bile liječene u Kliničkoj bolnici Dubrava. Također će podatci na razini Republike Hrvatske te stope incidencije i mortaliteta u godinama koje slijede pokazati u kojoj mjeri je pandemija COVID-19 utjecala na liječenja pacijenata s karcinomom dojke.

## **11. ZAHVALE**

*Zahvaljujem svom mentoru doc. dr. sc. Krešimiru Martiću na pomoći oko odabira teme, savjetima i sugestijama prilikom pisanja ovog diplomskog rada.*

*Zahvaljujem članovima povjerenstva prof. dr. sc. Borisu Brkljačiću i doc. dr. sc. Tomislavu Meštroviću na evaluaciji ovog rada.*

*Hvala mojim prijateljima, posebno hvala prijatelju Dragi za statističku obradu podataka.*

*Naposljetku, najveće hvala mojim roditeljima, bratu Miroslavu i sestrama Marijani, Julijani i Bernardi koji su vjerovali u mene, podržavali me i veselili se svakom mom uspjehu. Njihova ljubav i podrška su mi najveća motivacija.*

## 12. LITERATURA

1. Incidencija raka u Hrvatskoj 2018., Bilten br. 43. Hrvatski zavod za javno zdravstvo, Zagreb. 2021.
2. Grbanović L, Petrovečki M, Barišić Ostojić S, Duspara V, Prutki M. Vrijednost dodatnoga ultrazvučnog pregleda nakon magnetskom rezonancijom otkrivene sumnjive promjene u dojci. *Liječnički Vijesn.* 2021;142:199–20.
3. Elmar Peuker T, Filler TJ, PF. Cavitas toracis, toraks, prsni koš i prsna šupljina, diaphragma, ošit. In: Fanghanel J, Pera F, Anderhuber F, Nitsch R, editor *Waldeyerova anatomija čovjeka 1 hrvatsko izdanje.* Zagreb: Golden marketing–Tehnička knjiga; 2009. p. 786–91.
4. Križan Z. *Kompandij Anatomije čovjeka III. dio– Pregled građe grudi, trbuha, zdjelice, noge i ruke.* 3.izdanje. Zagreb: Školska knjiga; 1997. 2–5 p.
5. Damjanov I, Seiwerth S, Jukić S, Nola M. *Patologija.* Zagreb: Medicinska naklada; 2014. 641–657 p.
6. Hartmann LC, Sellers TA, Frost MH, Lingle WL, Degnim AC, Ghosh K, et al. Benign breast disease and the risk of breast cancer. *Vol. 71, Obstetrical and Gynecological Survey.* 2016. p. 472–3.
7. Šoša T, Sutlić Ž, Stanec Z, Tonković I, Sur. I. *Kirurgija.* Zagreb: Naklada Ljevak; 2007. 889–891 p.
8. De Angelis R, Sant M, Coleman MP, Francis S, Baili P, Pierannunzio D, et al. Cancer survival in Europe 1999-2007 by country and age: results of EURO CARE--5-a population-based study. *Lancet Oncol.* 2014 Jan;15(1):23–34.
9. Šamija M, Rendić-Miočević Z. Čimbenici povećanog rizika za rak dojke, preventivna dijagnostika i strategija smanjenja rizika. *Zbornik radova XXIV znanstvenog sastanka “Bolesti dojke” održanog 11.09.2014. u Hrvatskoj akademiji znanosti i umjetnosti.* 2014;
10. McCart Reed AE, Kutasovic JR, Lakhani SR, Simpson PT. Invasive lobular carcinoma of the breast: morphology, biomarkers and 'omics. *Breast Cancer Res.* 2015 Jan;17(1):12.
11. Čustović F. *Anamneza i fizikalni pregled.* 5.izdanje. Zagreb: Školska knjiga; 2009. 59–60 p.
12. Strøm B, Pires Jorge JA, Meystre NR, Kukkes T, Metsälä E, Hafslund BN. Interprofessional work in early detection of breast cancer: An integrative review. *Radiography.* 2019 May;25(2):170–7.
13. McDonald ES, Clark AS, Tchou J, Zhang P, Freedman GM. Clinical Diagnosis and Management of Breast Cancer. *J Nucl Med.* 2016 Feb;57 Suppl 1:9S-16S.
14. Hebrang A, Klarić-Čustović R. *Radiologija.* 3.izdanje. Zagreb: Medicinska naklada; 2007. 353–360 p.
15. Strøm B, Pires Jorge JA, Meystre NR, Kukkes T, Metsälä E, Hafslund BN. Interprofessional work in early detection of breast cancer : An integrative review. *Radiography.* 2019;25:170–7.
16. Morris E, Liberman L. *Breast MRI Diagnosis and Intervention.* 1.izdanje. New York: Springer; 2005.
17. Mann RM, Kuhl CK, Moy L. Contrast-enhanced MRI for breast cancer screening. *J Magn Reson Imaging.* 2019 Aug;50(2):377–90.



18. Yu Y-H, Wei W, Liu J-L. Diagnostic value of fine-needle aspiration biopsy for breast mass: a systematic review and meta-analysis. *BMC Cancer*. 2012 Jan;12:41.
19. Palazzo JP. *Practical Surgical Pathology of the Breast*. 1.izdanje. New York: Demos Medical; 2018.
20. Willems SM, van Deurzen CHM, van Diest PJ. Diagnosis of breast lesions: fine-needle aspiration cytology or core needle biopsy? A review. *J Clin Pathol*. 2012 Apr;65(4):287–92.
21. Kooistra B, Wauters C, Strobbe L, Wobbes T. Preoperative cytological and histological diagnosis of breast lesions: A critical review. *Eur J Surg Oncol J Eur Soc Surg Oncol Br Assoc Surg Oncol*. 2010 Oct;36(10):934–40.
22. Greene FL, Edge S, Schilsky RL, Gaspar LE, Sullivan DC, Washington MK, et al. *AJCC Cancer Staging Manual*. 8. izdanje. New York: Springer; 2018.
23. Haybittle JL, Blamey RW, Elston CW, Johnson J, Doyle PJ, Campbell FC, et al. A prognostic index in primary breast cancer. *Br J Cancer*. 1982;45(3):361–6.
24. Vlačić Z, Stanec Z. *Smjernice za onkoplastično liječenje raka dojke stručnih društava HLZ-a*. 2018;
25. Stephen P. *Clinical Guidelines for the Management of Breast Cancer West Midlands Expert Advisory Group for Breast Cancer*. 2019;
26. Curigliano G, Burstein HJ, Winer EP, Gnant M, Dubsy P, Loibl S, et al. De-escalating and escalating treatments for early-stage breast cancer: the St. Gallen International Expert Consensus Conference on the Primary Therapy of Early Breast Cancer 2017. *Ann Oncol Off J Eur Soc Med Oncol*. 2017 Aug;28(8):1700–12.
27. Burstein HJ, Curigliano G, Loibl S, Dubsy P, Gnant M, Poortmans P, et al. Estimating the benefits of therapy for early-stage breast cancer: the St. Gallen International Consensus Guidelines for the primary therapy of early breast cancer 2019. *Ann Oncol Off J Eur Soc Med Oncol*. 2019 Oct;30(10):1541–57.
28. Kaviani A, Sodagari N, Sheikhabaei S, Eslami V, Hafezi-Nejad N, Safavi A, et al. From Radical Mastectomy to Breast-Conserving Therapy and Oncoplastic Breast Surgery: A Narrative Review Comparing Oncological Result, Cosmetic Outcome, Quality of Life, and Health Economy. van Golen K, Sionov R V, Clavère P, Hansen O, editors. *ISRN Oncol*. 2013;2013:742462.
29. Shah R, Rosso K, Nathanson SD. Pathogenesis, prevention, diagnosis and treatment of breast cancer. *World J Clin Oncol*. 2014 Aug;5(3):283–98.
30. Goldhirsch A, Winer EP, Coates AS, Gelber RD, Piccart-Gebhart M, Thürlimann B, et al. Personalizing the treatment of women with early breast cancer: highlights of the St Gallen International Expert Consensus on the Primary Therapy of Early Breast Cancer 2013. *Ann Oncol Off J Eur Soc Med Oncol*. 2013 Sep;24(9):2206–23.
31. Al-Hilli Z, Boughey JC. The timing of breast and axillary surgery after neoadjuvant chemotherapy for breast cancer. *Chinese Clin Oncol*. 2016 Jun;5(3):37.
32. Rastogi P, Anderson SJ, Bear HD, Geyer CE, Kahlenberg MS, Robidoux A, et al. Preoperative chemotherapy: updates of National Surgical Adjuvant Breast and Bowel Project Protocols B-18 and B-27. *J Clin Oncol Off J Am Soc Clin Oncol*. 2008 Feb;26(5):778–85.
33. Fisher B, Brown A, Mamounas E, Wieand S, Robidoux A, Margolese RG, et al. Effect of preoperative chemotherapy on local-regional disease in women with operable breast cancer:

- findings from National Surgical Adjuvant Breast and Bowel Project B-18. *J Clin Oncol Off J Am Soc Clin Oncol*. 1997 Jul;15(7):2483–93.
34. Mauri D, Pavlidis N, Ioannidis JPA. Neoadjuvant Versus Adjuvant Systemic Treatment in Breast Cancer: A Meta-Analysis. *JNCI J Natl Cancer Inst*. 2005 Feb 2;97(3):188–94.
  35. Gasparri ML, Gentilini OD, Lueftner D, Kuehn T, Kaidar-Person O, Poortmans P. Changes in breast cancer management during the Corona Virus Disease 19 pandemic: An international survey of the European Breast Cancer Research Association of Surgical Trialists (EUBREAST). *The Breast*. 2020;52(05.006):110–5.
  36. Fancicelli A, Sanna V, Piredda C, Ariu L, Piana G., Deiana G, et al. The COVID-19 outbreak may be associated to a reduced level of care fore breast cancer. A comparative study with the pre-COVID era in an Italian Breast Unit. *Eur J Cancer*. 2020;138:S3–17.
  37. Papautsky EL, Hamlish T. Patient-reported treatment delays in breast cancer care during the COVID-19 pandemic. *Breast Cancer Res Treat*. 2020 Nov;184(1):249–54.
  38. de Pelsemaeker M-C, Guiot Y, Vanderveken J, Galant C, Van Bockstal MR. The Impact of the COVID-19 Pandemic and the Associated Belgian Governmental Measures on Cancer Screening, Surgical Pathology and Cytopathology. *Pathobiology*. 2021;88(1):46–55.
  39. Blay JY, Boucher S, Le Vu B, Cropet C, Chabaud S, Perol D, et al. Delayed care for patients with newly diagnosed cancer due to COVID-19 and estimated impact on cancer mortality in France. *ESMO open*. 2021 Apr;6(3):100134.
  40. Filipe MD, van Deukeren D, Kip M, Doeksen A, Pronk A, Verheijen PM, et al. Effect of the COVID-19 Pandemic on Surgical Breast Cancer Care in the Netherlands: A Multicenter Retrospective Cohort Study. *Clin Breast Cancer*. 2020 Dec;20(6):454–61.
  41. Gathani T, Clayton G, MacInnes E, Horgan K. The COVID-19 pandemic and impact on breast cancer diagnoses: what happened in England in the first half of 2020. *Br J Cancer*. 2021 Feb;124(4):710–2.

### 13. ŽIVOTOPIS

Rođena sam 16. rujna 1995. godine u Puli. Pohađala sam Osnovnu školu „Žuti Brijeg“ gdje sam 2010. godine proglašena učenicom generacije. Nakon završene osnovne škole upisala sam XV. Gimnaziju u Zagrebu koju sam završila sa odličnim uspjehom. 2014. godine upisala sam studij medicine na Medicinskom fakultetu Sveučilišta u Rijeci, nakon završene prve godine školovanje sam nastavila na Medicinskom fakultetu Sveučilišta u Zagrebu.

Sudjelovala sam na brojnim medicinskim kongresima i simpozijima s naglaskom na pohađanje Internacionalne ljetne škole bioetike u Dubrovniku, u organizaciji Global Bioethics Initiative i ŠNZ Andrija Štampar, Zagreb 2016. godine, FIAMC 2018 *“Sanctity Of Life And Medical Profession From Humanae Vitae To Laudato Si”*, te 2019. godine *International Symposium: Prevention, Diagnosis and Treatment of Cervical Cancer*, Skopje.

Akadske godine 2017./2018., zajedno sa još dvije kolegice, osnovala sa Studentsku sekciju za ginekologiju i opstetriciju Medicinskog fakulteta, čiji sam i trenutni voditelj. Aktivni sam član i Studentske sekcije za kirurgiju.

U kolovozu 2018. godine posjetila sam kliniku Augsburg, u Njemačkoj u sklopu jednomjesečne studentske prakse gdje sam boravila na Centralnom hitnom prijemu.