

Upotreba hrskavice rebra u operativnim rekonstrukcijskim zahvatima glave i vrata

Kurtić, Andro

Master's thesis / Diplomski rad

2021

Degree Grantor / Ustanova koja je dodijelila akademski / stručni stupanj: **University of Zagreb, School of Medicine / Sveučilište u Zagrebu, Medicinski fakultet**

Permanent link / Trajna poveznica: <https://um.nsk.hr/um:nbn:hr:105:980004>

Rights / Prava: [In copyright](#)/[Zaštićeno autorskim pravom.](#)

Download date / Datum preuzimanja: **2025-02-08**



Repository / Repozitorij:

[Dr Med - University of Zagreb School of Medicine Digital Repository](#)



**SVEUČILIŠTE U ZAGREBU
MEDICINSKI FAKULTET**

Andro Kurtić

**Upotreba hrskavice rebra u operativnim
rekonstrukcijskim zahvatima glave i vrata**

DIPLOMSKI RAD



Zagreb, 2021.

Ovaj diplomski rad izrađen je u Klinici za otorinolaringologiju i kirurgiju glave i vrata Kliničkog bolničkog centra „Sestre Milosrdnice“, pod vodstvom doc.dr.sc. Ivana Rašića i predan je na ocjenu u akademskoj godini 2020./21.

SADRŽAJ

SAŽETAK

SUMMARY

1.UVOD	1
1.1. Hrskavica rebra, anatomija i histologija	1
1.2. Izbor i vrste presatka	2
2. REKONSTRUKCIJSKI ZAHVATI U PODRUČJU UHA	4
2.1. Anatomija vanjskog uha	4
2.2. MIKROTIJA	6
2.2.1. Definicija, epidemiologija i etiologija	6
2.2.2 Klasifikacija	6
2.3. Autologna rekonstrukcija mikrotije	7
2.3.1. Metoda prema Nagati	8
2.3.2. Modifikacija Nagatine metode prema Siegertu i Magritzu	9
2.3.3. Metoda prema Tanzeru i Brentu	11
2.4. Autologna rekonstrukcija defekata uške	11
2.4.1. Klasifikacija	12
2.4.2. Rekonstrukcija perifernih defekata uške	12
2.4.3. Rekonstrukcija djelomičnih i potpunih defekata uške	13
3.1. Anatomija nosa	14
3.2. Hrskavica rebra u rinoplastici	15
3.2.1. Preoperativno planiranje i priprema	15
3.2.2. Sakupljanje hrskavice rebra	16
3.2.3. Priprema sakupljene hrskavice	17
3.2.4. Operacijski pristup u rinoplastici	18
3.3. Sekundarna rinoplastika	18
3.3.1. Najčešći deformiteti i indikacija za kirurški zahvat	19
3.3.2. Operativni postupak u sekundarnoj rinoplastici	20
3.3.3. Incizija	20
3.3.4. Odizanje mekotkivnih struktura	20
3.3.5. Ponovna procjena za presatkom	20
3.3.6. Septoplastika i sakupljanje septalne hrskavice	21
3.3.7. <i>Spreader graft</i>	21
3.3.8. <i>Dorsal augmentation</i> (Povećanje hrpta)	21
3.3.9. Rekonstrukcija vrška pomoću koncepta tronošca (<i>Tripod concept</i>)	22

4. UPOTREBA HRSKAVICE REBRA U OSTALIM REKONSTRUKCIJSKIM ZAHVATIMA GLAVE I VRATA	24
4.1. Prirodna i stečena laringealna stenoza	24
4.1.1. Klinička slika i dijagnoza	25
4.1.3. Vanjska ekspanzivna kirurgija	26
4.1.3. Autologna rekonstrukcija hrskavicom rebra	27
5. ZAKLJUČAK	28
ZAHVALE	29
LITERATURA	30
ŽIVOTOPIS	33

SAŽETAK

Naslov: Upotreba hrskavice rebra u operativnim rekonstrukcijskim zahvatima glave i vrata

Autor: Andro Kurtić

Rekonstrukcijska kirurgija glave i vrata predstavlja kompleksno područje kirurgije u kojoj različiti materijali mogu služiti za rekonstrukciju različitih defekata. Vrlo čest materijal kao presadak u rekonstrukciji koristi se hrskavica rebra koja se može primijeniti za rekonstrukciju različitih defekata i deformiteta u području uha, nosa, traheje i ostalih dijelova glave i vrata.

Rekonstrukcija različitih kongenitalnih i stečenih defekata je osnovna i česta praksa u rekonstrukcijskoj kirurgiji glave i vrata. Upotreba različitih vrsta autolognih presatka smanjilo je učestalost funkcionalnih i estetskih problema povezanih s ovakvim defektima. Hrkavica rebra predstavlja zamjenu kako i hrskavičnu tako i za koštanu komponentu.

Kod rekonstrukcije uške kod pacijenata s mikrotijom, hrskavica rebra kao izbor presatka je pokazala značajne rezultate. Tako Nagatina metoda u dvije faze, a to su izrada trodimenzionalnog hrskavičnog okvira i operacija podizanje uha, daje znatne estetske i funkcionalne rezultate u rekonstrukciji uške. Postoje brojne modifikacije Nagatine metode, kao što je metoda po Siegertu i Magritzu koja imaju povoljan ishod u rekonstrukciji atrezije zvukovoda i povratku normalnog sluha kod pacijenta.

U rekonstrukcijskoj kirurgiji nosa, odnosno rinoplastike, važno je detaljno analizirati i odrediti veličinu, položaj, oblik defekta i količinu rebrene i septalne hrskavice. Tako često kirurzi posežu za hrskavicom rebre u rinoplastici kada nema dovoljno septalne hrskavice koja bi se mogla koristiti za rekonstrukciju. Također prednost rebrene hrskavice daje se u sekundarnoj rinoplastici kada su strukture nosa već oštećene prijašnjim kirurškim zahvatom, a tada se može koristiti rebrena hrskavica za povoljni estetski i funkcionalni izgled pomoću nekoliko kirurških metoda, od kojih su najpoznatiji *dorsal augmentation*, *spreader graft* i koncept tronošca.

Također, hrskavica rebra može se koristiti kao i presadak za rekonstrukciji defekata u području larinksa. Tako se prikuplja hrskavica rebra, specifično oblikuje u elipsu te se

postavlja u prednjim i stražnjim strukturama glotisa i subglotisa u svrhu njegove rekonstrukcije.

Mnogi zahvati u kojima se koristi hrskavica rebra pokazuju veliki uspjeh u rekonstrukciji, ali dodatno je nekad i potrebna revizija zbog traume, iskrivljenja hrskavice i postoperacijskih komplikacija.

Ključne riječi: hrskavica rebra, graft, rekonstrukcija defekata uške, Nagatina metoda, sekundarna rinoplastika, *dorsal augmentation*, *tripod concept*, rekonstrukcija laringealnih defekata

SUMMARY

Title: The usage of the rib cartilage in head and neck reconstructive surgeries.

Author: Andro Kurtic

Head and neck reconstruction represents a complex area of surgery in which many grafting materials are available for reconstructing variable defects. One of the most common grafting material is a rib cartilage which are used to reconstruct variable deformities and defects in the nose, trachea and auricle.

The reconstruction of different types of defects or deformities of congenital or acquired etiology is a fundamental and frequent practice in head and neck surgery. The use of different types of autogenous grafting and alloplastic materials has minimized the resultant functional and cosmetic problems associated with such defects and deformities.

In ear reconstruction in patients with microtia, rib cartilage as a graft choice showed significant results. Thus, Nagata's method in two phases, namely the production of a three-dimensional cartilaginous frame and ear lifting operations, gives significant aesthetic and functional results in the reconstruction of the ear. There are numerous modifications of the Nagata method, such as the Siegert and Magritz method, which have a favorable outcome in the reconstruction of ear canal atresia and the return of normal hearing in the patient.

In reconstructive surgery of the nose, rhinoplasty, it is important to analyze in detail and determine the size, position, shape of the defect and the amount of rib and septal cartilage. The rib cartilage is harvested in rhinoplasty when there is not enough septal cartilage that could be used for reconstruction. Also, rib cartilage is preferred in secondary rhinoplasty when the structures of the nose are already damaged by a previous surgical procedures and then rib cartilage can be used for more favorable aesthetic and functional appearance using several surgical methods, the most famous of which are dorsal augmentation, spreader graft and tripod concept.

Also, rib cartilage can be used as a graft to reconstruct defects in the laryngeal area. Thus, the cartilage of the ribs is collected, specifically shaped into an ellipse, and placed in the anterior and posterior structures of the glottis and subglottis for the purpose of its reconstruction.

Most of the procedures show a high efficiency in the usage of rib cartilage as a grafting material, but in some cases revision or replacement secondary to trauma, warping and post-surgical complications of the graft was required as well.

Key words: rib cartilage, graft, auricular defect reconstruction, Nagata method, rhinoplasty, dorsal augmentation, tripod concept, laryngeal reconstruction

1.UVOD

1.1. Hrskavica rebra, anatomija i histologija

Prsni koš, *thorax*, sastoji se od dvanaest prsnih kralježaka s intervertebralnim diskovima, dvanaest pari rebara i prsne kosti. Svako rebro, *costa*, sastoji se od dva dijela, a to je koštani dio, *os costale*, i sprijeda rebrene hrskavice, *cartilago costalis*. Postoji dvanaest pari rebara, a od toga je gornjih sedam redovito izravno spojeno s prsnom kosti pa se još i nazivaju *costae verae*. Donja tri rebra, *costae spuriae*, vežu se posredno, od osmog do devetog rebra. Posljednja dva rebra uopće se ne vežu za prsnu kost te su za razliku od ostalih, slobodna rebra, a nazivaju se i *costae fluctuantes*. U spojevima rebra sa prsnom kosti samo djelomice nalazimo zglobove, a pri tome nalazimo zglobove između prsne kosti i drugog do petog rebra. Sinhondrotični spojevi spajaju prvo, šesto i sedmo rebro s prsnom kosti. U proučavanju zglobova rebra i prsne kosti valja misliti na to da rebra imaju koštani i hrskavični dio. Zglobovi između prsne kosti i rebara spojevi su s hrskavičnim dijelom rebra. Taj hrskavični dio s vremenom okošta i postaje krut, i to više u muškaraca i žena te se time smanjuje pokretljivost prsnog koša (1).

Na ventralnim krajevima rebara, na mjestu gdje se ona spaja s prsnom kosti nalazi se hijalina hrskavica. Hijalina hrskavica je najrasprostranjenija i najbolje proučena vrsta hrskavice. Nalazimo je još u strukturama većih dišnih puteva, odnosno u nosu, grkljanu, dušniku i bronhima. Također se i nalazi u epifiznim pločama, gdje je odgovorna za rast kostiju u dužinu. Svježja hijalina hrskavica je blijedomodra i prozirna. Hrkavično tkivo sadržava međustaničnu tvar bogatu glikozaminoglikanima i proteoglikanima, makromolekulama koje su povezane s kolagenim i elastičnim vlaknima. Hrkavica se sastoji od stanica hondrocita i obilne međustanične tvari. Najvažnije makromolekule koje se nalaze u međustaničnoj tvari su kolagen, hijaluronska kiselina, proteoglikani i ostali glikoproteini. Hondrociti izlučuju molekule međustanične tvari.

Sve vrste hrskavica su avaskularne, odnosno nemaju krvnih žila i hrane se difuzijom hranjivih tvari iz kapilara u okolno vezivno tkivo (perihondriji) ili iz sinovijske tekućine. Na nekim pak mjestima krvne žile prolaze kroz kanale u hrskavici da bi dospjele do drugih tkiva, ali one ne opskrbljuju hrskavicu hranjivim tvarima. Hrkavica nema ni

limfnih žila ni živaca. Rast hrskavice teče na dva načina: intersticijski rast mitozom hondrocita i apozicijski rast diferencijacijom stanica perihondrija u hondrocite. U oba slučaja sinteza međustanične tvari doprinosi rastu hrskavice. Intersticijski rast nije tako bitak kao apozicijski. Za razliku od drugih tkiva, hijalina hrskavica podliježe degenerativnim promjenama, koje napreduju s dobi. Najčešće je kalcifikacija međustanične tvari, kojemu prethodi povećanje veličine i volumena hondrocita, a zatim propadanje stanica. Osim u male djece oštećena se hrskavica teško obnavlja i često samo djelomično. Regeneraciju obavlja perihondrij. Kod prijeloma hrskavice hondroblasti iz perihondrija nasele oštećeno područje i stvaraju novu hrskavicu. Ako je oštećeno veliko područje hrskavice, a povremeno i kod manjih oštećenja, perihondrij umjesto hrskavice stvara ožiljak građen od gustog vezivnog tkiva. (2)

1.2. Izbor i vrste presatka

Defekti u području glave i vrata često mogu biti ispravno tretirani direktnim šavom. Ako je defekt kože ili sluznice malih dimenzija te, ako je dovoljno tkiva za šivanje, tada se može primijeniti direktni šav. U slučaju velikih defekata i deformacija ne mogu se primijeniti tehnika direktnog šava, tada se treba raditi tehnika slobodnih režnjeva, lokalnih kožnih režnjeva ili slobodni tkivnih režnjeva. (3)

Režanj se smatra presadak živog tkiva, a implantatom se smatra presadak nevijabilnog tkiva, odnosno sintetskog materijala. Sami režnjevi se dijele prema nekoliko kategorija. Prema odnosu imunološke reakcije donora i primatelja, presatke možemo podijeliti na autologne presatke ili autografte, alogenetske presatke ili alografte, izogenetske presatke ili izografte te ksenogenetski presatke ili heterografte. Autografti su presaci tkiva kod kojih su donor i primalac ista osoba. Kod alogentskih presatka donor i primalac su jedinke iste vrste, ali nisu genetski identične. Izogenetski presaci su pak jedinke iste vrste te genetski povezane, a kod ksenografta donor i primalac nisu iste vrste (4).

Autologni koštani ili hrskavični presadak smatra se zlatnim standardom u rekonstrukciji kostiju i hrskavica u području glave i vrata. Međutim, kod velikih ili složenih defekata problem se može očitovati u nedovoljnoj veličini presadaka. Prema tome svaki presadak mora zadovoljiti nekoliko kriterija, kao što je prikladni izvor autolognog tkiva,

pravilna biomehanika koja osigurava ispravan trodimenzionalni oblik te osigurana vaskularna opskrba hranjivim tvarima i kisikom (5).

Kod uporabe hrskavice rebra za kirurški zahvat, potrebno je ustanoviti njenu dostupnost. Spol i dob su ključni faktori za određivanje kvalitete hrskavice. Smatra se da mlađi pacijenti imaju fleksibilniju i mekšu hrskavicu od starijih pacijenta čija je kalcificirana i tvrđa. (6)

Da se zaključiti da je proces kalcifikacije izraženiji i ranije se očituje kod žena nego kod muškaraca. Razlike u mineralizaciji i osifikaciji hrskavice rebra između muškarca i žene pojavljuje se krajem puberteta i njihova razlika se povećava s godinama. (7)

Upravo kalcifikacija otežava manipulaciju hrskavičnog presatka te također otežava ishod zbog nepravilne apsorpcije, a povećana kalcifikacija presatka može dovesti do povećane postoperacijske smrtnosti. (8)

Tako se pokazalo da šesto, sedmo i osmo rebro imaju najvišu količinu hrskavice s obje strane prsnog koša te da je kalcifikacija u korelaciji sa stranom prsnog koša, dobi te spolu pacijenta. Tako je sedmo rebro najbogatije hijalinom hrskavicom, s obje strane prsnog koša te je ta količina neovisna o spolu. Duljina rebrene hrskavice šestog i sedmog rebra značajno ovise o dobi pacijenta, a takva povezanost nije pronađena kod osme rebrene hrskavice. Pokazalo se da kalcifikacije značajno raste s dobi pacijenta, podjednako u oba spola (9).

2. REKONSTRUKCIJSKI ZAHVATI U PODRUČJU UHA

2.1. Anatomija vanjskog uha

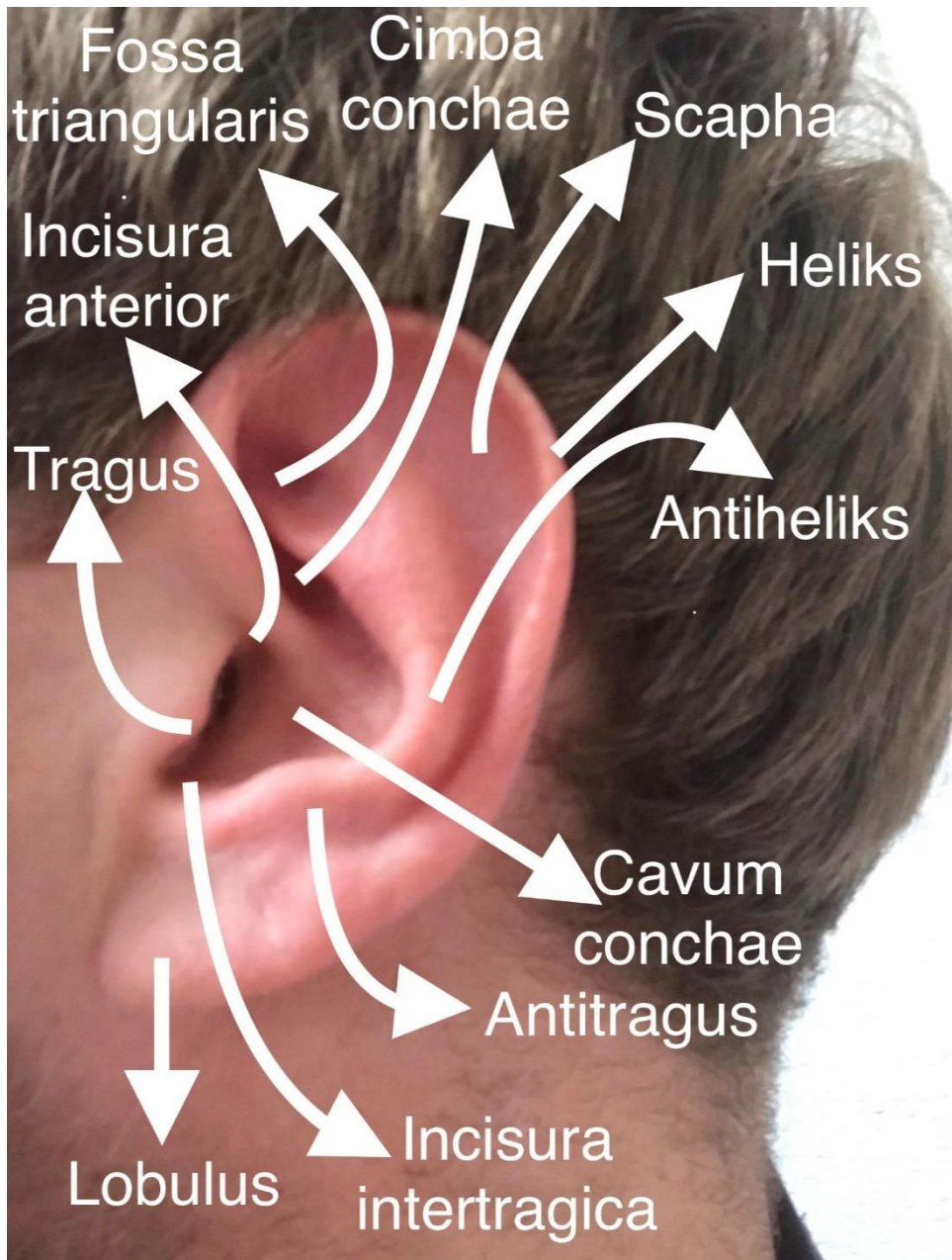
Uho je organ sluha i ravnoteže (*organum vestibulocochleare*) koji je anatomski podijeljen na tri dijela : vanjsko uho (*auris externa*), srednje uho (*auris media*) i unutarnje uho (*auris interna*). Vanjsko uho se sastoji od ovalne uške (*auricula*), koja sabire zvučne valove i vanjskog slušnog hodnika ili zvukovoda (*meatus acusticus externus*), koji provodi zvuk do bubnjića (*membrana tympanica*).

Uška (*auricula*) je vidljivi, školjkasti dio vanjskog uha, a naziv je dobila po svom izgledu. S lubanjom je spaja koža, vanjski slušni hodnik, ligamenti i mišići, a oblik joj daje elastična hrskavica koju s obje strane prekriva tanka koža s dlakama, žlijezdama znojnicama i lojnicama. Hrskavicu za okolno tkivo učvršćuju tri sveze: *lig. anterius, superius et posterius*. Uška ne priliježe potpuno uz glavu već s temporomastoidnom regijom zatvara tzv. cefaloaurikularni kut koji ukoliko je veći od 45° govorimo o klempavim ušima (*otapostasis*).

Heliks (*helix*) je kružni nabor koji sprijeda započinje krakom (*crus helix*), a straga i dolje završava repom (*cauda helicis*). Usporedno sa heliksom, s njegove medijalne strane, izbočuje se antiheliks (*antihelix*). On se na gornjem kraju dijeli na dva kraka (*crura anthelici*) koja omeđuju trokutastu udubinu (*fossa triangularis*). Antiheliks omeđuje školjkastu udubinu (*concha auriculae*) koja je podjeljena sa krakom heliksa na dva dijela, gornji koji je manji (*cymba conchae*) i donji koji je veći (*cavum conchae*). Cavum conchae se postepeno sužava i oblikuje urez (*incisura intertragica*) koji je naprijed omeđen vrlo izraženom izbočinom (*tragus*), a straga sa nešto manjom izbočinom (*antitragus*). Između tragusa i prednjeg kraja heliksa nalazi se urez (*incisura anterior*). Na gornjem kraju uške, u području heliksa, može se nalaziti kvržica (*tuberculum auriculae*) koja se još naziva i Darwinovom kvržicom, dok na donjem kraju uške visi manja ili veća ušna resica (*lobulus auriculae*). Ušna resica je podvostručenje kože bez hrskavice tipično za ljudsko uho.

Mišići uške (*mm. auriculares*), su rudimentarni ostatci sfinktera ušnog otvora koji se ubrajaju u mimične mišiće te su stoga inervirani *n. facialisom*. Krvna opskrba uške dolazi od stražnje aurikularne arterije (*a. auricularis posterior*) i površinske sljepoočne 2 arterije (*a. temporalis superficialis*), koje su obje ogranci vanjske karotidne arterije

(*a. carotis externa*). Živčana inervacija uške dolazi od dva živca, *n. auricularis magnus* koji inervira prednju i lateralnu stijenku uške ispod vanjskog slušnog hodnika i *n. auricotemporalis* (V3) koji opskrbljuje kožu iznad vanjskog slušnog hodnika. (10)



Slika 1. Strukture vanjskog uha

2.2. MIKROTIJA

2.2.1. Definicija, epidemiologija i etiologija

Mikrotija je kongenitalna deformacija koja zahvaća vanjsko i srednje uho, a uzrokovana je nepravilnim razvojem prvog i drugog škržnog luka te prve škržne brazde tijekom embrionalnog razvoja. Može biti jednostrana ili obostrana, a stupanj deformiteta uha može biti od blagih abnormalnosti do potpune odsutnosti uha. Obično je praćena ispilateralnim gubitkom sluha, a moguća je mandibularna facijalna displazija. (11)

Incidencija mikrotije ovisi o regijama, od 0.83 do 17.4 na 10 000 rođenih, a prevalencija je nešto veća među pripadnicima žute rase i hispanicima. Muškarci čine 54-73% svih slučajeva mikrotije. (12)

Etiologija mikrotije je multifaktorijalna na koju utječu genetski i teratogeni faktori, a uglavnom se pojavljuje u obliku sporadične mutacije bez jasno definiranih uzroka. Postoji više hipoteza o nastanku mikrotije, a najvažnije su one o oštećenju stanica neuralnog grebena te hipoteza o vaskularnoj disrupciji. Različite nokse poput primjene retinoida ili dijabetesa mogu uzrokovati mutaciju i promjene u signalnim putevima te poremetiti normalni embrionalni razvoj tijekom trudnoće. To sve dovodi do smanjene stanične proliferacije i apoptoze stanica neuralnog grebena što se manifestira različitim oblicima mikrotija. Prema drugoj hipotezi nastanku mikrotije, poremećaj je u razvoju krvnih žila glave i vrata što dovodi do lokalizirane ishemije i nekroze tkiva. Do toga može doći zbog okluzije arterije, vazokonstrukcije i prekida dotoka krvi te nerazvijene arterijske mreže i poremećaja dotoka kisika i hranjivih tvari tkiva u razvoju. (11) (12)

2.2.2 Klasifikacija

Zbog svoje raznolikosti u kliničkoj slici, danas postoje nekoliko načina klasifikacije mikrotije.

Prvu od njih je razvio Hermann Marx 1926. godine, a ona se po njemu naziva Marxova klasifikacija i danas predstavlja jednu od najčešće korištenih klasifikacija mikrotije. Anotiju, kao posljednji stupanj mikrotije, je nadodao nešto kasnije Rogers

Tablica 1.- Klasifikacija po Marx/Rogers (11) (12)

STUPANJ I	Veličina uške manja od normalne sa svim normalnim strukturama
STUPANJ II	Abnormalna uška s nekim prepoznatljivim normalnim strukturama
STUPANJ III	Abnormalna uška s nekim neprepoznatljivim normalnim strukturama
STUPANJ IV	Anotija

Mnogo prikladnija za kirurško liječenje je modificirana Marxova klasifikacija koju su, prvo Tanzer, a zatim Nagata i Firmin, kreirali.

Tablica 2.- Klasifikacija po Tanzeru (11) (12)

1. Anotija
2. Kompletna hipoplazija (mikrotija)
2a. Sa atrezijom vanjskog slušnog hodnika
2b. Bez atrezije vanjskog slušnog hodnika
3. Hipoplazija srednje trećine uške
4. Hipoplazija gornje trećine uške
4a. Suženo uho
4b. Kriptotija
4c. Hipoplazija cijele gornje trećine
5. Odstojeće uho

Tablica 3.- Klasifikacija po Nagati (11)

Lobularni tip	Ostatak uha i usne resice sa školjkastom udubinom (<i>concha auriculare</i>), zvukovod i tragus
Konhalni tip	Ostatak uha, ušna resica, zvukovod, školjkasta udubina (<i>concha auriculare</i>), tragus i urez (<i>incisura intertragica</i>)
Mali konhalni tip	Ostatak uha i ušne resice te mala udubina predstavlja školjkastu udubinu (<i>concha auriculare</i>)
Anotija	Bez uha i bez tkiva koji nalikuju uhu
Atipična	Slučajevi koji ne pripadaju gore navedenim

2.3. Autologna rekonstrukcija mikrotije

Indikacija za autolognu rekonstrukciju uha mora biti donešena u suradnji s pacijentom i njegovom obitelji. Brojni slučajevi mikrotije pojavljuju se zajedno s aurikularnom atrezijom i posljedičnom provodnom nagluhošću. Sve opcije, odnosno rehabilitacija slušanja i rekonstrukcija uha, trebale bi biti u dogovoru s obitelji i liječnikom te je važno

da kirurg i obitelj provedu plan koji uključuje i rehabilitaciju slušanja te odgovarajuću kiruršku metodu liječenja mikrotije. (13)

Postoje nekoliko tehnika autologne rekonstrukcije uha, a najpoznatije su metoda po Nagati, modificirana Nagatina metoda prema Siegert i Magritzu te metoda prema Tanzeru i Brentu. (13)

2.3.1. Metoda prema Nagati

Ova metoda rekonstrukcije mikrotije odvija se u dvije faze s time da se prva faza usmjerava na trodimenzionalni okvir i njegovo postavljanje unutar formiranog kožnog džepa, a druga je faza operacija podizanja uha. (14)

U prvoj fazi operacije izrađuje se hrskavični trodimenzionalni okvir te se započinje skupljati hrskavica od šestog do devetog rebra. Perihondrij se u ovoj tehnici ne dira. Rez na prsnom košu odredi se kao linija između ksifoidnog nastavka prsne kosti i donjeg ruba rebra. Nakon reza koji prati navedenu liniju, ravni trbušni mišić se široko razdvoji te se vizualizira perihondriji koji leži na spoju hrskavice i šestog, sedmog i osmog rebra. (13)

Za osmu i devetu rebrenu hrskavicu, potrebno je pridržati hrskavicu i rezačem hrskavice prerezati hrskavicu na području spoja s rebrom. Šesta i sedma hrskavica skupljaju se u istom koraku jer su često spojene zajedno. Nakon što su hrskavice skupljene, perihondrij ostaje otvoren. S obzirom da je perihondrij teško zatvoriti, potrebno je vratiti preostale dijelove hrskavice te pristupiti zatvaranju. Perihondriji će tako ostati cijeli, a vraćeni dijelovi hrskavice će se obnoviti. Neće doći do deformiteta. (15)

Nakon toga slijedi oblikovanje trodimenzionalnog okvira uške, a u tom postupku sudjeluju sve skupljene hrskavice. Baza okvira izrađena je od sedme i osme rebrene hrskavice, a za izradu heliksa i krakova uzima se deveta rebrena hrskavica. Od ostatka šeste i sedme rebrene hrskavice oblikuju se strukture antiheliksa, gornjeg i donjeg kraka, ureza, tragusa te dijelovi baze okvira. Svaka od ovih jedinica prislanja se na bazu okvira te se fiksira sa 38-žicom u razmaku svakih 3 mm. (14)

U prvoj fazi se također izrađuje kožna ovojnica u kojoj se smješta trodimenzionalni okvir uške. U metodi po Nagati koristi se W-rez koji svojom širinom pokrije cijeli

hrskavični okvir bez potrebe za kožnim graftom. Za lobularni tip mikrotije koristi se W-rez koji ide od stražnje strane lobula prema površini mastoida. Distalni završetak reza nalazi se 5mm od mjesta ugradnje okvira uške. Takvom tehnikom dobijemo četiri reznja, odnosno prednji i stražnji kožni režanj lobula, prednji kožni režanj tragusa i mastoidni kožni režanj. Ostatna hrskavica lobula se u potpunosti odstrani, a tkivo u području vanjskog zvukovoda se odstrani dok se ne prikaže periost. Periost se prereže polukružnom tehnikom, zašije se za tkivo parotidne žlijezde te u obliku poklopca priliježe na temporalnu kost. Nakon toga oblikuje se kožni džep u kojem se postavlja trodimenzionalni okvir uške. (15)

U drugoj fazi metode po Nagati dolazi do podizanje ušiju u ispravan položaj. Uho se prirodno nalazi izvan maske lica, zakrenut prema straga za 10-15°, a gornji rub uške smješten je u razini obrva dok se donji rub nalazi u području između nosa i gornje usne. Operacija se izvodi šest mjeseci nakon izrade i umetanja trodimenzionalnog hrskavičnog okvira. Šesta se rebrena hrskavica ukloni s kože gdje je prethodno bila postavljena te se konstruira u obliku polumjeseca i pričvrsti se za stražnju površinu uške i površinu mastoida. Kod fiksirane hrskavice postavi se režanj temporoparijetalne fascije prolazeći kroz potkožni tunel. Na kraju operacije postavi se graft pune debljine kože koji je uzet iz područje prepona te se postavlja kao završni sloj na uho. Završnim šavom kože površine okvira, hrskavičnog okvira te grafta kože zateže se i održava kontura kože uha. (14)

2.3.2. Modifikacija Nagatine metode prema Siegertu i Magritzu

Postoji nekoliko modifikacija Nagatine metode operacije mikrotije, no najpoznatija je ona koju su razvili Siegert i Magritz. Ona se temelji na tri koraka unutar zahvata koja se temelji na Nagatinoj tehnici. Na dan operacije napravi se predložak u odnosu na zdravo uho ukoliko je riječ o jednostranoj mikrotiji ili prema općim podacima ako je riječ o bilateralnoj mikrotiji. Markerom se označi nova pozicija uške.

Za prvi korak operacije potrebno je imati dva tima. Prvi tim se bavi sakupljanjem rebrene hrskavice s ipsilateralnog šestog, sedmog, osmog i devetog rebra. Rez se često radi iznad sedmog rebra, a u ženskih pacijenta radi se poseban T-rez na 2cm ispod submamarnog nabora tako da ožiljak ostane nevidljiv, odnosno skriven u submamarnom naboru. Nakon prikupljanja hrskavice, rebro se učvrsti s resorbirajućom

mrežom na lijevoj strani unutarnjem perihondrija. Upravo se ta mreža napuni preostalim dijelovima prikupljene hrskavice koji su ostali nakon prerezivanja hrskavičnog okvira. Na taj način omogućuje se stabilna regeneracija rebra, a čak pri palpaciji to rebro ne razlikuje se od kontralateralnog rebra.

Drugi tim zadužen je za formiranje kožnog džepa i uklanjanje malformirane hrskavice uške. Oni i sudjeluju u formiranju hrskavičnog okvira kako je već spomenuto u Nagatinoj metodi. Hrskavični okvir postavlja se u već formiranom džepu te se preko njega provuče koža koja se pomoću dvaju usisna otvora uvuče u reljef. U koliko je potrebno rekonstruirati strukture srednjeg uha, zvukovod se može napraviti od ostatnih komadića rebrene hrskavice oko silastičnog cilindra, a bubnjić od elastično nepravilno oblikovane hrskavice koja se postavlja u poseban kalup.

Drugi korak u rekonstrukciji uške odvija se otprilike 6 mjeseci nakon prvog koraka. U tom koraku spada proces odizanja uške te prema potrebi operaciju atrezije, a u tom slučaju kreira se vanjski slušni hodnik, bubnjić i aparat za provođenje zvuka. Početni rez se pravi 1cm udaljen od heliksa, a koža se odvoji poput jako tankog reznja, a pažnju treba obratiti na tome da se ne izloži hrskavica. Cijeli hrskavični okvir ostaje prekriven s vezivnim tkivom, a jako vaskulariziran, postranični režanj površinske temporalne fascije ostaje mobiliziran. Dijelovi hrskavice koji se izrezbari u obliku mjeseca služi kao potpora za odizanje uške, ušije se za bazu hrskavičnog okvira i služi kao podloga na kojoj će se staviti graft kože pune debljine koji pokriva stvoreni retroaurikularni nabor. Kožni graft se uzima iz regije rebra, a pri tome se uzima ožiljak koji je nastao sakupljanjem rebrene hrskavice, a na taj način se ne stvara novi ožiljak. Kako bi veličina rane u retroaurikularnom području bila što manja, mobilizira se i premješta koža sa područja vrata, a zatim se preostali defekt pokriva graftom kože.

Treći korak operacije služi za pažljivo izvođenje sitnih prepravljaja, kao što je postavljanje ostataka malformirane uške u novi reljef. Također, u ovom koraku mogu je otkloniti neželjene dlačice na heliksu upotrebom elektroepilacije. U slučaju operacije atrezije u drugom koraku, silastični implantant se uklanja i formirani vanjski slušni hodnik se prekriva graftom kože pune debljine.

Sva tri koraka modificirane Nagatine metode prema Siegert i Magritzu dovode do dobrih estetskih rezultata. Iako sve te strukture izgledaju normalno, biofizička svojstva rebrene hrskavice se razlikuju od svojstava hrskavice normalne uške. (16)

2.3.3. Metoda prema Tanzeru i Brentu

Tanzer 1959. godine uvodi upotrebu hrskavice rebra u rekonstrukciji uške, čime počinje moderno razdoblje rekonstrukcije uha.

U metodi prema Tanzeru postoje šest koraka u fazi rekonstrukcije, pri čemu se prva faza sastoji od premještanja upotrebljivog ostatka uha na odgovarajuće mjesto na već određenom položaju rekonstruiranog uha.

Druga faza uključuje izradu trodimenzionalnog okvira od kontralateralne šeste, sedme i osme hrskavice rebra. *Scapha* i antiheliks, odnosno baza okvira napravljena je od hrskavice šestog i sedmog rebra, a osma hrskavica pak služi za oblikovanje heliksa. Unutar mastoidne regije kreira se potkožni džep u kojem se postavlja trodimenzionalni okvir. Kako bi kožna ovojnica prijanjala na okvir, stvaraju se višestruke male perforacije kroz hrskavicu duž heliksa i trokutaste udubine. (17)

Treća faza usmjerava se na izradu retroaurikularnog sulkusa u kojem su gornji, stražnji i donji zidovi školjkaste udubine napravljeni uzastopno, u tri koraka, pri čemu se koristi retroaurikulani režanj kože i presadak kože. U završnoj fazi rekonstrukcije stvaraju se strukture tragusa i *conche auriculare*. (18)

Brent je usavršio tehniku koju je razvio Tanzer, a njegova tehnika autologne rekonstrukcije uha ima četiri faze. Hrskavični okvir se postavlja u idealan položaj prije premještanja upotrebljivog ostatka uha. Kroz mali preaurikularni rez uklanja se deformirana hrskavica, napravi se kožni džep i postavi se hrskavični okvir. Uvode se i dva silikonska katetera ispod i iznad okvira kako bi se pospješilo prijanjanje kože na okvir te osigurala hemostaza. Rekonstrukcija se započinje u šestoj godini, a preferirana dob je ipak osam godina. (19)

2.4. Autologna rekonstrukcija defekata uške

Defekti i deformiteti uške uzrokovani su traumama i nesrećama, također mogu biti rezultat resekcije tumora te rijetko kao komplikacija estetskih i rekonstrukcijskih zahvata. Tehnike rekonstrukcije, osim u slučaju mikrotije, su identični i univerzalni u operacijskom izvođenju. (20)

2.4.1. Klasifikacija

Važan kriterij u kirurškom planiranju je pravilna lokacija, veličina defekta i njegova površina i debljina. Tako se defekti uške mogu vrlo jednostavno klasificirati i takva klasifikacija primijeniti u svakodnevnom kliničkom radu.

Tablica 4.- Klasifikacija defekata uške (20)

Centralno	Periferno	Postaurikularno
Vanjski zvukovod	Heliks	
Concha	Gornji dio uške	Nepotpuno
Antiheliks	Središnji dio uške	
Kombinirano	Donji dio uške, lobulus	Potpuno

Štoviše, integritet okolnog tkiva defekta je veoma važan. Ožiljak, prijašnje operacije te posljedice radioterapije mogu značajno utjecati na operacijski ishod i limitirati operacijske mogućnosti.(20)

2.4.2. Rekonstrukcija perifernih defekata uške

Mali defekti kranijalne trećine uške rekonstruiraju se transpozicijskim režnjevima. Za rekonstrukciju hrskavice heliksa, koristi se konhalni hrskavični transplant, najbolje s ipsilateralnog uha. Peteljka se treba prerezati nakon 3 tjedna i zamijeniti u retroaurikularnom području. Kako bi se sačuvao prirodni kontinuitet heliksa, režanj se treba oprezno spojiti u defektnom području.

u slučaju većih defekata s gubitkom gornje trećine uške, pristupa se tehnici rekonstrukcije upotrebom hrskavice rebra. Nakon prikupljanja hrskavice iz sedme rebrene hrskavice, radi se okvir po uzoru na kontralateralno, zdravo uho. Hrkavični okvir mora biti prosječno 3mm manji u svim dimenzijama od predloška. Nakon pripreme kožnog džepa čije linije završavaju kranijalno od defekta te unutar linije kose, okvir se prikvači za hrskavicu uške pomoću resorptivnih šavova. Hrkavični okvir se priljubi za kožu, a iznimno je važno da postoji optimalni razmak između rekonstruiranog hrskavičnog okvira i hrskavice uške.

Za vrijeme druge faze, otprilike 6 mjeseci nakon prve, uška se odvaja od površine zajedno s okolnim vezivnim tkivom i formira se retroaurikularna brazda. Uzdignuti položaj uške postigne se s dodatnim komadom rebrene hrskavice te se tako pokrije s

fascijalnim režnjom površinske temporalne fascije ili mastoidne fascije. Ostatak defekta prekrije se kožnim graftom. (20)

2.4.3. Rekonstrukcija djelomičnih i potpunih defekata uške

Rekonstrukcija djelomičnog i potpunog gubitka uške smatra se pravim izazovom rekonstrukcijske kirurgije glave i vrata. Važna je činjenica koliko ožiljkastog tkiva okružuje defekt te sama količina preostale hrskavice uške. Uspjeh rekonstrukcije uške u negativnoj je korelaciji s količinom ožiljkastog tkiva u defektnom području.

U slučaju ako je prisutna mala količina ožiljkastog tkiva ili je ono raspoređeno u središtu, na razini *conche*, tada se može očekivati dobri rezultati upotrebom lokalnog režnja kože i hrskavice rebra.

U slučaju velike količine ožiljkastog tkiva, moguće je povećati količinu zdravog tkiva upotrebom tkivnog ekspandera. Ekspanzija se vrši ubrizgavanjem fiziološke otopine u trajanju od 2 tjedna, a dodatno se još ubrizga nakon 8 do 12 tjedna. Ekspanzija se događa simultano s postavljanjem hrskavičnog okvira uške u svojoj ortotopičnoj poziciji ispod ekspandiranog tkiva. Vezivno tkivo koje se razvilo u području oko ekspandera treba se ukloniti prije implantacije. Potrebno je fiksirati hrskavični okvir uške napravljen od rebrene hrskavice šavom ili usisnom cijevi priljubiti za kožu. U drugoj operaciji, hrskavica se podiže i napravi se retroaurikularni sulkus.

Pod istim uvjetima može se i raditi operacija u kojoj se okvir uške napravljen od hrskavice rebra postavlja u područje radijalnog podlaktičnog režnja (*radial forearm free flap*). Operacijski se zahvat vrši u dva koraka. U prvom koraku prikuplja se hrskavica rebra te se zatim oblikuje hrskavični okvir uške. Zatim se okvir postavlja u području između radijalne podlaktične fascije i nježno odvojene kože podlaktice. U drugom koraku, nakon 6 mjeseci, prikuplja se već postavljeni hrskavični okvir s podlaktice. Zatim se postavlja u ortotopično područje uha i revaskularizira se tehnikom mikrokirurgije. Zatim se, pomoću hrskavice rebra i lokalnih režnjeva kože skalpa, oblikuje retroaurikularni sulkus. (20)

3. REKONSTRUKCIJSKI ZAHVATI U PODRUČJU NOSA

Rinoplastika je jedna od najčešće izvođenih rekonstrukcijskih i estetskih zahvata u otorinolaringologiji, pa tako i kirurgiji općenito. U rekonstrukcijskoj rinoplastici se popravljaju oblik i funkcija nosa, a primjenjuje se kod ozljeda nosa uzrokovana različitim traumama, primjenjuje se pri liječenju prirođenih defekata, pri problemima u disanju te kad prijašnja rinoplastika nije bila uspješna. Razlikujemo dvije tehnike operacije rinoplastike, a to su otvorena i zatvorena rinoplastika. (21)

3.1. Anatomija nosa

Kao i u svakom operacijskom zahvatu, poznavanje anatomije je ključna točka za izvođenje operacijskog zahvata. Također slušanje pacijentovih želja i težnji je važno za pravilno planiranje i točan odabir tehnike kod operacije nosa, a u obzir se treba uzeti dinamički utjecaj tipa koža, koštane i hrskavične strukture i anatomska ograničenja.

Debljina kože se razlikuje ovisno o anatomske dijelu nosa. U području *nasiona* koža je poprilično debela i pokretna. Već na nosnom dorzumu koža postaje tanja i manje mobilna. Na vršku nosa koža je deblja i priljubljena te je bogata sebacealnim žlijezdama.

Mišići nosa mogu biti podijeljeni u četiri kategorije: elevatori, depresori, kompresori i dilatatori.

U području nosa prisutna je bogata krvožilna opskrba potkožnog vaskularnog pleksusa vanjskog nosa koji dolazi od unutarnje i vanjske karotidne arterije. Unutarnja karotidna arterija opskrbljuje vanjski dio nosa putem dorzalne nosne arterije, ogranak oftalmične arterije, te vanjskom arterijom nosa, ogranak prednje etmoidne arterije. Vanjska karotidna arterija daje ogranke preko *arterie facialis* za opskrbu dijela nosa, a to su *arteria angularis*, *arteria lateralis nasi*, *arteria alaris*, *arteria septalis*, *arteria labialis superior*. Unutarnja i vanjska karotidna arterija također opskrbljuju unutarnje strukture nosa. Unutarnja karotidna arterija preko oftalmične arterije daje ogranke prednje i stražnje etmoidne arterije. Prednja etmoidna arterija krvlju opskrbljuje antero-superiorni dio septuma i lateralni zid nosa. Stražnja etmoidna arterija krvlju opskrbljuje septum, lateralni nosni zid i gornju turbinu nosa. Vanjska karotidna arterija, preko unutarnje maksilarne arterije, daje ogranke sfenopalatine arterije te velike palatine

arterije. Sfenopalatina arterija opskrbljuje veći dio stražnjeg septuma, lateralne zidove nosa, vrh i dio nosnog poda. Velika palatina arterija opskrbljuje krvlju dio prednjeg i stražnjeg nosnog septuma.

Parne nosne kosti te *processus frontalis maxillae* čine koštanu potporu gornjeg dijela nosa. Nosna kost je najčvršća u području spoja s *processusom frontalis* te se stanjuje u području spoja s gornjom lateralnom hrskavicom. Donja lateralna hrskavica nosnog vrška te gornja lateralna hrskavica čine jednu cjelinu koja se naziva i *scroll*. U tom spoju nalazimo nekoliko varijacija, a mogu biti međusobno preklopljene, spojene rub uz rub, odvojene te postavljene suprotno jedna od druge. *Scroll* osigurava znatnu potporu nosnom vršku. Donja lateralna hrskavica je podijeljena na *crus medialis* i *crus lateralis*. *Crus medialis* je tijesno povezana s nosnim septumom i osigurava potporu vrška. *Crus lateralis* se proteže prema gore te sudjeluje u stvaranju gustog fibroareolarnog tkiva koji se veže za piriformni otvor. *Crus intermedialis* je definirana kao područje gdje se medijalna krura širi i prelazi u lateralnu kruru.

Nosni septum sastoji se od koštanog i hrskavičnog dijela. Etmoidna kost i vomer čine koštanu potporu od straga, a kvadrangularna hrskavica sprijeda. Inervacija kože nosa dolazi od oftalmičkog i maksilarnog živca, ogranka trigeminalnog živca. Donja polovica nosa inervirana je infraorbitalnim i prednjim etmoidnim živcem. Nosni septum inerviran je ograncima prednjog etmoidnog i nazopalatinog živca. (22)

3.2. Hrskavica rebra u rinoplastici

3.2.1. Preoperativno planiranje i priprema

Detaljno preoperativno planiranje je važan korak u primjeni hrskavice rebra za rekonstrukcijski zahvat nosa. Kirurg, odnosno otorinolaringolog, odlučuje koja će hrskavica biti najbolji izbor za nadoknadu defekata hrskavično-skeletnog dijela nosa.

Preoperativno planiranje upotrebe hrskavice rebra se odnosi na cilj same rinoplastike. U slučaju potrebe za hrskavičnim presatkom, u obzir dolazi donorski presadak. Presadak može biti uzet s nosnog septuma, uha ili rebra.

U slučaju hrskavice uške, limitirajući čimbenik je sama količina hrskavice jer prekomjerni nedostatak može dovesti do deformacije uške. Također, mnogi kirurzi

izbjegavaju upotrebu hrskavice nosnog septuma zbog nepovoljnih biomehaničkih karakteristika i njene anatomije.

Upravo velika količina hrskavice u području prsnog koša čini je dobar izbor za pacijenta koji ima nedovoljno septalne ili aurikularne hrskavice za presadak. Ako se pak koristi hrskavica rebra, u obzir se trebaju uzeti nekoliko činjenica. Prvo, potrebno je odrediti koliku količinu hrskavice uzeti te koje strukture rebra će biti uključene, perihondrij ili kost. Potrebno je i napraviti pregled prsnog koša te utvrditi postoje li deformiteti ili znakovi prijašnjih operacija prsnog koša. Dob pacijenta također određuje hoće li se koristiti presadak hrskavice rebra. Kod mlađih pacijenata, hrskavica će biti elastičnija i savitljiva, dok kod starijih ona će biti tvrđa i kalcificirana. U obzir se također uzima i spol pacijenata. Ženski pacijenti rjeđe razvijaju ožiljak u području prsa, a ožiljak može biti skriven u inframamilarnoj regiji. Hrkavica koja se uzima za potrebe rinoplastike često se nalazi između šestog i sedmog rebra, a nekad se mogu koristiti i niža rebra. (23)

3.2.2. Sakupljanje hrskavice rebra

Pozicija pacijenta pri operaciji sakupljanja hrskavice za potrebe rinoplastike je poprilično jednostavna. Pacijent se postavlja u ležeći položaj s podignutim leđima za 10 stupnjeva. Vrat je lagano eksteniran. Hrkavica rebra se prikuplja prije zahvata na nosu ili za vrijeme zahvata od strane drugog kirurga. U tom slučaju kirurg bi trebao izbjegavati prenositi instrumente s jednog operacijskog polja na drugo polje kako ne bi došlo do infekcije. Zahvat se izvodi u općoj anesteziji, pacijent je intubiran s pozitivnim tlakom ventilacije. Lokalni anestetik, 1% lidokain, injicira se u kožu područja prsnog koša s kojeg uzimamo rebrenu hrskavicu. Rez duljine 2.5 centimetara ili manji napravi se u području kože prsnog koša u projekciji šeste i sedme rebrene hrskavice. (23)

Nakon vizualizacije potkožja i mišićne fascije, prereže se široko mišićna fascija od osmog rebra do medijalne strane spoja sedmog rebra i njegove hrskavice, upotrebom elektroautera. Kosi i ravni trbušni mišići odvoje se i razdvoje vertikalno te se pomoću retraktora odvoje prema gore i prema dolje. Mišići su razdvojeni medijalno sve do spoja rebrene hrskavice i sternuma, a lateralno do spoja hrskavice i koštanog rebra. Nakon što je rebrena hrskavica izložena i dostupna, uzdužnim rezom se odvaja perihondrij od hrskavice. (24)

Prednji perihondrij kasnije se može koristiti kao zaseban režanj koji se primjenjuje u nosnom dorzum ili u ostalim dijelovima nosa, a ova tehnika pogodna je kod pacijenata s tankom kožom. Dimenzija i lokacija dijela rebra koji se odstranjuje široko označava sa skalpelom. Segment rebra koji se prikuplja može biti duljine od 3.5 do 4 centimetara, a sve to kroz rez veličine 2.5 centimetara.

Rebro se reže paralelno uzduž donjeg ruba pomoću Freerovog elevatora, a zajedno s njima reže se i rebrena hrskavica. Retraktirani dio rebra izvadi se iz prsnog koša, rebrena hrskavica se izolira te se koristi kao dodatni materijal rekonstrukciju. Svrha uklanjanja segmenta rebra je da se poboljša kut pristupa rebrenoj hrskavici te smanji rizik od nastanka pneumotoraksa.

Na kraju se provjerava integritet parijetalne pleure, odnosno nastanak pneumotoraksa i to da se rana napuni fiziološkom otopinom, a anesteziolog zadrži pozitivan tlak tijekom ventilacije u trajanju do 30 sekundi. Ako se vide mjehurići u području rane ili se količina tekućine smanjuje, tada trebamo posumnjati na pneumotoraks. Rana se šije u slojevima te se perihondrij, mišićno i supkutano masno tkivo šiju resorptivnim koncem, a šavovi na koži se kasnije skidaju. Često se i primjenjuje bupivakain lokalno u dublje strukture kako bi se smanjila postoperativna bol. (23)

3.2.3. Priprema sakupljene hrskavice

Nakon sakupljanja hrskavice rebra slijedi njena priprema za rinoplastiku. Ostatni dio perihondrija i mala količina susjedne hrskavice se ukloni od hrskavičnog presatka. Hrskavica se već sada može podijeliti na segmente te kasnije oblikovati u specifične oblike.

Postoji nekoliko načina oblikovanja hrskavice kako bi se smanjila mogućnost iskrivljenja. Tijekom zatvaranja prsnog koša i početka rinoplastike, hrskavica se čuva u sterilnoj fiziološkoj otopini. Tijekom tog vremena koje je hrskavica provela sačuvana u fiziološkoj otopini, doći će do njenog prirodnog blagog savijanja te će biti vidljivo u kojoj strani postoji tendencija da se hrskavica iskrivi. To znanje se može iskoristiti da se odredi koji će se segment hrskavičnog presatka upotrijebiti na najpovoljnijem mjestu. (24)

3.2.4. Operacijski pristup u rinoplastici

Rez u obliku obrnutog V se radi uzduž srednje kolumele nosa i spaja se s bilateralnom rubnom incizijom. Već postojeći rez se koristi kod sekundarne rinoplastike da se sačuva kolumelarni režanj. Kolumela i koža dorzuma se odižu do razine perihondrija donje lateralne hrskavice sa škarama za tenetomiju.

Ravnina disekcije ovisi o debljini kože. Kod pacijenta s debelom kožom, donja lateralna hrskavica lako se otklanja od kožnog režnja, dok kod pacijenta s debljom kožom, potkožno masno tkivo ostaje na donjoj lateralnoj hrskavici te ga je potrebno ukloniti, a vršak pri tome ostaje definiran.

Donja se lateralna hrskavica mora odvojiti od gornje lateralne hrskavice kako bi se modelirao vrh nosa te tako produžio prema dolje. Dvije kuke se mogu koristiti da se odmakne donja lateralna hrskavica prema dolje, a ligamenti između dviju hrskavica se prerežu te se nastoji ne oštetiti nosnu sluznicu.

Septumu se pristupa rezom između medijalnih krura te se tako prikaže kaudalni septum. Kaudalni septum se odvoji te se prikaže subperihondralni dio hrskavice septuma te se podigne bilateralni mukopolisaharidni režanj da se prikaže septum u potpunosti. U središnjoj liniji se odvoji donja lateralna hrskavica od septuma. Jednom kad se prikaže septum, svaka devijacija septuma ili koštana struktura koja opstruira nosni kanal se ukloni. (23)

3.3. Sekundarna rinoplastika

Deformacije koje su nastale kao posljedica prethodnih rinoplastika često variraju od blagih asimetrija nosnog vrška ili hrpta nosa pa sve do teških distorzija i kolapsa koštano-hrskavičnog okvira nosa.

Uspjeh sekundarne rinoplastike često ovisi o trenutnoj kliničkoj slici i procjeni deformiteta te o detaljnom operacijskom planu. Rekonstrukcija koštano-hrskavičnog okvira nosa je ključna za očuvanje trajnog estetskog i funkcionalnog izgleda.

Hrskavica septuma je često metoda izbora pri uzimanju presadaka za potrebe rinoplastike, no sekundarna rinoplastika često zahtjeva alternativne izvore kao izvor presatka zbog samog oštećenje koštano-hrskavičnog okvira te je i sam septum često nedostatan.

Nekad je i hrskavice uške dostatno, ali hrskavica rebra često osigurava dovoljan izvor presatka i pokazala se najboljom opcijom kada su u pitanju velike sekundarne deformacije nosa. Sekundarna rinoplastika najvećim se dijelom izvodi otvorenom tehnikom vanjskim pristupom kako bi se postigli estetski i funkcionalni rezultati. (25)

3.3.1. Najčešći deformiteti i indikacija za kirurški zahvat

Detaljan analiza i točna dijagnoza deformiteta nosa je ključ za ostvarenje optimalnih rezultata sekundarne rinoplastike. Preoperativna evaluacija započinje točnim definiranjem deformiteta anamnezom, kliničkim pregledom i potpunom analizom lica i nosa.

Nos treba biti detaljno pregledan, počevši od najviših struktura i to opisom visine, širine i simetrije nosnog hrpta. Nazofrontalni kut često počinje u visini nabora gornje vjeđe, a kod pacijenata s skraćenim dorzumom on je položen nešto niže.

Debljina koštane piramide i gornje lateralne hrskavice treba se pregledati i utvrditi moguću asimetriju, kolaps i prisutnost deformiteta u obliku obrnutog „V“.

Potrebno je utvrditi i deformitete na vršku nosa kao što je zakrivljenost vrška ili „*polly-beak*“ vršak. Vrh nosa u području nosnih krila pregledava se u smislu njegove projekcije i rotacije. Donja lateralna hrskavica se procjenjuje po simetričnosti, širini, poziciji i simetričnosti vrha nosa. Na nosnim krilima se procjenjuje prisutnost kolapsa i retrakcije. Kolumela može često biti spuštena ili pak izdignuta. Kolumelarno-lobularni i kolumelarno-labijalni kutevi se procjenjuju kako bi se ustanovio željeni kut.

Endoskopskim pregledom unutarnjeg nosa utvrđuju se prohodnost nosnih hodnika, usmjerenost i integritet septuma i stanje nosnih turbina. (25)

Tablica 4- Česti postoperativni deformiteti nakon rinoplastike (25)

Hrbat	Vršak
Skraćenost hrpta	Asimetričnost vrška
Nepravilan hrbat	Kolaps nosnih krila
Zakrivljenost ili „ <i>polly-beak</i> “ deformitet	Alarna retrakcija
Obrnuto „V“ deformitet	Viseća kolumela
Sedlasti nos	Uvućena kolumela
	Zaokrenutost vrška

3.3.2. Operativni postupak u sekundarnoj rinoplastici

Iako se individualni pristup primjenjuje u svakoj pojedinačnoj operaciji, opći postupci u otvorenoj rinoplastici mogu se primijeniti i u svakoj sekundarnoj rinoplastici. A to su incizija, podizanje mekog tkiva, potvrda dijagnoze i ponovna procjena potrebe za presatkom, septoplastika i sakupljanje septalne hrskavice, uspostava željene projekcije vrška i njegove rekonstrukcije, modifikacija hrpta i osteotomija, postavljanje hrskavice i oblikovanje, šivanje i postavljanje udlage i zavoja. (25)

3.3.3. Incizija

Pacijent se pri operacijskom zahvatu nalazi u općoj anesteziji, a u vanjskom nosu i septumu se da 1% lidokaina s 1:100 000 epinefrina, a nosni kanal se popuni s gazom natopljenom u vazokonstriktorskoj otopini.

Bilateralni rubni rez uzduž kaudalnog ruba donje lateralne hrskavice seže medijalno do najužeg dijela kolumele i poveže se s rezom koji prolazi kolumelom. Ako je prijašnja operaciji bila izvedena endoskopski, tada se radi rez u obliku obrnutog slova V. (25)

3.3.4. Odizanje mekotkivnih struktura

Tanka koža kolumele se odiže od kaudalnog kuta medijalne krure. Rez se nastavlja preko lateralne krure u smjeru medijalno prema lateralno ili pak lateralno prema medijalno. Pažnja se treba obratiti da se ne izazove prekomjerno skraćivanje ili ozljeda kolumelarne kože jer su mekotkivne strukture već oštećene prijašnjim operacijama i zamijenjene ožiljkastim tkivom, a kirurg bi trebao biti oprezan i ne prerezati kožu iznad donje lateralne hrskavice. Podizanje tkiva kreće od nosnog vrška pa sve do dorzalnog septuma i gornje lateralne hrskavice. Kada kirurg pristupi parnim kostima nosa, elevatorom se odiže periost prema nazofrontalnom kutu. Tako se pogledu otvara cijeli koštano- hrskavični okvir. (25)

3.3.5. Ponovna procjena za presatkom

Nakon pregleda koštano-hrskavičnog okvira, procjenjuju se hrskavične strukture nosa i rade korelacija s preoperativnom dijagnozom. Procjenjuje se količina gornje lateralne

hrskavice i deformitet nosnog vrška, a određuje se položaj hrskavice i promjene nastale zbog ožiljaka. Najvažniji postupak u operativnom slijedu je procjena adekvatne projekcije vrška zbog toga što svako smanjenje ili povećanje hrpta nosa se mora procijeniti s projekcijom samog vrška. (25)

3.3.6. Septoplastika i sakupljanje septalne hrskavice

Ako je potreban zahvat i na septumu, septumu se pristupa odozgo nakon što je gornja lateralna hrskavica odvojena od septuma. Također septumu se može pristupiti odvojenom transfikcijskom incizijom. Perihondrij se odiže na jednu stranu, a tada se može izvoditi prikladni zahvat na septumu ili pak prikupiti njegovu hrskavice. U slučaju da se prikuplja septalna hrskavica, pažnja se treba obratiti na pravilnom prikupljanju hrskavice i očuvanju „L“ oblika u širini do 1 centimetar. Ako je prisutna devijacija ili dislokacija kaudalnog septuma, potrebno ga je postaviti u središnjoj liniji te fiksirati. (25)

3.3.7. Spreader graft

Nakon što se pravilno procijenila pozicija vrška i napravio zahvat na septumu, hrskavično-koštana struktura hrpta se pregleda i donese odluka za proširenje ili suženje. Nakon adekvatnog suženja, svaka zaostala nepravilnost koštanog dijela se dodatno izbrusi. Dorzalni septum i gornja lateralna hrskavica se skraćuju do željene visine pomoću skalpela ili oštrokutnih škara. Često pacijenti koji su podvrgnuti zahvatom sekundarne rinoplastike zahtijevaju postavljanje dorzalnog *spreader graft*. *Spreader graft* su često parni, uzdužno postavljeni između dorzalnog septuma i gornje lateralne hrskavice. Koristi se kako bi se izravnala zakrivljenost dorzalnog septuma, za poboljšanje estetske linije hrpta i za korekciju kolapsa gornje lateralne hrskavice. (25)

3.3.8. Dorsal augmentation (Povećanje hrpta)

Autologna hrskavica rebra je izbor za povećanje nosnog hrpta kada septalna hrskavica nije dostatna. Prije pripreme presatka, hrbat nosa mora biti pravilno obrađen kako bi se postavio presadak rebrene hrskavice. Područje hrpta mora biti ravno i glatko kako bi omogućilo najbolju podlogu za postavljanje presatka.

U slučaju da je potrebna mali presadak ili je potrebno prekriti nepravilnosti hrpta tada se može koristiti i sam perihondriji ili temporalna fascija.

Za veće defekte može se koristiti presadak hrskavice septuma, a često se kao izbor koristi i sama hrskavica rebra. Najveći nedostatak upotrebe hrskavice rebra je njeno svojstvo da se savija, a upravo zbog toga se razvila tehnika u kojoj se presadak hrpta nosa i kolumela ojačaju sa središnje postavljenom Kirschnerovom žicom (K- žica) kako bi se smanjilo savijanje i tako ostvarili bolji operacijski rezultati.

Prikupljeni dio hrskavice rebra se manualno stabilizira specifično dizajniranom K-žicom, a tanja K-žica se uzdužno provuče kroz središte presatka. Tanja žica se zamijeni debljom K-žicom kako bi se osigurao presadak te onemogućio pomak K-žice. Isti postupak se primjenjuje i kod postavljanje unutarnje K-žice unutar kolumele. Presadak hrskavice s unutarnjom K-žicom se oblikuje u slične, ali malo veće oblike. Presadak se zatim postavlja u svome anatomskom položaju te se po potrebi dodatno oblikuje kako bi se uklopio s okolnim strukturama. Oblikovanje presatka hrskavice u ovom koraku radi se nježnim struganjem oštrim krajem oštricom broj 10 okomito na površinu presatka sve do željene veličine, oblika i rubova. Nakon što je presadak postavljen na hrptu nosa, nastupa njegova fiksacija i to postavljanjem privremene K-žice prema gore kroz presadak na strukture nosnih kostiju i nazofrontalnog kuta. Kaudalno se presadak učvršćuje šavom koji prolazi samim presatkom te gornjom lateralnom hrskavicom i nosnim septumom. (25)

3.3.9. Rekonstrukcija vrška pomoću koncepta tronošca (*Tripod concept*)

1969. godine Jack R. Anderson je prvi opisao koncept tronošca (*tripod concept*) prema kojem nosni vršak ima tri dijela koji podržavaju i sastavljaju vršak, a to su medijalna krura i svaka od lateralnih krura donje lateralne hrskavice. Alternacija bilo koje od ovih krura dovest će do promjene trodimenzionalne strukture vrška nosa. Ovaj koncept ima nekoliko zahtjeva koja moraju biti ispunjena, a to su da duljina i relativna jakost svakog kraka mora biti jednaka, zatim da baza svakog kraka mora biti čvrsta i potporna. Također vršak mora biti slobodna struktura bez ikakvih vanjskih sila koji kompromitiraju njegove strukture i oblik, a gravitacija mora djelovati jednako na sve strukture vrška. (26)

Kako bi zahvat bio uspješan, potrebno je učvrstiti vršak, spriječiti nosna krila da se zatvore te osigurati oblik vrška koji će udovoljiti estetskim i funkcionalnim potrebama. Hrskavica nose pregrade, uške ili rebra može se koristiti za oblikovanje nedostane hrskavice nosnog vrha. Potpora medijalne krure treba se prvo izvesti. Često se koristi presadak septuma, a u slučaju ako je on nedostatan može se u rekonstrukciji koristiti hrskavica rebra. Hrskavica rebra se učvrsti s centralnom K-žicom te tako osigurava maksimalnu stabilnost vrška i preciznu kontrolu projekcije i rotacije vrška. Kako bi se pripremila kolumela za prihvat hrskavice rebra, potrebno je napraviti tkivni džeš između medijalne krure te se tako prikaže nosna spina. Nakon što se odstrani nazalna spina, naprave se kanal, paralelno s medijalnom linijom maksile, uzduž incizivnog kana, duljine 12mm. U kanalu se postavi K-žica te se provjeri njezin položaj u nepčanoj kosti tako da se ne nalazi intraoralni ili intranazalno. Za K-žicu se postavi presadak hrskavice tako da žica prekrije $\frac{3}{4}$ presatka, odnosno da 8 do 10 mm duljine žice bude u već formiranom kanalu. (25)

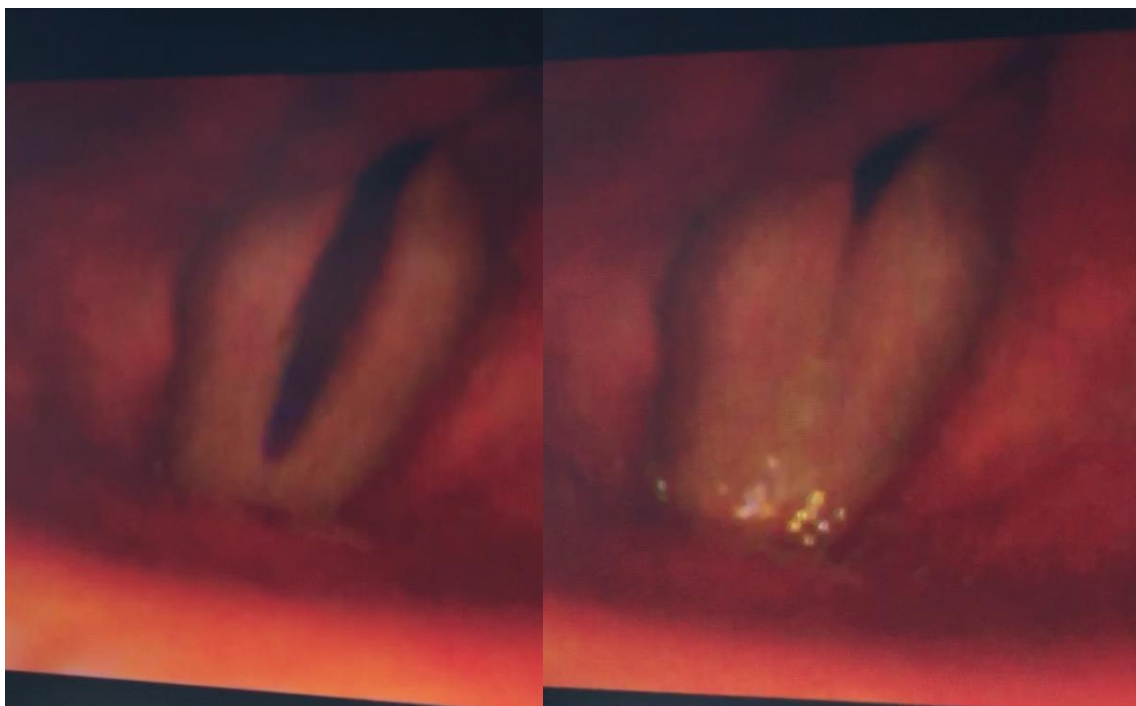
Metoda koja se koristi za rekonstrukciju lateralnog kraka tronošca, odnosno lateralne krure, ovisi o nekoliko faktora, a najvažniji su koliko hrskavice je prisutno na vršku te koja je hrskavica dostupna kao presadak. Za deformitete vrška u kojima je donja lateralna hrskavica je prisutna, ali nedostatna ili blago deformirana, može se koristiti presadak nosne pregrade ili hrskavice uške kako bi se uspostavio oblik i stabilnost lateralnog kraka donje lateralne hrskavice, odnosno strukture tronošca. U slučaju da lateralni krak nije prisutan ili ako deformitet hrskavice ne može biti iskorišten, tada se pristupa tehnici autologne rekonstrukcije pomoću hrskavice rebra. Ako je lateralni krak nedostatan, ali medijalni krak je očuvan, tada se kolumela šije između medijalnih krakova kako bi se učvrstio kaudalni kraj tronošca. Zatim se koža vestibuluma podupre za površinu kupole. Tada se režanj lateralne kraka šije za svaku od kupola kako bi nadoknadio nedostatni lateralni krak. U slučaju ako lateralna i medijalna krura nedostaju ili nisu upotrebive, autologna hrskavica rebra se oblikuje i postavlja tako da preuzme ulogu kaudalnog kraka tronošca i tako daje oblik kaudalnog ruba. Lateralni krak tronošca se rekonstruira na sličan način kao da su medijalni krakovi prisutni, kako je i opisano ranije. Jedina je razlika da kirurg umjesto medijalnog ruba lateralne krure sada šije presadak na vršku u području kolumele i tako zamjenjuje donju lateralnu hrskavicu i oblikuje vršak. Meko tkivo fascije ili perihondrija je također primjenjivo u oblikovanju i rekonstrukciji nepravilnosti donje lateralne hrskavice. (26)

4. UPOTREBA HRSKAVICE REBRA U OSTALIM REKONSTRUKCIJSKIM ZAHVATIMA GLAVE I VRATA

4.1. Prirođena i stečena laringealna stenoza

Laringealna stenoza je djelomično ili potpuno suženje *endolarynx* koje može biti prirođeno ili stečeno. Stanje je rijetko i predstavlja problem koji zahvaća kako mekotkivne tako i hrskavične strukture. Najveći broj stenoza je ijtrogenog podrijetla te kao rezultat traume. Kronična laringealna stenoza kod pedijatrijske populacije tretira se drukčije nego kod odraslih, ali principi ekspanzije nasuprot resekcijske kirurgije ostaje isti. Od svih laringealnih stenoza, upravo su kronične subglotične stenoze najučestalije i predstavljaju značajni izazov u liječenju.

Stečene glotične stenoze dijele se na prednje, stražnje, cirkumferentne i potpune stenoze. Kod prednjih glotičnih stenoza, nježna glasnička mreža od vezivnog tkiva na čijoj površini se nalazi višeslojni pločasti epitel, premoštava glasnice u području prednje komisure. Debela, prednja glotična stenoza je češće teža i nalazi se u području glasničkih nabora, lažnih glasnica i laringealnih ventrikula. Često je rezultat teške vanjske traume u području vrata. Stražnja glotična stenoza je često rezultat dugotrajne intubacije. (27)



Slika 2. Lijevo prikaz glasnica u otvorenoj poziciji, desno prikaz zatvorenih glasnica

Djelovanjem tlaka dolazi do nekroze mukoze koja oblaže vokalni nastavak aritenoidne hrskavice, a posljedično tome naknadno nastaje ulceracija i granulacija tkiva na medijalnoj površini aritenoidne hrskavice. Sličan proces prisutan je u interaritenoidnom području s posljedičnim zahvaćanjem glasničke muskulature koja uzrokuje fibrozu ankilozu jednog ili oba krikoaritenoidnog zgloba.

Stražnja glotična stenoza često zahvati i područje subglotisa. Važno je razlikovati potpunu stražnju glotičnu stenozu, u kojoj je ožiljkasto tkivo smješteno u području između vokalnih nastavka aritenoidne hrskavice i stražnje komisure, od interaritenoidnih adhezija. (27)

4.1.1. Klinička slika i dijagnoza

Kod pacijenata sa stečenom glotičnom stenozom, glas je uglavnom nezahvaćen zbog adukcijskog položaja glasnica. Najvažniji simptomi povezani su s opstrukcijom dišnog puta. Kod blagih i umjerenih slučajeva, pacijent je u stanju ventilirati bez traheotomije, a od simptoma može ne tolerirati fizički napor. Pacijentu s težom kliničkom slikom stenozе, potrebno je napraviti traheotomiju kako bi se omogućila adekvatna respiracija.

Dijagnoza se postavlja anamnezom i fizikalnim pregledom. Upotreba indirektno laringoskopije je otežana i nalaz se može zamijeniti s bilateralnom paralizom glasnica. Dijagnoza direktnom laringoskopijom je puno bolja opcija i način vizualizacije glasnica. Potrebno je dodatnu pažnju obratiti na stražnju komisuru.

Za razliku od bilateralne paralize glasnice, kod stražnje glotične stenoze krikoaritenoidni zglobovi su djelomično ili potpuno nepokretni na pasivni test pokreta. Palpacijom aritenoida dobije se pokretljivost u anteroposteriornom smjeru, ali neće doći do lateralnog pomaka. Kompletna glotična stenoza rijetko se pojavljuje u izoliranom obliku te je često udružena sa supraglotičnom stenozom. Često nastaje kao rezultat endotrahealne intubacije, ingestijom lužina te opeklinskom ozljedom. (27)

4.1.3. Vanjska ekspanzivna kirurgija

Kirurška rekonstrukcija stenoze preporučuje se kada konzervativne metode nisu dale željene rezultate u otvaranju dišnog puta. Kad uspoređujemo prednosti i nedostatke otvorene kirurške metode u odnosu na endoskopsku, treba se uzeti u obzir samo iskustvo kirurga te stupanj opstrukcije lumena.

Stupnjevanje subglotične stenoze u četiri stupnja, a prvi put su ga opisali Mayer i Cotton. Endoskopski se mjeri veličina promjera otvora tako da se postepeno mijenja promjer endotrahealnog tubusa sve do veličine koje može proći kroz zahvaćeni larinks. (28)

Tablica 5. Mayer- Cotton stupnjevanje subglotične stenoze (28)

Stupanj	Postotak opstrukcije laringalnog lumena
I	<70%
II	70%-90%
III	>90%; lumen je prepoznatljiv (neovisno o suženju)
IV	Kompletna opstrukcija; lumen nije prisutan

Može se pojednostavljeno reći da stenoze stupnja III i IV zahtijevaju vanjski kirurški pristup, dok lezije stupnja II mogu biti kandidati i jednog i drugog kirurškog pristupa.

Prije samog operacijskog zahvata potrebno je isključiti paralizu glasnica. Poremećaji kao što su neuralni deficiti ili kronična plućna bolest, koji bi zahtijevali moguću traheotomiju, moraju biti isključeni.

Dvije glavne metode popravka jesu resekcija i ekspanzivna kirurgija. Ekspanzivna kirurgija temelji se na tehnikama koje omogućuju proširenje glotičnog i subglotičnog lumena. Tu spadaju tehnike kombinacije laringealnih i krikoidnih rezova, hrskavični graftovi i postavljanje stenta s uspjehom višim od 90%. Mnoge tehnike rekonstrukcije tako su dostupne, no pravilan izbor prave tehnike za određeno stanje je izazovno. Kirurški popravak u mlađoj populaciji je važan za razvoj djetetova govora i jezika te je također važan za smanjivanje morbiditeta i mortaliteta povezanog s traheotomijom. (27)

4.1.3. Autologna rekonstrukcija hrskavicom rebra

Kod djece, autologna hrskavica rebra je zlatni standard za odabir grafta, naročito kada postoji mala količina krikoidne hrskavice sprijeda. Također zbog velike količine dostupne hrskavice rebra te bilo koja potrebna duljina hrskavice može biti iskorištena kao presadak subglotisa i dušnika.

Pacijent se postavlja u položaj na leđima s ekstenziranom vratom. Traheotomijom s endotrahealnom intubacijom se omogućava olakšani pristup strukturama vrata i adekvatna dostava anestezika. Hrkavica rebra se prikuplja kroz rez duljine 3cm kako je opisano već ranije. Perihondralni rez radi se uzduž gornjeg i donjeg ruba rebra, s time da se nastoji ne oštetiti hrskavica ispod. Disekcija u subperihondralnoj ravnini se ostvaruje da se perihondrij zadrži na stražnjem rubu hrskavice *in situ*. Kada je prikupljena željena hrskavica rebra, ona se oblikuje u točno željenoj strukturi koju zamjenjuje. Ako je stenoza u prednjem dijelu, hrskavica se oblikuje u modificiranom obliku broda. Uzdužni rez prereže se tiroidna hrskavica od područja prednje komisure pa sve do gornjeg trahealnog prstena. Prerežu se svo vezivno tkivo i mukoza koje se nalaze u području reza, a rez slijedi medijalnu liniju. Postavi se već ranije oblikovana hrskavica rebra te se šavovima na rubovima hrskavičnog grafta sprječavaju prolaps unutar lumena te omogućavaju maksimalnu duljinu grafta od krikoidne hrskavice pa sve do gornjeg dijela traheje. Uobičajeni eliptični oblik ili oblik broda, u kojem se oblikuje hrskavični graft, koristi se za rekonstrukciju stražnjeg reza krikoidnog segmenta u liječenju stražnje glotične ili subglotične stenoze. (27)

5. ZAKLJUČAK

Hrskavica rebra predstavlja važan izbor za rekonstrukcijsku kirurgiju glave i vrata. Upravo njena dostupnost, odnosno njena količina koja se može koristiti u kirurškim zahvatima čini je povoljnim graftom. Najpovoljnije je mjesto prikupljanja od šeste do devete rebrene hrskavice zbog lakog kirurškog pristupa, manje vjerovatnosti nastanka pneumotoraksa te relativno bogate količine hrskavice rebra. Mikrotija predstavlja pravi izazov u kirurškom liječenju, pravilnim planiranjem i preoperacijskom pripremom defekt se može u potpunosti ukloniti. Najpoznatija je Nagatina metoda koja daje brojne estetske i funkcionalne rezultate u liječenju. Bitna je i sama vještina kirurg da na najprirodniji način uspije stvoriti najprikladniji trodimenzionalni hrskavični model i pravilno ga postaviti u masku lica pacijenta. Rekonstrukcijski zahvati na uhu svode se pak na popravljavanje prijašnjih deformiteta na hrptu ili nosnom vrhu, a nedostatna količina hrskavice septuma često tjera kirurge da posegnu za hrskavicom rebra. Tijekom sekundarne rinoplastike može se pravilno povećati hrbat nosa, a da pacijent bude zadovoljan estetskim i funkcionalnim rezultatima metodom dorzalnog povećanja. Također, ukoliko je pacijent nezadovoljan rezultatima na vršku nosa, on se pomoću koncepta tronošca može pravilno ispraviti, bez ikakvih vidljivih ožiljaka. Hrskavica rebra može se i koristiti u rekonstrukciji glotične i subglotične stenoze za potrebe ekspanzivne kirurgije kada endoskopski pristup nije bio dovoljan. Hrskavica rebra svakako predstavlja važan alat u rukama kirurga koji može koristiti u rekonstrukciji hrskavično-koštanih defekata glave i vrata, a pravilnim pristupom kirurg defekt glave i vrata može dovesti do neprepoznatljivosti.

ZAHVALE

Na početku bih se želio zahvaliti svojoj obitelji, odnosno roditeljima Marini i Ljubomiru, sestrama Zorici i Miri te bratu Paulu na bezuvjetnoj potpori koju su mi pružili tijekom cijelog studiranja i učinili ga bezbrižnim i lakšim.

Zahvaljujem se i svom mentoru doc.dr.sc. Ivanu Rašiću na stručnom vođenju, strpljenju i savjetovanju pri pisanju diplomskog rada.

Također zahvaljujem se i brojnim kolegama i prijateljima koje sam upoznao za vrijeme studiranja i koji su studij učinili lakšim i zabavnijim.

LITERATURA

1. Platzer W, Priručni anatomski atlas, Prvi svezak; Sustav organa za pokretanje, 10. izdanje. Zagreb 2011. 64-70 p.
2. Junqueira LC, Carneiro J. Osnove histologije; udžbenik i atlas. Prema 10. američkom izdanju. Zagreb 2005. 135-140 p.
3. AlGhamdi AS, Shibly O, Ciancio SG. Osseous grafting part II: xenografts and alloplasts for periodontal regeneration--a literature review. J Int Acad Periodontol. 2010 Apr;12(2):39-44.
4. Koh K.S., Choi J.W., Ishii C.H., 11 - Asian facial cosmetic surgery, Plastic Surgery: Volume 2: Aesthetic Surgery (Fourth Edition), , 2018, 350-374 p.e3, ISBN 978-0-323-35697-8
5. Aileen Crawford, Katie Bardsley,25 - Regeneration concerns in craniofacial cartilage and bone defects, Biomaterials for Oral and Dental Tissue Engineering, Woodhead Publishing,2017, 429-443 p.
6. McCormick WF, Stewart JH. Ossification patterns of costal cartilages as an indicator of sex. Arch Pathol Lab Med. 1983 Apr;107(4):206-10.
7. Rejtarová O, Slízová D, Smoranc P, Rejtar P, Bukac J. Costal cartilages--a clue for determination of sex. Biomed Pap Med Fac Univ Palacky Olomouc Czech Repub. 2004 Dec;148(2):241-3.
8. Elkeles A. Sex differences in the calcification of the costal cartilages. J Am Geriatr Soc 1966;14:456-62.
9. Windfuhr JP, Chen YS, Güldner C, Neukirch D. Rib cartilage harvesting in rhinoplasty procedures based on CT radiological data. Acta Otolaryngol. 2011 Jan;131(1):67-71.
10. Krmpotić-Nemanić J, Marušić A. Anatomija čovjeka. 2. Zagreb; 2007. 664 p.

11. Chen X, Zhang R. Microtia epigenetics: An overview of review and new viewpoint. *Medicine (Baltimore)*. 2019 Oct;98(41):e17468.
12. Luquetti DV, Heike CL, Hing AV, Cunningham ML, Cox TC. Microtia: epidemiology and genetics. *Am J Med Genet A*. 2012 Jan;158A(1):124-39.
13. Bly RA, Bhrany AD, Murakami CS, Sie KC. Microtia Reconstruction. *Facial Plast Surg Clin North Am*. 2016 Nov;24(4):577-591
14. Nagata S, Nagata, Satoru et al. A new method of total reconstruction of auricle 29 for microtia. *Plastic and reconstructive surgery*, August 1993. *Plast Reconstr Surg*. 1993;92:187–201.
15. Zopf David, Knecht Elizabeth, Kim Jennifer, 195 - Microtia Reconstruction, *Cummings Otolaryngology: Head and Neck Surgery (Seventh Edition)*, ges 2917-2925.e1, ISBN 978-0-323-61179-4
16. Siegert R, Magritz R. Reconstruction of the auricle. *GMS Curr Top Otorhinolaryngol Head Neck Surg*. 2007;6:Doc02.
17. Tanzer RC. An analysis of ear reconstruction. *Plast Reconstr Surg*. 1963 Jan;31(1):16–30.
18. Tanzer RC. Total reconstruction of the auricle. *Plast Reconstr Surg*. 1971 Jun;47(6):523–33.
19. Behar Brittany J. MD, Mackay Donald R. MD FACS FAAP, Brent technique for microtia reconstruction, *Operative Techniques in Otolaryngology - Head and Neck Surgery*, Volume 28, Issue 2, 2017, 77-83 p., ISSN 1043-1810
20. Magritz R., Siegert R., Reconstruction of the Avulsed Auricle after Trauma, *Otolaryngologic Clinics of North America*, The, Volume 46, Issue 5, 2013, 841-855 p., ISSN 0030-6665
21. Fichman M, Piedra Buena IT. Rhinoplasty. 2021 May 4. In: *StatPearls [Internet]*. Treasure Island (FL): StatPearls Publishing; 2021 Jan–.

22. Koehler J, 20 - Basic Rhinoplasty, Oral and Maxillofacial Surgery (Third Edition), edited by Fonseca Raymond J. DMD, 2018, Pages 364-387, ISBN 978-0-323-41499-9
23. Fedok FG, Costal Cartilage Grafts in Rhinoplasty, Clinics in Plastic Surgery, Volume 43, Issue 1, 2016, Pages 201-212, ISSN 0094-1298
24. Lee MJ, Song HM. Asian Rhinoplasty with Rib Cartilage. Semin Plast Surg. 2015 Nov;29(4):262-8.
25. Cochran CS, Gunter JP., Secondary Rhinoplasty and the Use of Autogenous Rib Cartilage Grafts, Clinics in Plastic Surgery, Volume 37, Issue 2, 2010, Pages 371-382, ISSN 0094-1298
26. Hetzler L, Givens V, Sykes J. The Tripod Concept of the Upper Nasal Third. JAMA Facial Plast Surg. 2019 Dec 1;21(6):498-503.
27. Zalzal G.H., Cotton R.T., 26 - Glottic and Subglottic Stenosis, Cummings Pediatric Otolaryngology, 2015, Pages 348-360.e3, ISBN 978-0-323-35671-8
28. Lawlor CM, Rahbar RC, Sukgi S., 209 - Glottic and Subglottic Stenosis and Related Voice Disorders, Cummings Otolaryngology: Head and Neck Surgery, Seventh Edition

ŽIVOTOPIS

Rođen sam 22.3.1997.g. u Supetru. Nakon osnovne škole u Supetru, u rodnom gradu upisujem i opću gimnaziju Srednje škole Brač. Tijekom gimnazijskih dana pokazujem interes za prirodne znanosti, pogotovo biologiju i kemiju. Sudjelovao sam na brojnim školskim i županijskim natjecanjima iz tih predmeta. Medicinski fakultet u Zagrebu upisujem akademske godine 2015./2016., a iste godine učlanjujem se u CroMSIC (Međunarodna udruga studenata medicine Hrvatske) te sam u ljeto 2019.g. imao priliku odraditi stručnu praksu u Bangkoku u sklopu Sveučilišta Chulalongkorn, Tajland. Također tri godine proveo sam kao demonstrator na Katedri za kemiju i biokemiju te dvije godine na Katedri za patofiziologiju. 2019. g. bio sam edukator u projektu „Promicanje mentalnog zdravlja- Pogled u sebe“ zbog kojeg iste godine dobivam i Rektorovu nagradu. Već od početka studija pokazujem interes za otorinolaringologiju te se 2017. g. učlanjujem u Studenskoj sekciji za otorinolaringologiju i kirurgiju glave i vrata, u kojoj sam član vodstva od 2019.g., a predsjednik sekcije od 2020.g. Sudjelovao sam na brojnim studentskim kongresima i seminarima, kao što je ZIMS (*Zagreb international medical summit*), EMSA (*European medical students associations*) i *Oral cancer week* (Priča o oralnom karcinomu) , sve u cilju usavršavanja znanja i vještina.