

Gastrointestinalni simptomi u IgA vaskulitisu

Mudri, Sara

Master's thesis / Diplomski rad

2021

Degree Grantor / Ustanova koja je dodijelila akademski / stručni stupanj: **University of Zagreb, School of Medicine / Sveučilište u Zagrebu, Medicinski fakultet**

Permanent link / Trajna poveznica: <https://um.nsk.hr/um:nbn:hr:105:472719>

Rights / Prava: [In copyright](#)/[Zaštićeno autorskim pravom.](#)

Download date / Datum preuzimanja: **2024-07-13**



Repository / Repozitorij:

[Dr Med - University of Zagreb School of Medicine Digital Repository](#)



**SVEUČILIŠTE U ZAGREBU
MEDICINSKI FAKULTET**

Sara Mudri

Gastrointestinalni simptomi u IgA vaskulitisu

DIPLOMSKI RAD



Zagreb, 2021.

Ovaj diplomski rad izrađen je u Zavodu za kliničku imunologiju, reumatologiju i alergologiju Klinike za pedijatriju Kliničkog bolničkog centra Zagreb, Referentnom centru za pedijatrijsku i adolescentnu reumatologiju Republike Hrvatske pod vodstvom prof. dr. sc. Marije Jelušić i predan je na ocjenu u akademskoj godini 2020./2021.

POPIS SKRAĆENICA

ACE - angiotenzin konvertirajući enzim

ANA - antinuklearna protutijela

ANCA - antineutrofilna citoplazmatska protutijela

APTV – aktivirano parcijalno tromboplastinsko vrijeme

CRP - C-reaktivni protein

DIK - diseminirana intravaskularna koagulacija

eGRF - procijenjena brzina glomerulane filtracije

EULAR - Europska liga protiv reumatizma (eng. *The European League Against Rheumatism*)

Fab - dio koji veže antigen (eng. *fragment antigen binding*)

Fc - konstantna regija (eng. *fragment crystallizable region*)

Fc α R - receptor za konstantnu regiju

FDP - raspadni produkti fibrina (eng. *fibrin degradation products*)

Gd-IgA1 - imunoglobulin A1 bez galaktoze

GWAS - cijelogenomsko sekvencioniranje (eng. *Genome wide association studies*)

Hb - hemoglobin

HLA - humani leukocitni antigen

HSP - Henoch-Schönleinova purpura

Ig - imunoglobulin

IgAV - imunoglobulin A vaskulitis

IL - interleukin

LD - neravnoteža vezanosti gena (eng. *linkage disequilibrium*)

MMR - ospice, zaušnjaci i rubeola (eng. *Mumps, Morbilli, Rubella*)

NLR - omjer neutrofila i limfocita (eng. *neutrophil-lymphocyte ratio*)

PLR - omjer trombocita i limfocita (eng. *platelet-lymphocyte ratio*)

PRES - Europsko pedijatrijsko reumatološko društvo (eng. *Paediatric Rheumatology European society*)

PRINTO - Međunarodna organizacija za provođenje ispitivanja u dječjoj reumatologiji (eng. *Paediatric Rheumatology International Trials Organisation*)

RF - reumatoidni faktor

RSV - respiracijsko sincicijski virus

sCD89 - limfocitni biljeg otopljen u serumu (eng. *serum soluble cluster of differentiation*)

SHARE - eng. *Single Hub and Access point for paediatric Rheumatology in Europe*

SADRŽAJ

SUMMARY

| | |
|---|----|
| 1. UVOD..... | 1 |
| 1.1. IgA vaskulitis | 1 |
| 1.2. Etiologija i patogeneza IgA vaskulitisa..... | 2 |
| 1.3. Klinički simptomi IgA vaskulitisa | 4 |
| 1.4. Dijagnoza IgA vaskulitisa..... | 6 |
| 1.5. Liječenje IgA vaskulitisa | 9 |
| 1.6. Prognoza i tijek IgA vaskulitisa | 10 |
| 2. GASTROINTESTINALNI SIMPTOMI I KOMPLIKACIJE U IgA VASKULITISU.. | 12 |
| 3. CILJEVI RADA..... | 15 |
| 4. ISPITANICI I METODE | 16 |
| 5. REZULTATI | 17 |
| 6. RASPRAVA | 25 |
| 7. ZAKLJUČAK | 28 |
| 8. ZAHVALE..... | 29 |
| 9. LITERATURA..... | 30 |
| 10. ŽIVOTOPIS | 34 |

SADRŽAJ

GASTROINTESTINALNI SIMPTOMI U IgA VASKULITISU, SARA MUDRI

IgA vaskulitis (IgAV) je sistemski vaskulitis koji zahvaća male krvne žile. IgA vaskulitis je najčešći vaskulitis dječje dobi, u većine slučajeva je blagog tijeka i ne ostavlja nikakve posljedice. Najčešći gastrointestinalni simptomi su abdominalni bolovi tipa kolika, povraćanje, proljev i gastrointestinalno krvarenje koje se može očitovati kao melena, hematemeza i hematokezija. Cilj ovog rada je prikazati gastrointestinalne simptome i usporediti kliničku sliku i laboratorijske nalaze bolesnika sa zahvaćenim gastrointestinalnim sustavom s preostalim bolesnicima s IgAV. U ovo retrospektivno istraživanje uključena su djeca u dobi do 18 godina kojima je u razdoblju od siječnja 2009. do lipnja 2020. godine dijagnosticiran i liječen IgAV u Zavodu za kliničku imunologiju, reumatologiju i alergologiju Klinike za pedijatriju Kliničkog bolničkog centra Zagreb, Referentnom centru za pedijatrijsku i adolescentnu reumatologiju Republike Hrvatske. Od ukupno 216 bolesnika, 94 (43,5%) je imalo gastrointestinalne simptome. Medijan dobi prilikom dijagnoze bio je 6,75 godina s tim da je najmlađi bolesnik imao 2,3 godina, a najstariji je imao 16,3 godina. Gastrointestinalne simptome imalo je 59 dječaka i 35 djevojčica. Najčešći gastrointestinalni simptom bila je bol u trbuhu u 45 bolesnika (47,9%), s najčešćom lokalizacijom periumbilikalno (62,5%). Sedamdeset četiri bolesnika (80%) imalo je blaži stadij zahvaćanja gastrointestinalnog sustava u vidu bolova u trbuhu sa ili bez prisutnog okultnog krvarenja. Trideset četiri bolesnika (36,2%) je imalo gastrointestinalne simptome prije pojave osipa, a u 54 bolesnika (57,4%) pronađena je infekcija koja je prethodila bolesti. Ultrazvučni nalaz je u 62,8% slučajeva bio uredan, a najčešća vidljiva promjena bila je mezenterijski limfadenitis (22,3%) i zadebljana stijenka crijeva uz edem (14,9%). Jedan bolesnik imao vidljivu intususcepciju. Bolesnici su najčešće liječeni kortikosteroidima (79%), zatim nesteroidnim protuupalnim lijekovima (40%) i imunosupresivima (8,5%). Dvadeset bolesnika (21,3%) imalo jednu ponovljenu epizodu IgA vaskulitisa.

Ključne riječi: IgA vaskulitis, Henoch-Schonleinova purpura, gastrointestinalni simptomi

SUMMARY

GASTROINTESTINAL SYMPTOMS IN IgA VASCULITIS, SARA MUDRI

IgA vasculitis is a systemic vasculitis which affects small vessels. IgA vasculitis is the most common vasculitis in children and in most cases the disease is mild and does not have long term consequences. Gastrointestinal symptoms are colicky abdominal pain, vomiting, diarrhea and gastrointestinal bleeding like melena, hematemesis. and hematochezia. The purpose of this study is to present and compare clinical presentation and laboratory results of patients with gastrointestinal symptoms and the one without gastrointestinal symptoms in the same period. This retrospective study presents children under the age of 18 who are diagnosed and treated at the Department of Pediatrics, Division of Clinical Immunology, Rheumatology and Allergology, University Hospital Centre Zagreb, Centre of Reference for Pediatric and Adolescent Rheumatology of the Ministry of Health of the Republic of Croatia, in the period from 2009. to 2020. The total number of patients was 216 and 94 (43.5%) of them presented with gastrointestinal symptoms. There were 59 boys and 35 girls with ages ranging from 2.3 to 16.3 years (median 6.75 years). The most common gastrointestinal presentation was abdominal pain in 45 patients (47.9%), located periumbilically (62.5%). Eighty percent of our patients had mild disease like abdominal pain with or without occult hemorrhage. Gastrointestinal symptoms occurred before the manifestation of the rash in 34 patients (36.2%) and 54 patients (57.4%) had infection before IgA vasculitis onset. In 62.8% of patients ultrasound was normal, while most common findings were mesenteric lymphadenitis (22.3%) and intestinal mucosal oedema (14.9%). One patient had visible intussusception. Patients were treated with corticosteroids in 79% of cases, then with non-steroid anti-inflammatory drugs in 40% of cases and 8.5% patients were treated with immunosuppressants. Only 20 patients (21.3%) had recurrent episode of IgA vasculitis.

Key words: IgA vasculitis, Henoch Schonlein Purpura, gastrointestinal symptoms

1. UVOD

1.1. IgA vaskulitis

IgA vaskulitis, prije znan kao Henoch-Schönleinova purpura (HSP) je imunoglobulinima A posredovan sistemski vaskulitis koji zahvaća male krvne žile. IgA vaskulitis je najčešći vaskulitis u dječjoj dobi koji se mnogo rjeđe može pojaviti i u odrasloj dobi. Prema EULAR/PRINTO/PRES klasifikaciji, svrstava se u negranulomatozne upale malih krvnih žila (arteriola, kapilara i venula), a kao histopatološki entitet to je leukocitoklastični vaskulitis, [1]. Glavna klinička obilježja IgA vaskulitisa su netrombocitopenična palpabilna purpura, kao glavni i najčešći simptom, zatim zahvaćanje zglobova, gastrointestinalni simptomi i bubrežna bolest, [1,2]. Incidencija bolesti u dječjoj dobi je od 3 do 27/100 000 djece, [3,4], s pojavnošću u dobi od 3 do 15 godina te su nešto češće zahvaćeni dječaci u omjeru 1,5:1, [1,4]. Srednja dob pojave i dijagnoze IgA vaskulitisa je od 4 do 6 godina, a u pedijatrijskoj populaciji 90% bolesnika je mlađe od 10 godina, [2,4]. Pojavnost IgA vaskulitisa pokazuje sezonske varijacije s najvećom incidencijom u proljeće i zimi, a najmanjom na ljeto što korelira sa sezonskim varijacijama respiratornih i gastrointestinalnih infektivnih bolesti, [5]. IgA vaskulitis se pojavljuje svugdje u svijetu, ali nešto veća incidencija je u Južnoj Koreji i Japanu, [2].

Engleski liječnik William Heberden je 1801. godine prvi opisao dva dječaka s purpurnim osipom, boli u zglobovima i abdominalnom boli što upućuje na IgA vaskulitis. Prijašnji naziv, Henoch-Schönleinova purpura (HSP), nosi ime dvojice njemačkih liječnika iz 19. stoljeća, Johanna Schönleina i njegovog učenika Eduarda Henocha. Schönlein je 1837. godine opisao povezanost netrombocitopenične purpure i boli u zglobovima koje je nazvao purpura rheumatica, a 1874. godine Henoch je dodao gastrointestinalne i bubrežne simptome, [6]. William Osler je 1914. godine predlaže drugi naziv bolesti, anafilaktoidna purpura, jer je smatrao da je riječ o anafilaktičkoj reakciji, [7]. Iako se danas zna da u patogenezi IgA vaskulitisa nema anafilaktičke reakcije, naziv anafilaktoidna purpura se i dalje koristi kao sinonim za HSP, odnosno današnji naziv IgA vaskulitis.

1.2. Etiologija i patogeneza IgA vaskulitisa

Etiologija same bolesti do današnjeg dana i dalje ostaje nerazjašnjena. IgA vaskulitis je imunološki posredovana sistemska upala malih krvnih žila. Danas se smatra da se bolest razvija u genetski predisponiranih osoba i prejako osjetljivih pojedinaca na različite antigene.

U većini slučajeva IgA vaskulitisa, nastupu bolesti je prethodila infekcija gornjeg respiratornog sustava koja bi mogla biti okidač za razvoj bolesti. U prilog infektivne etiologije bolesti svjedoče podatci o sezonskim varijacijama IgA vaskulitisa i infekcija te nastup bolesti u dječjoj dobi gdje se djeca po prvi puta susreću s mnogim mikroorganizmima. Infekcija gornjeg respiratornog sustava može se naći u 90% bolesnika, 1 do 3 tjedna prije nastupa simptoma IgA vaskulitisa, [7].

Mnoge studije su pokazale da su najčešći mikroorganizmi, koji se dovode u vezu s IgA vaskulitisom β -hemolitički streptokok grupe A, virus parainfluenze, parvovirus B19, Cocksackievirus, Varicella i adenovirusi, [8]. Južno Korejska studija s 16 940 bolesnika s IgA vaskulitisom pokazala je moguću korelaciju sezonskog nastupa IgA vaskulitisa s prethodnim infekcijama virusom influenze, respiracijskim sincicijskim virusom (RSV) i norovirusom, [5].

Neke prethodne studije su pokazala da cjepivo MMR (mumps-morbilli-rubella) može povećati rizik za razvoj IgA vaskulitisa, [9]. Piram i sur. studija opovrgnula je prethodne studije i pokazala da nema značajnog rizika za razvoj IgA vaskulitisa u periodu od tri mjeseca nakon cijepjenja, koji se smatra intervalom u kojem bi cjepivo moglo pokrenuti imunološki posredovanu bolest, [10].

Za razliku od djece, mogući okidači bolesti u odraslih su lijekovi, toksini, cjepiva, alergije na hranu i ubodi insekata. Od lijekova navode se ACE inhibitori, antagonisti angiotenzinskih II receptora (losartan), nesteroidni antiinflamatorni lijekovi i neki antibiotici (klaritromicin), [7].

Iako se ne može sa sigurnošću reći kako se razvija bolest, vrlo je vjerojatno da se epitopi raznih alergena i mikroorganizama podudaraju s onima na krvnim žilama domaćina te tako aktiviran imunski sustav križno reagira s antigenima krvnih žila u predisponiranih pojedinaca, [1].

IgA vaskulitis je svoje novo ime dobio na Internacionalnoj Chapel Hill konferenciji 2012. godine, upravo zbog uloge imunoglobulina A (IgA) u patogenezi bolesti, [11]. IgA protutijelo ima važnu ulogu u humoralnoj imunosti i nalazi se u mukoznim sluznicama gastrointestinalnog trakta, dišnog i urogenitalnog trakta. Imunoglobulin A sastoji se od dva teška i dva laka lanca, Fab regije koja veže antigene i Fc regije koja se može vezati na Fc receptore raznih stanica (neutrofila, eozinofila, monocita i nekih makrofaga kao što su dendritičke stanice i Kupfferove stanice u jetri). Uloga IgA protutijela je vezati patogene u hidrofилnu konformaciju kako bi se odbili od mukozne membrane, a također mogu aglutinirati mikroorganizme, neutralizirati bakterijske produkte i utjecati na pokretljivost mikroorganizama. IgA protutijela mogu aktivirati komplement putem alternativnog puta, preko lecitina. FcαR1 je transmembranski receptor na mijeloidnim stanicama te se nakon ljuštenja ekstracelularnog dijela membrane stanica može naći i u otopljenoj formi (sCD89) cirkulirajući u krvi. Vezanjem IgA protutijela na transmembranski receptor aktiviraju se stanice koje oslobađaju proinflamatorne molekule, a vezenjem IgA i slobodnog cirkulirajućeg receptora nastaju imunokompleksi koji se dovode u vezu nastanka IgA vaskulitis nefropatije. Smatra se da bi ulogu u nastanku IgA vaskulitisa mogla imati atipična glikozilacija protutijela pod djelovanjem IL-6 u genetički predisponiranih pojedinaca i/ili u slučaju mukoznih infekcija u kojima nastaju forme koje bi mogle djelovati kao neoepitopi. Nenormalno glikozilirani IgA1 bez galaktoze (Gd-IgA1) može stvarati velike komplekse s cirkulirajućim Fc receptorima (kompleks Gd-IgA1-sCD89) koji ne mogu proći kroz Disseov prostor u jetri i izlučili se, pa se nakupljaju u krvi i mogu se taložiti u bubrezima. Iako postoje indikacije da bi Gd-IgA1 mogao imati ulogu u nastanku IgAV nefropatije, postoji kontroverza je li to slučaj i u sistemskom vaskulitisu, [12]. Oštećenje endotela se opisuje na dva moguća načina. Prvi je da se IgA protutijela vežu za endotel zatim vežu komplement i tako izazovu upalnu reakciju. Drugi mogući način je aktivacijom neutrofila preko IL-8, kojim se oslobađaju spojevi kisika i proteaze koje oštećuju endotel, [1].

Na temelju dosadašnjih genetskih istraživanja, uočena je nešto veća incidencija IgA vaskulitisa u bolesnika s određenim HLA genima. Lopez- Mejias i sur. GWAS (genom-wide association studies) studija s 308 bolesnika s dijagnosticiranim IgA vaskulitisom pokazala je povećani signal u regiji HLA-DQA1/DQB1 na kromosomu 6, koji je u visokom LD-u (eng. linkage disequilibrium, neravnoteža vezanosti gena) s HLA-DRB1 genom, što ukazuje na vezu HLA II regije i patofiziologije IgA vaskulitisa. [13]. Koskela

i sur. studija s 46 bolesnika s dijagnosticiranim IgA vaskulitisom, od kojih je većina imala i zahvaćene bubrege u sklopu bolesti, pokazala je moguću povezanost haplotipa DQA1*01:01/DQB1*05:01/DRB1*01:01 s podložnošću IgA vaskulitisu, ali ne i s težinom zahvaćenosti bubrega, [14]. Prisutnost HLA-DRB1 07, HLA- A1, HLA-B49 i HLA-B 50 antigena upućuje na nizak rizik za razvoj IgA vaskulitisa, [1].

1.3. Klinički simptomi IgA vaskulitisa

IgA vaskulitis se uobičajeno prezentira tetradom simptoma i znakova: netrombocitopenična palpabilna purpura, artritis ili artralgija, bol u trbuhu i bubrežna bolest, [6]. Bolest se uglavnom javlja u zdrave djece, a u 95% slučajeva u nekom trenutku bolesti javlja se kožni osip. U vrlo malog broja bolesnika bolest može zahvatiti respiratorni i neurološki sustav, [2]. Aktivnost i težina bolesti se računa prema kliničkoj ljestvici s rasponom od 0 do 12, a uključuje kožne, gastrointestinalne, bubrežne simptome i simptome zahvaćanja zglobova koji se ocjenjuju od 0-3 svaki (tablica 1). Kliničku ljestvicu računa liječnik u akutnoj fazi bolesti i fazi oporavka te ih uspoređuje, [15].

*Tablica 1 Klinička ljestvica za Henoch Schönleinovu purpuru
Prilagođeno prema: Hong J i Yang HR, 2015. [15]*

| | |
|----------|--|
| Koža | 0=bez kožnih promjena |
| | 1=purpura na stražnjici i donjim ekstremitetima |
| | 2=purpura na stražnjici, dojim ekstremitetima i trupu |
| | 3=purpura na stražnjici, donjim ekstremitetima, gornjim ekstremitetima i trupu |
| Zglobovi | 0=bez zahvaćanja zglobova |
| | 1=blaga bol i/ili oticanje zglobova |
| | 2=srednje jaka bol i/ili oticanje zglobova |
| | 3=jaka bol i/ili oticanje zglobova |
| Abdomen | 0=bez abdominalnih simptoma |
| | 1=blaga bol u abdomenu i/ili okultno krvarenje u stolici (+) |
| | 2=srednje jaka bol i/ili okultno krvarenje u stolici (2+/3+) |
| | 3=jaka abdominalna bol i/ili melena, hematokezija |
| Bubreg | 0=bez proteinurije i bez hematurije |
| | 1=proteinurija (+) i/ili hematurija (+) |
| | 2=proteinurija (2+/3+) i/ili hematurija (2+/3+) |
| | 3=proteinurija (>3+) i/ili hematurija (>3+) |

Kožne promijene se u početku javljaju kao simetrične urtike i makulopapulozni osip, koji postupno prelazi u tipične palpabilne lezije koje mogu varirati od petehija sve do ekhimoza, [1]. Najčešće lokalizacije osipa su ekstenzorne strane donjih ekstremiteta i glutealna regija, dok je zahvaćanje trupa, lica i gornjih ekstremiteta vrlo rijetko, pogotovo izolirano zahvaćanje, a ponekad se može se naći u mlađe djece, [6,16]. Blagi svrbež se može javiti u fazi urtika, ali u većini slučajeva kožne promijene nisu pruritične. U djece su te promjene uglavnom polimorfne, dok su u odraslih uglavnom monomorfne, [7]. Kožne lezije mijenjaju boju od početne crvene, preko ljubičaste do smeđe-žućkaste boje te na kraju izblijede u periodu od oko 10 dana. Vrlo rijetko se mogu razviti nekrotične promijene lezija kao i potkožni edem dorzuma stopala, šake i čela, [1].

Artritis ili artralgijske se javljaju u 70-90% bolesnika tijekom akutne faze bolesti. Artritis se javlja u 61-64% slučajeva kao oligo-atrularni tip (4 ili manje zglobova zahvaćeno), a najčešće zahvaćeni zglobovi su zglobovi donjih ekstremiteta (nožni zglobovi, skočni zglob i koljeno), dok su zglobovi gornjih ekstremiteta mnogo rjeđe zahvaćeni (ručni zglob, rame i lakat). U malog broja bolesnika artritis može prethoditi kožnim promjenama, te se one mogu nalaziti iznad zahvaćenog zgloba uz kožni edem koji imitira otečeni zglob, [2]. Artritis je nemigratornog tipa koji spontano prolazi tijekom nekoliko dana bez posljedica u obliku erozija zgloba, [1].

Gastrointestinalni simptomi javljaju se 50-75 % slučajeva, očituju se bolovima u abdomenu (nekad uz pridruženo povraćanje) i krvarenjem. Obično se javljaju unutar tjedan dana od pojave osipa, ali mogu i prethoditi pojavi osipa i do dva tjedna, [1]. Krvarenje se može očitovati kao melena ili hematemeza, a najčešće se očituje kao okultno krvarenje. Komplikacije gastrointestinalnog zahvaćanja mogu biti intususcepcija i perforacija kao posljedica upale gastrointestinalnog trakta, [2].

Bubrezi su zahvaćeni u 40-50% bolesnika, od kojih većina ima blagu, samolimitirajuću renalnu bolest. IgA vaskulitis nefropatija je najozbiljnija manifestacija bolesti i jedina je povezana s dugoročnim morbiditetom i mortalitetom u bolesnika s nastupom bolesti u dječjoj dobi kao i u onih s nastupom bolesti u odrasloj dobi, [2]. Zahvaćenost bubrega najčešće se očituje kao mikrohematurija i proteinurija, a može se razviti i nefritički/nefrotički sindrom, hipertenzija ili bubrežno zatajenje. Bubrežna bolest razvija se uglavnom unutar 4 tjedna od nastupa bolesti, a veću vjerojatnost za razvoj bubrežne

bolesti imaju bolesnici s težim oblikom bolesti kao što su abdominalni simptomi, perzistentni kožni osip te recidivi bolesti, [1].

Od ostalih rjeđih simptoma i znakova IgA vaskulitisa može se javiti orhitis u dječaka (10-20%), plućna hemoragija, pankreatitis, kolecistitis, miozitis, cerebralni vaskulitis, neuropatija i epileptički napadaji, [1].

U većine bolesnika IgA vaskulitis je blaga i samolimitirajuća bolest koja prosječno traje 2-3 tjedna i ne ostavlja dugoročne posljedice. U 15 - 40 % bolesnika javljaju se recidivi u obliku kožnih ili gastrointestinalnih simptoma, unutar minimalno 2 tjedna od povlačenja primarnih simptoma. Recidivi se u prosjeku javljaju unutar 3 mjeseca od povlačenja simptoma prethodnog nastupa bolesti, [7,16].

1.4. Dijagnoza IgA vaskulitisa

Dijagnoza IgA vaskulitisa se najčešće postavlja na temelju kliničkih obilježja bolesti koji uključuju obaveznu netrombocitopeničnu palpabilnu purpuru uz prisutnost barem još jednog kriterija: abdominalnu bol, artritis ili artralgiiju, biopsijom dokazani IgA depoziti u koži ili glomerulima i bubrežnu bolest. Danas se u dijagnostici služimo EULAR/PRINTO/PRES kriterijima Ankara 2008. (tablica 2).

Tablica 2 EULAR/PRINTO/PRES kriteriji za dijagnozu Henoch-Schönleinove purpore.

Prilagođeno prema: Ozen S i sur. , 2010 [17]

| Obavezan kriterij : palpabilna purpura bez trombocitopenije, pretežito na donjim ekstremitetima + barem jedan od slijedećih kriterija | |
|--|--|
| 1. Abdominalna bol | difuzna abdominalna bol tipa kolika koja može uključivati intususcepciju i gastrointestinalno krvarenje |
| 2. Histopatologija | tipični leukocitoklastični vaskulitis s predominantnim IgA depozitima ili proliferativni glomerulonefritis s predominantnim IgA depozitima |
| 3. Artritis ili artralgiija | akutna bol bez otoka, bilo koji zglobovi |
| 4. Zahvaćenost bubrega | proteinurija >0,3 g/24 h ili >2+ proteina u mokraćnom sedimentu ili albumin/kreatinin >30 mmol/mg u prvom jutarnjem urinu |
| | hematurija >5 eritrocita u mokraćnom sedimentu ili ≥2 eritrocita u kvalitativnom testu urina test trakom |

Osim samih kliničkih kriterija, za dijagnozu IgA vaskulitisa vrlo je važna anamneza, prvenstveno podatci o nedavnim infekcijama, alergijama i lijekovima, koji mogu kliničaru olakšati postavljanje moguće dijagnoze bolesti, [7].

Laboratorijska dijagnostika, biopsija i patohistološka analiza kože i bubrega te radiološka dijagnostika su dodatne metode kojima možemo potvrditi dijagnozu IgA vaskulitisa, ali i isključiti druge bolesti sa sličnim karakteristikama (tablica 3).

Tablica 3 Diferencijalna dijagnoza IgA vaskulitisa
Prilagođeno prema: Yang Y-H, Yu H-H i Chiang B-L, 2014 [18]
Dopunjeno s: Roache-Robinson P. i Hotwagner DT, 2020 [8]

| | | |
|---|--|--|
| Trombocitopenična purpura | Idiopatska trombocitopenična purpura Trombotična trombocitopenična purpura | |
| Druge vrste vaskulitisa | Hipersenzitivni vaskulitis Hipokomplementarni urtikarijski vaskulitis Miješana krioglobulinemija Kožni poliarteritis ANCA-povezani vaskulitisi malih krvnih žila | |
| Sistemske bolesti vezivnog tkiva | Sistemske eritematozni lupus Reumatoidni artritis Sjörgenov sindrom Juvenilni dermatomiozitis Antifosfolipidni sindrom Miješana bolest vezivnog tkiva | |
| Ostale bolesti | Septikemija Diseminirana intravaskularna koagulacija (DIK) Mediteranska vrućica Stanja koja uzrokuju akutni abdomen | |
| | IgA nefropatija Akutno bubrežno zatajenje Akutni glomerulonefritis Hemolitičko-uremični sindrom Meningokocemija Bakterijski endokarditis Upalne bolesti crijeva Wegenerova granulomatoza Rikecioza | <i>Roache - Robinson P. i Hotwagner DT, 2020</i> |

U IgA vaskulitisu laboratorijska pretraga krvi pokazuje normalni ili povišeni broj trombocita i normalan koagulogram, što ga razlikuje od drugih purpura. U krvi se može uočiti blaga leukocitoza sa skretanjem u lijevo (leukociti do 20 000 L/mm³). Ukoliko je zahvaćen gastrointestinalni sustav uz krvarenje može nastati normokromna anemija. U serumu su IgA i IgM protutijela povišena u 50% bolesnika u akutnoj fazi bolesti, ANCA su negativna, a ANA i RF nisu specifični, [1].

Kvalitativna analiza urina se radi kao pomoć u dijagnozi IgA vaskulitisa, ali veće značenje ima u praćenju bolesti kao dobar probir za nefritis. Mikroskopska analiza urina može otkriti dismorfične eritrocite i/ili proteine, te se u tom slučaju treba napraviti kvantitativna analiza 24-satnog urina, kojom se može izmjeriti dnevna količina izlučenog proteina i omjer albumina/kreatinina koji ukazuju na težinu nefropatije, [6].

Indikacija za biopsiju kože je atipična prezentacija bolesti kao što je bolest bez osipa ili osip na atipičnim mjestima. Biopsijom kože se dokazuje leukocitoklastični vaskulitis i depoziti IgA protutijela i C3 komponente komplementa, [1,16]. Neutrofili infiltriraju male površinske krvne žile i uslijed degeneracije stvaraju nuklearnu prašinu (leukocitoklaziju) uz koju se nalaze ekstravazirani eritrociti u priležećem dermisu koji se prema van očituju kao purpura. Dolazi do zadebljanja krvožilne stijene, koja može nekrotizirati zbog neutrofilne eksudacije, te zbog naslaga fibrina, [16,19]. Indikacija za biopsiju bubrega je hematurija i proteinurija, te je ona važna za procjenu prognoze bolesti, [1]. Biopsija bubrega se radi kada postoji teška proteinurija (>250 mg/mmol u trajanju od minimalno 4 tjedna), u slučaju perzistentne umjerene proteinurije (100-250 mg/mmol) ili ukoliko je zahvaćena brzina glomerulane filtracije (eGFR), [2]. Pod svjetlosnim mikroskopom se uglavnom može vidjeti stanična proliferacija u mezangiju glomerula, a imunoflorescentna mikroskopija pokazuje IgA i C3 depozite što govori u prilog dijagnoze IgA vaskulitisa dok odsutnost komponenti klasičnog puta aktivacije komplementa (C1q i C4 depoziti) razlikuje IgA vaskulitis od drugih vaskulitisa i potvrđuje dijagnozu, [6].

Radiološke pretrage su indicirane u djece s gastrointestinalnim simptomima i sumnjom na intususcepciju. Od radioloških pretraga radi se rendgen nativnog abdomena na kojem se mogu vidjeti dilatirane vijuge crijeva uslijed oskudnog motiliteta crijeva. Kod sumnje na intususcepciju može se učiniti irigografija, koja ujedno može biti i terapijska mjera, te ultrazvuk abdomena, [1]. Na ultrazvuku se intususcepcija specifično prikazuje

kao „meta” što su u suštini koncentrični krugovi crijeva i mezenteričnog masnog tkiva, [6]. Magnetskom rezonancijom s angiografijom se dokazuje cerebralni vaskulitis, [1].

1.5. Liječenje IgA vaskulitisa

Liječenje akutne faze IgA vaskulitisa ovisi o kliničkoj slici i u većini slučajeva liječenje je potpuno i simptomatsko. U simptomatskom liječenju najčešće se koriste analgetici, a u slučaju jačih artralgija koriste se nesteroidni protuupalni lijekovi. Nesteroidni protuupalni lijekovi utječu na perfuziju bubrega i na agregaciju trombocita pa se u slučaju glomerulonefritisa i gastrointestinalnog krvarenja izbjegavaju, [1]. Bolesnici koji povraćaju, imaju proljev ili povišenu temperaturu moraju se hidrirati te se u tih bolesnika mora korigirati elektrolitni disbalans ukoliko on postoji. Kortikosteroidi se primjenjuju u slučaju težeg oblika bolesti kao što su zahvaćanje bubrega ili glomerulonefritis.

Europska inicijativa SHARE (Single Hub and Access point for paediatric Rheumatology in Europe) predstavila je nove smjernice za liječenje IgA vaskulitisa, 2019. godine. Liječenje IgA vaskulitisa nije bilo dogovoreno i usklađeno te se razlikovalo u raznim državama, pa je cilj SHARE-a bio optimizirati i unaprijediti liječenje djece s tom bolesti. Smjernice su napravljene na temelju pregleda dosadašnje literature i preporuka na temelju znanstvenih činjenica. Smjernice su predstavljene šesnaestero internacionalnih stručnjaka, a prihvaćene su kada se više od 80% stručnjaka složilo s njima, [20].

Artralgiya se liječi primjenom analgetika kao što su nesteroidni protuupalni lijekovi ili paracetamol. Prema smjernicama, nesteroidni protuupalni lijekovi mogu se primjenjivati u bolesnika sa zahvaćenim bubregom ukoliko nema poremećaja funkcije bubrega i prisutna je samo mikroskopska hematurija. Iako su nesteroidni protuupalni lijekovi kontraindicirani kod bilo kakvog generalnog krvarenja, tako i kod gastrointestinalnog krvarenja, smjernica za liječenje difuzne boli u abdomenu je primjena analgetika bez odgađanja dok se ne napravi obrada na potencijalne kirurške gastrointestinalne komplikacije. Primjena kortikosteroida je indicirana u slučaju IgAV nefritisa, orhitisa, cerebralnog vaskulitisa, plućnog krvarenja i jačih gastrointestinalnih simptoma. U slučaju zatajenja organa ili životno ugrožavajućeg stanja preporučena je primjena citotoksičnih imunosupresiva ili plazmafereza. Kortikosteroidi se mogu

promjenjivati u slučaju jakih abdominalnih bolova ili prisutnog gastrointestinalnog krvarenja, u bolesnika kod kojih je isključena intususcepcija. Neke studije su pokazale da primjena prednizona skraćuje intenzitet i trajanje gastrointestinalnih bolova, dok druge pokazuje da nema prednosti primjene prednizona u odnosu na primjenu nazogastrične dekompresije, antibiotika i parenteralne prehrane u bolesnika s gastrointestinalnim simptomima. Preporučene oralne doze prednizona su 1-2 mg/kg/dan u periodu od jedan do dva tjedna. U slučaju teških oblika bolesti mogu se primijeniti intravenski pulsne doze metilprednizolona od 10-30 mg/kg s dnevnom maksimalnom dozom od 1g/dan u trajanju od tri dana. Profilaktička primjena kortikosteroida nije se pokazala uspješnom u sprječavanju razvoja IgAV nefritisa, pa se ne preporučuje. U djece s IgA vaskulitisom, kod kojih je zahvaćen bubreg uz perzistentnu proteinuriju koja traje duže od 3 mjeseca, preporuča se primjena ACE inhibitora kako bi se spriječilo ili limitiralo sekundarno oštećenje glomerula. U bolesnika s blagim IgAV nefritisom primjenjuje se oralni prednizon kao prva linija liječenja. U slučaju srednje teškog IgAV nefritisa kao prva linija terapije primjenjuje se oralni prednizon ili intravenski metilprednizon u pulsним dozama, a kao druga linija liječenja mogu se koristiti imunosupresivni lijekovi kao azatioprin, mikofenolat mofetil ili ciklofosfamid. Teški oblik IgAV nefritisa liječi se s visokim dozama kortikosteroida i intravenskom primjenom ciklofosfamida do postizanja remisije bolesti. Kao terapija održavanja koriste se niske doze kortikosteroida s azatioprinom ili mikofenolat mofetilom, [20,21]. U određenog broja djece kod kojih se razvilo bubrežno zatajenje, može se učiniti transplantacija bubrega, ali treba imati na umu da kod takvih bolesnika može doći do recidiva bolesti, [1].

Kad se govori o liječenju IgA vaskulitisa treba imati na umu da nema velikih kliničkih studija o tome koje lijekove, u kojim dozama i koliko treba primjenjivati. Sve dosadašnje preporuke o liječenju IgA vaskulitisa donesene su na temelju malih istraživanja i kliničkog iskustva samih stručnjaka.

1.6. Prognoza i tijek IgA vaskulitisa

U velikog broja djece oboljele od IgA vaskulitisa prognoza je vrlo dobra i većina ih se potpuno oporavi bez ikakvih posljedica tijekom nekoliko mjeseci, [1]. Većina djece se oporavi unutar mjesec dana, a 94% bolesnika se u potpunosti oporavi u periodu od dvije godine, [2]. U oko 25% slučajeva javljaju se recidivi bolesti, češće u djece s prvim

nastupom bolesti nakon osme godine života i u djece koja su prilikom prve epizode imala zahvaćeni bubreg, [22]. Lei i sur. studija u Tajvanu je pokazala da je prosječni interval između prve i druge epizode bolesti 9,2 mjeseca, [23]. Recidivi mogu biti spontani ili mogu biti potaknuti respiratornim infekcijama te se mogu pojaviti najviše unutar dvije godine od početka bolesti i manjeg su intenziteta. Djecu koja inicijalno nisu imala zahvaćeni bubreg treba pratiti najmanje 6 mjeseci, jer je to period u kojem može doći do razvoja bubrežne bolesti. Djeca koja su imala nefrotski ili nefritički sindrom u akutnoj fazi bolesti moraju se pratiti barem 5 godina zbog potencijalnog bubrežnog zatajenja, [1]. Dugoročni morbiditet IgA vaskulitisa ovisi o težini nefritisa u sklopu bolesti, te u 1-2% bolesnika dolazi do razvoja zatajenja bubrega u konačnoj fazi, [2]. Gastrointestinalni simptomi, osip, artralgiya/artritis te izolirana hematurija najčešće spontano prolaze uz simptomatsko liječenje te se rijetko javljaju recidivi i dugoročne posljedice. Nastup tri ili više epizoda IgA vaskulitisa javlja se u 6% bolesnika, ali gotovo polovica bolesnika s drugom epizodom bolesti razvije i treću, otprilike 6,4 mjeseca nakon druge epizode, [23].

2. GASTROINTESTINALNI SIMPTOMI I KOMPLIKACIJE U IgA VASKULITISU

Zahvaćanje gastrointestinalnog sustava u IgA vaskulitisu je često i javlja se u 50-80% bolesnika prema dostupnim literaturnim podacima, a najčešći simptomi su mučnina, povraćanje, proljev, bolovi u trbuhu tipa kolika i krvarenje, [1,24].

Chen SH i Kong MS studija pokazuje podatke o gastrointestinalnim simptomima i komplikacijama 208 njihovih bolesnika u periodu od 5 godina. U njihovom istraživanju pokazalo se da je 77,8% bolesnika razvilo gastrointestinalne simptome. Najčešći simptom bile su gastrointestinalne kolike (98,1%), povraćanje (39,5%), proljev (6,8%) te krvarenje iz gastrointestinalnog trakta (21,6%) od kojeg je bilo više slučajeva krvarenja iz gornjeg dijela gastrointestinalnog trakta (17,3%) u odnosu na krvarenje iz donjeg gastrointestinalnog trakta (5,6%) te dva slučaja krvarenja iz cijelog gastrointestinalnog trakta. Bolovi su najčešće lokalizirani u epigastriju i periumbilikalno, a rjeđe se lokaliziraju u donjim kvadrantima abdomena ili kao difuzna bol kojoj se ne može odrediti lokalizacija, [6,24], a bol se češće javlja nakon jela, [6]. U 25,3% bolesnika abdominalna bol se pojavila prije nastupa osipa, a prosječni period nastupa osipa nakon početka bolova u abdomenu je 4,8 dana. Bolovi u abdomenu mogu se javiti i više od tjedan dana prije nastupa palpabilne purpore kao tipičnog simptoma IgA vaskulitisa, [24].

Komplikacije koje se mogu javiti u sklopu zahvaćanja gastrointestinalnog sustava su intususcepcija, gastrointestinalno krvarenje u obliku melene ili hematemeze, infarkt crijeva i perforacija crijeva, strikture i opstrukcija duodenuma [8,21]. Do razvoja komplikacija dolazi zbog krvarenja u submukozu crijeva i pratećeg edema, te je najčešće zahvaćen proksimalni dio tankog crijeva. Najteža komplikacija zahvaćanja gastrointestinalnog sustava je intususcepcija i ona se javlja u 3-4% bolesnika, a u 60% slučajeva ograničena je na tanko crijevo (ileo-ileo intususcepcija). Intususcepcija se prezentira kao jaka abdominalna bol, često tipa kolika uz povraćanje, [6].

Zahvaćanje gastrointestinalnog sustava se prema kliničkim znakovima može klasificirati u tri kategorije prikazane u tablici 4.

Tablica 4 Klasifikacija gastrointestinalnih simptoma

| | | |
|-----|--|--|
| I | a | bolovi u trbuhu |
| | b | pozitivno okultno krvarenje bez bolova u trbuhu |
| | c | bolovi u trbuhu s pozitivnim okultnim krvarenjem |
| II | Makroskopski vidljivo krvarenje (hematemeza, melena, hematokezija) | |
| III | Komplikacije u vidu intususcepcije i/ili perforacije crijeva | |

Za dijagnozu gastrointestinalnih simptoma i komplikacija, ultrazvuk se pokazao kao najspecifičnija i najkorisnija radiološka pretraga. Ultrazvukom se najbolje može vidjeti krvarenje u gastrointestinalni trakt ili znak mete u slučaju intususcepcije. Nativni rendgen ne doprinosi mnogo dijagnozi IgA vaskulitisa jer nije dovoljno specifičan. U slučaju hematemeze ili melene može se napraviti gastrointestinalna endoskopija koja može pokazati erozije duodenuma ili gastritis, ali ni jedno nije patognomonično za IgA vaskulitis, [24]. Fang Y i sur. studija je pokazala najčešće endoskopske nalaze u IgA vaskulitisu sa zahvaćenim gastrointestinalnim sustavom. 30 bolesnika su podvrgnuli endoskopijom preko video kapsule i otkrili su da je najčešći nalaz erozija mukozne sluznice (79,3% bolesnika), a nakon toga eritem i petehije sluznice (69% bolesnika), multipli ulkusi (58,6% bolesnika) i edem sluznice (41,4% bolesnika) uz najčešću lokalizaciju u jejunumu (96,7% bolesnika), [25].

Od laboratorijskih nalaza krvi u bolesnika s gastrointestinalnim simptomima može se naći leukocitoza ($>10\ 000/\text{mm}^3$), anemija (Hb $<10\ \text{g/dL}$) i trombocitoza ($>400\ 000/\text{mm}^3$). U urinu se rijetko može naći hematurija i proteinurija, a u slučaju gastrointestinalnog krvarenja test na okultno krvarenje može biti pozitivan, [24]. U četvrtine bolesnika u krvi se može pronaći hipoalbuminemija (25-36,9 g/L) bez proteinurije koji ukazuje da se albumini najvjerojatnije gube kroz oštećeni probavni trakt, [22]. Od ostalih parametara, Hong J i Yang HR studija je pokazala da su CRP, D-dimeri i FDP značajno viši u bolesnika u akutnoj fazi bolesti s gastrointestinalnim simptomima nego u bolesnika bez gastrointestinalnih simptoma IgA vaskulitisa, [15]. Kao marker u IgA vaskulitisu se također pokazao omjer neutrofila i limfocita (NLR) u svih bolesnika s IgA vaskulitisom, ali u slučaju gastrointestinalnog krvarenja značajnijim se pokazao omjer trombocita i limfocita (PLR) koji je povišen, [26].

Kalprotektin je produkt koji se predominantno oslobađa iz neutrofilnih granulocita i nalazi se povišen u upalnim stanjima. Kalprotektin se nalazi u stolici uslijed infiltracije mukozne sluznice crijeva te se koristi kao biomarker u dijagnozi upalnih bolesti crijeva, a u stolici ostaje stabilan do tjedan dana. Fekalni kalprotektin može se naći i u bolesnika s intestinalnim polipima i nekrotizirajućim enterokolitisom. Peak EY i sur. studija je pokazala da je fekalni kalprotektin u korelaciji s težinom gastrointestinalnih simptoma i jedino je značajan u bolesnika s gastrointestinalnim simptomima u odnosu s bolesnicima koji nemaju gastrointestinalne simptome. Fekalni kalprotektin je značajnije više povišen u zahvaćanju donjeg gastrointestinalnog trakta, oko 277,5 mg/kg u odnosu na prosječno povišeni kalprotektin od 69,10 mg/kg, [27].

Jaka abdominalan bol tipa kolika je indikacija za liječenje prednizolom (1 mg/kg/dan) u trajanju od jednog tjedna do jednog mjeseca. Prosječno trajanje boli u bolesnika koji nisu liječeni kortikosteroidima je $10,2 \pm 3,6$ dana, a u onih koji su liječeni kortikosteroidima je $7,5 \pm 2,8$ dana. U 71,8% bolesnika liječenih kortikosteroidima došlo je do poboljšanja simptoma unutar 48 sati, [24]. U slučaju komplikacija gastrointestinalnih simptoma kao intususcepcija, nekroza ili perforacija crijeva jedina opcija za liječenje je kirurški zahvat.

3. CILJEVI RADA

U ovom radu su prikazani bolesnici s IgA vaskulitisom i gastrointestinalnom zahvaćenošću koji su dijagnosticirani i liječeni u Zavodu za kliničku imunologiju, reumatologiju i alergologiju Klinike za pedijatriju Kliničkog bolničkog centra Zagreb, Referentnom centru za pedijatrijsku i adolescentnu reumatologiju Republike Hrvatske od siječnja 2009. do lipnja 2020. godine.

Cilj ovog rada je prikazati i usporediti kliničku sliku i laboratorijske nalaze bolesnika sa zahvaćenim gastrointestinalnim sustavom s preostalim bolesnicima koji su dijagnosticirani u tom razdoblju.

Istražuje se učestalost simptoma i kliničkih znakova zahvaćanja gastrointestinalnog sustava.

4. ISPITANICI I METODE

U ovo retrospektivno istraživanje uključena su djeca u dobi do 18 godina kojim je u razdoblju od siječnja 2009. do lipnja 2020. godine dijagnosticiran IgA vaskulitis prema EULAR/PRINTO/PRES kriterijima, [17].

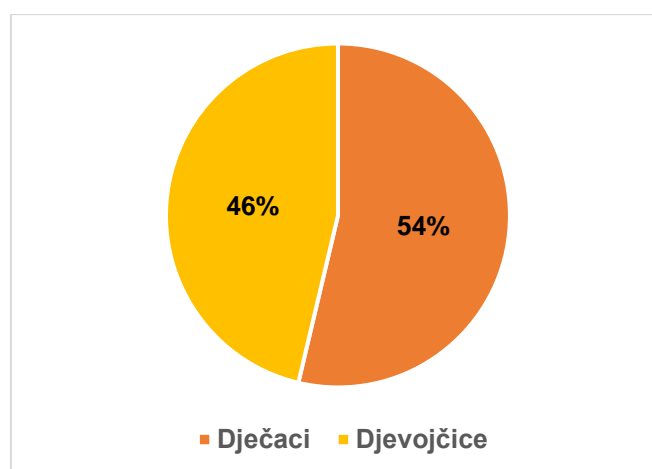
U dvanaestogodišnjem razdoblju dijagnosticirano je 216 bolesnika s IgA vaskulitisom, a od toga je 94 bolesnika imalo gastrointestinalne simptome.

Epidemiološki, klinički i laboratorijski podatci o bolesnicima s IgA vaskulitisom prikupljeni su iz baze podataka stvorene na osnovi medicinske dokumentacije. Istraživanje je odobrilo Etičko povjerenstvo Kliničkog bolničkog centra Zagreb i Medicinskog fakulteta Sveučilišta u Zagrebu.

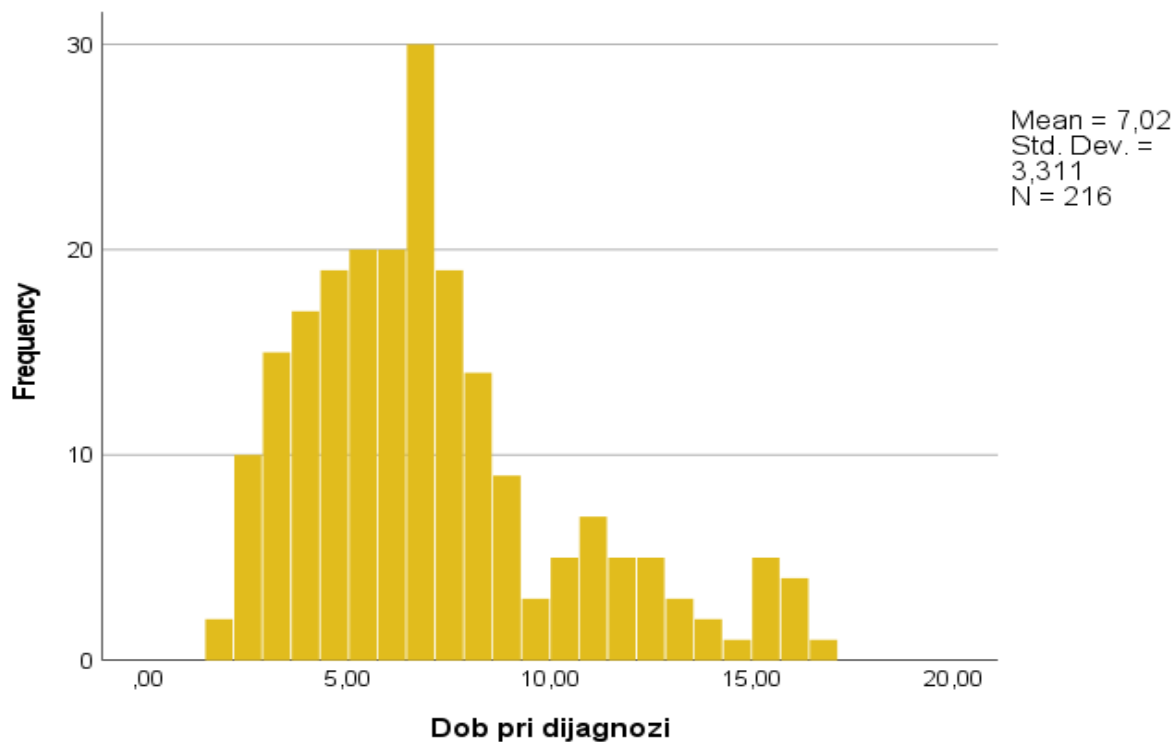
Kod bolesnika su se analizirali demografski podatci, klinički podatci i laboratorijski nalazi. Demografski podatci su uključivali dob pri dijagnozi IgA vaskulitisa, spol, definirano mjesto rođenja kao kontinentalno ili mediteransko područje Hrvatske te godišnje doba u trenutku dijagnoze. Klinički podatci su uključivali trajanje hospitalizacije izražene u danima, postojanje prethodne infekcije, karakteristiku prvog simptoma, rasprostranjenost purpura (lokalizirana ili generalizirana) i zahvaćenost gastrointestinalnog sustava. Laboratorijski se analizirala razina fekalnog kalprotektina i prisutnost okultnog krvarenja u uzorcima stolice. Od radioloških pretraga u bolesnika s gastrointestinalnim simptomima učinjen je UZV trbuha s obojenim dopplerom ileocekalne regije. Statistički podatci obrađeni su pomoću programa IBM SPSS Statistics 28. Kvantitativne varijable prikazane su kao medijan i interkvartilni raspon (od 25 do 75 centile). Kvalitativne (kategoričke) varijable prikazane su u postocima. Razlike između grupa u univarijantnoj analizi za numeričke podatke analizirane su pomoću Mann Whitneyjevog U testa, a za kategoričke pomoću χ^2 testa. Statistička značajnost postavljena je na $p < 0,05$.

5. REZULTATI

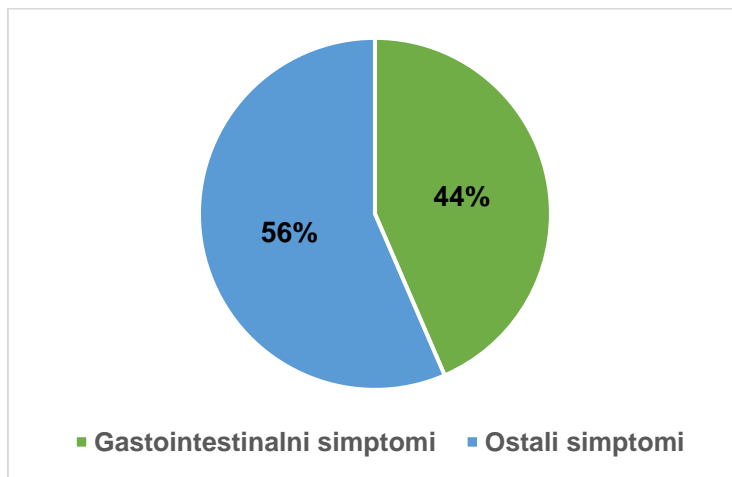
U dvanaestogodišnjem razdoblju dijagnosticiran je IgA vaskulitis u 216 bolesnika, 116 dječaka i 100 djevojčica u omjeru M:Ž 1,16:1, (slika1). 97% bolesnika dolazilo je iz područja kontinentalne Hrvatske. Medijan dobi bolesnika u vrijeme dijagnoze bio je 6,5 godina uz interkvartilni raspon od 4,5 do 8,4 godina, (slika 2). Medijan (raspon) dana provedenih u bolnici bio je 10 (5-13) dana. Svi bolesnici su imali purpurni osip na donjim ekstremitetima, a 94 bolesnika (43,5%) je imalo generalizirani osip. Zglobovi su bili zahvaćeni u 155 bolesnika (71,8%), 94 bolesnika (43,5%) imalo je gastrointestinalne simptome, 45 bolesnika (20,8%) imalo je zahvaćene bubrege, a 14 bolesnika (6,5%) imalo je otok skrotuma. Dva bolesnika (0,9%) imala su teške komplikacije u vidu intususcepcije s perforacijom crijeva i respiratornog distres sindroma. IgA vaskulitis je u 116 bolesnika (53,7%) započeo osipom, u 66 bolesnika (30,6%) artritisom i/ili artralgijsama, a u 34 bolesnika (15,7%) gastrointestinalnim simptomima. Najveći broj bolesnika dijagnosticiran je zimi (31%), zatim na jesen (26,4%), te podjednako na proljeće (21,3%) i ljeto (21,3%). U većine bolesnika, njih 144 (64,8%), pojavi IgA vaskulitisa prethodila je infekcija i to respiratorna (87,4%). Najčešći izolirani uzročnici bili su *S. pyogenes* (34,4%), *S. aureus* (27,8%) i *S. pneumoniae* (18%). Ponovnu pojavu simptoma i znakova IgA vaskulitisa nakon minimalno 30 dana asimptomatskog razdoblja imalo je 31 bolesnika (14,3%). Od terapije, 129 bolesnika (59,7%) liječeno je kortikosteroidima, 118 bolesnika (54,6%) je liječeno nesteroidnim protuupalnim lijekovima, a 12 bolesnika (5,5%) je liječeno imunosupresivima (azatioprin, ciklofosamid i mikofenolat mofetil).



Slika 1. Udio dječaka i djevojčica oboljelih od IgA vaskulitisa



Slika 2. Histogram raspodjele bolesnika po dobi prilikom dijagnoze



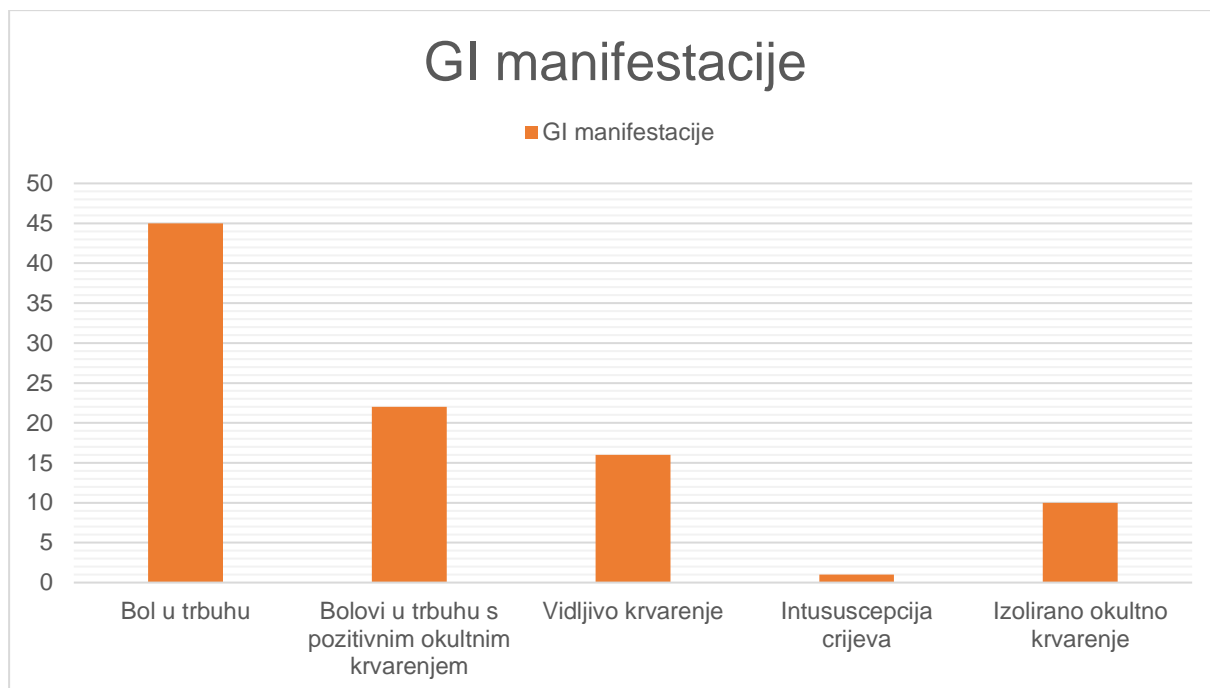
Slika 3. Udio gastrointestinalnih simptoma i ostalih simptoma u bolesnika s IgAV

Gastrointestinalni simptomi javili su se u 94 bolesnika (43,5%), 59 dječaka i 35 djevojčica u omjeru M:Ž 1,68:1. Slika 3 prikazuje udio bolesnika s gastrointestinalnim zahvaćanjem i udio bolesnika bez gastrointestinalnog zahvaćanja. Medijan dobi bolesnika u doba dijagnoze bio je 6,75 uz interkvartilni raspon od 5,2 do 9 godina. 89 bolesnika (95,5%) dolazilo je iz kontinentalne Hrvatske, a 5 bolesnika (4,5%) bilo je iz

mediteranske Hrvatske. Kod bolesnika s gastrointestinalnim simptomima, sezonska varijacija pojavljivanja simptoma IgA vaskulitisa nije se pokazala značajnom, odnosno podjednaka je pojavnost u sva četiri godišnja doba. Najveći broj bolesnika dijagnosticiran je zimi (26,6%), zatim ljeti (25,5%), na proljeće (24,5%) i na jesen (23,4%). Medijan (raspon) dana provedenih u bolnici bio je 12 (8-16,5) dana. IgA vaskulitisu je prethodila infekcija u 58% slučajeva od kojih je 80% slučajeva bila respiratorna infekcija te crijevna u 16,8% slučajeva. Osim zahvaćanja gastrointestinalnog sustava, 49 bolesnika (52%) imalo je generalizirani osip, 62 bolesnika (66%) imalo je zahvaćene zglobove, bubrezi su bili zahvaćeni u 29 bolesnika (31%), a otok skrotuma imalo je 8 bolesnika (8,5%).

Tablica 5 Gastrointestinalne manifestacije u bolesnika s gastrointestinalnim zahvaćanjem

| GI simptomi | N=94 |
|--|-------------|
| Bol u trbuhu | 45 (47,9%) |
| Bolovi u trbuhu s pozitivnim okultnim krvarenjem | 22 (23,4%) |
| Vidljivo krvarenje (hematemeza, melena, hematokezija) | 16 (17%) |
| Ileokolična intususcepcija crijeva | 1 (1,1%) |
| Izolirano pozitivno okultno krvarenje | 10 (10,6%) |



Slika 4. Graf gastrointestinalnih manifestacija u bolesnika s gastrointestinalnim zahvaćanjem

U 42 bolesnika (44,7%) kao prvi simptom pojavio se osip, u 34 bolesnika (36,2%) gastrointestinalni simptomi, a u 18 bolesnika (19,1%) prvo su bili zahvaćeni zglobovi. Najčešći gastrointestinalni simptom bila je bol u trbuhu (47,9%), zatim bol u trbuhu s pozitivnim okultnim krvarenjem (23,4%), vidljivo krvarenje iz probavnog sustava (hematemeza, melena, hematokezija) u 17% bolesnika, pozitivno okultno krvarenje bez ikakvih drugih simptoma i/ili znakova zahvaćanja gastrointestinalnog sustava (10,6%) i intususcepcija crijeva (1,1%), prikazani u tablici 5 i na slici 4. Bolovi u trbuhu su u 62,5% slučajeva bili lokalizirani periumbilikalno, a u 25% slučajeva epigastrično. Kod jednog bolesnika nastala je teška komplikacija intususcepcije crijeva, koja je bila kirurški zbrinuta. Prema kliničkim znakovima zahvaćanja gastrointestinalnog sustava podijeljenih u tri kategorije (tablica 4) najviše bolesnika je klasificirano kao stadij Ia (47,8%), stadij Ic (23,9%), stadij II (18,5%), stadij Ib (8,7%) i stadij III (1,1%), prikazano u tablici 6.

Tablica 6 Udio bolesnika raspoređen po stadijima zahvaćanja gastrointestinalnog sustava

| Stadij | N=92, (%) |
|---------------|------------------|
| Ia | 44 (47,8%) |
| Ib | 8 (8,7%) |
| Ic | 22 (23,9%) |
| II | 17 (18,5%) |
| III | 1 (1,1%) |

Na ultrazvuku se u 62,8 % slučajeva nisu vidjele nikakve promjene, a od najčešćih vidljivih promjena bio je mezenterijski limfadenitis u 15 bolesnika (22,3%), zadebljana stijenka crijeva uz edem u 10 bolesnika (14,9%), mezenterijski limfadenitis uz zadebljanu stijenku crijeva imalo je 4 bolesnika (6%), a jedan bolesnik je imao vidljivu ileokoličnu intususcepciju.

Najveći broj bolesnika liječen je kortikosteroidima (79%), zatim nesteroidnim protuupalnim lijekovima (40%) i imunosupresivima (8,5%). 20 bolesnika (21,3%) je imalo barem jednu ponovnu epizodu pojave simptoma IgA vaskulitisa.

Uspoređujući skupine bolesnika s gastrointestinalnim simptomima i skupinu bolesnika bez gastrointestinalnih simptoma uočene su neke statistički značajne razlike prikazane u tablici 7 i 8. Statistički značajni podatci smatraju se oni sa p vrijednošću manjom od 0,05.

Tablica 7 Usporedba demografskih i kliničkih parametara u bolesnika sa i bez gastrointestinalnih simptoma

| Parametri | IgAV s GI simptomima N=94 | IgAV bez GI simptoma N=122 | p vrijednost* |
|--|------------------------------|-------------------------------|------------------------------|
| Spol (omjer M:Ž) | 59:35 | 57:65 | 0,019^a |
| Dani hospitalizacije: medijan (IQR*) | 12 (8,0-16,5) | 9 (6-11) | <0,001^b |
| Prethodna infekcija: n(%) | 54 (57,4%) | 86 (70,5%) | 0,046^a |
| Generalizirani osip: n(%) | 50 (53,2%) | 46 (37,7%) | 0,023^a |
| Zahvaćanje bubrega: n(%) | 29 (30,8%) | 16 (13,1%) | 0,001^a |
| Učestlost relapsa: n(%) | 20 (21,3%) | 11 (9%) | 0,011^a |
| Osip gornjih ekstremiteta: n(%) | 44 (47%) | 40 (33%) | 0,036^a |
| Perzistentni ili recidivirajući osip: n(%) | 26 (28%) | 20 (16,4%) | 0,045^a |

*IQR=interkvartilni raspon (25-75 centile)

*p<0,05, ^aX² test, ^bMann-Whitneyjev U test

Tablica 8 Usporedba laboratorijskih parametara u bolesnika sa i bez gastrointestinalnih simptoma

| Laboratorijski parametri | IgAV s GI simptomima N=94 | IgAV bez GI simptoma N=122 | p vrijednost |
|---|------------------------------|-------------------------------|--------------------------|
| Sedimentacija (mm/h): medijan (IQR) | 15 (10,8-24,8) | 20 (10,5-33,5) | 0,039^b |
| APTV (s): medijan (IQR) | 25 (23-26,7) | 25,9 (24,5-27,9) | 0,400^b |
| Ukupni proteini (g/L): medijan (IQR) | 68 (65-71,25) | 71 (67-74) | 0,002^b |
| Albumini (g/L): medijan (IQR) | 37,9 (34,7-40,6) | 39,2 (36,5-42,6) | 0,384^b |
| IgG (g/L): medijan (IQR) | 9,39 (7,61-11,44) | 10,11 (8,62-12,33) | 0,516^b |
| C3 (g/L): medijan (IQR) | 1,26 (1,08-1,38) | 1,31 (1,16-1,43) | 0,575^b |
| Fekalni kalprotektin (μ g/g): medijan (IQR) | 24 (20-72,5) N=10 | 30 (20-49) N=11 | 0,718 ^b |

*IQR=interkvartilni raspon (25-75 centile)

* $p < 0,05$, ^a χ^2 test, ^bMann-Whitneyjev U test

Uspoređujući laboratorijske nalaze, demografske i kliničke parametre skupine bolesnika s gastrointestinalnim simptomima sa skupinom bez gastrointestinalnih simptoma uočena je statistički značajna razlika u nekoliko parametara. U skupini s gastrointestinalnim simptomima oboljelo je više dječaka, a u skupini bez gastrointestinalnih simptoma oboljelo je nešto više djevojčica ($p=0,019$). Prema podacima bolesnici s gastrointestinalnim simptomima su nešto duže bili hospitalizirani u odnosu na drugu skupinu ($p < 0,001$). Infekcija koja je prethodila razvoju IgA vaskulitisa češće se pronašla u bolesnika bez zahvaćanja gastrointestinalnog sustava ($p=0,046$), dok se generalizirani osip ($p=0,023$), osip gornjih ekstremiteta ($p=0,036$) i perzistentni ili recidivirajući osip ($p=0,045$) češće javljao u bolesnika s gastrointestinalnim simptomima. Zahvaćanje bubrega ($p=0,001$) i učestalost relapsa ($p=0,011$) su također bili 1,81 puta veći u bolesnika s gastrointestinalnim simptomima. Od laboratorijskih parametara uočene su statistički značajne razlike u vrijednostima brzine sedimentacije eritrocita ($p=0,039$) i količini ukupnih serumskih proteina

($p=0,002$) koje su bile niže u skupini sa zahvaćenim gastrointestinalnim sustavom. Nalaz fekalnog kalprotektina nije se pokazao statistički značajno različit između dviju skupila, ali treba imati na umu da se radi o vrlo malom uzorku bolesnika kojima se mjerio taj parametar, samo 21 od ukupno 216 bolesnika.

6. RASPRAVA

Naši rezultati su pokazali da je medijan dob pri postavljanju dijagnoze 6,5 godina, a raspon je bio od 1,5 do 16,7 godina što se preklapa sa dosadašnjim istraživanjima u Španjolskoj i Azijskim zemljama, [5,28-30]. Omjer dječaka i djevojčica je u našem istraživanju bio M:Ž 1,16:1, što je nešto manji omjer nego u nekim dosadašnjim istraživanjima, [28,29]. Na području Republike Hrvatske sezonske varijacije bolesti nisu se pokazale nešto značajno različite, pogotovo u slučaju gastrointestinalnih simptoma, dok je u cjelokupnom uzorku najviše dijagnoza postavljeno zimi (31%) i na jesen (26,4%) što se uglavnom preklapa s rezultatima dosadašnjih istraživanja, [5,28-30]. U naših bolesnika se u 64,8% slučajeva pronašla infekcija koja je prethodila IgA vaskulitisu, a najčešći izolirani uzročnik bio je *S. pyogenes*, slično kao i u prethodnim studijama, [29].

Prvi simptom je bio osip u 53,7% naših bolesnika, zahvaćanje zglobova kao prvi simptom javio se u 30,6% bolesnika, a gastrointestinalni simptomi u 15,7% bolesnika, što je nešto više bolesnika sa gastrointestinalnom prezentacijom kao i zahvaćanjem zglobova kao prvim simptomom u odnosu na Chen O i sur. studiju, [29]. Svi bolesnici su imali purpurni osip, koji i je glavni kriterij za postavljanje dijagnoze IgA vaskulitisa, a ujedno se i rezultat poklapa sa svim dosadašnjim istraživanjima, [28-30]. Gastrointestinalni simptomi javili su se u 43,5% bolesnika, artritis/artralgiya u 71,8% bolesnika, zahvaćanje bubrega u 20,8% bolesnika i otok skrotuma u 6,5% bolesnika. Calvo-Rio V i sur. studija je imala malo drugačiju distribuciju simptoma, kod njih je gastrointestinalne simptome imalo 64,5% bolesnika, artritis/artralgiya 63,1 % bolesnika i zahvaćanje bubrega je imalo 41,2% bolesnika, [28].

Glavni cilj našeg istraživanja bio je vidjeti kakve su gastrointestinalne manifestacije. Rezultati su pokazali da je 43,5% naših bolesnika imalo gastrointestinalne simptome, što je nešto manji udio od 50-70% iz dosadašnjih istraživanja. Kao usporedno istraživanje uzela sam studiju iz 2014. godine koju su radili Chen SY i Kong MS, zbog toga što je i njihov fokus bio na gastrointestinalnim manifestacijama i broj uzoraka je sličan, [24].

U našem istraživanju 59 dječaka i 35 djevojčica imalo je gastrointestinalne simptome, a omjer M:Ž bio je 1,61:1. Chen SY i Kong MS studija imala je 90 dječaka i 72 djevojčice s gastrointestinalnim simptomima, a omjer M:Ž je bio 1,25:1, što pokazuje

da je u našem slučaju više dječaka imalo gastrointestinalne simptome. Prosječna dob pri postavljanju dijagnoze u našem slučaju bila je 7,5 godina, a u slučaju Chen SY i Kong MS studije prosječna dob bolesnika s gastrointestinalnim simptomima bila je 6,3 godine, što pokazuje da su naši bolesnici s gastrointestinalnim simptomima nešto stariji od bolesnika iz njihove studije. Prema podacima njihovi bolesnici su prosječno proveli upola manje dana u bolnici nego naši bolesnici, njihov prosjek je 5,1 dan, a naš je 13 dana. Što se tiče gastrointestinalne prezentacije, najčešća prezentacija je bila bol u trbuhu (47,9%), zatim bol u trbuhu s pozitivnim okultnim krvarenjem (23,4%), vidljivo krvarenje iz probavnog sustava (hematemeza, melena, hematokezija) u 17% bolesnika, pozitivno okultno krvarenje bez ikakvih drugih simptoma i/ili znakova zahvaćanja gastrointestinalnog sustava (10,6%) i intususcepcija crijeva (1,1%). Chen SY i Kong MS studija je pokazala djelomično slične rezultate od kojih je njihovih 98% imalo bolove u abdomenu, 39,5% je povraćalo, 6,8% imalo je proljev, a 21,6% bolesnika imalo je neki oblik gastrointestinalnog krvarenja. U naših 34 bolesnika (36,2%) gastrointestinalni simptomi javili su se prije pojave osipa, dok su se ,u Chen SY i Kong MS studiji, gastrointestinalni simptomi javili prvi u 25,3% bolesnika. Najčešći ultrazvučni nalaz u Chen SY i Kong MS studiji bio je ascites, zatim edem crijevne stijenke i mezenterijalni limfadenitis, dok je kod nas najčešći nalaz bio mezenterijalni limfadenitis ,a zatim edem crijevne stijenke. U našem slučaju i u slučaju Chen SY i Kong MS studije samo po jedan bolesnik je imao komplikaciju u vidu intususcepcije koja je zahtijevala kirurško zbrinjavanje, [24].

80% naših bolesnika imalo je blaži stadij zahvaćanja gastrointestinalnog sustava u vidu bolova u trbuhu sa ili bez prisutnog okultnog krvarenja. Gotovo petina bolesnika (21,3%) imalo je jednu ponovljenu epizodu IgA vaskulitisa, što odgovara dosadašnjim istraživanjima, [23] .

S obzirom da je 71,3% naših bolesnika imalo abdominalne bolove uz ili bez stolice pozitivne na okultno krvarenje, bilo je opravdano liječenje 79% naših bolesnika kortikosteroidima prema SHARE smjernicama, [20].

Većina laboratorijskih nalaza u prosjeku je bila u granicama normale, jedino je 74% bolesnika imalo hipoalbuminemiju (manje od 40,6 g/L) što se povezuje s gubljenjem albumina kroz oštećenju crijevnu stijenku.

Iako se fekalni kalprotektin pokazao u nekim studijama kao mogući važan faktor u procjeni gastrointestinalnih simptoma, u našem slučaju to se nije pokazalo tako jer smo imali premali uzorak bolesnika kojima smo mjerili fekalni kalprotektin da bi mogli dobiti statistički značajne podatke.

7. ZAKLJUČAK

IgA vaskulitis je najčešći vaskulitis dječje dobi koji u većine slučajeva ima blagu kliničku sliku i sam nestaje bez dugotrajnih posljedica osim u slučaju bubrežnih komplikacija ili zahvaćanja mozga i pluća te njihovih komplikacija.

U ovom radu istraživale su se gastrointestinalne manifestacije i komplikacije u bolesnika s dijagnosticiranim IgA vaskulitisom. Naše istraživanje je potvrdilo dosadašnja istraživanja koja su pokazala da je najčešći gastrointestinalni simptom abdominalna bol te da su komplikacije u vidu intususcepcije i perforacije crijeva vrlo rijetke. Također je naše istraživanje potvrdilo da se gotovo svi bolesnici uz primjenu kortikosteroida, nesteroidnih protuupalnih lijekova, imunosupresiva ili samo simptomatske terapije u potpunosti oporave bez ikakvih posljedica.

U vidu dijagnoze IgA vaskulitisa i gastrointestinalnih simptoma u sklopu bolesti trebalo bi se provesti dodatna istraživanja s većim uzorkom usmjerenih na radiološke tehnike i fekalni kalprotektin koji bi mogao biti biomarker zahvaćanja gastrointestinalnog sustava i u slučaju ove bolesti.

8. ZAHVALE

Zahvaljujem se svojoj mentorici, prof.dr.sc. Mariji Jelušić, na svim savjetima i utrošenom vremenu tijekom izrade ovog rada i na ustupljenim podacima bolesnika iz Zavoda za kliničku imunologiju, reumatologiju i alergologiju Klinike za pedijatriju Kliničkog bolničkog centra Zagreb, Referentnog centra za pedijatrijsku i adolescentnu reumatologiju Republike Hrvatske.

Zahvaljujem se svojoj obitelji, mami Dariji, bakama i dedama, a posebna i najveća hvala ide tati Zlatku i sestri Dunji na njihovoj stalnoj podršci, razumijevanju i vjerovanju kroz sva dobra, a pogotovo kroz loša razdoblja, bez obzira na sve prepreke na ovom dugom putovanju i velika im hvala što su me trpjeli toliko dugo, bez vas ne bih uspjela. Na kraju se ipak isplatilo.

Velika hvala mojim prijateljima na podršci, ohrabivanju i prisutnosti, a jedna posebna i velika hvala ide Matiji, najvećem osloncu, hvala što si tu uvijek za mene.

9. LITERATURA

1. Jelušić M, Malčić I i sur., (2014) Pedijatrijska reumatologija. Zagreb: Medicinska naklada.
2. Oni L, Sampath S. Childhood IgA Vasculitis (Henoch Schonlein Purpura)-Advances and Knowledge Gaps. *Front Pediatr.* 2019 Jun 27;7:257.
3. Jelusic M, Sestan M. IgA vasculitis or Henoch-Schönlein purpura: genetics and beyond. *Pediatr Nephrol.* 2021 Feb 16. doi: 10.1007/s00467-021-04987-z. [Epub ahead of print].
4. Sapina M, Frkovic M, Sestan M i sur. Geospatial clustering of childhood IgA vasculitis and IgA vasculitis-associated nephritis. *Ann Rheum Dis.* 2020; 0: 1–7.
5. Hwang HH, Lim IS, Choi BS, Yi DY. Analysis of seasonal tendencies in pediatric Henoch-Schönlein purpura and comparison with outbreak of infectious diseases. *Medicine (Baltimore).* 2018 Sep;97(36):e12217.
6. Trnka P. Henoch-Schönlein purpura in children. *J Paediatr Child Health.* 2013 Dec;49(12):995-1003.
7. González LM, Janniger CK, Schwartz RA. Pediatric Henoch-Schönlein purpura. *Int J Dermatol.* 2009 Nov;48(11):1157-65.
8. Roache-Robinson P, Hotwagner DT. Henoch Schönlein Purpura. In: *StatPearls.* Treasure Island (FL): StatPearls Publishing; December 2, 2020.
9. Da Dalt L, Zerbinati C, Strafella MS, Renna S, Riceputi L, Di Pietro P, i sur.; Italian Multicenter Study Group for Drug and Vaccine Safety in Children. Henoch-Schönlein purpura and drug and vaccine use in childhood: a case-control study. *Ital J Pediatr.* 2016 Jun 18;42(1):60.

10. Piram M, Gonzalez Chiappe S, Madhi F, Ulinski T, Mahr A. Vaccination and Risk of Childhood IgA Vasculitis. *Pediatrics*. 2018 Nov;142(5):e20180841.
11. Jennette JC, Falk RJ, Bacon PA, Basu N, Cid MC, Ferrario F, et al. 2012 revised International Chapel Hill Consensus Conference Nomenclature of Vasculitides. *Arthritis Rheum*. 2013 Jan;65(1):1-11.
12. Heineke MH, Ballering AV, Jamin A, Ben Mkaddem S, Monteiro RC, Van Egmond M. New insights in the pathogenesis of immunoglobulin A vasculitis (Henoch-Schönlein purpura). *Autoimmun Rev*. 2017 Dec;16(12):1246-1253.
13. López-Mejías R, Carmona FD, Castañeda S, Genre F, Remuzgo-Martínez S, Sevilla-Perez B, et al. A genome-wide association study suggests the HLA Class II region as the major susceptibility locus for IgA vasculitis. *Sci Rep*. 2017 Jul 11;7(1):5088.
14. Koskela M, Nihtilä J, Ylinen E, Kolho KL, Nuutinen M, Ritari J, Jahnukainen T. HLA-DQ and HLA-DRB1 alleles associated with Henoch-Schönlein purpura nephritis in Finnish pediatric population: a genome-wide association study. *Pediatr Nephrol*. 2021 Feb 16. doi: 10.1007/s00467-021-04955-7. [Epub ahead of print].
15. Hong J, Yang HR. Laboratory markers indicating gastrointestinal involvement of henoch-schönlein purpura in children. *Pediatr Gastroenterol Hepatol Nutr*. 2015 Mar;18(1):39-47.
16. Brogan P, Eleftheriou D, Dillon M. Small vessel vasculitis. *Pediatr Nephrol*. 2010 Jun;25(6):1025-35.
17. Ozen S, Pistorio A, Iusan SM, Bakkaloglu A, Herlin T, Brik R, et al.; Paediatric Rheumatology International Trials Organisation (PRINTO). EULAR/PRINTO/PRES

- criteria for Henoch-Schönlein purpura, childhood polyarteritis nodosa, childhood Wegener granulomatosis and childhood Takayasu arteritis: Ankara 2008. Part II: Final classification criteria. *Ann Rheum Dis*. 2010 May;69(5):798-806.
18. Yang YH, Yu HH, Chiang BL. The diagnosis and classification of Henoch-Schönlein purpura: an updated review. *Autoimmun Rev*. 2014 Apr-May;13(4-5):355-8.
19. Hetland LE, Susrud KS, Lindahl KH, Bygum A. Henoch-Schönlein Purpura: A Literature Review. *Acta Derm Venereol*. 2017 Nov 15;97(10):1160-1166.
20. Ozen S, Marks SD, Brogan P, Groot N, de Graeff N, Avcin T, i sur. European consensus-based recommendations for diagnosis and treatment of immunoglobulin A vasculitis-the SHARE initiative. *Rheumatology (Oxford)*. 2019 Sep 1;58(9):1607-1616.
21. Reamy BV, Williams PM, Lindsay TJ. Henoch-Schönlein purpura. *Am Fam Physician*. 2009 Oct 1;80(7):697-704.
22. Jauhola O, Ronkainen J, Koskimies O, Ala-Houhala M, Arikoski P, Hölttä T, i sur. Clinical course of extrarenal symptoms in Henoch-Schonlein purpura: a 6-month prospective study. *Arch Dis Child*. 2010 Nov;95(11):871-6.
23. Lei WT, Tsai PL, Chu SH, Kao YH, Lin CY, Fang LC, i sur. Incidence and risk factors for recurrent Henoch-Schönlein purpura in children from a 16-year nationwide database. *Pediatr Rheumatol Online J*. 2018 Apr 16;16(1):25.
24. Chen SY, Kong MS. Gastrointestinal manifestations and complications of Henoch-Schönlein purpura. *Chang Gung Med J*. 2004 Mar;27(3):175-81.

25. Fang Y, Peng K, Zhao H, Chen J. The characteristics of video capsule endoscopy in pediatric Henoch-Schönlein purpura with gastrointestinal symptoms. *Pediatr Rheumatol Online J*. 2020 Oct 28;18(1):84.
26. Gayret OB, Erol M, Tekin Nacaroglu H. The Relationship of Neutrophil-Lymphocyte Ratio and Platelet-Lymphocyte Ratio with Gastrointestinal Bleeding in Henoch-Schonlein Purpura. *Iran J Pediatr*. 2016 Oct 10;26(5):e8191.
27. Paek EY, Yi DY, Kang B, Choe BH. Fecal calprotectin as a marker of gastrointestinal involvement in pediatric Henoch-Schönlein purpura patients: a retrospective analysis. *BMC Pediatr*. 2020 Aug 8;20(1):374.
28. Calvo-Río V, Loricera J, Mata C, Martín L, Ortiz-Sanjuán F, Alvarez L i sur. Henoch-Schönlein purpura in northern Spain: clinical spectrum of the disease in 417 patients from a single center. *Medicine (Baltimore)*. 2014 Mar;93(2):106-113.
29. Chen O, Zhu XB, Ren P, Wang YB, Sun RP, Wei DE. Henoch Schonlein Purpura in children: clinical analysis of 120 cases. *Afr Health Sci*. 2013 Mar;13(1):94-9.
30. Calviño MC, Llorca J, García-Porrúa C, Fernández-Iglesias JL, Rodríguez-Ledo P, González-Gay MA. Henoch-Schönlein purpura in children from northwestern Spain: a 20-year epidemiologic and clinical study. *Medicine (Baltimore)*. 2001 Sep;80(5):279-90.

10. ŽIVOTOPIS

Rođena sam 20.12.1991. u Čakovcu. Od 1998. do 2002. pohađala sam I. osnovnu školu u Čakovcu. 2006. godine upisala sam Gimnaziju Josipa Slavenskog u Čakovcu, opći smjer. Tijekom svog srednjoškolskog obrazovanja redovno sam sudjelovala na natjecanjima iz kemije. Upisala sam Medicinski fakultet 2010. godine. Tijekom svog studiranja sudjelovala sam u radu Studentske sekcije za javno zdravstvo, prvenstveno u edukacijama o spolnom zdravlju i kontracepciji u osnovnim i srednjim školama. Kratko vrijeme sam i sudjelovala u odgovaranju na pitanja „Pitaj Andriju!“ na web stranici Škole narodnog zdravlja „Andrija Štampar“ na domeni Pitaj Andriju.

Tečno govorim engleskim, a služim se i njemačkim jezikom.