

Radiološka obrada bolesnika s prirođenim srčanim greškama

Mustač, Luka

Master's thesis / Diplomski rad

2021

Degree Grantor / Ustanova koja je dodijelila akademski / stručni stupanj: **University of Zagreb, School of Medicine / Sveučilište u Zagrebu, Medicinski fakultet**

Permanent link / Trajna poveznica: <https://um.nsk.hr/um:nbn:hr:105:554032>

Rights / Prava: [In copyright](#) / [Zaštićeno autorskim pravom.](#)

Download date / Datum preuzimanja: **2025-03-13**



Repository / Repozitorij:

[Dr Med - University of Zagreb School of Medicine Digital Repository](#)



SVEUČILIŠTE U ZAGREBU

MEDICINSKI FAKULTET

Luka Mustač

**Radiološka obrada bolesnika s prirođenim srčanim
greškama**

Diplomski rad



Zagreb, 2021.

Ovaj diplomski rad izrađen je u Kliničkom zavodu za dijagnostičku i intervencijsku radiologiju Kliničkog bolničkog centra Zagreb pod vodstvom doc.dr.sc. Maje Hrabak Paar, dr.med. i predan je na ocjenu u akademskoj godini 2020./2021.

KRATICE

3D – trodimenzionalno

ASD – atrijski septalni defekt

ASO – atrijska switch operacija

BAV – bikuspidna aortna valvula

CHD – chronic heart disease

CoA – koarktacija aorte (od engl. coarctation of the aorta)

CT – kompjutorizirana tomografija (od engl. computed tomography)

DA – desni atrij

DV – desni ventrikl

EKG – elektrokardiogram

engl. – engleski

GFR – stopa glomerularne filtracije (od engl. glomerular filtration rate)

LV – lijevi ventrikl

LVOT – izlazni trakt lijevog ventrikula (od engl. left ventricular outflow tract)

MR – magnetska rezonancija

MRA – MR angiografija

PDA – perzistentni duktus arteriosus

PSG – prirođena srčana greška

RTG – rendgenogram

TGA – transpozicija velikih arterija (od engl. transposition of the great arteries)

VSD – ventrikularni septalni defekt

SADRŽAJ

Sažetak

Summary

1. UVOD.....	1
2. PRIROĐENE SRČANE GREŠKE	1
2.1. ETIOLOGIJA PRIROĐENIH SRČANIH GREŠAKA	2
2.2. PODJELA PRIROĐENIH SRČANIH GREŠAKA	2
3. SLIKOVNE TEHNIKE.....	4
3.1. MAGNETSKA REZONANCIJA	5
3.1.1. Primjena kontrastnog sredstva.....	6
3.1.2. Tehnike snimanja.....	6
3.1.3. Prednosti i nedostaci.....	8
3.2. KOMPJUTORIZIRANA TOMOGRAFIJA (CT)	9
3.2.1. Primjena kontrastnog sredstva.....	10
3.2.2. Tehnike snimanja.....	10
3.2.3. Područja primjene.....	11
3.2.4. Prednosti i nedostaci.....	12
4. ULOGA KOMPJUTORIZIRANE TOMOGRAFIJE I MAGNETSKE REZONANCIJE U OBRADI BOLESNIKA S ČEŠĆIM PRIROĐENIM SRČANIM GREŠKAMA	13
4.1. ATRIJSKI SEPTALNI DEFEKT	13
4.2. KOARKTACIJA AORTE.....	17
4.3. BIKUSPIDNA AORTNA VALVULA.....	20
4.4. TETRALOGIJA FALLOT.....	24
4.5. TRANSPOZICIJA VELIKIH ARTERIJA	28
4.6. TOTALNI ANOMALNI UTOK PLUĆNIH VENA	32
5. ZAKLJUČAK.....	34
6. ZAHVALE	35
7. LITERATURA	36
8. ŽIVOTOPIS.....	41

SAŽETAK

Naslov: Radiološka obrada bolesnika s prirođenim srčanim greškama

Autor: Luka Mustać

Prirođene srčane greške (PSG) skupina su velikih strukturnih abnormalnosti koje su prisutne od rođenja i najčešće su anomalije u novorođene djece. Zbog razvitka medicine i poboljšanja operativnih tehnika, perioperativne skrbi i boljeg razumijevanja PSG veća je mogućnost liječenja takvih anomalija te se očekuje da više od 85% djece doživi odraslu dobi, što govori o važnosti kvalitetne dijagnostičke obrade i ukazuje na potrebu dugotrajnog praćenja tih pacijenata. Najčešće korištena metoda u tom području i dalje je ehokardiografija. Izuzetno je pogodna zbog niske cijene, brzine, neinvazivnosti i neštetnosti te mogućnosti provedbe u samoj ambulanti. Međutim, ta metoda ima brojna ograničenja pa se u mnogo slučajeva moraju koristiti i složenije metode za adekvatnu procjenu stanja, poput kompjutorizirane tomografije (CT) i magnetske rezonancije (MR). MR je neinvazivna dijagnostička metoda koja zauzima sve važnije mjesto u dijagnostici, praćenju i planiranju liječenja pacijenata s PSG. Zbog izostanka ionizirajućeg zračenja, a istodobno odličnog prikaza s mogućnošću karakterizacije tkiva, procjenjivanja srčane funkcije i hemodinamike, predstavlja zlatni standard za procjenu ventrikularne funkcije, volumena i protoka, ali i odličnu metodu za procjenu ostalih parametara i općenito za kompletnu obradu srca kod pacijenata s PSG. CT je neinvazivna metoda koja se, zbog postojanja ionizirajućeg zračenja, rjeđe koristi u ovoj skupini pacijenata. Unatoč tome, u određenim slučajevima ima prednost u odnosu na ostale metode pa se koristi u slučajevima kontraindikacije za MR, prisustva metalnih stranih tijela ili elektrostimulatora/defibrilatora, potrebe za brzom dijagnostikom kod nestabilnih pacijenata te za prikaz malih struktura poput koronarnih arterija. Ovaj rad donosi pregled radioloških metoda koje imaju ulogu u dijagnostičkom algoritmu PSG s naglaskom na MR i CT te usporedbu njihovih prednosti i nedostataka na primjeru najučestalijih PSG.

Ključne riječi: prirođene srčane greške, magnetska rezonancija, kompjutorizirana tomografija, ehokardiografija

SUMMARY

Title: Radiological workup of patients with congenital heart diseases

Author: Luka Mustač

Congenital heart disease (CHD) is a group of big structural anomalies which are present from the birth and are most common anomalies in newborns. Due to development of medicine and improvements in operative techniques, perioperative care and better understanding of CHD, the possibility of treating these anomalies is greater and more than 85% of children are expected to reach adulthood. That emphasizes the importance of quality diagnostic processing and indicates the need for long-term monitoring of these patients. The most commonly used method in this area is still echocardiography. It is extremely suitable due to its low price, speed, non-invasiveness and harmlessness, as well as the possibility of implementation in the clinic itself. However, this method has a number of limitations, so in many cases more complex methods must be used to adequately assess the condition, such as computed tomography (CT) and magnetic resonance (MR). MR imaging is a non-invasive diagnostic method that has an increasingly important place in the diagnosis, follow-up and treatment planning of patients with CHD. Due to the absence of ionizing radiation, and at the same time excellent display with the ability to characterize tissue, assess cardiac function and hemodynamics, it is the gold standard for assessing ventricular function, volume and flow, but also an excellent method for assessing other parameters and in general for complete heart evaluation in patients with CHD. CT is a non-invasive method that, due to the existence of ionizing radiation, is less commonly used in this group of patients. Nevertheless, in some cases it has an advantage over other methods and is used in cases of contraindication to MR, the presence of metal foreign bodies or pacemakers/defibrillators, the need for rapid diagnosis in unstable patients and to display small structures such as coronary arteries. This paper provides an overview of radiological methods that play a role in the diagnostic algorithm of PSG with emphasis on MR and CT and a comparison of their advantages and disadvantages on the example of the most common PSG.

Key words: congenital heart diseases, magnetic resonance imaging, computed tomography, echocardiography

1. UVOD

Prirođene srčane greške (PSG) strukturne su anomalije srca i najčešće su od svih kongenitalnih anomalija. Zbog velike učestalosti predmet su interesa i brojnih istraživanja mogućih terapijskih metoda. Razvoj medicine i poboljšanja u području terapije omogućuju liječenje tih anomalija, ali ujedno stvaraju i novu skupinu pacijenata koji zahtijevaju doživotno praćenje zbog mogućeg razvoja mnogobrojnih komplikacija takvih zahvata (1). Za takvo praćenje neizostavna je kvalitetna dijagnostička obrada. Srećom, taj napredak praćen je i razvojem tehnologije u području dijagnostike što je dovelo do razvoja novih dijagnostičkih metoda za prikaz srca. Mogućnost odabira između različitih metoda predstavlja izazov za liječnika jer treba odabrati metodu koja će odgovoriti na klinička pitanja sa što detaljnijim prikazom, a istovremeno bez ili sa što manjim štetnim utjecajem na pacijenta (2). Zbog mobilnosti srca, donedavno je prikaz bio moguć samo pomoću kateterizacije srca s angiografijom i ehokardiografije, koja je i danas najčešće korištena metoda, međutim one imaju brojna ograničenja. Napretkom tehnologije u posljednje vrijeme omogućeno je korištenje i kompjutorizirane tomografije (CT) i magnetske rezonancije (MR) za prikaz srca te one postaju sve važnije komplementarne metode koje daju detaljniji prikaz srca u odnosu na ehokardiografiju i omogućuju njegovu vizualizaciju kod nemogućnosti prikaza njome (3). U prvom dijelu ovog rada opisat će se značajke i nastanak slike kod MR-a i CT-a, naglasit će se mogućnosti njihova prikaza različitih dijelova srca i okolnih struktura te opisati njihove prednosti i nedostaci s naglaskom na srce. U drugom dijelu obradit će se neke od najčešćih srčanih grešaka i razraditi mogućnosti njihove radiološke dijagnostičke obrade s naglaskom na CT i MR te opisati prednosti i nedostaci tih metoda za svaku od tih grešaka.

2. PRIROĐENE SRČANE GREŠKE

Prirođene srčane greške skupina su velikih strukturnih abnormalnosti srca koje su prisutne od rođenja. Pojavljuju se u embrionalnoj fazi razvoja i dalje razvijaju tijekom gestacije (4). Uzrokuju promjene morfologije i fiziologije srca, što posljedično dovodi do promjene cirkulacije. Javljaju se u oko 0,8% živorođene djece i najčešće su od svih kongenitalnih anomalija (1). U fetalnoj dobi dobro se podnose zbog paralelne prirode fetalnog krvotoka, ali

nakon isključenja majčina krvotoka i uspostave samostalnog krvotoka anomalija postaje manifestna (5). Zbog razvitka medicine i poboljšanja operativnih tehnika, perioperativne skrbi i boljeg razumijevanja PSG očekuje se da više od 85% djece doživi odraslu dobi pa se povećava broj odraslih bolesnika s PSG, zbog čega se povećava i potreba dugotrajnog i adekvatnog praćenja tih bolesnika (3,6).

2.1. ETIOLOGIJA PRIROĐENIH SRČANIH GREŠAKA

Etiologija PSG u većini je slučajeva nepoznata. Od poznatih uzroka, genetski čimbenici su najčešći te su kromosomske abnormalnosti prisutne u 5-10% slučajeva, a genske promjene javljaju se u 3-5% slučajeva PSG-a. Od drugih poznatih uzroka, 2-4% PSG-a povezano je s intrauterinom izloženosti teratogenima, infekcijama i kroničnim bolestima majke (1). Najčešće teratogene supstance su: talidomid, antidepresivi, antikonvulzivi, benzodiazepini, barbituriti, litij, vitamin A, retinoična kiselina. Do malformacija dovodi i konzumacija droge i alkohola u trudnoći. Infektivne bolesti koje mogu imati ulogu u nastanku poremećaja su TORCH skupina infekcija u prvom tromjesečju trudnoće, gripa, HIV infekcija i druge akutne febrilne infekcije majke. Od kroničnih bolesti u vezi s nastankom malformacija dovode se šećerna bolest, fenilketonurija, sistemski eritemski lupus, bolesti veziva i ostale. Od fizikalnih čimbenika, najčešći uzrok je izloženost majke rendgenskom zračenju. Najveći broj malformacija rezultat je multifaktorske podloge, što je odgovorno za 85% slučajeva (1,5,7).

2.2. PODJELA PRIROĐENIH SRČANIH GREŠAKA

Prirođene srčane greške dijelimo na greške s cijanozom (cijanotične) i greške bez cijanoze (acijanotične), a acijanotične se dijele još na anomalije s lijevo-desnim spojem (šantom) i opstruktivne anomalije. Daljnja podjela prikazana je na tablici 1 (7).

Srčane greške s cijanozom: Kod tih grešaka određena količina deoksigenirane krvi odlazi u lijevi ventrikl (LV), što dovodi do smanjenja sistemskog arterijskog zasićenja kisikom. Do cijanoze dolazi kada je koncentracija deoksigeniranog hemoglobina veća od 5 g/dl, što se očituje plavkastim obojenjem kože, sluznica i noktiju. Kronične komplikacije tog stanja uključuju policitemiju, batićaste prste, tromboemboliju i hiperuricemiju (7).

Anomalije s lijevo-desnim spojem: Kod ove skupine krv odlazi iz lijeve polovice srca ili aorte u desnu polovicu srca ili plućnu arteriju. Na početku, krv teče s lijeva na desno zbog većeg tlaka na lijevoj strani, međutim, ukoliko takvo stanje potraje, povećani tlak u plućnoj arteriji može dovesti do Eisenmengerova sindroma i obrata smjera protoka u desno-lijevi. Mali spojevi obično su bez simptoma, dok su kod većih prisutni simptomi (7).

Opstruktivne promjene: Problem kod ove skupine leži u otežanom protoku krvi, što dovodi do povišenja otpora iznad opstrukcije. To kroz vrijeme dovodi do hipertrofije i konačno do popuštanja srca. Glavni simptom kod tih stanja je šum na srcu (7).

Tablica 1. Hemodinamska podjela PSG (Prema: D. Mardešić, Pedijatrija, Školska knjiga, Zagreb, 2016.)

Kategorija srčane mane	Primjeri
Bez patološkog spoja između sistemnog i plućnog optoka (bez pretoka)	Aortna stenoza
	Pulmonalna stenoza
	Koarktacija aorte
S lijevo- desnim pretokom	Ventrikularni septalni defekt (VSD)
	Atrijski septalni defekt (ASD)
	Otvoreni duktus Botalli
S desno- lijevim pretokom	Tetralogija Fallot
	Transpozicija velikih krvnih žila
	Trikuspidalna atrezija
	Zajednički arterijski trunkus

3. SLIKOVNE TEHNIKE

Odabir adekvatne slikovne tehnike i precizan prikaz patologije predstavlja temelj za daljnju multidisciplinarnu obradu bolesnika s prirođenim srčanim greškama (8). Takvi bolesnici najčešće zahtijevaju doživotno praćenje i ponavljane preglede pa je izuzetno važno odabrati metodu koja će odgovoriti na klinička pitanja sa što detaljnijim prikazom, bez ili sa što manjim štetnim utjecajem na pacijenta uz najbolji mogući omjer cijene i kvalitete (9). Najčešće korištena metoda u tom području i dalje je ehokardiografija. Izuzetno je pogodna zbog niske cijene, brzine, neinvazivnosti i neštetnosti te mogućnosti provedbe u samoj ambulanti (3). Međutim, ta metoda ima brojna ograničenja, primarno u vidu nedovoljno detaljnog prikaza kod složenijih grešaka i nemogućnosti prikaza manjih struktura te ograničenja zbog akustičkih prozora, što je posebno naglašeno u pretilih ljudi, u onih s kroničnom opstruktivnom plućnom bolesti i nakon kirurških zahvata (3,8). Zbog toga se u mnogo slučajeva moraju koristiti i složenije metode za adekvatnu procjenu stanja, poput CT-a i MR-a, koje su u nadležnosti radiologa i koje će biti detaljnije obrađene u ovom radu (8,10). Prikaz karakteristika pojedinih slikovnih metoda nalazi se u tablici 2. Slikovna obrada tih bolesnika često je komplicirana zbog složenosti stanja pa je za kvalitetnu dijagnostiku potrebno ne samo znanje pojedinih metoda, već i razumijevanje anatomskih i hemodinamskih posebnosti srčanih grešaka (9).

Tablica 2. Karakteristike pojedinih slikovnih tehnika u obradi bolesnika s prirođenim srčanim greškama (11)

	2D echo	3D echo	Cardiac catheterisation	CT	CMR
Radiation	–	–	++	+(+)	–
Temporal resolution	<5 ms	20–200 ms	1–10 ms	50–135 ms	20–50 ms
Spatial resolution	0.5–2.0 mm		0.3–1.2 mm	0.5 mm	0.8–2.0 mm
Quantitative ventricular function	++	++	+	++	+++
Ventricular volumetric	+	++	–	+	+++
Flow in vessels	+	–	+	–	+++
3D whole heart imaging	–	++	++	+++	+++
Atrioventricular valve assessment	++	+++	+	+	++
Semilunar valve assessment	++	+++	+	++	+++
Myocardial tissue characterisation	++	+	+	+	+++
Pressure measurements/estimation	+++	–	+++	–	++

3.1. MAGNETSKA REZONANCIJA

Magnetska rezonancija neinvazivna je dijagnostička metoda koja zauzima sve važnije mjesto u dijagnostici, praćenju i planiranju liječenja pacijenata s PSG. Unatoč dugom trajanju, zbog izostanka ionizirajućeg zračenja, a istodobno odličnog prikaza s mogućnošću karakterizacije tkiva, procjenjivanja srčane funkcije i hemodinamike, predstavlja zlatni standard za procjenu ventrikularne funkcije, volumena i protoka, ali i odličnu metodu za procjenu ostalih parametara i općenito za kompletnu obradu srca kod bolesnika s PSG (11).

MR uređaj je sastavljen od kućišta u obliku tunela, unutar kojeg se nalazi stol na kojem leži bolesnik (12). Osnova na kojoj nastaje prikaz tkiva i struktura na MR-u su polarizirani vodikovi protoni. Oni čine veliki udio građe tijela i djeluju kao mali magneti (6). Ti protoni se pod utjecajem vanjskog magnetnog polja (B_0) orijentiraju u smjeru tog polja (9). Rezonantna magnetizacija koja nastaje pod utjecajem tog vanjskog magnetskog polja mijenja se kratkim vanjskim radiofrekventnim (RF) pulsevima, što je preduvjet dobivanja slike. Nakon prestanka tog pulsa, protoni otpuštaju višak apsorbirane energije u obliku radiofrekventnih valova, koji se zatim primaju putem prijarnika. Signali dobiveni putem prijarnika potom se rekonstruiraju pomoću algoritama, čime nastaje konačni prikaz spreman za očitavanje (11). Snaga vanjskog magnetnoga polja može biti u rasponu od 0.1 do 7 Tesla, a u kardiologiji obično je snage 1.5 Tesla, zato jer kod snažnijih polja nastaju brojni artefakti koji kvare kvalitetu prikaza. Prosječno trajanje snimanja srca MR-om je oko 45-60 minuta. Pretraga je bezbolna i sigurna. Jedina potencijalna opasnost leži u slučajnom unosu metalnih predmeta u magnetno polje. Takvi predmeti mogu biti onda privučeni jačinom polja, čime postaju pokretne čestice koje mogu oštetiti organe, žile i ostale strukture u tijelu. Na našem području često su to metalni šrapneli zaostali prilikom ranjavanja u ratu. Tijekom pretrage pacijenti dobiju prekidač pomoću kojeg mogu u bilo kojem trenutku prekinuti pretragu ukoliko osjete bilo kakve probleme. Uz to, pacijenta se dodatno prati i na kameri tako da se može intervenirati ukoliko se dogodi nešto neplanirano (6).

3.1.1. Primjena kontrastnog sredstva

Za povećanje senzitivnosti i specifičnosti koriste se kontrastna sredstva. Njihova uloga je pojačanje razlike intenziteta između dvaju tkiva ili odjeljaka (6). Kod MR-a najčešće se koristi gadolinijsko kontrastno sredstvo, koje se kod pregleda srca injicira intravenski u dozi 0,1-0,2 mmol/kg (12). Nakon injiciranja prate se, ovisno o proteklom vremenu, 2 faze od kojih svaka optimalno prikazuje neke strukture. Faza prvog prolaska koristi se za procjenu perfuzijskih deficita, kod MR angiografije (MRA), za precizniju procjenu intrakavitarnih odnosa i otkrivanje intrakardijalne tromboze te prikaz nekih tumora. Kasna faza, 10-20 minuta nakon injiciranja, koristi se za prikaz nakupljanja kontrasta u ekstracelularnom prostoru, što je posljedica oštećenja miocita ili prisutnosti tumora i ožiljnog tkiva (6). Ne preporučuje se njihova primjena kod djece mlađe od 2 godine i ljudi s oštećenom bubrežnom funkcijom i značajno reduciranom stopom glomerularne filtracije (GFR < 30 ml/min). Alergijske reakcije na kontrast su vrlo rijetke, dok se blage reakcije nepodnošenja uočavaju u 1% pacijenata u obliku osipa, mučnine, anksioznosti, topline i boli na mjestu primjene (6,12).

3.1.2. Tehnike snimanja

Za snimanje srca, zbog njegove mobilnosti, koriste se sekvence koje su usklađene s disanjem i elektrokardiogramom (EKG), čime se smanjuje utjecaj gibanja srca i disanja na prikaz struktura. U određenim slučajevima zadovoljavajući prikaz dobije se samo uz zadržavanje daha, dok je u ostalim slučajevima potrebno registriranje pomaka ošita i snimanje samo u trenutku maksimalnog ekspirija. Uz to, za dobivanje slike sa čim manje artefakata, potrebno je i usklađivanje snimanja s EKG-om, koje može biti retrospektivno i prospektivno. Za retrospektivno usklađivanje karakteristično je da se dobiva prikaz gibanja srca tijekom cijelog srčanog ciklusa, što nam omogućuje dobru procjenu ventrikularne i valvularne funkcije, dok je karakteristika prospektivnog dobivanje statičke slike srca u dijastoli. Ovisno o potrebama, ova dva pristupa se kombiniraju tijekom pregleda te se slika dobiva snimanjem više srčanih ciklusa, čime se smanjuje količina artefakata i povećava kvaliteta slike (12).

Koristi se više različitih softverskih sekvenci koje omogućuju analizu različitih područja i patologija. Osnovna podjela tih sekvenci je na tamno oslikavanje ("black-blood" tehniku), koja

krv prikazuje tamno, i svijetlo oslikavanje (“bright-blood” tehniku), koja krv prikazuje svijetlo (13). Na početku pregleda najprije se radi pregledna aksijalna sekvenca kojom dobivamo informacije o položaju srca i ostalih struktura oko srca i na temelju koje se, uzimajući u obzir uputnu dijagnozu i klinički upit, zatim planiraju daljnje sekvence i ravnine snimanja (12).

Za morfološki prikaz srčanih struktura, procjenu globalne sistoličke funkcije i regionalne gibljivosti stijenke te izračun ventrikularnih volumena i mase miokarda najpogodnije su dvodimenzionalne filmske (engl. cine) sekvence (13). Takve sekvence korisne su i u procjeni leaka ili sužavanja intrakardijalnih provodnika nakon atrijske switch operacije (ASO) (11). Mogu se snimiti u kratkoj osi, od mitralne valvule do apeksa, i u standardnim dugim osima s tzv. prikazom 2-komore, 4-komore i 3-komore ili LVOT (“left ventricular outflow tract”) (13).

Za morfološki prikaz kardiovaskularnih struktura kod PSG najkorisnije su trodimenzionalne sekvence. One omogućuju dobar prikaz vaskularnih struktura te kompleksnih prostornih odnosa unutar i izvan srca, što je izuzetno bitno za planiranje daljnjih postupaka i zahvata.

Postkontrastna MRA koristi se za prikaz velikih krvnih žila medijastinuma, detekciju stenoza plućnih arterija i anomalnog utoka plućnih vena. Izuzetak predstavlja supraavulvularni dio ascendentne aorte kod kojeg se često javljaju artefakti zbog pomicanja pa ga je potrebno prikazati drugim tehnikama (12).

3D snimanje cijelog srca bez upotrebe kontrastnog sredstva osnova je za prikaz intrakardijalne anatomije, koronarnih krvnih žila i ostalih vaskularnih struktura medijastinuma. Snimanje tih sekvenci usklađeno je s disanjem i srčanim ciklusom zbog čega je prikaz visokokvalitetan s velikom prostornom rezolucijom (11).

Može se mjeriti i protok krvi korištenjem fazno-kontrastne tehnike snimanja (10). Kod ove tehnike stacionarna tkiva ne daju signal, dok se protok kodira bijelom ili crnom bojom, ovisno o smjeru. Naknadnom računalnom obradom moguće je izračunati volumen krvi koja protječe kroz srčane valvule, što nam predstavlja temelj za kvantifikaciju regurgitacijskog volumena i frakcije, te brzinu protoka što nam omogućuje procjenu težine valvularne stenozе. Ovom metodom može se točno procijeniti protok kod laminarnog toka, ali se javljaju poteškoće kod turbulentnog toka ili u jako malim žilama (2,11). Ova tehnika posebno je pogodna za analizu grešaka pulmonalne valvule, koju je, zbog njezinog položaja, teško prikazati drugim tehnikama (12). Fazno-

kontrastnom tehnikom snimanja također možemo procijeniti značaj lijevo-desnog pretoka mjerenjem omjera protoka kroz pulmonalni trunksus i uzlaznu aortu, odnosno plućnu i sistemska cirkulaciju (3).

Tehnikom kasnog nakupljanja kontrasta (engl. Late-gadolinium enhancement) mogu se detektirati područja povećanog intenziteta signala koja obično predstavljaju fibrozu (3). Takva područja prikazuju se bijelo u odnosu na okolni crni miokard. U bolesnika s PSG najčešće se radi o ožiljcima koji mogu biti pretkazatelji lošijeg ishoda zbog dovođenja do disfunkcije takve klijetke i nastanka aritmija (8).

3.1.3. Prednosti i nedostaci

Glavna prednost MR-a leži u neinvazivnosti i činjenici da kod te pretrage nema štetnog ionizirajućeg zračenja (9). Zbog toga je MR izuzetno pogodna pretraga za pacijente koji će trebati dugoročno praćenje i ponavljane preglede, što je najčešće slučaj u ovih pacijenata (3). Izvrsna prostorna rezolucija u kombinaciji s mogućnošću ispitivanja srca u svim ravninama omogućuje kvalitetan prikaz velikog broja struktura važnih za procjenu patologije (9).

Problem koji se može javiti kod te pretrage leži u mogućoj klaustrofobiji pacijenta, što u tom slučaju onemogućuje izvođenje pretrage bez adekvatne sedacije. Tome su češće skloniji odrasli pacijenti te u tom slučaju ne treba inzistirati na toj metodi nego treba pokušati s drugim pretragama (6). Otežavajući faktor predstavlja i potreba za dugoročnim i mirnim ležanjem, što može biti otežano kod male djece zbog njihove nezrelosti i nemogućnosti praćenja uputa tehnologa, te kod nestabilnih pacijenata. U tom slučaju djecu se anestezira uz mehaničku ventilaciju i zaustavljanje ventilacije za vrijeme trajanja sekvence. Djeca starija od 6 godina, u većini slučajeva, dovoljno su zrela da mogu pratiti upute i napraviti pretragu bez anestezije (12). Problem mogu predstavljati i centralni venski kateteri, drenovi, stentovi i elektrostimulatori, iako se u današnje vrijeme sve više koriste oni koji su kompatibilni s MR-om tako da će u budućnosti biti sve manje kontraindikacija vezanih uz to, ali i dalje uz moguć nastanak artefakata zbog njih (3).

Prednosti MR-a: (12)

- Neinvazivnost
- Izostanak ionizirajućeg zračenja
- Izvrsna mekotkivna rezolucija
- Omogućuje prikaz srca u svim ravninama
- Kontrastna sredstva na bazi gadolinija imaju višestruko manju incidenciju neželjenih događaja od jodnih kontrastnih sredstava

Nedostaci MR-a:

- Duljina pregleda
- Potreba za mirovanjem
- Kontraindikacija u bolesnika s elektrostimulatorom srca te metalnim implantatima
- Visoka cijena
- Ograničena dostupnost
- Lošija prostorna rezolucija u usporedbi s CT-om
- Izostanak prikaza kalcifikacija

3.2. KOMPJUTORIZIRANA TOMOGRAFIJA (CT)

Kompjutorizirana tomografija složena je dijagnostička metoda koja omogućava prikaz unutrašnjosti ljudskog tijela tehnikom slojevnog snimanja uz primjenu rendgenskih zraka. Glavni su dijelovi kućište, u kojemu se nalaze izvor rendgenskih zraka, i detektori, koji se rotiraju oko bolesnika, te stol na kojemu je smješten bolesnik (6). Slika se dobiva na temelju mjerenja atenuacije tankog rendgenskog snopa koji prolazi kroz tijelo te čije se izlazeće zrake zatim konvertiraju u električne impulse uz pomoć detektora. Jakost tog impulsa stoga ovisi o količini neapsorbiranih rendgenskih zraka koje su prošle kroz tijelo, a računalnom obradom slike izračunava se apsorpcija rendgenskih zraka u svakom volumnom elementu snimljenih tkiva. Izmjerene apsorpcijske vrijednosti relativne gustoće struktura izražavaju se u Hounsfieldovim jedinicama, a računalo ih prikazuje u sivim nijansama od crne do bijele boje (14).

3.2.1. Primjena kontrastnog sredstva

Kod prikaza srca i velikih krvnih žila CT-om potrebna je intravenska primjena jednog kontrastnog sredstva. Najčešće se koriste niskoosmolalna i izoosmolalna kontrastna sredstva. Nakon kontrastnog sredstva injicira se fiziološka otopina koja otplavi kontrastno sredstvo iz konektora i perifernih vena dalje u cirkulaciju (15). Snimka se radi s određenim vremenskim odmakom potrebnim da kontrastno sredstvo dođe do ispitivanih anatomskih struktura. Primjena jednog kontrastnog sredstva može izazvati alergijsku reakciju i oštećenje bubrežne funkcije (6).

3.2.2. Tehnike snimanja

Slično kao i kod snimanja MR-om, za kvalitetan prikaz srca i koronarnih arterija, potrebno je uskladiti snimanje s EKG-om kako bi se što je više moguće smanjio nastanak artefakata zbog gibanja srca. Razlikujemo 2 pristupa kojima se to provodi - retrospektivni i prospektivni gating. Retrospektivnim gatingom srce se snima tijekom cijelog ciklusa, ali se slika naknadno rekonstruira iz bilo kojeg dijela srčanog ciklusa pa radiolog može odabrati slike sa najmanjim artefaktom. Tom metodom dobivaju se kvalitetnije slike, što je pogotovo bitno za manje strukture kao što su koronarne arterije, na čije gibanje srca ima najveći utjecaj (11). Uz to omogućuje i funkcijsku analizu srca, što obuhvaća analizu gibanja zalistaka i funkcije ventrikula uz mjerenje enddiastoličkog, endsistoličkog i udarnog volumena te ejekcijske frakcije obaju ventrikula (6). Nažalost, doza zračenja kod te metode mnogo je veća nego kod prospektivnog gatinga. Prospektivni je gating metoda kod koje se, ovisno o EKG-u i razmaku između R valova u prijašnjim ciklusima, srce snima samo u određenom djelu ciklusa za koji je procijenjeno da je gibanje najmanje. Budući da se ovdje trenutak snimanja procjenjuje iz prethodnih ciklusa, javlja se problem kod aritmija gdje RR intervali nisu jednaki u svakom ciklusu pa se snimanje aktivira u krivom trenutku i prikaz nije tako kvalitetan. Zbog toga su rezultati najbolji kod pravilnog ritma frekvencije do 70/min. Ukoliko je frekvencija veća, može se provesti premedikacija beta-blokatorima oralno ili intravenski, čime se usporava srčana akcija. Prednost te metode je u manjoj dozi zračenja, međutim, kvaliteta prikaza je lošija te je moguć samo morfološki prikaz bez funkcijske analize (16). U rijetkim situacijama, kada nije potrebna tako velika kvaliteta

prikaza, slikanje je moguće napraviti i bez EKG gatinga. Na isti način najčešće prikazujemo CT-om kardiovaskularne strukture male djece kod kojih je frekvencija srca značajno veća nego u odraslih osoba (11).

3.2.3. Područja primjene

CT je dobra metoda za prikaz patologije luka aorte, poput anomalije polazišta desne arterije supklavije, desnostranog luka aorte s anomalnim polazištem lijeve potključne arterije ili bez njega, dvostrukog luka aorte i prekida luka aorte (6). Moguće je detaljno prikazati dijelove luka, odnos između žila na luku te suženja samog luka. To sve je bitno za odluku o potrebi, vremenu i mjestu operacije te optimalnom pristupu pri operaciji (11). Poslije kirurškog zahvata koristi se za procjenu rezultata operacije, identifikaciju novih ili rezidualnih lezija (16).

Izvršnom prostornom rezolucijom CT omogućuje detaljan uvid u anatomiju plućnih arterija, zbog čega ima prednost u odnosu na ostale metode (9). Moguće je prikazati hipoplaziju, atreziju, prisutnost stenoza ili proširenja, vidjeti znakove akutne ili kronične plućne tromboembolije te definirati broj, mjesto ishodišta i promjer aortopulmonalnih kolaterala. Posebna vrijednost očituje se kod postojanja stentova u lumenu plućnih arterija, koji, za razliku od MR-a, kod CT-a ne uzrokuju znatnije artefakte pa se može procijeniti njihova prohodnost. Slično kao i kod arterija, CT se primjenjuje i kod patoloških promjena plućnih vena, na kojima se mogu uočiti stenoze i atrezije, mjesta anomalnog utoka kao i promjene plućnog parenhima dreniranog zahvaćenim venama (17).

Zbog svojih karakteristika i mogućnosti detaljnog prikaza dobra je metoda i za prikaz koronarnih krvnih žila (17). Omogućuje prikaz anatomije, ishodišta i tijeka koronarnih arterija i planiranje kardiokirurških operacija kako bi se čim više smanjila učestalost ijtrogenih lezija. Posebno je korisna pri planiranju kardiokirurških zahvata, gdje se, od neinvazivnih metoda, jedino njome može u potpunosti isključiti koronarna bolest (16).

Zbog brzine snimanja je to metoda izbora za dijagnostiku akutnih komplikacija prirođenih srčanih grešaka, kao i komplikacija nastalih nakon intervencijskog i kardiokirurškog liječenja, poput pseudoaneurizme, kolekcije tekućine, ektravazacije kontrasta na mjestu anastomoze, disekcije aorte, pleuralnog i perikardijalnog izljeva te ostalog (6).

3.2.4. Prednosti i nedostaci

Unatoč štetnosti zračenja CT ima nekoliko prednosti u odnosu na druge metode. Dostupnost CT uređaja u odnosu na MR puno je veća, što rezultira lakšom i bržom organizacijom pregleda i naknadnog praćenja pacijenata (16). Kratko vrijeme snimanja smanjuje potrebu za zadržavanjem daha i upotrebom opće anestezije, što je bitno kod nestabilnih pacijenata te nesuradljivih pacijenata koji ne mogu biti mirni duže vrijeme. Uz kratko vrijeme snimanja, glavna prednost CT-a je dobra prostorna rezolucija koja je manja od 0,5 mm u odnosu na 0,8-1,5 mm kod MR-a. To ga čini superiornijim u odnosu na druge metode za prikaz koronarnih arterija i kolateralnih žila (11). CT pregled moguće je učiniti i u slučajevima kada je MR kontraindiciran, poput ugrađenog elektrostimulatora srca, metalnih predmeta u tijelu ili klaustrofobije pacijenta (6). Kao i MR, ni CT nije ograničen akustičkim prozorima, što je često problem kod ehokardiografije (16).

Za razliku od MR-a, kod snimanja CT-om koristi se ionizirajuće zračenje koje je štetno za čovjeka, zbog čega se ova metoda koristi samo u određenim indikacijama kada nema adekvatne zamjene za nju ili su ostale pretrage kontraindicirane (6). Dodatan problem kod ovih bolesnika predstavlja to što oni često zahtijevaju stalan nadzor i ponovljena snimanja zbog čega je doza zračenja veća. Uz to, kod njih se sa snimanjem i nadzorom obično treba krenuti u ranoj dobi kad su tkiva posebno osjetljiva na učinke ionizirajućeg zračenja. Srećom, moderni CT uređaji sve više smanjuju količinu zračenja preko tehnoloških poboljšanja te korištenjem efikasnijih protokola za snimanje (11).

4. ULOGA KOMPJUTORIZIRANE TOMOGRAFIJE I MAGNETSKE REZONANCIJE U OBRADI BOLESNIKA S ČEŠĆIM PRIROĐENIM SRČANIM GREŠKAMA

4.1. ATRIJSKI SEPTALNI DEFEKT

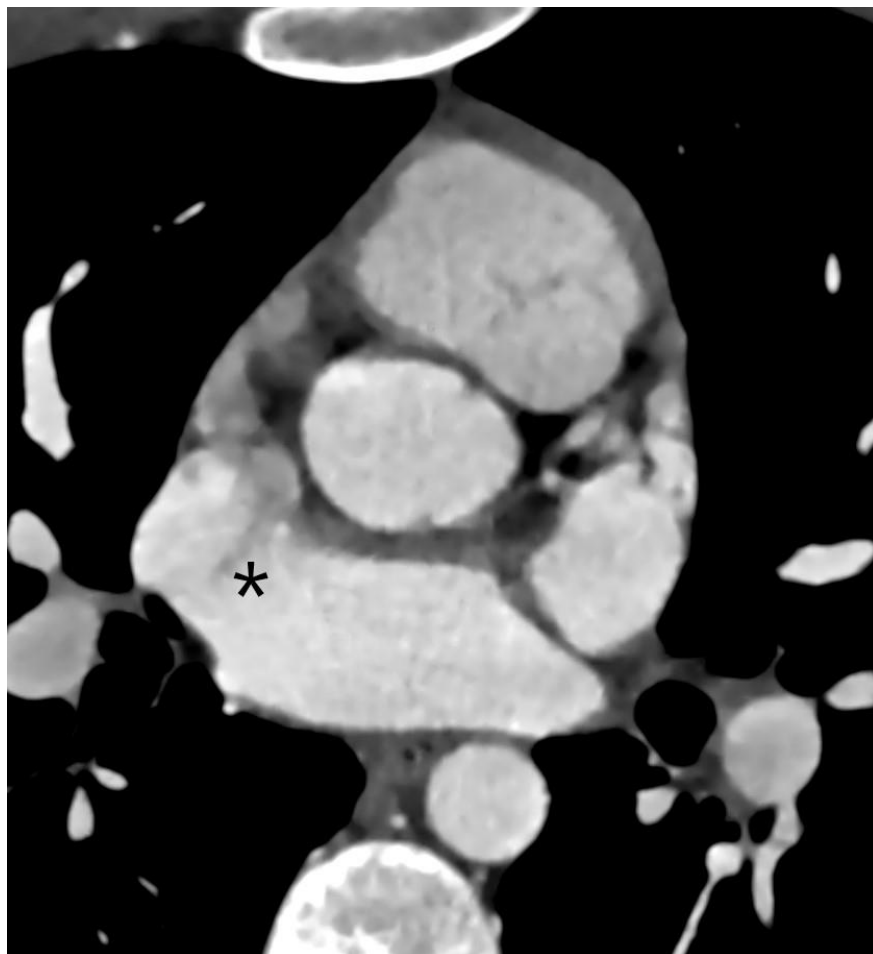
Atrijski septalni defekt (ASD) čini između 6-10% PSG. Kod te greške nalazi se jedan ili više otvora na interseptalnoj pregradi što dovodi do komunikacije između lijevog i desnog atrija. Većinom je izolirana, dok u rijetkim slučajevima može biti dio genskog sindroma (7). Postoji nekoliko karakterističnih tipova tog defekta. Najčešći je tip ostium secundum koji se nalazi u otprilike 80% slučajeva, a karakterizira ga defekt na razini fosse ovalis. Tip ostium primum čini oko 10% slučajeva, a kod njega se defekt nalazi u donjem dijelu septuma u blizini atrioventrikularnog ušća. Tip sinus venosus (slika 1) karakteriziran je defektom u gornjem stražnjem dijelu i često je povezan s parcijalnim anomalnim utokom plućnih vena (slika 2) (18). Protok krvi iz lijevog u desni atrij (DA) rezultira povećanjem količine krvi u DA i desnom ventriklu (DV), što dovodi do volumnog preopterećenja DV i povećane plućne cirkulacije (3). Dugoročno takvo stanje može dovesti do plućne hipertenzije i povećanja otpora u plućnoj cirkulaciji s hipertrofijom DV. Konačno može doći do obrata protoka krvi i nastanka Eisenmengerova sindroma te do nastanka aritmija u dilatiranom atriju (18). Veliki broj defekata prolazi nezapaženo tijekom djetinjstva zbog čega je ASD najčešća od srčanih grešaka novodijagnosticiranih u odrasloj dobi. S dobi se povećava vjerojatnost nastanka simptoma, nepodnošenja napora i ostalih komplikacija (19). Mali ASD-ovi obično su bez simptoma i spontano se zatvaraju. Velike defekte obično prate simptomi poput nepodnošenja napora, dispneje pri naporu, zamora, atrijskih aritmija i paradoksalnih embolizacija te kod njih rijetko dolazi do spontanog zatvaranja (7,20). Na dijagnozu nas navodi pretraga srca, rendgenske slike i EKG (7). Na rendgenskoj slici može se uočiti kardiomegalija s proširenjem desne strane srca, upadljiva plućna arterija i pojačan plućni žilni crtež (19). Karakterističan nalaz EKG-a uključuje pomak osovine, hipertrofiju desne klijetke ili blok desne grane.

Dijagnoza se potvrđuje ehokardiografijom s Dopplerom (21). Tom metodom dobivamo informacije o veličini i obliku defekta, o veličini ventrikla te informacije o veličini i smjeru

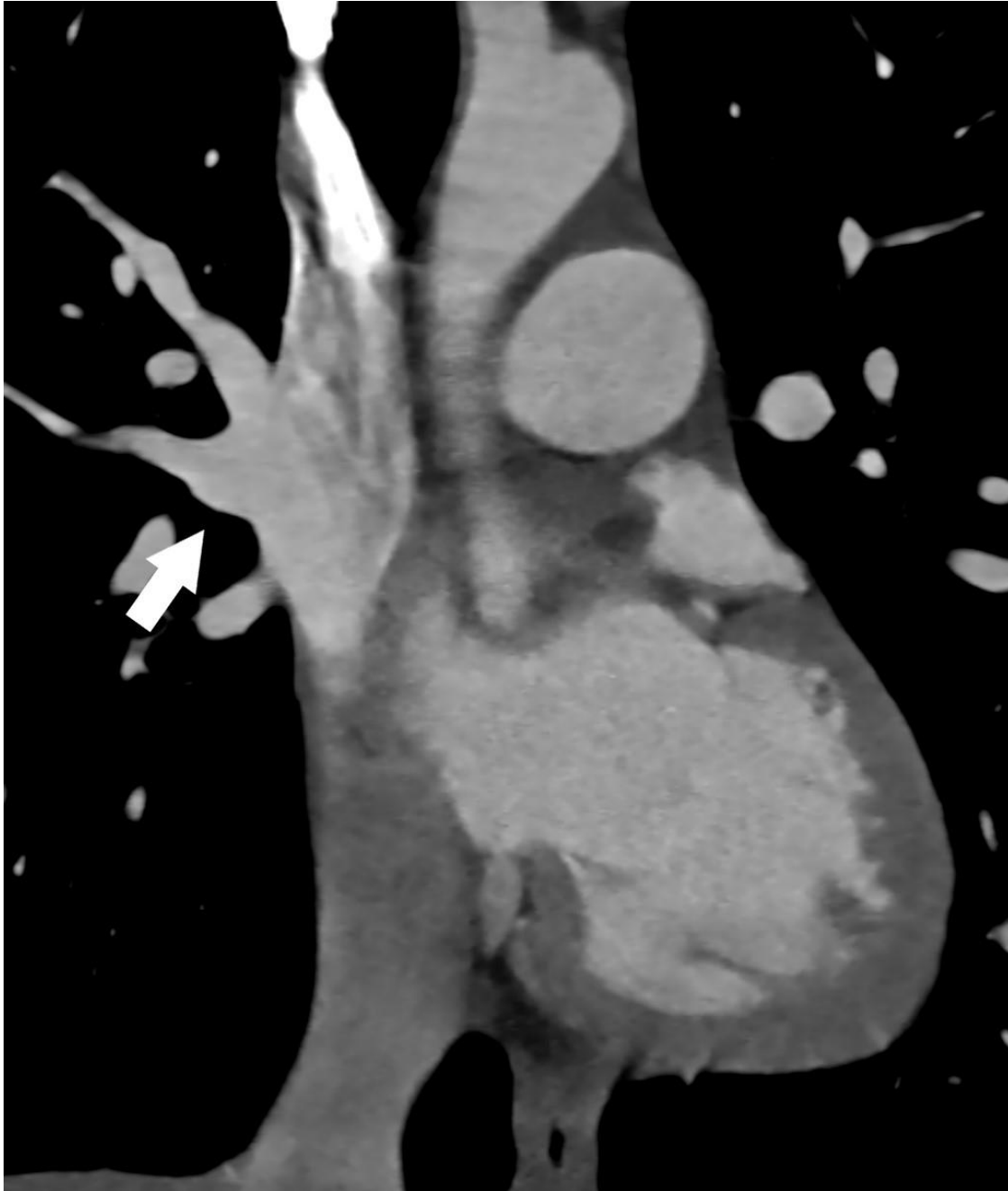
protoka između komora (22). Njome je otežana procjena kod ASD tipa sinus venosus (19). Kod dijagnostike se koriste dvije vrste te metode. Transtorakalna ehokardiografija (TTE) daje izvrstan prikaz s dobrom osjetljivošću kod mlađih pacijenata, dok je puno manja osjetljivost kod pacijenata s prisutnim ograničenjima akustičkog prozora zbog debljine, kronične plućne bolesti ili prijašnjih kirurških postupaka na tom području. Kod takvih pacijenata koristi se transezofagealna ehokardiografija, koja je metoda izbora i za navođenje kod transkateterske intervencije zatvaranja takvog defekta. Trodimenzionalnom ehokardiografijom moguće je prikazati promjenu veličine i oblika defekta tijekom srčanog ciklusa (20).

Složenije pretrage poput CT-a i MR-a rijetko su potrebne kod izoliranih defekata tipa ostium primum i secundum, već češće kod prisutnih pridruženih anomalija. Indicirane su kod potrebe za preciznijom procjenom veličine protoka u slučajevima nesigurne procjene pomoću ehokardiografije, kod nerazjašnjene dilatacije desnog ventrikula bez patološkog nalaza na ehokardiografiji, kod sumnje na anomalni utok plućnih vena, prije planirane operacije zatvaranja otvora kod defekta tipa ostium secundum i za procjenu volumena desnog ventrikla (9). U dijagnosticiranju ovog defekta MR ima osjetljivost i specifičnost veću od 90%, što ga čini izvrsnom metodom (21). MR se smatra zlatnim standardom za određivanje veličine DV i njegovu funkcijsku procjenu (20). Omogućuje precizniju procjenu veličine i oblika defekta, što je bitno kod planiranja operacije (18). MR-om je moguće određivanje stupnja protoka kroz defekt te preciznu kvantifikaciju omjera protoka kroz plućnu i sistemska cirkulaciju (18). MRA omogućuje prikaz okolnih krvnih žila, što je bitno kod dugotrajnih defekata koji dovode do plućne hipertenzije i promjena na plućnim žilama (21). Ta metoda služi i za dijagnosticiranje pridruženih anomalija sistemnih i plućnih vena koje se javljaju u nekim slučajevima. MR je posebno koristan kod defekta tipa sinus venosus kod kojeg je, zbog njegova položaja, otežana procjena pomoću ehokardiografije. Uz to, kod tog tipa defekta često je prisutan i anomalni utok plućnih vena što zahtijeva obradu MR-om. CT također omogućuje odličan prikaz svih tih struktura, ali je njegova upotreba, zbog prisutnog ionizirajućeg zračenja, ograničena na pacijente s kontraindikacijom za pregled MR-om ili s nezadovoljavajućim prikazom pomoću ostalih metoda (20). Zbog bolje prostorne rezolucije u odnosu na ostale metode omogućuje detaljniji prikaz morfologije defekta i pridruženih okolnih anomalija. Poput MR-a dobro prikazuje povećanje DV-a te omogućuje procjenu okolnih krvnih žila i potvrdu anomalnog utoka plućnih

vena (slika 2), zbog čega je dobra metoda kod defekta tipa sinus venosus, što je prikazano na slici 1. CT-angiografijom moguće je prikazati desno-lijevi shunt (23).



Slika 1. Atrijski septalni defect (ASD) tipa sinus venosus (zvjezdica) prikazan CT-om.



Slika 2. Parcijalni anomalni utok plućnih vena s vizualizacijom ulaska dvije plućne vene (strelica) u gornju šuplju venu prikazano CT-om.

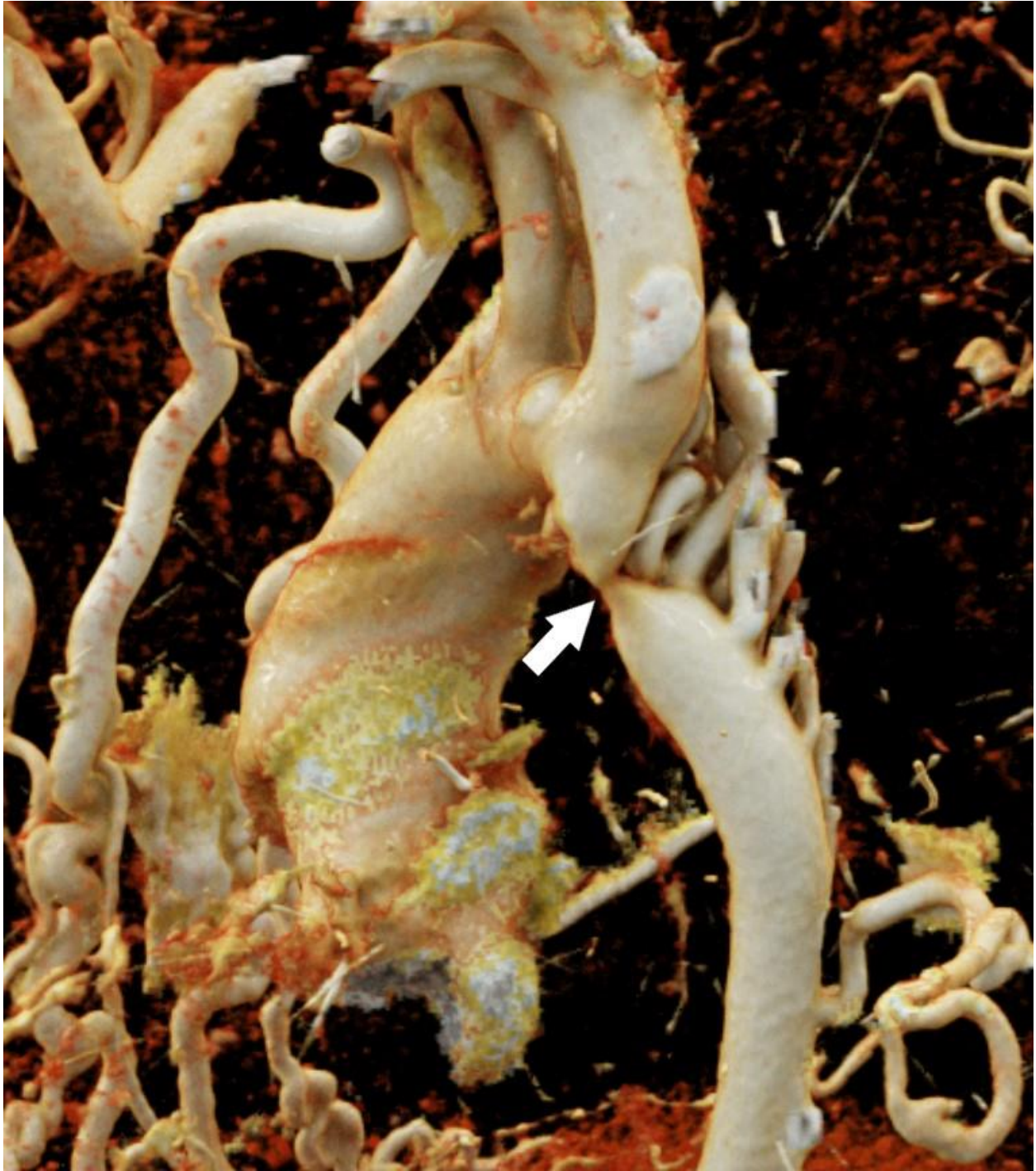
4.2. KOARKTACIJA AORTE

Koarktacija aorte (CoA) urođeno je lokalizirano suženje aorte. Suženje se najčešće nalazi na mjestu prelaska luka u istmus aorte u njezinom torakalnom dijelu, dok je trbušna aorta rijetko zahvaćena (14). Na koarktaciju otpada 8 do 10% PSG, a češća je kod bolesnica s Turnerovim sindromom, gdje se pojavljuje u 10 do 20% bolesnica. Može biti izolirana ili udružena s drugim anomalijama, najčešće bikuspidnom aortnom valvulom ili ventrikularnim septalnim defektom (VSD) (7). Budući da se suženje nalazi ispod izlazišta arterija koje opskrbljuju gornji dio tijela, protok prema tom dijelu je održan, dok je blokiran protok krvi prema donjem dijelu tijela. To dovodi do hipertenzije i pretjerane perfuzije gornjeg dijela tijela i mozga, ali loše perfuzije donjeg dijela s trbušnim organima i donjim ekstremitetima (24,25). Za pumpanje krvi kroz suženje potreban je veći napor srca što konačno dovodi do hipertrofije lijeve klijetke. Manje izražene koarktacije obično ne uzrokuju značajne simptome u djetinjstvu, već se simptomi počinju pojavljivati s odrastanjem. Javljaju se glavobolja, bol u prsištu i zamor tijekom fizičkih aktivnosti, da bi nakon novorođenačkog razdoblja došlo do razvoja hipertenzije (7). Kod izraženijih koarktacija rano se javljaju poteškoće s hranjenjem, tahipneja i letargija, a može doći i do popuštanja srca te razvoja šoka već u ranom razdoblju. Do toga dolazi brže ukoliko su pridružene druge srčane anomalije (24). U fizikalnom pregledu tipičan je nalaz razlike tlakova na rukama i nogama te nalaz šuma u infraklavikularnom području. Na EKG-u se mogu najčešće vidjeti znakovi hipertrofije lijeve klijetke. Za ovu grešku karakterističan je nalaz u obliku brojke „3“ na rendgenskoj (RTG) slici (26). Iako ehokardiografija može biti korisna metoda u dijagnozi koarktacije, MR i CT s 3D rekonstrukcijom najbolje su metode zbog mogućnosti precizne detekcije mjesta i anatomije suženja te istodobnog oslikavanja cijele aorte i kolateralnih arterija (3). MR daje informacije o stupnju stenoze i obliku stenotičnog dijela. Njime se precizno prikazuju promjene u slučaju rekoarktacije nakon kirurškog zahvata. Omogućuje detekciju pridruženih anomalija poput hipoplazije luka aorte ili bikuspidne valvule (12). Mjerenje promjera aorte i procjena blizine izlazišta arterija glave i vrata prema stenozu bitna je za odluku o perkutanoj intervenciji.

MR angiografija izvrsna je metoda za prikaz patologije aorte kojom se dobiva detaljan prikaz anatomije. Najčešće se izvodi uz primjenu kontrasta, međutim, dobar prikaz dobiva se i bez korištenja kontrasta u pacijenata kod kojih je kontrast kontraindiciran (27). Ta metoda koristi se i

za provjeru postojanja intrakranijalnih aneurizmi i za identifikaciju kolateralnih krvnih žila i protoka kroz njih, što je bitno za planiranje kirurškog zahvata (3). To omogućuje i procjenu značaja kolateralnih krvnih žila mjerenjem protoka ispod mjesta koarktacije te u razini ošita. Kolateralne žile smatraju se značajnima kada je protok u razini ošita veći od onog ispod mjesta koarktacije (12). Metodom fazno-kontrastnog snimanja dobivaju se informacije o brzini protoka i o gradijentu tlaka preko stenotičnog segmenta. Kombinacija dobre morfološke i funkcijske procjene pomoću MR-a rezultira izvrsnom senzitivnošću (95%) i specifičnošću (82%) u dijagnozi tog defekta (27).

CT aortografija omogućuje precizno definiranje mjesta i stupnja suženja aorte, odnosa prema ishodištu lijeve potključne arterije, mjerenje dužine stenoziranog dijela te promjera aorte proksimalno i distalno od mjesta stenoze (slika 3). Tom metodom moguće je prikazati poststenotičku dilataciju aorte ili tubularnu hipoplaziju aorte, koja najčešće zahvaća luk aorte, kao i prisutnost arterijskih kolaterala (6). CT je metoda izbora kod postojanja stentova i ostalih metalnih dijelova u području koarktacije koji uzrokuju artefakte na MR-u (9). Nakon intervencijskog ili kirurškog zahvata, njome je moguće prikazati rezidualnu stenozu, rekoarktaciju ili aneurizmu (6). Bolesnici s CoA zahtijevaju kontinuirano praćenje te se tu ističe najveća prednost MR-a zbog izostanka zračenja. U tom slučaju procjenjuju se karakteristike rekurentne ili rezidualne opstrukcije i njezin odnos s okolnim strukturama, razvijenost kolateralnih krvnih žila te utjecaj tog stanja na oblik i funkciju miokarda (27). Preporučeno je praćenje mjesta korekcije koarktacije CT-om ili MR-om barem svakih pet godina kako bi se isključio nastanak dilatacije ili aneurizme (3).



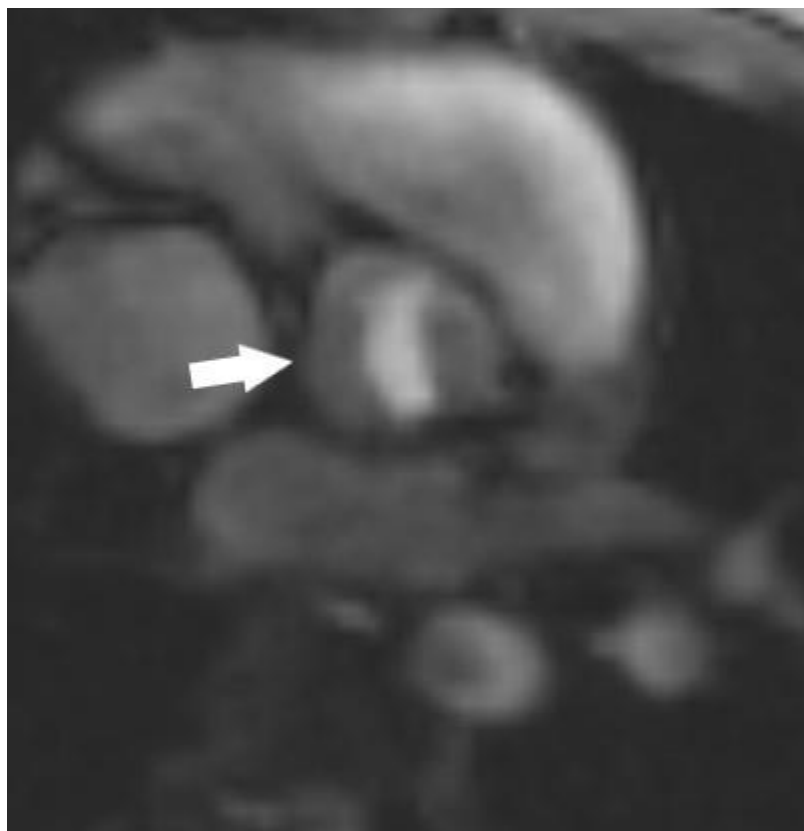Slika 3. Koarktacija aorte sa suženjem ispod izlazišta lijeve potključne arterije (strelica) prikazano 3D rekonstrukcijom CT-angiografije.

4.3. BIKUSPIDNA AORTNA VALVULA

Bikuspidna aortna valvula (BAV) je PSG karakterizirana poremećajem u razvoju aortne valvule, koja se u tom slučaju sastoji od dva kuspisa nejednake veličine, umjesto tri jednaka kuspisa kao u normalnoj valvuli. To je najčešća PSG odraslih te obuhvaća 0,5 – 2% ukupne populacije, a tri puta češće se javlja u muškaraca (28). U većini slučajeva za veći kuspis karakteristično je vidljivo mjesto sraštenja, *raphe*, koje nastaje spajanjem dodirnih rubova aortnih kuspisa (29). Ovisno o broju vidljivih *raphe*, razlikujemo 3 tipa. Tip 0 je najčešći tip koji se pojavljuje, a karakteriziran je simetričnom BAV, bez *raphe* i s 2 kuspisa jednake veličine. Tip 1 ima jednu *raphe*, a tip 2 dvije. Uz nju je čest nalaz dilatacije uzlazne aorte, anomalija koronarnih arterija i postojanje PSG, posebice koarktacije aorte (30). Promjene na zalistku dovode do hemodinamskih turbulencija koje uzrokuju dodatna oštećenja, zbog čega ova anomalija predstavlja povećan rizik za razvoj rane degeneracije zalistka i njegove disfunkcije te pojave dilatacije korijena i uzlazne aorte (31). Tijek bolesti ovisi o pridruženim anomalijama. Stoga u nekih pacijenata BAV može biti asimptomatska bolest s održanom funkcijom zalistka kroz cijeli život, dok kod drugih mogu nastati komplikacije samog zalistka ili aorte koje mogu dovesti do pogoršanja stanja te čak i smrti već u ranoj dobi. Ipak, simptomi se najčešće pojavljuju u odrasloj dobi naknadno na razvoj komplikacija (30). Najčešće se razvija aortna stenoza do koje dolazi zbog degeneracije i kalcifikacije valvule. Prezentira se dispnejom u naporu, sinkopom i boli u prsima te zahtijeva intervenciju u srednjoj životnoj dobi (28). Pacijenti s BAV zahtijevaju kontinuirano praćenje. Rjeđe dolazi do razvoja aortne regurgitacije, najčešće zbog prolapsa zalistka i endokarditisa kojemu je podložan takav zalistak ili promjena na korijenu aorte. Međutim, BAV najčešći je uzrok nastanka tog stanja. Prezentira se neugodnim palpitacijama, boli u prsima i dispnejom te zahtijeva intervenciju u mlađoj odrasloj dobi (7).

Metoda izbora u dijagnozi BAV je transtorakalna ehokardiografija koja pokazuje visoku osjetljivost (92%) i specifičnost (96%). Još bolju osjetljivost i specifičnost pokazuje transezofagealni ultrazvuk. Na prikazu možemo uočiti promijenjeni izgled zalistka, koji izgleda „poput ribljih usta“. Međutim, obje metode imaju ograničenja u vizualizaciji kod prisutnih kalcifikacija zalistka i u kvantifikaciji opsega prisutne aortopatije. U tim slučajevima mogu se u obradu uključiti CT i MR. Tu je posebno koristan MR jer nema smetnji prikaza uzrokovanih kalcifikacijama na zaliscima. Omogućuje detaljniji pregled veličine, anatomije i patologije aorte

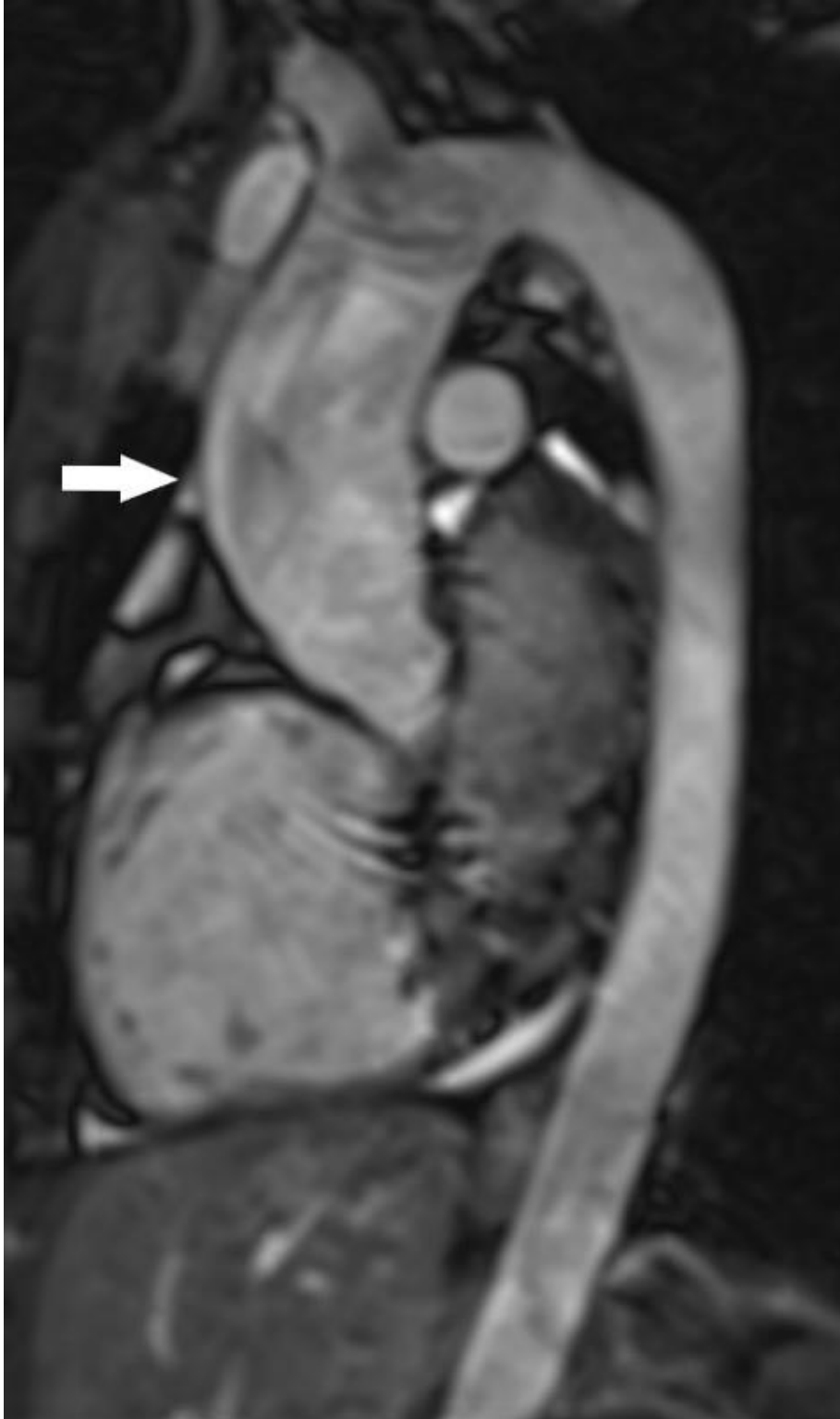(32). MR je metoda izbora za prikaz morfologije aortne valvule (slika 4) te za mjerenje dilatacije ascendentne aorte (slika 5) u mladih bolesnika (12). Zbog mogućnosti preciznog mjerenja protoka te veličine i funkcije ventrikula, izvrsna je metoda za kvantifikaciju stenoze i insuficijencije te pomaže u procjeni volumena regurgitacije u slučajevima nepouzdanе kvantifikacije ehokardiografijom. Zbog toga je manji broj pogrešno postavljenih dijagnoza nakon pregleda MR-om u odnosu na pregled ehokardiografijom (12,32). Nakon operativnog zahvata, potrebno je praćenje MR-om (6).



Slika 4. Bikuspidna aortna valvula s 2 kuspisa niskog intenziteta signala i krvi između njih s visokim intenzitetom (strelica) prikazano MR-om.

Zbog bolje prostorne rezolucije, CT omogućuje još detaljniji prikaz morfologije promijenjene aortne valvule. Tom metodom također je moguće detaljno prikazati veličinu, anatomiju i patologiju aorte, kao i veličinu ventrikula. Omogućuje detekciju komplikacija poput stenoze, regurgitacije ili pojave valvularnih vegetacija povezanih s infekcijom. Prednost CT-a leži u mogućnosti kvantifikacije kalcifikacije valvule, što je povezano s disfunkcijom zalistka i bitno u preoperativnoj obradi jer može ukazivati na poteškoće ili nemogućnost zamjene zalistka (33). U

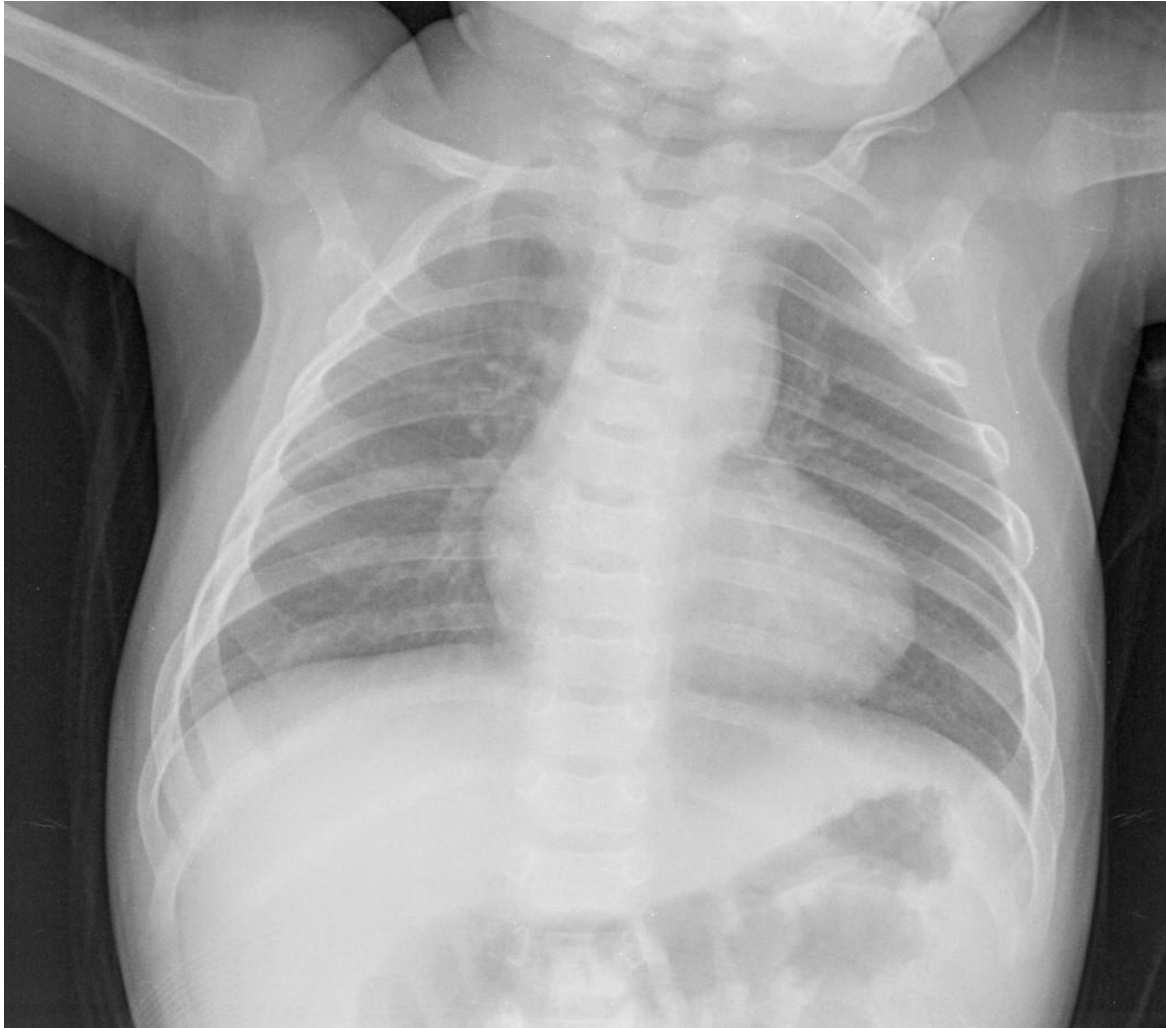slučaju nemogućnosti operativnog zahvata korekcije anomalije i komplikacija, zamjenska je metoda u tom slučaju transkateterska implantacija aortnog zalistka. U pripremi tog zahvata nezaobilazna je upotreba CT-a kojim se određuju dimenzije korijena aorte, ozbiljnost periferne vaskularne bolesti i status koronarnih arterija (34). Zlatni standard u dijagnozi aortne stenoze i aortne regurgitacije je Doppler ehokardiografija, koja omogućuje procjenu težine stenoze ili regurgitacije pomoću mjerenja površine aortne valvule, brzine protoka kroz valvulu te gradijenta tlaka preko valvule (30).



Slika 5. Dilatacija ascendentne aorte (strelica) u bolesnika s bikuspidnom aortnom valvulom prikazana nekontrastnom MRA.

4.4. TETRALOGIJA FALLOT

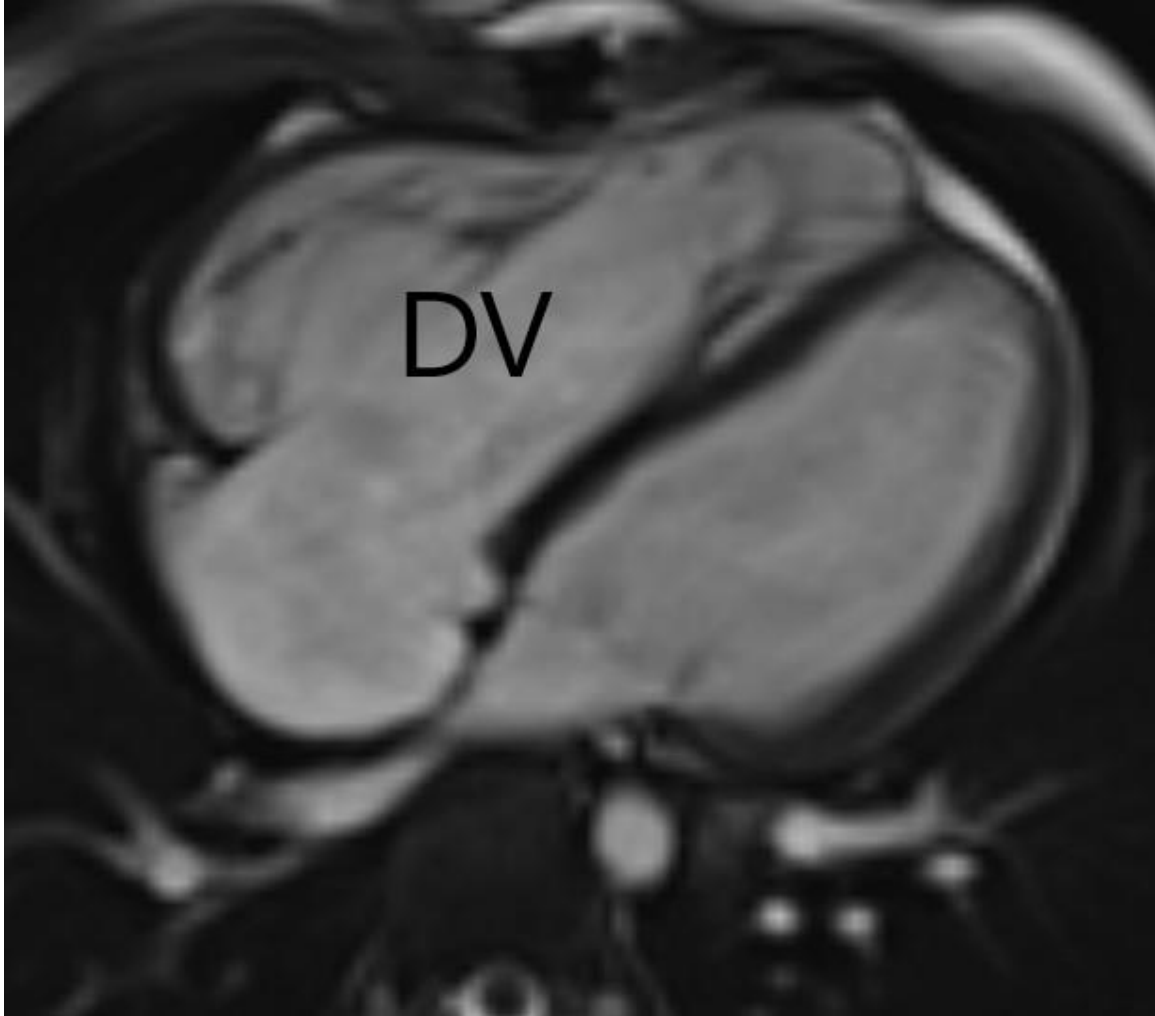
Tetralogija Fallot kompleksna je srčana greška sastavljena od više srčanih defekata: ventrikularnog septalnog defekta, opstrukcije izlaznog dijela desnog srca, hipertrofije desnog srca i jašuce aorte. Najčešća je cijanotična srčana greška koja se pojavljuje s incidencijom od 4-5 slučajeva na 10.000 živorođenih i čini 7-10% svih PSG (35). Često se uz taj poremećaj javljaju i druge anomalije od kojih su najčešće anomalije luka aorte (25%) te poremećena anatomija koronarnih arterija (5%) (7). Glavne komponente koje određuju težinu kliničke slike su plućna stenoza i VSD. Što je stupanj plućne stenozе veći, mana je teža jer sve manje krvi protječe kroz pluća, a povećava se desno-lijevi pretok kroz prisutan VSD. Kombinacija tih defekata dovodi do miješanja oksigenirane i neoksigenirane krvi i konačno do izbacivanja nedovoljno oksigenirane krvi u cirkulaciju. To rezultira cijanozom i plavom obojenošću sluznica i kože, policitemijom, batićastim prstima i usporenim rastom i razvojem. S druge strane, slabiji protok kroz pluća uzrokuje dispneju u naporu sa zamorom, otežanim disanjem i spontanim zauzimanjem čučućeg položaja (25). Najčešće se dijagnosticira tijekom novorođenačkog razdoblja jer simptomi nastupaju vrlo rano, međutim, u nekih pacijenata ostaje relativno asimptomatska do odrasle dobi, što ovisi o opsežnosti prisutnih defekata (36). Na dijagnozu ukazuju anamneza i fizikalni pregled, EKG i RTG nalaz. Za fizikalni nalaz karakterističan je grubi mezosistolički šum na lijevom gornjem rubu sternuma. Tipična rendgenska slika te patologije je srce u obliku čizme sa smanjenim plućnim vaskularnim crtežom (slika 6). Nalaz EKG-a ukazuje na hipertrofiju desne klijetke, rjeđe i pretklijetke.



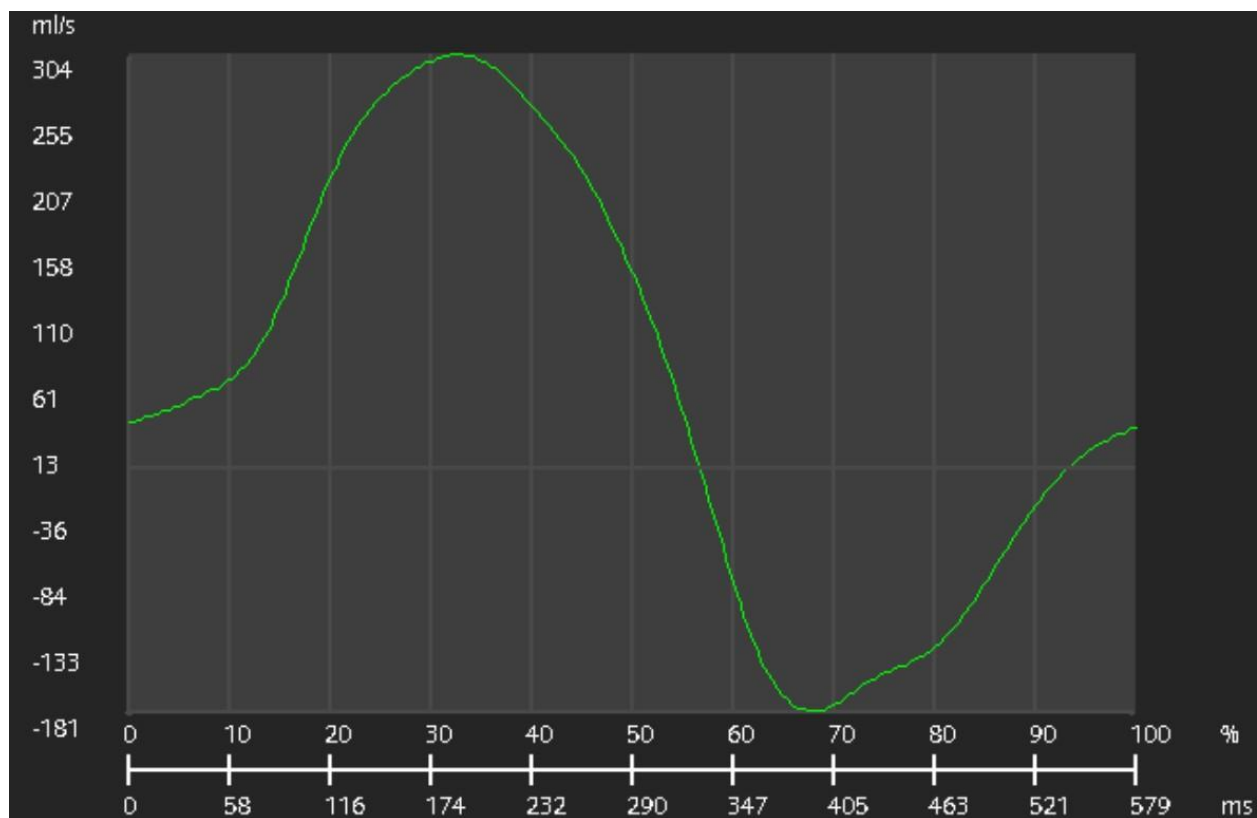
Slika 6. Tetralogija Fallot sa srcem u obliku čizme prikazano RTG-om torakalnih organa.

Dijagnoza se potvrđuje pomoću ehokardiografije. Njome se procjenjuje srčana funkcija, stanje zalistaka, prisutnost oštećenja poput VSD-a ili ASD-a i otkriva opsežnost opstrukcije izlaska krvi iz desnog ventrikula (37). Međutim, ta metoda ima određena ograničenja u vidu postojanja ograničavajućih akustičkih prozora, ali i inferiornosti u odnosu na MR kod prikaza funkcije i veličine ventrikla, mjerenja regurgitacije krvi te vizualizacije anatomije plućnih arterija (38). Zbog tih razloga, prije planirane kirurške korekcije anomalije, ponekad je potrebna opsežnija i detaljnija obrada MR-om ili CT-om. U sklopu prijeoperativne obrade potrebno je napraviti anatomske i funkcijske procjene plućne cirkulacije, prohodnosti duktusa arteriosusa, zatim izmjeriti volumene desne i lijeve klijetke, detaljno prikazati izgonski trakt desne klijetke i plućne arterije i analizirati anatomske i funkcijske karakteristike valvularnog aparata (6). Još veći značaj

te metode vidi se u postoperativnoj obradi pacijenata. Preporučuje se praćenje takvih pacijenata TTE-om ili MR-om svake 2-3 godine (3). MR se smatra zlatnim standardom u procjeni veličine i funkcije DV-a i u procjeni težine plućne regurgitacije (12). Dilatacija DV uslijed volumnog opterećenja uzrokovano insuficijencijom plućne valvule prikazana je na slici 7. U svrhu postoperativne obrade rade se volumetrijske analize i procjena sistoličke funkcije lijeve i desne klijetke s traženjem znakova njihove disfunkcije i dilatacije desne klijetke ili ascendentne aorte, detekcija smetnji protoka u izgonskom traktu desne klijetke u vidu subvalvularne ili valvularne stenoze, zatim se prati uspješnost postoperativnog zatvaranja VSD-a s kvantifikacijom rezidualnog shunta i trikuspidne insuficijencije te stanje plućnog zalistka, osobito uočavanje potencijalne značajne plućne regurgitacije (3,12). Kvantifikacija plućne regurgitacije fazno-kontrastnim mjerenjem protoka prikazana je na slici 8. Postoperativno se može uočiti prisutnost kasne gadolinijske imbibicije koja upućuje na fibrozu miokarda. To može biti prediktor lošijeg ishoda poput ventrikularne disfunkcije, netolerancije napora te u slučaju aritmije može ukazivati na aritmogeni fokus (3). Zbog mnoštva pozitivnih strana MR-a u dijagnozi ove anomalije u kombinaciji s izostankom ionizirajućeg zračenja, CT se ovdje rjeđe koristi, ali u određenim situacijama pokazuje prednosti u odnosu na druge metode te je u nekim slučajevima čak i metoda izbora (39). Spektar prikaza anomalija sličan je onom na MR-u pa je njime moguće napraviti detaljnu preoperativnu obradu, ali i prikazati gotovo sve komplikacije nakon kirurškog zahvata. Posebno je koristan u slučajevima kada je MR kontraindiciran (kod pacijenata s elektrostimulatorom). Zbog manje izraženih artefakata na slikama uslijed prisutnosti metalnih predmeta, metoda je izbora u pacijenata sa implantiranim uređajima, stentovima i zavojnicama. Zbog izvrsne rezolucije najbolje prikazuje anatomiju i stanje koronarnih krvnih žila, što je bitno u pripremi operativnog zahvata (3). Koristi se i u dijagnostici komplikacija kirurškog zahvata poput infekcije ili formiranja pseudoaneurizme te za prikaz pritiska povećanog luka aorte na dišne puteve (40).



Slika 7. Stanje nakon potpune kirurške korekcije tetralogije Fallot. Dilatacija desnog ventrikla (DV) uslijed insuficijencije plućne valvule, prikazano MR-om (bright-blood prikaz 4 komore).



Slika 8. Kvantifikacija pulmonalne regurgitacije naknadnom obradom nakon snimanja fazno-kontrastnom tehnikom. Regurgitacijska frakcija iznosi 41%.

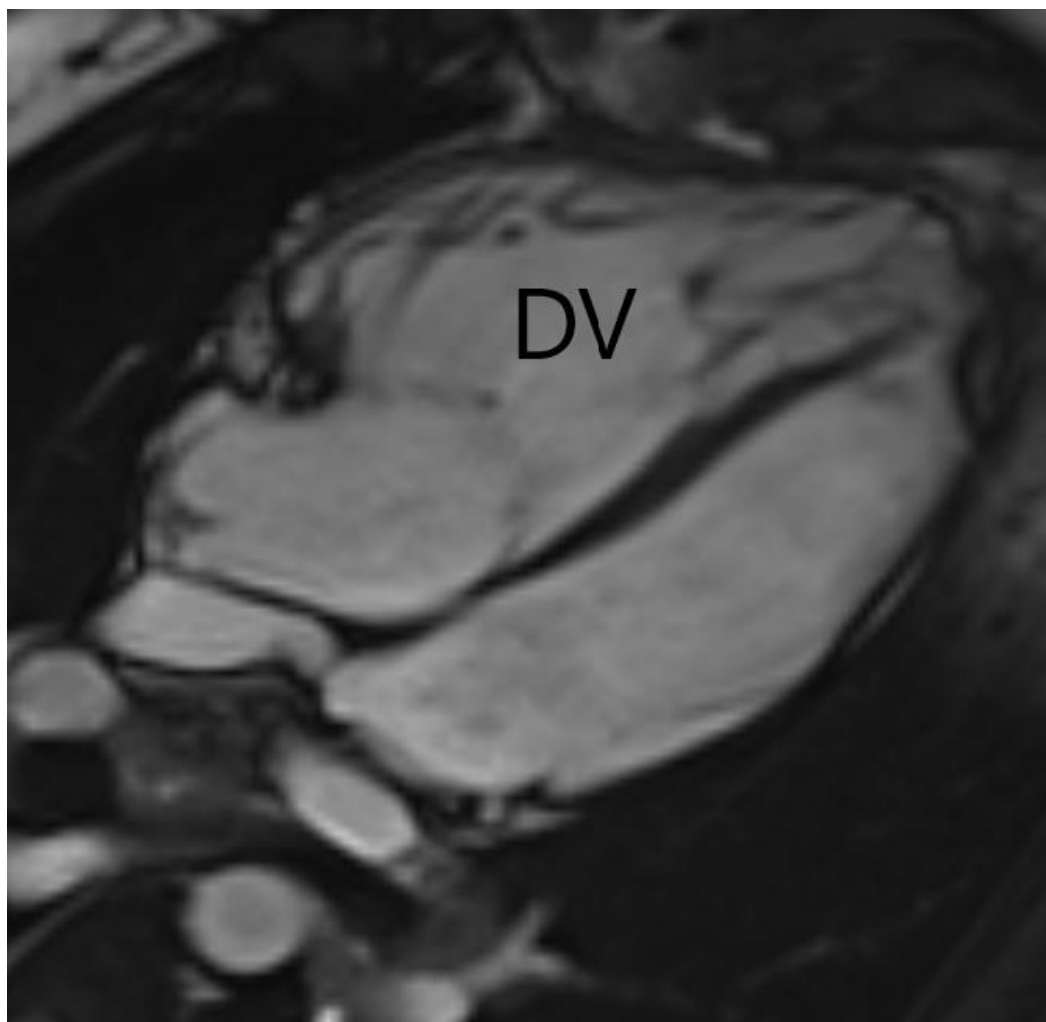
4.5. TRANSPOZICIJA VELIKIH ARTERIJA

Transpozicija velikih arterija (TGA, od engl. transposition of the great arteries) patološko je stanje kod kojeg, suprotno normalnom, aorta izlazi iz DV-a, a plućna arterija iz LV-a. Rezultat toga je stvaranje dviju odvojenih cirkulacija, plućne i sistemske, zbog čega se deoksigenirana krv koja sistemskim venama dolazi u desno srce izbacuje ponovno u sistemsku cirkulaciju bez prethodne oksigenacije. U takvoj situaciji život je moguć jedino uz postojanje spoja između dvije cirkulacije koji omogućuje barem djelomično miješanje oksigenirane i deoksigenirane krvi. Takvi spojevi mogu biti foramen ovale, perzistentni duktus arteriosus (PDA), VSD i ASD, koji su inače patološki, ali u ovom slučaju omogućuju preživljavanje (41). Ova greška čini 5 do 7% PSG (7). Klinička slika ovisi o pridruženim anomalijama. Cijanoza se obično javlja u prva 24 sata te je najizraženija ukoliko su prisutni mali foramen ovale ili PDA uz normalan ventrikulski septum. Ukoliko je prisutan veliki VSD, cijanoza izostaje ili je manje izražena, a kliničkom

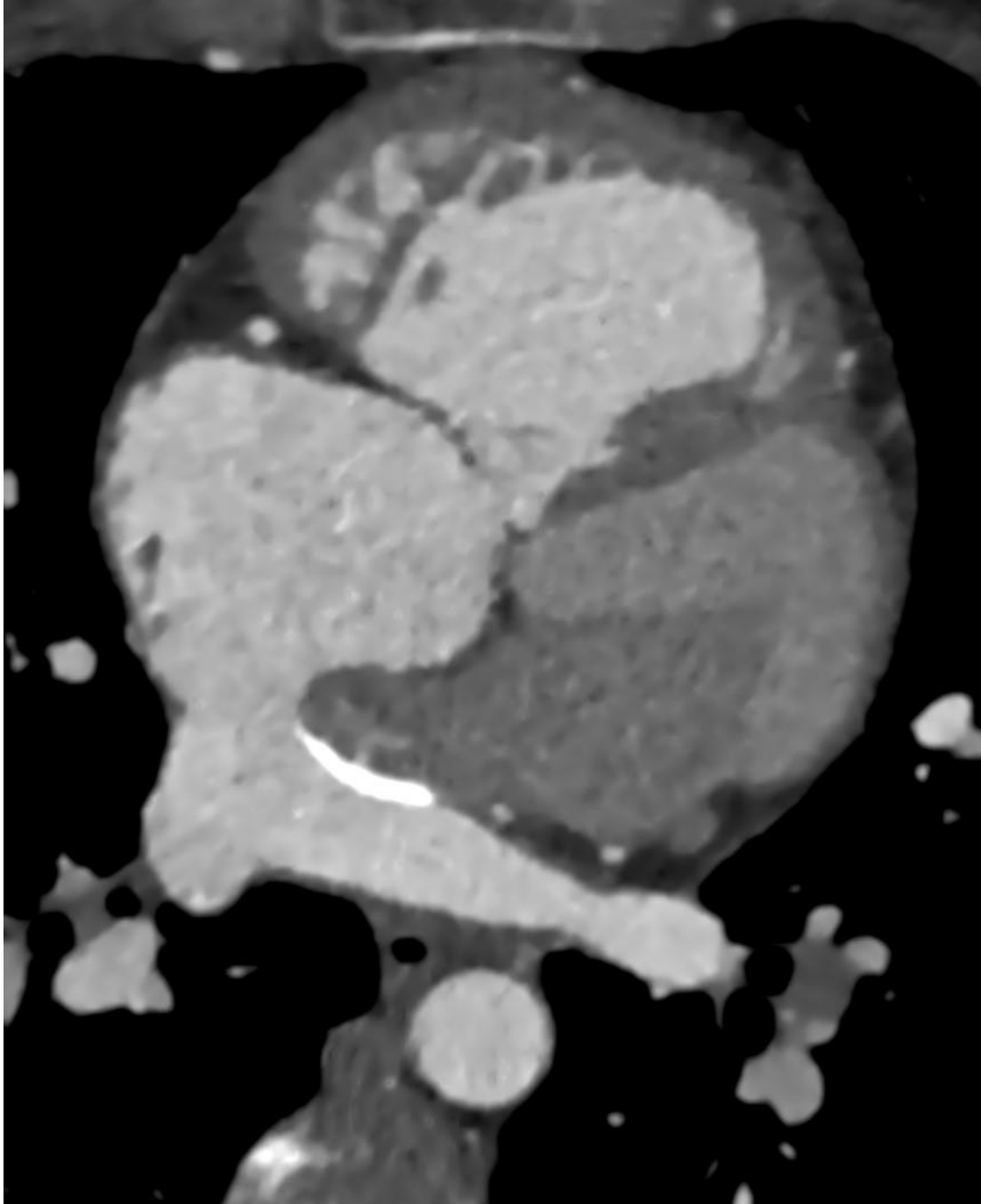
slikom dominira srčano zatajenje (42). Zbog pumpanja krvi iz desne strane srca u sistemnu cirkulaciju, dolazi do hipertrofije DA i DV što daje karakterističan RTG nalaz sa srčanom sjenom u obliku jajeta na peteljci (25). Uz to se može vidjeti i povećana plućna vaskularizacija. Dijagnoza se potvrđuje ehokardiografijom prikazom granajuće plućne arterije s bifurkacijom koja izlazi iz LV. Moguće je prikazati i odnos između velikih žila, kao i dijagnosticirati prisutnost pridruženih anomalija koje omogućuju miješanje krvi (42).

U preoperativnoj obradi rijetko su potrebni CT i MR jer se većina informacija može dobiti ehokardiografijom. MR se može koristiti za procjenu torakalnih krvnih žila i preciznu kvantifikaciju mase sistemskog DV, njegovog volumena i sistoličke funkcije, dok se CT koristi u slučaju kompleksnih grešaka i postojanja anomalija okolnih struktura (43). Svi pacijenti podvrgavaju se jednoj od operacija već u ranoj dobi. Atrijska switch operacija (ASO) ili operacija po Mustardu i Senningu razvila se prva i stoga je najčešće vidljiva kod starijih pacijenata sa TGA. Sastoji se od preusmjeravanja krvi na razini pretklijetki, gdje se venska preusmjerava prema mitralnoj valvuli i dalje putem LV-a u plućnu arteriju, a arterijska krv iz plućnih vena u DA i dalje putem DV u aortu. Arterijska switch operacija danas predstavlja standard za korekciju te anomalije zbog veće kvalitete života i boljeg dugoročnog zdravstvenog stanja. Glavni razlog tome je što se u toj metodi održava funkcija LV kao klijetke za sistemski krvotok (3). Obavlja se u prva dva tjedna života. Posebno je pogodna u slučajevima jednostavne transpozicije ili one s pridruženim VSD-om. Sastoji se od presjecanja velikih arterija i njihova premještanja na drugu stranu, zajedno s koronarnim arterijama na aortu (41). Kako su te kirurške procedure prilično invazivne, oba pristupa su povezana s brojnim anatomskim i hemodinamskim posljedicama (44). Stoga su CT i pogotovo MR od izuzetne važnosti u praćenju stanja nakon tih zahvata i dijagnosticiranju mogućih komplikacija. U bolesnika podvrgnutih ASO dugoročno dolazi do disfunkcije sistemnog DV, opstrukcije sustavne ili plućne cirkulacije i disfunkcije atrijskog provodnika (6). MR je zlatni standard za prikaz disfunkcije DV, koja je jedan od glavnih problema u toj skupini pacijenata. Može prikazati kompletni DV te omogućuje precizno mjerenje volumena, mase i ejskijske frakcije. Prikaz dilatacije i hipertrofije sistemskog DV nakon ASO prikazan je na slici 9. MR je izvrstan i u procjeni stanja atrijskih provodnika u kojima može doći do opstrukcije i leaka uz mogućnost kvantifikacije shunta (43). Do opstrukcije dovodi stenoza koja najčešće zahvaća spoj gornje šuplje vene s desnim atrijem. Nakupljanje gadolinijskog kontrastnog sredstva ukazuje na mjesto fibroze, što je obično povezano s

nastankom aritmija, disfunkcijom klijetki i češćim komplikacijama. Moguće je detektirati i trikuspidnu regurgitaciju i procijeniti njezin značaj te prikazati subpulmonalnu opstrukciju (12). CT također ima mogućnost dijagnosticiranja tih komplikacija, međutim, najčešće je rezerviran za slučajeve kada je kontraindiciran MR. Može prikazati stenoze i leak atrijskog provodnika (slika 10), omogućuje procjenu funkcije ventrikula i procjenu stanja koronarnih arterija. Česta posljedica ASO je disfunkcija sinusnog čvora koja rezultira brojnim aritmijama. To zahtijeva ugradnju elektrostimulatora koji ograničava uporabu MR pa je u tim slučajevima CT izvrsna zamjenska metoda (9).



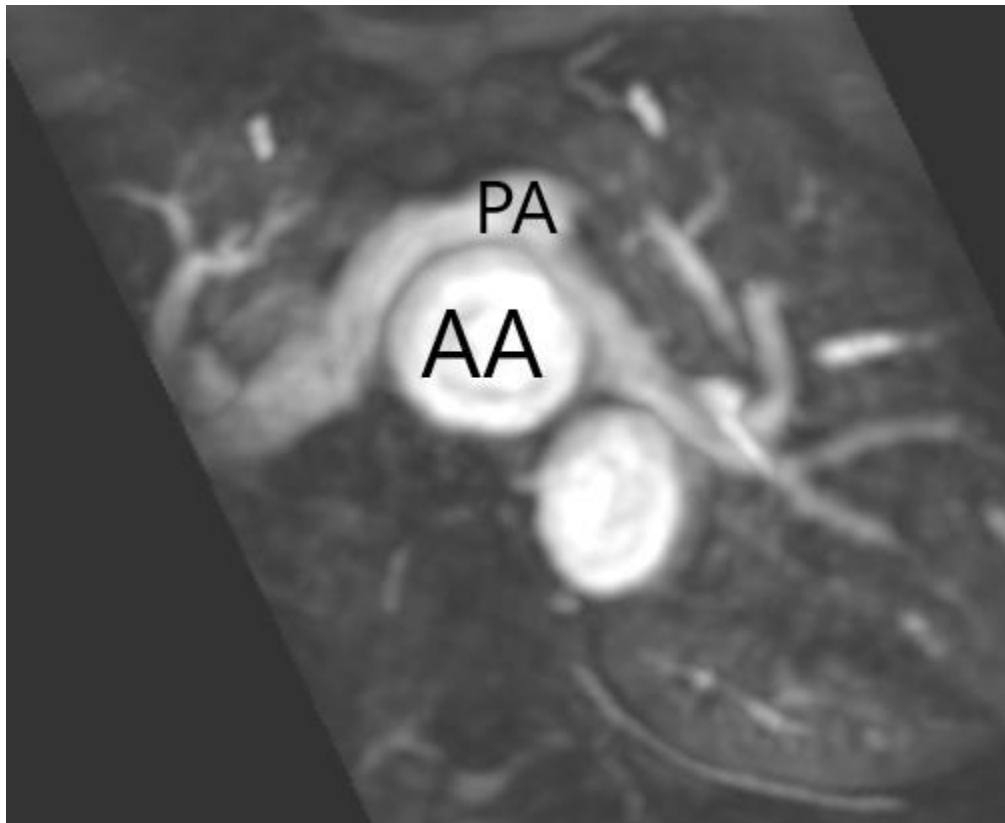
Slika 9. Stanje nakon atrijske switch operacije s dilatacijom i hipertrofijom sistemskog desnog ventrikla (DV) prikazano MR-om (bright-blood prikaz 4 komore).



Slika 10. Stanje nakon atrijske switch operacije, atrijski provodnik prikazan CT-om.

Kod arterijske switch operacije bolje je očuvana funkcija lijeve klijetke, no zato dolazi do oštećenja koronarnih arterija, stenoze velikih arterija, nastanka aneurizmi i regurgitacija na zaliscima. Zbog premještanja osjetljivih koronarnih arterija često dolazi do poremećaja u koronarnoj perfuziji uslijed njihova oštećenja, kompresije na njih izvana, fokalnog ili difuznog

zadebljanja intime te konačno stenozе. Iz tog razloga veliku ulogu u obradi ovih pacijenata ima CT zbog kvalitetnijeg prikaza koronarnih arterija i preciznije detekcije stenozе koronarnih arterija. Pomoću MR-a može se detektirati stenozа plućnih arterija, dilatacija neoorte, stenozа i opstrukcija izgonskih dijelova klijetki, disfunkcija klijetki te insuficijencija neoortne i neopulmonalne valvule (3,12). Stanje nakon arterijske switch operacije prikazano je na slici 11.



Slika 11. Stanje nakon arterijske switch operacije prikazano pomoću MRA. Pulmonalni trunkus (PA) smješten je anteriorno od ascendentne aorte (AA) s vidljivim suženjem desne i lijeve plućne arterije.

4.6. TOTALNI ANOMALNI UTOK PLUĆNIH VENA

Totalni anomalni utok plućnih vena je PSG kod koje se sve plućne arterije, umjesto u lijevi atrij, ulijevaju u neku od sistemnih vena ili desni atrij. To dovodi do miješanja oksigenirane i neoksigenirane krvi u desnoj strani srca. Život je moguć jedino uz postojanje defekta atrijskog septuma koji u ovom slučaju omogućava očuvanje sistemske cirkulacije. Čini 1-3% svih PSG. Razlikujemo 4 oblika te greške. Najčešći je suprakardijalni tip kod kojeg se plućne vene

ulijevaju u gornju šuplju venu ili brahiocefaličnu venu. Rjeđe se javljaju infradijafragmalni tip, koji je karakteriziran ulijevanjem plućnih vena u venu porte, donju šuplju venu ili hepatalnu venu, intrakardijalni i miješani tip. Klinička slika ovisi o veličini defekta i postojanju opstrukcije venskog utoka koji dovodi do plućne hipertenzije. Kod pacijenata s opstrukcijom dolazi do pojave simptoma već unutar 24-36 sati, i to najčešće u obliku tahipneje, tahikardije i cijanoze. Kada opstrukcija nije prisutna, pacijenti se obično prezentiraju sa simptomima usporenog napredovanja, težeg podnošenja aktivnosti i rekurentnih infekcija (45). Na EKG-u se vide znakovi hipertrofije desne strane srca. Patognomičan znak na RTG-u postoji kod supradijafragmalnog tipa kada se vidi kontura srca u obliku broja 8, odnosno znak snjegovića. Dijagnoza se obično postavlja ehokardiografijom kojom se može prikazati povećani DA i DV uz vizualizaciju broja, veličine, neuobičajenog položaja i spoja plućnih vena s odsustvom njihovih ušća u lijevi atrij. Za detaljniju vizualizaciju stanja te stoga i mogućnost boljeg planiranja operacije, preoperativno se pacijenti obično podvrgavaju složenijim pretragama, pogotovo u slučaju postojanja ograničenja kod ehokardiografije poput loših akustičkih prozora, nesigurnosti dijagnoze ili složenijih grešaka. Zbog izostanka ionizirajućeg zračenja, a istodobno detaljnog prikaza, MR je metoda izbora za prikaz anomalija plućnih vena. Na prikazu se može uočiti nedostatak ušća plućnih vena u lijevi atrij i njihov neuobičajen tok nakon izlaska iz pluća, a vide se i povećani DA i DV te se može kvantificirati desno-lijevi interatrijski protok. MR daje puno informacija o anatomskom i funkcijskom stanju bitnih za procjenu značenja ove anomalije te za planiranje liječenja i operativnog zahvata (46). Slično MR-u, i CT ima odličnu prostornu rezoluciju pa osigurava izvrstan prikaz vena i ušća tih vena desni atrij ili sistemne vene. CT angiografija omogućuje precizno definiranje mjesta utoka anomalnih vena i detektiranje znakova opstrukcije tih vena. Omogućuje i procjenu stanja koronarnih arterija i određivanje veličine i točnog položaja ušća vena, što je bitno za preoperativnu obradu. Time se izbjegava potreba za invazivnom koronarografijom (9). Takvi pacijenti su često novorođenčad koja je nestabilna zbog čega je otežan pregled MR-om pa je u tim slučajevima CT metoda izbora jer omogućuje dobivanje dijagnoze uz kratko trajanje pregleda i bez potrebe za sedacijom pacijenta (46).

5. ZAKLJUČAK

Najčešće korištena metoda u obradi bolesnika s PSG je ehokardiografija, koja je pogodna zbog niske cijene, brzine, neinvazivnosti, neštetnosti te mogućnosti provedbe u samoj ambulanti. Zbog njezinih brojnih ograničenja, u mnogo se slučajeva moraju koristiti i složenije metode koje omogućuju kvalitetniju procjenu stanja.

Magnetska rezonancija neinvazivna je dijagnostička metoda koja zauzima sve važnije mjesto u dijagnostici, kontrolnom praćenju i liječenju pacijenata s PSG. Zbog izostanka ionizirajućeg zračenja, a istodobno odličnog prikaza s mogućnošću karakterizacije tkiva, procjenjivanja srčane funkcije i hemodinamike, predstavlja zlatni standard za procjenu ventrikularne funkcije, volumena i protoka, ali i odličnu metodu za procjenu ostalih parametara i općenito za kompletnu obradu srca kod pacijenata s PSG.

Kompjutorizirana tomografija neinvazivna je metoda koja se, zbog postojanja ionizirajućeg zračenja, rjeđe koristi u ovoj skupini pacijenata. Unatoč tome, u određenim slučajevima ima prednost u odnosu na ostale metode pa se koristi u slučajevima kontraindikacije na MR, prisustva metalnih stranih tijela ili defibrilatora, potrebe za brzom dijagnostikom kod nestabilnih pacijenata te za prikaz malih struktura poput koronarnih arterija.

6. ZAHVALE

Najprije bih se htio zahvaliti mentorici doc.dr.sc. Maji Hrabak Paar na stručnosti, dostupnosti i velikoj pomoći u izradi ovog diplomskog rada.

Veliko hvala mojoj obitelji na razumijevanju, strpljenju i neizmjerne potpori koju su mi pružali tijekom studija.

Hvala mojim prijateljima i djevojci koji su mi obogatili i uljepšali vrijeme provedeno na studiju.

7. LITERATURA

1. Bouma BJ, Mulder BJM. Changing Landscape of Congenital Heart Disease. *Circ Res.* 2017;120(6):908–22.
2. Bhat V. Illustrated Imaging Essay on Congenital Heart Diseases: Multimodality Approach Part I: Clinical Perspective, Anatomy and Imaging Techniques. *J Clin Diagn Res [Internet].* 2016 [pristupljeno 15.6.2021.]; Dostupno na: http://jcdr.net/article_fulltext.asp?issn=0973-709x&year=2016&volume=10&issue=5&page=TE01&issn=0973-709x&id=7871
3. Gaydos SS, Varga-Szemes A, Judd RN, Suranyi P, Gregg D. Imaging in Adult Congenital Heart Disease. *J Thorac Imaging.* 2017;32(4):205–16.
4. Sun R, Liu M, Lu L, Zheng Y, Zhang P. Congenital Heart Disease: Causes, Diagnosis, Symptoms, and Treatments. *Cell Biochem Biophys.* 2015;72(3):857–60.
5. Dolbec K, Mick NW. Congenital Heart Disease. *Emerg Med Clin North Am.* 2011;29(4):811–27.
6. Malčić I, Šmalcelj A, Anić D, Planinc D. Prirođene srčane greške od dječje do odrasle dobi: smjernice za liječenje odraslih s prirođenim srčanim greškama (OPSG). Zagreb: Medicinska naklada; 2017
7. Ivančević Ž. MSD priručnik dijagnostike i terapije. Drugo hrvatsko izdanje. Split - Hrvatska: Placebo d.o.o.; 2010
8. Crean A. Cardiovascular MR and CT in congenital heart disease. *Heart.* 2006;93(12):1637–47.
9. Bonnicksen C, Ammash N. Choosing Between MRI and CT Imaging in the Adult with Congenital Heart Disease. *Curr Cardiol Rep.* 2016;18(5):45.
10. Helbing WA, Ouhlous M. Cardiac magnetic resonance imaging in children. *Pediatr Radiol.* 2015;45(1):20–6.

11. Pushparajah K, Duong P, Mathur S, Babu-Narayan SV. EDUCATIONAL SERIES IN CONGENITAL HEART DISEASE: Cardiovascular MRI and CT in congenital heart disease. *Echo Res Pract.* 2019;6(4):R121–38.
12. Hrabak-Paar M, Balaško T. ULOGA MAGNETNE REZONANCIJE SRCA U OBRADI BOLESNIKA S PRIROĐENIM SRČANIM GREŠKAMA. *Pediatr Croat.* 2017;61(Supl 1):100–6.
13. Kovačić S. Magnetna rezonanca u dijagnostici bolesti srca. *Med FLuminensis.* 2010;46(2):157–64.
14. Hebrang A. Radiologija. Treće, obnovljeno i dopunjeno izdanje. Zagreb: Medicinska naklada; 2007
15. Han BK, Rigsby CK, Leipsic J, Bardo D, Abbara S, Ghoshhajra B, i ostali. Computed Tomography Imaging in Patients with Congenital Heart Disease, Part 2: Technical Recommendations. An Expert Consensus Document of the Society of Cardiovascular Computed Tomography (SCCT). *J Cardiovasc Comput Tomogr.* 2015;9(6):493–513.
16. Ranganath P, Singh S, Abbara S, Agarwal PP, Rajiah P. Computed Tomography in Adult Congenital Heart Disease. *Radiol Clin North Am.* 2019;57(1):85–111.
17. Raimondi F, Warin-Fresse K. Computed tomography imaging in children with congenital heart disease: Indications and radiation dose optimization. *Arch Cardiovasc Dis.* veljača 2016;109(2):150–7.
18. Bradley EA, Zaidi AN. Atrial Septal Defect. *Cardiol Clin.* 2020;38(3):317–24.
19. Adler DH, Ellis AR. Atrial Septal Defect Clinical Presentation. *Medscape* [Internet]. 2017 [pristupljeno 16.6.2021.]; Dostupno na: <https://emedicine.medscape.com/article/162914-clinical>
20. Geva T, Martins JD, Wald RM. Atrial septal defects. *The Lancet.* 2014;383(9932):1921–32.

21. Wang ZJ, Reddy GP, Gotway MB, Yeh BM, Higgins CB. Cardiovascular Shunts: MR Imaging Evaluation. *RadioGraphics*. 2003;23(suppl_1):S181–94.
22. Singh VN, Nanda NC, Reddy HK, Sullebarger JT. Atrial Septal Defect (ASD) Imaging. *Medscape* [Internet]. 2020 [pristupljeno 17.6.2021.]; Dostupno na: <https://emedicine.medscape.com/article/348121-overview#a5>
23. Johri AM, Rojas CA, El-Sherief A, Witzke CF, Chitty DW, Palacios IF, i ostali. Imaging of atrial septal defects: echocardiography and CT correlation. *Heart*. 2011;97(17):1441–53.
24. Patnana SR, Seib PM. Coarctation of the Aorta. *Medscape* [Internet]. 2018 [pristupljeno 8.6.2021.]; Dostupno na: <https://emedicine.medscape.com/article/895502-overview>
25. Vrhovac B. *Interna medicina*. Treće promijenjeno i dopunjeno izdanje. Zagreb: Naklada Ljevak; 2003
26. Singh VN. Aortic Coarctation (CoA) Imaging. *Medscape* [Internet]. 2020 [pristupljeno 17.6.2021.]; Dostupno na: <https://emedicine.medscape.com/article/416623-overview#a3>
27. Karaosmanoglu AD, Khawaja RDA, Onur MR, Kalra MK. CT and MRI of Aortic Coarctation: Pre- and Postsurgical Findings. *Am J Roentgenol*. 2015;204(3):W224–33.
28. Reskovic Luksic V. Bicuspid Aortic Valve – A Case Report. *Cardiol Croat*. 2016;11(1–2):50–4.
29. Bayne EJ. Bicuspid Aortic Valve. *Medscape* [Internet]. 2016 [pristupljeno 9.6.2021.]; Dostupno na: <https://emedicine.medscape.com/article/893523-overview>
30. Siu SC, Silversides CK. Bicuspid Aortic Valve Disease. *J Am Coll Cardiol*. 2010;55(25):2789–800.
31. Itagaki S, Chiang Y, Tang GHL. Why Does the Bicuspid Aortic Valve Keep Eluding Us? *Cardiol Rev*. 2016;24(3):119–30.
32. Mordi I, Tzemos N. Bicuspid Aortic Valve Disease: A Comprehensive Review. *Cardiol Res Pract*. 2012;2012:1–7.

33. Vogel-Claussen J, Pannu H, Spevak PJ, Fishman EK, Bluemke DA. Cardiac Valve Assessment with MR Imaging and 64-Section Multi-Detector Row CT. *RadioGraphics*. 2006;26(6):1769–84.
34. Bennett CJ, Maleszewski JJ, Araoz PA. CT and MR Imaging of the Aortic Valve: Radiologic-Pathologic Correlation. *RadioGraphics*. 2012;32(5):1399–420.
35. Wise-Faberowski L, Asija R, McElhinney DB. Tetralogy of Fallot: Everything you wanted to know but were afraid to ask. *Arnold P, urednik. Pediatr Anesth*. 2019;29(5):475–82.
36. Bailliard F, Anderson RH. Tetralogy of Fallot. *Orphanet J Rare Dis*. 2009;4(1):2.
37. Bhimji S, Mancini MC. Tetralogy of Fallot (TOF) in Adults. *Medscape [Internet]*. 2018 [pristupljeno 9.6.2021.]; Dostupno na: <https://emedicine.medscape.com/article/2035949-overview>
38. Norton KI, Tong C, Glass RBJ, Nielsen JC. Cardiac MR Imaging Assessment Following Tetralogy of Fallot Repair. *RadioGraphics*. 2006;26(1):197–211.
39. Ahmed S, Johnson PT, Fishman EK, Zimmerman SL. Role of Multidetector CT in Assessment of Repaired Tetralogy of Fallot. *RadioGraphics*. 2013;33(4):1023–36.
40. Greenberg SB. Tetralogy of Fallot Imaging. *Medscape [Internet]*. 2019 [pristupljeno 11.6.2021.]; Dostupno na: <https://emedicine.medscape.com/article/350898-overview>
41. Warnes CA. Transposition of the Great Arteries. *Circulation*. 2006;114(24):2699–709.
42. Charpie JR, Maher KO. Transposition of the Great Arteries Clinical Presentation. *Medscape [Internet]*. 2017 [pristupljeno 16.6.2021.]; Dostupno na: <https://emedicine.medscape.com/article/900574-clinical>
43. Cohen MS, Eidem BW, Cetta F, Fogel MA, Frommelt PC, Ganame J, i ostali. Multimodality Imaging Guidelines of Patients with Transposition of the Great Arteries: A Report from the American Society of Echocardiography Developed in Collaboration with

the Society for Cardiovascular Magnetic Resonance and the Society of Cardiovascular Computed Tomography. *J Am Soc Echocardiogr.* 2016;29(7):571–621.

44. Phillips SD, Bonnicksen CR, McLeod CJ, Ammash NM, Burkhart HM, Connolly HM. Adults With Congenital Heart Disease and Previous Intervention. *Curr Probl Cardiol.* 2013;38(8):293–357.
45. Wilson AD. Total Anomalous Pulmonary Venous Connection. *Medscape* [Internet]. 2020 [pristupljeno 14.6.2021.]; Dostupno na: <https://emedicine.medscape.com/article/899491-overview>
46. Vyas HV, Greenberg SB, Krishnamurthy R. MR Imaging and CT Evaluation of Congenital Pulmonary Vein Abnormalities in Neonates and Infants. *RadioGraphics.* 2012;32(1):87–98.

8. ŽIVOTOPIS

Rođen sam 12.1.1997. u Čakovcu. Osnovnu školu završio sam u Svetoj Mariji. Nakon toga upisujem opći smjer u Gimnaziji Josip Slavenski u Čakovcu. 2015. godine upisujem Medicinski fakultet u Zagrebu.

Za drugu godinu studija primio sam Dekanovu nagradu za najboljeg studenta akademske godine 2016./2017.

Na trećoj godini studija postajem član Međunarodne udruge studenata medicine "CroMSIC". Zahvaljujući članstvu sudjelovao sam u brojnim radionicama i edukacijama. Tijekom fakulteta bio sam član nogometne sekcije fakulteta.

Aktivno se služim engleskim jezikom u pismu i govoru, a pasivno njemačkim.